A. BOUCHET

J. CUILLERET

Anatomie

topographique descriptive et fonctionnelle

4

l'abdomen
la région rétro-péritonéale
le petit bassin, le périnée

2e édition

SIMEP

ALAIN BOUCHET
Professeur d'anatomie à la faculté de médecine A. Carrel (Lyon), chirurgien des hôpitaux de Lyon

JACQUES CUILLERET
Professeur à la faculté de médecine J. Lisfranc (St-Étienne), chirurgien des hôpitaux

anatomie

TOPOGRAPHIQUE, DESCRIPTIVE ET FONCTIONNELLE

4 l'abdomen
la région rétro-péritonéale
le petit bassin, le périnée

2e édition

Photographies de Pierre Beaune

Dessins originaux de Daniel Foray

Simep

Ce logo a pour objet d'alerter le lecteur sur la menace que représente pour l'avenir de l'écrit, tout particulièrement dans le domaine universitaire, le développement massif du « photocopillage ». Cette pratique qui s'est généralisée, notamment dans les établissements d'enseignement, provoque une baisse brutale des achats de livres, au point que la possibilité même pour les auteurs de créer les œuvres nouvelles et de les faire éditer correctement est aujourd'hui menacée.
Nous rappelons donc que la reproduction et la vente sans autorisation, ainsi que le recel, sont passibles de poursuites. Les demandes d'autorisation de photocopier doivent être adressées à l'éditeur ou au Centre français du droit de copie : 20, rue des Grands-Augustins, 75006 Paris. Tél. : 01 44 07 47 70.

Le présent ouvrage, sous pagination unique,
regroupe, complète, actualise les ouvrages suivants
des mêmes auteurs, qui ont fait eux-mêmes
l'objet de plusieurs éditions successives :

le système nerveux central : 1972, 1982
la face, la tête et les organes des sens : 1971, 1980
le cou : 1971, 1978
le thorax : 1973, 1974, 1980
le membre supérieur : 1969-70, 1975-76, 1978, 1983
le membre inférieur : 1970, 1976, 1980
l'abdomen : 1974
la région rétro-péritonéale,
le petit bassin, le périnée : 1975

© SIMEP SA, MASSON – 2001
Tous droits de traduction, d'adaptation et de reproduction par tous procédés réservés pour tous pays.

Toute reproduction ou représentation intégrale ou partielle, par quelque procédé que ce soit, des pages publiées dans le présent ouvrage, faite sans l'autorisation de l'éditeur est illicite et constitue une contrefaçon. Seules sont autorisées, d'une part, les reproductions strictement réservées à l'usage privé du copiste et non destinées à une utilisation collective, et d'autre part, les courtes citations justifiées par le caractère scientifique ou d'information de l'œuvre dans laquelle elles sont incorporées (art. L. 122-4, L. 122-5 et L. 335-2 du code de la propriété intellectuelle).

ISBN 2-225-82467-3

table des matières

Avant-propos 1734

Chapitre 1. – Organisation générale de la cavité abdomino-pelvienne 1737
Chapitre 2. – La colonne lombaire 1745
Chapitre 3. – Le sacro-coccyx 1761
Chapitre 4. – La ceinture pelvienne 1773
Chapitre 5. – La paroi lombaire 1787
Chapitre 6. – La paroi antéro-latérale de l'abdomen 1805
Chapitre 7. – Les points faibles de la paroi abdominale 1833
Chapitre 8. – Le plancher de l'abdomen 1853
Chapitre 9. – Le péritoine et la cavité péritonéale 1867
Chapitre 10. – L'estomac 1895
Chapitre 11. – Le duodénum et le pancréas 1917
Chapitre 12. – Le foie et les voies biliaires 1945
Chapitre 13. – La rate 1989
Chapitre 14. – Le grand épiploon 2001
Chapitre 15. – Les anses grêles 2009
Chapitre 16. – Le côlon 2025
Chapitre 17. – Le côlon droit 2031
Chapitre 18. – Le côlon gauche 2081
Coupes transversales de l'abdomen 2075

Chapitre 19. – La région rétro-péritonéale médiane 2089
Chapitre 20. – La région rétro-péritonéale latérale 2123
Chapitre 21. – Organisation générale de la cavité pelvienne et de son contenu 2157
Chapitre 22. – L'espace pelvi-viscéral sous-péritonéal 2165
Chapitre 23. – La loge rectale et le rectum pelvien 2207
Chapitre 24. – La loge vésicale et la vessie 2223
Chapitre 25. – La loge génitale chez l'homme 2243
Chapitre 26. – La loge prostatique 2257
Chapitre 27. – La loge génitale et les organes génitaux internes chez la femme 2271
Chapitre 28. – Le périnée 2315
Chapitre 29. – Le rectum périnéal ou canal anal 2319
Chapitre 30. – La fosse ischio-rectale 2329
Chapitre 31. – Le périnée antérieur chez l'homme 2337
Chapitre 32. – La verge 2355
Chapitre 33. – L'urètre masculin 2371
Chapitre 34. – La région scrotale 2375
Chapitre 35. – Le périnée antérieur et les organes génitaux externes de la femme 2393

Index alphabétique des matières 2415

table des matières

Avant-propos 1734

Chapitre 1. – Organisation générale de la cavité abdomino-pelvienne 1737
Chapitre 2. – La colonne lombaire 1743
Chapitre 3. – Le sacro-coccyx 1761
Chapitre 4. – La ceinture pelvienne 1774
Chapitre 5. – La paroi lombaire 1787
Chapitre 6. – La paroi antéro-latérale de l'abdomen 1805
Chapitre 7. – Les points faibles de la paroi abdominale 1833
Chapitre 8. – Le plancher de l'abdomen 1853
Chapitre 9. – Le péritoine et la cavité péritonéale 1867
Chapitre 10. – L'estomac 1895
Chapitre 11. – Le duodénum et le pancréas 1917
Chapitre 12. – Le foie et les voies biliaires 1943
Chapitre 13. – La rate 1989
Chapitre 14. – Le grand épiploon 2001
Chapitre 15. – Les anses grêles 2009
Chapitre 16. – Le côlon 2025
Chapitre 17. – Le côlon droit 2031
Chapitre 18. – Le côlon gauche 2081
Coupes transversales de l'abdomen 2075

Chapitre 19. – La région rétro-péritonéale médiane 2089
Chapitre 20. – La région rétro-péritonéale latérale 2123
Chapitre 21. – Organisation générale de la cavité pelvienne et de son contenu 2157

Chapitre 22. – L'espace pelvi-viscéral sous-péritonéal 2165
Chapitre 23. – La loge rectale et le rectum pelvien 2201
Chapitre 24. – La loge vésicale et la vessie 2229
Chapitre 25. – La loge génitale chez l'homme 2243
Chapitre 26. – La loge prostatique 2257
Chapitre 27. – La loge génitale et les organes génitaux internes chez la femme 2271

Chapitre 28. – Le périnée 2315
Chapitre 29. – Le rectum périnéal ou canal anal 2319
Chapitre 30. – La fosse ischio-rectale 2329
Chapitre 31. – Le périnée antérieur chez l'homme 2337
Chapitre 32. – La verge 2355
Chapitre 33. – L'urètre masculin 2371
Chapitre 34. – La région scrotale 2385
Chapitre 35. – Le périnée antérieur et les organes génitaux externes de la femme 2393

Index alphabétique des matières 2415

AVANT-PROPOS

Compris entre le thorax et le bassin, **l'abdomen** contient :
– dans la cavité péritonéale : la majeure partie de l'appareil digestif ;
– derrière le péritoine : l'appareil urinaire.
Il tire son nom du verbe latin « abdere », cacher, parce qu'il contient et cache à la vue les principaux viscères.

Nous étudierons en premier l'enveloppe, les parois d'une vaste cavité qui n'occupe pas que le « ventre » ou abdomen proprement dit, puisque sa partie inférieure s'enfonce dans le petit bassin, au-dessous du détroit supérieur, au contact des organes du pelvis, séparés d'elle par le péritoine.

Après la mise en place de l'**organisation générale de la cavité abdomino-pelvienne,** nous envisagerons :

a. la description du **squelette osseux,** formé par l'armature postérieure de la **colonne lombaire ;** le **sacro-coccyx,** qui la prolonge vers le bas, vient s'encastrer entre les deux os iliaques, et constitue avec eux l'enceinte rigide de la **ceinture pelvienne ;**

b. l'étude descriptive et topographique des **différentes parois :**

– **postérieure** ou **« lombaire »,** épaisse et massive, autour du rachis, formant en même temps le plan musculaire de la région rétro-péritonéale.
– **antéro-latérale** ou **« abdominale »,** résistante et solide, sous forme d'une sangle musculaire aux fibres entrecroisées ; malgré la cohésion de ses divers plans, cette paroi présente des zones de moindre résistance, **« points faibles »** ou s'engagent parfois des hernies ;
– **inférieure** ou **« pelvienne »,** véritable **plancher de l'abdomen** subdivisé par le détroit supérieur en un étage supérieur ou canal iliaque, et un étage inférieur ou entonnoir pelvien, commun aux organes sous-péritonéaux.

Ensuite, nous aborderons l'étude du contenu de l'abdomen, et plus particulièrement des viscères de l'**étage sus-méso-colique.**

Quatre chapitres seront envisagés :

1. La définition du **péritoine** et la mise en place de la **cavité péritonéale** que traversent toute une série de replis destinés à fixer les organes entre eux, d'une part, et aux différentes parois, d'autre part ; la position du méso-côlon transverse explique la subdivision de l'abdomen en deux étages, sus et sous-méso-coliques, qui ne communiquent entre eux que par l'étroit espace ménagé entre le côlon transverse et la paroi abdominale antérieure.
2. **L'estomac,** organe essentiel de la loge sous-phrénique gauche, relié à l'œsophage thoracique par le cardio-œsophage, et au duodénum, par le pylore.
3. **Le duodénum et le pancréas,** étroitement solidaires par leur communauté de situation et de rapports, ainsi que par leurs relations étroites avec les canaux pancréatiques et le canal cholédoque ; à ces connexions duodéno-pancréatiques, valables pour la **tête du pancréas,** s'oppose la relative indépendance du **pancréas gauche,** qui associe le corps et la queue du pancréas derrière la cavité gastrique.
4. **Le foie,** logé sous la coupole diaphragmatique droite, et d'une importance considérable à la fois du point de vue anatomique et du point de vue physiologique ; alors que sa **morphologie externe** était parfaitement connue depuis longtemps, sa **structure profonde** bénéficia largement de nouveaux moyens d'exploration anatomique qui permirent de décrire sa **segmentation** et favorisèrent le développement des interventions chirurgicales d'hépatectomie.

Deux pédicules peuvent être individualisés au niveau du foie : l'un **sus-hépatique,** formé par les veines qui rejoignent la veine cave inférieure, l'autre **sous-hépatique,** plus complexe, groupant avant tout la veine porte, les artères hépatiques, et les voies biliaires extra-hépatiques dont l'importance est dominée par la voie biliaire principale, qui conduit la bile du foie au duodénum, et pose, au plan pathologique, le maximum de problèmes médicaux et chirurgicaux.

Nous terminerons l'étude de l'étage sus-méso-colique en décrivant **la rate,** important organe lymphoïde, placé sous la coupole bien limitée, la loge splénique.

Enfin, nous envisagerons l'anatomie de l'**étage sous-méso-colique,** en trois chapitres d'inégale importance :

1. **Le grand épiploon,** reliquat embryologique, qui retombe comme un « tablier » en avant de l'intestin grêle.

2. **Les anses grêles,** qui font suite au duodénum, et opposent leur mobilité à l'intérieur de la cavité péritonéale à la parfaite fixité de la racine du mésentère qui les relie à la paroi abdominale postérieure et leur assure leur vascularisation.

3. **Le côlon,** qui correspond au gros intestin, et qui, depuis l'angle iléo-cæcal jusqu'au rectum peut être subdivisé en deux parties :

a. *droite :* entièrement vascularisée par les branches de l'artère mésentérique supérieure, et comprenant 4 portions (cæcum, côlon ascendant, angle droit, portion droite du transverse) dont la solidarité anatomique peut conduire, du point de vue chirurgical, à une exérèse globale et bien codifiée.

b. *gauche :* vascularisée par les branches de l'artère mésentérique inférieure, et comprenant également 4 portions :

- mobile : la portion gauche du côlon transverse,
- fixée : l'angle colique gauche,
- fixée : le côlon lombo-iliaque, qui associe le côlon descendant (ou lombaire) et le côlon iliaque,
- mobile : le côlon sigmoïde (ou pelvien), relié à la paroi postérieure par un méso à double racine, qui lui apporte sa vascularisation, et, par ses rapports, fait de lui une portion originale de l'intestin.

Nous terminons cet ouvrage par l'étude des régions rétro-péritonéale de l'abdomen, sous-péritonéale du pelvis et région du périnée.

1. **La région rétro-péritonéale** comporte deux portions :

a. *Médiane :* importante voie de passage pour les gros vaisseaux (aorte qui descend dans le pelvis, veine cave inférieure qui remonte dans le thorax), accompagnés par l'axe lymphatique sous-diaphragmatique, et par les chaînes nerveuses du sympathique.

b. *Latérale :* située en avant des muscles de la paroi lombaire antérieure et latérale, et contenant essentiellement les reins et leurs pédicules, les glandes surrénales et les uretères.

2. **La région sous-péritonéale** du pelvis cloisonnée par une série de formations fibreuses et vasculaires qui réalisent :

- en dehors : un espace pelvi-viscéral,
- au milieu : trois loges, avec, d'arrière en avant, une loge rectale, une loge vésicale, une loge génitale.

a. *L'espace pelvi-viscéral sous-péritonéal,* compris entre la paroi pelvienne et les viscères pelviens, peut être décomposé en quatre portions :

– deux latérales, ou latéro-viscérales, surplombées par le rebord supérieur du pelvis et les vaisseaux iliaques,

– une postérieure, ou rétro-rectale,

– une antérieure, ou pré-vésicale.

b. *La loge rectale* est occupée presque exclusivement par le segment pelvien du rectum, et ses éléments vasculo-nerveux.

c. *La loge vésicale* contient la vessie urinaire, avec ses vaisseaux et nerfs, et la partie terminale des uretères.

d. *La loge génitale,* différente selon le sexe, est subdivisée en deux parties :

• *Chez l'homme :*

– *sa portion haute,* répondant à la région rétro-vésicale, renferme les voies spermatiques intra-pelviennes, c'est-à-dire les canaux déférents et les vésicules séminales ;

– *sa portion basse,* située au-dessous de la vessie, correspond à la loge prostatique, qui entoure la portion initiale de l'urètre.

• *Chez la femme :*

beaucoup plus développée, elle est située entre la loge vésicale, en avant, et la loge rectale, en arrière ; elle contient essentiellement l'utérus, la majeure partie du vagin, et les annexes de l'utérus (ovaires et trompes utérines).

3. **Le périnée,** situé à la partie inférieure du bassin et qui comprend l'ensemble des parties molles placées au-dessous du diaphragme pelvien des releveurs de l'anus. On le subdivise en deux parties :

a. *Périnée postérieur :* occupé sur la ligne médiane par le *rectum périnéal, ou canal anal,* et latéralement par un espace celluleux pair et symétrique, la *fosse ischio-rectale.*

b. Périnée antérieur, auquel il est habituel de rattacher les organes génitaux externes qui lui sont intimement unis :

– *chez l'homme,* l'étude du périnée antérieur comprend donc aussi celle de la verge, et de la région scrotale ;

– *chez la femme,* elle envisage la description de la portion terminale de l'appareil uro-génital, et des différentes formations qui l'entourent, l'ensemble constituant la vulve.

1 organisation générale de la cavité abdomino-pelvienne

PLAN

- **Parois :**
  Squelette osseux
  Formations musculaires
- **Topographie générale**
- **Péritoine**
  Cavité péritonéale
  Espaces rétro et sous-péritonéaux

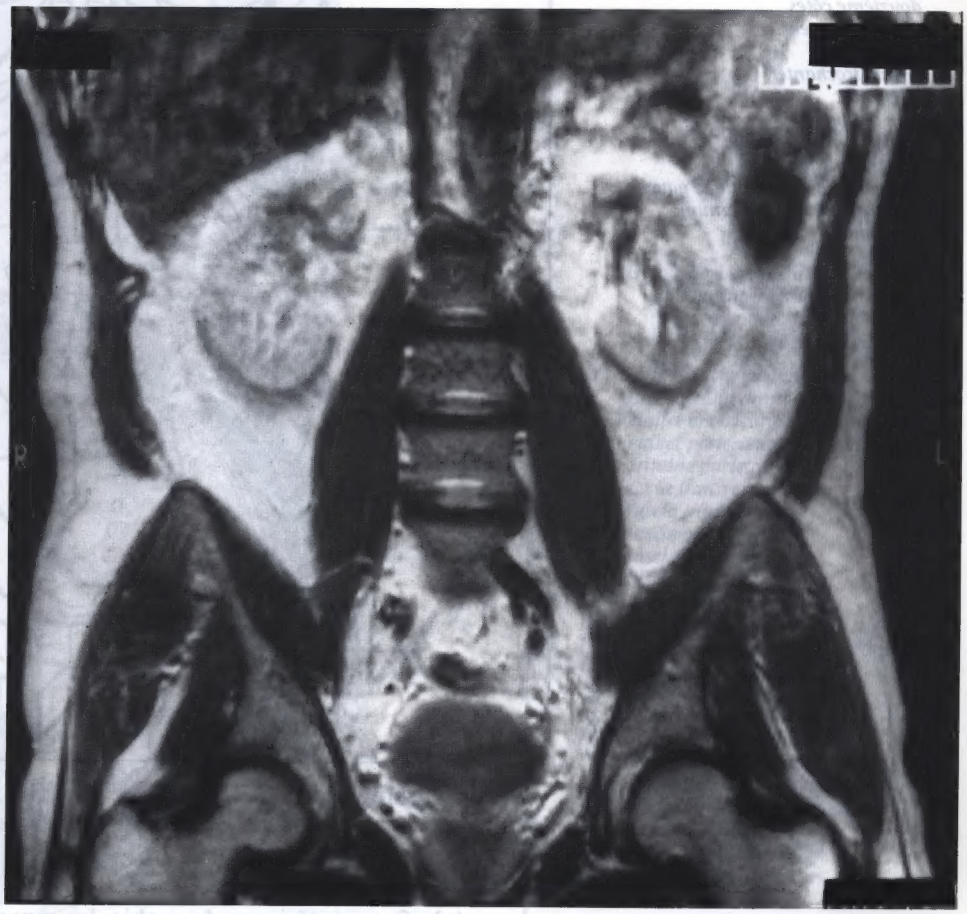

Coupe frontale de la cavité abdominale en imagerie par résonance magnétique nucléaire.

Située au-dessous du thorax et occupant toute la partie sous-diaphragmatique du tronc, la cavité abdomino-pelvienne contient la plus grande partie de l'appareil digestif et de l'appareil génito-urinaire.

SES PAROIS en grande partie musculaires, sont fixées sur un SQUELETTE OSSEUX représenté : (Fig. 1)

- tout en haut par le **rebord costal inférieur ;**
- plus bas par une tige osseuse souple située en arrière et formée par le **segment lombaire de la colonne** vertébrale ;
- encore plus bas par la **ceinture pelvienne,** enceinte osseuse rigide, grossièrement circulaire constituée par les deux os coxaux réunis entre eux en avant au niveau de la symphyse pubienne et rattachés en arrière par les articulations sacro-iliaques au sacrum qui prolonge vers le bas le rachis lombaire et ferme en arrière la cavité pelvienne.

FIGURE 1

Le cadre osseux de la cavité abdomino-pelvienne.

6. *Coupole diaphragmatique droite.*
7. *Bord postérieur du centre phrénique.*
8. *Extrémité antérieure des onzième et douzième côtes.*
9. *Trou obturateur.*
10. *Ischion.*
11. *Grand trochanter.*
12. *Sacrum.*
13. *Aile iliaque.*
14. *Projection de l'ombilic.*
15. *Appendice xiphoïde.*
16. *Coupole diaphragmatique gauche.*
17. *Face antérieure du sternum.*
18. *Mamelon.*

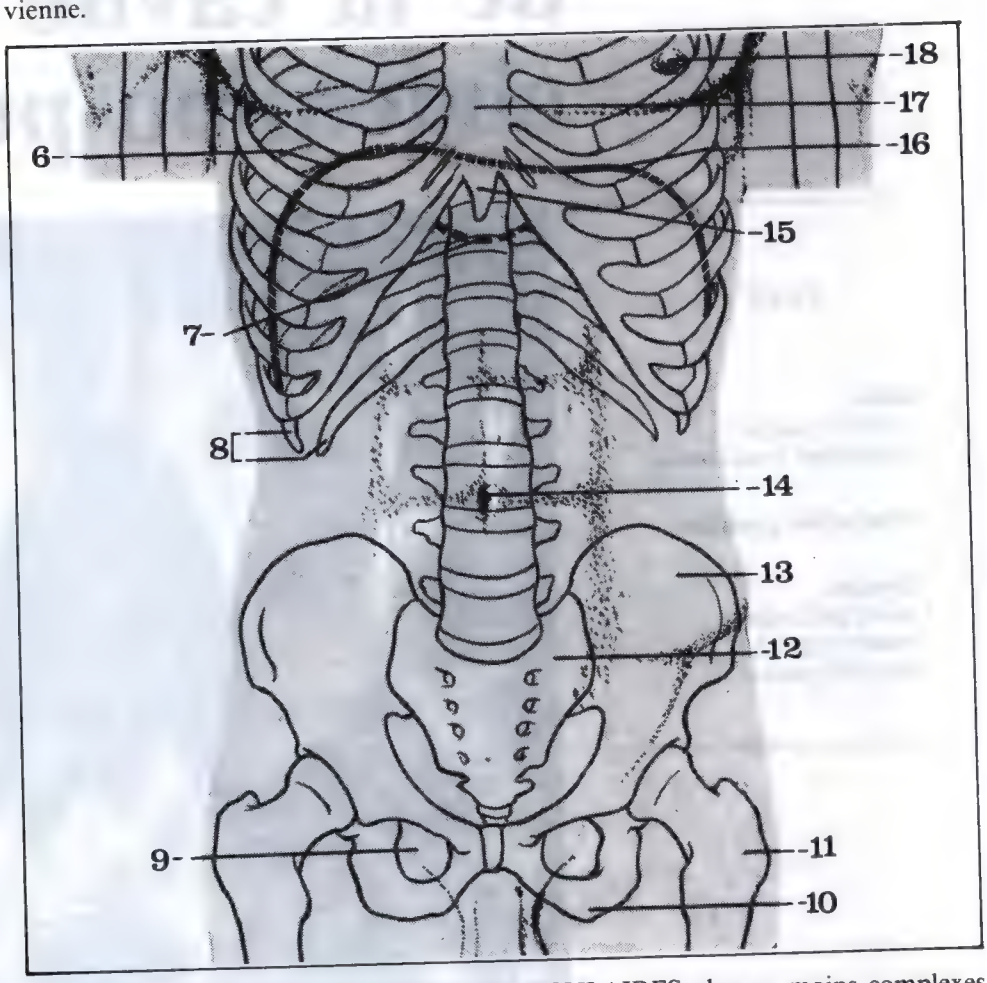

Un ensemble de FORMATIONS MUSCULAIRES plus ou moins complexes complète ce cadre osseux et le transforme en une cavité presque entièrement close : (Fig. 2 et 3)

– **en arrière** ce sont :

- à la face postérieure du rachis, les **muscles spinaux** qui ne font pas partie à proprement parler de la paroi abdominale mais participent à la constitution de la loge postérieure de la région lombaire ;
- sur les faces antéro-latérales du rachis, le muscle **psoas** qui descend vers la racine de la cuisse et le muscle **carré des lombes** tendu de la crête iliaque au rebord costal.

– latéralement les trois muscles larges de l'abdomen, **grand oblique, petit oblique** et **transverse,** superposés dans cet ordre de la surface à la profondeur, réunis entre eux en avant sur la ligne médiane, constituent une sangle presque circulaire fixée en arrière à la colonne lombaire, étendue en hauteur du rebord costal au bord antérieur de l'os coxal, sangle dont la solidité est encore renforcée par l'obliquité différente des fibres de ses trois couches.

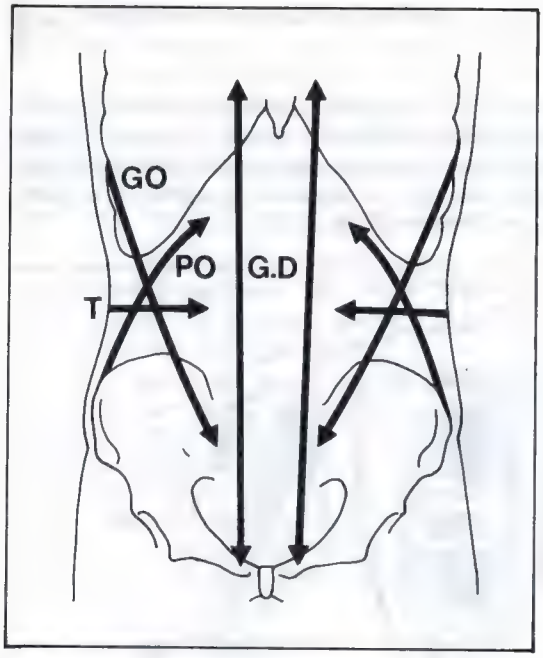

FIGURE 2

Schéma montrant la direction des fibres des principaux muscles de la paroi antéro-latérale de l'abdomen.

GO : grand oblique.
PO : petit oblique.
T : transverse.
GD : grand droit.

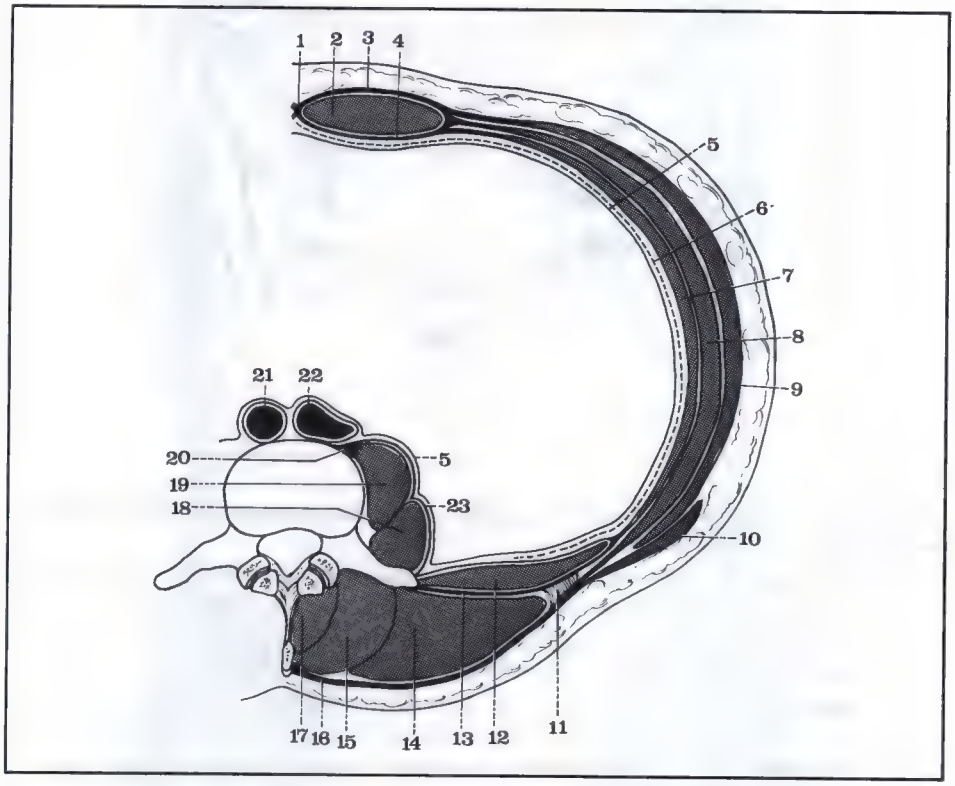

FIGURE 3

Coupe horizontale de l'abdomen montrant les muscles de la paroi antéro-latérale et les muscles de la région lombaire.

1. *Ligne blanche abdominale.*
2. *Muscle grand droit de l'abdomen.*
3. *Feuillet antérieur de la gaine.*
4. *Feuillet postérieur de la gaine.*
5. *Péritoine pariétal.*
6. *Fascia transversalis.*
7. *Muscle transverse.*
8. *Muscle petit oblique.*
9. *Muscle grand oblique.*
10. *Muscle grand dorsal.*
11. *Charnière aponévrotique.*
12. *Muscle carré des lombes.*
13. *Aponévrose postérieure du transverse.*
14. *Muscle ilio-costal.*
15. *Muscle long dorsal.*
16. *Aponévrose lombo-sacrée.*
17. *Muscle transversaire épineux.*
18. *Plan profond du muscle psoas.*
19. *Plan superficiel du muscle psoas.*
20. *Arcade d'insertion du psoas.*
21. *Aorte abdominale.*
22. *Veine cave inférieure.*
23. *Fascia iliaca.*

— **en avant** les muscles **grands droits** tendus verticalement du rebord costal au pubis à l'intérieur d'une gaine fibro-aponévrotique constituée par les muscles larges renforcent encore cette sangle et forment une solide barrière musculaire.

— **en haut** le muscle **diaphragme** forme une cloison concave en bas qui sépare la cavité abdomino-pelvienne du thorax ; il a été étudié avec ce dernier.

— **en bas,** enfin, le plancher de la cavité comprend deux étages :

▪ **un étage supérieur** ou fosse iliaque interne formée par le muscle iliaque en dehors, le psoas en dedans, revêtus du fascia iliaca et reposant sur l'aile iliaque ;

▪ **un étage inférieur** situé au fond de l'entonnoir pelvien et formé par les muscles **releveurs de l'anus** étendus transversalement depuis la paroi osseuse du bassin jusque sur la partie inférieure des viscères digestifs et génito-urinaires et qui constituent un véritable *diaphragme pelvien* séparant la cavité abdomino-pelvienne de la région du périnée situé au-dessous. (Fig. 4)

FIGURE 4

Vue supérieure du plancher de l'abdomen chez la femme.

1. *Urètre.*
2. *Vagin.*
3. *Portion élévatrice du releveur de l'anus.*
4. *Muscle obturateur interne.*
5. *Rectum.*
6. *Portion sphinctérienne du releveur de l'anus.*
7. *Aponévrose de l'obturateur interne.*
8. *Muscle recto-coccygien.*
9. *Face antérieure du coccyx.*
10. *Muscle ischio-coccygien.*
11. *Muscle pyramidal du bassin.*
12. *Os iliaque.*
13. *Sacrum.*
14. *Canal sacré.*
15. *Noyau fibreux du périnée.*

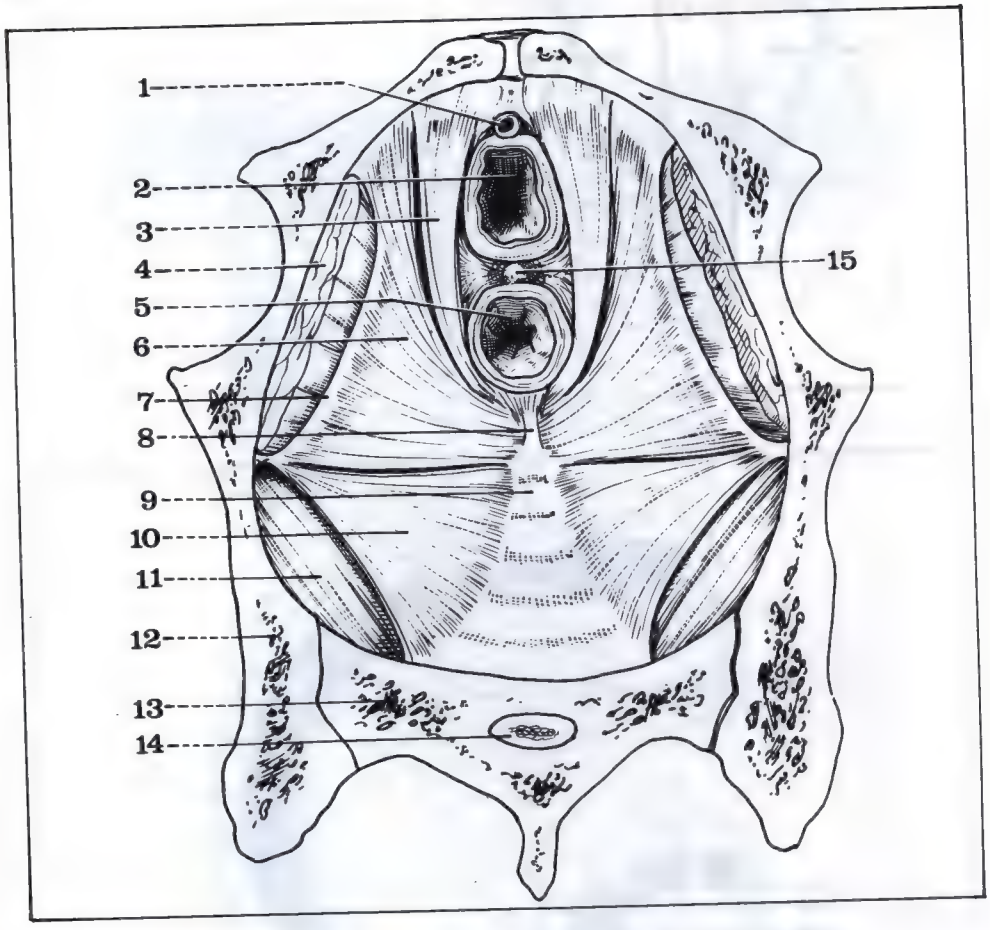

Presque entièrement close, la cavité abdomino-pelvienne communique cependant avec les régions voisines :

— **en haut,** il existe au niveau des orifices diaphragmatiques et particulièrement de l'hiatus œsophagien une communication avec le médiastin ;

— **en bas** sur la ligne médiane, le diaphragme pelvien est traversé par la partie inférieure des organes pelviens qui gagnent le périnée ;

— **latéralement** et en arrière, au niveau du pelvis s'établit une communication avec la région fessière au niveau des échancrures sciatiques ;

— **en avant,** la cavité abdomino-pelvienne communique avec la racine de la cuisse au niveau de l'orifice crural et du trou obturateur et plus haut avec le scrotum ou les grandes lèvres par l'intermédiaire du canal inguinal.

Toutes ces zones de communication représentent autant de **points faibles** de la paroi de la cavité abdomino-pelvienne ; points faibles par où les viscères contenus dans la cavité peuvent s'engager enveloppés de leur sac péritonéal constituant alors ce qu'on appelle une **hernie.** Il existe en outre d'autres points faibles situés principalement à la limite de certaines formations musculaires : le plus important de ces points faibles est situé en avant sur la ligne médiane au niveau de l'ombilic.

TOPOGRAPHIE GÉNÉRALE

La cavité abdomino-pelvienne ainsi constituée a très grossièrement la forme d'un cylindre fortement aplati dans le sens antéro-postérieur. Elle est habituellement divisée en deux étages distincts dont la frontière est constituée par le plan oblique en bas et en avant passant par le bord antérieur du sacrum, la ligne innominée de l'os coxal et la symphyse pubienne. Ce plan frontière correspond à ce que l'on désigne en obstétrique sous le nom de **détroit supérieur.** (Fig. 5)

La partie de la cavité située au-dessus du détroit supérieur constitue **l'abdomen proprement dit,** cavité à parois essentiellement musculaires et souples, où se loge la plus grande partie de l'appareil digestif et la partie haute, secrétrice, de l'appareil urinaire.

La partie de la cavité située au-dessous du détroit supérieur constitue **le pelvis ou petit bassin,** cavité aux parois presque entièrement osseuses et rigides, logeant la partie terminale du tube digestif, l'appareil urinaire inférieur (essentiellement excréteur) et les organes génitaux internes. Si la séparation entre ces deux étages se justifie en partie par la différence de leurs parois, elle reste en fait arbitraire, abdomen et pelvis communiquant très largement entre eux à travers le détroit supérieur et étant traversés en outre par les mêmes éléments vasculaires, nerveux ou viscéraux.

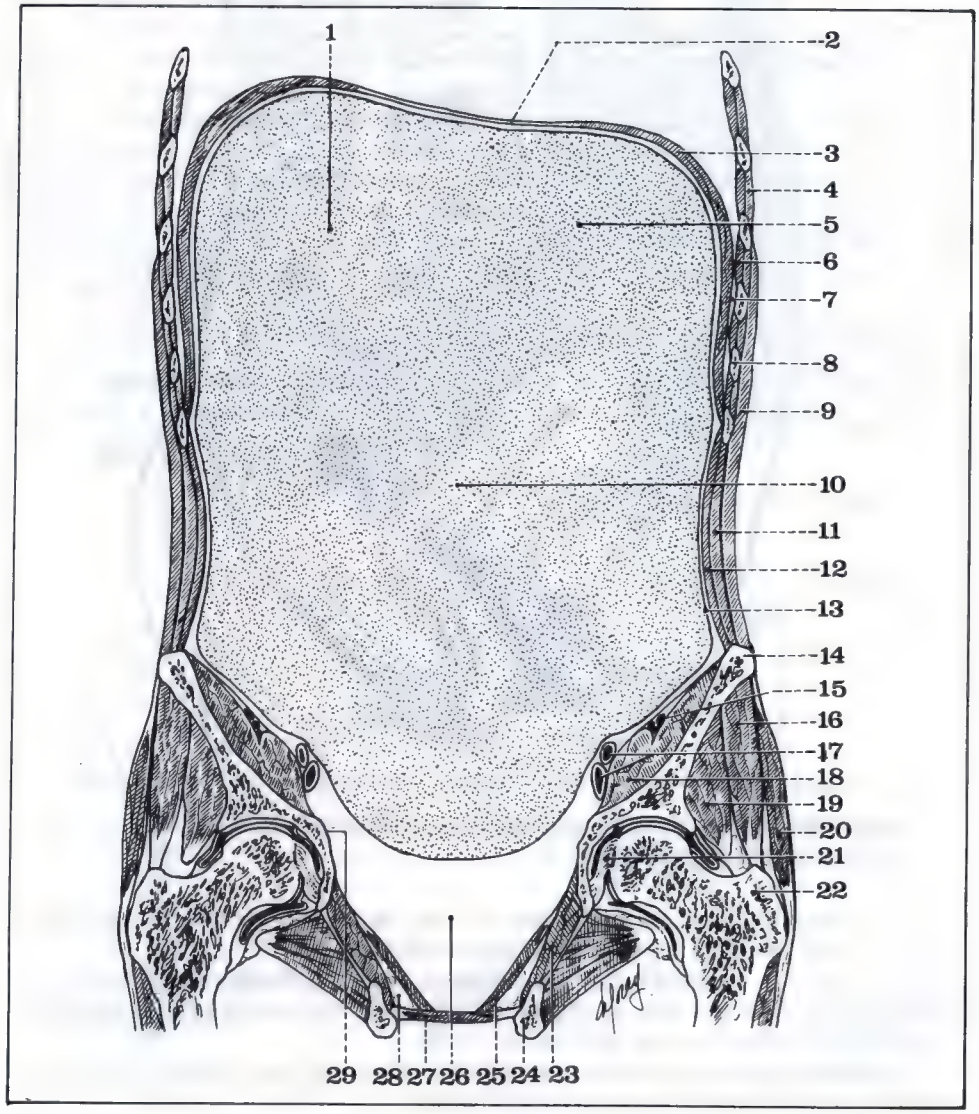

FIGURE 5

Coupe frontale schématique de la cavité abdomino-pelvienne.

1. *Loge sous-phrénique droite de l'étage sus-mésocolique.*
2. *Centre phrénique.*
3. *Coupole diaphragmatique gauche.*
4. *Muscle intercostal externe.*
5. *Loge sous-phrénique gauche de l'étage sus-mécolique*
6. *Muscle intercostal interne.*
7. *Cul-de-sac costo-diaphragmatique.*
8. *Côte sectionnée.*
9. *Muscle grand oblique.*
10. *Cavité abdomino-pelvienne.*
11. *Muscle petit oblique.*
12. *Muscle transverse.*
13. *Péritoine pariétal.*
14. *Crête iliaque.*
15. *Nerf crural.*
16. *Muscle moyen fessier.*
17. *Vaisseaux iliaques externes.*
18. *Muscle psoas iliaque.*
19. *Muscle petit fessier.*
20. *Muscle grand fessier.*
21. *Ligament rond.*
22. *Grand trochanter.*
23. *Muscle obturateur interne.*
24. *Branche ischio-pubienne.*
25. *Muscle releveur de l'anus.*
26. *Espace sous-péritonéal.*
27. *Plancher pelvien.*
28. *Creux ischio-rectal.*
29. *Détroit supérieur.*

FIGURE 6

Coupe sagittale schématique de la cavité abdomino-pelvienne chez la femme.

1. *Diaphragme.*
2. *Péritoine pariétal antérieur.*
3. *Etage sus-mésocolique de la cavité péritonéale.*
4. *Péritoine pariétal postérieur.*
5. *Côlon transverse.*
6. *Ombilic.*
7. *Espace rétro-péritonéal.*
8. *Etage sous-mésocolique de la cavité abdominale.*
9. *Canal de l'ouraque.*
10. *Utérus.*
11. *Cul-de-sac péritonéal vésico-utérin.*
12. *Vessie.*
13. *Pubis.*
14. *Rectum.*
15. *Cul-de-sac de Douglas.*
16. *Cul-de-sac dural.*

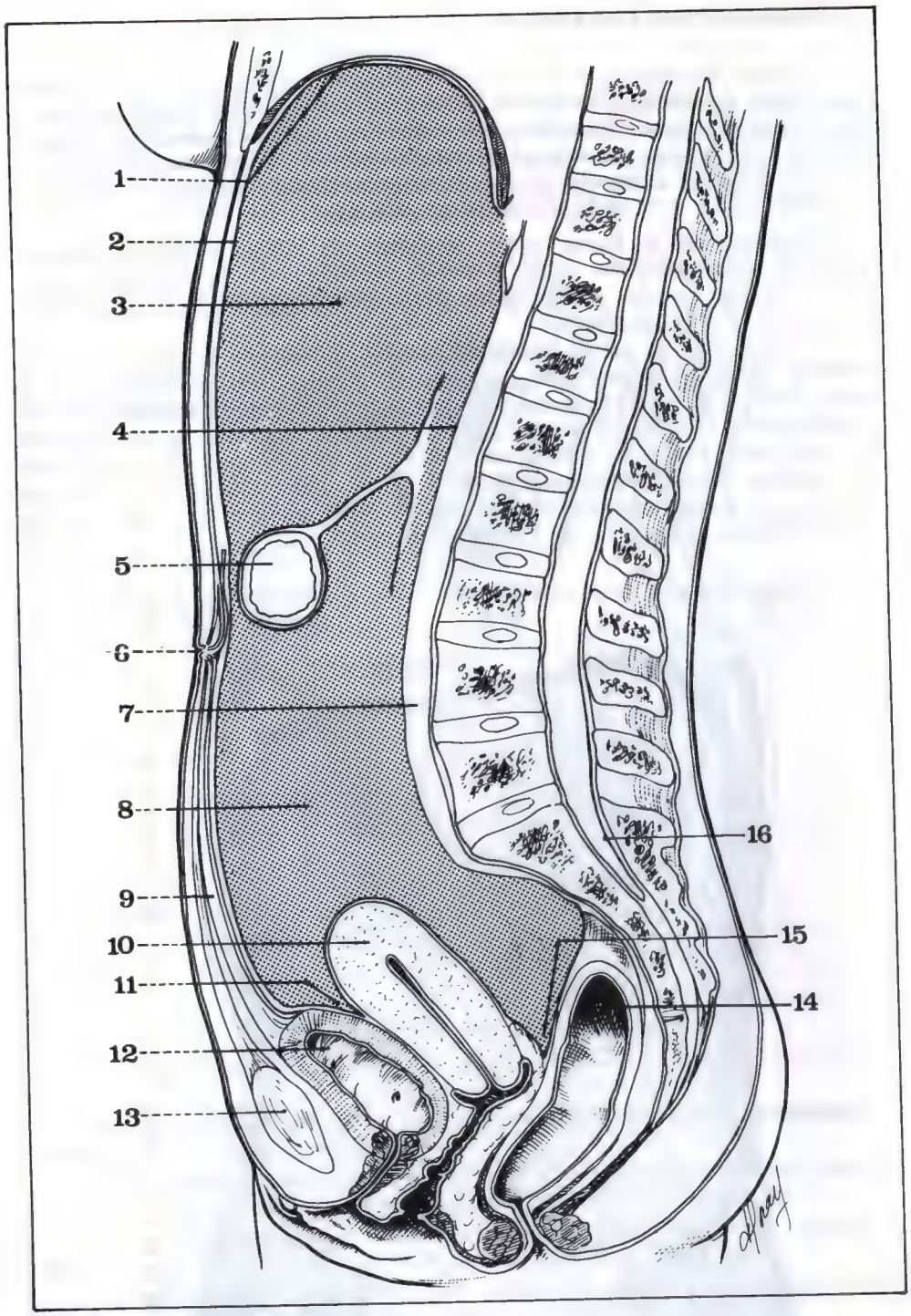

PÉRITOINE, CAVITÉ PÉRITONÉALE, ESPACES RÉTRO- ET SOUS-PÉRITONÉAUX

Une membrane séreuse, **le péritoine** (du grec, periteino = étendre autour), tapisse la plus grande partie de la cavité abdomino-pelvienne.

Comme toute séreuse, le péritoine possède deux feuillets, un feuillet *pariétal* et un feuillet *viscéral*, qui sont en réalité en continuité l'un avec l'autre et délimitent une cavité virtuelle, la cavité péritonéale.

Le feuillet viscéral tapisse le tube digestif et les principaux viscères abdominaux en faisant pratiquement corps avec leurs parois.

Le feuillet pariétal tapisse la face profonde de la cavité abdomino-pelvienne mais ses rapports avec la paroi sont extrêmement différents suivant le point considéré. (Fig. 6)

• *En haut,* au niveau de la face abdominale du diaphragme, la séreuse péritonéale adhère intimement aux fibres musculaires dont il est pratiquement impossible de la séparer.

• *En avant,* au niveau de la paroi antéro-latérale, le feuillet pariétal du péritoine est encore au contact de la paroi mais s'en laisse d'autant plus facilement cliver que l'on s'éloigne en dehors de la ligne médiane.

• *En arrière,* le péritoine pariétal postérieur reste à distance de la paroi postérieure dont il est séparé par l'**espace rétro-péritonéal** où cheminent sur la ligne médiane l'aorte et la veine cave inférieure accompagnées d'éléments lymphatiques et sympathiques et où se logent latéralement les reins, les surrénales, les uretères, et les vaisseaux destinés aux gonades.

• *En bas,* le péritoine pariétal reste également dans son ensemble à distance du plancher de la cavité pelvienne ; il en est séparé par l'**espace sous-péritonéal,** dit encore parfois espace pelvi-sous-péritonéal, où se logent sur la ligne médiane d'arrière en avant le rectum, les organes génitaux internes et la vessie, latéralement, contre les parois, les vaisseaux iliaques et leurs branches. A ce niveau, le péritoine pariétal est soulevé par les viscères pelviens et se moule sur eux prenant ainsi la valeur d'un feuillet viscéral ; il dessine en outre entre ces viscères une série de culs-de-sac dont le plus important est le cul-de-sac de Douglas, point déclive de la cavité péritonéale, situé immédiatement en avant du rectum.

Le feuillet pariétal et le feuillet viscéral du péritoine **sont en parfaite continuité l'un avec l'autre,** la transition pouvant s'effectuer essentiellement de deux façons :

• **1°** au niveau de certains organes, le feuillet pariétal quitte la paroi pour devenir immédiatement feuillet viscéral ; il existe alors une zone où l'organe considéré et la paroi située en regard entrent en contact directement sans interposition du péritoine ; les feuillets péritonéaux qui délimitent cette zone de contact et qui sont tendus sur une plus ou moins grande longueur de la paroi aux viscères forment alors un **ligament péritonéal.** C'est cette disposition qui est réalisée par exemple au niveau du pôle supérieur de l'estomac (ligament gastro-phrénique) ou au niveau du foie (ligament suspenseur, ligament coronaire). (Fig. 7).

• **2°** quand les vaisseaux à destinée viscérale quittent le plan pariétal postérieur et pénètrent dans la cavité péritonéale pour gagner les viscères auxquels ils sont destinés, ils sont entourés par une enveloppe péritonéale formant une cloison tendue de l'origine à la paroi. Cette lame péritonéale, porte-vaisseaux à deux feuillets péritonéaux, constitue ce que l'on appelle **un méso.**

FIGURE 7

Schéma montrant la constitution d'un accolement péritonéal.

a. Viscère mobile et non accolé.
b. Début d'accolement.
c. Accolement terminé.
La flèche indique le sens du déplacement du tube digestif vers la paroi.

1. Tube digestif.
2. Méso.
3. Racine du méso.
4. Péritoine pariétal postérieur.
5. Vaisseau rétro-péritonéal.
6. Début de l'accolement.

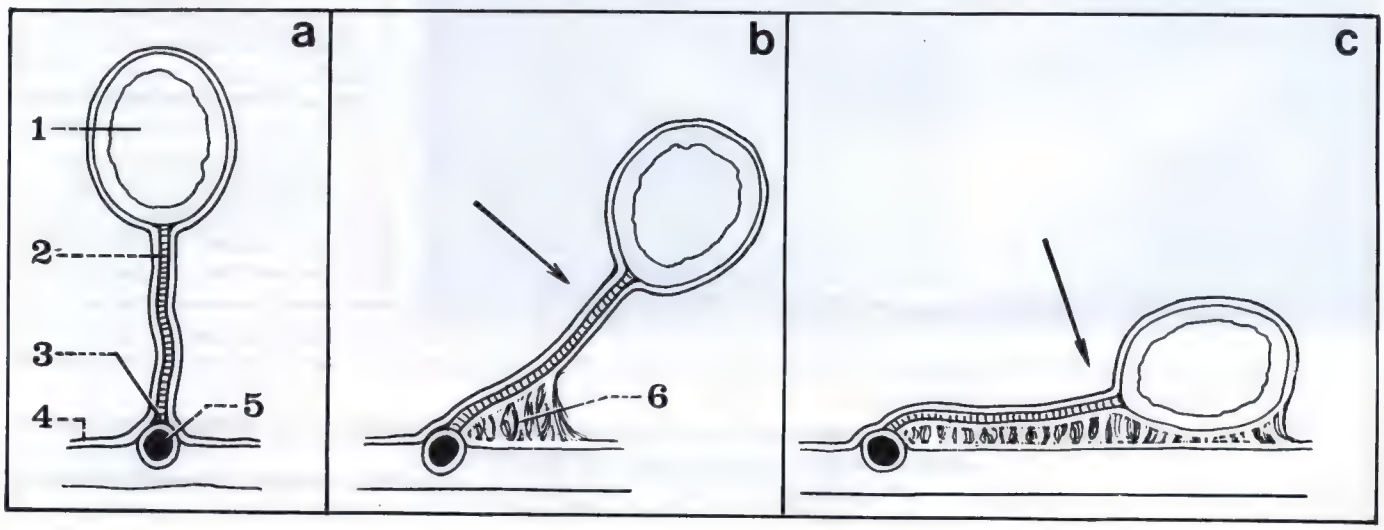

FIGURE 8

Topographie générale de la cavité abdominale.

1. *Etage sus-mésocolique.*
2. *Côlon transverse.*
3. *Côlon ascendant.*
4. *Etage sous-mésocolique.*
5. *Cavité pelvienne.*
6. *Côlon descendant.*

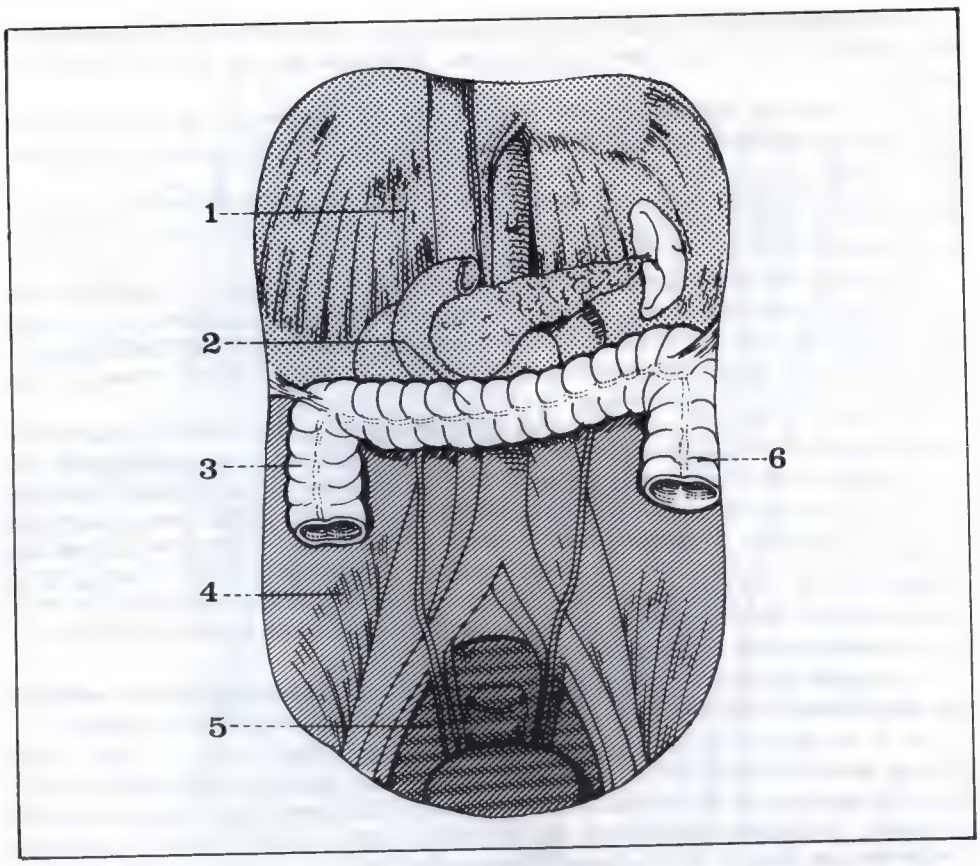

Les deux mésos principaux sont le *mésentère* (méso de l'intestin grêle) et le *méso-côlon*. Nous verrons ultérieurement que la partie du méso-côlon correspondant au côlon transverse, tendue horizontalement dans la cavité, subdivise celle-ci en **deux étages** : un étage *sus-mésocolique* et un étage *sous-mésocolique*. (Fig. 8). La longueur de chaque méso et sa souplesse permettent aux organes correspondants d'être relativement mobiles à l'intérieur de la cavité péritonéale. La réflexion des deux feuillets de chaque méso sur le péritoine pariétal postérieur définit par ailleurs sur la paroi une zone d'insertion centrée sur les pédicules vasculaires correspondants aux mésos et appelée **racine** du méso.

Cette disposition générale et théorique est en fait une disposition anténatale. Elle est en effet profondément modifiée au cours de la vie fœtale d'une part par la rotation de l'intestin primitif, d'autre part et surtout par l'accolement secondaire de certains mésos au péritoine pariétal postérieur. Ainsi chez l'adulte, certains viscères comme le duodéno-pancréas, le côlon ascendant et le côlon descendant semblent-ils avoir une situation rétro-péritonéale. Ce n'est là en fait qu'une disposition apparente : il existe toujours un **plan de clivage** avasculaire, témoin de la disposition primitive, plan que l'on peut d'ailleurs aisément reconstituer chirurgicalement, et qui sépare les organes apparemment accolés et leurs mésos de l'espace rétro-péritonéal véritable. Ces zones d'accolement constituent ce que l'on appelle des **fascias** : les deux principaux fascias sont le fascia de Treitz accolant le duodéno-pancréas à la paroi postérieure et le fascia de Toldt d'accolement du côlon ascendant et du côlon descendant.

Ainsi après avoir décrit la constitution du squelette et des parois de la cavité abdomino-pelvienne pourrons-nous diviser l'étude de son contenu en deux grandes parties :

- d'une part les espaces rétro et sous-péritonéaux qui comprennent donc les organes lombo-iliaques et les organes pelviens ;
- d'autre part la cavité péritonéale contenant les viscères abdominaux répartis en deux étages sus et sous-mésocoliques.

2 la colonne lombaire

PLAN

Squelette osseux :

- Vertèbres lombaires :
  corps vertébral,
  arc postérieur,
  trou vertébral.
- Rachis lombaire :
  généralités,
  morphologie.
- Étude anatomo-radiologique.
- Architecture osseuse.
- Développement osseux.

Articulations lombaires :

- Articulations des corps vertébraux :
  disques intervertébraux,
- Articulations des arcs postérieurs :
  surfaces articulaires,
  autres moyens d'union.

Rapports intrinsèques :

- Canal vertébral.
- A l'intérieur du canal vertébral :
  moelle épinière,
  racines rachidiennes,
  enveloppes méningées.

Mouvements du rachis lombaire :

- Caractères principaux.
- Mécanique articulaire.
- Muscles moteurs.

Lombes :
du latin, lumbi :
= les lombes,
les reins

La colonne lombaire est composée de 5 grosses vertèbres unies par des ligaments et des disques intervertébraux ; elle est interposée entre la colonne dorsale solidaire du thorax, et le sacrum, solidaire du bassin.

Squelette osseux

LES VERTÈBRES LOMBAIRES (Vertebrae Lumbales)

Chaque vertèbre présente un corps, un arc postérieur, et un trou vertébral. (Fig. 1, 2 et 3).

a) **Le corps vertébral** (Corpus Vertebrae) est le plus volumineux de toutes les vertèbres (deux fois plus que celui des vertèbres dorsales). Son diamètre transversal est presque le double de son diamètre sagittal :

— ses faces *supérieure* et *inférieure* présentent un aspect réniforme à hile postérieur,

— sa face *circonférentielle,* creusée en gouttière horizontale, est surtout nette de chaque côté.

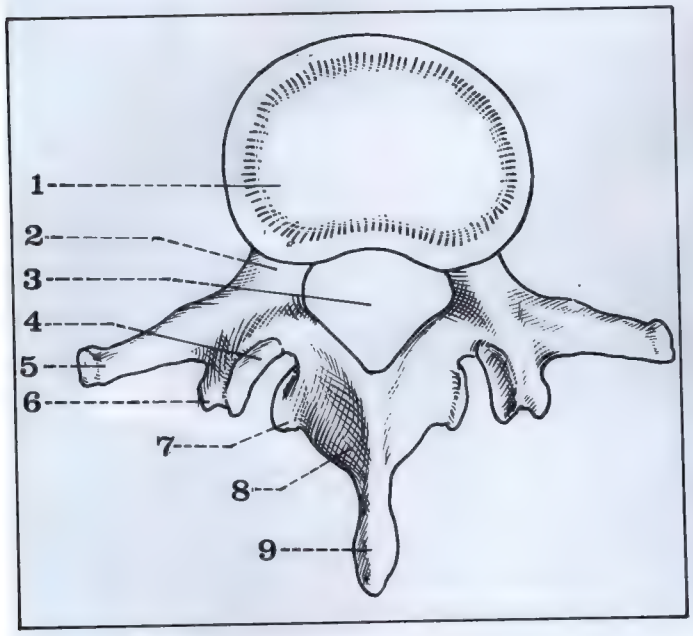

FIGURE 1

Vue supérieure d'une vertèbre lombaire.

1. *Corps vertébral.*
2. *Pédicule.*
3. *Trou vertébral.*
4. *Surface articulaire supérieure.*
5. *Apophyse transverse.*
6. *Tubercule mamillaire.*
7. *Apophyse articulaire inférieure.*
8. *Lame.*
9. *Apophyse épineuse.*

b) **L'arc postérieur** (Arcus Posterior) comprend, d'avant en arrière, 5 portions : (Fig. 1, 4 et 5)

— *les pédicules* (Pediculus Arcus Vertebrae), très épais, dirigés d'avant en arrière, se détachent de la moitié supérieure du corps, à la hauteur des angles postérieurs ; leur bord inférieur, plus échancré, limite la partie haute du trou de conjugaison, transformé en véritable canal, en raison de l'épaisseur des pédicules

— *les apophyses transverses* (Processus Transversus) correspondent à des côtes rudimentaires, d'où leur dénomination d'« apophyses costiformes » ou de « costoïdes lombaires ».

Elles ont l'aspect d'une lame osseuse aplatie d'avant en arrière, se détachant de la face externe du pédicule, et se dirigeant en dehors et en arrière, presque horizontalement.

leur face *postérieure* présente à sa base un relief assez marqué, le *tubercule accessoire* (Processus Accessorius) sur lequel s'insèrent des faisceaux musculaires : (Fig. 4)

— *les apophyses articulaires* (Processus Articularis) forment d'épaisses lames verticales :

leurs facettes sont cylindroïdes :

▪ *les supérieures* sont situées en arrière et au-dessus des apophyses transverses ;

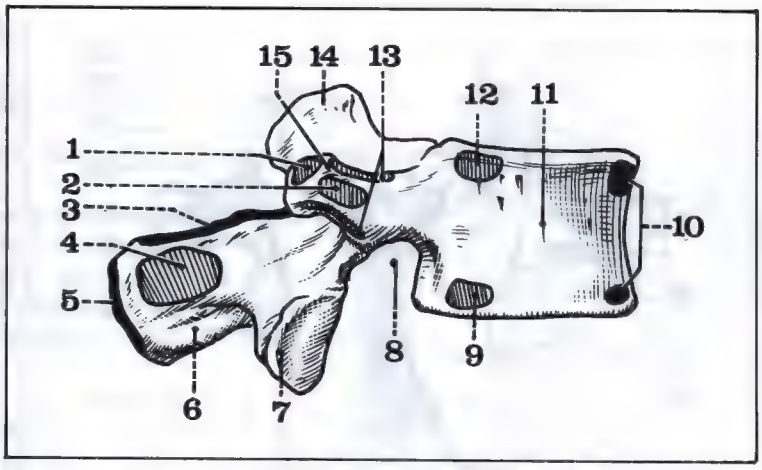

FIGURE 2

Vue latérale droite d'une vertèbre lombaire.

1. *Muscle carré des lombes.*
2. *Couche profonde du muscle psoas.*
3. *Ligament surépineux.*
4. *Muscle transversaire épineux.*
5. *Aponévrose lombo-sacrée.*
6. *Apophyse épineuse.*
7. *Apophyse articulaire inférieure.*
8. *Trou de conjugaison.*
9. *Couche superficielle du psoas (insertion inférieure).*
10. *Muscle diaphragme (jusqu'à L2 et L3).*
11. *Corps vertébral.*
12. *Couche superficielle du psoas (insertion supérieure).*
13. *Muscles intertransversaires.*
14. *Tubercule mamillaire.*
15. *Apophyse transverse.*

leur face *interne* porte une *surface articulaire* excavée sagittalement, et orientée en dedans et en arrière,

leur bord *postérieur* présente un relief arrondi, le *tubercule mamillaire* (Processus Mamillaris), situé très près du tubercule accessoire ;

▪ *les inférieures* naissent de l'angle inféro-externe des lames ;

leur face *externe* porte une *surface articulaire* convexe sagittalement, et orientée en dehors et en avant,

— *les lames* (Lamina Arcus Vertebrae) sont quadrilatères, épaisses, plus hautes que larges ;

leur face *antérieure* donne insertion aux ligaments jaunes ;

leur angle *supéro-externe* s'unit aux pédicules et aux apophyses articulaires supérieures ;

leur angle *inféro-externe* porte les apophyses articulaires inférieures,

— *l'apophyse épineuse* (Processus Spinosus), très développée, forme une lame osseuse épaisse, quadrilatère, et dirigée horizontalement.

FIGURE 3

Vue antérieure d'une vertèbre lombaire.

1. *Apophyse articulaire supérieure.*
2. *Apophyse transverse.*
3. *Muscles intertransversaires.*
4. *Corps vertébral.*
5. *Apophyse épineuse.*
6. *Apophyse articulaire inférieure.*
7. *Arcade du psoas (insertion inférieure).*
8. *Couche profonde du muscle psoas.*
9. *Muscle carré des lombes.*
10. *Arcade du psoas (insertion supérieure).*
11. *Piliers internes du diaphragme (jusqu'à L3 à droite et L2 à gauche).*

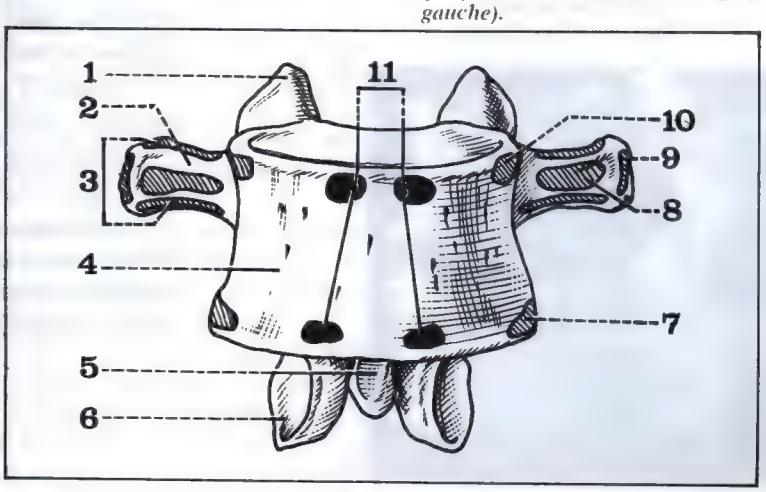

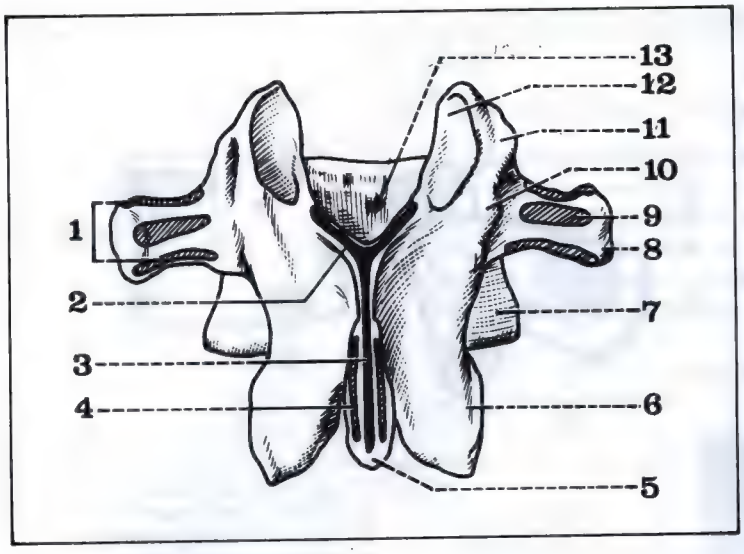

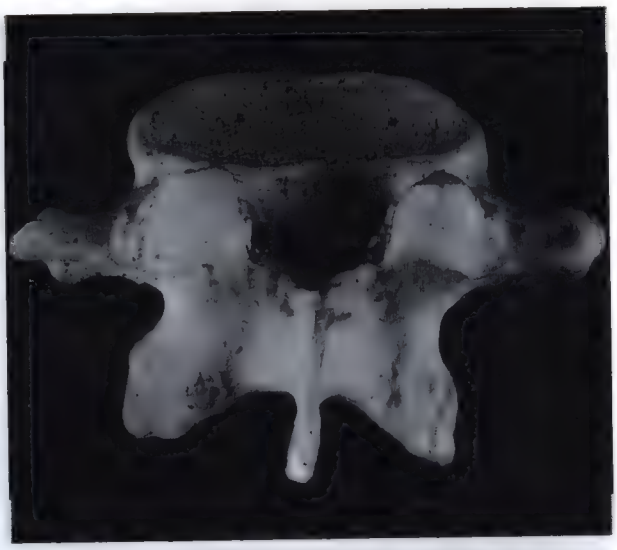

FIGURE 4

Vue postérieure d'une vertèbre lombaire.

1. *Muscles intertransversaires.*
2. *Ligament jaune.*
3. *Ligament surépineux.*
4. *Muscle petit dentelé postéro-inférieur.*
5. *Apophyse épineuse.*
6. *Apophyse articulaire inférieure.*
7. *Corps vertébral.*
8. *Apophyse transverse.*
9. *Muscle transversaire épineux.*
10. *Tubercule accessoire.*
11. *Tubercule mamillaire.*
12. *Apophyse articulaire supérieure.*
13. *Trou vertébral.*

c) **Le trou vertébral** (Foramen Vertebrale) est prismatique triangulaire, à côtés égaux. (Fig. 1 et 4).

Certaines vertèbres sont un peu différentes du type classique :

— *la 1e lombaire* présente les caractères d'une vertèbre de transition ; elle est munie d'une apophyse transverse courte, d'où se détache un volumineux tubercule accessoire ; très rarement, cette apophyse est absente, remplacée par une véritable côte lombaire ;

— *la 5e lombaire* est interposée en coin entre la 4e lombaire et la base du sacrum ; son corps est donc cunéiforme (plus haut en avant qu'en arrière) ; ses pédicules sont massifs et courts ; ses apophyses transverses, également épaisses et courtes, sont implantées sur toute la face externe des pédicules.

FIGURE 5

Vue latérale droite de deux vertèbres lombaires.

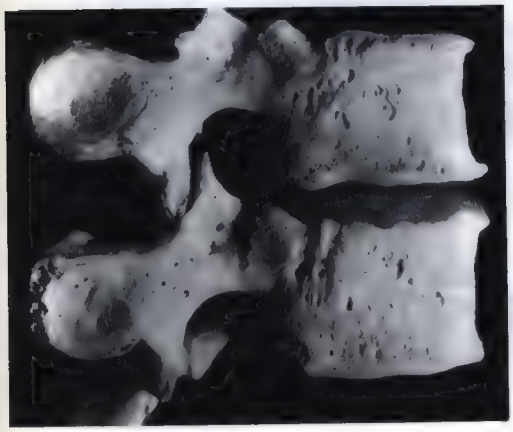

LE RACHIS LOMBAIRE

Corps : volumineux, deux fois plus large que long, réniforme à hile postérieur.
Pédicules : plus échancrés sur leur bord inférieur.
Apophyses transverses : ou apophyses « costiformes », munies d'un tubercule accessoire.
Apophyses articulaires : facettes cylindroïdes
supérieure : orientée en dedans et en arrière
munie d'un tubercule mamillaire
inférieure : orientée en dehors et en avant
Lames : quadrilatères, plus hautes que larges
Apophyse épineuse : quadrilatère, épaisse, horizontale.
Trou vertébral : triangulaire, à côtés égaux.

LE RACHIS LOMBAIRE

a) GÉNÉRALITÉS : (Fig. 6)

— *Situation :* placé derrière la cavité abdominale, entre les deux régions lombaires, le rachis lombaire est limité :

• en haut : par le médiastin postérieur, • en bas : par la partie postérieure du petit bassin.

— *Direction :* la courbure lombaire est concave en arrière, en attitude de lordose, plus développée chez la femme, et particulièrement lors de la grossesse.

Entre les courbures lombaire (convexe en avant) et sacrée (convexe en arrière) se trouve situé un *angle lombo-sacré* ou *promontoire ;* déterminé par les tangentes à L5, et à la face antérieure du sacrum, il est à sinus postérieur, obtus d'environ 130° (voir Fig. 6).

— *Dimensions :*

• hauteur : environ 18 cm, • largeur : augmente de haut en bas (6 à 7 cm au niveau de L1, 8 à 10 cm au niveau de L5),

• épaisseur (diamètre antéro-postérieur) : 7 à 8 cm, maxima sur les vertèbres lombaires inférieures.

b) MORPHOLOGIE :

Le rachis lombaire offre à considérer : une face antérieure, deux faces latérales, une face postérieure, deux extrémités (supérieure et inférieure) et un canal vertébral :

1. **Face antérieure :** constituée par la face antérieure des 5 vertèbres, que séparent les disques inter-vertébraux, franchement convexes en avant ; (Fig. 7 A)

— de face : le rachis lombaire a la forme d'un tronc de cône à large base inférieure,

— de profil : la convexité antérieure est plus ou moins marquée selon l'importance de la lordose ; chez les sujets maigres elle peut être perçue à la palpation abdominale.

2. **Faces latérales :** différentes en avant et en arrière : (Fig. 5, 6 et 7 B)

— *en avant :* la face latérale des corps est marquée d'une gouttière transversale, transformée en orifice ostéo-fibreux (sauf au niveau de L5) par les arcades du psoas ;

— *en arrière :* on peut considérer d'avant en arrière 3 régions différentes :

▪ *les pédicules et les trous de conjugaison :* le plan sagittal des *pédicules* est plus rapproché de la ligne médiane que le bord latéral des corps ; entre deux pédicules se trouve un *trou de conjugaison* ou trou intervertébral (Foramen Intervertebrale) qui livre passage au nerf lombaire correspondant :

— le bord antérieur du trou est représenté par une ligne continue unissant les faces postérieures des corps et des disques,

— le bord postérieur du trou est représenté par la face antérieure des massifs articulaires et des articulations qui les séparent ; dessinant une ligne convexe en avant, il s'oppose à la convexité postérieure du disque ; ainsi, l'angle inférieur du trou est-il rétréci, surtout à la partie basse du rachis, et c'est à cet endroit que peut être comprimée une racine nerveuse ;

▪ *les apophyses transverses :* la lordose lombaire les place sur un plan incliné en bas et en arrière, de telle sorte que la pointe de la costiforme de L5 est plus postérieure que celle de LI ;

▪ *les apophyses articulaires :* en arrière des corps vertébraux, elles forment une véritable colonne osseuse dont les surfaces articulaires sont disposées dans un plan presque vertical ; pour permettre un parfait emboîtement, les surfaces supérieures creuses sont plus écartées que les inférieures convexes ;

chaque bloc apophysaire dessine de profil un trapèze à grande base supérieure (articulaire supérieure) et à petite base inférieure (articulaire inférieure) ; une diagonale reliant l'angle antéro-inférieur à l'angle postéro-supérieur sépare les deux surfaces et correspond à *l'isthme vertébral* dont la description est avant tout radiologique. (Fig. 10).

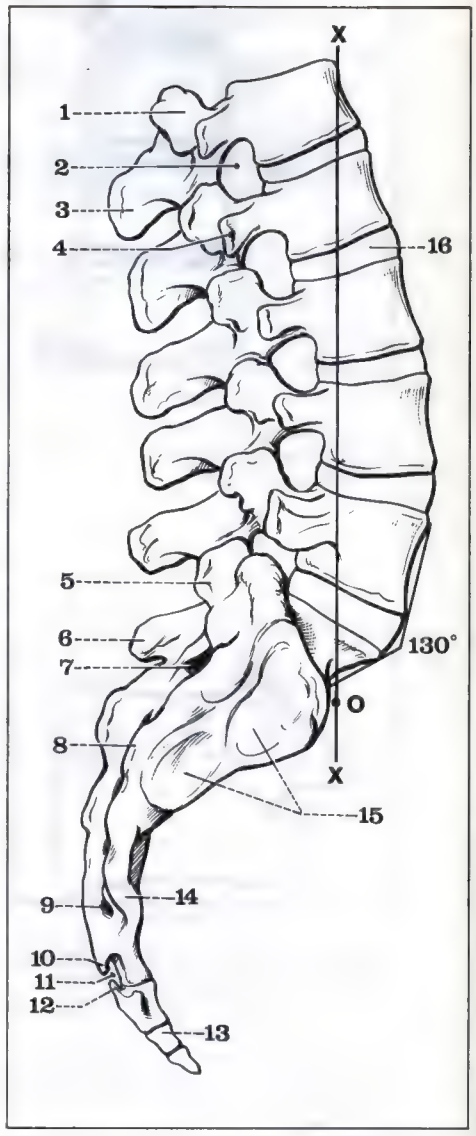

FIGURE 6

Vue latérale droite du rachis lombaire et du sacro-coccyx.

1. Apophyse articulaire supérieure.
2 Trou de conjugaison.
3 Apophyse épineuse.
4 Apophyse transverse.
5 Apophyse articulaire supérieure du sacrum.
6 Crête sacrée médiane.
7 Premier trou sacré postérieur.
8. Crête sacrée latérale.
9. Quatrième trou sacré postérieur.
10. Corne sacrée.
11. Hiatus sacré.
12. Corne supérieure du coccyx.
13. Deuxième pièce coccygienne.
14. Face latérale du sacrum.
15. Surface auriculaire du sacrum.
16. Disque intervertébral.
XX = ligne de gravité du corps.
0 = centre de gravité du corps.
130° = angle lombo-sacré.

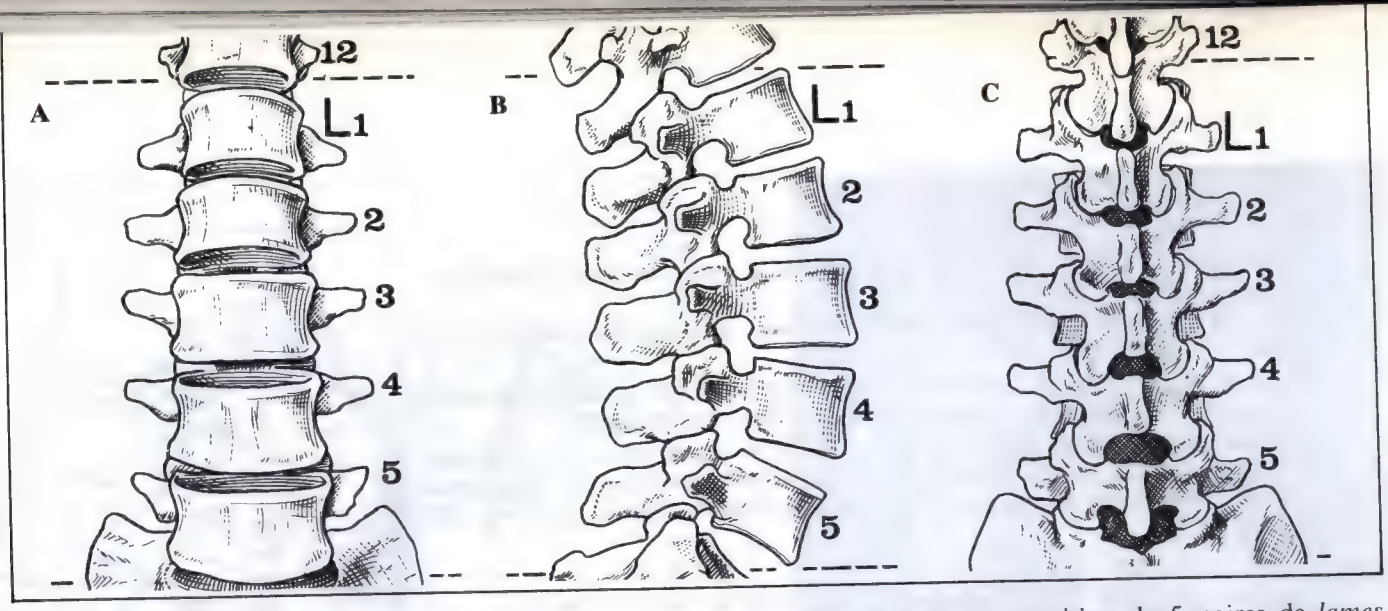

FIGURE 7

A. Vue antérieure du rachis lombaire
B. Vue latérale droite
C. Vue postérieure

3. **Face postérieure :** constituée par la superposition de 5 paires de *lames* osseuses implantées en arrière des blocs articulaires et se réunissant sur la ligne médiane en une *apophyse épineuse,* horizontale, et dont l'épaisseur augmente de LI à L5. (Fig. 7 C)

4. **Extrémité supérieure :** limitée par la charnière dorso-lombaire, entre D12 et L1 ; des anomalies de ces vertèbres de transition peuvent entraîner des phénomènes de « lombalisation » de D12 (atrophie des transverses, présence de tubercules accessoires ou mamillaires) ou de « dorsalisation » de L1 (côtes surnuméraires lombaires).

5. **Extrémité inférieure :** la charnière lombo-sacrée dessine entre L5 et la base du sacrum un angle à sinus antérieur, très aigu, qui mesure 20° en position couchée, mais peut atteindre 35° dans la marche. (Fig. 31)

ÉTUDE ANATOMO-RADIOLOGIQUE

Trois incidences sont nécessaires pour l'examen du rachis lombaire :

a) **Radiographie de face :** (fig. 8, 9 et 11)

— *le corps* est un rectangle parfait, aux angles arrondis ;

— *l'arc postérieur* est plus difficile à analyser :

• les pédicules forment deux images rondes ou ovalaires inscrites dans les angles supérieures du corps,

• l'hémi-arc vertébral réalise une ligne continue (bord supérieur de la lame articulaire supérieure, apophyse transverse, articulaire inférieure, bord inférieur de la lame) ; une zone oblique en bas et en dehors, l'isthme vertébral, sépare le bloc apophysaire ; l'apophyse épineuse forme une image fusiforme verticale.

L'arc postérieur a été comparé à un papillon dont le corps serait l'épineuse, et les ailes les deux hémi-arcs.

b) **Radiographie de profil :** (Fig. 10 et 12)

— *le corps,* antérieur, possède deux plateaux rectilignes,

— *l'arc postérieur* peut être suivi d'avant en arrière : pédicule (implanté à la partie postéro-supérieure du corps), articulaire supérieure, bord supérieur de la lame, apophyse épineuse ; et, au-dessous, articulaire inférieure, qui rejoint le bord postéro-inférieur du pédicule ; l'isthme est une zone oblique en bas et en avant qui sépare le bloc apophysaire.

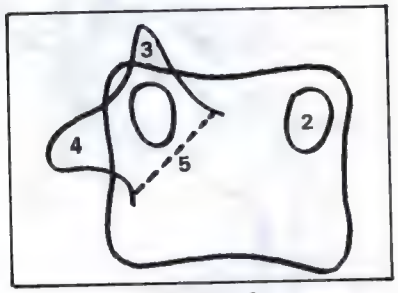

FIGURE 8

Radiographie d'une vertèbre lombaire de face montrant la position du pédicule et de l'isthme.

1. Corps vertébral.
2. Pédicule.
3. Apophyse articulaire supérieure.
4. Apophyse transverse.
5. Isthme.

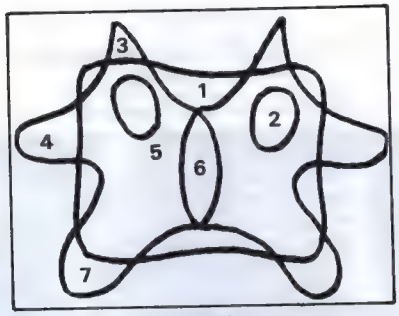

FIGURE 9

Radiographie de face d'une vertèbre lombaire.

1. Corps vertébral.
2. Pédicule.
3. Apophyse articulaire supérieure.
4. Apophyse transverse.
5. Lame.
6. Apophyse épineuse.
7. Apophyse articulaire inférieure.

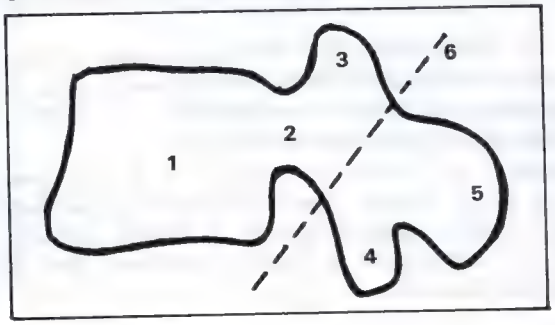

FIGURE 10

Radiographie de profil d'une vertèbre lombaire.

1. Corps vertébral.
2. Pédicule.
3. Apophyse articulaire supérieure.
4. Apophyse articulaire inférieure.
5. Apophyse épineuse.
6. Orientation de l'isthme.

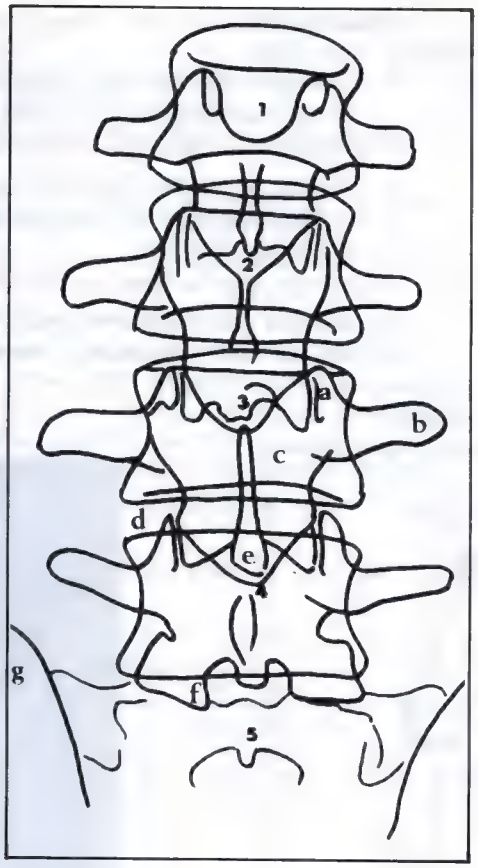

FIGURE 11

Radiographie de face de la colonne lombaire.

a. Apophyse articulaire supérieure.
b. Apophyse transverse.
c. Lame de L3.
d. Disque intervertébral L3-L4.
e. Apophyse épineuse de L3.
f. Apophyse articulaire inférieure.
g. Os iliaque droit.

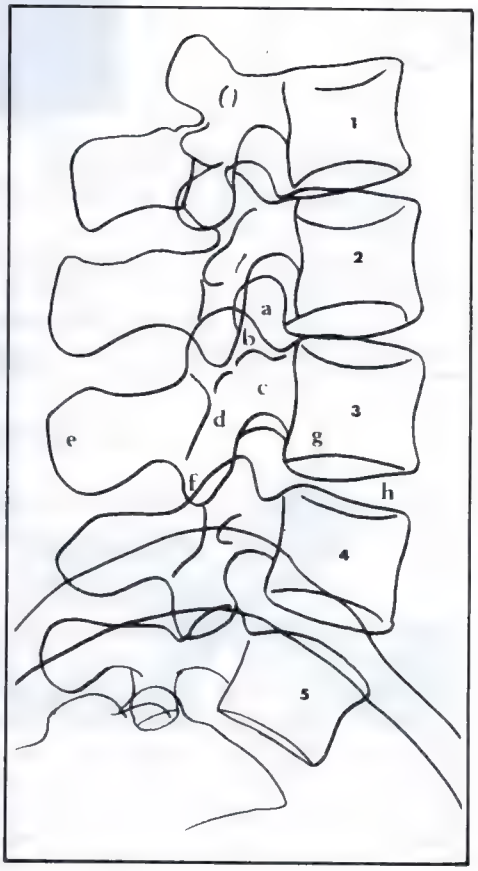

FIGURE 12

Radiographie de profil de la colonne lombaire.

a. Trou de conjugaison.
b. Apophyse articulaire supérieure.
c. Pédicule de L3.
d. Lame de L3.
e. Apophyse épineuse.
f. Apophyse articulaire inférieure.
g. Corps de L3.
h. Disque intervertébral L3-L4.

c) **Radiographie de 3/4 :** l'image obtenue est comparée à un « petit chien équilibriste » dont : (Fig. 13)

— le museau est formé par l'apophyse transverse,
— l'œil par le pédicule (vu en fuite),
— l'oreille par l'apophyse articulaire supérieure,
— la patte avant par l'apophyse articulaire inférieure,
— la patte arrière par l'articulaire inférieure opposée,
— le cou par l'isthme,
— le corps par la lame du côté du 3/4,
— la queue par l'articulaire supérieure du côté opposé.

L'*interligne inter-articulaire,* orienté à 45° par rapport au plan médian sagittal, est situé entre la patte avant du chien sus-jacent, et l'oreille du chien sous-jacent.

FIGURE 13

Radiographie de 3/4 du rachis lombaire montrant la position des « petits chiens équilibristes ».

1. *Apophyse articulaire supérieure.*
2. *Apophyse transverse.*
3. *Apophyse articulaire inférieure.*
4. *Pédicule.*
5. *Isthme.*
6. *Apophyse articulaire supérieure opposée.*
7. *Apophyse articulaire inférieure opposée.*

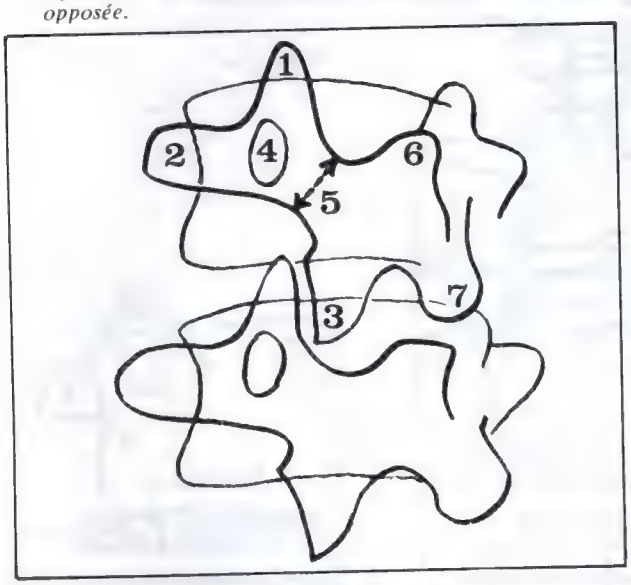

ARCHITECTURE OSSEUSE

Identiques à celles du rachis cervical et du rachis dorsal les travées d'os spongieux se concentrent : (Fig. 14)

— *au niveau des corps vertébraux,* tout en ménageant un coin antérieur de moindre résistance, qui peut s'enfoncer lors des fractures par tassement,

— *au niveau des arcs postérieurs,* où les lignes de force des apophyses transverses et articulaires répondent aux lignes de traction des muscles.

FIGURE 14

A. Architecture de la vertèbre lombaire (coupe sagittale).

1. *Apophyse articulaire supérieure.*
2. *Apophyse épineuse.*
3. *Faisceau oblique inférieur.*
4. *Faisceau oblique supérieur.*

B. Architecture de la vertèbre lombaire (coupe horizontale).

1. *Faisceau oblique.*
2. *Faisceau intertransversaire.*

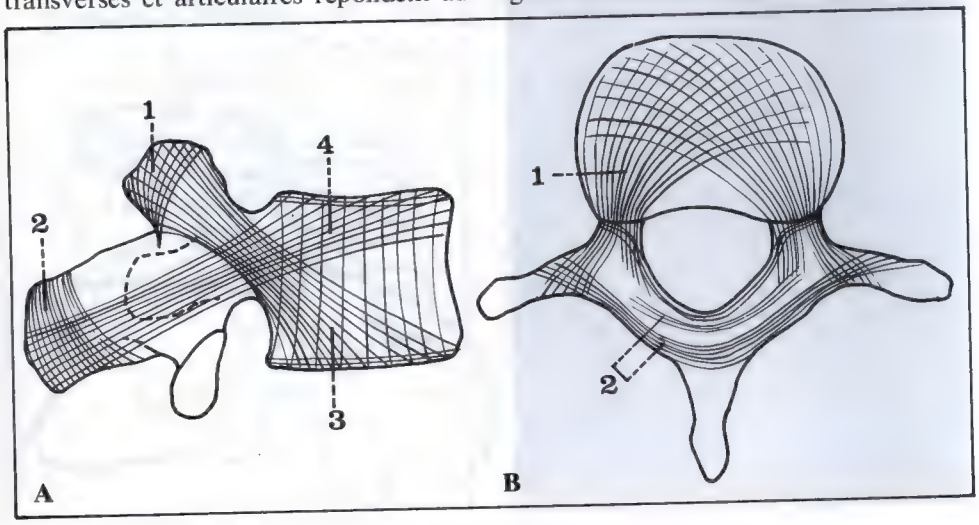

DÉVELOPPEMENT OSSEUX (Fig. 15)

Nous ne reviendrons pas sur cette étude, déjà envisagée pour les autres portions du rachis. Quelques caractères particuliers doivent être signalés :

— le tubercule mamillaire présente un point d'ossification qui apparaît vers 18 ans ;

— l'apophyse transverse (ou costoïde) est formée aux dépens d'un « point costal » ; son tubercule accessoire provient d'un « point transversaire ».

L'arc postérieur se ferme en arrière vers 4 ans et se soude au corps vertébral entre 6 et 8 ans.

Mais le rachis lombaire présente de fréquentes *anomalies d'ossification,* en particulier au niveau de L5, zone de transition entre la colonne, mobile, et le sacrum, synostosé : (Fig. 16)

— absence de soudure de l'arc postérieur sur la ligne médiane, constituant le rachischisis ou « spina bifida » postérieur, parfois associé avec une ouverture postérieure du sacrum (hiatus lombo-sacré), ou avec une malformation méningée ;

— agénésie totale de l'arc postérieur, entraînant un glissement de L5 en bas et en avant (spondylolisthésis) ;

— hypertrophie des transverses, pouvant se souder avec les ailerons sacrés (sacralisation de L5)

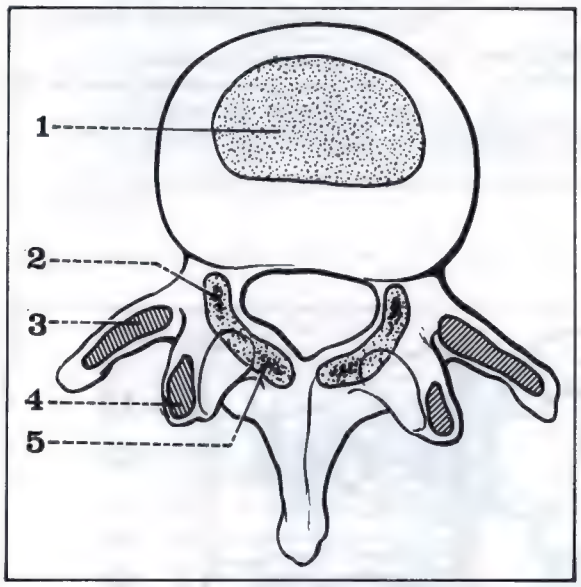

FIGURE 15

Ossification d'une vertèbre lombaire.

1. *Point primitif du corps vertébral.*
2. *Point neural antérieur.*
3. *Point costal (apophyse costiforme)*
4. *Point transversaire (tubercule accessoire).*
5. *Point neural postérieur.*

FIGURE 16

Radiographie de face de la colonne lombaire chez un enfant de 4 ans.

Articulations lombaires

ARTICULATIONS DES CORPS VERTÉBRAUX

(= amphiarthroses)

a) **Disques intervertébraux** (Disci Intervertebrales) : particulièrement épais (environ 10 mm), ils augmentent de hauteur jusqu'au sacrum et représentent le 1/3 de celle du corps vertébral :

— *constitution :* deux parties : (Fig. 17, 18 et 19)

• *périphérique :* l'*anneau fibreux* (Anulus Fibrosus), constitué de fibres arciformes et concentriques,

• *centrale :* le *noyau pulpeux* (Nucleus Pulposus), blanc et mou chez l'enfant, jaune et dense chez l'adulte, presque sec chez le vieillard ; comme au niveau des autres portions du rachis, il est déformable, mais incompressible, formant le pivot autour duquel se font les mouvements vertébraux ; sa position postérieure (union 1/3 moyen 1/3 postérieur) et sa mobilité expliquent qu'il puisse être subluxé en arrière, entraînant une compression nerveuse au niveau du trou de conjugaison (névralgie sciatique par hernie discale).

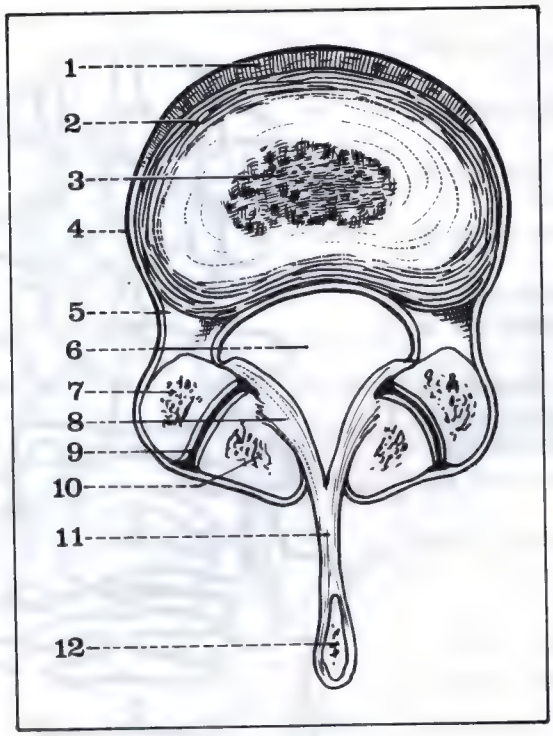

FIGURE 17 ▲

Coupe horizontale du rachis lombaire passant par le disque intervertébral et par les apophyses articulaires.

1. *Ligament longitudinal antérieur.*
2. *Anneau fibreux.*
3. *Noyau pulpeux.*
4. *Périoste du corps vertébral.*
5. *Pédicule.*
6. *Trou vertébral.*
7. *Apophyse articulaire supérieure*
8. *Ligament jaune.*
9. *Cavité articulaire.*
10. *Apophyse articulaire inférieure.*
11. *Ligament interépineux.*
12. *Apophyse épineuse.*

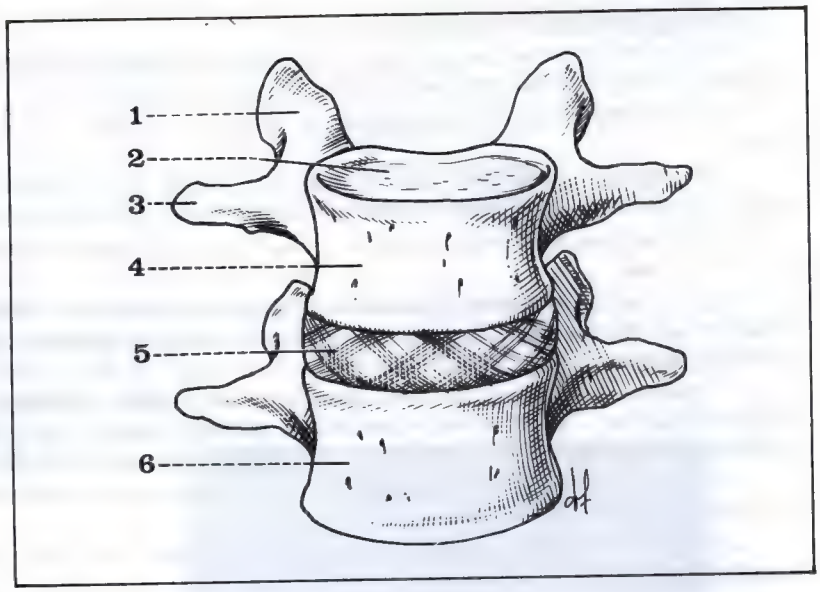

FIGURE 18

Vue antérieure d'un disque intervertébral lombaire.

1. *Apophysè articulaire supérieure.*
2. *Face supérieure du corps vertébral.*
3. *Apophyse transverse.*
4. *Face antérieure du corps de L2.*
5. *Disque intervertébral.*
6. *Face antérieure du corps de L3.*

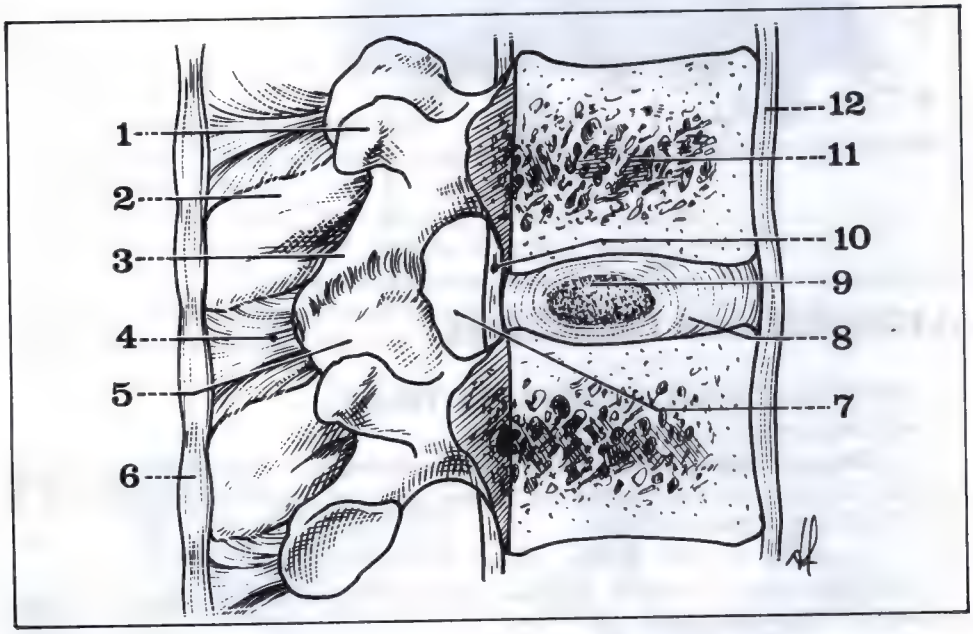

FIGURE 19

Coupe sagittale passant par le milieu du disque intervertébral (segment gauche de la coupe).

1. *Apophyse transverse.*
2. *Apophyse épineuse.*
3. *Apophyse articulaire inférieure.*
4. *Ligament interépineux.*
5. *Apophyse articulaire supérieure.*
6. *Ligament surépineux.*
7. *Trou de conjugaison.*
8. *Disque intervertébal.*
9. *Noyau pulpeux.*
10. *Ligament longitudinal postérieur.*
11. *Corps vertébral.*
12. *Ligament longitudinal antérieur.*

b) **Ligaments vertébraux communs :** antérieur et postérieur (Fig. 19 et 20)

— *ligament longitudinal antérieur* (Lig. Longitudinale Anterius) : épais et résistant, il continue le plan fibreux qui recouvre le rachis dorsal et se poursuit en bas jusqu'à la 2e sacrée ; large de 3 à 4 cm, il se confond en haut avec les insertions des piliers du diaphragme, et s'étend latéralement jusqu'aux arcades du psoas ;

— *ligament longitudinal postérieur* (Lig. Longitudinale Posterius) : également épais et solide, il adhère par ses dentelures à la face postérieure des disques, mais ne s'attache pas à celle des corps, séparé d'eux par les veines du plexus transverse antérieur.

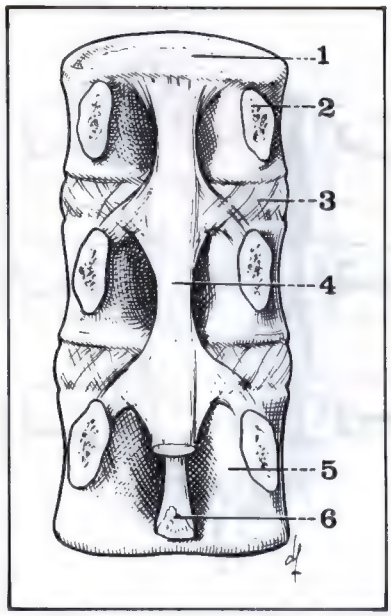

FIGURE 20

Vue postérieure du ligament longitudinal postérieur.

1. *Face supérieure du corps vertébral.*
2. *Coupe du pédicule.*
3. *Disque intervertébral.*
4. *Ligament longitudinal postérieur (ou vertébral commun postérieur).*
5. *Face postérieure du corps vertébral.*
6. *Faisceau profond du ligament longitudinal postérieur.*

ARTICULATIONS DES ARCS POSTÉRIEURS
(= trochoïdes)

a) **Surfaces articulaires :** revêtues d'une couche de cartilage hyalin, elles appartiennent au groupe des « trochoïdes », ou articulations à pivot ne possédant que des mouvements de rotation autour d'un axe et constituées par deux fragments de cylindre : (Fig. 17)

— l'un creux (concave), formé par l'articulaire supérieure, placée en dehors, orientée en dedans et un peu en arrière,

— l'autre plein (convexe) formé par l'articulaire inférieure, placée en dedans, orientée en dehors et un peu en avant.

Une capsule articulaire tapissée par une synoviale entoure chaque articulation, elle est renforcée :

— en avant : par la portion latérale du ligament jaune,
— en arrière : par un ligament postérieur, à fibres verticales.

Le massif des apophyses articulaires constitue le rebord postérieur du trou de conjugaison.

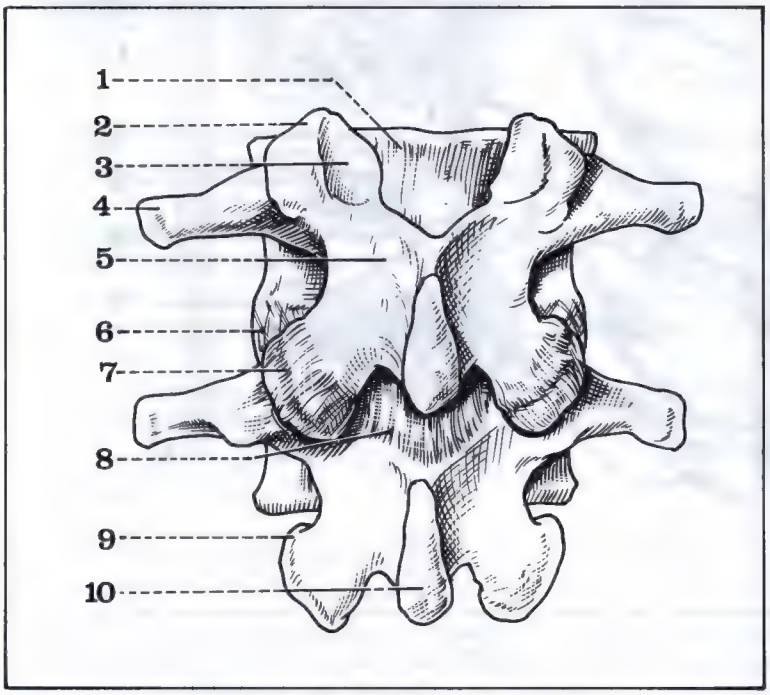

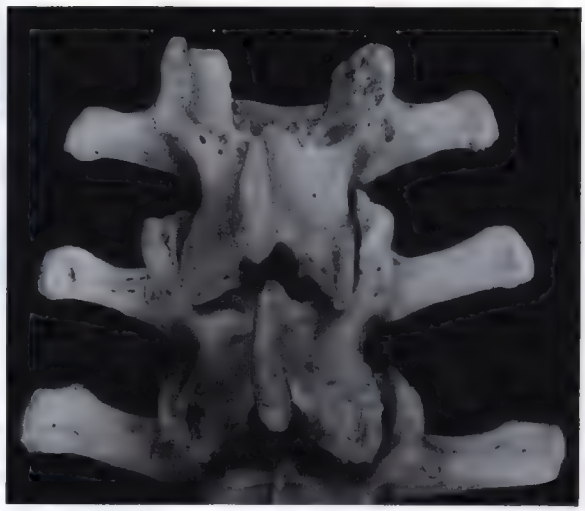

FIGURE 21

Vue postérieure des articulations des apophyses articulaires.

1. *Canal vertébral.*
2. *Apophyse articulaire supérieure.*
3. *Surface articulaire supérieure.*
4. *Apophyse transverse gauche.*
5. *Lame.*
6. *Disque intervertébral.*
7. *Ligament postérieur.*
8. *Ligament jaune.*
9. *Apophyse articulaire inférieure.*
10. *Apophyse épineuse.*

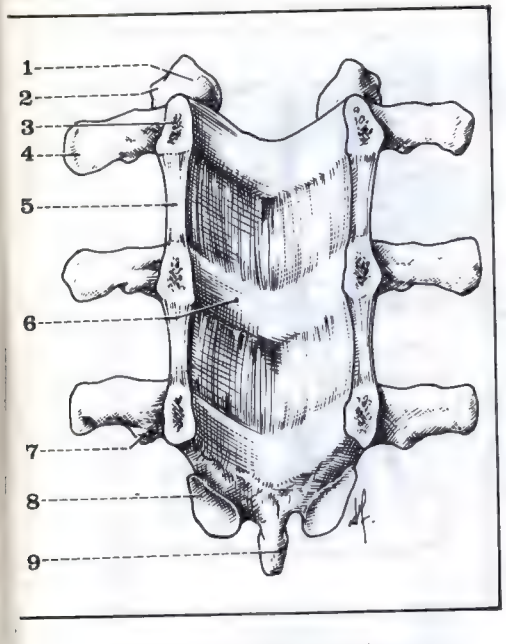

FIGURE 22

Vue antérieure des ligaments jaunes du rachis lombaire (après section frontale passant par les pédicules).

1. *Apophyse articulaire supérieure.*
2. *Tubercule mamillaire.*
3. *Section du pédicule.*
4. *Apophyse transverse.*
5. *Section du ligament jaune.*
6. *Lame (face antérieure).*
7. *Tubercule accessoire.*
8. *Apophyse articulaire inférieure.*
9. *Apophyse épineuse.*

b) **Autres moyens d'union :** les diverses portions des arcs postérieurs sont également réunies par toute une série de ligaments :

— *entre les lames :* le *ligament jaune* (Ligamentum Flavum) présente son maximum d'épaisseur (3,5 mm) au niveau du rachis lombaire ; trousseau fibreux à direction presque verticale, il s'insère : (Fig. 21 et 22)

- en haut : sur la face antérieure de la lame sus-jacente,
- en bas : sur le bord supérieur de la lame sous-jacente ; il est étalé depuis le bord interne de l'articulation inter-apophysaire jusqu'à l'angle d'union des lames, sur la ligne médiane.

Haut de 20 mm, il rend facile la ponction lombaire latérale mais son épaisseur offre une résistance certaine à l'introduction du trocart ;

— *entre les apophyses épineuses :* deux ligaments, (Fig. 23)

- l'un *surépineux* (Lig. Supraspinale), forme un trousseau fibreux continu qui réunit le sommet des épineuses,
- l'autre *interépineux* (Lig. Interspinale), quadrilatère, large et épais, est tendu entre les versants opposés des épineuses sus et sous-jacentes ;

— *entre les apophyses transverses :* les ligaments intertransversaires, mal individualisés sont fixés entre la transverse sus-jacente et le tubercule mamillaire sous-jacent.

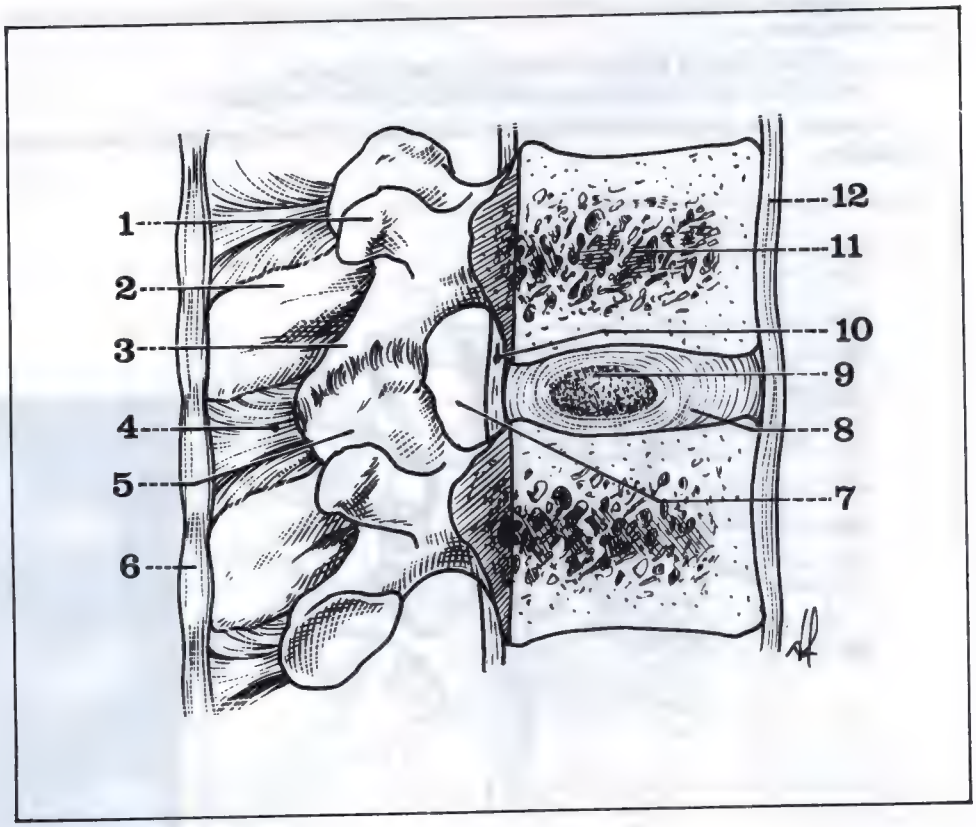

FIGURE 23

Coupe sagittale passant par le milieu du disque intervertébral (segment gauche de la coupe).

1. *Apophyse transverse.*
2. *Apophyse épineuse.*
3. *Apophyse articulaire inférieure.*
4. *Ligament interépineux.*
5. *Apophyse articulaire supérieure.*
6. *Ligament superépineux.*
7. *Trou de conjugaison.*
8. *Disque intervertébral.*
9. *Noyau pulpeux.*
10. *Ligament longitudinal postérieur.*
11. *Corps vertébral.*
12. *Ligament longitudinal antérieur.*

Rapports intrinsèques

LE CANAL VERTÉBRAL (Canalis Vertebralis), en forme de triangle isocèle, comporte :

— *une face antérieure,* constituée par la face postérieure des corps, séparés par la saillie convexe des disques, et recouverts par le ligament longitudinal postérieur ;

— *deux faces latérales,* constituées de chaque côté par les lames que réunit le plan fibreux des ligaments jaunes ;

— *deux angles latéraux :* ouverts sur les trous de conjugaison, que séparent les pédicules ;

— *un angle postérieur,* situé sur la racine de l'apophyse épineuse.

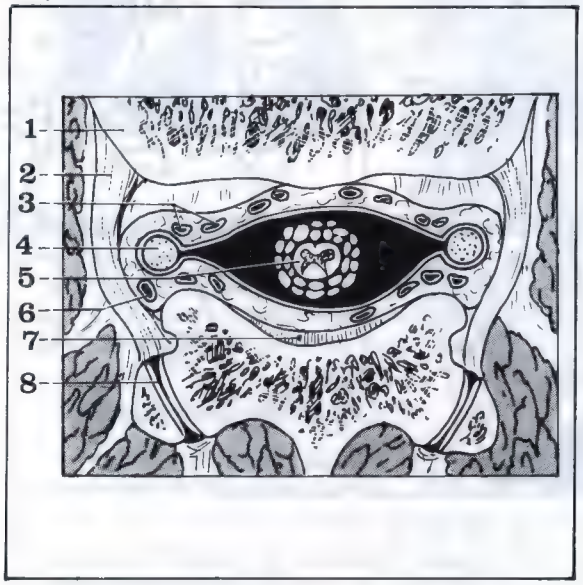

FIGURE 24

Coupe horizontale du canal vertébral, passant par L1-L2.

1. *Corps vertébral lombaire.*
2. *Portion latérale du ligament longitudinal postérieur.*
3. *Veines longitudinales antérieures.*
4. *Premier nerf lombaire.*
5. *Epicône de la moelle.*
6. *Veine longitudinale postérieure.*
7. *Ligament jaune.*
8. *Interligne articulaire.*

A L'INTÉRIEUR DU CANAL VERTÉBRAL (Fig. 24)

a) **La moelle épinière** (Medulla Spinalis) n'est en rapport avec le rachis lombaire qu'au niveau des deux premières vertèbres :

— *la 1e lombaire* répond à la partie basse du renflement lombaire, ou épicône, qui donne naissance à la dernière paire lombaire et aux deux premières paires sacrées ;

— *la 2e lombaire* répond au cône terminal (Conus Medullaris), d'où naissent les trois dernières paires sacrées et le nerf coccygien.

vertèbre L1 = L5 + S1 + S2

vertèbre L2 = S3 + S4 + S5 + Cx

Au-delà, les *trois dernières lombaires* ne sont plus en rapport avec la moelle, mais avec le filet terminal (Filum Terminale), vestige médullaire qui traverse tout le canal jusqu'au coccyx, au milieu des nerfs de la « queue de cheval ».

Les artères spinales cheminent au contact de la moelle sous la pie-mère ; elles dépendent des artères radiculaires, issues des deux premières lombaires ou même de la grande artère radiculaire antérieure (d'Adamkiewicz)*, née d'une des dernières intercostales.

Les veines spinales, anastomosées en un réseau péri-médullaire, rejoignent les plexus intra-rachidiens, puis les veines lombaires.

* ADAMKIEWICZ Albert (1850-1921) - Médecin polonais, professeur de pathologie à Cracovie.

FIGURE 27

Coupe sagittale du canal vertébral montrant le trajet des racines rachidiennes lombaires.

FIGURE 28

Projection des 5 racines lombaires sur une radiographie de face du rachis lombo-sacré.

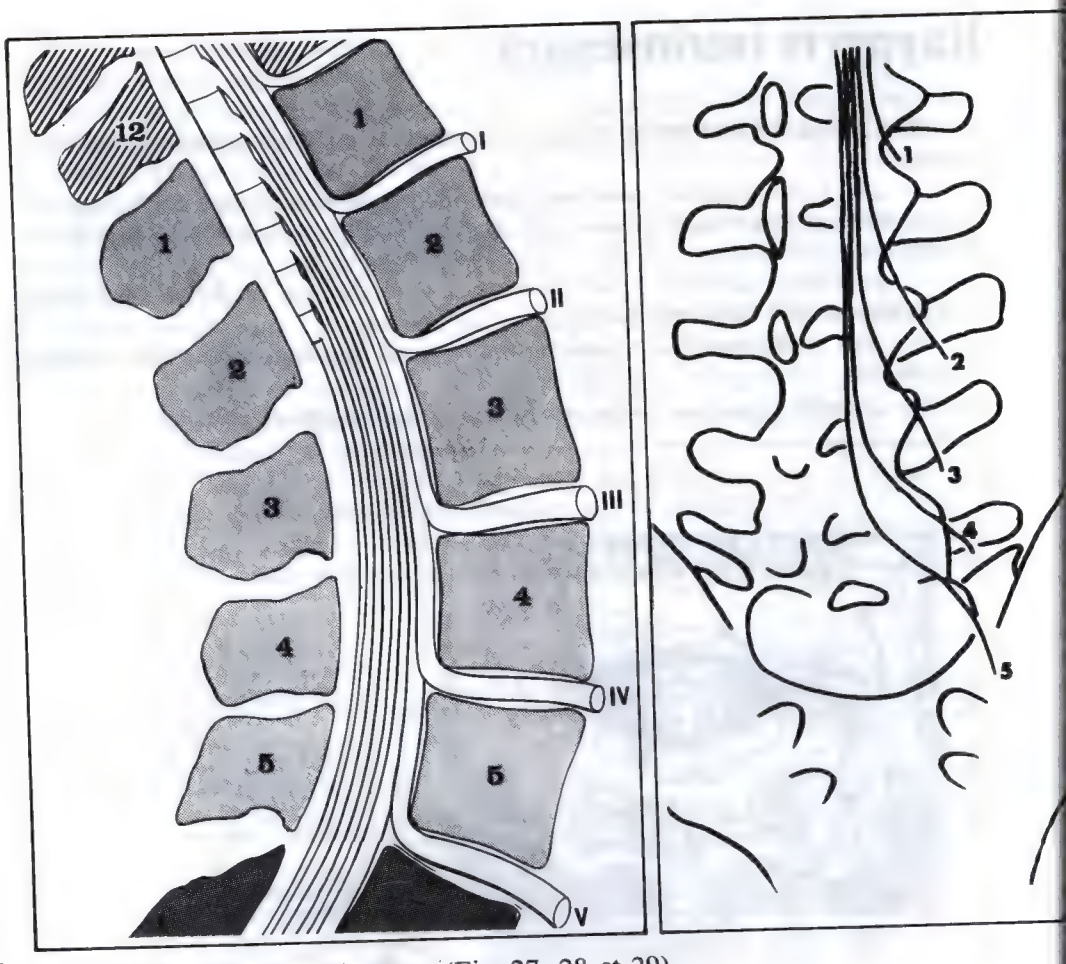



FIGURE 29

Schéma d'une racine lombaire.

b) **Les racines rachidiennes :** (Fig. 27, 28 et 29)

au-dessous du cône terminal, les racines lombaires et sacrées entourent le filet terminal et constituent la « queue de cheval », faisceau nerveux presque vertical situé à l'intérieur du sac dural.

Chaque racine abandonne au fur et à mesure la portion latérale de la queue de cheval, et, dans sa gaine durale, se dirige vers le trou de conjugaison correspondant.

Chaque « nerf de conjugaison » ainsi constitué est à l'étroit entre le disque, en avant, et le massif articulaire, en arrière ; il peut donc être atteint par la protrusion du nucleus, spécialement à la partie basse du rachis lombaire (névralgie sciatique).

c) **Les enveloppes méningées** entourent la moelle jusqu'à la 2e vertèbre lombaire, puis, au-dessous, les racines nerveuses de la queue de cheval : (Fig. 24 et 30)

— *la pie-mère et l'arachnoïde* les engainent ; le ligament dentelé, qui émane de la pie-mère, s'interrompt au-dessous de la moelle, mais les gaines arachnoïdiennes se prolongent autour de chaque nerf de la queue de cheval ;

— *l'espace arachnoïdien,* entre l'arachnoïde et la dure-mère, se prolonge jusqu'à la sortie du trou de conjugaison ;

— *la dure-mère* occupe toute la surface du canal vertébral ; elle engaine les deux racines du nerf rachidien, et émet un prolongement qui les sépare à l'intérieur du trou de conjugaison ; puis elle forme au nerf lui-même une sorte d'étui qui adhère au périoste vertébral ;

— *l'espace épidural,* compris entre le sac dural et les parois du canal est surtout large en arrière, car il adhère en avant au ligament longitudinal postérieur ; dans sa graisse fluide, circulent les veines des plexus intra-rachidiens, qui communiquent avec celles des plexus extra-rachidiens par les trous de conjugaison.

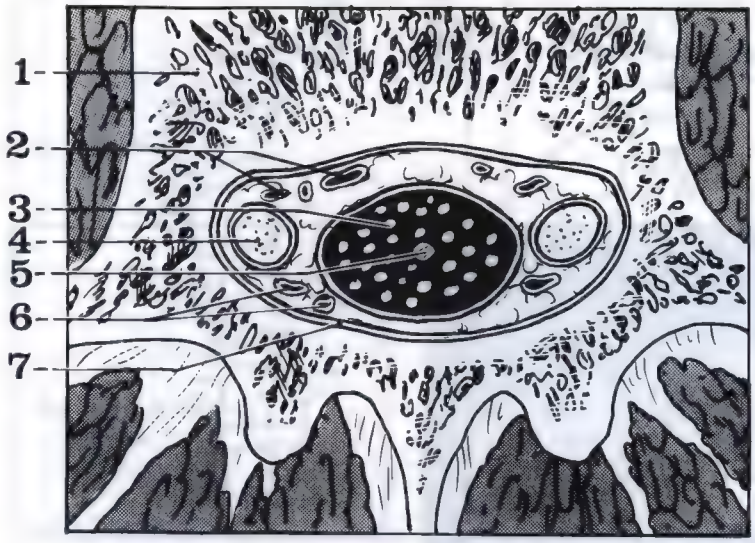

FIGURE 30

Coupe horizontale et scanner du canal vertébral passant par L4.

1. *Corps vertébral.*
2. *Veines longitudinales antérieures.*
3. *Nerfs de la queue de cheval.*
4. *Quatrième nerf lombaire.*
5. *Filet terminal.*
6. *Veines longitudinales postérieures.*
7. *Enveloppe dure-mérienne.*

Mouvements du rachis lombaire

Comme la colonne cervicale, la colonne lombaire est très mobile, et les altérations discales y sont fréquentes ; son coefficient de mobilité (rapport entre la hauteur des disques et celle des corps) est de 1/3.

CARACTÈRES PRINCIPAUX

a) **Les corps et les disques :** la plus grande hauteur des corps et des disques *en avant* est à l'origine de la *courbure lombaire* à concavité postérieure : acquisition de la station debout, elle apparaît chez l'enfant dès le redressement du tronc et se trouve constituée lors de la marche, de 12 à 18 mois.

Au-dessous de la 12e dorsale, vertèbre charnière entre la cyphose dorsale et la lordose lombaire, deux vertèbres jouent un rôle prépondérant : (Fig. 31)

— *la 3e lombaire* au sommet de la lordose est la plus mobile ; elle sert de relais entre les muscles à insertion dorsale et à insertion pelvienne ;

— *la 5e lombaire* est cunéiforme, car son corps est plus haut en avant qu'en arrière.

Les disques lombaires sont également plus épais en avant et particulièrement le disque L5-S1 qui réalise la charnière lombo-sacrée.

b) **Les apophyses articulaires :** alors que les surfaces articulaires sont planes au niveau des autres portions du rachis, celles de la colonne lombaire représentent des segments de cylindre, pleins pour la facette inférieure, creux pour la supérieure ; leur disposition verticale ne favorise pas les mouvements de rotation.

MÉCANIQUE ARTICULAIRE

a) **Flexion-extension :** (Fig. 32 A)

Dans la flexion, le corps vertébral glisse légèrement vers l'avant au-dessus du corps sous-jacent ; dans l'extension, le mouvement inverse se produit.

L'amplitude globale est de 100°, avec, au maximum : flexion = 55°, extension = 45°.

b) **Inclinaison latérale :** (Fig. 32 B)

Le corps de la vertèbre sus-jacente s'incline du côté de la concavité de l'inflexion et le disque devient plus épais du côté de la convexité.

L'amplitude globale est de 40°, soit 20° de chaque côté ; elle est favorisée par un certain degré de rotation associée.

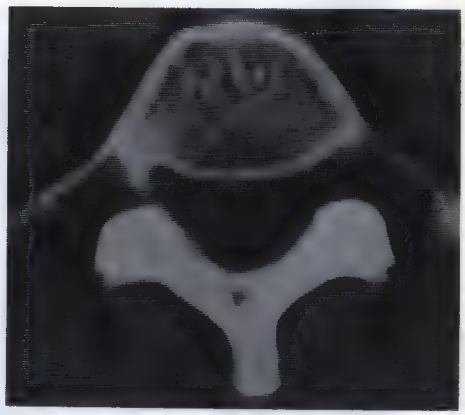

Coupe tomodensitométrique d'une vertèbre lombaire.

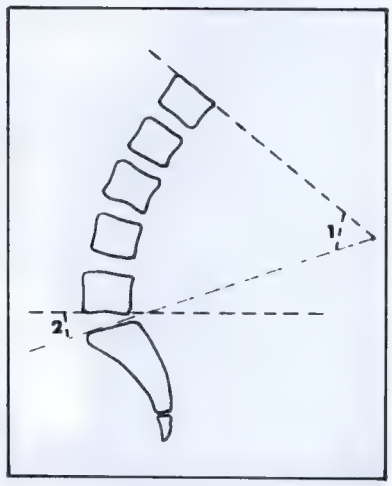

FIGURE 31

Schéma de profil du rachis lombo-sacré.

1. *Angle de lordose.*
2. *Angle d'obliquité de la charnière lombo-sacrée = environ 20°.*

FIGURE 32

A. Mouvements de flexion-extension du rachis lombaire.

B. Mouvements d'inclinaison latérale.

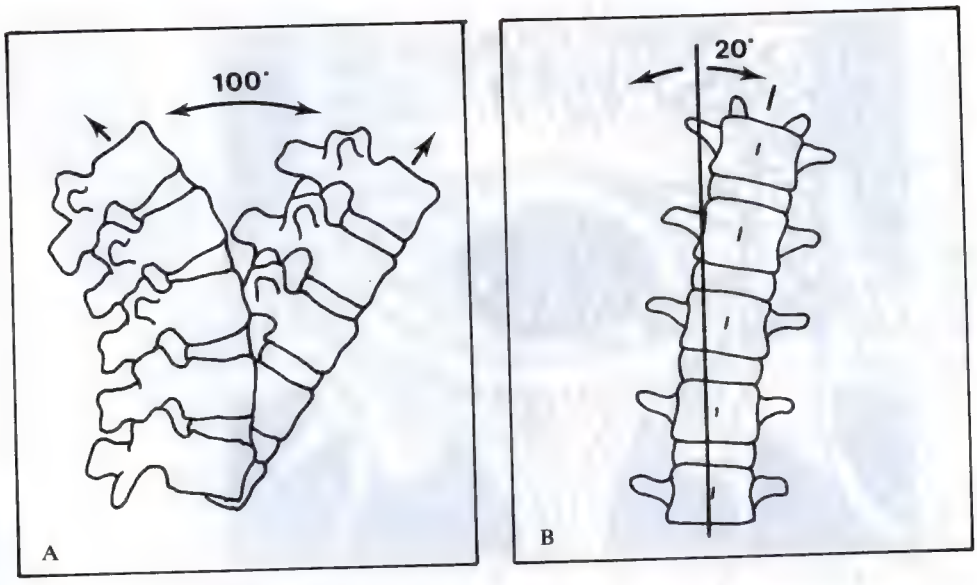

c) **Rotation :** (Fig. 33)

Rendue très faible par l'orientation des facettes, elle est arrêtée par la butée des apophyses articulaires entre elles et contre la lame sous-jacente.

L'amplitude globale ne dépasse guère 10°, soit 5° de chaque côté.

FIGURE 33

Mouvements de rotation du rachis lombaire.

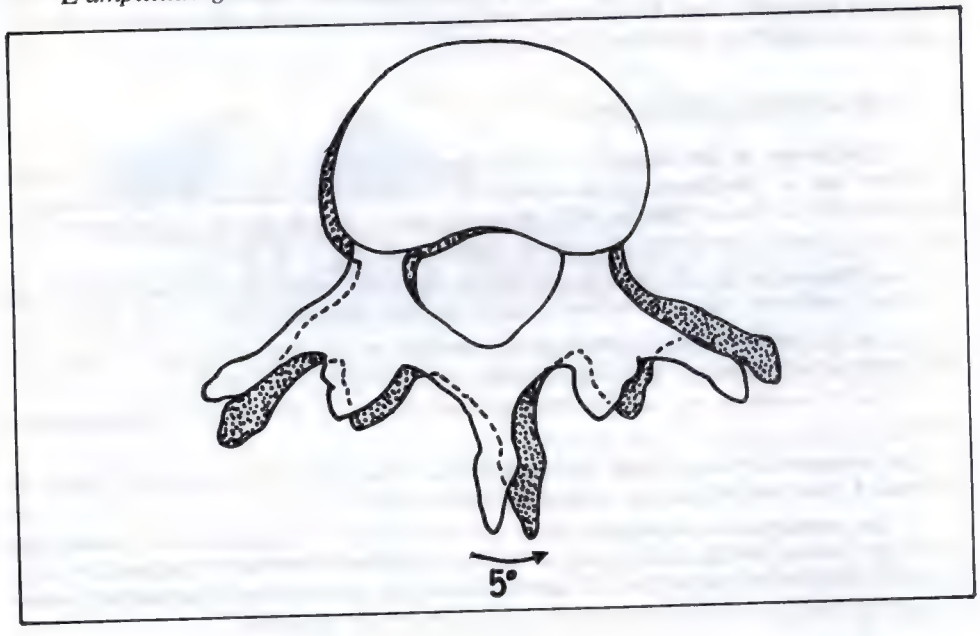

MUSCLES MOTEURS

a) **Flexion :** par la contraction simultanée,

– des deux *grands droits de l'abdomen :* dont l'action privilégiée est due à la longueur des leviers sur lesquels ils agissent,

– des deux *psoas :* qui fléchissent les cuisses sur le tronc d'une part, et augmentent la lordose lombaire, d'autre part.

b) **Extension :** par l'action des *muscles spinaux* ou « des gouttières vertébrales », transversaire épineux, long dorsal, ilio-costal.

c) **Inclinaison latérale :** par la contraction unilatérale du *carré des lombes* (en arrière) et des *muscles larges de l'abdomen* (en avant).

d) **Rotation :** par la contraction des *muscles obliques* de l'abdomen (petit oblique, du même côté ; grand oblique, du côté opposé).

3 le sacro-coccyx

PLAN

Squelette osseux :
- Sacrum.
- Coccyx.

Articulations :
- Articulation lombo-sacrée.
- Articulations du sacrum et du coccyx : articulations inter-sacrées, articulation sacro-coccygienne, articulation inter-coccygienne.

Rapports intrinsèques :
- Canal sacré.
- A l'intérieur du canal sacré : queue de cheval, enveloppes méningées.

Le sacro-coccyx formé par le sacrum et le coccyx, étroitement unis l'un à l'autre, constitue la base du rachis lombaire d'une part, et la partie postérieure de la ceinture pelvienne, d'autre part.

Squelette osseux

LE SACRUM (Sacrum)

= os sacré, offert en sacrifice aux Dieux.

Os épais, volumineux, en forme de pyramide quadrangulaire à base supérieure, le sacrum résulte de la soudure des 5 vertèbres sacrées ; enfoncé comme un coin entre les deux os iliaques, il constitue la majeure partie de la paroi postérieure du bassin osseux.

1. GENERALITES

a) **L'excavation sacrée,** plus profonde chez la femme, décrit une courbe régulière à concavité antéro-inférieure ; elle est due au fait que les 2 premières vertèbres sacrées sont plus hautes en avant, alors que les 3 dernières sont plus hautes en arrière, ce qui réalise à la limite de ces deux portions un véritable épaulement, aisément perçu au doigt.

b) **L'orientation sacrée,** oblique en bas et en arrière, met en évidence deux angles : (Fig. 1)

— l'un avec le plan horizontal, d'environ 20°,

— l'autre avec le rachis lombaire, d'environ 130°, à sinus postéro-supérieur ; le sommet de cet angle fait saillie dans le bassin et constitue le *promontoire* (Promontorium).

On décrit au sacrum 4 faces (une antérieure, une postérieure, deux latérales), une base et un sommet.

FIGURE 1

Schéma de profil du rachis lombo-sacré.

1. *Angle de lordose.*
2. *Angle d'obliquité de la charnière lombo-sacrée = environ 20°.*

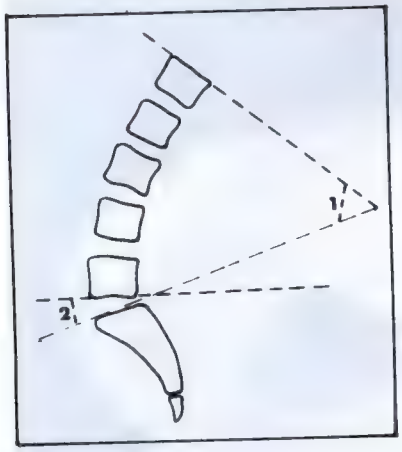

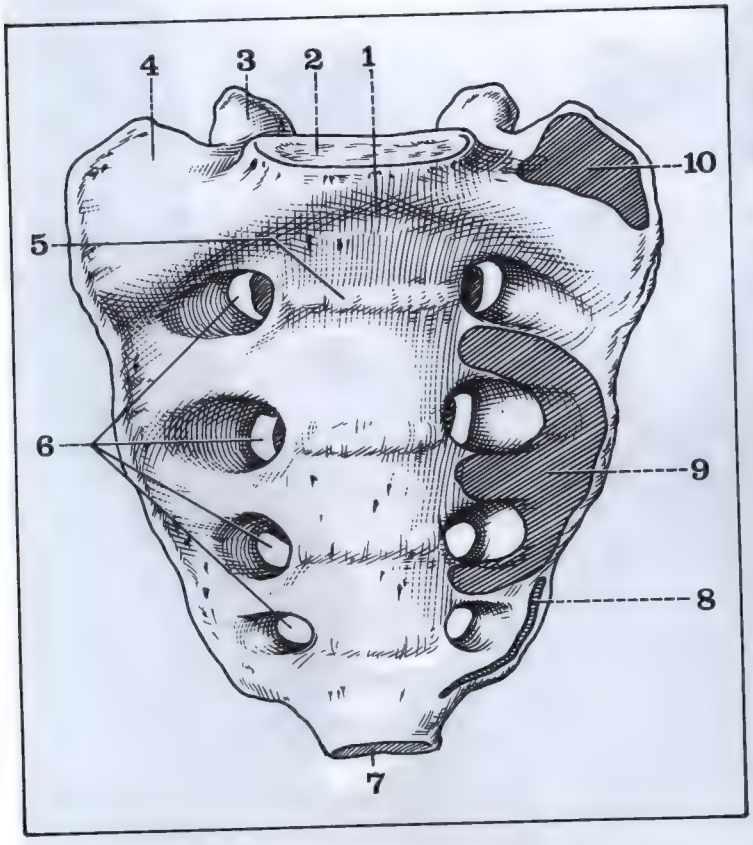

FIGURE 2

Vue antérieure du sacrum.

1. *Promontoire.*
2. *Base du sacrum.*
3. *Apophyse articulaire supérieure.*
4. *Aileron sacré.*
5. *Crête transversale antérieure.*
6. *Trous sacrés antérieurs.*
7. *Sommet du sacrum.*
8. *Muscle ischio-coccygien.*
9. *Muscle pyramidal du bassin.*
10. *Muscle iliaque.*

2. FACE ANTERIEURE (Facies Pelvina) (Fig. 2 et 3)

▪ Triangulaire, concave et lisse, elle est limitée par *3 bords :*

— *antéro-supérieur :* convexe à la partie médiane, où il forme le promontoire, il est concave de chaque côté, où il constitue la partie postérieure du détroit supérieur ;

— *deux latéraux :* présentant 3 segments :

- supérieur : répondant à l'articulation sacro-iliaque,
- moyen : répondant à la grande échancrure sciatique,
- inférieur : oblique en arrière et en bas, vers le sommet.

▪ La face antérieure présente *3 portions :* (Fig. 2, 4 et 5)

— *médiane :* comprenant 4 saillies étagées, les crêtes transversales (Linae Transversae), vestiges de la soudure des corps vertébraux ;

— *deux latérales :* marquées par 4 trous sacrés antérieurs (Foramina Sacralia Pelvina), ouverts de chaque côté sur le prolongement d'une crête transversale et se continuant en dehors par les gouttières sacrées antérieures ; le muscle *pyramidal du bassin* s'insère sur les gouttières qui prolongent les 2e et 3e trous, ainsi que sur les ponts osseux qui séparent les trous sacrés.

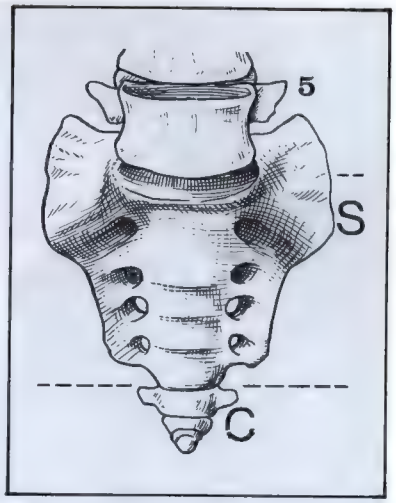

FIGURE 3

Vue antérieure du sacrum et du coccyx.

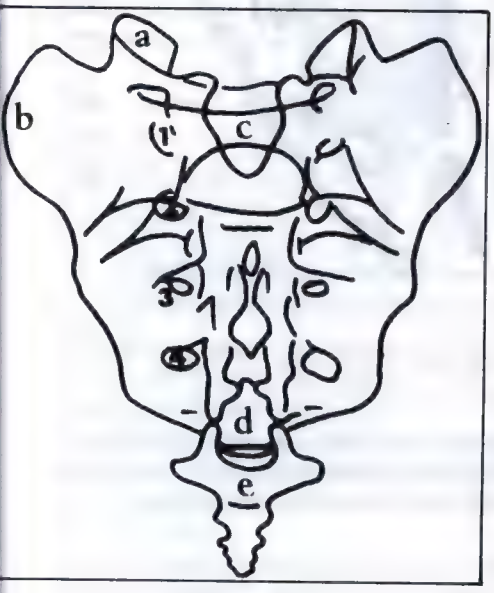

FIGURE 4

Radiographie de face du sacrum.
a. Apophyse articulaire du sacrum.
b. Aileron sacré.
c. Orifice supérieur du canal sacré.
d. Orifice inférieur du canal sacré.
e. Coccyx.
1, 2, 3 et 4 : trous sacrés antérieurs.

FIGURE 5

Radiographie de profil du rachis lombo-sacré chez un enfant de 5 ans.
3, 4 et 5 : vertèbres lombaires.
a, b, c, d et e : vertèbres sacrées.

3. FACE POSTERIEURE (Facies Dorsalis)

Orientée en arrière et en haut, elle est convexe et irrégulière, parsemée de multiples saillies et orifices : (Fig. 6 et 7)

a) **Sur la ligne médiane :** de haut en bas :

— l'orifice supérieur du canal sacré, en V à sommet inférieur ;

— la crête sacrée médiane (Crista Sacralis Mediana), saillante, ponctuée de 3 ou 4 tubercules, et résultant de la soudure des apophyses épineuses ;

— l'hiatus sacré (Hiatus Sacralis), représentant l'orifice inférieur du canal sacré, en forme de V renversé.

b) **Latéralement :** en partant de la crête sacrée

— les gouttières sacrées postérieures, formées par la soudure des lames vertébrales,

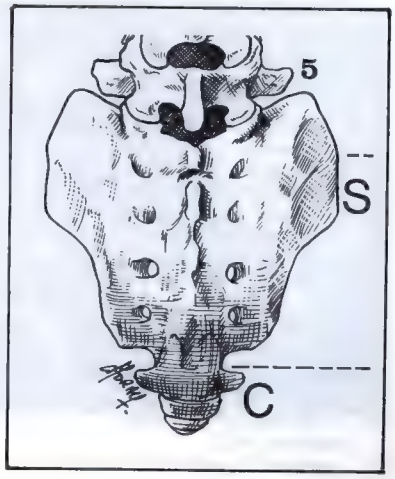

FIGURE 6

Vue postérieure du sacrum et du coccyx.

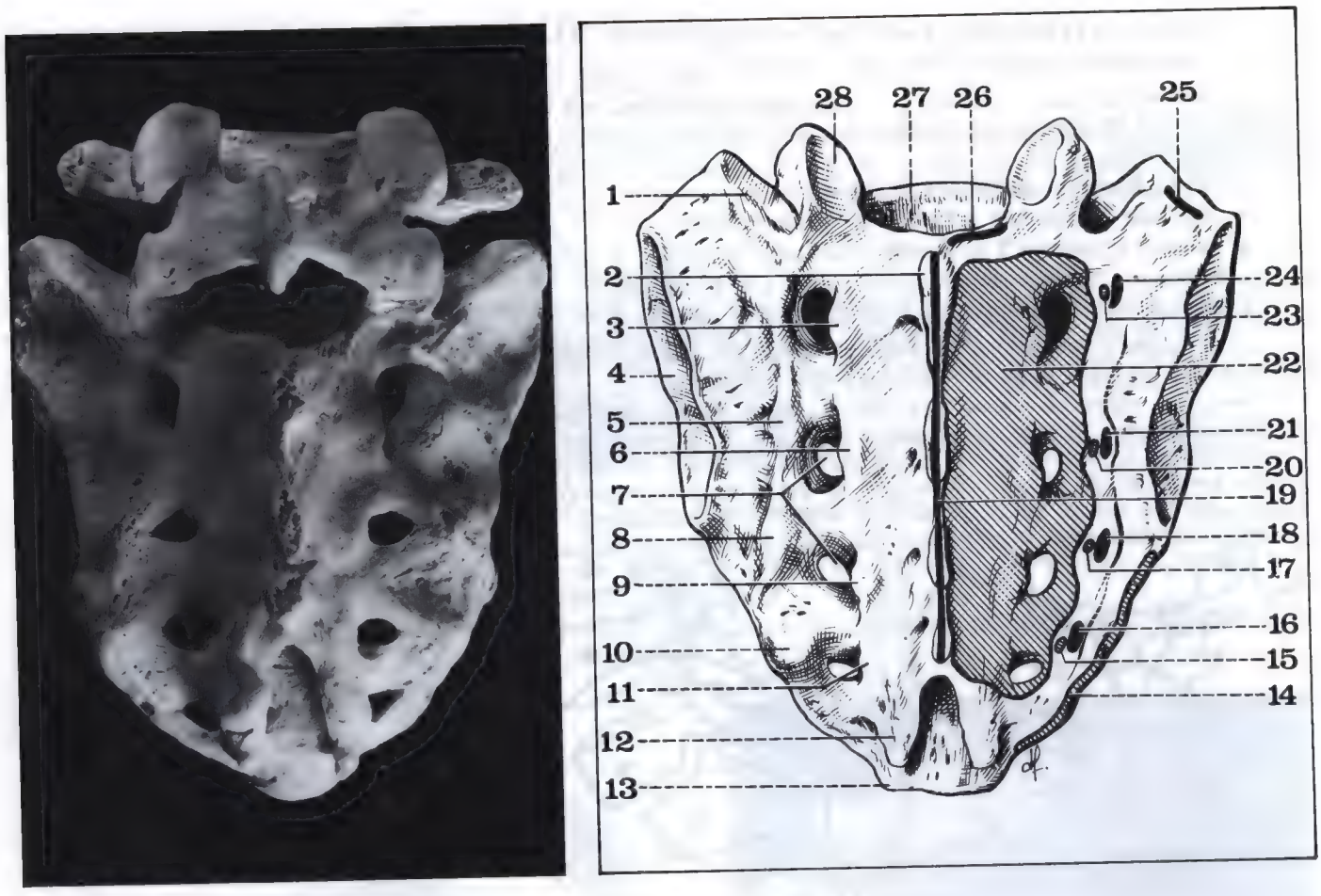

FIGURE 7

Vue postérieure du sacrum.

1. *Demi-apophyse transverse.*
2. *Crête sacrée médiane.*
3. *1er tubercule sacré postéro-interne.*
4. *Surface auriculaire.*
5. *2e tubercule sacré postéro-externe (tubercule de Zaglas).*
6. *2e tubercule sacré postéro-interne.*
7. *Trous sacrés postérieurs.*
8. *3e tubercule sacré postéro-externe.*
9. *3e tubercule sacré postéro-interne.*
10. *4e tubercule sacré postéro-externe.*
11. *4e tubercule sacré postéro-interne.*
12. *Corne sacrée.*
13. *Hiatus sacré.*
14. *et 15. Muscle grand fessier.*
16. *4e ligament ilio-conjugué sacré.*
17. *Muscle grand fessier.*
18. *3e ligament ilio-conjugué sacré.*
19. *Aponévrose lombo-sacrée.*
20. *Muscle grand fessier.*
21. *2e ligament ilio-conjugué (ligament de Zaglas)*
22. *Masse sacro-lombaire.*
23. *Muscle grand fessier.*
24. *1er ligament ilio-conjugué (ligament axile).*
25. *Ligament ilio-transversaire sacré.*
26. *Ligament jaune.*
27. *Orifice supérieur du canal sacré.*
28. *Apophyse articulaire supérieure.*

— les tubercules sacrés postéro-internes, ou crête sacrée intermédiaire (Crista Sacralis Intermedia), vestiges des apophyses articulaires ; le 1e est le plus volumineux, le 4e est également assez marqué, le 5e forme la corne sacrée (Cornu Sacrale).

— les trous sacrés postérieurs (Foramina Sacralia Dorsalia), plus petits que les antérieurs, disposés en regard des tubercules, sur une ligne oblique en bas et en dedans,

— les tubercules sacrés postéro-externes, ou crête sacrée latérale (Crista Sacralis Lateralis), plus volumineux que les tubercules internes, et appelés encore « conjugués », parce qu'ils résultent de la fusion des apophyses transverses ;

— les fossettes criblées, perforées de trous vasculaires, en dehors des tubercules externes. (Fig. 8)

4. FACES LATERALES (Pars Lateralis)

Triangulaires à sommet inférieur, orientées en dehors et en arrière, elles présentent deux segments : (Fig. 8)

a) **Supérieur :** très étalé, correspondant aux 2 premières vertèbres sacrées et portant la *surface auriculaire* (Facies Auricularis) : articulaire avec la facette correspondante de l'os iliaque elle est en forme de croissant à concavité postéro-supérieure, et doit son nom à sa ressemblance avec le pavillon de l'oreille ; en arrière de cette surface une zone rugueuse donne attache à la masse sacro-lombaire et aux ligaments sacro-iliaques (Tuberositas Sacralis).

b) **Inférieur :** réduit à un simple bord, en regard des 3 dernières vertèbres sacrées, il donne insertion aux deux ligaments sacro-sciatiques, au muscle grand fessier, et, en bas, au muscle ischio-coccygien. (Fig. 2 et 7)

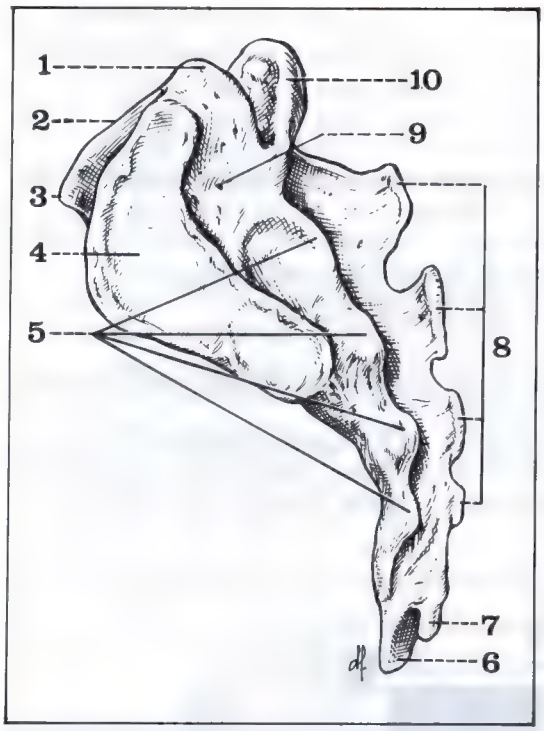

FIGURE 8

Vue latérale gauche du sacrum

1. *Aileron sacré.*
2. *Facette articulaire avec L5.*
3. *Promontoire.*
4. *Surface auriculaire.*
5. *Tubercules sacrés postéro-externes.*
6. *Hiatus sacré.*
7. *Corne sacrée.*
8. *Crête sacrée médiane.*
9. *Première fosse criblée.*
10. *Apophyse articulaire supérieure.*

5. BASE (Basis Ossis Sacri)

Formée par la face supérieure du sacrum, elle est orientée en haut et en avant : (Fig. 9)

— *au milieu :* elle présente une surface ovalaire à grand axe transversal, destinée à s'articuler avec la 5e lombaire, et, en arrière d'elle, l'orifice supérieur du canal sacré, triangulaire à base antérieure ;

— *latéralement :* s'étendent deux surfaces triangulaires lisses, les ailerons du sacrum, sur lesquels s'insère le muscle iliaque ; plus en arrière, les apophyses articulaires supérieures (Processus Articularis Superior) forment une saillie de chaque côté du canal sacré.

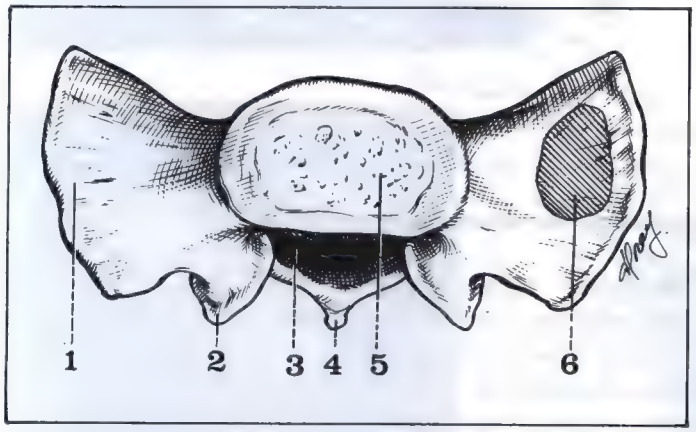

FIGURE 9

Vue supérieure de la base du sacrum.

1. *Aileron sacré.*
2. *Apophyse articulaire supérieure.*
3. *Canal sacré.*
4. *Crête sacrée médiane.*
5. *Facette articulaire avec L5.*
6. *Muscle iliaque.*

FIGURE 10

Radiographie de profil du rachis lombo-sacré chez un enfant de 5 ans.

3, 4 et 5 : vertèbres lombaires.
a, b, c, d et e : vertèbres sacrées.

6. SOMMET (Apex Ossis Sacri)

Constitué par l'articulation avec le coccyx, il présente une facette elliptique à grand axe transversal.

7. DEVELOPPEMENT

Chacune des 5 pièces sacrées se développe comme une vertèbre : (Fig. 10 et 11)

a) **Points primitifs :**

— 1 central (pour le corps vertébral),

— 4 latéraux : 2 antérieurs (ou centres alaires) ; 2 postérieurs.

La soudure de ces 5 points se réalise entre 2 et 6 ans.

b) **Points complémentaires :**

transversaires, épineux, anneaux épiphysaires (pour chaque vertèbre sacrée), plaques marginales (pour les faces latérales).

La soudure se réalise entre 16 et 18 ans, et la fusion complète du sacrum est achevée entre 18 et 25 ans, de bas en haut. Dans certains cas, l'absence de fermeture des arcs postérieurs entraîne un « spina bifida », plus fréquent au niveau de S1.

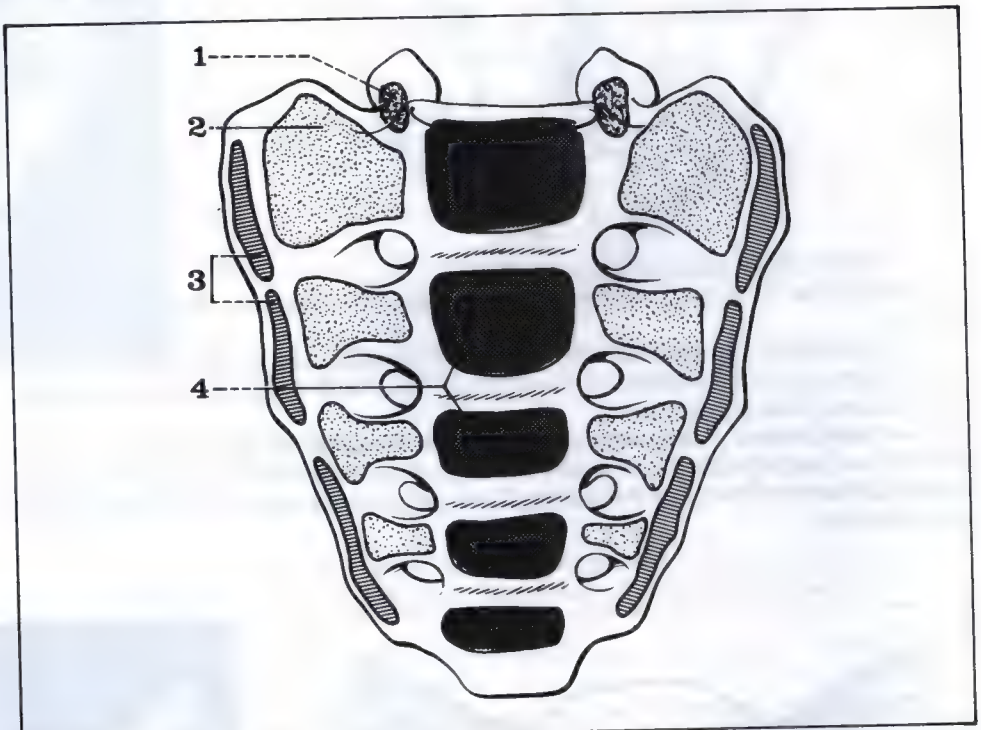

FIGURE 11

Développement du sacrum.

1. *Point neural.*
2. *Point transverso-costal.*
3. *Plaques marginales.*
4. *Points centraux (corps des vertèbres sacrées).*

Homologie du sacrum et des vertèbres

crête transversale = espace inter-vertébral
crête sacrée médiane = apophyse épineuse
gouttière sacrée postérieure = lame
crête sacrée intermédiaire = apophyse articulaire
crête sacrée latérale = apophyse transverse
canal sacré = canal vertébral
canal sacré primitif = trou de conjugaison.

LE COCCYX (Os Coccygis)

Os médian, impair et symétrique, il représente la portion caudale atrophiée du rachis ; il doit son nom au grec « coccux » (le coucou).

Formé par la réunion de 4 ou 5 vertèbres coccygiennes, il est divisé en fait en 2 pièces osseuses : (Fig. 12)

— l'une *supérieure,* volumineuse, triangulaire à base supérieure, correspondant à la 1re coccygienne ;

— l'autre *inférieure,* très réduite, formée par la superposition de 3 ou 4 tubercules osseux de grandeur décroissante.

On décrit au coccyx 2 faces, 2 bords latéraux, une base et un sommet :

— *face antérieure :* concave, où s'insèrent le ligament sacro-coccygien antérieur et les muscles ischio et recto-coccygiens ; (Fig. 13)

— *face postérieure :* convexe, où s'insèrent le ligament sacro-coccygien postérieur et le muscle grand fessier ; Fig. 14)

— *bords latéraux :* obliques en bas et en dedans, et présentant de chaque côté de la 1re pièce une corne latérale (Cornu Coccygeum) ;

— *base :* articulée avec le sacrum et présentant deux cornes supérieures ou « petites cornes », en rapport avec les cornes sacrées ;

— *sommet* ou pointe du coccyx : unique ou parfois bifide, rattaché à la peau par le ligament caudal.

FIGURE 12

Vue antérieure des vertèbres coccygiennes en place sous le sacrum.

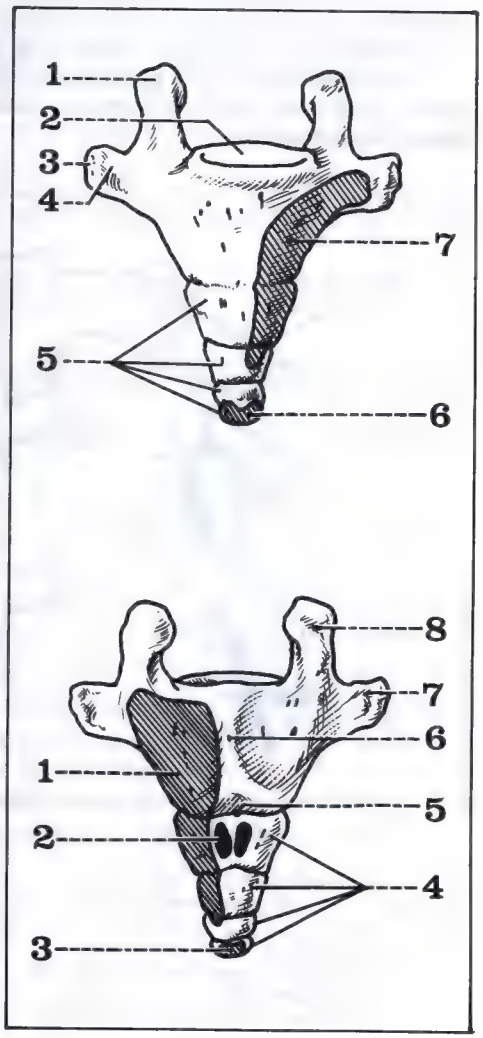

FIGURE 13

Vue antérieure du coccyx.

1. *Corne supérieure.*
2. *Facette articulaire avec le sacrum.*
3. *et 4. Corne latérale.*
5. *Deuxième pièce coccygienne (formée par 4 vertèbres soudées entre elles).*
6. *Muscle releveur de l'anus.*
7. *Muscle ischio-coccygien.*

FIGURE 14

Vue postérieure du coccyx.

1. *Muscle grand fessier.*
2. *Ligament sacro-coccygien postérieur.*
3. *Raphé ano-coccygien.*
4. *Deuxième pièce coccygienne.*
5. *Articulation entre les deux pièces coccygiennes.*
6. *Crête médiane postérieure.*
7. *Corne latérale.*
8. *Corne supérieure.*

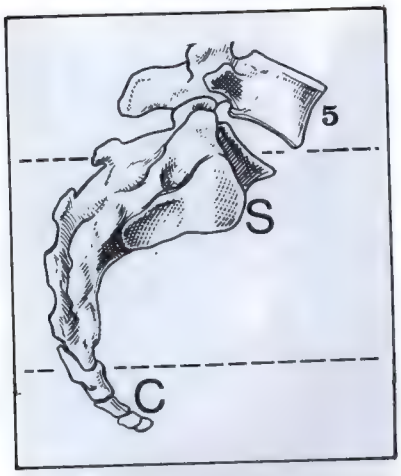

FIGURE 15

Vue latérale droite du sacrum et du coccyx montrant l'articulation lombo-sacrée.

Articulations

ARTICULATION LOMBO-SACRÉE (Junctura Lumbosacralis)

Elle unit la 5e vertèbre lombaire au sacrum, et comprend deux sortes d'articulations : (Fig. 15, 16, 17 et 18)

a) **Au milieu :** le disque lombo-sacré réalise, comme au niveau des autres vertèbres, une « amphiarthrose » peu mobile ; du fait de son aspect cunéiforme, plus haut en avant (14 mm) qu'en arrière (7 mm), le disque contribue à former l'angle lombo-sacré (120 à 130°) et la saillie du promontoire, plus marquée chez la femme.

b) **Latéralement :** les « arthrodies » lombo-sacrées unissent les apophyses articulaires inférieures de L5 avec celles du sacrum ; orientées à 45° sur le plan sagittal médian, et plus écartées latéralement, elles empêchent par leur accrochage le glissement en avant de L5 sur S1.

c) **La charnière lombo-sacrée** représente un point faible du rachis, en raison de l'inclinaison de la base du sacrum ; si l'amarrage est insuffisant, la transmission des forces s'effectue au niveau de l'isthme de L5, et peut entraîner sa fracture (à l'origine d'un « spondylolisthésis »).

Véritable pivot des mouvements du rachis, elle transmet le poids du corps au sacrum et présente des mouvements étendus de flexion-extension ; la puissance des ligaments ilio-lombaires limite l'inclinaison latérale.

d) Les **Ligaments intertransversaires** sont, de chaque côté, très développés ; ils portent le nom de « ligament sacro-vertébral » de Bichat* : (Fig. 17)

- origine : de l'apophyse transverse de L5
- terminaison : sur la partie antéro-latérale de l'aileron du sacrum ;

par leur puissance, ils contribuent à empêcher le glissement de L5 en avant et en bas (spondylolisthésis).

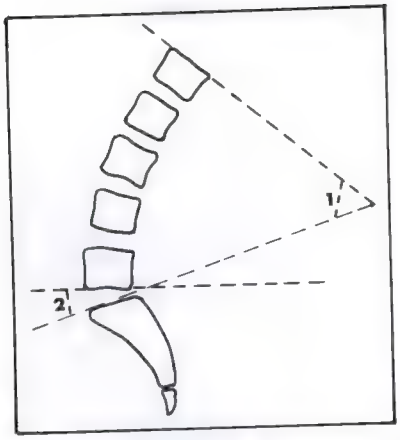

FIGURE 16

Radiographie de profil du rachis lombo-sacré.

1. *Angle de lordose.*
2. *Angle d'obliquité de la charnière lombo-sacrée = environ 20°.*

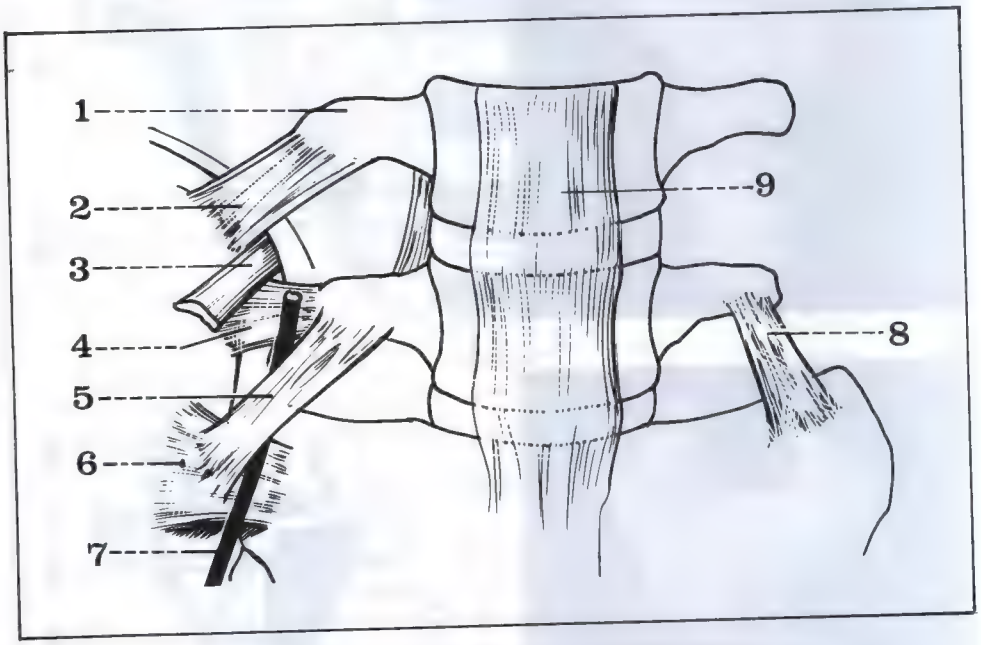

FIGURE 17

Vue antérieure de l'articulation lombo-sacrée.

1. *Apophyse transverse de L4.*
2. *Faisceau supérieur du ligament ilio-lombaire.*
3. *Faisceau d'insertion postérieure du muscle iliaque.*
4. *Faisceau inférieur du ligament ilio-lombaire (portion principale)*
5. *Faisceau inférieur du ligament ilio-lombaire (portion verticale).*
6. *Ligament sacro-iliaque antérieur.*
7. *Nerf obturateur.*
8. *Ligament sacro-vertébral.*
9. *Ligament longitudinal antérieur.*

* BICHAT Xavier (1771-1802) - Anatomiste et physiologiste parisien.

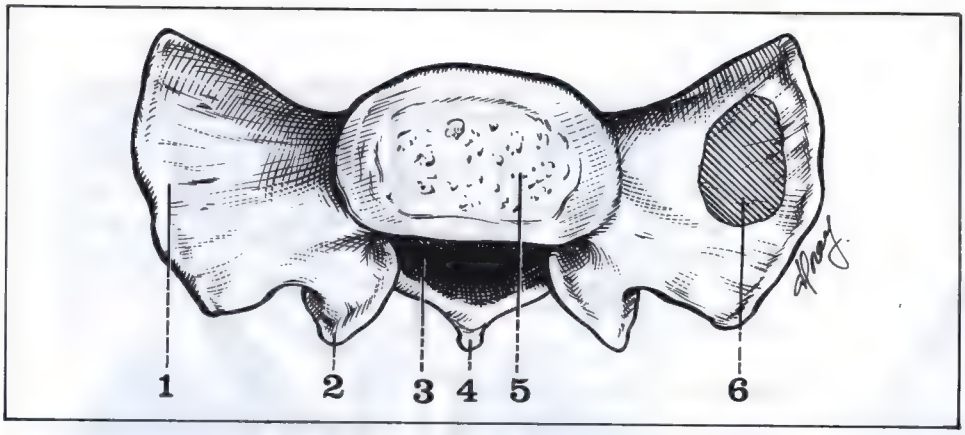

FIGURE 18

Vue supérieure de la base du sacrum.

1. *Aileron sacré.*
2. *Apophyse articulaire supérieure.*
3. *Canal sacré.*
4. *Crête sacrée médiane.*
5. *Facette articulaire avec L5.*
6. *Muscle iliaque.*

ARTICULATIONS DU SACRUM ET DU COCCYX

Trois sortes d'articulations unissent :

— les pièces sacrées entre elles,

— le sacrum au coccyx,

— les pièces coccygiennes entre elles.

1. LES ARTICULATIONS INTER-SACREES

Amphiarthroses munies d'un disque intervertébral, elles n'existent que chez l'enfant et le jeune adulte, puisque la soudure des pièces sacrées commence vers 15 ans et s'achève vers 25 ans ;

les ligaments longitudinaux antérieur et postérieur s'épuisent progressivement à la hauteur de S2-S3.

2. L'ARTICULATION SACRO-COCCYGIENNE (Junctura Sacrococcygea) (Fig. 19 et 20)

Egalement amphiarthrose, douée de mouvements limités chez l'homme, elle disparaît après 50 ans, par soudure du sacrum au coccyx.

a) **Surfaces articulaires :**

— du côté du sacrum : facette elliptique, convexe transversalement, orientée en bas et en avant ;

— du côté du coccyx : facette concave limitée en arrière par les deux cornes supérieures.

b) **Moyens d'union :**

— *disque sacro-coccygien :* peu épais, dépourvu de noyau pulpeux ;

— *ligaments sacro-coccygiens ;*

▪ *antérieurs* (Lig. Sacrococcygeum ventrale) : droit et gauche, minces, de chaque côté de la ligne médiane, convergeant vers le coccyx ; (Fig. 20)

▪ *postérieur :* épais et résistant, subdivisé en 2 couches : (Fig. 19)

• profonde (Lig. Sacrococcygeum dorsale profundum) : verticale et médiane,

• superficielle (Lig. Sacrococcygeum dorsale superficiale) : avec un faisceau médian (formant la membrana tectoria de l'hiatus sacré) et deux faisceaux latéraux presque parallèles (des cornes sacrées à la 2e pièce coccygienne),

▪ *latéraux :* (Lig. Sacrococcygeum Laterale) : droit et gauche. (Fig. 19)

3. L'ARTICULATION INTER-COCCYGIENNE

Amphiarthrose médio-coccygienne, elle unit les deux pièces coccygiennes par l'intermédiaire d'un disque intervertébral ;

4 ligaments (antérieur, postérieur et 2 latéraux) complètent cette articulation peu mobile. (Fig. 19)

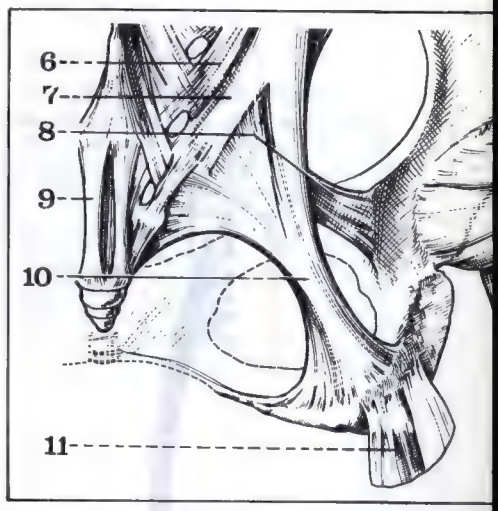

FIGURE 19

Vue postérieure de l'articulation sacro-coccygienne.

6. *Quatrième faisceau (ilio-troisième conjugué).*
7. *Ligament sacro-épineux.*
8. *Petit ligament sacro-sciatique.*
9. *Ligament sacro-coccygien postérieur.*
10. *Grand ligament sacro-sciatique.*
11. *Tendon du biceps crural.*

FIGURE 20

Vue antérieure de l'articulation sacro-coccygienne.

1. *Ligament longitudinal antérieur.*
2. *Sacrum.*
3. *Quatrième trou sacré antérieur.*
4. *Ligament sacro-coccygien antérieur.*
5. *Ligament inter-transversaire.*
6. *Ligament sacro-coccygien latéral (faisceau moyen).*
7. *Ligament sacro-coccygien latéral (faisceau interne).*
8. *Corne latérale du coccyx.*
9. *Ligament intercoccygien.*
10. *Nerf coccygien.*
11. *Coccyx.*

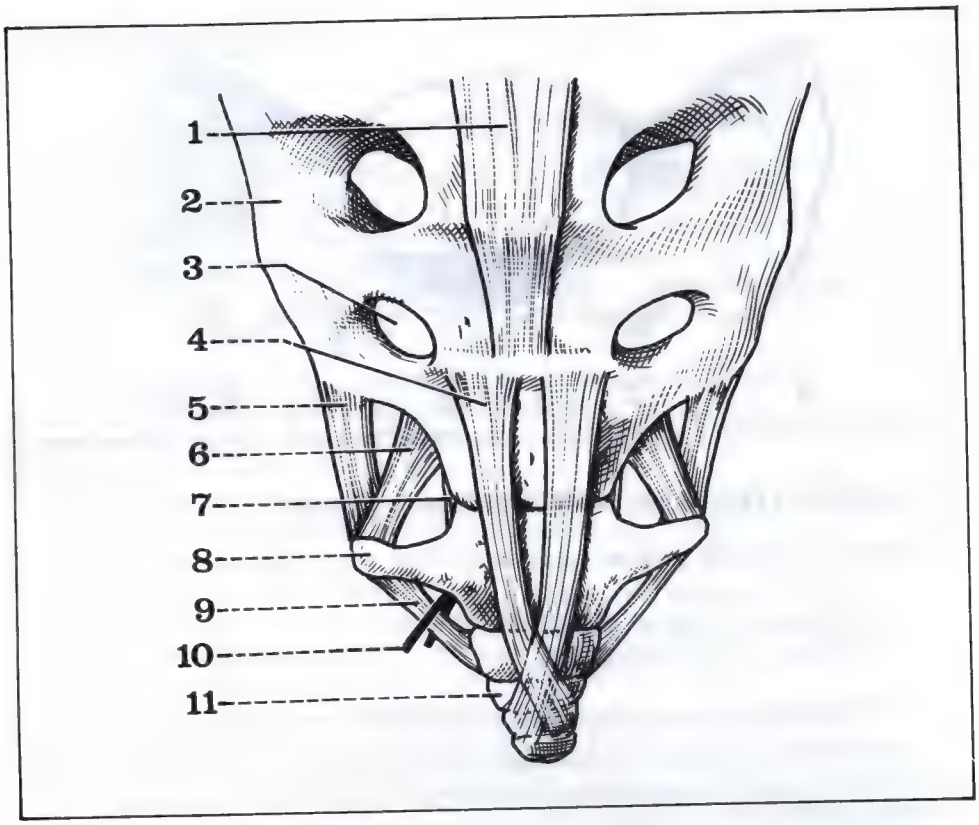

Rapports intrinsèques

LE CANAL SACRÉ (Canalis Sacralis), étendu de l'orifice supérieur à l'hiatus sacré, continue le canal vertébral, et suit la courbure du sacrum ;

prismatique triangulaire en haut et aplati en bas, il présente les *dimensions* suivantes : (Fig. 18 et 24)

— longueur : 11 à 12 cm ;

— largeur : 25 mm en haut, 10 mm en bas ;

— profondeur (antéro-postérieure) : 10 mm en haut, 2 mm en bas.

On lui décrit 4 parois, et 2 extrémités :

▪ *quatre parois :*

— antérieure : épaisse et massive, formée par les corps des vertèbres sacrées ;

— postérieure : mince et facilement effondrable elle correspond à la fusion des épineuses et des lames ;

— latérales : formées par les pédicules des vertèbres sacrées, elles correspondent, entre ces pédicules, aux trous de conjugaison qui forment de chaque côté quatre *canaux sacrés primitifs* contenant les nerfs sacrés ; plus en dehors, ces canaux se bifurquent pour aboutir aux trous sacrés antérieurs et postérieurs.

▪ *deux extrémités :*

— supérieure : triangulaire à base antérieure ; l'espace intervertébral lombo-sacré large de 2 cm et haut de 1 cm est fermé par un ligament jaune épais que traverse le trocart lors d'une ponction lombaire ;

— inférieure : la paroi postérieure déhiscente ménage entre les cornes du sacrum et celles du coccyx un orifice en forme de V renversé, haut de 2 cm et large de 1 cm : l'espace sacro-coccygien, fermé par le ligament sacro-coccygien postérieur ; très proche des plans cutanés, il permet les injections épidurales. (Fig. 19)

FIGURE 21

Schéma d'une racine sacrée.



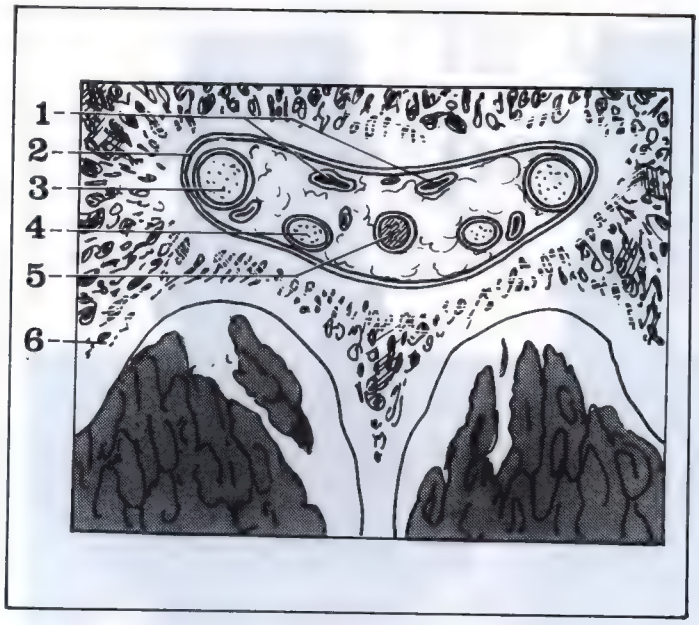

FIGURE 22

Coupe horizontale du canal sacré passant par S3.

1. Veines de l'espace épidural.
2. Enveloppe périostée.
3. Quatrième nerf sacré.
4. Cinquième nerf sacré.
5. Ligament coccygien.
6. Sacrum.

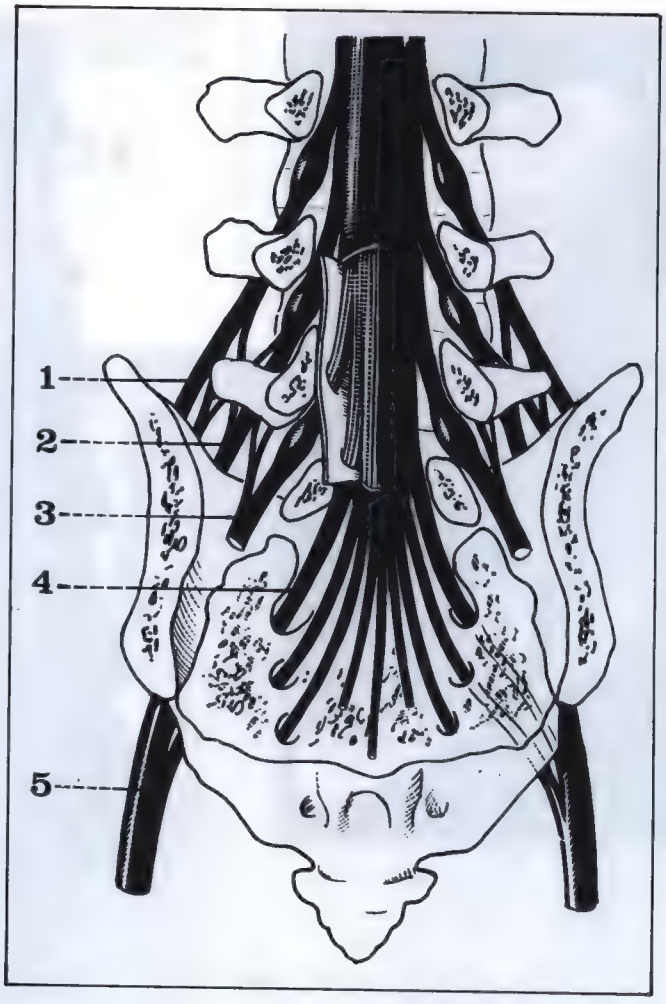

FIGURE 23

Vue postérieure du cul-de-sac dural et des racines de la queue de cheval (coupe frontale du sacrum : vue postérieure du segment antérieur de la coupe).

1. Racine L3.
2. Racine L4.
3. Racine L5.
4. Racine S1.
5. Nerf sciatique.

A L'INTÉRIEUR DU CANAL SACRÉ

a) **La queue de cheval** (Cauda Equina), au moment où elle pénètre dans le canal sacré est réduite à 6 paires nerveuses qui entourent le filet terminal et vont progressivement s'échapper de chaque côté : (Fig. 21, 22, 23, 24, 25 et 26)

– *les 5 paires sacrées,* issues de l'épicône et du cône terminal après un trajet presque vertical, sortent au niveau des trous sacrés (antérieurs et postérieurs) pour les 4 premières et de l'espace sacro-coccygien pour la dernière ;

– *la paire coccygienne,* également issue du cône terminal, contourne la corne latérale du coccyx et passe sous le ligament latéral de l'articulation inter-coccygienne.

Au cours de leur trajet, elles sont d'abord situées à l'intérieur du cul-de-sac dural inférieur ; puis elles le perforent et pénètrent dans l'espace épidural ; parvenues au canal sacré primitif correspondant, elles se divisent en :

— branches antérieures : qui forment le plexus sacré et le plexus sacro-coccygien ;

— branches postérieures : plus grêles, destinées aux parties molles de la région sacrée.

La *radiculographie lombo-sacrée* permet l'étude topographique des nerfs de la queue de cheval, parfois comprimés à la partie haute par une hernie discale, ou lésés à la partie basse par une fracture du sacrum.

FIGURE 24

Coupe sagittale du sacrum.



FIGURE 25

La queue de cheval.
A. Vue antérieure.
B. Vue postérieure.

FIGURE 26

Coupe sagittale du canal sacré montrant le trajet des racines sacrées et de la racine coccygienne (VI).

b) **Les enveloppes méningées** ne pénètrent que dans la partie haute du canal ; en effet, l'extrémité inférieure du *cul-de-sac dural* ne dépasse pas le bord inférieur de la 2e vertèbre sacrée ; la queue de cheval présente donc deux portions : (Fig. 23 et 25)

— l'une intra-durale, sus-jacente à S2 où les racines nerveuses baignent dans le liquide céphalo-rachidien du cul-de-sac arachnoïdien (ou grand lac spino-terminal)

= ponctions lombaires ;

— l'autre extra-durale, sous-jacente à S2 où les racines cheminent dans la graisse fluide de l'*espace épidural,* entourées par les branches artérielles et veineuses des sacrées latérales

= injections épidurales

L'étui dure-mérien s'effile en entonnoir et se prolonge au-dessous de S2 par le *ligament coccygien* ou filum de la dure-mère (Filum Durae Matris Spinalis) qui descend se fixer à la partie postérieure de la 1re pièce coccygienne ;

– *en arrière :* l'étui dural n'adhère pas au canal sacré, mais *en avant* il est fixé au plan osseux par une cloison fibreuse médiane : le ligament sacro-dural de Trolard*.

* TROLARD Paulin (1842-1910) - Professeur d'anatomie à Alger.

4 la ceinture pelvienne

PLAN

Cadre osseux :

- Forme générale.
- Caractères sexuels.
- Pelvimétrie.

Articulations du bassin :

- Symphyse pubienne.
- Articulation sacro-iliaque.

Anatomie fonctionnelle :

- Rôle statique : architecture.
- Rôle dynamique : mécanique articulaire

La *ceinture pelvienne* ou ceinture du membre inférieur (Cingulum Membri Inferioris) se compose du sacrum et des deux os iliaques, unis entre eux par des articulations postérieures (les deux sacro-iliaques) et une articulation antérieure (la symphyse pubienne).

Cadre osseux

L'union des trois os de la ceinture pelvienne constitue une cuvette qui contient les viscères abdominaux et porte, pour cette raison, le nom de *bassin* (Pelvis), uni au rachis par l'articulation lombo-sacrée et aux membres inférieurs par les articulations coxo-fémorales.

FORME GÉNÉRALE

Le bassin a la forme d'un cône tronqué à base supérieure et à sommet inférieur ; on lui décrit une surface exo-pelvienne, une surface endo-pelvienne, une circonférence supérieure et une circonférence inférieure.

a) **Surface exo-pelvienne :**

Elle peut être subdivisée en 4 régions : antérieure, postérieure et 2 latérales :

— *région antérieure :* orientée en avant et en bas, elle est centrée sur la symphyse pubienne qui réunit les deux pubis, dont les branches cernent latéralement le trou obturé ; (Fig. 1)

— *région postérieure :* orientée en arrière et en haut, elle est centrée par la face postérieure convexe du sacrum, relié à la partie postérieure de l'os coxal par les deux articulations sacro-iliaques, au-dessous desquelles sont ouvertes les échancrures sacro-sciatiques ; (Fig. 2)

— *régions latérales :* fortement obliques, orientées en dehors et en bas, elles regardent en arrière dans leur moitié supérieure et en avant dans leur moitié inférieure ; la fosse iliaque externe en constitue la majeure partie, soutenue en bas et en avant par la cavité cotyloïde, et en bas et en arrière par la tubérosité ischiatique. (Fig. 3)

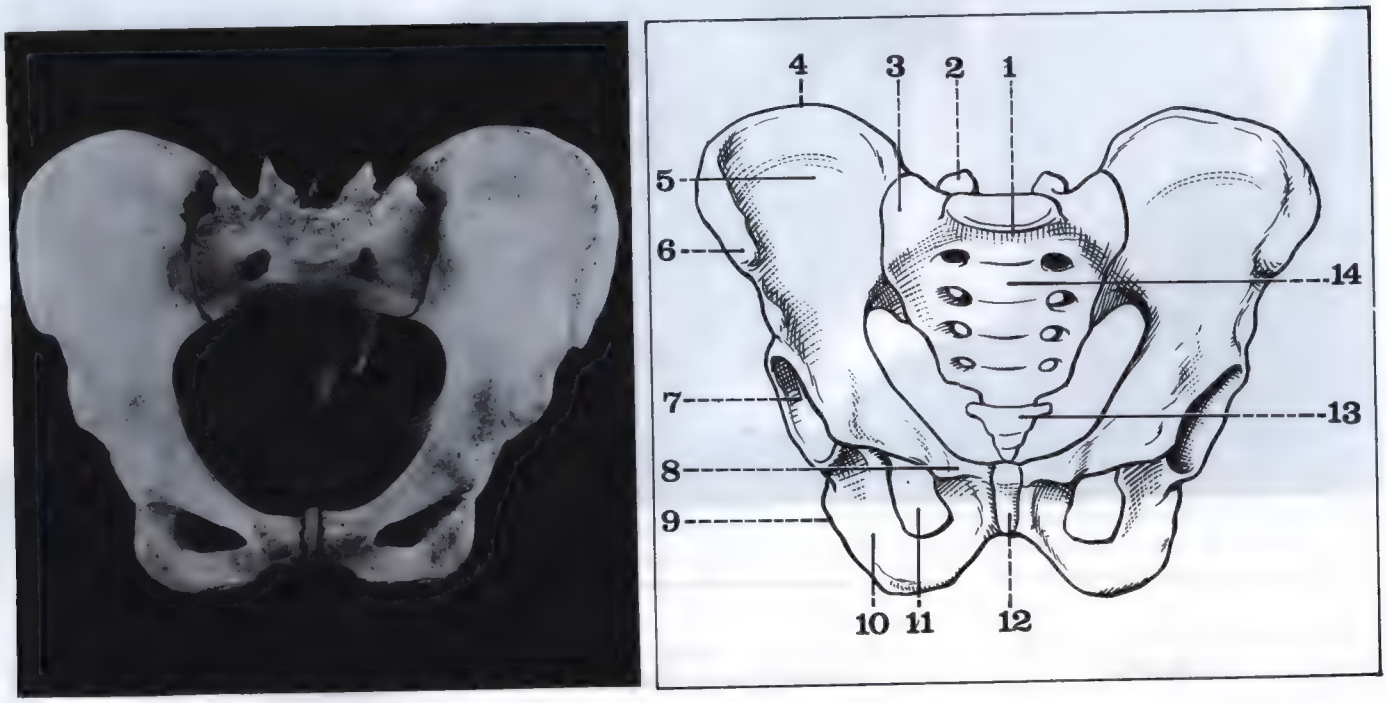

FIGURE 1

Vue antérieure du bassin osseux.

1. *Promontoire.*
2. *Apophyse articulaire supérieure du sacrum.*
3. *Aileron sacré.*
4. *Crête iliaque.*
5. *Fosse iliaque interne.*
6. *Epine iliaque antéro-supérieure.*
7. *Cavité cotyloïde.*
8. *Epine du pubis.*
9. *Tubérosité ischiatique.*
10. *Branche ischio-pubienne.*
11. *Trou obturé.*
12. *Symphyse pubienne.*
13. *Coccyx.*
14. *Face antérieure du sacrum.*

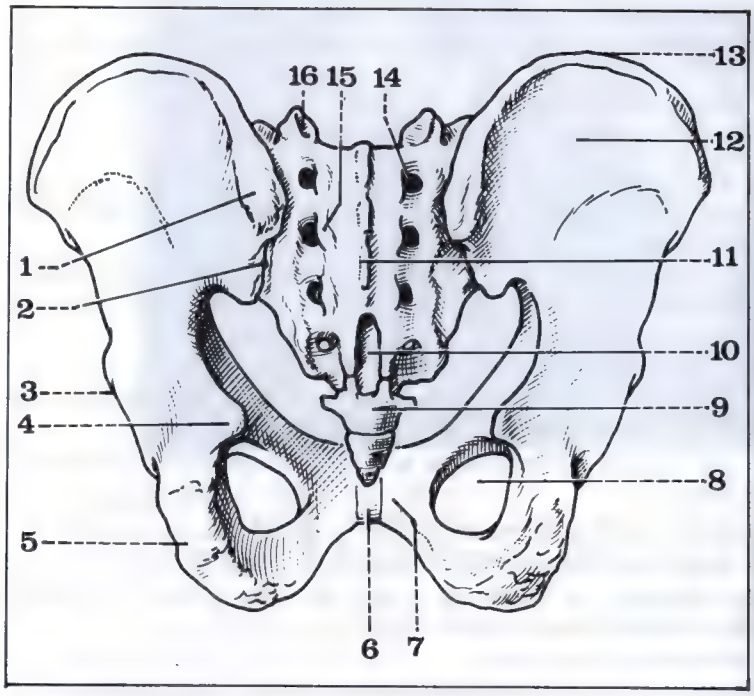

FIGURE 2

Vue postérieure du bassin osseux.

1. *Epine iliaque postéro-supérieure.*
2. *Echancrure inter-épineuse.*
3. *Portion postérieure du cotyle.*
4. *Epine sciatique.*
5. *Tubérosité ischiatique.*
6. *Symphyse pubienne.*
7. *Face endopelvienne du pubis.*
8. *Trou obturé.*
9. *Coccyx.*
10. *Hiatus sacré.*
11. *Crête sacrée médiane.*
12. *Fosse iliaque externe.*
13. *Crête iliaque.*
14. *Trou sacré postérieur.*
15. *Tubercule sacré postéro-interne.*
16. *Apophyse articulaire supérieure du sacrum.*

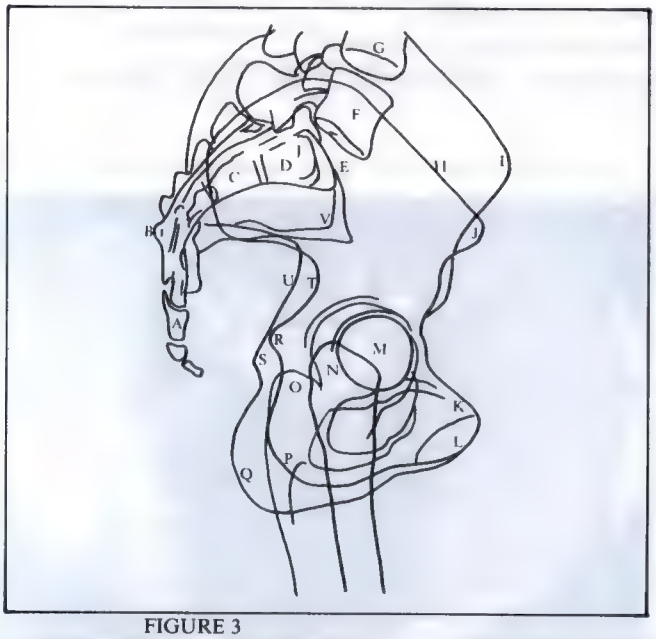

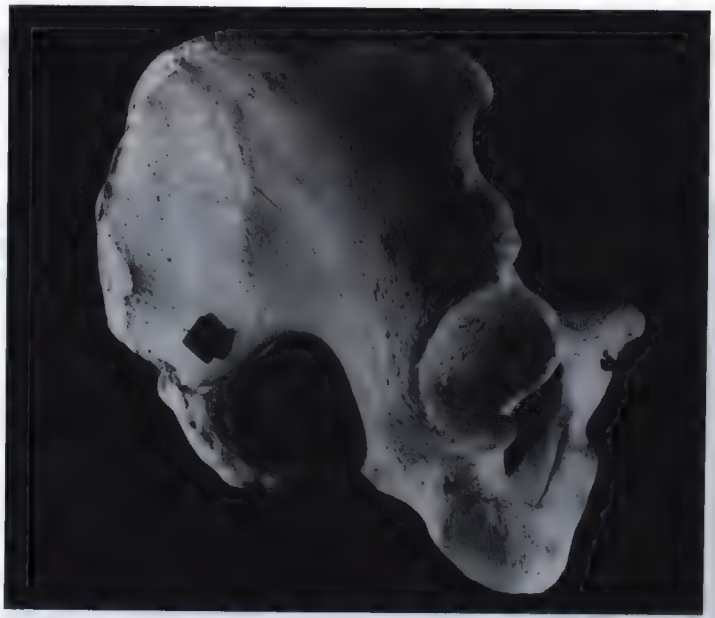

FIGURE 3

Radiographie de profil et vue latérale droite du bassin.

A. Coccyx.
B. Crête sacrée médiane.
C. Deuxième vertèbre sacrée.
D. Première vertèbre sacrée.
E. Articulation lombo-sacrée.
F. Cinquième lombaire.
G. Quatrième lombaire.
H. Crête iliaque droite.
I. Epine iliaque antéro-supérieure gauche.
J. Epine iliaque antéro-supérieure droite.
K. Branches horizontales des pubis.
L. Symphyse pubienne.
M. Tête du fémur droit.
N. Grand trochanter droit.
O. Grand trochanter gauche.
P. Ischion droit.
Q. Ischion gauche.
R. Epine sciatique droite.
S. Epine sciatique gauche.
T. Grande échancrure sciatique droite.
U. Grande échancrure sciatique gauche.

b) **Surface endo-pelvienne** (Fig. 4)

On lui distingue deux étages, le grand bassin et le petit bassin, limités par le détroit supérieur :

— *Le grand bassin* (Pelvis Major) :

Largement ouvert en avant et en haut, il est limité :

— de chaque côté : par la fosse iliaque interne,

— en avant : par une échancrure antéro-inférieure, dans laquelle descend la paroi abdominale inférieure,

— en arrière : par une échancrure postéro-supérieure, plus réduite, centrée par la saillie du promontoire.

— *Le petit bassin* (Pelvis Minor) :

Encore appelé « excavation pelvienne » il est limité :

— de chaque côté : par la surface quadrilatère de l'os coxal, située à la face interne du cotyle et la moitié postérieure du trou obturé,

— en avant : par la face postérieure de la symphyse pubienne et la moitié antérieure du trou obturé,

— en arrière : par la concavité sacrée et par le coccyx.

— *Le détroit supérieur* (Apertura Pelvis Superior) : (Fig. 5)

Irrégulièrement elliptique, en forme de « cœur de carte à jouer », il sépare par un étranglement le grand bassin du petit bassin.

Il est constitué d'arrière en avant par :

— le promontoire, le bord antérieur de l'aileron sacré, la ligne innominée, la crête pectinéale, la lèvre postérieure du bord supérieur du pubis.

Son plan est oblique en bas et en avant selon un angle de 60° avec l'horizontale, presque perpendiculaire à la symphyse pubienne. (Fig. 10).

c) **Circonférence supérieure**

Orientée obliquement en haut et en avant, elle forme la limite supérieure du grand bassin, constituée :

— de chaque côté : par la crête iliaque,

— en avant : par le bord antérieur de l'os coxal,

— en arrière : par l'articulation lombo-sacrée, et par le bord postérieur des ailerons sacrés.

FIGURE 4

Radiographie de face du bassin chez la femme.

FIGURE 5

Vue du détroit supérieur et de la circonférence supérieure.

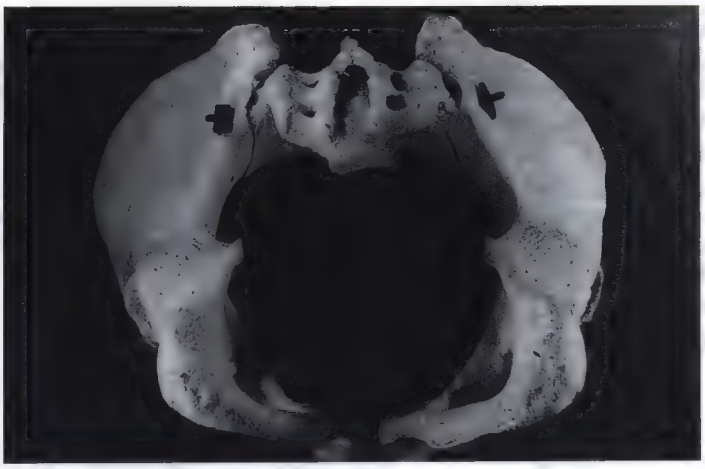

FIGURE 6

Vue du détroit inférieur.

d) **Circonférence inférieure** (Fig. 6)

Presque horizontale et arrondie, elle forme la limite inférieure du petit bassin et porte encore le nom de *détroit inférieur* (Apertura Pelvis Inferior) ; elle est constituée :

— de chaque côté : par la branche ischio-pubienne, la tubérosité ischiatique et le grand ligament sacro-sciatique ;

— en arrière : par le sommet du coccyx.

Son plan est faiblement oblique en bas et en avant, selon un angle de 12° avec l'horizontale. (Fig. 10)

CARACTERES SEXUELS (Fig. 7, 8 et 9)

En raison de la fonction de gestation qui lui est dévolue, le *bassin féminin* est différent du bassin masculin par plusieurs caractères qui permettent de l'identifier facilement en anthropologie :

a) **Configuration :** (Fig. 4)

— circonférence supérieure : plus évasée,

— grand bassin : ailes iliaques plus déjetées en dehors, angle lombo-sacré moins obtus ;

— détroit supérieur : plus ovale transversalement ;

— petit bassin : plus spacieux ; arcade pubienne plus ouverte (110° contre 70° chez l'homme) ; symphyse pubienne plus basse ; trou obturé plus grand et triangulaire ; échancrure sciatique plus large ; concavité sacrée plus accentuée ;

— circonférence inférieure (détroit inférieur) : plus large.

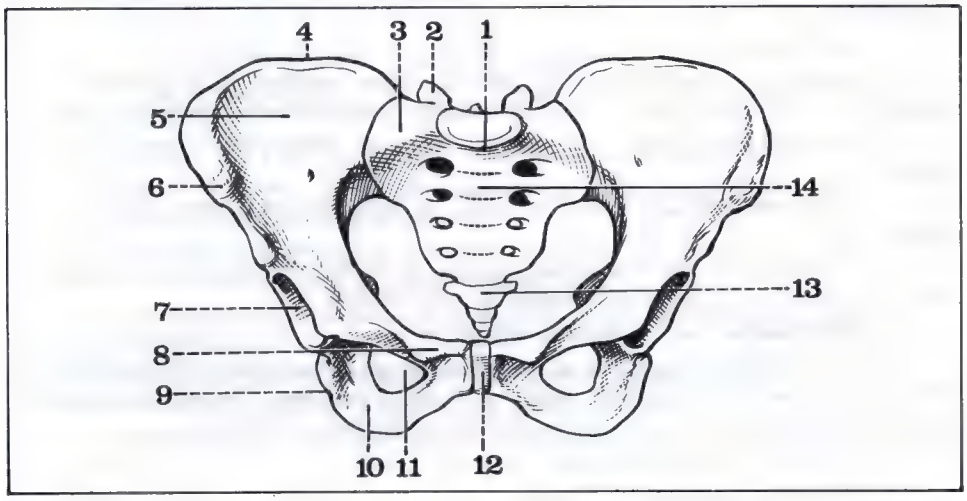

FIGURE 7

Vue antérieure d'un bassin de femme.

1. *Promontoire.*
2. *Apophyse articulaire supérieure du sacrum.*
3. *Aileron sacré.*
4. *Crête iliaque.*
5. *Fosse iliaque interne.*
6. *Epine iliaque antéro-supérieure.*
7. *Cavité cotyloïde.*
8. *Epine du pubis.*
9. *Tubérosité ischiatique.*
10. *Branche ischio-pubienne.*
11. *Trou obturé.*
12. *Symphyse pubienne.*
13. *Coccyx.*
14. *Face antérieure du sacrum.*

b) **Épaisseur**

Le bassin féminin est délicat, d'apparence fragile, avec des saillies osseuses peu marquées au niveau des insertions musculaires, des ailes iliaques minces, des branches ischio-pubiennes grêles.

c) **Inclinaison**

Le bassin féminin est plus incliné en avant, particulièrement pendant la grossesse, et le sacrum est plus horizontal ; de ce fait, l'angle du détroit supérieur avec l'horizontale est plus ouvert et l'angle lombo-sacré plus fermé par augmentation de la lordose lombaire.

d) **Dimensions**

Le bassin féminin présente :
- des dimensions verticales plus réduites,
- des dimensions transversales plus importantes.

FIGURE 8

Schéma de face d'un bassin en équilibre normal.

1. *Ligne horizontale passant par la base du sacrum.*
2. *Ligne horizontale passant par le bord supérieur des cotyles.*
3. *Ligne verticale de gravité.*

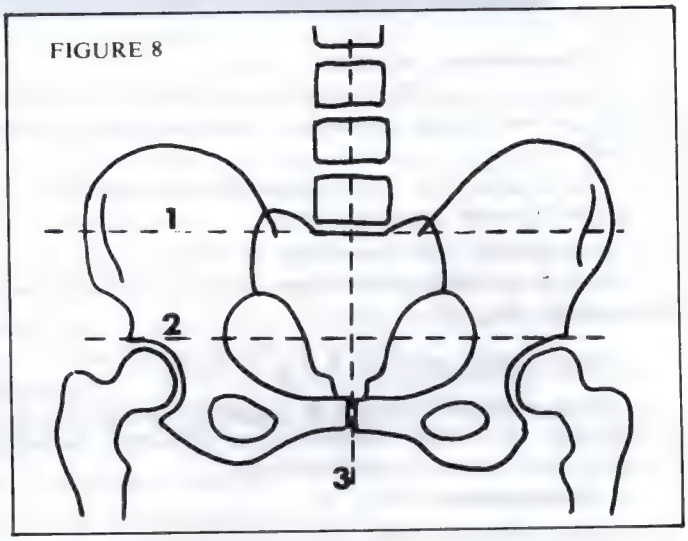



FIGURE 9

Radiographie de face du bassin.

1. *Crête iliaque.*
2. *Aile iliaque.*
3. *Articulation sacro-iliaque gauche*
4. *Epine iliaque postéro-supérieure.*
5. *Epine iliaque postéro-inférieure.*
6. *Epine iliaque antéro-supérieure.*
7. *Grande échancrure sciatique.*
8. *Epine iliaque antéro-inférieure.*
9. *Fond du cotyle.*
10. *Branche ilio-pubienne.*
11. *Epine du pubis.*
12. *Corps du pubis.*
13. *Symphyse pubienne.*
14. *Corps de l'ischion.*
15. *Trou obturé.*
16. *Branche ischio-pubienne.*
17. *Tubérosité ischiatique.*
18. *Sacrum.*
19. *Coccyx.*
20. *Col du fémur.*
21. *Grand trochanter.*

PELVIMETRIE (Fig. 10)

Destinée à apprécier les dimensions du bassin par des méthodes d'exploration exo-pelviennes et surtout endo-pelviennes (exploration vaginale), elle est utilisée surtout en obstétrique car les mensurations pelviennes conditionnent les différents temps de l'accouchement. (Fig. 21)

a) **Détroit supérieur**

La progression du fœtus dans la « filière pelvi-génitale » comporte d'abord l'engagement de la tête dans le détroit supérieur sous la dépendance de 3 sortes de diamètres :

— *antéro-postérieurs :*

• promonto-rétro-pubien (10,5 cm) : le plus rapproché du promontoire, il constitue le « diamètre utile », en-deçà duquel l'engagement ne peut se réaliser,

• promonto-sous-pubien (12 cm) : le seul appréciable par le toucher vaginal ;

— *transverse médian* (12 à 13 cm) : à égale distance entre le pubis et le promontoire ;

— *obliques* (12 cm) : droit ou gauche, de l'extrémité inférieure de l'aileron sacré au milieu de la ligne innominée du côté opposé.

b) **Petit bassin :** ou excavation pelvienne

Entre les détroits supérieur et inférieur, on décrit un détroit intermédiaire ou « moyen », situé à hauteur de S2-S3, à 7 cm au-dessous du détroit supérieur ; limité latéralement par la saillie des épines sciatiques, il mesure :

— diamètre antéro-postérieur : plus de 12 cm ;

— diamètre transverse : 11 cm.

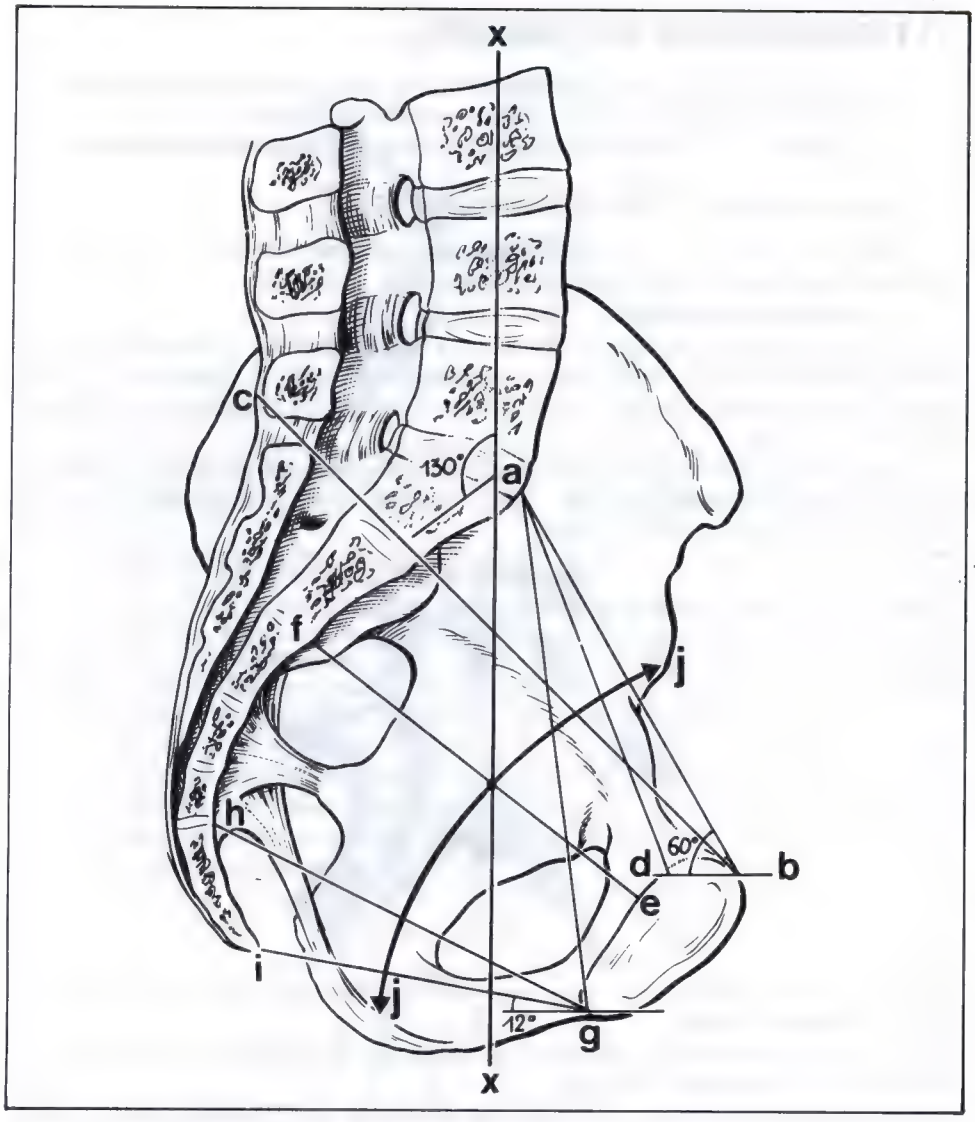

FIGURE 10

Coupe sagittale de la ceinture pelvienne montrant les angles et les dimensions du bassin.

a = promontoire et angle lombo-sacré (130°).
b = angle d'inclinaison du détroit supérieur (60°).
c = apophyse épineuse de L5.
d = bord supérieur du pubis.
e = face postérieure de la symphyse pubienne.
f = interligne S2-S3.
g = angle d'inclinaison du détroit inférieur (12°).
h = interligne sacro-coccygien.
i = sommet du coccyx.
j = tubérosité ischiatique et épine iliaque antéro-inférieure.
XX = ligne verticale de gravité.
ab = diamètre promonto-sus-pubien (11 cm).
ad = diamètre promonto-rétro-pubien (10,5 cm).
ag = diamètre promonto-sous-pubien (12 cm).
ef = diamètre sagittal du détroit moyen (plus de 12 cm).
ig = diamètre coccy-sous-pubien (9 cm).
hg = diamètre sous-sacro-sous-pubien (12 cm).
cb = diamètre sous-promonto-sus-pubien.
jj = axe de l'excavation pelvienne.

c) **Détroit inférieur**

Il correspond au dernier temps de l'accouchement : le dégagement de la tête fœtale, également sous la dépendance de 3 sortes de diamètres :

— *antéro-postérieurs :*

• coccy-sous-pubien (9 cm) : diamètre théorique,

• sous-sacro-sous-pubien (12 cm) : diamètre pratique, augmenté par la rétropulsion du coccyx ;

— *transverse* (12 cm) : entre les 2 tubérosités ischiatiques ;

— *obliques* (11 cm) : droit ou gauche, de la branche ischio-pubienne au milieu du ligament sacro-sciatique opposé.

Des anomalies pathologiques peuvent modifier ces diamètres normaux et entraîner une « dystocie » (ou accouchement difficile) :

– bassin asymétrique : ovalaire (de Naegele)* ou pseudo-oblique ovalaire ;
– bassin atrophique :
avec réduction des diamètres antéro-postérieurs = bassin aplati,
avec réduction des diamètres transverses = bassin rétréci.

Au moindre doute, la *radiopelvimétrie* permet une mesure précise des dimensions du bassin.

* NAEGELE Joseph (1810-1851) - Obstétricien allemand.

Articulations du bassin

Les deux os iliaques sont réunis entre eux par deux sortes d'articulations :
- en avant : de façon directe, par la symphyse pubienne
- en arrière : à l'aide du sacrum, par les deux articulations sacro-iliaques.

LA SYMPHYSE PUBIENNE (Symphysis Pubica)

Elle unit entre eux les deux pubis, sur la ligne médiane, et constitue une amphiarthrose douée d'une faible mobilité. (Fig. 11 et 12)

a) **Surfaces articulaires**

Chacune d'elle, identique à droite et à gauche, occupe le bord interne de la lame quadrilatère du pubis ; facette elliptique (35 mm de long sur 15 mm de large), elle est inclinée en bas et en arrière, faisant avec l'horizontale un angle de 30°. (Fig. 11 bis)

La surface symphysaire n'est pas lisse mais hérissée de crêtes transversales parallèles qui disparaissent avec l'âge ; à l'état frais, une couche de cartilage hyalin régularise ces reliefs osseux.

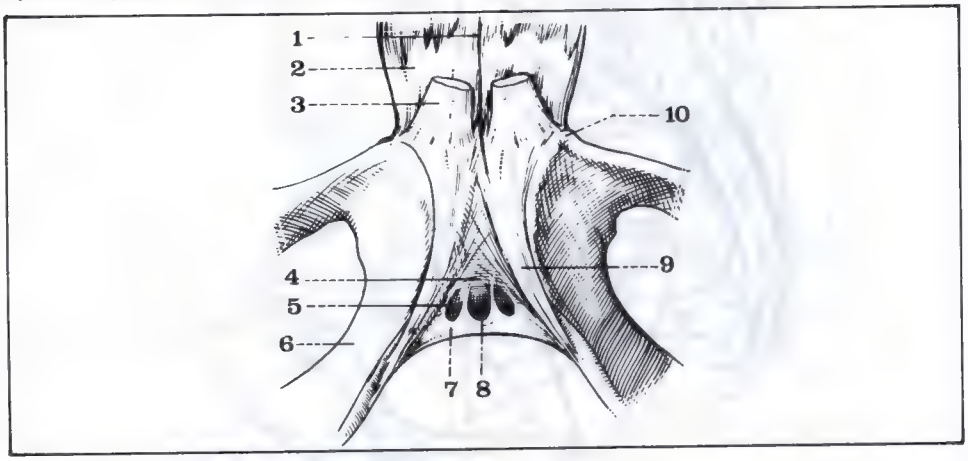

FIGURE 11

Vue antérieure de la symphyse pubienne

1. *Ligne blanche de l'abdomen.*
2. *Muscle grand droit de l'abdomen.*
3. *Muscle pyramidal de l'abdomen.*
4. *Ligament arqué du pubis.*
5. *Orifice de passage de l'artère et du nerf dorsal de la verge.*
6. *Branche ischio-pubienne.*
7. *Ligament transverse du pelvis.*
8. *Orifice de passage de la veine dorsale de la verge.*
9. *Fibres tendineuses du grand droit de l'abdomen.*
10. *Epine du pubis.*

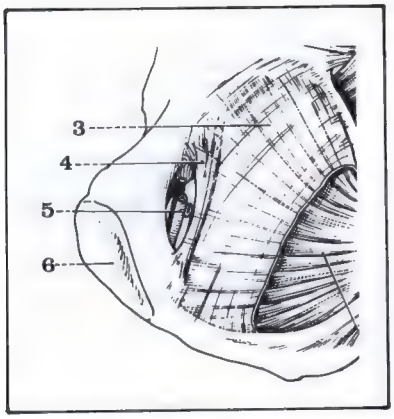

FIGURE 11 bis

La surface symphysaire droite.

3. *Aponévrose de l'obturateur interne*
4. *Ligament de Gunsee.*
5. *Artère obturatrice.*
6. *Symphyse pubienne.*

b) **Moyens d'union**

Les deux pubis sont maintenus en contact par un ligament interosseux, et, en surface, par un manchon fibreux :

▪ *ligament interosseux :* c'est un fibro-cartilage qui remplit l'espace compris entre les deux surfaces ; comme cet espace est plus large en avant qu'en arrière, il est lui-même plus épais en avant.

Il porte encore le nom de « disque interpubien » (Discus Interpubicus) et sa structure est analogue à celle d'un disque inter-vertébral, avec :

— une portion périphérique : fibreuse, dure et résistante ;

— une portion centrale : molle et friable, souvent creusée d'une cavité, la fente interpubienne.

▪ *manchon fibreux :* renforcé par 4 ligaments :

— ligament antérieur : épais et résistant, formé de fibres profondes transversales, renforcées par des fibres superficielles verticales et obliques qui constituent le « surtout présymphysaire » ;

— ligament postérieur : très mince, soulevé par le fibro-cartilage qui crée en arrière de la symphyse « l'éminence rétro-pubienne », perceptible au toucher vaginal ;

— ligament supérieur (Lig. Pubicum Superius) : transversal, adhérant au fibro-cartilage et se prolongeant de chaque côté vers le ligament de Cooper* ;

— ligament inférieur : particulièrement important, il forme le « ligament arqué du pubis » (Lig. Arcuatum Pubis), tendu sous la symphyse, entre les deux branches descendantes du pubis ; sa section est indispensable pour obtenir l'écartement des pubis (symphyséotomie).

---

* COOPER Astley (1768-1841) - Anatomiste et chirurgien anglais (Londres).

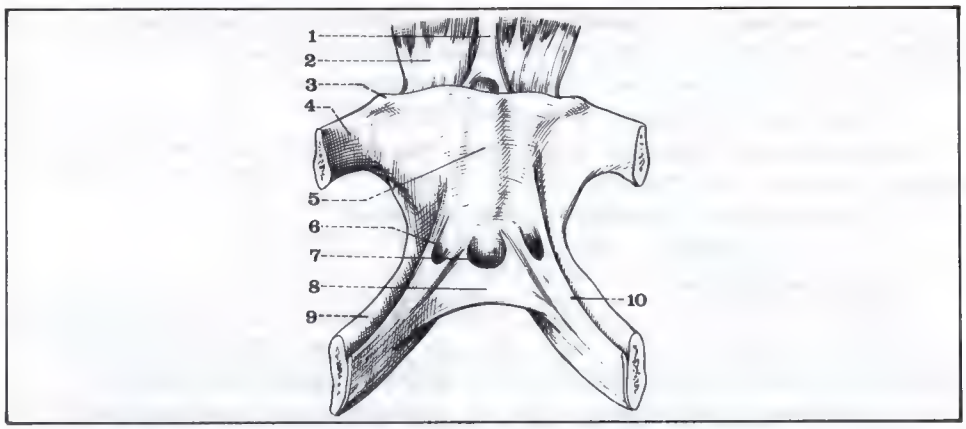

FIGURE 12

Vue postérieure de la symphyse pubienne.

1. *Adminiculum lineae albae.*
2. *Muscle grand droit de l'abdomen.*
3. *Epine du pubis.*
4. *Branche horizontale du pubis.*
5. *Eminence rétro-pubienne.*
6. *Orifice veineux.*
7. *Orifice de passage de la veine dorsale de la verge.*
8. *Ligament transverse du pelvis.*
9. *Branche ischio-pubienne.*
10. *Aponévrose du muscle obturateur interne.*

L'ARTICULATION SACRO-ILIAQUE (Articulatio Sacroiliaca)

Paire et symétrique, elle peut être rangée dans le groupe mixte des « diarthro-amphiarthroses », douées d'une faible mobilité, sauf lors de l'accouchement.

a) **Surfaces articulaires** (Fig. 13 et 14)

— *du côté du sacrum :* facette auriculaire (Facies Auricularis), en forme de pavillon d'oreille, située sur la portion supérieure de la face latérale du sacrum, en regard des deux premières pièces sacrées ; elle réalise un croissant à concavité postéro-supérieure et sa surface est creusée par une gouttière centrale bordée par deux saillies périphériques (ce que Farabeuf* compara à un « rail creux ») ;

— *du côté de l'os iliaque :* facette auriculaire (Facies Auricularis), située sur la face interne de l'os iliaque, derrière la fosse iliaque interne ; un peu plus grande que celle du sacrum (55 mm de long sur 25 mm de large), elle est également en forme de croissant concave, mais sa surface est convexe, en relief (comparée par Farabeuf à un « rail plein »).

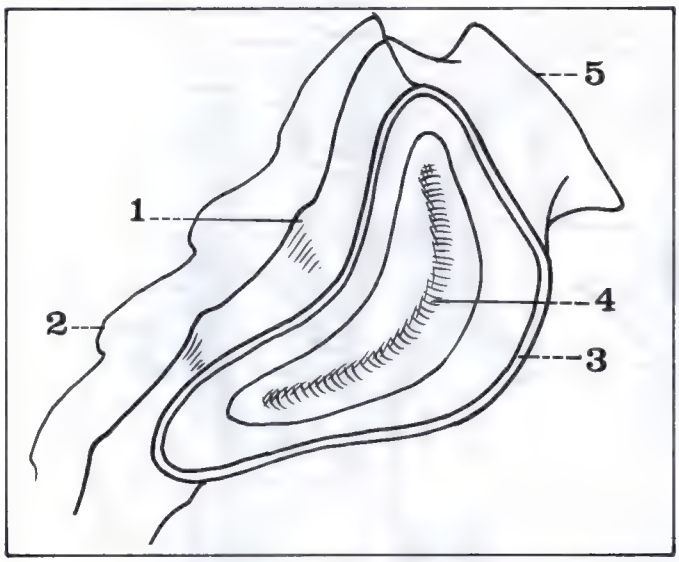

FIGURE 13

Surface sacrée de l'articulation sacro-iliaque droite.

1. *Premier tubercule sacré postéro-externe.*
2. *Crête sacrée médiane.*
3. *Sillon capsulaire.*
4. *Surface articulaire (le « rail creux »).*
5. *Base du sacrum.*

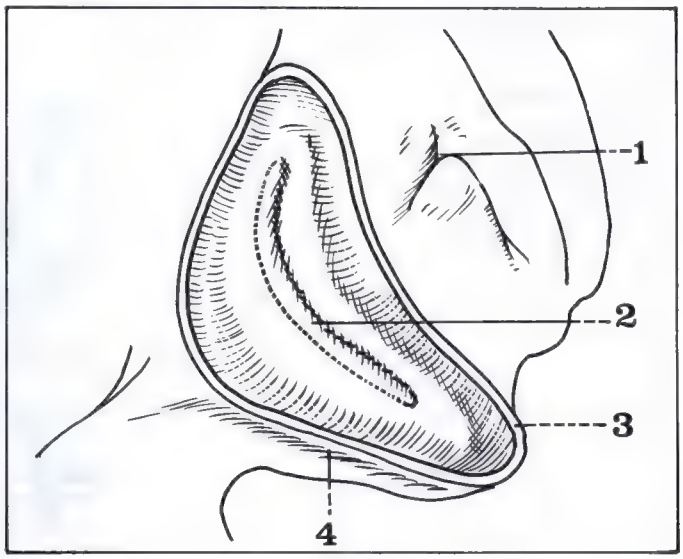

FIGURE 14

Surface iliaque de l'articulation sacro-iliaque droite.

1. *Pyramide de la tubérosité iliaque.*
2. *Surface articulaire (le « rail plein »).*
3. *Sillon capsulaire.*
4. *Sillon pré-auriculaire.*

* FARABEUF Louis-Hubert (1841-1910) - Anatomiste et chirurgien parisien.

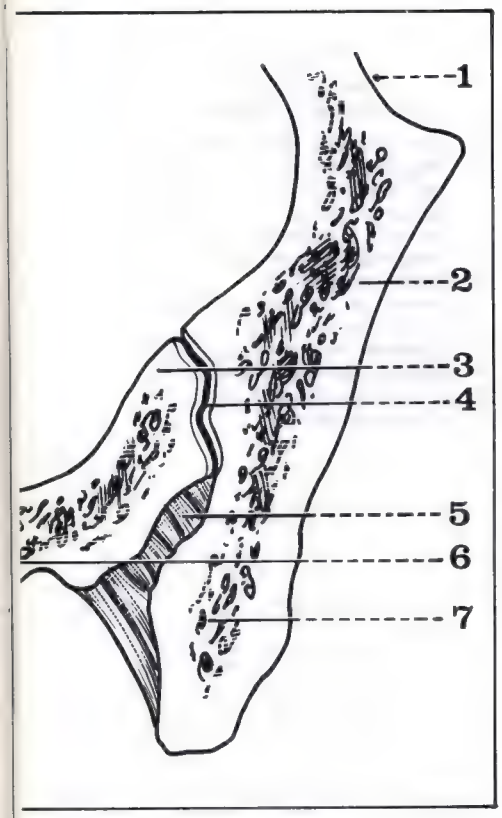

FIGURE 15

Coupe horizontale de l'articulation sacro-iliaque droite passant par le détroit supérieur et par S2 (segment inférieur de la coupe).

1. *Cavité cotyloïde.*
2. *Aile iliaque.*
3. *Aileron du sacrum.*
4. *Interligne articulaire.*
5. *Ligament interosseux.*
6. *Canal sacré.*
7. *Tubérosité iliaque.*

Ces deux surfaces s'encastrent « par emboîtement réciproque », ce qui réalise, sur une vue antérieure une image en S, avec : (Fig. 15)

— une moitié supérieure : à concavité interne ;

— une moitié inférieure : à concavité externe.

Une couche de cartilage hyalin, plus épaisse sur le sacrum, recouvre les surfaces articulaires qui peuvent être :

— soit nettement marquées = type dynamique,

— soit très aplaties = type statique.

b) **Moyens d'union**

Autour de la capsule articulaire, tendue du rebord d'une surface auriculaire à l'autre, s'organisent toute une série de ligaments placés au contact de l'articulation (ligaments intrinsèques) ou à distance (ligament extrinsèque) :

1) *Ligaments intrinsèques :* ils se subdivisent en ligaments antérieur, postérieur et interosseux : (Fig. 15, 16 et 17)

▪ *Ligament antérieur* ou ventral (Lig. Sacroiliaca Ventralia) : large et mince, placé en regard des 3 premiers trous sacrés antérieurs, il comprend deux faisceaux obliques en haut et en dehors :

• supérieur : de l'aileron sacré à l'aile iliaque,

• inférieur : de la face antérieure du sacrum au bord antéro-supérieur de la grande échancrure sciatique.

Tous deux s'opposent à la bascule en avant du promontoire et constituent les « freins de la nutation ».

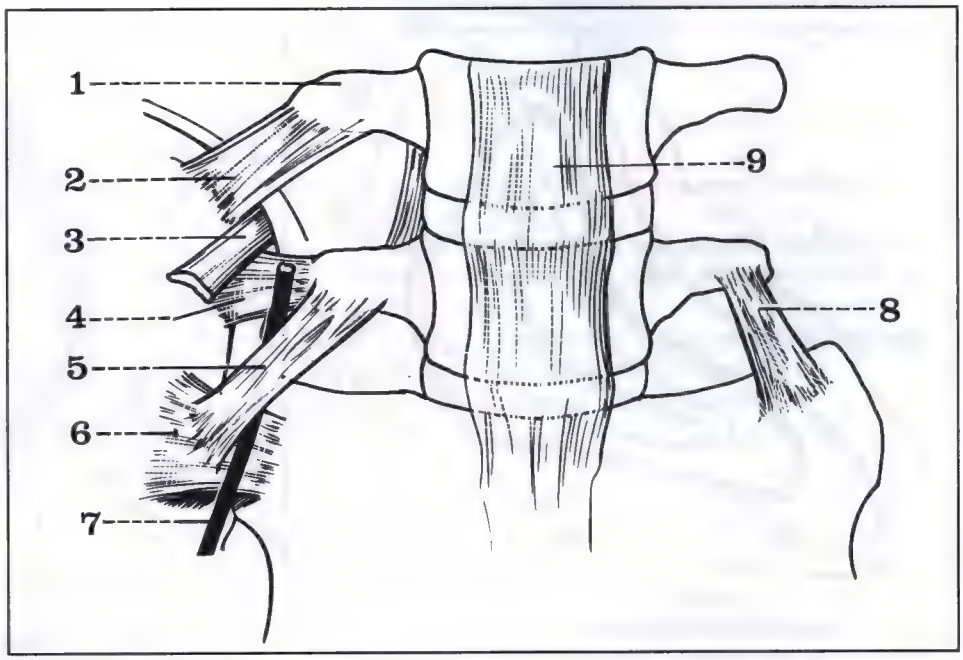

FIGURE 16

Vue antérieure de l'articulation sacro-iliaque droite.

1. *Apophyse transverse de L4.*
2. *Faisceau supérieur du ligament ilio-lombaire.*
3. *Faisceau d'insertion postérieure du muscle iliaque.*
4. *Faisceau inférieur du ligament ilio-lombaire (portion principale).*
5. *Faisceau inférieur du ligament ilio-lombaire (portion verticale).*
6. *Ligament sacro-iliaque antérieur.*
7. *Nerf obturateur.*
8. *Ligament sacro-vertébral.*
9. *Ligament longitudinal antérieur.*

▪ *Ligament postérieur* (Ligg. Sacroiliaca Dorsalia) : puissant et épais, il comprend quatre faisceaux obliques en bas et en dedans ; étagés de haut en bas, ils portent le nom de « faisceaux ilio-transverso-conjugués » de Farabeuf (tubercule sacré postéro-externe = tubercule conjugué) :

1e faisceau : ilio-transverso-sacré, transversal, de l'extrémité postérieure de la crête iliaque, au tubercule transversaire de la 1e pièce sacrée ;

2e faisceau : ilio-premier conjugué (ou ligament axile = axe du mouvement de nutation), de la tubérosité iliaque au 1er tubercule conjugué ;

3e faisceau : ilio-deuxième conjugué, de l'épine iliaque postéro-supérieure au 2e tubercule conjugué (ou tubercule de Zaglas*, d'où le nom de « ligament de Zaglas », parfois utilisé) ;

4e faisceau : ilio-troisième et quatrième conjugué, presque vertical, des deux épines iliaques postérieures aux 3e et 4e tubercules conjugués ; très fort et résistant, large de 10 mm, il porte encore le nom de « ligament sacro-épineux » de Bichat**

▪ *Ligament interosseux* (Ligg. Sacroiliaca Interossea) : unissant le sacrum à l'os coxal, en arrière de l'articulation sacro-iliaque, il est épais, court et puissant, et constitue le plus puissant moyen d'union postérieur, de la tubérosité iliaque à la face postérieure du sacrum (en dehors des deux premiers tubercules conjugués).

2)- *Ligament extrinsèque :*

— le *ligament ilio-lombaire* (Lig. Iliolumbale) est situé au-dessus de l'articulation sacro-iliaque, comblant l'échancrure comprise entre la crête iliaque et les deux dernières vertèbres lombaires ; il comprend deux faisceaux, obliques en haut et en dedans : (Fig. 16)

- supérieur : quadrilatère, de la crête iliaque à l'apophyse transverse de L4,
- inférieur : plus épais, plus postérieur, en éventail, de la crête iliaque à l'apophyse transverse de L5, avec deux portions séparées par le nerf obturateur.

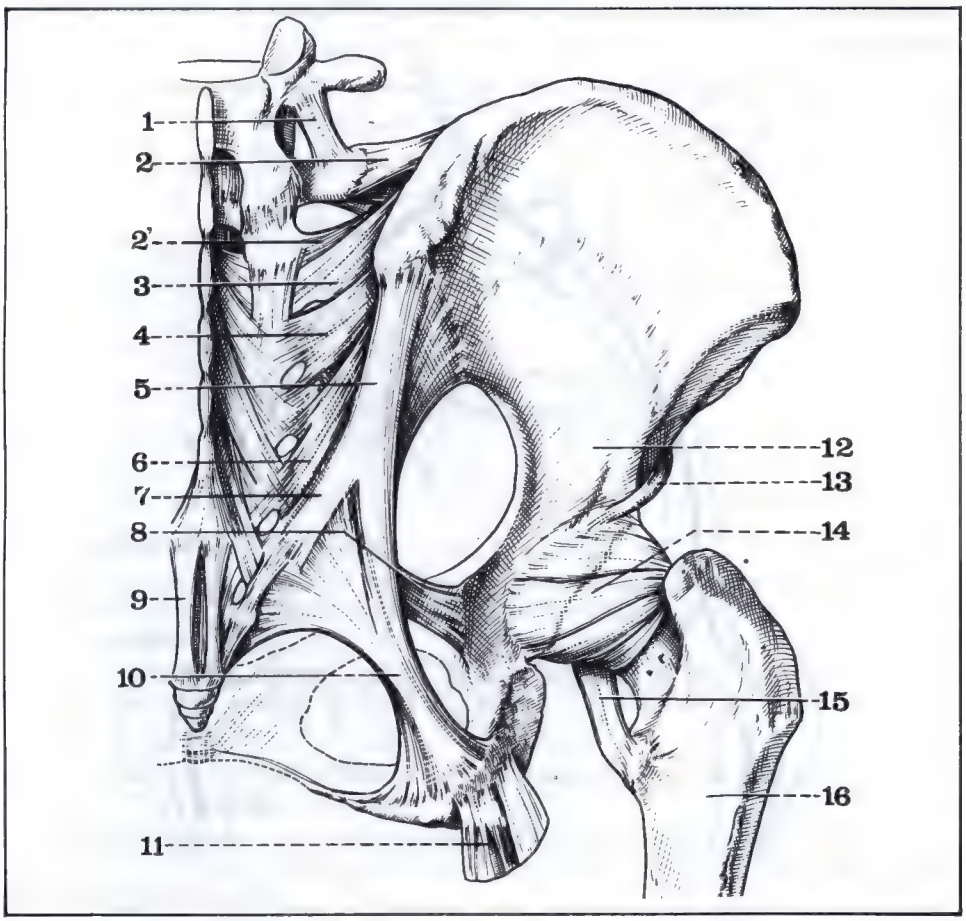

FIGURE 17

Vue postérieure de l'articulation sacro-iliaque droite.

1. *Ligament intertransversaire.*
2. *Ligament ilio-lombaire.*
2'. *Premier faisceau (ilio-transverso-sacré).*
3. *Deuxième faisceau (ilio-premier conjugué).*
4. *Troisième faisceau (ilio-deuxième conjugué).*
5. *Ligament sacro-épineux.*
6. *Quatrième faisceau (ilio-troisième conjugué).*
7. *Ligament sacro-épineux.*
8. *Petit ligament sacro-sciatique.*
9. *Ligament sacro-coccygien postérieur.*
10. *Grand ligament sacro-sciatique.*
11. *Tendon du biceps crural.*
12. *Fosse iliaque externe.*
13. *Tendon réfléchi du droit antérieur.*
14. *Ligament ischio-fémoral (de l'articulation coxo-fémorale).*
15. *Tendon du psoas iliaque.*
16. *Diaphyse fémorale.*

* ZAGLAS John (XIXe siècle) - Anatomiste et chirurgien écossais.
** BICHAT Xavier (1771-1802) - Anatomiste parisien.

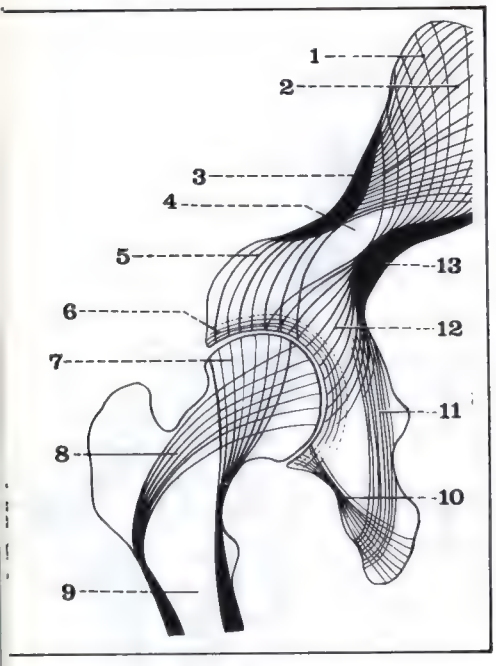

FIGURE 18

Architecture de l'os coxal.

1. 2. Travées iliaques.
3. Eperon innominé.
4. Zone neutre.
5. Travées sacro-cotyloïdiennes.
6. Travées cotyloïdiennes.
7. Eventail de sustentation.
8. Faisceau arciforme de Gallois et Bosquette.
9. Diaphyse fémorale.
10. Faisceaux ischiatiques.
11. Faisceaux sacro-ischiatiques.
12. Faisceau sacro-cotyloïdien.
13. Eperon sciatique.

Anatomie fonctionnelle

ROLE STATIQUE : ARCHITECTURE DE LA CEINTURE PELVIENNE (Fig. 18 et 19)

La ceinture pelvienne est destinée à recevoir le poids du corps, par l'intermédiaire du rachis, et à le transmettre aux membres inférieurs ; elle peut être comparée à une *voûte à deux piliers,* qui transmet les lignes de force au niveau d'un anneau complet : le détroit supérieur :

a) **La clef de voûte** est formée par le *sacrum,* taillé comme un véritable coin et encastré entre les deux os coxaux :

— *dans le plan frontal :* les *facettes auriculaires* du sacrum sont obliques en bas et en dedans, et l'os s'enfonce d'autant plus entre les os iliaques que le poids qui s'applique sur lui est plus fort ;

— *dans le plan horizontal :* par ses *faces latérales,* obliques en arrière et en dehors, le sacrum a tendance à s'échapper dans le pelvis, mais par ses *facettes auriculaires,* parfaitement encastrées contre celles de l'os iliaque au niveau du détroit supérieur, il se comporte comme un coin à base postérieure, résistant aux effets de la pesanteur.

b) **Les piliers de la voûte** sont représentés par les deux os iliaques dont l'architecture est analogue à celle d'un os long, avec :

— *un système ogival supérieur,* ou iliaque ;

— *deux systèmes ogivaux inférieurs :*

• l'un latéral : le système cotyloïdien, issu de l'éperon cotyloïdien, transmettant le poids du corps à la tête fémorale et intervenant dans la station debout,

• l'autre médial : le système ischiatique issu de l'éperon sciatique, transmettant le poids du corps à la tubérosité ischiatique et intervenant dans la station assise.

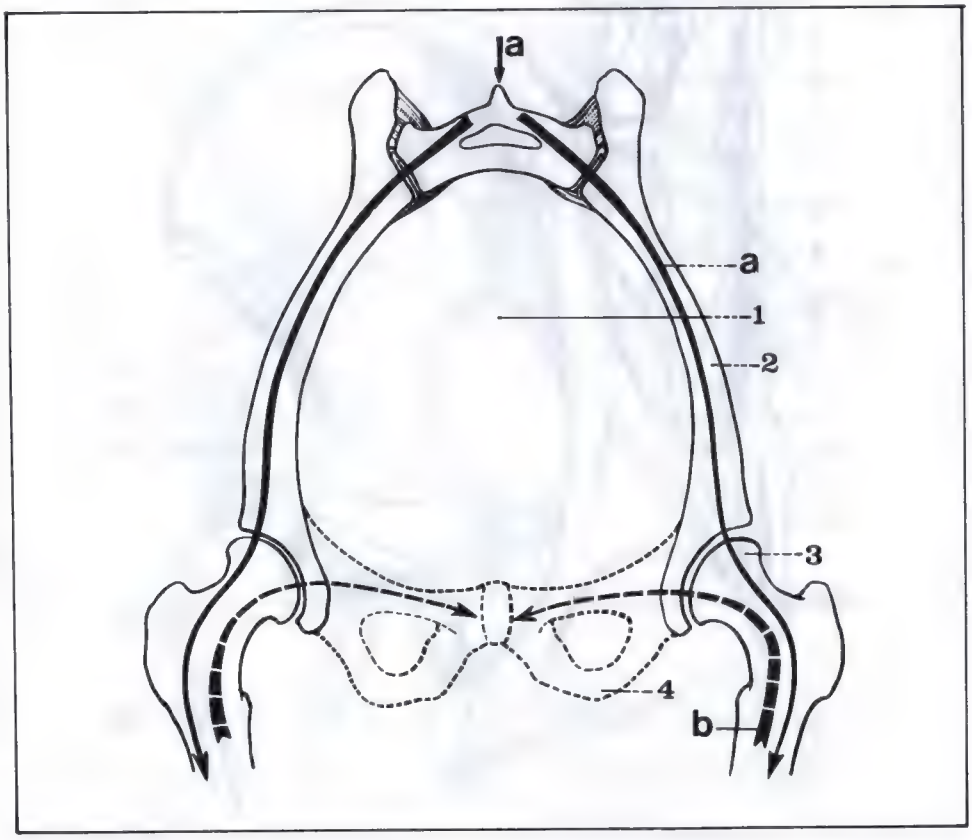

FIGURE 19

Architecture de la ceinture pelvienne. Sujet debout : coupe frontale passant par le centre de gravité (d'après Testut et Jacob).

1. Cavité pelvienne.
2. Os iliaque.
3. Tête du fémur.
4. Branche ischio-pubienne (non intéressée par la coupe)
a. Pression du poids du corps sur la voûte pelvienne.
b. Pression de la résistance du sol sur la voûte pelvienne.

Ce dispositif est complété par l'*arc ischio-pubien,* placé comme un arc-boutant antérieur entre les deux piliers ; grâce à cet appui, les pressions transmises par les têtes fémorales auront pour effet de resserrer plus étroitement les os coxaux autour du sacrum ; ainsi toute dislocation de la symphyse pubienne retentit-elle sur les sacro-iliaques.

ROLE DYNAMIQUE : MÉCANIQUE ARTICULAIRE

Intervenant au niveau des deux sacro-iliaques, le rôle dynamique de la ceinture pelvienne est habituellement réduit, mais il devient important lors de l'accouchement, où les articulations du bassin se relâchent et se distendent pour faciliter la progression du fœtus. (Fig. 20)

1) **Les os coxaux étant supposés immobiles,** le sacrum peut effectuer deux mouvements :

a) *Nutation* (du latin « nutare » = osciller) où la base du sacrum s'incline en avant, tandis que sa pointe bascule en arrière ; ainsi le détroit supérieur se réduit, alors que le détroit inférieur s'agrandit.

b) *Contre-nutation,* où le mouvement est inverse.

2) **Le sacrum étant supposé immobile,** les os coxaux, solidarisés par la symphyse pubienne peuvent se déplacer sur le sacrum et réaliser des mouvements analogues :

a) *Nutation :* les os coxaux basculent en arrière, ce qui élève la symphyse pubienne et augmente le détroit inférieur ; la flexion des cuisses sur le bassin peut réaliser ce mouvement ;

b) *Contre-nutation :* mouvement inverse, augmentant le détroit supérieur ; l'hyperextension des cuisses peut le réaliser.

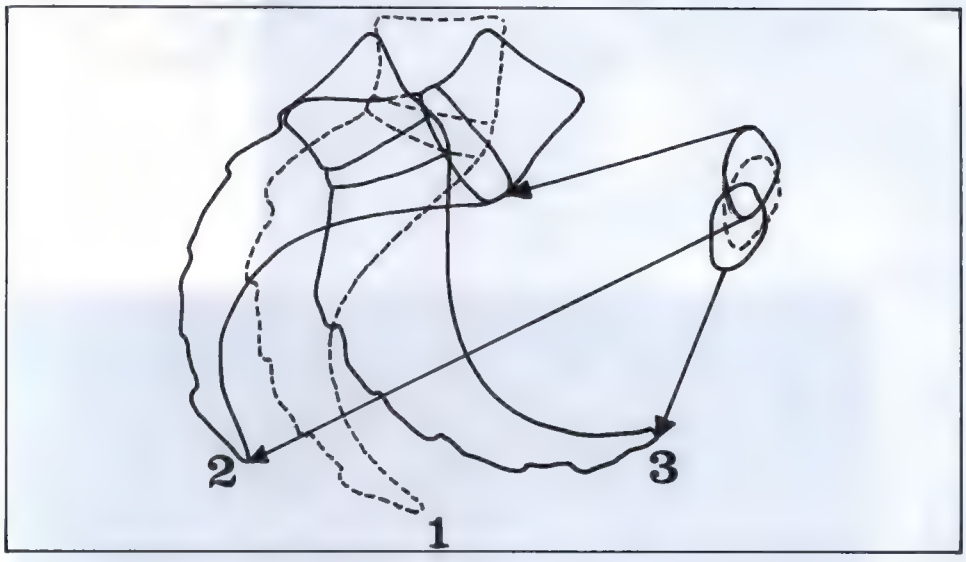

FIGURE 20

Mouvements du sacrum (coupe sagittale).

1. Position normale.
2. Nutation.
3. Contre-nutation.

3) **Applications obstétricales :** (Fig. 21 et 22)

Dans ce cas, les os coxaux et le sacrum sont mobiles en même temps, et tous les mouvements se conjuguent pour faciliter l'accouchement :

a) *Engagement fœtal :*

La contre-nutation agrandit le détroit supérieur ; elle est facilitée par l'hyperextension des cuisses (position de Walcker).

b) *Dégagement fœtal :*

La nutation agrandit le détroit inférieur ; elle est obtenue par l'hyperflexion des cuisses ou la position accroupie.

Quoique faibles, ces mouvements permettent d'augmenter les détroits du bassin de 10 à 15 mm, facilitant la bonne marche de l'accouchement, surtout dans les cas de « bassin limite ».

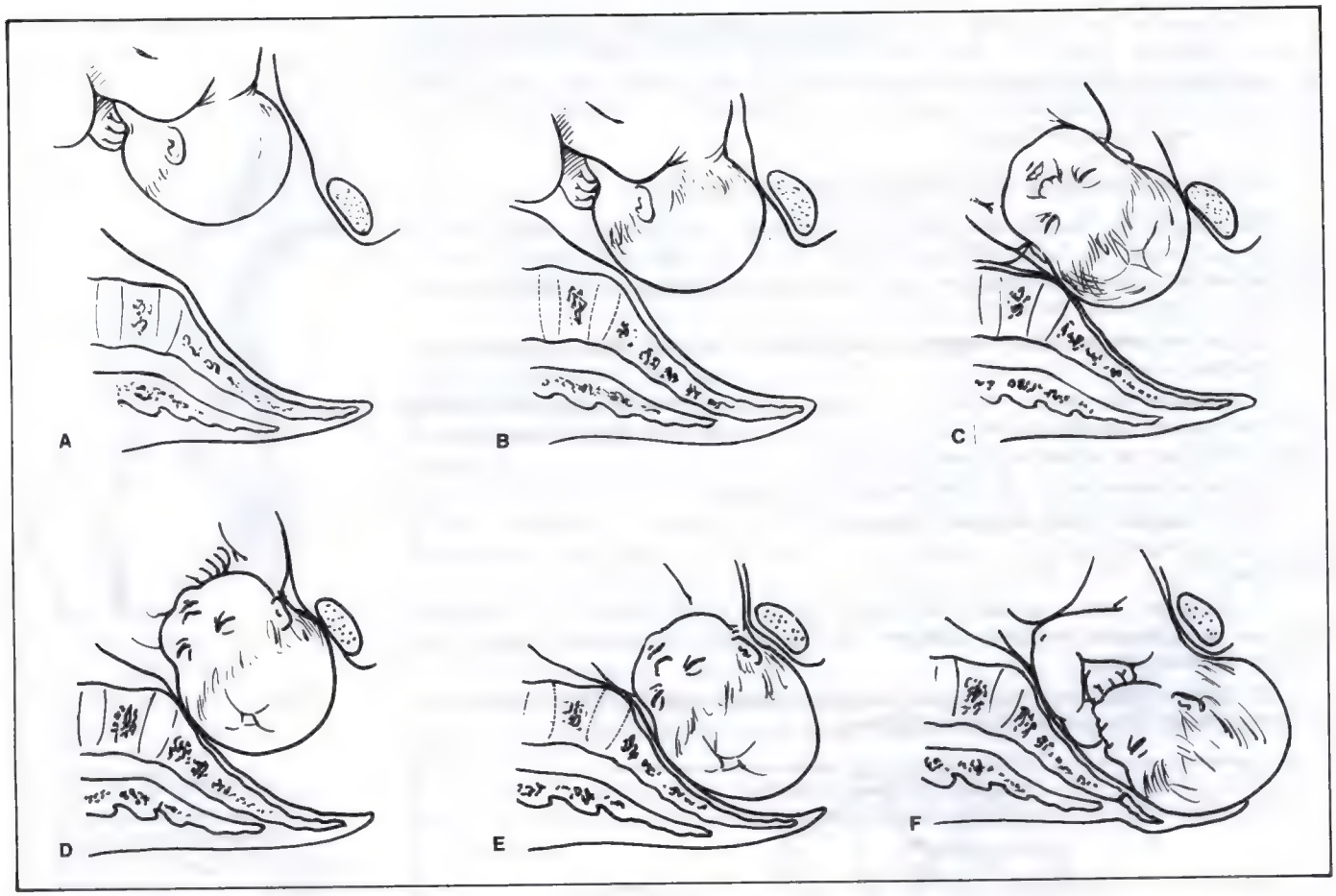

FIGURE 21

Les différentes phases de l'accouchement normal.

A. Tête « mobile ».
B. Tête « fixée ».
C. Tête « amorcée » et fléchie (non refoulable).
D. Tête « engagée » à la partie moyenne de l'excavation pelvienne.
E. Tête « engagée » à la partie basse de l'excavation pelvienne.
F. Période de « dégagement ».

FIGURE 22

Radiographie du bassin de face (grossesse à terme).

5 la paroi lombaire

PLAN

1. **Paroi lombaire antérieure.**
2. **Paroi lombaire latérale.**
3. **Paroi lombaire postérieure.**

La paroi lombaire constitue à la fois la paroi postérieure de l'abdomen et celle de la région rétropéritonéale. Elle peut être subdivisée en trois parties :

— *antérieure :* profonde, formée par le muscle psoas, accessible seulement lors d'une laparotomie chirurgicale (rétro ou intrapéritonéale) ;

— *latérale :* formant le plan musculaire postérieur de la région rénale ;

— *postérieure :* placée derrière le rachis lombaire, et formée par la masse musculaire des spinaux.

PLAN

1. Paroi lombaire antérieure.

1) Constitution anatomique :
- Muscle grand psoas.
- Muscle petit psoas.
- Aponévrose musculaire.
- Innervation.
- Action.

2) Rapports intrinsèques :
- Nerfs : le plexus lombaire.
- Vaisseaux : artères lombaires, artère ilio-lombaire, veine lombaire ascendante.

Paroi lombaire antérieure

La paroi lombaire antérieure est formée par le muscle psoas qui tapisse la face latérale des corps vertébraux des 4 premières lombaires et qui contient les racines du plexus lombaire, ainsi que des formations vasculaires.

CONSTITUTION ANATOMIQUE

LE MUSCLE GRAND PSOAS (Musculus Psoas Major), long et fusiforme, constitue une énorme masse charnue, qui, après avoir longé le rachis lombaire, descend dans le canal iliaque, et se termine sur le petit trochanter en compagnie du muscle iliaque. (Fig. 1 et 2) Du grec Psoa = lombes, reins.

a) **Origines :** par deux plans d'insertions :

— *l'un profond, transversaire, accessoire :* sur la face antérieure et le bord inférieur des apophyses transverses des 4 premières vertèbres lombaires, à l'aide de 4 languettes tendineuses fixées près de la base de la 1re, et, de plus en plus externes, près du sommet de la 4e (il existe parfois une 5e languette très grêle) ;

— *l'autre superficiel, corporéal, principal :* sur la face latérale de D12 (moitié inférieure) et du disque D12-L1, sur les bords supérieur et inférieur des 4 premières lombaires et sur le disque L4-L5, à l'aide de lames tendineuses dont la réunion forme *4 arcades aponévrotiques* qui limitent avec la face latérale des corps correspondants des orifices ostéo-fibreux elliptiques où passent : (Fig. 2 et 3)

- les vaisseaux lombaires,
- et les rameaux communicants du sympathique.

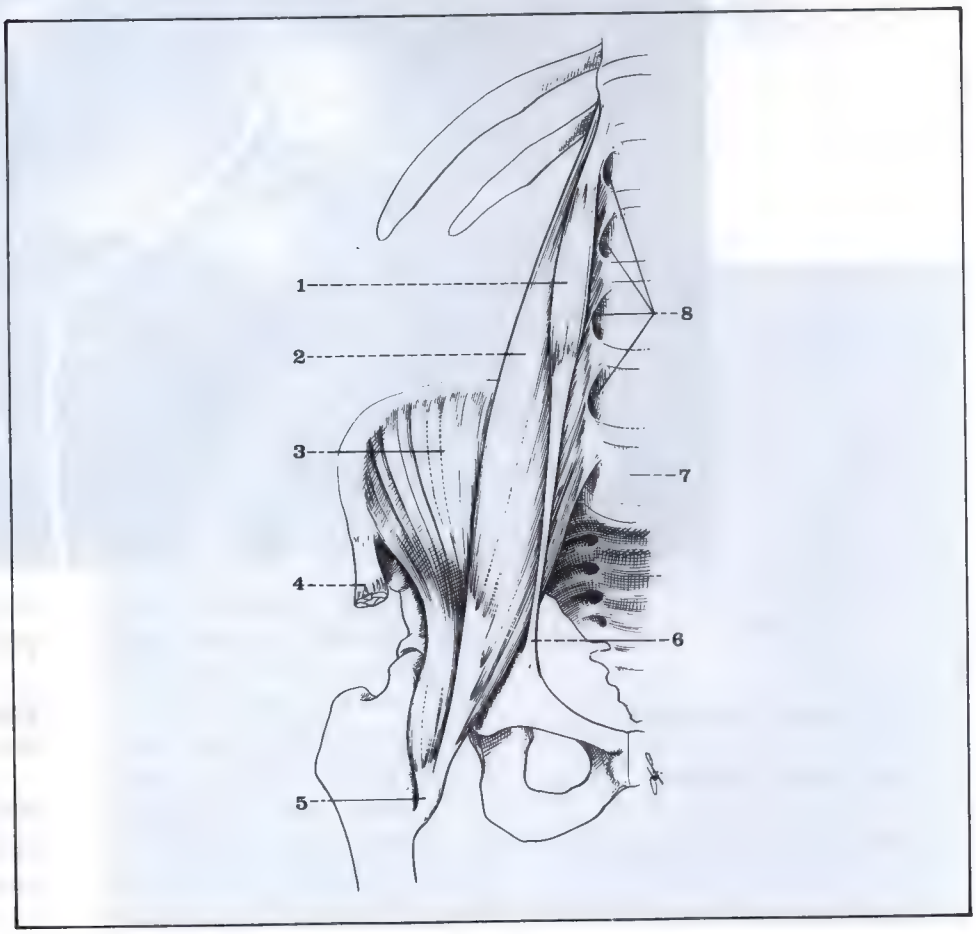

FIGURE 1

Vue antérieure du muscle psoas iliaque.

1. *Muscle petit psoas.*
2. *Corps musculaire du psoas.*
3. *Corps musculaire de l'iliaque.*
4. *Tendon du couturier.*
5. *Tendon terminal du psoas iliaque.*
6. *Tendon du petit psoas.*
7. *Corps vertébral de la cinquième lombaire.*
8. *Arcades fibreuses d'insertion du psoas.*

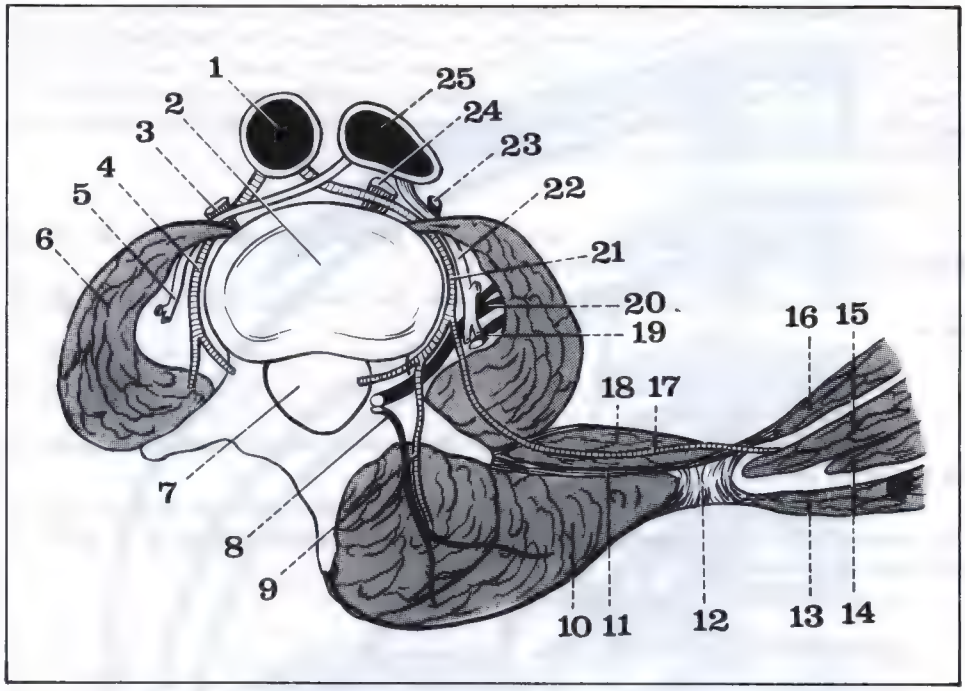

FIGURE 2

Coupe horizontale de la région lombaire (segment inférieur de la coupe)

1. *Aorte abdominale.*
2. *Corps vertébral lombaire.*
3. *Pilier gauche du diaphragme.*
4. *Artère lombaire gauche.*
5. *Veine lombaire gauche.*
6. *Muscle psoas gauche.*
7. *Canal vertébral.*
8. *Branche postérieure du nerf lombaire.*
9. *Branche dorsale de l'artère lombaire.*
10. *Masse sacro-lombaire.*
11. *Aponévrose postérieure du transverse.*
12. *Charnière aponévrotique lombaire.*
13. *Muscle grand dorsal.*
14. *Muscle grand oblique.*
15. *Muscle petit oblique.*
16. *Muscle transverse.*
17. *Branche intercostale lombaire.*
18. *Muscle carré des lombes.*
19. *et 20. Branches antérieures du nerf lombaire.*
21. *Artère lombaire droite.*
22. *Veine lombaire droite (et veine lombaire ascendante).*
23. *Chaîne sympathique lombaire.*
24. *Pilier droit du diaphragme.*
25. *Veine cave inférieure.*

b) **Corps charnu :**

— les *faisceaux profonds* descendent obliquement en bas et en dehors, chacun recouvrant le bord externe du faisceau sous-jacent ;

— *les faisceaux superficiels* se détachent des lames tendineuses et des arcades aponévrotiques en une nappe musculaire continue sur laquelle viennent se fixer les faisceaux profonds ;

— *la masse commune,* légèrement aplatie d'avant en arrière, a son maximum d'épaisseur à hauteur de l'articulation sacro-iliaque ; elle se dirige presque verticalement, un peu oblique en bas et en dehors.

c) **Terminaison :** par un tendon commun avec le muscle iliaque (Cf. Plancher de l'abdomen, page 1856).

LE MUSCLE PETIT PSOAS (Musculus Psoas Minor), inconstant et grêle, est annexé au précédent.

a) **Origines :** sur le flanc latéral de D12, sur le disque D12-L1, et sur le bord supérieur de L1.

b) **Corps charnu :** aplati, puis fusiforme, il descend en avant du grand psoas ; oblique en bas et en dedans, presque vertical, il croise en X très allongé la direction de ce muscle.

c) **Terminaison :** par un tendon long et nacré, qui naît à la partie moyenne, et se fixe sur la ligne innominée (Cf. Plancher de l'abdomen).

C — L'APONEVROSE MUSCULAIRE, commune au-dessous avec celle du muscle iliaque, porte le nom de « fascia iliaca ».

a) **Insertions :**

— *en haut :* sur l'arcade du psoas (tendue du flanc de L2 à la base de la transverse de L1) ;

— *en dedans :* sur les corps vertébraux, en dedans des arcades aponévrotiques ;

— *en dehors :* sur le bord externe du psoas, s'unissant à l'aponévrose du carré des lombes ;

— *en bas :* sur l'arcade crurale (après avoir recouvert le muscle iliaque).

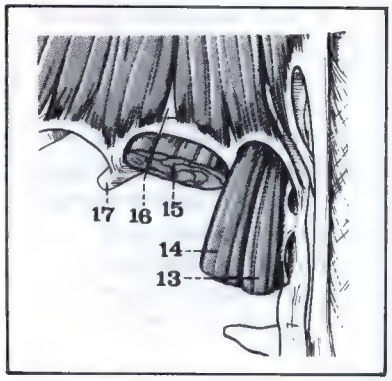

FIGURE 3

Vue antérieure des arcades du psoas et du carré des lombes.

13. *Muscle psoas (faisceau corporéal).*
14. *Muscle psoas (faisceau transversaire).*
15. *Muscle carré des lombes.*
16. *Hiatus costo-lombaire droit.*
17. *Douzième côte.*

FIGURE 4

Vue antéro-latérale du plexus lombaire gauche.

b) Constitution : plus mince dans sa portion lombaire, qui seule nous intéresse ici, elle est formée de fibres transversales, auxquelles s'ajoutent des faisceaux verticaux dépendant du petit psoas ; elle forme aux muscles psoas (et, au-dessous, au muscle iliaque) une gaine complète et continue qui n'adhère pas au plan musculaire : ainsi les abcès du mal de Pott* (dorso-lombaire peuvent-ils fuser sous l'aponévrose et descendre jusqu'à la racine de la cuisse.

INNERVATION

— *grand psoas :* par 3 à 4 filets naissant directement des racines du plexus lombaire ou du nerf crural lui-même ;

— *petit psoas :* par 1 ou 2 filets issus des rameaux supérieurs du grand psoas.

ACTION

— *grand psoas :*

• point fixe sur le rachis : fléchisseur de la cuisse sur le bassin et rotateur de la cuisse en dehors,

• point fixe sur le fémur : fléchisseur du tronc en avant (de façon directe si les psoas se contractent des deux côtés, et avec inclinaison latérale si le psoas se contracte d'un seul côté),

— *petit psoas :* tenseur du fascia iliaca.

RAPPORTS INTRINSÈQUES

LES NERFS

Le muscle grand psoas est clivé par les racines antérieures du plexus lombaire, qui s'infiltrent entre son plan profond et son plan superficiel.

LE PLEXUS LOMBAIRE (Plexus Lumbalis)

a) **Constitution :** formé par les branches antérieures des 4 premières racines lombaires ; dès leur émergence des trous de conjugaison, ces racines sont placées entre les deux plans musculaires du grand psoas ; au niveau du sommet des apophyses transverses, ces racines s'anastomosent entre elles en arcades, et donne des branches collatérales et terminales : (Fig. 4 et 5)

L1 : reçoit une anastomose de D12

donne 2 collatérales : grand et petit abdomino-génitaux,

donne une terminale (anastomosée à L2).

L2 : reçoit une anastomose de L1

donne 2 collatérales : fémoro-cutané, génito-crural,

donne 2 terminales : racine supérieure de l'obturateur, racine supérieure du crural.

L3 : reçoit une anastomose de L2

donne 2 terminales : racine moyenne de l'obturateur, racine moyenne du crural.

L4 : reçoit une anastomose de L3

donne une anastomose à L5 qui contribue à former le tronc lombo-sacré,

donne 2 terminales : racine inférieure de l'obturateur, racine inférieure du crural.

Ainsi trifurquée, L4 prend le nom de « nerf en fourche » (de Jehring).

b) **Collatérales :**

▪ *courtes :* nerfs du carré des lombes (de L1 à L3) ; nerfs du psoas (de L2 à L4) ; nerfs des intertransversaires (de L1 à L4) ;

▪ *longues :*

— *nerf grand abdomino-génital* ou nerf ilio-hypogastrique (Nervus Ilio-hypogastricus) : de L1 ; apparaît au bord externe du psoas à hauteur de L1-L2 ; se porte en bas et en dehors, croise la face antérieure du carré des lombes, repose sur l'aponévrose du transverse qu'il perfore à 4 cm en dehors et donne deux collatérales :

Plexus lombaire

L1 :	grand abdomino-génital petit abdomino-génital
L2 :	fémoro-cutané génito-crural obturateur (racine sup.) crural (racine sup.)
L3 :	obturateur (racine moy.) crural (racine moyenne)
L4 :	tronc lombo-sacré (racine supérieure) obturateur (racine inf.) crural (racine inf.)

* POTT Percival (1714-1788) - Chirurgien anglais (Londres).

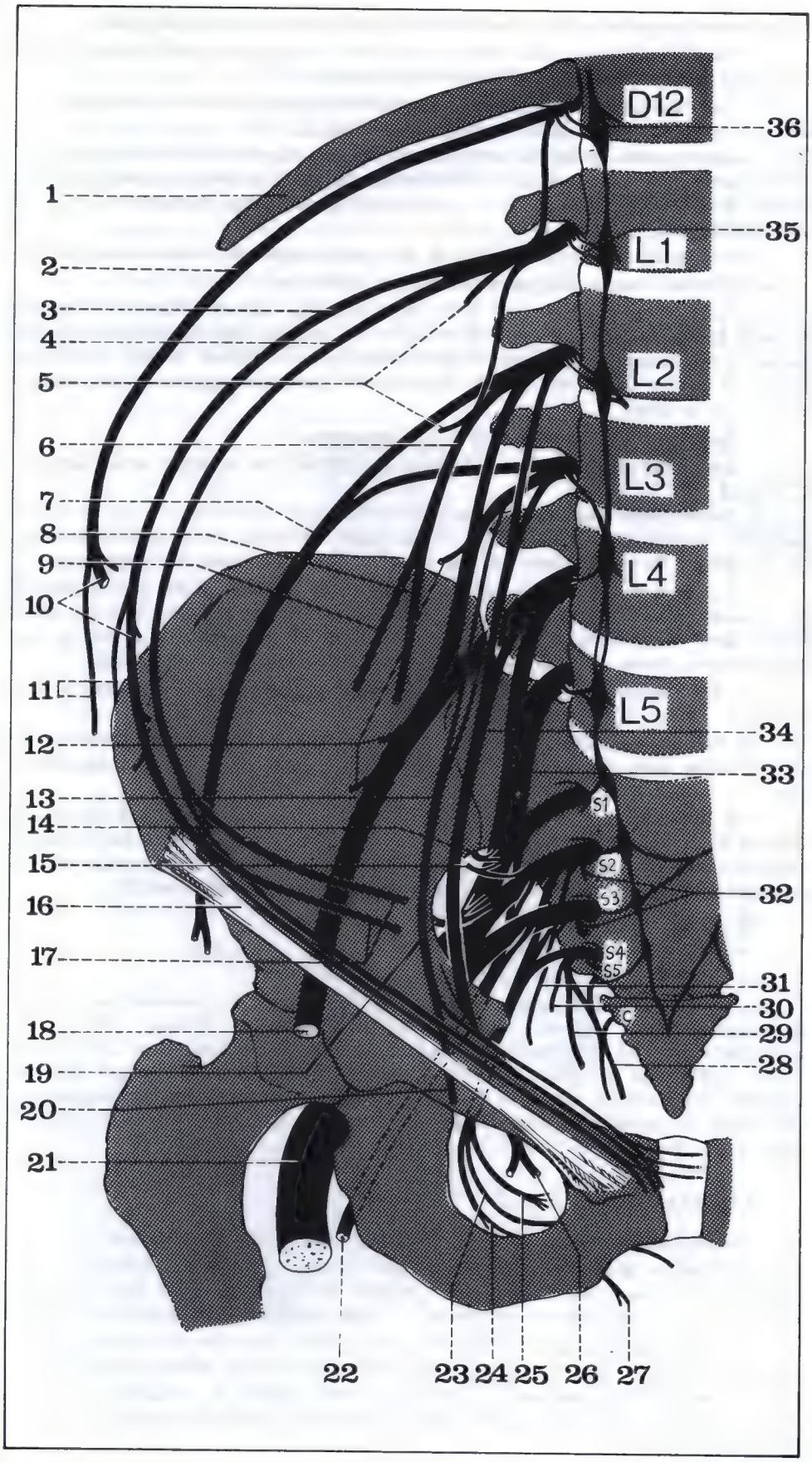

FIGURE 5

Le plexus lombaire et le plexus sacré (d'après Netter)

1. *Douzième côte.*
2. *Douzième nerf intercostal.*
3. *Nerf grand abdomino-génital.*
4. *Nerf petit abdomino-génital.*
5. *Nerfs du psoas (grand + petit).*
6. *Nerf génito-crural.*
7. *Nerf fémoro-cutané.*
8. *Branche génitale du génito-crural*
9. *Branche crurale du génito-crural.*
10. *Branches antérieures.*
11. *Branches latérales.*
12. *Nerfs du grand psoas et de l'iliaque.*
13. *Nerf obturateur accessoire.*
14. *Nerf fessier supérieur.*
15. *Nerf du pyramidal du bassin.*
16. *Arcade crurale.*
17. *Nerfs abdomino-génitaux.*
18. *Nerf crural.*
19. *Nerf fessier inférieur.*
20. *Nerf obturateur accessoire.*
21. *Nerf grand sciatique.*
22. *Nerf petit sciatique.*
23. *Nerf dorsal de la verge.*
24. *Nerf périnéal.*
25. *Nerf hémorroïdal inférieur.*
26. *Nerf obturateur (branches terminales).*
27. *Branches scrotales.*
28. *Nerfs ano-coccygiens.*
29. *Nerf releveur de l'anus.*
30. *Nerf de l'ischio-coccygien.*
31. *Nerf perforant cutané.*
32. *Nerfs érecteurs.*
33. *Tronc lombo-sacré.*
34. *Nerf obturateur.*
35. *Rameaux communicants.*
36. *Ganglion sympathique.*

• branche abdominale : cheminant entre transverse et petit oblique,

• branche génitale : cheminant entre petit oblique et grand oblique, puis rejoignant la face antérieure du cordon spermatique ;

— *nerf petit abdomino-génital* ou nerf ilio-inguinal (Nervus Ilioinguinalis) : de L1 à trajet identique au-dessous du précédent ;

— *nerf génito-crural* ou nerf génito-fémoral (Nervus Genitofemoralis) : de L2 se porte en bas et en dedans à l'intérieur du psoas, perfore la couche antéro-interne du muscle à hauteur de L4, chemine sous le fascia iliaca et se divise en deux terminales :

• branche génitale, qui rejoint la face postérieure du cordon spermatique,

• branche crurale, qui gagne le triangle de Scarpa ;

— *nerf fémoro-cutané* ou nerf fémoro-cutané latéral (Nervus Cutaneus Femoris Lateralis) : de L2 se porte en bas et en dehors, jusqu'au bord externe du psoas, croise obliquement le carré des lombes, puis le muscle iliaque et sort du bassin en dedans de l'épine iliaque antéro-supérieure pour gagner la face antéro-externe de la cuisse.

c) **Terminales :** le nerf crural et le nerf obturateur

– *nerf crural* ou nerf fémoral (Nervus femoralis) : des branches antérieures de L2-L3-L4 ;

la racine supérieure se détache au-dessous de la transverse de L3, la racine moyenne au-dessous de celle de L4, et la racine inférieure croise la transverse de L5 en dedans du tronc formé par les deux racines supérieures de l'obturateur.

Les 3 racines descendent dans le psoas, entre les deux plans, puis s'unissent au-dessous de la transverse de L5 ; le nerf crural chemine alors sous le fascia iliaca, dans la gouttière formée entre l'iliaque et le psoas, puis il croise la face antérieure du psoas et se divise en ses 4 terminales sous l'arcade crurale ;

— *nerf obturateur* (Nervus Obturatorius) : des branches antérieures de L2-L3-L4 ;

les racines supérieure et moyenne s'unissent au-dessous de la transverse de L3, la racine inférieure repose directement sur la transverse de L5, au contact de l'os.

Les 3 racines s'unissent au-dessous de cette transverse ; le nerf obturateur émerge du bord interne du psoas, au-dessus du bord supérieur de la sacro-iliaque, et passe entre les deux faisceaux du ligament ilio-lombaire pour apparaître dans la fossette de Cunéo et Marcille, derrière les vaisseaux iliaques primitifs.

d) **Anastomoses :**

— avec le 12e intercostal, par L1,

— avec le plexus sacré, par le tronc lombo-sacré,

— avec le sympathique lombaire par *les rameaux communicants* (Rami Communicantes) : ceux-ci, simples ou doubles pour chaque racine, sont ascendants vers L1, horizontaux vers L2 et L3 et descendants vers L4 ; ils sont blancs (afférents) et gris (efférents) pour L1 et L2, et uniquement gris au-dessous ; ils naissent du bord externe du ganglion sympathique correspondant, traversent les arcades du psoas et gagnent la racine lombaire en passant entre les deux plans musculaires.

FIGURE 6

Aortographie montrant les artères lombaires.
(A l'aide d'une sonde de Seldinger).

LES VAISSEAUX

Au contact du plexus lombaire cheminent de nombreux vaisseaux :

a) **Artères lombaires** (Aa. Lumbales) : issues de l'aorte abdominale, elles pénètrent, à chaque niveau, sous les arcades du psoas, donnent des collatérales musculaires et nerveuses et se divisent en avant du plexus en 2 branches : (Fig. 6)

— *dorso-spinale* qui se porte en arrière, d'une part vers les muscles spinaux (Ramus Dorsalis), d'autre part vers le trou de conjugaison (Ramus Spinalis) ;

— *intercostale lombaire :* qui se porte en dehors et en arrière, entre la racine nerveuse homonyme, en dedans et les troncs issus de la racine sus-jacente, en dehors. (Fig. 2)

b) **Artère ilio-lombaire** (Arteria Iliolumbalis) : issue de l'iliaque interne, elle se divise en 2 branches :

— *ascendante :* vers les muscles carré des lombes, psoas et spinaux ;

— *transversale :* vers le muscle iliaque.

c) **Veine lombaire ascendante** (Vena Lumbalis Ascendens) : formée par la réunion des *veines lombaires* satellites des artères lombaires, elle constitue une importante voie anastomotique qui peut rétablir la circulation veineuse après oblitération iliaque ou cave ; (Fig. 7)

— abouchée en bas aux veines ilio-lombaires, elle se jette en haut dans la 12e veine intercostale et constitue avec elle la racine externe de l'azygos ;

— souvent volumineuse, simple ou plexiforme, elle monte au contact du plexus et forme parfois une boutonnière aux branches nerveuses ; située en avant du plexus, à la partie basse (L5 et L4) elle passe en avant ou en arrière de L3, et chemine en arrière du plexus à la partie haute (L2 et L1).

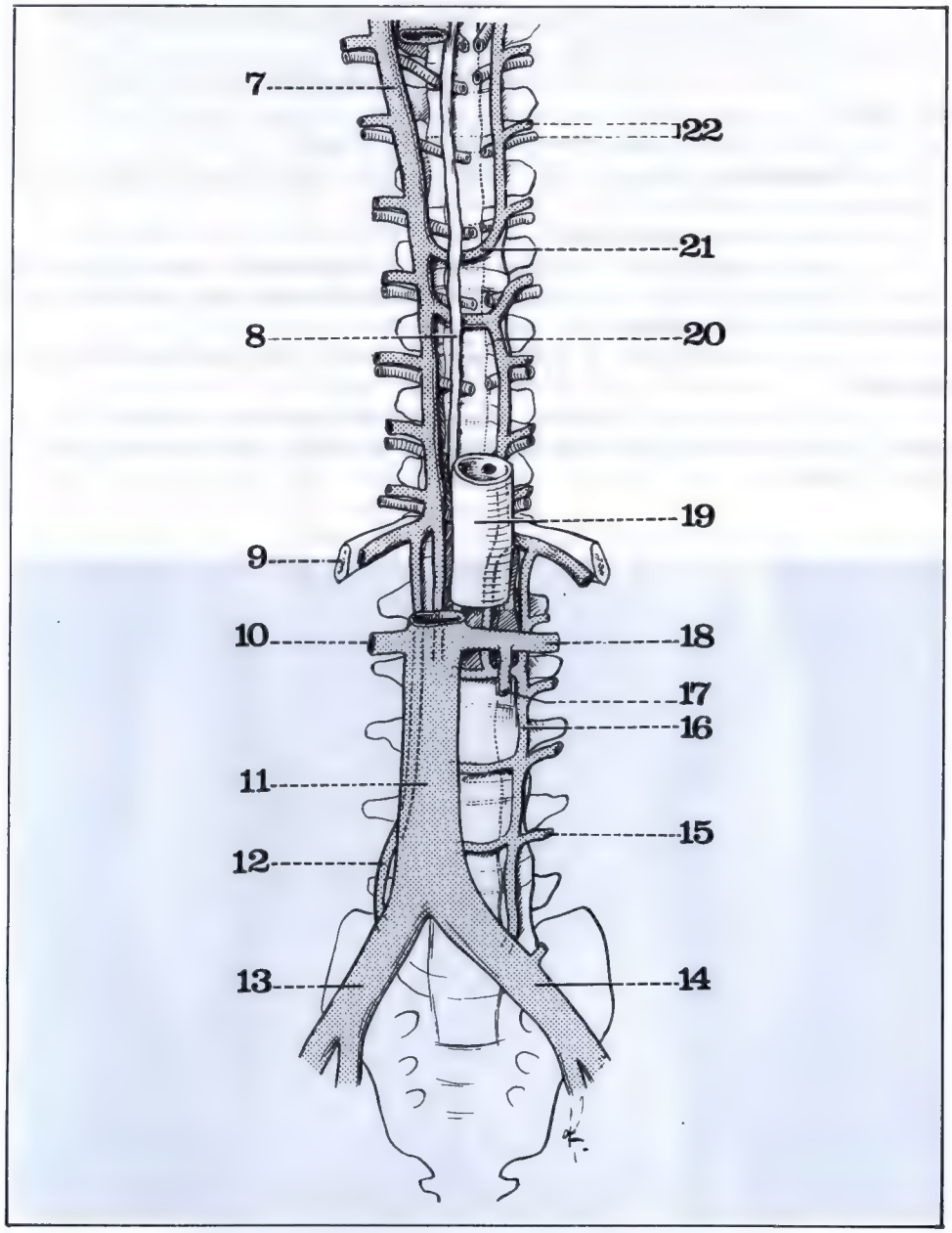

FIGURE 7

Le système azygos et la veine lombaire ascendante.

7. *Veine grande azygos.*
8. *Canal thoracique.*
9. *Douzième côte.*
10. *Veine rénale droite.*
11. *Veine cave inférieure.*
12. *Veine lombaire ascendante droite.*
13. *Veine iliaque primitive droite.*
14. *Veine iliaque primitive gauche.*
15. *Veine lombaire.*
16. *Veine lombaire ascendante gauche.*
17. *Veine spermatique gauche.*
18. *Veine rénale gauche.*
19. *Aorte abdominale.*
20. *Veine hémi-azygos inférieure gauche.*
21. *Veine hémi-azygos supérieure gauche.*
22. *Vaisseaux intercostaux.*

2. Paroi lombaire latérale.

Généralités.
Constitution anatomique :
- Cadre osseux.
- Plans musculo-aponévrotiques.

Vaisseaux et nerfs profonds :
- Artères.
- Veines.
- Lymphatiques.
- Nerfs.

Paroi lombaire latérale

La paroi lombaire latérale est formée par l'ensemble des formations musculo-aponévrotiques sur lesquelles repose la face postérieure des deux reins et de leurs annexes.

Paire et symétrique elle est située en dehors de la paroi lombaire postérieure.

GENERALITES

a) **Situation :** la paroi lombaire latérale est placée en arrière des muscles larges de l'abdomen, au-dessous de la paroi postéro-latérale du thorax et au-dessus de l'os iliaque et de la région fessière.

b) **Limites superficielles :** (Fig. 8)

Une sorte de quadrilatère cutané est limité :

— en dedans : par le bord externe des muscles spinaux,

— en dehors : par une verticale allant du bord postérieur de l'aisselle au 1/3 postérieur de la crête iliaque,

— en haut : par une horizontale allant de l'apophyse épineuse de D11 à la 11e côte ;

— en bas : par le relief osseux de la crête iliaque.

c) **Morphologie externe :** elle varie de façon importante suivant le type thoracique et la position :

▪ *suivant le type thoracique :*

— *chez les longilignes,* à thorax étroit, le quadrilatère cutané est allongé, creux, et difficile d'accès en raison de la faible distance qui sépare les côtes flottantes de la crête iliaque ;

— *chez les brévilignes,* à thorax large, il devient presque carré et très peu déprimé ;

sujette à de grandes variations, même chez des individus de même taille, la paroi lombaire latérale a une hauteur moyenne de 10 cm ; elle peut être masquée par l'adiposité,

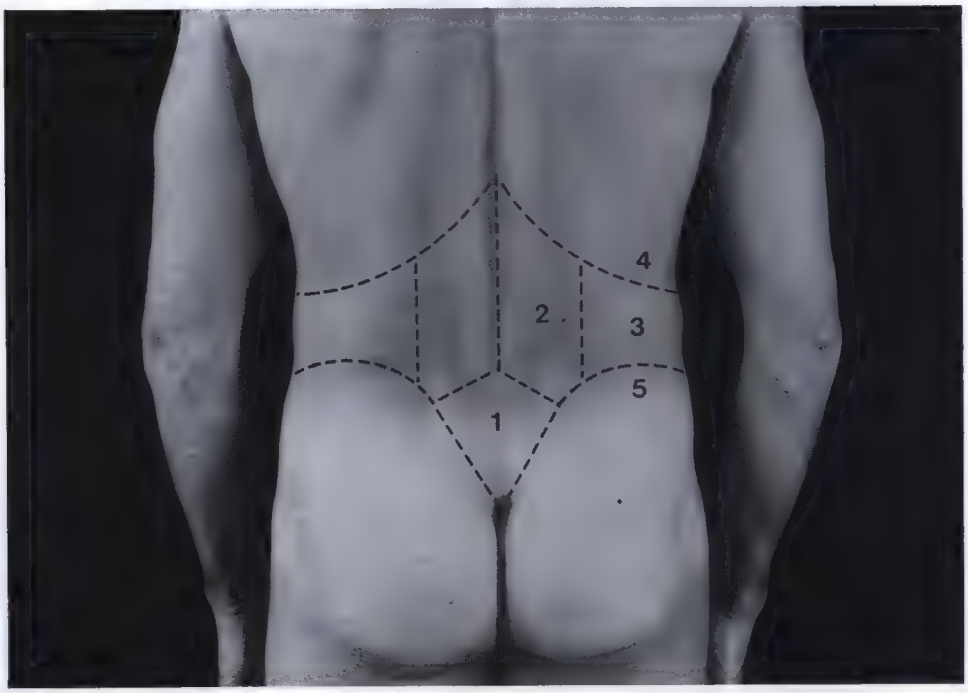

FIGURE 8

Vue postérieure de la paroi lombaire.

1. Losange de Mikaelis.
2. Paroi lombaire postérieure.
3. Paroi lombaire latérale.
4. Partie inférieure du thorax.
5. Région fessière.

▪ *suivant la position :*

— si le tronc est fléchi en avant : elle devient plane ou même convexe,

— si le tronc est étendu en arrière : elle s'incurve, tandis que saillent en dedans les muscles spinaux ;

— si le tronc est incliné latéralement : elle se ferme du côté infléchi et s'ouvre au contraire du côté opposé permettant ainsi l'accès opératoire (position sur table cambrée ou sur billot).

CONSTITUTION ANATOMIQUE

La paroi lombaire latérale est constituée par un cadre osseux sur lequel se fixent toute une série de plans musculo-aponévrotiques.

CADRE OSSEUX (Fig. 9)

Facile à mettre en évidence par un examen radiographique, il n'est complet qu'en dedans, en haut, et en bas, mais reste ouvert en dehors où la paroi lombaire latérale se continue avec la paroi latérale de l'abdomen.

a) **En dedans : e**nglobées dans les masses musculaires juxta-vertébrales, les *apophyses transverses lombaires* n'affleurent que par leurs extrémités ; de plus en plus longues et trapues à mesure qu'on descend, elles forment une ligne discontinue, excellent repère radiographique de la région rénale.

b) **En haut :** *les côtes flottantes* forment la limite avec le thorax :

– *la 11e côte :* longue de 20 à 23 cm, oblique à 45° en bas et en dehors, elle n'appartient à la paroi que par ses 2/3 externes ;

— *la 12e côte* y est au contraire logée toute entière ; elle peut présenter deux tailles : (Fig. 13)

• *soit longue* (2/3 des cas) : 10 à 14 cm de type « thoracique », légèrement incurvée, terminée par un cartilage,

• *soit courte* (1/3 des cas) : 3 à 6 cm de type « lombaire », large et aplatie, presque horizontale, à peine plus longue que l'apophyse transverse de L1, avec laquelle elle peut parfois être confondue.

c) **En bas : l**e 1/3 moyen de la *crête iliaque* décrit une courbe convexe en direction des côtes flottantes, s'en rapprochant en dehors et s'en écartant en dedans.

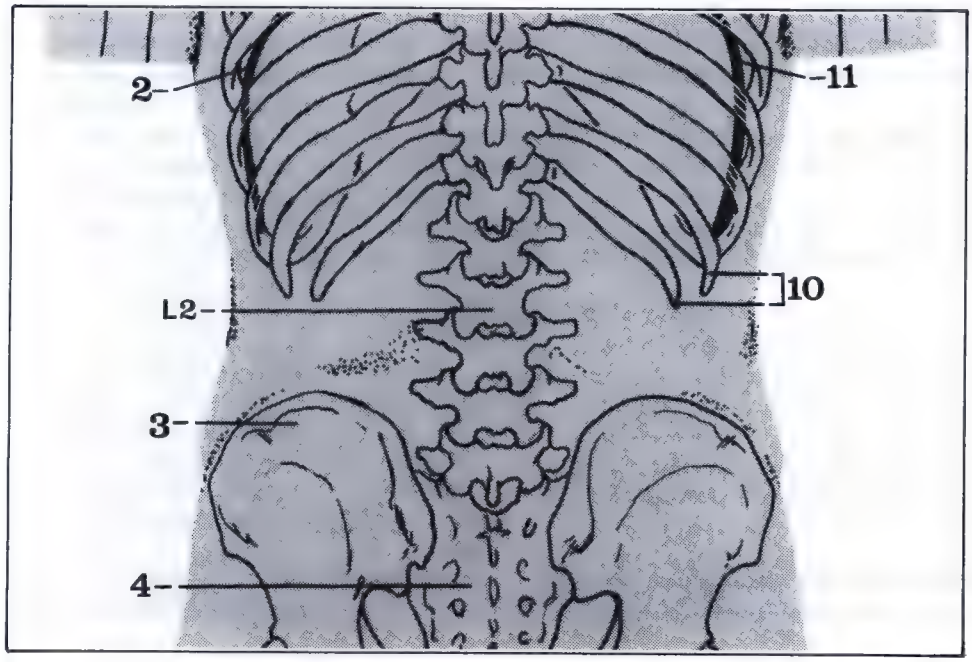

FIGURE 9

Vue postérieure du cadre osseux de la partie lombaire latérale.

2. Projection de la coupole diaphragmatique gauche.
3. Crête iliaque gauche.
4. Face postérieure du sacrum.
10. Onzième et douzième côtes.
11. Coupole diaphramatique droite.

PLANS MUSCULO-APONÉVROTIQUES

De la profondeur à la surface, on rencontre 4 couches :

a) **Muscle carré des lombes** (M. Quadratus Lumborum) : trapu et quadrilatère, il doit sa résistance à des faisceaux entre-croisés et disposés en 3 plans : (Fig. 11 et 12)

▪ *postérieur ou ilio-transversaire :* mince et étroit, oblique en haut et en dedans, il s'insère :

- en bas : sur la lèvre interne de la crête iliaque (en arrière du précédent) ;
- en haut : sur les transverses des 3 premières vertèbres lombaires.

▪ *moyen ou ilio-costal :* le plus large et le plus long, presque vertical, il s'insère :

- en bas : sur la lèvre interne de la crête iliaque et le bord supérieur du ligament ilio-lombaire ;
- en haut : sur les 2/3 internes du bord inférieur de la 12e côte ;

▪ *antérieur* ou *costo-transversaire :* peu épais, oblique en bas et en dedans, il s'insère :

- en haut : sur le bord inférieur de la 12e côte,
- en bas : sur les transverses des 4 premières vertèbres lombaires ;

— *Aponévrose :* recouvrant la face antérieure du muscle, elle s'épaissit en haut pour former l'*arcade du carré des lombes* ou ligament cintré du diaphragme (Ligamentum Arcuatum Laterale), tendu du sommet de la transverse de L1 à la 12e côte. (Fig. 10 et 11)

On peut ainsi individualiser de part et d'autre deux étages :

— supérieur ou thoracique : très étroit, où s'ouvre la brèche musculaire de l'hiatus costo-lombaire,

— inférieur ou abdominal : étendu, en rapport avec le rein et le côlon (ascendant ou descendant).

— *Innervation :* par le 12e nerf intercostal et les branches antérieures des nerfs lombaires.

— *Action :*

- si le point fixe est sur le bassin : inclinaison latérale du rachis lombaire et abaissement du thorax,
- si le point fixe est sur le thorax et le rachis : inclinaison du bassin du côté de la contraction.

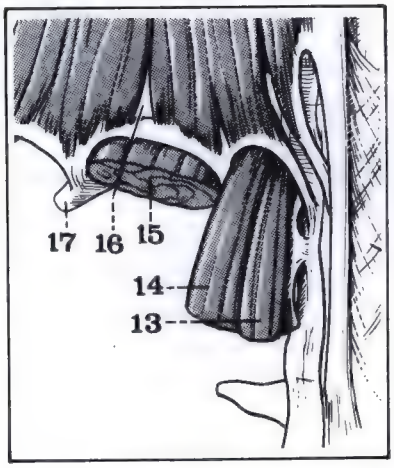

FIGURE 10

Les arcades du psoas et du carré des lombes.

13. Muscle psoas (faisceau corporéal).
14. Muscle psoas (faisceau transversaire).
15. Muscle carré des lombes.
16. Hiatus costo-lombaire droit.
17. Douzième côte.

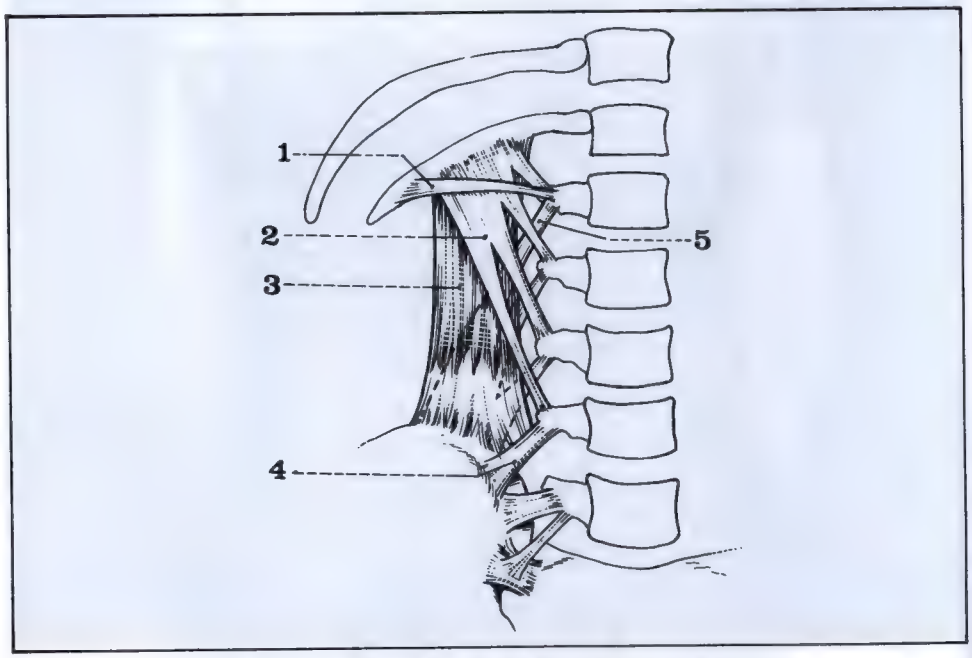

FIGURE 11

La paroi lombaire latérale : vue antérieure du muscle carré des lombes.

1. Arcade du carré des lombes.
2. Plan antérieur (costo-transversaire).
3. Plan moyen (ilio-costal).
4. Faisceau supérieur du ligament ilio-lombaire.
5. Plan postérieur (ilio-transversaire).

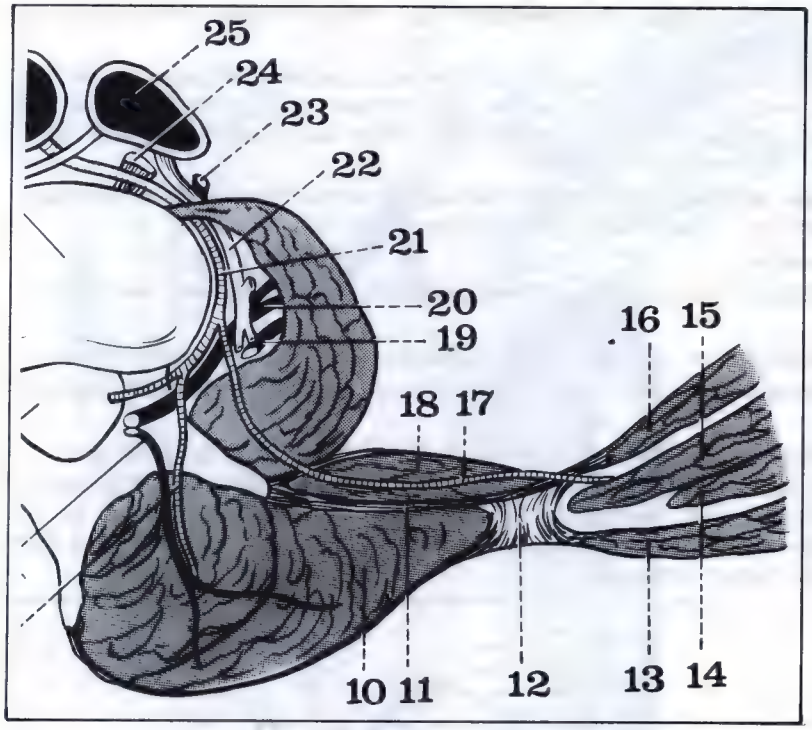

FIGURE 12

Coupe horizontale de la région lombaire (segment inférieur de la coupe)

10. Masse sacro-lombaire.
11. Aponévrose postérieure du transverse.
12. Charnière aponévrotique lombaire.
13. Muscle grand dorsal.
14. Muscle grand oblique.
15. Muscle petit oblique.
16. Muscle transverse.
17. Branche intercostale lombaire.
18. Muscle carré des lombes.
19. et 20. Branches antérieures du nerf lombaire.
21. Artère lombaire droite.
22. Veine lombaire droite (et veine lombaire ascendante).
23. Chaîne sympathique lombaire.
24. Pilier droit du diaphragme.
25. Veine cave inférieure.

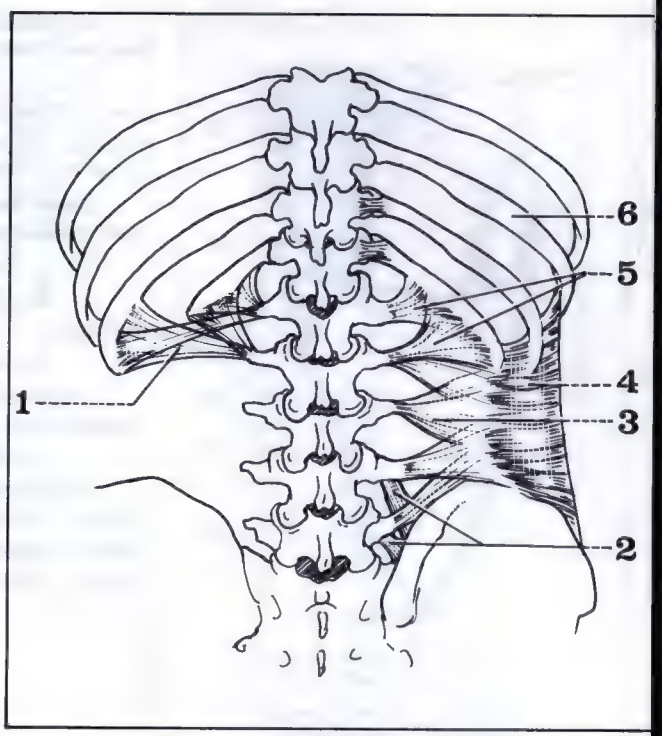

FIGURE 13

La paroi lombaire latérale : aponévrose du transverse de l'abdomen.

1. Ligament lombo-costal de Henle (la 12e côte est ici courte).
2. Ligament ilio-lombaire (de l'articulation sacro-iliaque).
3. Aponévrose postérieure du transverse.
4. Muscle transverse de l'abdomen.
5. Ligament lombo-costal de Henle (la 12e côte est ici longue).
6. Dixième côte.

b) **Aponévrose du muscle transverse de l'abdomen** (M. Transversus Abdominis) (Fig. 12 et 13)

Fibreuse, quadrilatère, blanche, elle représente le tendon d'insertion des faisceaux moyens du muscle. Elle s'interpose entre le carré des lombes, en avant, et les muscles spinaux, en arrière, et occupe toute la hauteur du cadre osseux.

Son *bord externe,* légèrement concave en dehors, fait suite au corps musculaire.

Son *bord interne* se fixe sur le sommet des apophyses transverses des vertèbres lombaires par 4 à 5 trousseaux fibreux horizontaux, entre lesquels se créent des zones de moindre résistance.

Dans *son 1/3 supérieur,* l'aponévrose est renforcée en arrière par le *ligament lombo-costal* de Henle* (Ligamentum Lumbocostale) formé par deux faisceaux triangulaires à base costale :

— l'un supérieur : de la transverse de L1 à la 12e côte,

— l'autre inférieur : de la transverse de L2 à la 12e côte et parfois à la 11e ; son bord inférieur, mince et tranchant, dessine une concavité résistante qui constitue un excellent repère chirurgical, car elle correspond à la limite inférieure du cul-de-sac pleural.

La conception ancienne d'après laquelle l'aponévrose du transverse se bifurquerait en deux feuillets en avant et en arrière de la masse sacro-lombaire n'est plus admise actuellement.

* HENLE Friedrich, Gustav, Jakob (1809-1885) - Anatomiste et histologiste allemand, professeur d'anatomie à Göttingen.

c) **Muscle petit oblique de l'abdomen** (ou oblique interne) (M. Obliquus Internus Abdominis) (Fig. 14)

Née sur la partie moyenne de la crête iliaque, la partie postérieure du muscle monte obliquement en haut et en dehors, en formant avec le bord externe des muscles spinaux un angle ouvert en haut ; elle s'insère sur la portion externe de la 12e côte, et sur le sommet de la 11e.

Quadrilatère de Grynfeltt* : en forme de losange asymétrique il réalise un espace intermusculaire dont l'aponévrose du transverse est le fond. (Fig. 14)

Il est constitué :

— en dedans et en haut : par le bord inférieur du petit dentelé postérieur et inférieur ;

— en dedans et en bas : par le bord externe de la masse sacro-lombaire ;

— en dehors et en haut : par la 12e côte et le bord inférieur du ligament lombo-costal ;

— en dehors et en bas : par le bord postérieur du muscle petit oblique.

Un *point faible* de la région lombaire latérale est situé dans la partie supéro-externe du quadrilatère, en dehors du carré des lombes ; traversé par le 12e paquet vasculo-nerveux intercostal, qui chemine sous la 12e côte, il peut être occupé par une hernie lombaire.

FIGURE 14

La paroi lombaire latérale : quadrilatère de Grynfeltt.

1. *Onzième vertèbre dorsale.*
2. *Ligament interépineux.*
3. *Masse sacro-lombaire.*
4. *Fibres du muscle petit oblique (nées de l'épineuse de L5).*
5. *Fibres du muscle petit oblique (nées de l'épine iliaque postéro-supérieure).*
6. *Origine iliaque du muscle petit oblique.*
7. *Quadrilatère de Grynfeltt.*
8. *Muscle petit oblique.*
9. *Muscle petit dentelé postérieur et inférieur.*
10. *Neuvième côte.*

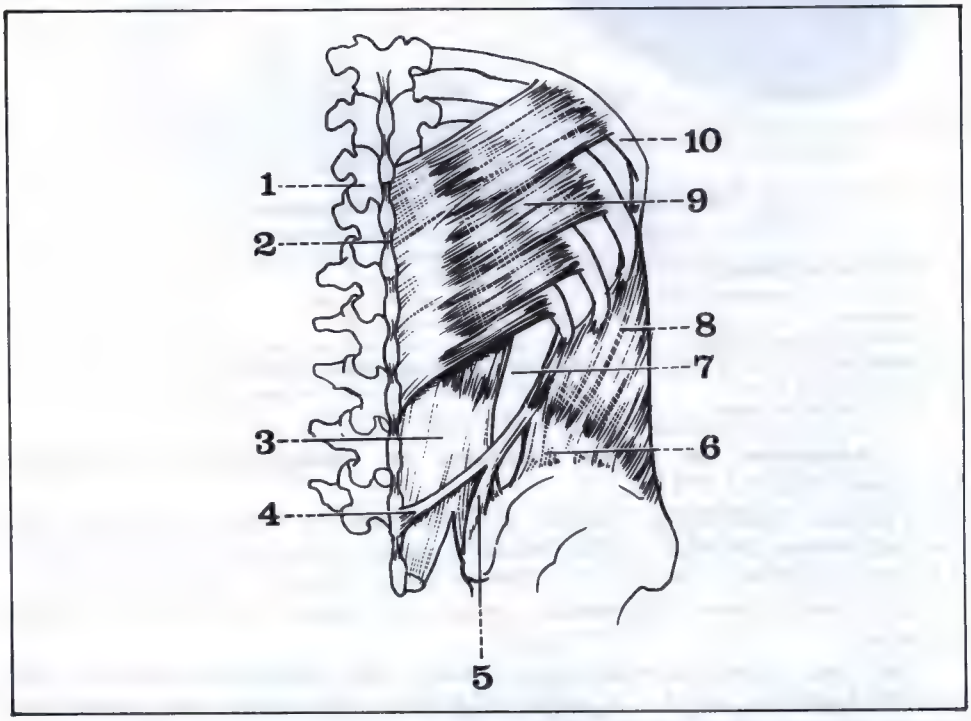

d) **Muscles grand oblique et grand dorsal**

Le dernier plan musculo-aponévrotique est formé par le grand oblique, en dehors, et par l'aponévrose du grand dorsal, en dedans.

1) *Muscle grand oblique de l'abdomen* (ou oblique externe) (M. Obliquus externus Abdominis) (Fig. 15)

Né de la face externe des 8 dernières côtes, ce muscle descend presque verticalement sur la lèvre externe de la crête iliaque ; ses fibres les plus postérieures, issues des côtes flottantes, forment un rebord épais dont la partie haute est cachée par l'aponévrose lombaire.

2) *Muscle grand dorsal* (M. Latissimus Dorsi) (Fig. 15 et 16)

Oblique en haut et en dehors, il s'insère dans la région lombaire par une aponévrose épaisse, véritable nappe tendineuse de 10 cm de large et de 15 cm de

* GRYNFELTT Joseph Casimir (1840-1913) - Obstétricien et gynécologue français (Montpellier).

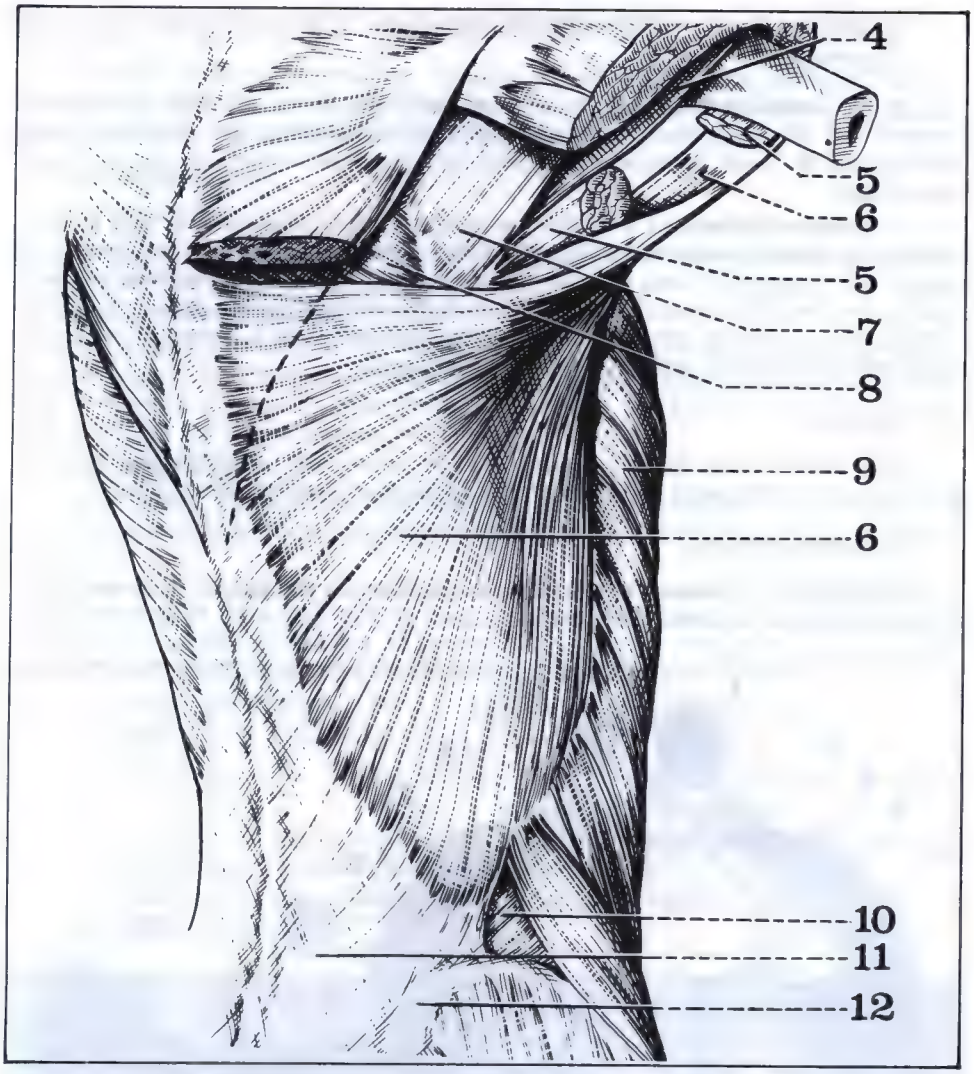

FIGURE 15

La paroi lombaire latérale : triangle de Jean-Louis Petit.

4. Muscle petit rond.
5. Muscle grand rond (sectionné).
6. Muscle grand dorsal.
7. Muscle sous-épineux.
8. Muscle rhomboïde.
9. Muscle grand oblique.
10. Triangle de Jean-Louis Petit et muscle petit oblique.
11. Aponévrose lombo-sacrée.
12. Crête iliaque.

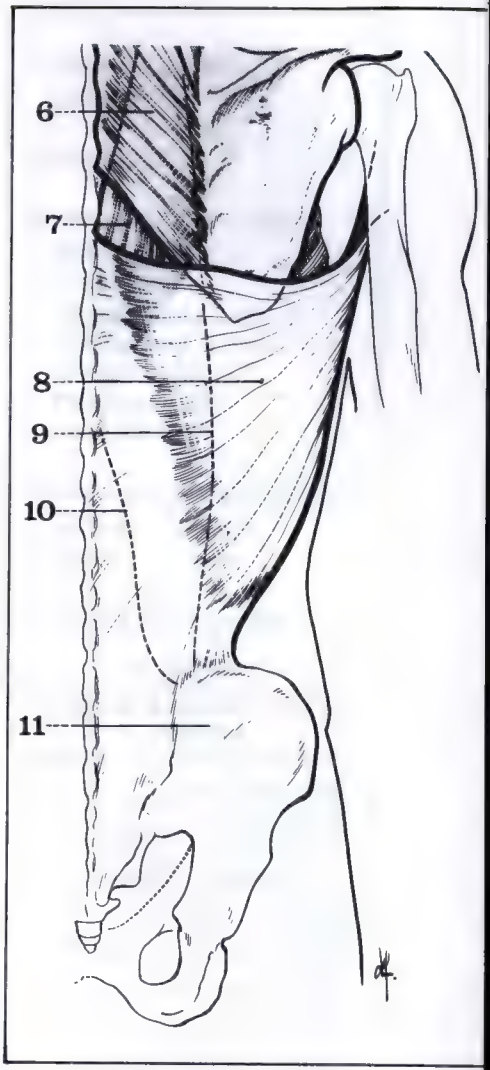

FIGURE 16

Vue postérieure du muscle grand dorsal.

6. Muscle rhomboïde.
7. Muscle long dorsal.
8. Muscle grand dorsal.
9. et 10. Projection des muscles spinaux.
11. Os iliaque.

haut. Fixée sur la ligne des épineuses lombaires, sur le 1/3 postérieur de la crête iliaque et sur l'épine iliaque postéro-supérieure, *l'aponévrose lombo-sacrée* recouvre d'abord la masse sacro-lombaire puis vient croiser à angle aigu le bord postérieur du grand oblique.

Triangle de Jean-Louis Petit* ou trigone lombaire (Trigonum Lumbale)

Peu marqué chez les sujets musclés, ce triangle réalise le 2e *point faible* de la paroi postérieure. (Fig. 15)

Il est constitué :

— en dedans : par le bord inféro-externe de l'aponévrose lombo-sacrée.

— en dehors : par le bord postérieur du grand oblique,

— en bas : par la crête iliaque.

Creusé à l'emporte-pièce dans la paroi, il est situé derrière le petit oblique et ne peut qu'exceptionnellement livrer passage à une hernie lombaire.

* PETIT Jean-Louis (1674-1750) - Anatomiste et chirurgien parisien.

VAISSEAUX ET NERFS PROFONDS (Fig. 17)

ARTÈRES

a) **12 intercostale :** longeant le bord inférieur de la 12e côte, elle perfore l'aponévrose du transverse et émerge dans le quadrilatère de Grynfeltt ; puis, contournant le bord postérieur du petit oblique, elle s'enfonce dans la paroi abdominale.

b) **Artères lombaires :** 4 de chaque côté, nées directement de la face postéro-latérale de l'aorte abdominale ; horizontales, elles s'engagent sous les arcades du psoas ; en regard du trou de conjugaison, elles se divisent en une *branche postérieure* (ou dorso-spinale) et une *branche antérieure* qui perfore le carré des lombes, puis s'enfonce entre les deux muscles obliques ; la 4e lombaire est la plus développée, suivant la convexité de la crête iliaque.

VEINES

Homologues des artères, mais doubles, elles font communiquer le plan veineux sous-cutané avec la plan veineux de la face postérieure du rein.

LYMPHATIQUES

Satellites des vaisseaux lombaires, ils gagnent les ganglions latéro-aortiques, et les collecteurs du canal thoracique.

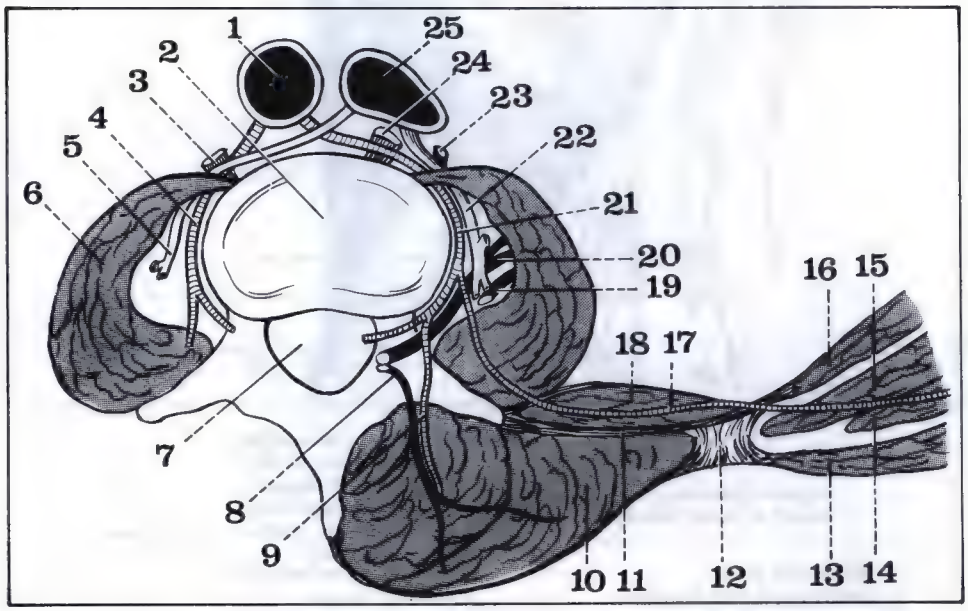

FIGURE 17

Coupe horizontale de la région lombaire (segment inférieur de la coupe)

1. *Aorte abdominale.*
2. *Corps vertébral lombaire.*
3. *Pilier gauche du diaphragme.*
4. *Artère lombaire gauche.*
5. *Veine lombaire gauche.*
6. *Muscle psoas gauche.*
7. *Canal vertébral.*
8. *Branche postérieure du nerf lombaire.*
9. *Branche dorsale de l'artère lombaire.*
10. *Masse sacro-lombaire.*
11. *Aponévrose postérieure du transverse.*
12. *Charnière aponévrotique lombaire.*
13. *Muscle grand dorsal.*
14. *Muscle grand oblique.*
15. *Muscle petit oblique.*
16. *Muscle transverse.*
17. *Branche intercostale lombaire.*
18. *Muscle carré des lombes.*
19. *et 20. Branches antérieures du nerf lombaire.*
21. *Artère lombaire droite.*
22. *Veine lombaire droite (et veine lombaire ascendante).*
23. *Chaîne sympathique lombaire.*
24. *Pilier droit du diaphragme.*
25. *Veine cave inférieure.*

NERFS

a) **12 intercostal :** rejoignant l'artère intercostale sous la 1re arcade du psoas et suivant ensuite son trajet.

b) **Nerfs abdomino-génitaux :** au nombre de deux, issus du plexus lombaire, à partir de L1 ; (Fig. 5)

— *grand abdomino-génital* ou ilio-hypogastrique (N. Iliohypogastricus) : oblique en bas et en dehors, il émerge du bord externe du psoas, croise la face antérieure du carré des lombes, perfore l'aponévrose du transverse et se divise en 2 branches (abdominale et génitale) qui faufilent les muscles larges de l'abdomen

— *petit abdomino-génital* ou ilio-inguinal (N. Ilioinguinalis) : souvent absent, il descend au-dessous du précédent et suit son trajet de façon parallèle.

Le trajet rétro-rénal de ces nerfs explique les irradiations douloureuses dans des affections rénales ; lors des interventions chirurgicales sur la région lombaire, les incisions obliques, parallèles au trajet nerveux, permettent de les ménager au maximum.

Paroi lombaire postérieure

La paroi lombaire postérieure masque en arrière le rachis lombaire ; elle est avant tout formée par les *muscles spinaux*, disposés dans les gouttières vertébrales, de part et d'autre de la ligne médiane verticale.

3. Paroi lombaire postérieure.

Généralités.

Constitution anatomique :
- Plans profond juxta-osseux.
- Masse sacro-lombaire.
- Muscle petit dentelé postéro-inférieur.
- Plan superficiel juxta-épineux.

Vaisseaux et nerfs profonds :
- Artères.
- Nerfs.

Anatomie fonctionnelle.

GÉNÉRALITÉS

a) **Situation :**

Entre la partie basse du dos et la région sacrée, se prolongeant en dehors par la région lombaire latérale.

b) **Morphologie externe :**

La lordose lombaire, à concavité postérieure, lui donne sa forme caractéristique ; les radiographies de profil apprécient l'importance de la lordose, dont le sommet est situé : dans les cas normaux : en L3-L4 ; si la lordose est accentuée : en L3 ; si la lordose est diminuée : en L4.

c) **Limites :** (Fig. 18)

— *en haut :* l'arcade du sillon lombaire supérieur parallèle à la 12e côte, à 2 cm au-dessous d'elle, sépare la région lombaire postérieure de la face postérieure du thorax ;

— *en bas :* l'arcade du sillon lombaire inférieur, à concavité inférieure, sépare la région lombaire de la région de la fesse, et correspond au sillon fessier supérieur ; au-dessous, on aperçoit derrière le sacrum le *losange de Mikaelis** qui permet de mesurer approximativement les dimensions pelviennes ; il est formé :

- en haut : par l'épineuse de L5 (fossette lombaire moyenne)
- en bas : par le sommet du sillon interfessier ;
- latéralement : par l'épine iliaque postéro-supérieure (fossette lombaire latérale) ;

— *en dedans :* la ligne verticale des épineuses lombaires, faciles à percevoir sous les téguments constitue le sillon lombaire médian

— *en dehors :* le sillon lombaire latéral sépare la masse des muscles spinaux de la région lombaire latérale.

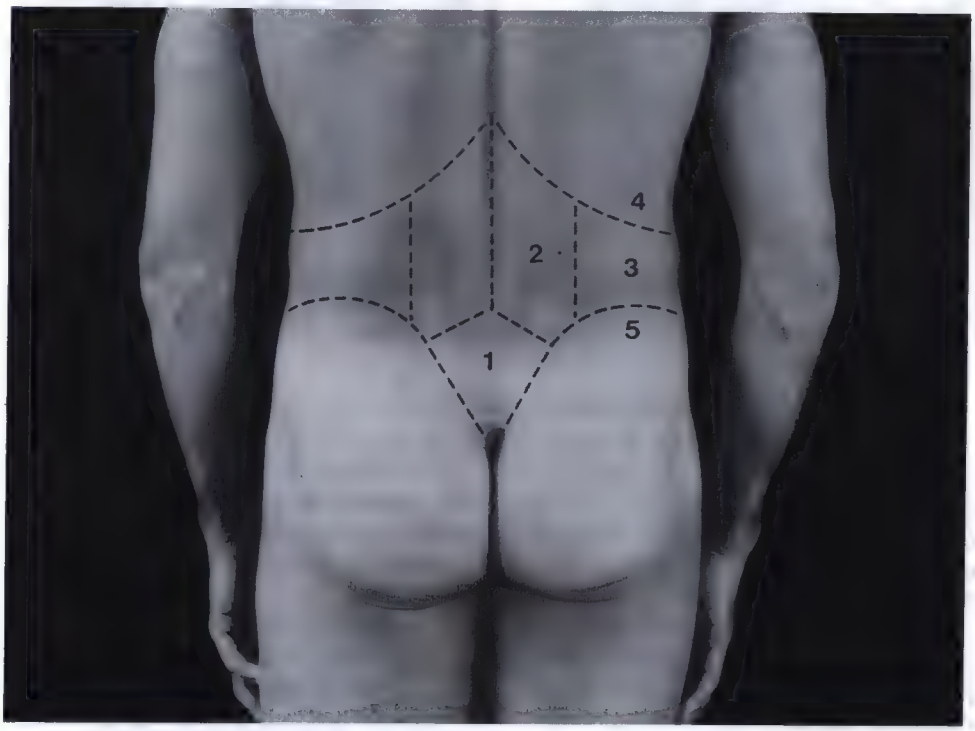

FIGURE 18

Vue postérieure de la paroi lombaire.

1. *Losange de Mikaelis.*
2. *Paroi lombaire postérieure.*
3. *Paroi lombaire latérale.*
4. *Partie inférieure du thorax.*
5. *Région fessière.*

* MIKAELIS Gustave Adolf (1798-1848) - Obstétricien allemand.

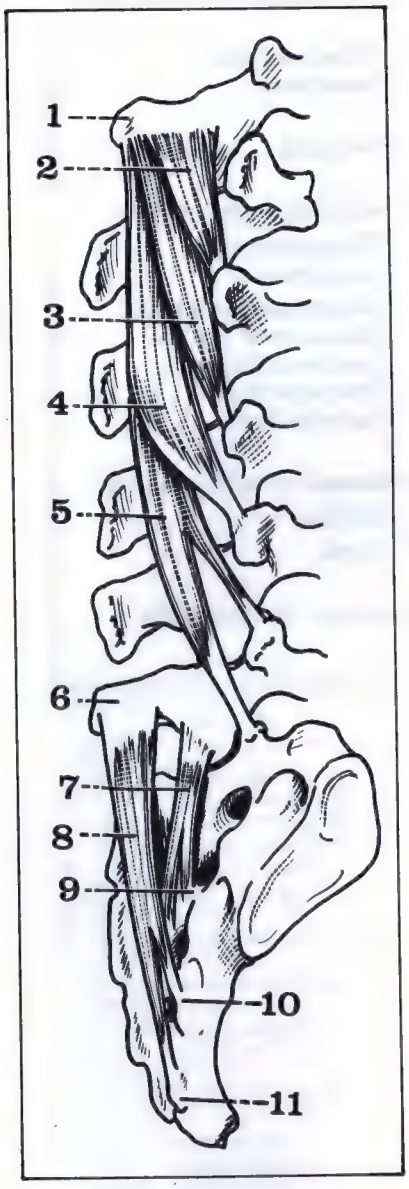

FIGURE 19

Vue latérale droite du muscle transversaire épineux des régions lombaire et sacrée.

1. *Apophyse épineuse de D12.*
2. *Faisceau court lamellaire.*
3. *Faisceau court épineux.*
4. *Faisceau long lamellaire.*
5. *Faisceau long épineux.*
6. *Apophyse épineuse de L5.*
7. *Faisceau long lamellaire.*
8. *Faisceau long épineux.*
9. *Tubercule sacré postéro-interne.*
10. *Quatrième tubercule sacré postéro-externe.*
11. *Corne sacrée.*

CONSTITUTION ANATOMIQUE

De la profondeur à la superficie, c'est-à-dire du plan des apophyses transverses à la peau, se succèdent quatre plans musculaires :

PLAN PROFOND JUXTA-OSSEUX, avec :

a) **Entre les transverses :**

— les *muscles intertransversaires des lombes* (Mm. Intertransversarii Lumborum), au nombre de deux par espace intertransversaire : (Fig. 20)

- *l'un interne ou médial,* subdivisé lui-même en trois faisceaux ;
- *l'autre externe ou latéral* ou « intercostiforme » le plus volumineux, tendu d'une transverse à l'autre.

b) **De la transverse à l'épineuse :** (Fig. 19)

— *le muscle transversaire épineux* (Musculus Transversospinalis), profondément plaqué contre les lames vertébrales, formé d'une série de faisceaux musculaires dirigés obliquement en bas et en dehors, depuis le bord inférieur des apophyses épineuses, jusqu'à la face postérieure des lames et des transverses sous-jacentes.

FIGURE 20

Vue latérale droite de 3/4 des muscles intertransversaires des lombes et des muscles interépineux (d'après Paturet).

1. *Apophyse transverse gauche.*
2. *Muscle interépineux.*
3. *Rameau interne de la branche postérieure du nerf rachidien.*
4. *Rameau externe de la branche postérieure.*
5. *Muscle intertransversaire interne (faisceau interstyloïdien).*
6. *Muscle intertransversaire externe.*
7. *Muscle intertransversaire interne (faisceau mamillo-styloïdien).*
8. *Muscle intertransversaire interne (faisceau intermamillaire).*
9. *Nerf rachidien.*
10. *Nerf de l'intercostiforme.*
11. *Disque intervertébral.*
12. *Face latérale du corps de L2.*
13. *Apophyse transverse droite.*
14. *Tubercule mamillaire.*

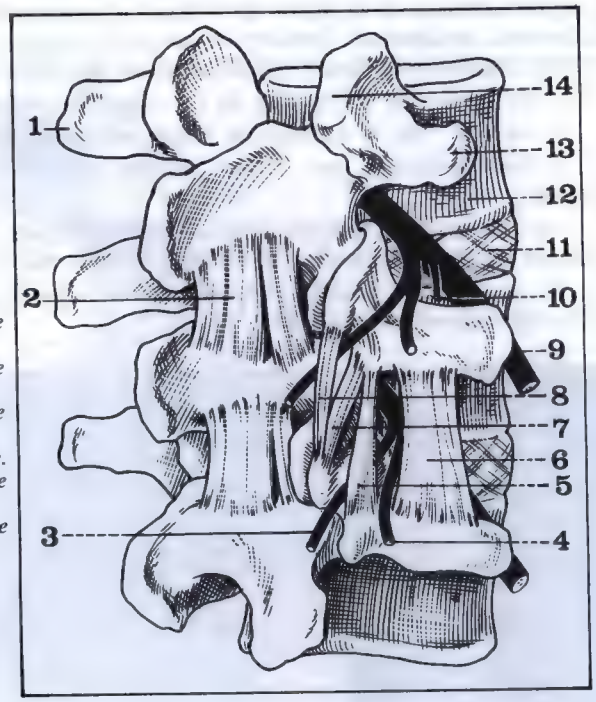

MASSE SACRO-LOMBAIRE (Fig. 21 et 22)

Particulièrement épaisse et charnue, elle correspond au « râble » de l'animal. Recouverte par l'aponévrose spinale, elle occupe presque entièrement la gouttière vertébrale, entre les transverses et les épineuses. Indivise en bas, où elle siège dans l'espace compris entre la crête sacrée et la partie postérieure de la crête iliaque, la masse sacro-lombaire se subdivise dans la région lombaire en deux muscles : le long dorsal et l'ilio-costal.

a) **Tendon commun d'origine :**

Toute une série de fibres tendineuses s'insèrent sur la crête sacrée, les tubercules sacrés postéro-internes, le 1/5 postérieur de la crête iliaque et la tubérosité iliaque ; elles se réunissent à la face postérieure de la masse commune en une *aponévrose spinale,* nacrée et losangique, qui s'unit intimement en bas avec l'aponévrose lombo-sacrée.

b) **Portion interne :** le *muscle long dorsal* (M. Longissimus Thoracis), volumineux en bas, va se prolonger au niveau du dos et se continuer à la nuque par le transversaire du cou. Issu de la partie interne du tendon commun, il se subdivise en toute une série de faisceaux qui se fixent :

— en dedans : sur les tubercules accessoires des vertèbres lombaires ;

— en dehors : sur le bord inférieur des apophyses transverses.

c) **Portion externe :** le *muscle ilio-costal* (M. Iliocostalis) remonte également jusqu'au rachis cervical. Issu de la partie externe du tendon commun, il recouvre d'abord le long dorsal, puis s'en dégage latéralement et sans s'arrêter à la région lombaire, se termine par plusieurs faisceaux sur l'arc postérieur des neuf dernières côtes.

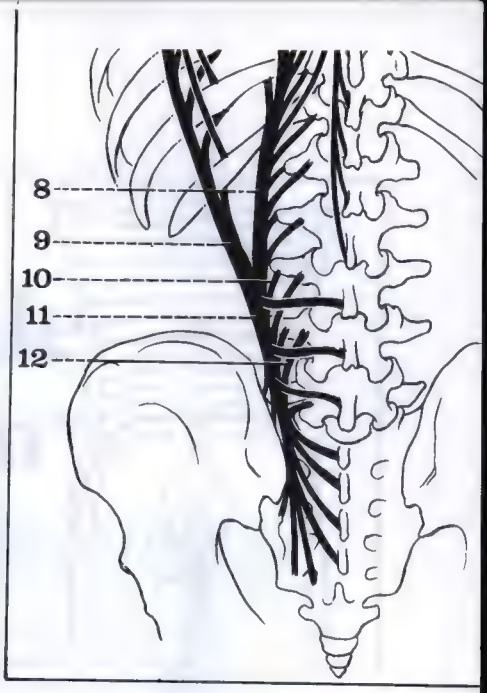

FIGURE 21

Schéma de la masse sacro-lombaire.

8. Muscle long dorsal.
9. Muscle ilio-costal.
10. Insertion lombaire de l'ilio-costal
11. et 12. Origines ilio-sacrées communes.

MUSCLE PETIT DENTELE POSTERIEUR ET INFERIEUR (M. Serratus Posterior Inferior) (Fig. 23)

Mince et aplati, il recouvre la partie supérieure de la masse sacro-lombaire.

a) **Origine :** sur les apophyses épineuses des 3 premières lombaires et des deux dernières dorsales.

b) **Corps charnu : o**blique en haut et en dehors.

c) **Terminaison :** par 4 digitations superposées, dont la largeur augmente jusqu'à leur insertion sur la face externe des 4 dernières côtes.

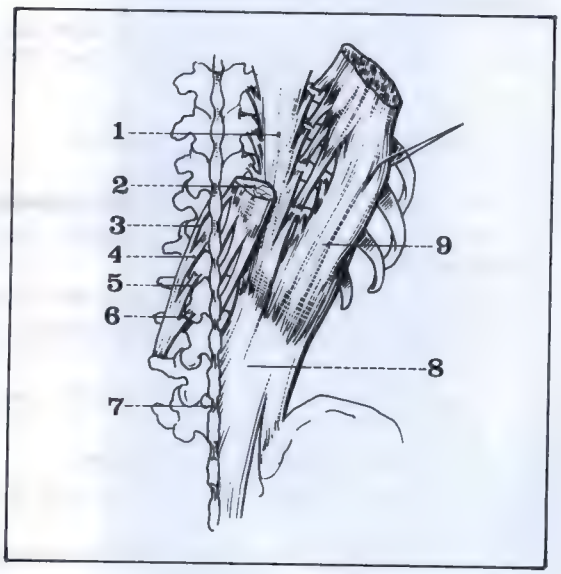

FIGURE 22

La paroi lombaire postérieure : masse sacro-lombaire.

1. Muscle long dorsal.
2. Muscle épi-épineux.
3. Faisceau long épineux du muscle transversaire épineux.
4. Faisceau court épineux du T.E.
5. Faisceau long lamellaire du T.E.
6. Faisceau court lamellaire du T.E.
7. Ligament interépineux.
8. Masse commune sacro-lombaire.
9. Muscle ilio-costal.

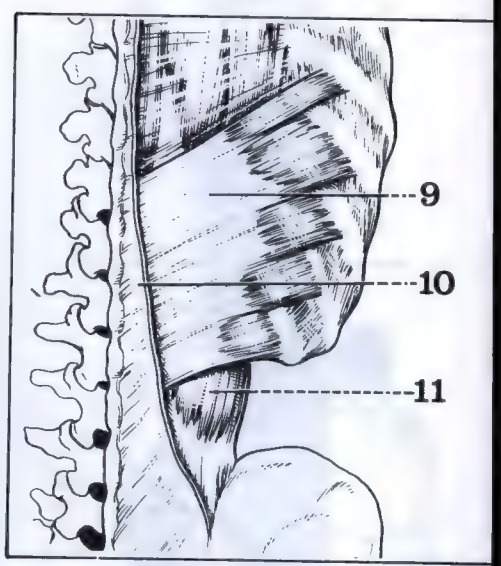

FIGURE 23

Le muscle petit dentelé postérieur et supérieur.

9. Muscle petit dentelé postérieur et inférieur.
10. Aponévrose lombo-sacrée.
11. Masse sacro-lombaire.

PLAN SUPERFICIEL, JUXTA-EPINEUX

a) **Entre les épineuses :** (Fig. 20)

Les **muscles interépineux** (Mm. Interspinales) sont tendus par paires, de chaque côté de la ligne médiane, d'une épineuse à l'autre ; formés de fibres verticales, ils augmentent d'épaisseur de haut en bas.

b) **Sur la pointe des épineuses :** (Fig. 23)

L'*aponévrose lombo-sacrée* ou fascia thoraco-lombaire (Fascia Thoracolumbalis), épaisse et puissante, recouvre les muscles précédents. Lame triangulaire (formant losange avec celle du côté opposé), elle présente 3 bords :

— *interne* ou base : vertical inséré sur la crête sacrée postérieure, sur les épineuses des 5 vertèbres lombaires et les ligaments surépineux correspondants,

— *inférieur :* oblique en bas et en dedans, inséré sur le tiers postérieur de la crête iliaque,

— *supérieur :* oblique en bas et en dehors, d'où s'échappe la majeure partie des faisceaux charnus du grand dorsal.

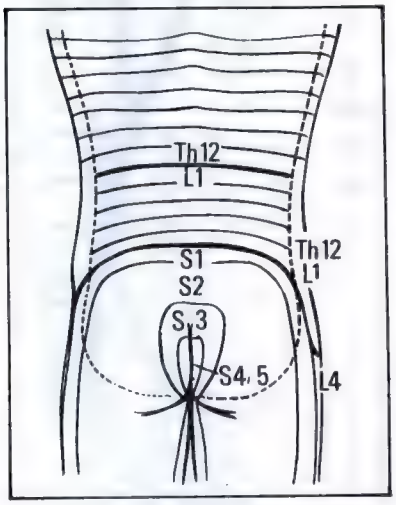

FIGURE 24

Territoires radiculaires d'innervation cutanée de la paroi lombaire : remarquer la disposition métamérique de cette innervation.

VAISSEAUX ET NERFS PROFONDS

ARTERES (Fig. 25)

Les muscles spinaux sont vascularisés par les artères lombaires, par l'intermédiaire de leur branche dorso-spinale qui se divise en deux rameaux :

— *spinal* (Ramus Spinalis) destiné au contenu du canal vertébral et aux vertèbres ;

— *dorsal* (Ramus Dorsalis) qui se distribue à la paroi lombaire postérieure et aux téguments.

NERFS (Fig. 24 et 25)

Trois groupes de nerfs traversent les muscles spinaux et les innervent :

a) **Branches des nerfs intercostaux** (de D9 à D11) pour le petit dentelé postéro-inférieur ;

b) **Branches antérieures des nerfs lombaires** pour les intertransversaires externes.

c) **Branches postérieures des nerfs lombaires** pour tous les autres muscles ; chaque branche se divise en deux rameaux :

– *externe* pour le long dorsal (jusqu'à L5) et l'ilio-costal (de D10 à L3) ; obliques en bas et en dehors, ces nerfs traversent la portion externe du long dorsal et abordent la face profonde de l'ilio-costal ;

– *interne :* pour les intertransversaires internes, et pour les interépineux (de D11 à S1) ; pour le transversaire épineux (jusqu'à S5).

ANATOMIE FONCTIONNELLE

a) **Action d'ensemble des muscles spinaux :**

Puissants extenseurs du rachis, ils sont antagonistes des muscles abdominaux :

— leur contraction bilatérale permet le redressement du tronc,

— leur contraction unilatérale entraîne une inclinaison du tronc du même côté ;

— leur tonicité joue un rôle capital dans la statique du tronc, indispensable à la station debout et à la marche.

b) **Action de chacun des muscles :**

— la masse sacro-lombaire provoque l'extension du rachis avec inclinaison de son côté ;

— les interépineux entraînent l'extension directe du rachis ;

— le transversaire épineux est rotateur du rachis, déviant du côté opposé la face antérieure des corps vertébraux.

c) **La paralysie** de ces muscles entraîne :

— lorsqu'elle est unilatérale : une scoliose ;

— lorsqu'elle est bilatérale : une lordose prononcée avec ensellure lombaire, gênant la station debout et la marche.

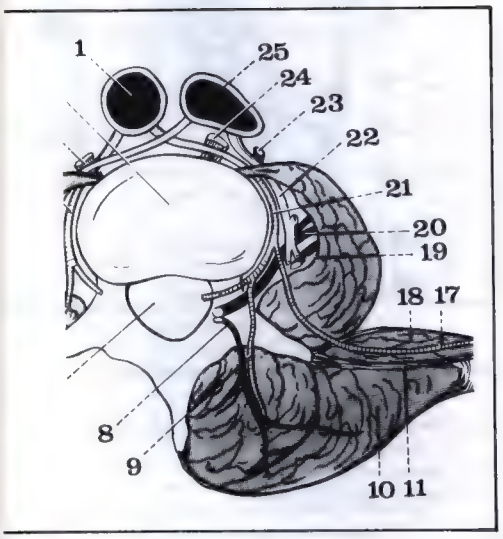

FIGURE 25

Coupe horizontale de la région lombaire (segment inférieur de la coupe)

1. Aorte abdominale.
8. Branche postérieure du nerf lombaire.
9. Branche dorsale de l'artère lombaire.
10. Masse sacro-lombaire.
11. Aponévrose postérieure du transverse.
17. Branche intercostale lombaire.
18. Muscle carré des lombes.
19. et 20. Branches antérieures du nerf lombaire.
21. Artère lombaire droite.
22. Veine lombaire droite (et veine lombaire ascendante).
23. Chaîne sympathique lombaire.
24. Pilier droit du diaphragme.
25. Veine cave inférieure.

6 la paroi antéro-latérale de l'abdomen

PLAN

Généralités :

- Limites
- Morphologie extérieure
- Repères
- Constitution anatomique

Formations musculo-aponévrotiques :

- Les muscles larges de l'abdomen :
  Transverse
  Petit oblique
  Grand oblique
- Le grand droit
- Gaine du grand droit
- Petit dentelé postérieur et inférieur et grand dorsal

Plans profonds rétro-musculaires :

- Fascia transversalis
- Aponévrose ombilico-prévésicale
- Péritoine pariétal

Vaisseaux et nerfs profonds :

- Artères
- Veines
- Lymphatiques
- Nerfs

Plans superficiels :

- Tissu cellulaire sous-cutané
- Vaisseaux et nerfs superficiels
- Peau

Circonscrivant la plus grande partie de la cavité abdominale, la paroi antéro-latérale de l'abdomen forme une vaste sangle souple et déformable, tendue sur le cadre osseux formé par le rachis lombaire en arrière, le bassin osseux en bas et le rebord costal en haut. De constitution essentiellement musculo-aponévrotique elle forme à elle seule la majeure partie des parois de l'abdomen proprement dit.

Généralités

LES LIMITES

En profondeur, la paroi antéro-latérale de l'abdomen s'étend jusqu'au péritoine pariétal inclusivement.

Superficiellement, ses limites sont représentées :

- **en haut** par l'*appendice xiphoïde* en avant et sur la ligne médiane, plus en dehors par le *rebord costal inférieur* d'abord oblique en bas et en dehors au niveau de la 10e côte puis presque horizontal en arrière au niveau de la 12e côte ;
- **en bas et en avant** par le bord supérieur du *pubis* surmonté des épines pubiennes, puis plus en dehors par le *pli inguinal* ligne oblique en bas et en dedans tendue depuis l'épine iliaque antéro-supérieure jusqu'à l'épine du pubis ; enfin plus en dehors et plus en arrière par la *crête iliaque* saillie osseuse facilement perceptible dessinant une courbe convexe vers le haut s'étendant de l'épine iliaque antéro-supérieure jusqu'à l'épine iliaque postéro-supérieure en arrière ;
- **en arrière** par le *sillon lombaire latéral,* dépression verticale longeant la saillie des muscles spinaux de part et d'autre de la ligne des apophyses épineuses.

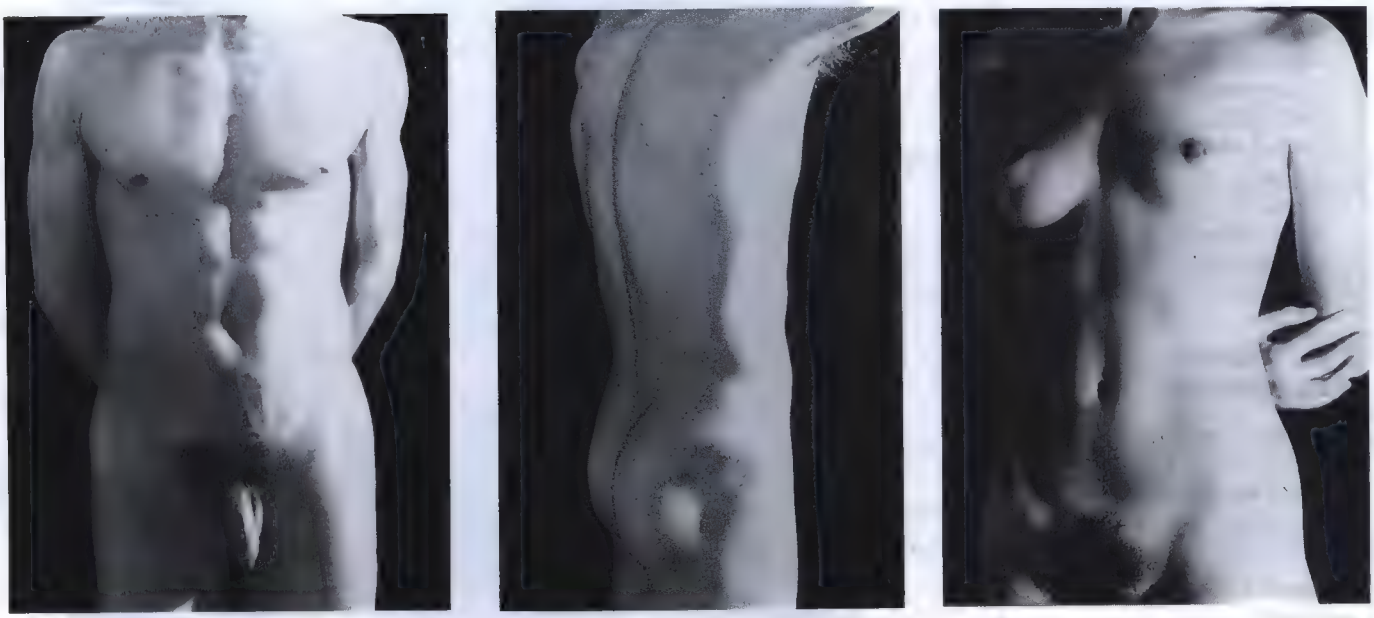

A B C

FIGURE 1

Morphologie de la paroi abdominale.

A. Chez l'homme, vue de face.
B. Chez l'homme, vue de profil (noter le sillon lombaire latéral).
C. Chez la femme, vue de face.

La paroi antéro-latérale de l'abdomen est constituée en fait de deux parties symétriques qui se fixent toutes deux en arrière au rachis lombaire et qui se réunissent en avant sur la ligne médiane. Elle est souvent subdivisée en plusieurs régions secondaires : région sterno-costo-pubienne en avant, région latérale en dehors, région inguinale en bas et en avant. Mais la définition de ces différentes régions est souvent arbitraire et il nous paraît plus logique d'étudier la paroi abdominale dans son ensemble pour revenir ensuite sur certaines zones d'une importance clinique et chirurgicale particulière car elles représentent des points faibles de cette paroi.

MORPHOLOGIE EXTÉRIEURE (Fig. 1)

Elle est caractérisée par sa très grande variabilité liée à la souplesse même et à la constitution musculaire de la paroi. Chez les sujets maigres, la paroi abdominale est dans son ensemble convexe transversalement légèrement concave ou plane dans le sens vertical. En avant, sur la ligne médiane, elle présente un **sillon médian antérieur** plus ou moins marqué, plus net chez l'homme que chez la femme et qui présente à sa partie moyenne une dépression cupuliforme : *l'ombilic.* Plus bas au voisinage du pubis une saillie régulièrement convexe : le *pénil* ou *mont de Vénus** chez la femme. De part et d'autre de la ligne médiane, la saillie des muscles grands droits est d'autant plus nette que le sujet est plus maigre et plus musclé.

Cette morphologie peut être modifiée par la présence d'une collection intra-abdominale (ascite) ou par la distension abdominale de la grossesse ou surtout déformée par l'adiposité du tissu cellulaire sous-cutané. La paroi devient alors fortement convexe dans tous les sens et peut former des bourrelets adipeux plus ou moins saillants, voire même chez l'obèse, un véritable tablier adipeux qui retombe à la face antérieure de l'abdomen.

REPÈRES

Les repères de la paroi abdominale doivent être bien connus en raison de leur importance en clinique dans l'exploration de l'abdomen. Ils sont à la fois osseux, musculaires et cutanés.

1°) *les repères osseux* sont représentés en haut par l'**appendice xiphoïde** sur la ligne médiane et plus en dehors par le **rebord costal** inférieur. En bas et en dehors ce sont les deux **épines iliaques** antérieures et supérieures facilement palpables et qui se prolongent en dehors et en arrière par les **crêtes iliaques.**

En bas sur la ligne médiane les deux **épines du pubis** sont facilement perçues à la palpation à la partie inférieure et latérale du pénil ou du mont de Vénus.

2°) *les repères musculaires* sont représentés essentiellement par le bord externe du muscle **grand droit** qui n'est véritablement palpable ou même visible que chez les sujets maigres et musclés.

3°) *Les repères cutanés* sont représentés :

- d'une part par le **sillon médian antérieur** en fait souvent peu visible ;
- surtout par l'**ombilic,** dépression cupuliforme située sur la ligne médiane un peu au-dessous de la partie moyenne de la paroi ;
- enfin en bas par le **pli inguinal** qui forme entre la paroi et la racine de la cuisse le sommet d'un angle dièdre ouvert en avant, angle qui se ferme lorsque la cuisse est en flexion sur le bassin et qui se transforme souvent en un sillon profond chez l'obèse.

A partir de ces repères, il est traditionnel de décrire un certain nombre de secteurs de la paroi abdominale. Cette division s'établit à partir de deux lignes horizontales l'une passant par le point le plus inférieur du rebord costal, l'autre par les deux épines iliaques antérieures et supérieures et par deux lignes verticales passant chacune au milieu de chaque pli inguinal. On décrit ainsi de haut en bas sur la ligne médiane, une **région épigastrique** ou creux épigastrique, une **région ombilicale** centrée sur l'ombilic, enfin une **région hypogastrique.** Latéralement, la paroi comprend de haut en bas et de chaque côté l'**hypochondre,** le **flanc** et la **fosse iliaque.** Cette division sans valeur topographique est une division d'anatomie de surface. Elle reste néanmoins très utilisée en clinique pour repérer le siège des différentes lésions abdominales. (Fig. 2)

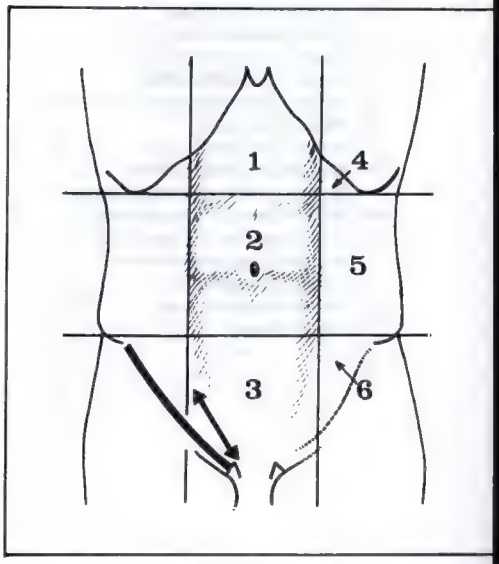

FIGURE 2

Les divisions topographiques de la paroi abdominale antérieure en anatomie de surface.

1. *Région épigastrique.*
2. *Région ombilicale.*
3. *Région hypogastrique.*
4. *Hypochondre.*
5. *Flanc.*
6. *Fosse iliaque.*

Noter également la projection de l'arcade crurale, et, au-dessus d'elle, du canal inguinal.

* VÉNUS : Déesse de l'amour chez les Romains.
Mont de Vénus = mont du pubis (mons pubis).

CONSTITUTION ANATOMIQUE

La paroi antéro-latérale de l'abdomen est constitué par :

- **un cadre squelettique** représenté en haut par le rebord costal, en arrière par les apophyses transverses de la colonne lombaire, en bas par la crête iliaque et le rebord antérieur de l'os coxal. Ce cadre squelettique a été étudié précédemment nous n'y reviendrons donc pas.

- **un ensemble complexe de formations musculaires et aponévrotiques,** paires et symétriques fixées en arrière, en haut et en bas au cadre squelettique et réunies entre elles en avant sur la ligne médiane.

- ces formations musculaires sont doublées *superficiellement* par le tissu cellulaire sous-cutané et la peau ; **en profondeur** par un plan fibreux, le *fascia transversalis* et par le *péritoine pariétal.* (Fig. 3)

Des vaisseaux et des nerfs parcourent la région. Celle-ci est traversée également par des éléments viscéraux : le cordon spermatique chez l'homme, le ligament rond chez la femme ; ces éléments qui traversent la région inguinale seront étudiés plus loin avec le canal inguinal dans le chapitre consacré aux points faibles de la paroi.

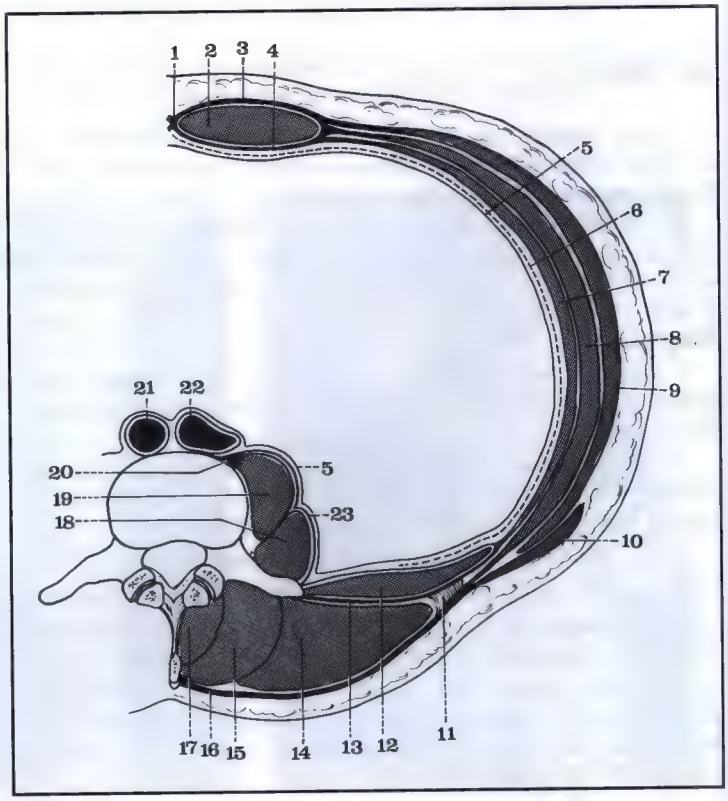

FIGURE 3

Coupe horizontale de l'abdomen montrant les muscles de la paroi antéro-latérale et les muscles de la région lombaire.

1. *Ligne blanche abdominale.*
2. *Muscle grand droit de l'abdomen.*
3. *Feuillet antérieur de la gaine.*
4. *Feuillet postérieur de la gaine.*
5. *Péritoine pariétal.*
6. *Fascia transversalis.*
7. *Muscle transverse.*
8. *Muscle petit oblique.*
9. *Muscle grand oblique.*
10. *Muscle grand dorsal.*
11. *Charnière aponévrotique.*
12. *Muscle carré des lombes.*
13. *Aponévrose postérieure du transverse.*
14. *Muscle ilio-costal.*
15. *Muscle long dorsal.*
16. *Aponévrose lombo-sacrée.*
17. *Muscle transversaire épineux.*
18. *Plan profond du muscle psoas.*
19. *Plan superficiel du muscle psoas.*
20. *Arcade d'insertion du psoas.*
21. *Aorte abdominale.*
22. *Veine cave inférieure.*
23. *Fascia iliaca.*

Les formations musculo-aponévrotiques

Elles comprennent :

- une **sangle musculo-aponévrotique** de direction schématiquement transversale formée par les trois muscles larges de l'abdomen ;

- un **renfort antérieur vertical** constitué par les muscles grands droits tendus verticalement du xiphoïde et du rebord costal jusqu'au pubis et contenus avec le muscle pyramidal de l'abdomen dans une gaine aponévrotique constituée par la terminaison des muscles larges. (Fig. 4 et 5)

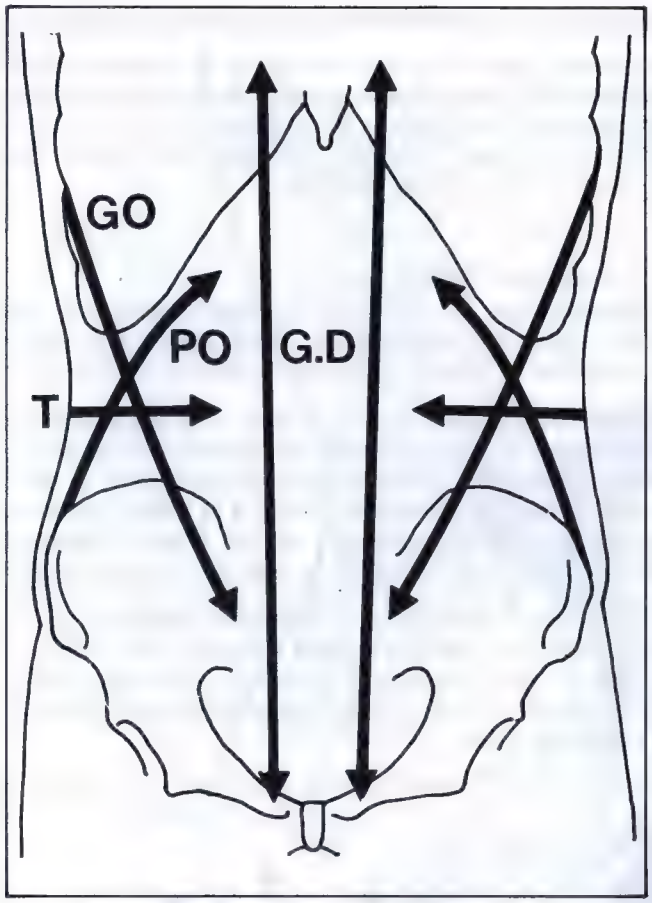

FIGURE 4
Schéma montrant la direction des fibres des principaux muscles de la paroi antéro-latérale de l'abdomen.

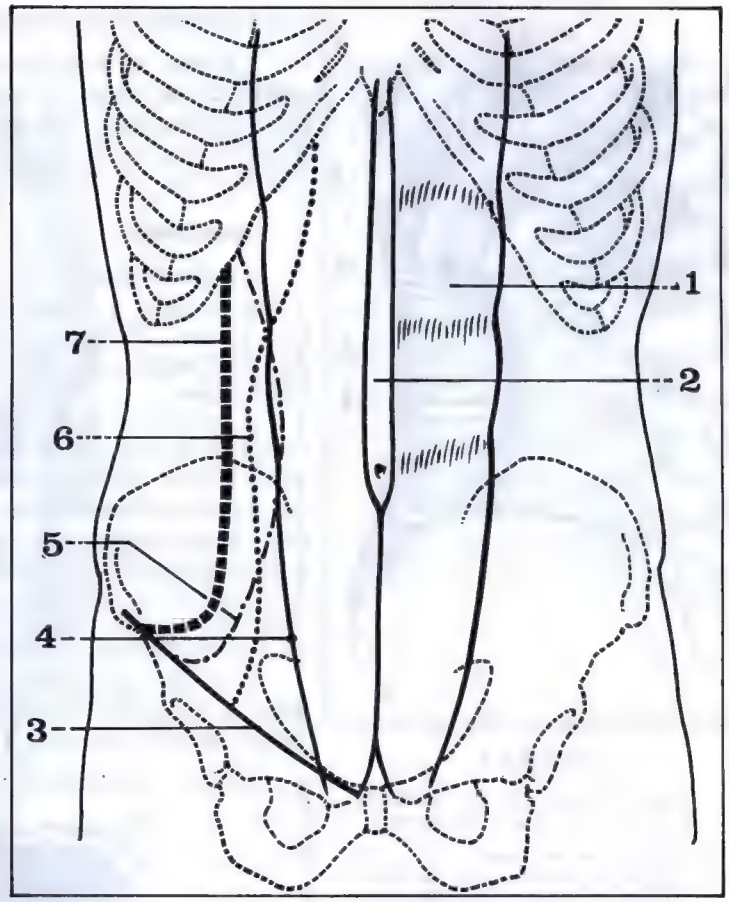

FIGURE 5
La ligne de Spigel.

1. *Muscle grand droit.*
2. *Ligne blanche.*
3. *Arcade crurale.*
4. *Bord externe de la gaine du grand droit.*
5. *Limite antérieure des fibres charnues et des fibres aponévrotiques du petit oblique.*
6. *Limite de l'aponévrose antérieure du transverse (ligne de Spigel).*
7. *Limite de l'aponévrose antérieure du muscle grand oblique.*

▪ plus accessoirement, tout en arrière par la partie inférieure des muscles grand dorsal et petit dentelé postérieur et inférieur qui doublent superficiellement la partie postérieure des muscles larges.

LES MUSCLES LARGES DE L'ABDOMEN

Au nombre de trois de chaque côté, ils forment trois minces couches musculaires superposées et qui sont de la profondeur à la surface, le *transverse, le petit oblique* et *le grand oblique.* La direction différente des fibres musculaires de chaque couche confère à l'ensemble des muscles larges malgré leur minceur une très grande solidité.

Insérés en arrière sur les apophyses transverses ou costoïdes de la colonne lombaire, le rebord costal et la crête iliaque, ils viennent se terminer en avant d'une part sur le pubis, d'autre part sur une aponévrose qui passe, suivant le muscle et le niveau considéré, en avant ou en arrière du grand droit et qui va se fusionner sur la ligne médiane avec l'aponévrose correspondante du côté opposé, en formant un raphé fibreux médian : **la ligne blanche** (Linea Alba). La partie terminale de ces aponévroses entoure donc le muscle grand droit et va lui former une gaine aponévrotique : **la gaine ou canal des droits.** Il est à noter également que les insertions terminales des muscles larges au niveau du pubis et du bord antérieur de l'os coxal ménagent dans la paroi abdominale un passage emprunté chez l'homme par le cordon spermatique, chez la femme par le ligament rond de l'utérus, passage qui n'est autre que le canal inguinal, point faible particulièrement important de la paroi.

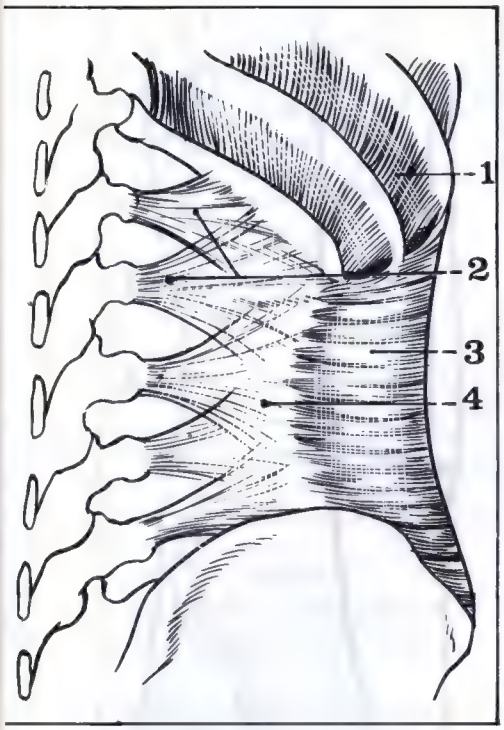

FIGURE 6

Le muscle transverse de l'abdomen et son aponévrose postérieure.

1. *Muscles intercostaux.*
2. *Ligament lombo-costal de Henle.*
3. *Muscle transverse de l'abdomen.*
4. *Aponévrose postérieure du transverse.*

1. LE MUSCLE TRANSVERSE DE L'ABDOMEN (M. Transversus Abdominis)

Le plus profond des muscles larges, il doit son nom à la direction horizontale de ses fibres. Il est formé d'un corps charnu encadré de deux aponévroses, l'une postérieure, l'autre antérieure et s'étend, en largeur, du sommet des costoïdes lombaires en arrière, à la ligne médiane en avant ; en hauteur, du rebord costal inférieur en haut à la crête iliaque en bas.

Insertions :

Le muscle transverse de l'abdomen s'insère :

- *en haut* à la face profonde des 7e, 8e et 9e cartilages costaux et des 10e, 11e et 12e côtes par des digitations charnues qui s'imbriquent avec celles du diaphragme et entre lesquelles s'engage l'extrémité antérieure des nerfs intercostaux ;
- *en arrière* sur le sommet de l'apophyse transverse de D 12 et le sommet des costoïdes des cinq vertèbres lombaires par l'intermédiaire de *l'aponévrose postérieure du transverse,* lame aponévrotique brillante et nacrée qui s'interpose entre le carré des lombes en avant et les muscles spinaux en arrière ; mince à sa partie inférieure, elle est particulièrement épaisse à sa partie supérieure où elle forme le **ligament lombo-costal de Henle*** tendu du sommet de la 12e côte au sommet des costoïdes des deux premières vertèbres lombaires ; la face postérieure de l'aponévrose du transverse adhère en arrière à l'aponévrose lombo-sacrée en formant la charnière aponévrotique lombaire qui ferme en dehors la loge des muscles spinaux ; (Fig. 6 et 7)
- *en bas,* le transverse se fixe sur les trois quarts antérieurs de la lèvre interne de la crête iliaque et sur le 1/3 externe de l'arcade crurale, bandelette tendue de l'épine iliaque antéro-supérieure à l'épine du pubis.

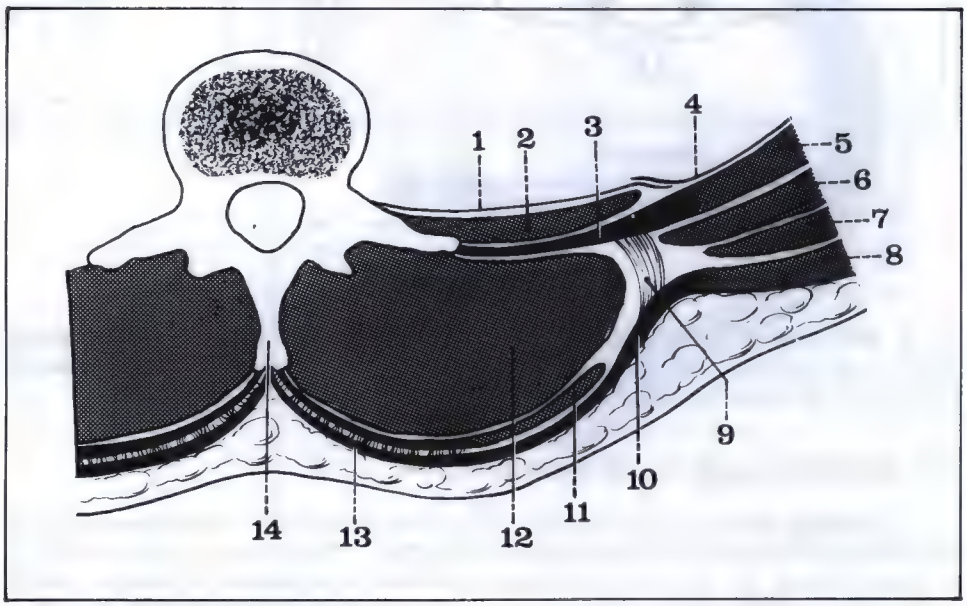

FIGURE 7

Coupe horizontale schématique de la paroi lombaire passant au niveau de L2.

1. *Aponévrose antérieure du carré des lombes.*
2. *Carré des lombes.*
3. *Aponévrose postérieure du transverse.*
4. *Fascia transversalis.*
5. *Muscle transverse.*
6. *Muscle petit oblique.*
7. *Muscle grand oblique.*
8. *Muscle grand dorsal.*
9. *Charnière aponévrotique lombaire.*
10. *Aponévrose lombo-sacrée.*
11. *Petit dentelé postérieur et inférieur.*
12. *Muscles spinaux.*
13. *Aponévrose lombo-sacrée.*
14. *Apophyse épineuse de L2.*

* HENLE Friedrich, Gustav, Jakob (1809-1885) - Anatomiste et histologiste allemand.

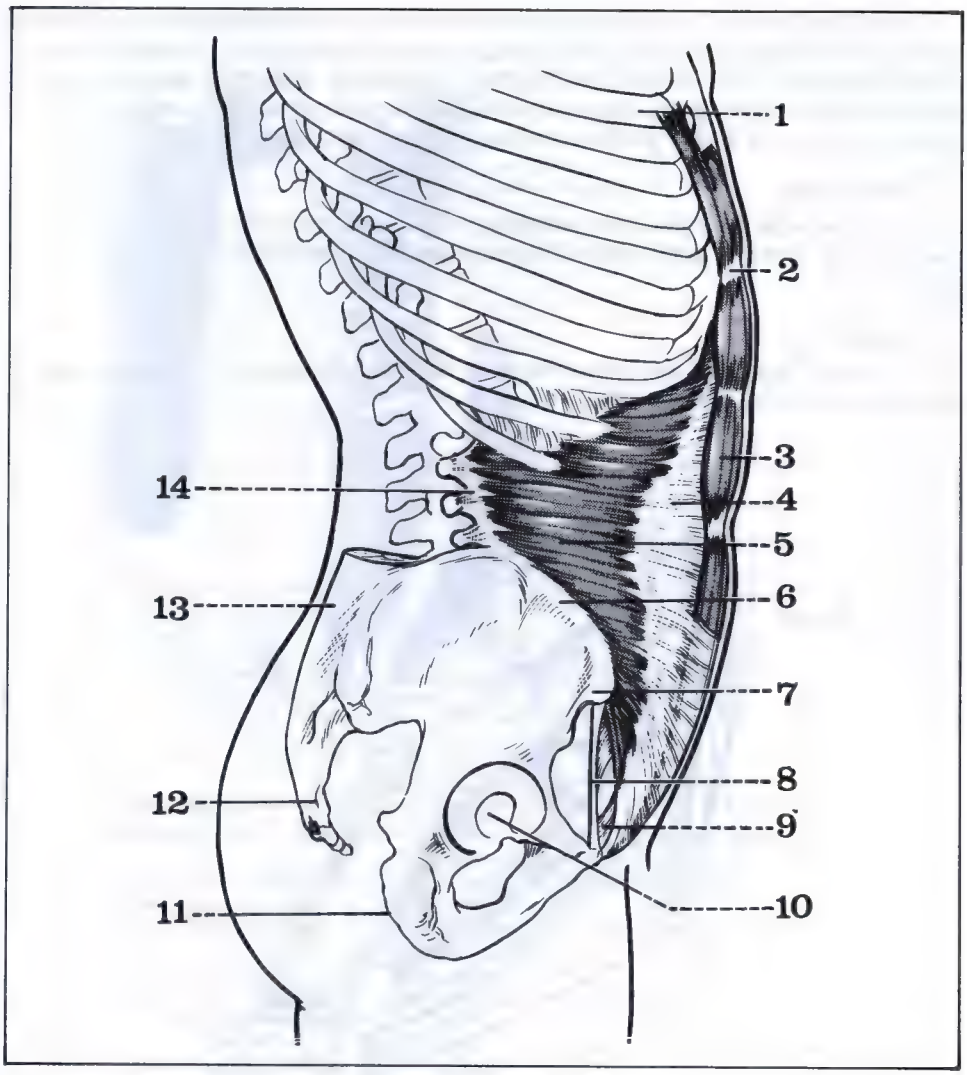

FIGURE 8

Vue latérale du muscle transverse de l'abdomen.

1. *Cinquième côte.*
2. *Intersection aponévrotique du muscle grand droit.*
3. *Corps musculaire du grand droit.*
4. *Aponévrose antérieure du transverse.*
5. *Corps musculaire du muscle transverse.*
6. *Crête iliaque.*
7. *Epine iliaque antérieure et supérieure.*
8. *Arcade crurale.*
9. *Tendon conjoint.*
10. *Cavité cotyloïde de l'os coxal.*
11. *Tubérosité ischiatique.*
12. *Sacrum.*
13. *Masse sacro-lombaire et aponévrose lombo-dorsale.*
14. *Aponévrose postérieure du muscle transverse insérée sur les apophyses costoïdes lombaires.*

Corps musculaire :

Il est constitué de fibres charnues qui se dirigent horizontalement d'arrière en avant et viennent se terminer sur l'*aponévrose antérieure du transverse,* la zone d'union des fibres charnues et de l'aponévrose dessine une courbe à convexité externe : la *ligne semi-lunaire de Spigel**, point faible classique de la paroi abdominale. (Fig. 8)

Terminaison :

L'aponévrose antérieure du transverse va se fixer tout en haut à la partie inférieure de l'appendice xiphoïde. Plus bas, elle va se terminer sur la ligne médiane en se fusionnant avec l'aponévrose du côté opposé et avec l'aponévrose des autres muscles larges en constituant la ligne blanche de l'abdomen. Dans les 2/3 supérieurs de la paroi, l'aponévrose du transverse passe derrière le grand droit où elle fusionne avec le feuillet postérieur du petit oblique. Dans le 1/3 inférieur de la paroi, elle passe en avant du grand droit en se fusionnant également avec l'aponévrose du petit oblique. Cette disposition fait que le grand droit semble traverser une véritable boutonnière aponévrotique constituée par les aponévroses du petit oblique et du transverse ; la ligne de transition dessine à la face postérieure du grand droit une courbe à concavité inférieure : l'*arcade de Douglas* que nous étudierons plus en détail avec la gaine des droits. (Fig. 8)

* SPIGEL ou SPIEGHEL (1578-1625) - Médecin et anatomiste belge, établi en Italie.

Les fibres les plus inférieures du muscle, nées de la crête iliaque et de l'arcade crurale, se terminent par un tendon commun avec le petit oblique : le *tendon conjoint* (Falx Inguinalis) qui dessine une courbe à concavité inférieure passant en pont au-dessus du cordon spermatique ou du ligament rond pour aller se terminer sur la lèvre antérieure de la face supérieure du pubis en avant du grand droit. (Fig. 9)

Innervation :

Le transverse du l'abdomen est innervé par les quatre derniers intercostaux et par les nerfs grand et petit abdomino-génitaux qui abordent le muscle par sa face superficielle.

Action :

Comme l'ensemble des muscles larges, le transverse joue avant tout un rôle de soutien de la cavité abdominale.

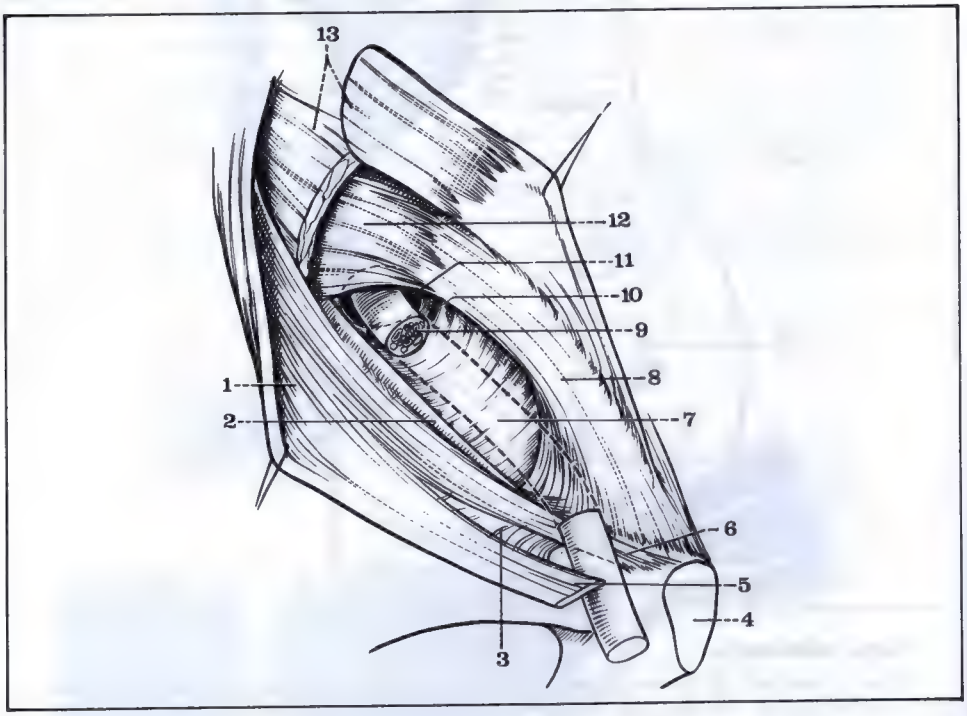

FIGURE 9

Le tendon conjoint.

Vue antérieure du canal inguinal après ouverture de sa paroi antérieure et section partielle du petit oblique.

1. *Aponévrose du grand oblique.*
2. *Arcade crurale.*
3. *Fibres arciformes de Nicaise.*
4. *Symphyse pubienne.*
5. *Pilier supéro-interne du grand oblique récliné en bas et en dehors.*
6. *Pilier inféro-externe du grand oblique.*
7. *Fascia transversalis formant le point faible principal de la paroi postérieure du canal.*
8. *Tendon conjoint.*
9. *Cordon spermatique.*
10. *Vaisseaux épigastriques.*
11. *Orifice profond du canal inguinal*
12. *Muscle transverse.*
13. *Muscle petit oblique.*

2. LE MUSCLE PETIT OBLIQUE DE L'ABDOMEN
(M. Obliquus Internus Abdominis)

Situé superficiellement par rapport au transverse de l'abdomen, le petit oblique est un muscle aplati dont les fibres ont une direction d'ensemble oblique en haut, en avant et en dedans formant un éventail étendu depuis la crête iliaque jusqu'au rebord costal inférieur, à la ligne blanche, et au pubis.

Insertions : (Fig. 10 et 11)

Le petit oblique se fixe en bas par des fibres charnues entremêlées de languettes tendineuses sur les 3/4 antérieurs de la crête iliaque, sur l'épine iliaque antérieure et supérieure et sur le 1/3 externe de l'arcade crurale.

Le corps musculaire : (Fig. 10 et 11)

Il est constitué de fibres charnues minces, étalées en éventail. Les fibres les plus postérieures sont fortement obliques en haut en avant et en dedans, les fibres moyennes, horizontales, les fibres antéro-inférieures obliques en bas et en dedans.

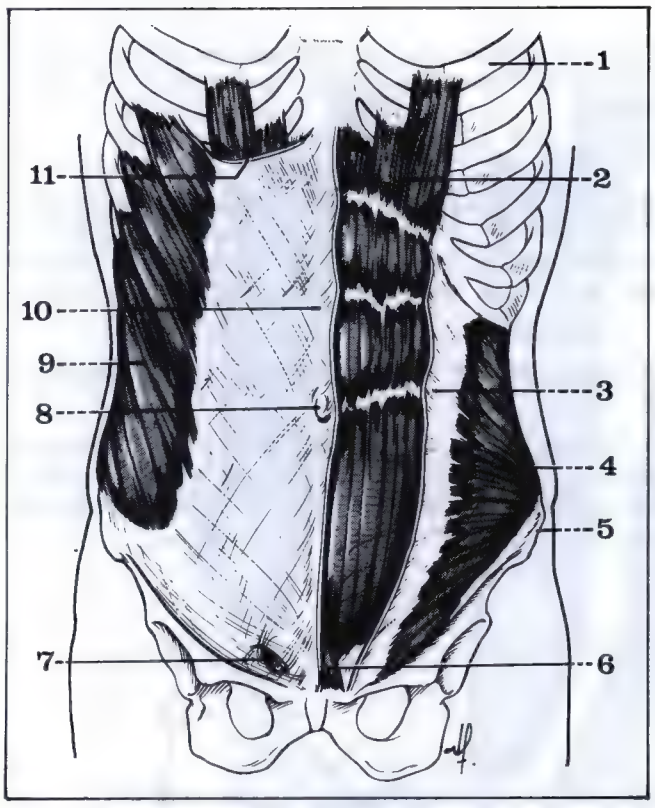

FIGURE 10

Vue antérieure des muscles grand droit, grand oblique et petit oblique de l'abdomen.

1. *Cinquième côte.*
2. *Muscle grand droit.*
3. *Aponévrose antérieure du petit oblique.*
4. *Corps charnu du petit oblique.*
5. *Epine iliaque antéro-supérieure.*
6. *Muscle pyramidal de l'abdomen.*
7. *Orifice inguinal superficiel.*
8. *Ombilic.*
9. *Corps charnu du muscle grand oblique.*
10. *Ligne blanche.*
11. *Aponévrose antérieure du grand oblique formant le feuillet antérieur de la gaine du grand droit.*

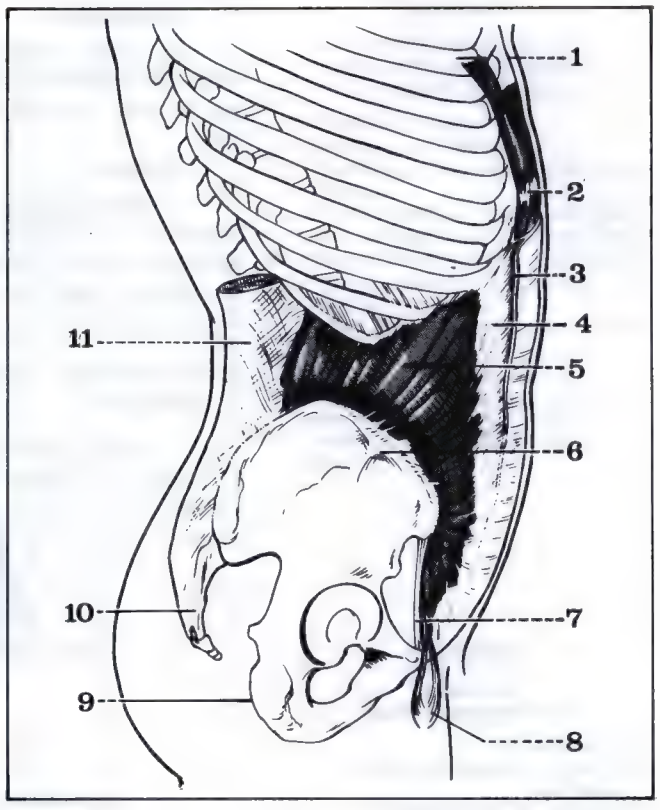

FIGURE 11

Vue latérale du muscle petit oblique.

1. *Cinquième côte.*
2. *Muscle grand droit.*
3. *Aponévrose antérieure du muscle grand oblique formant le feuillet antérieur de la gaine du muscle grand droit.*
4. *Aponévrose antérieure du muscle petit oblique.*
5. *Corps charnu du petit oblique.*
6. *Crête iliaque.*
7. *Arcade crurale.*
8. *Crémaster.*
9. *Tubérosité ischiatique.*
10. *Sacrum.*
11. *Masse sacro-lombaire et aponévrose lombo-dorsale.*

Terminaison : (Fig. 9, 10 et 11)

• *Les fibres postérieures* vont se fixer en haut sur le bord inférieur des trois dernières côtes en se continuant au niveau des espaces intercostaux avec les muscles intercostaux internes.

• *Les fibres moyennes* se continuent par une lame aponévrotique, l'aponévrose du petit oblique, qui va se terminer sur la ligne médiane en formant la ligne blanche en se confondant avec l'aponévrose du petit oblique du côté opposé et avec les aponévroses des autres muscles larges. Dans les 2/3 supérieurs de la paroi, cette aponévrose se dédouble en deux feuillets qui passent l'un en avant l'autre en arrière du grand droit ; dans le 1/3 inférieur de la paroi, la totalité de l'aponévrose passe en avant du muscle.

• *Les fibres inférieures,* nées de l'épine iliaque et de l'arcade crurale vont se jeter sur un tendon commun avec le transverse : **le tendon conjoint** qui, nous l'avons vu, se fixe sur la partie antérieure de la surface angulaire du pubis. (Fig. 9).

Du bord inférieur du petit oblique et du tendon conjoint se détachent chez l'homme quelques fibres musculaires qui descendent dans le canal inguinal en entourant le cordon spermatique et en formant le **crémaster** (du grec : crémaster, qui sert à suspendre) **strié** ou crémaster externe. Chez la femme, ces faisceaux beaucoup plus réduits forment le *muscle inguino-pubien* qui étale ses fibres autour de la terminaison du ligament rond.

Innervation :

Le petit oblique est innervé comme le transverse par les quatre derniers nerfs intercostaux et par les nerfs abdomino-génitaux qui abordent le muscle par sa face profonde.

Action :

Comme l'ensemble des muscles larges, le petit oblique a une action de soutien et de contention des viscères abdominaux. En outre, il abaisse les côtes et incline le thorax en avant en fléchissant la colonne vertébrale. Il exerce en même temps une action de rotation du thorax portant celui-ci du côté du muscle contracté.

3. LE MUSCLE GRAND OBLIQUE DE L'ABDOMEN (M. Obliquus Externus Abdominis)

Le plus superficiel et le plus étendu des muscles de la paroi abdominale, il dirige ses fibres obliquement de haut en bas et de dehors en dedans depuis la partie inférieure du thorax jusqu'à la ligne blanche, au pubis et à la crête iliaque. (Fig. 12 et 13)

FIGURE 12

Vue latérale du muscle grand oblique.

1. *Cinquième côte.*
2. *Insertion supérieure du muscle grand droit.*
3. *Corps musculaire du grand oblique.*
4. *Aponévrose antérieure du grand oblique formant le feuillet antérieur de la gaine du grand droit.*
5. *Angle charnu du grand oblique.*
6. *Épine iliaque antéro-supérieure.*
7. *Arcade crurale.*
8. *Orifice inguinal superficiel.*
9. *Aponévrose lombo-sacrée.*

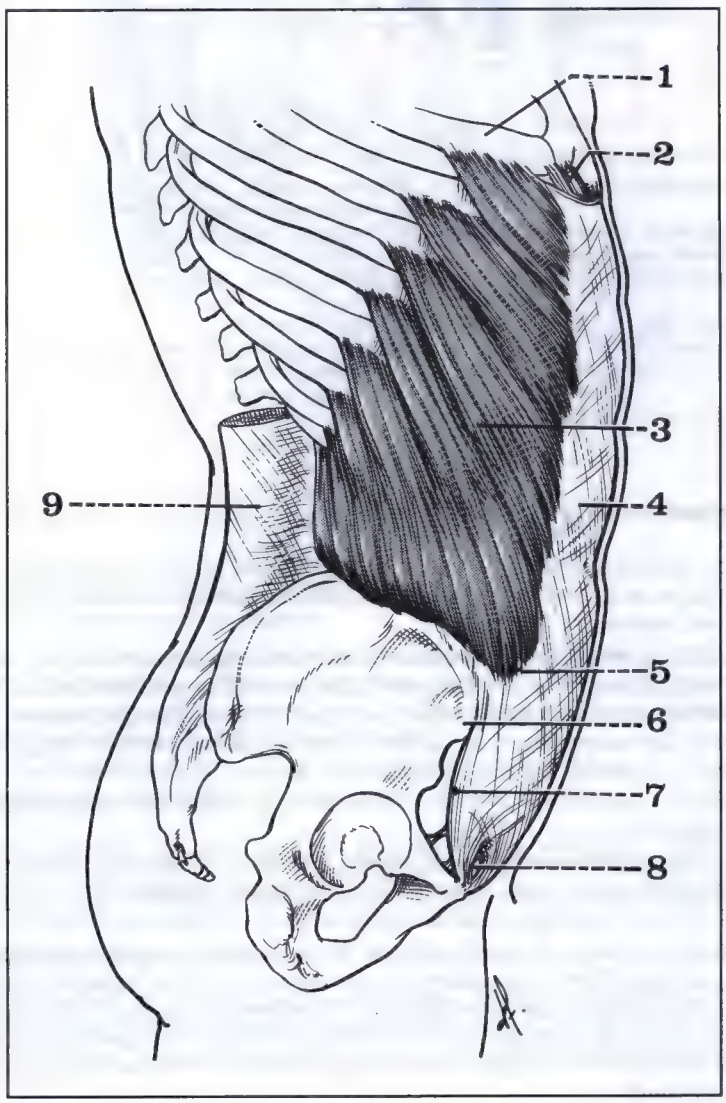

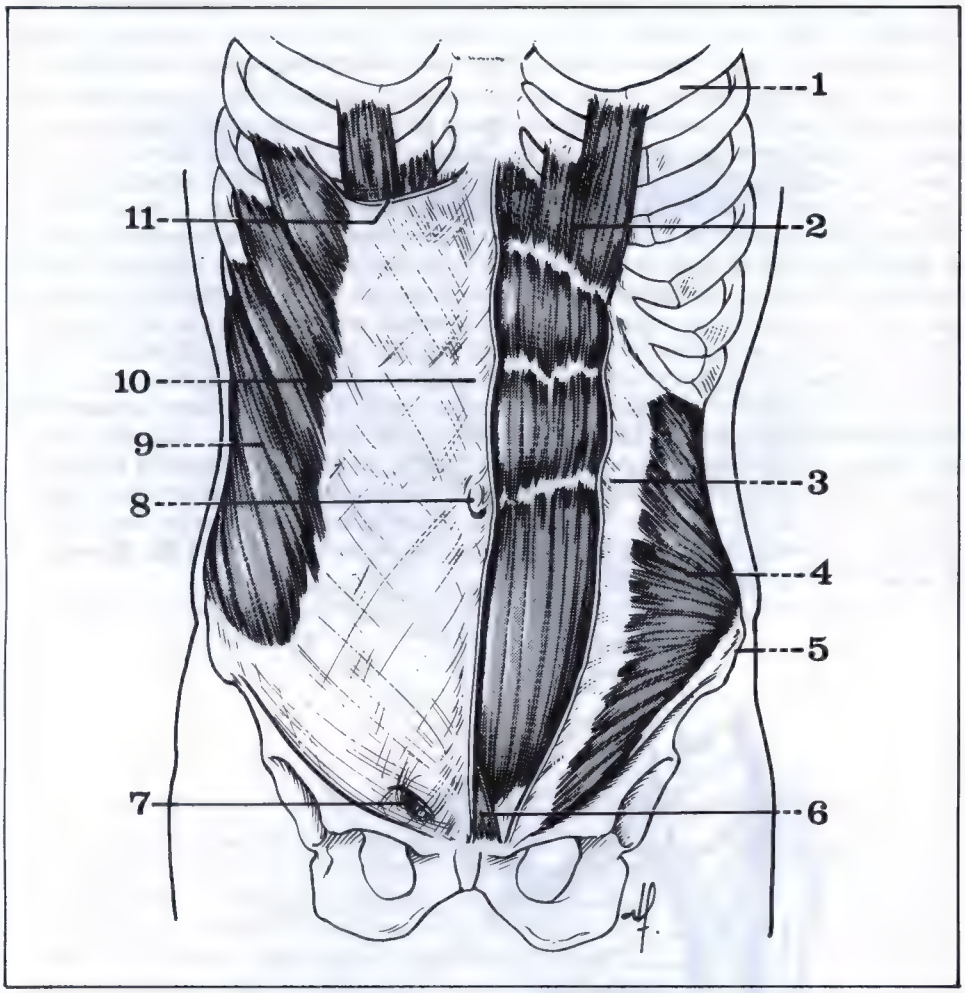

FIGURE 13

Vue antérieure des muscles grand droit, grand oblique et petit oblique de l'abdomen.

1. *Cinquième côte.*
2. *Muscle grand droit.*
3. *Aponévrose antérieure du petit oblique.*
4. *Corps charnu du petit oblique.*
5. *Epine iliaque antéro-supérieure.*
6. *Muscle pyramidal de l'abdomen.*
7. *Orifice inguinal superficiel.*
8. *Ombilic.*
9. *Corps charnu du muscle grand oblique.*
10. *Ligne blanche.*
11. *Aponévrose antérieure du grand oblique formant le feuillet antérieur de la gaine du grand droit.*

Insertions :

Le grand oblique se fixe en haut par sept larges digitations à la face superficielle et au bord inférieur des sept dernières côtes, digitations qui s'imbriquent avec celles du muscle grand dentelé.

Corps musculaire :

Le corps musculaire est formé de fibres charnues dont les plus hautes se dirigent presque horizontalement en dedans, dont les moyennes sont obliques en bas et en dedans, et les inférieures presque verticales, l'ensemble formant un vaste éventail dont la partie moyenne située un peu au-dessus de l'épine iliaque antéro-supérieure constitue l'*angle charnu du grand oblique*.

Terminaison :

La terminaison du grand oblique est particulièrement complexe.

1. *Les fibres les plus basses* nées de la 11e et de la 12e côte vont se fixer directement sur les 2/3 antérieurs de la lèvre externe de la crête iliaque.

2. *Les fibres supérieures* nées des 5e, 6e, 7e et 8e côtes se jettent sur une vaste lame aponévrotique, l'aponévrose du grand oblique, qui passe entièrement en avant du grand droit pour aller se réunir sur une ligne médiane avec son homologue du côté opposé et avec les aponévroses du petit oblique et du transverse pour constituer la ligne blanche étendue du pubis à l'appendice xiphoïde. (Fig. 12 et 13).

3. *Les fibres moyennes* nées de la 9e et de la 10e côte ont la terminaison la plus complexe ; elles vont prendre une part capitale à la constitution du canal inguinal. Faisant suite à l'angle charnu, elles comprennent schématiquement trois faisceaux.

▪ *Le faisceau inférieur* forme une lame aponévrotique solide qui se dirige obliquement en bas et en dedans ; fixée en dehors à l'épine iliaque antéro-supérieure, elle passe en pont au-dessus et en avant de l'échancrure du bord antérieur de l'os coxal pour aller se terminer sur l'épine du pubis. Cette lame tendineuse adhère à l'aponévrose fémorale et décrit une courbe à concavité postéro-supérieure. Le bord inférieur libre de cette bandelette fibreuse n'est autre que l'**arcade crurale** (ligament inguinal) à laquelle on décrit parfois deux parties : une partie propre ou ligament inguinal externe de Henle et une partie appartenant en propre au grand oblique et constituée par les fibres incurvées en gouttière : c'est la bandelette ilio-pubienne de Thomson*. En pratique, on peut admettre que l'arcade crurale n'est pas autre chose que le bord inférieur libre de l'aponévrose terminale du grand oblique. Quoiqu'il en soit, cette arcade crurale adhère à sa partie moyenne au fascia iliaca en formant la **bandelette ilio-pectinée** tendue de l'arcade crurale à l'éminence ilio-pectinée. A sa partie interne, ses fibres se réfléchissent en dehors depuis l'épine du pubis jusque sur la crête pectinéale en formant le **ligament de Gimbernat**** (Ligamentum Lacunare). Ses fibres se confondent à ce niveau avec l'aponévrose du pectiné et avec le pilier de Colles en formant en avant de la crête pectinéale un épaississement fibreux ou **ligament de Cooper***** (Fig. 14)

FIGURE 14

La terminaison des fibres inférieures du grand oblique droit.

Vue antérieure du canal inguinal après ouverture de sa paroi antérieure et section partielle du petit oblique.

1. *Aponévrose du grand oblique.*
2. *Arcade crurale.*
3. *Fibres arciformes de Nicaise.*
4. *Symphyse pubienne.*
5. *Pilier supéro-interne du grand oblique récliné en bas et en dehors.*
6. *Pilier inféro-externe du grand oblique.*
7. *Fascia transversalis formant le point faible principal de la paroi postérieure du canal.*
8. *Tendon conjoint.*
9. *Cordon spermatique.*
10. *Vaisseaux épigastriques.*
11. *Orifice profond du canal inguinal.*
12. *Muscle transverse.*
13. *Muscle petit oblique.*

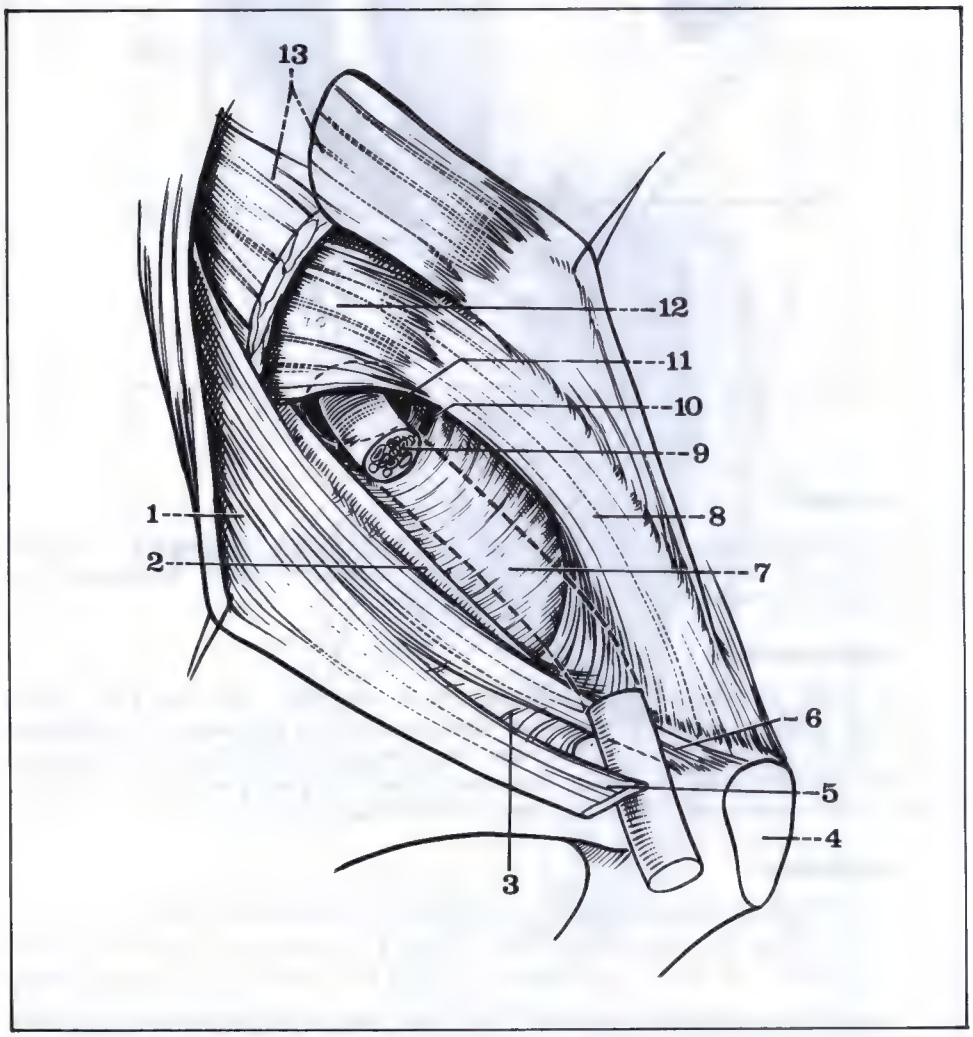

* THOMSON Alexandre (1802-1838) - Médecin anglais.
** DE GIMBERNAT Antonio (1734-1816) - Anatomiste et chirurgien espagnol.
*** COOPER Astley Paston (1768-1841) - Anatomiste et chirurgien anglais.

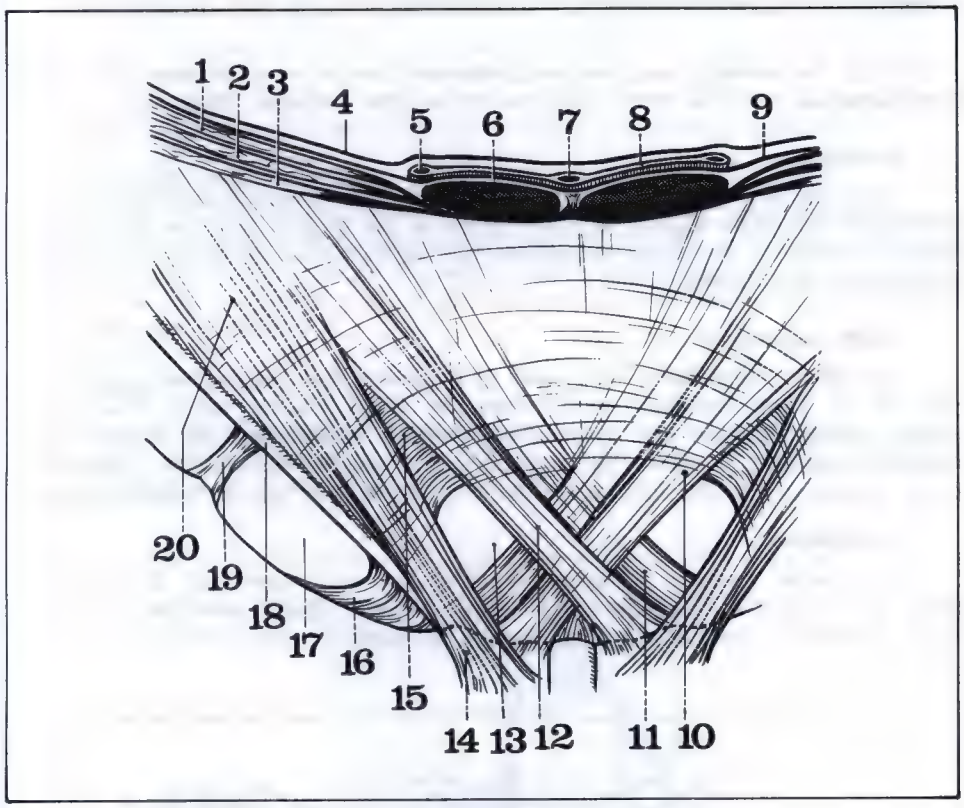

FIGURE 15

La terminaison des fibres inférieures du muscle grand oblique et l'orifice externe du canal inguinal.

1. *Muscle transverse.*
2. *Muscle petit oblique.*
3. *Muscle grand oblique.*
4. *Péritoine pariétal.*
5. *Artère ombilicale.*
6. *Muscle grand droit.*
7. *Ouraque.*
8. *Aponévrose ombilico-prévésicale.*
9. *Fascia transversalis.*
10. *Pilier supéro-interne du grand oblique gauche.*
11. *Pilier postérieur ou pilier de Colles droit.*
12. *Pilier supéro-interne du grand oblique droit.*
13. *Orifice inguinal superficiel.*
14. *Pilier inféro-externe du grand oblique droit.*
15. *Fibres arciformes de Nicaise.*
16. *Ligament de Gimbernat.*
17. *Anneau crural.*
18. *Arcade crurale.*
19. *Bandelette ilio-pectinée.*
20. *Aponévrose du grand oblique.*

■ *Le faisceau moyen* situé immédiatement au-dessus du précédent forme un ruban aponévrotique très mince qui se bifurque à angle aigu et se divise lui-même en deux faisceaux : un faisceau inférieur qui va se fixer à l'arcade crurale et constitue le *pilier inféro-externe* de l'orifice superficiel du canal inguinal, un faisceau supérieur qui passe en avant du grand droit et va s'insérer à la lèvre antérieure de la surface angulaire du pubis : il constitue le *pilier supéro-interne* de l'orifice superficiel du canal inguinal. Ainsi l'angle d'écartement des deux piliers forme-t-il l'orifice superficiel du canal inguinal. De forme triangulaire à base inféro-interne, il est bordé à sa partie supéro-externe par des fibres transversales qui passent d'un pilier à l'autre : les *fibres arciformes* de Nicaise*. (Fig. 15).

■ *Le faisceau supérieur* immédiatement sus-jacent au précédent, passe lui aussi en avant du grand droit, croise la ligne médiane au-dessus de la symphyse en s'entrecroisant avec celui du côté opposé pour aller se fixer à la lèvre interne de la lèvre pectinéale en arrière du pilier supéro-interne du côté opposé : c'est le pilier profond de l'orifice superficiel du canal inguinal ou **pilier de Colles****. (Fig. 15)

Innervation :

Le grand oblique est innervé par les six derniers nerfs intercostaux et par les nerfs grand et petit abdomino-génital qui abordent le muscle par sa face profonde en suivant dans l'ensemble la direction des fibres musculaires.

Action :

Comme les autres muscles larges, le grand oblique joue essentiellement un rôle de soutien et de contention des viscères abdominaux. Il intervient également dans le mécanisme de la toux et du hoquet. En outre agissant à l'état isolé, il incline le thorax en avant en fléchissant la colonne tout en imprimant au thorax un mouvement de torsion qui l'amène du côté opposé à la contraction. Il est donc ainsi antagoniste du petit oblique.

* NICAISE Jules-Edouard (1838-1896) - Anatomiste et chirurgien parisien.
** COLLES Abraham (1773-1843) - Anatomiste et chirurgien anglais. Professeur d'anatomie et de chirurgie à Dublin.

LE MUSCLE GRAND DROIT DE L'ABDOMEN (M. Rectus Abdominis)

C'est un muscle volumineux, rubanné, tendu verticalement du rebord thoracique au pubis de part et d'autre de la ligne médiane. (Fig. 16)

Insertions :

Le grand droit se fixe en haut sur la partie antéro-inférieure du squelette thoracique par trois digitations dont l'externe est la plus large et qui s'étagent de haut en bas et de dehors en dedans sur la face superficielle des 5e, 6e et 7e cartilages et du xiphoïde.

Corps musculaire :

Les fibres musculaires du grand droit descendent verticalement de chaque côté de la ligne médiane en formant un corps charnu aplati d'arrière en avant interrompu par une série **d'intersections tendineuses** en nombre et en situation variable (3 ou 4 en moyenne). Un peu au-dessous de l'ombilic, le corps musculaire se rétrécit brusquement pour se jeter sur un tendon terminal.

Terminaison :

Le tendon terminal aplati et quadrilatère se termine sur le bord supérieur de la surface angulaire du pubis depuis l'épine pubienne jusqu'à la ligne médiane en entrecroisant ses fibres avec celles du côté opposé.

FIGURE 16

Vue antérieure des muscles grand droit, grand oblique et petit oblique de l'abdomen.

1. *Cinquième côte.*
2. *Muscle grand droit.*
3. *Aponévrose antérieure du petit oblique.*
4. *Corps charnu du petit oblique.*
5. *Epine iliaque antéro-supérieure.*
6. *Muscle pyramidal de l'abdomen.*
7. *Orifice inguinal superficiel.*
8. *Ombilic.*
9. *Corps charnu du muscle grand oblique.*
10. *Ligne blanche.*
11. *Aponévrose antérieure du grand oblique formant le feuillet antérieur de la gaine du grand droit.*

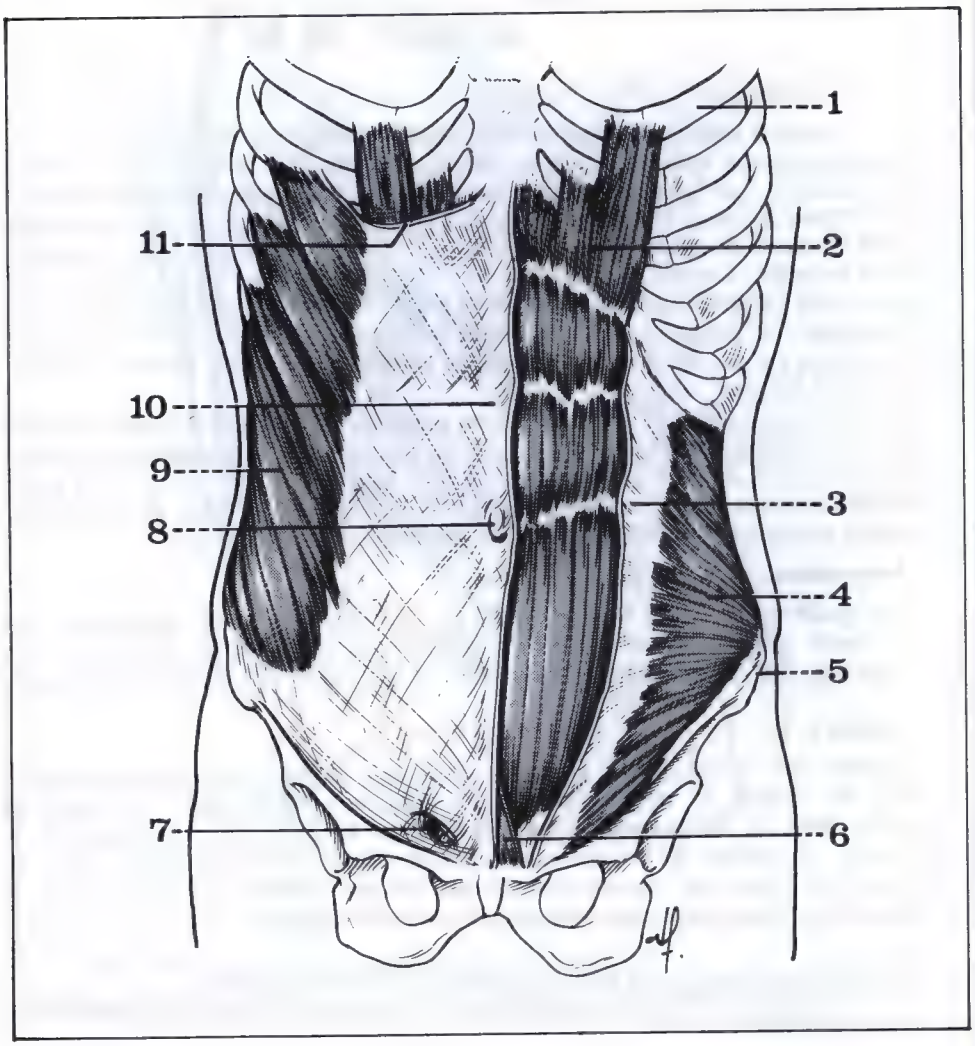

LE MUSCLE PYRAMIDAL DE L'ABDOMEN (M. Pyramidalis) (Fig. 16)

Annexé au muscle grand droit, le muscle pyramidal est une formation musculaire inconstante, triangulaire à base inférieure qui s'insère en bas sur la surface angulaire du pubis et dont les fibres cheminent à la face antérieure du grand droit pour se fixer en dedans à la ligne blanche sur la gaine du muscle grand droit.

Innervation : (Fig. 17)

Le muscle grand droit est innervé par les six derniers nerfs intercostaux et par la branche abdominale du nerf grand abdomino-génital. Les rameaux nerveux abordent le muscle à sa face postérieure près du bord externe après avoir perforé sa gaine. Le pyramidal lui, est innervé par le 12e nerf intercostal et la branche abdominale du grand abdomino-génital.

Action :

Le grand droit est expirateur et fléchisseur du thorax sur le bassin, ou du bassin sur le thorax. Augmentant la pression abdominale, il intervient dans la toux, le vomissement, la miction et la défécation.

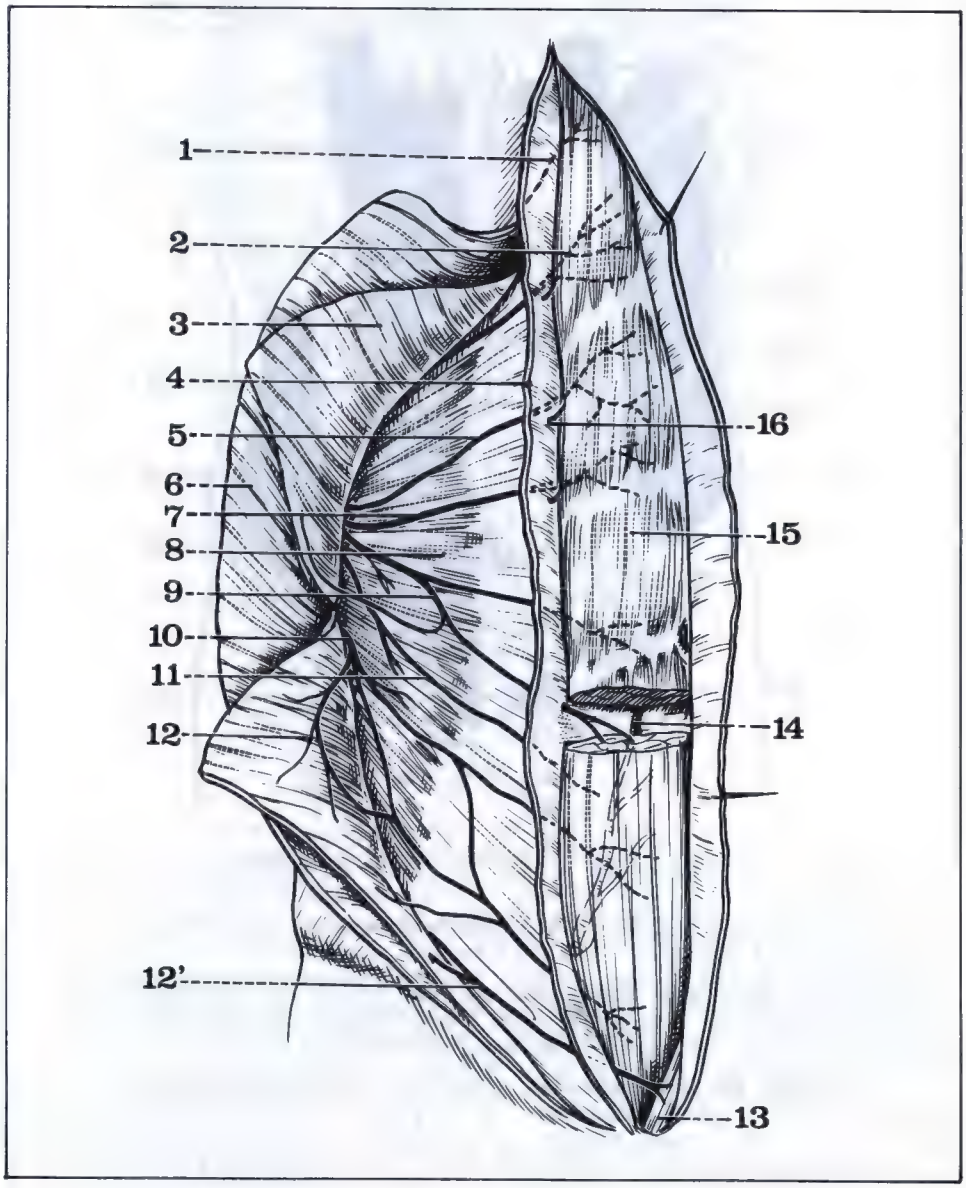

FIGURE 17

Innervation du grand droit et des muscles larges (d'après Hovelacque).

1. *Septième nerf intercostal.*
2. *Huitième nerf intercostal.*
3. *Petit oblique sectionné et récliné en dehors.*
4. *Feuillet antérieur de la gaine du droit incisé et recliné en dehors.*
5. *Neuvième nerf intercostal.*
6. *Grand oblique recliné en dehors.*
7. *Dixième nerf intercostal.*
8. *Muscle transverse.*
9. *Onzième nerf intercostal.*
10. *Douzième nerf intercostal.*
11. *Rameau du onzième nerf intercostal allant au muscle grand droit.*
12. *Nerf du petit oblique.*
12'. *Nerf grand abdomino-génital.*
13. *Muscle pyramidal de l'abdomen.*
14. *Artère épigastrique cheminant à la face postérieure du grand droit.*
15. *Grand droit de l'abdomen.*
16. *Rameau perforant des nerfs intercostaux innervant le muscle grand droit.*

LA GAINE DU MUSCLE GRAND DROIT

Chacun des muscles grands droits et des muscles pyramidaux est contenu dans une gaine fibreuse : **la gaine ou canal des droits,** étendue du thorax au pubis et formée par la terminaison des aponévroses antérieures des muscles larges. Elle forme ainsi de part et d'autre de la ligne médiane une double gaine fibreuse à laquelle on peut décrire de chaque côté une face antérieure, une face postérieure, un bord externe et un bord interne correspondant à la ligne blanche.

— LA FACE ANTERIEURE (Fig. 18) a une constitution différente dans ses deux tiers supérieurs et dans son tiers inférieur.

Dans ses deux tiers supérieurs, elle est formée par l'aponévrose du grand oblique et le feuillet antérieur de dédoublement de l'aponévrose du petit oblique.

Au niveau du tiers inférieur, la paroi antérieure de la gaine est beaucoup plus solide puisque toutes les aponévroses des muscles larges passent en avant du muscle grand droit.

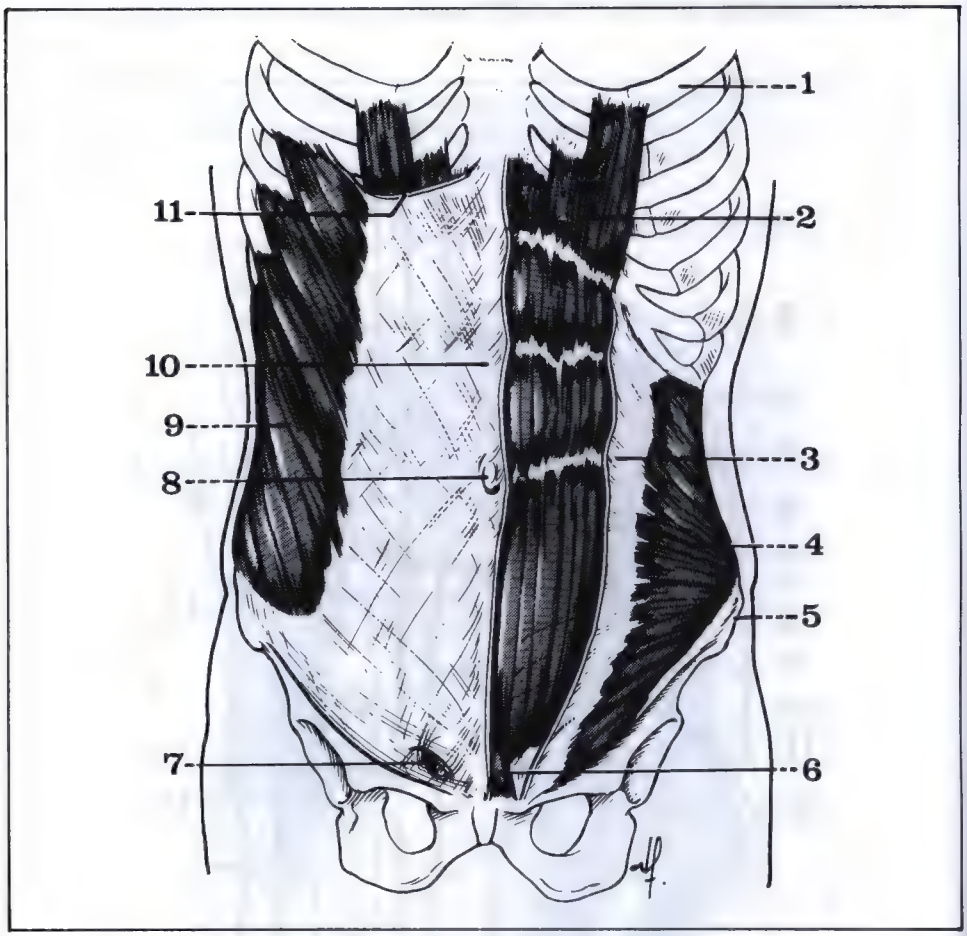

FIGURE 18

Vue antérieure des muscles grand droit, grand oblique et petit oblique de l'abdomen.

1. *Cinquième côte.*
2. *Muscle grand droit.*
3. *Aponévrose antérieure du petit oblique.*
4. *Corps charnu du petit oblique.*
5. *Epine iliaque antéro-supérieure.*
6. *Muscle pyramidal de l'abdomen.*
7. *Orifice inguinal superficiel.*
8. *Ombilic.*
9. *Corps charnu du muscle grand oblique.*
10. *Ligne blanche.*
11. *Aponévrose antérieure du grand oblique formant le feuillet antérieur de la gaine du grand droit.*

– LA FACE POSTÉRIEURE a également une constitution différente en haut et en bas. (Fig. 19 et 22)

Dans ses deux tiers supérieurs, elle est formée par le feuillet postérieur de dédoublement de l'aponévrose du petit oblique qui passe en arrière du grand droit et par l'aponévrose antérieure du transverse.

Au niveau du tiers inférieur, toutes les aponévroses passant en avant du grand droit, la paroi postérieure de la gaine n'est plus formée que par le *fascia transversalis,* mince feuillet aponévrotique qui double la face profonde de l'ensemble des muscles abdominaux et que nous étudierons plus loin.

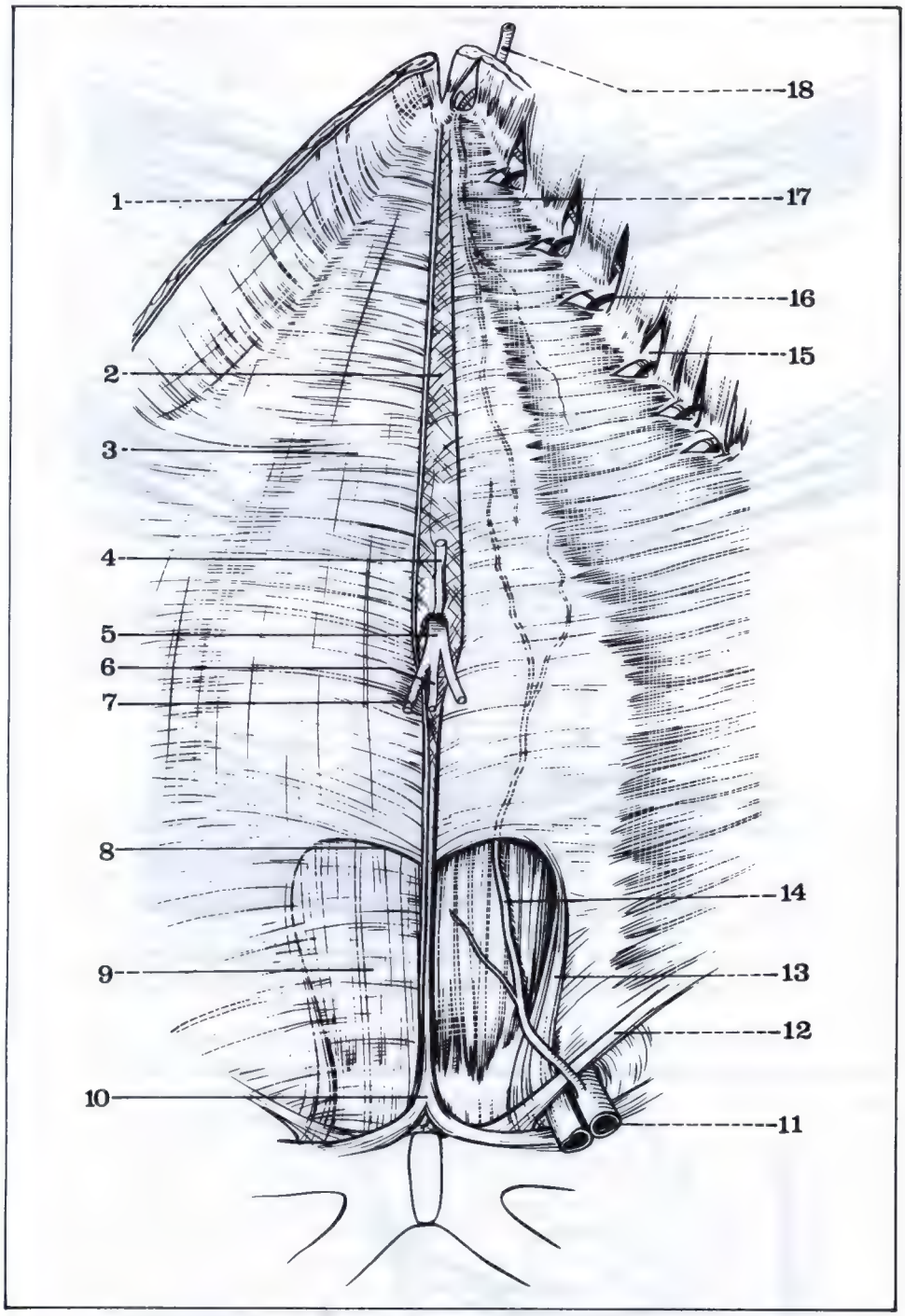

FIGURE 19

Vue postérieure (profonde) de la gaine des grands droits.

1. *Diaphragme.*
2. *Ligne blanche.*
3. *Face postérieure de la gaine des droits formée par l'aponévrose du transverse.*
4. *Ligament rond du foie.*
5. *Ombilic.*
6. *Ouraque.*
7. *Artère ombilicale.*
8. *Arcade de Douglas.*
9. *Partie inférieure de la face postérieure de la gaine des droits formée par le fascia transversalis.*
10. *Adminiculum lineae albae.*
11. *Artère iliaque externe.*
12. *Arcade crurale.*
13. *Ligament de Hesselbach.*
14. *Artère épigastrique.*
15. *Arcade intercostale du diaphragme.*
16. *Nerf intercostal.*
17. *Branche abdominale de la mammaire interne.*
18. *Artère mammaire interne.*

La zone de transition, au niveau de laquelle les aponévroses antérieures des muscles larges changent de destination et de trajet par rapport au muscle grand droit, forme à ce dernier une sorte de boutonnière aponévrotique et dessine à la face postérieure du muscle une arcade fibreuse à concavité inférieure située à quatre ou cinq centimètres au-dessous de l'ombilic : c'est **l'arcade de Douglas*.** Appuyée en dedans sur la ligne blanche, elle se prolonge en dehors par un épaississement du fascia transversalis : le **ligament de Hesselbach**** qui après un trajet incurvé en S italique, grossièrement oblique en bas et en dedans va se terminer au niveau de la partie moyenne de l'arcade crurale, au bord interne de l'orifice inguinal profond.

* DOUGLAS James (1675-1742) - Anatomiste et médecin anglais.
** HESSELBACH Franz Kaspar (1759-1816) - Anatomiste et chirurgien allemand.

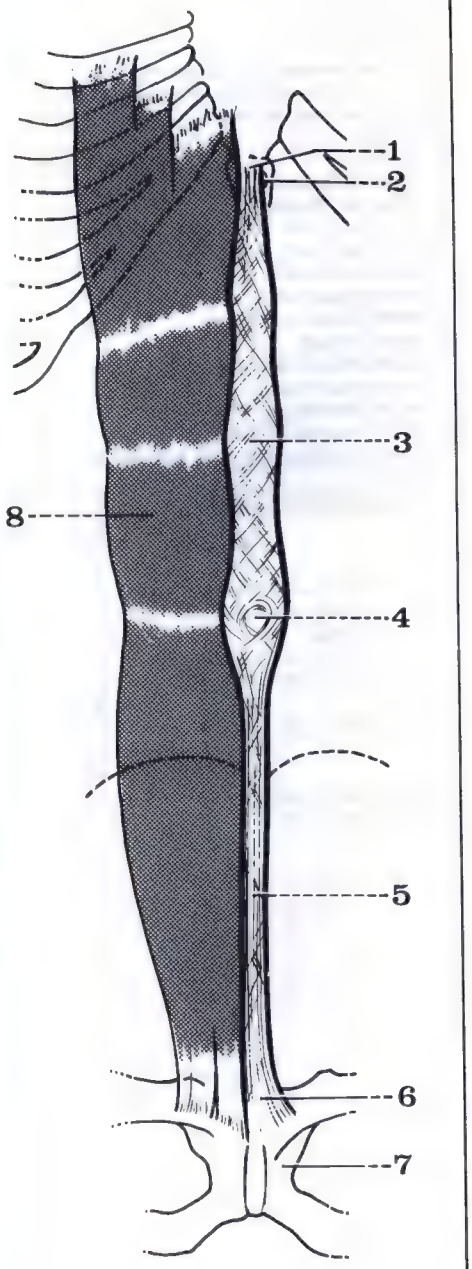

FIGURE 20

La ligne blanche.

1. *Ligament xiphoïdien.*
2. *Appendice xiphoïde.*
3. *Partie supérieure, élargie de la ligne blanche.*
4. *Anneau ombilical.*
5. *Partie inférieure, étroite de la ligne blanche.*
6. *Adminiculum lineae albae.*
7. *Pubis.*
8. *Muscle grand droit.*

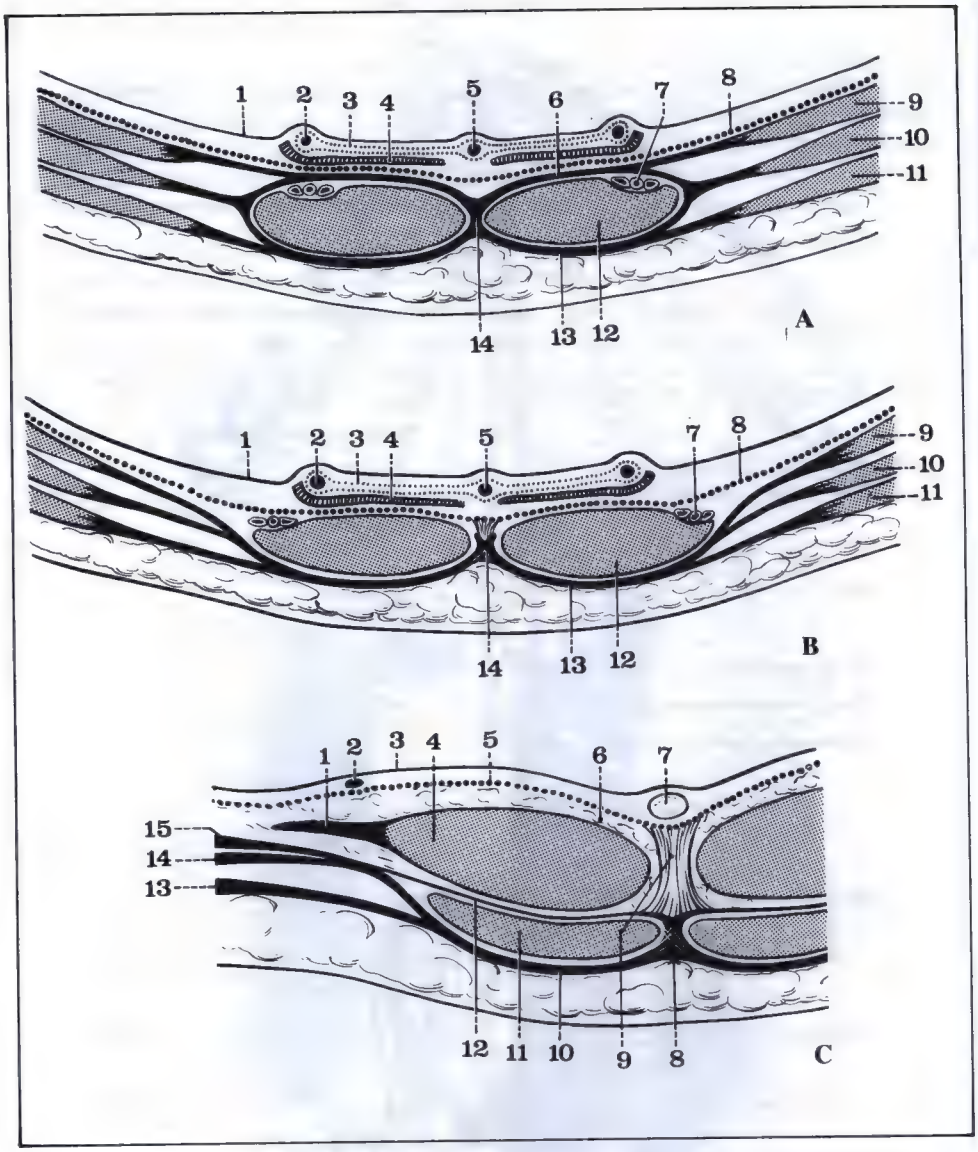

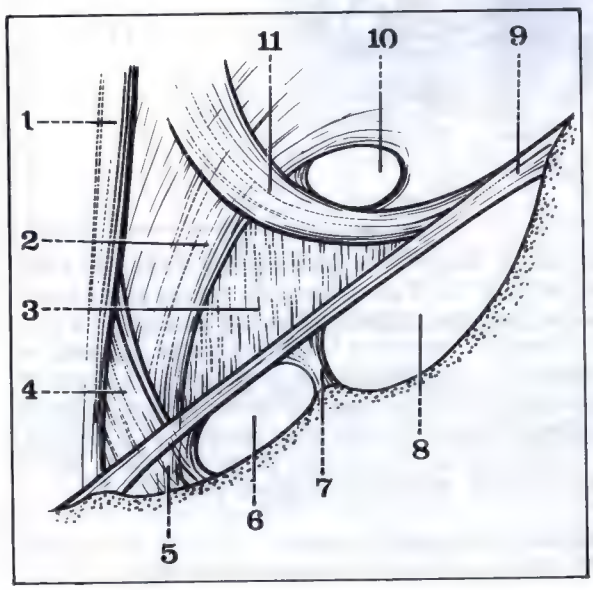

FIGURE 21

Vue postérieure de la paroi postérieure du canal inguinal.

1. *Bord externe du grand droit.*
2. *Tendon conjoint.*
3. *Fascia transversalis.*
4. *Ligament de Henle.*
5. *Ligament de Gimbernat.*
6. *Anneau crural.*
7. *Bandelette ilio-pectinée.*
8. *Canal iliaque.*
9. *Arcade crurale.*
10. *Orifice profond du canal inguinal.*
11. *Ligament de Hesselbach.*

FIGURE 22

A - Coupe horizontale de la gaine des muscles grands droits passant un peu au-dessous de l'ombilic.

1. *Péritoine pariétal antérieur.*
2. *Artère ombilicale.*
3. *Aponévrose ombilico-prévésicale.*
4. *Accolement de l'aponévrose ombilico-prévésicale au fascia transversalis.*
5. *Ouraque.*
6. *Feuillet postérieur de la gaine des grands droits.*
7. *Artère épigastrique.*
8. *Fascia transversalis.*
9. *Transverse.*
10. *Petit oblique.*
11. *Grand oblique.*
12. *Grand droit.*
13. *Feuillet antérieur de la gaine des grands droits.*
14. *Ligne blanche.*

B - Coupe transversale de la gaine des grands droits passant un peu au-dessous de l'arcade de Douglas.

1. *Péritoine pariétal antérieur.*
2. *Artère ombilicale.*
3. *Aponévrose ombilico-prévésicale.*
4. *Accolement de l'aponévrose ombilico-prévésicale au fascia transversalis.*
5. *Ouraque.*
7. *Artère épigastrique.*
8. *Fascia transversalis.*
9. *Transverse.*
10. *Petit oblique.*
11. *Grand oblique.*
12. *Grand droit.*
13. *Feuillet antérieur de la gaine du grand droit.*
14. *Ligne blanche.*

C - Coupe horizontale de la gaine des grands droits passant immédiatement au-dessus du pubis.

1. *Ligament de Henle.*
2. *Artère ombilicale.*
3. *Péritoine pariétal antérieur.*
4. *Grand droit.*
5. *Fascia transversalis.*
6. *Tissu cellulaire de la gaine du grand droit.*
7. *Ouraque.*
8. *Partie inférieure de la ligne blanche.*
9. *Ligament sus-pubien.*
10. *Feuillet antérieur de la gaine du droit.*
11. *Muscle pyramidal de l'abdomen.*
12. *Feuillet aponévrotique postérieur du pyramidal.*
13. *Grand oblique.*
14. *Petit oblique.*
15. *Transverse.*

– LE BORD EXTERNE DE LA GAINE, à la partie haute, est formé par l'angle de dédoublement des deux aponévroses du petit oblique. Plus bas, au-dessous de l'arcade de Douglas, il est formé par l'angle d'écartement entre le fascia transversalis et l'aponévrose antérieure du transverse. Il existe à ce niveau un point faible correspondant au siège des hernies ventrales latérales ou hernies de Spigel. A sa partie toute inférieure, le bord externe de la gaine du grand droit est renforcé par le **ligament de Henle,** formation fibreuse triangulaire qui se détache de la gaine et va se fixer à la crête pectinéale en adhérant au passage au tendon conjoint et au fascia transversalis. (Fig. 21 et 22)

– LE BORD INTERNE DE LA GAINE est formé par la réunion et l'entrecroisement sur la ligne médiane des aponévroses antérieures des muscles larges formant un épais raphé fibreux médian tendu du xiphoïde au pubis et constituant **la ligne blanche** (Linea Alba). (Fig. 20 et 21).

Du xiphoïde à l'arcade de Douglas, la ligne blanche a une largeur de 10 à 12 mm. Elle est renforcée à sa partie toute supérieure par le *ligament xiphoïdien* qui se confond avec elle et s'attache à l'appendice xiphoïde. Plus bas, au-dessous de l'arcade de Douglas, la ligne blanche se rétrécit rapidement et s'épaissit de façon considérable. Elle est renforcée tout en bas par le *ligament sus-pubien* formé de deux faisceaux : un faisceau antérieur très court fixé au versant antérieur du pubis et de la symphyse et un faisceau sus-pubien postérieur ou *adminiculum lineae albae* dont le sommet se perd sur la ligne blanche et dont la base se fixe au bord supérieur du pubis et de la face postérieure de la symphyse. (Fig. 19)

Un peu au-dessus du point de jonction de la partie élargie et de la partie rétrécie de la ligne blanche se trouve situé l'**anneau ombilical.**

— LE CONTENU DE LA GAINE du muscle grand droit. Outre le muscle grand droit et le muscle pyramidal, la gaine des droits contient du tissu cellulaire lâche. Il est à noter que la face antérieure de la gaine adhère aux intersections tendineuses du muscle et est donc ainsi cloisonnée ; au contraire la face postérieure de la gaine s'écarte du muscle en formant une cavité de forme pyramidale à base inférieure : l'**espace sus-pubien ou cavum supra-pubicum.** (Fig. 23)

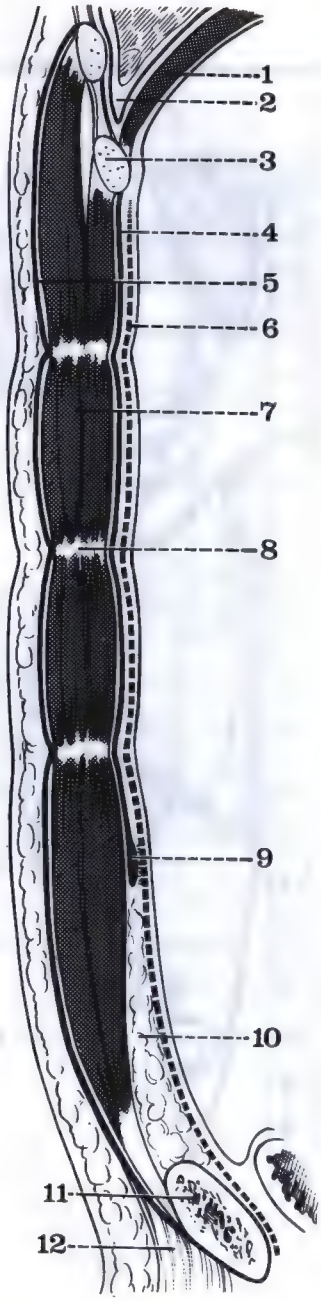

FIGURE 23

Coupe sagittale para-médiane passant par le muscle grand droit.

1. *Coupole diaphragmatique.*
2. *Cul-de-sac pleural.*
3. *Cartilage costal.*
4. *Feuillet postérieur de la gaine du grand droit.*
5. *Feuillet antérieur de la gaine du grand droit.*
6. *Fascia transversalis.*
7. *Corps musculaire du grand droit.*
8. *Insertion aponévrotique du muscle grand droit.*
9. *Arcade de Douglas.*
10. *Cavum supra-pubicum.*
11. *Pubis.*
12. *Ligament suspenseur de la verge.*

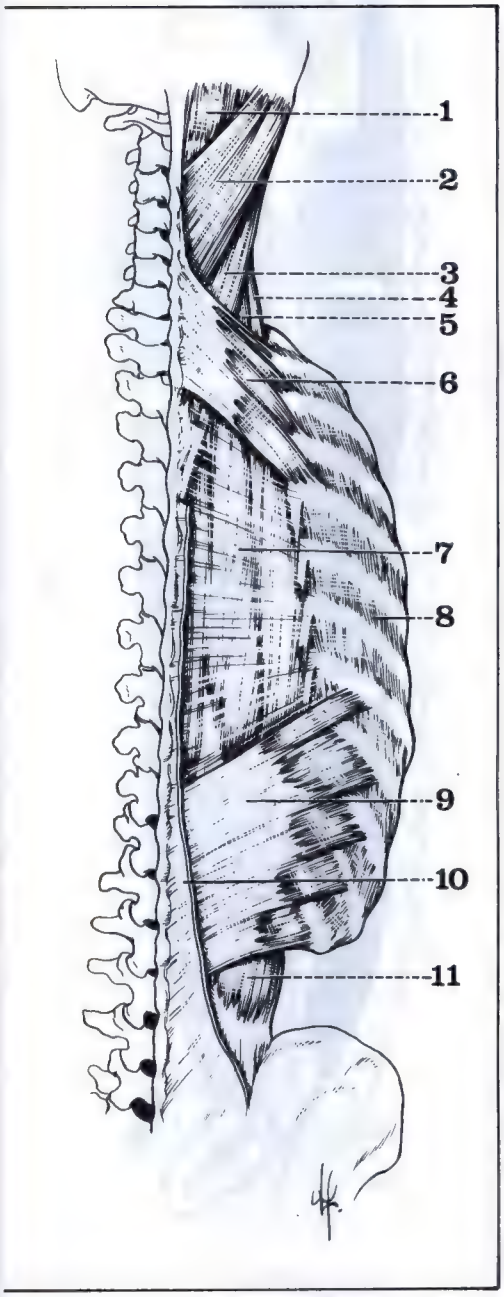

FIGURE 24

Les muscles petits dentelés.

1. *Grand complexus.*
2. *Splénius capitis.*
3. *Splénius colli.*
4. *Scalène moyen.*
5. *Scalène postérieur.*
6. *Petit dentelé postérieur et supérieur.*
7. *Aponévrose intermédiaire des petits dentelés.*
8. *Paroi thoracique.*
9. *Petit dentelé postérieur et inférieur.*
10. *Aponévrose lombo-sacrée.*
11. *Muscle spinaux.*

LES MUSCLES PETIT DENTELE POSTERIEUR ET INFERIEUR ET GRAND DORSAL

Déjà étudiés en détail avec la paroi postéro-latérale du thorax, ces deux muscles participent accessoirement par leurs fibres les plus inférieures à la constitution de la paroi latérale de l'abdomen.

1. LE PETIT DENTELE POSTERIEUR ET INFERIEUR (M. Serratus Posterior Inferior). (Fig. 24).

Il s'insère en dedans sur les apophyses épineuses des trois premières vertèbres lombaires et des deux dernières vertèbres dorsales. Ses fibres musculaires obliques en haut et en dehors vont se terminer par quatre digitations sur la face externe des quatre dernières côtes. Les fibres les plus inférieures recouvrent l'aponévrose postérieure du transverse et délimitent avec la 12e côte, le bord postérieur du petit oblique et le bord externe des muscles spinaux un espace losangique : le **quadrilatère de Grynfeltt,** point faible postérieur de la paroi (cf. page 1798).

2. LE MUSCLE GRAND DORSAL (Fig. 25). (M. Latissimus Dorsi)

Il est de forme triangulaire, volumineux, recouvre totalement le petit dentelé postérieur et inférieur. Il se fixe en bas et en dedans sur les apophyses épineuses des six dernières vertèbres dorsales, les apophyses épineuses de la colonne lombaire, la crête sacrée et le tiers postérieur de la crête iliaque. Ses fibres dirigées obliquement en haut et en dehors vont se jeter sur un tendon volumineux qui se termine sur la lèvre postérieure de la gouttière bicipitale de l'humérus. Ses fibres inférieures recouvrent la partie postérieure du petit oblique et du grand oblique. Son bord inférieur forme avec le bord postérieur du grand oblique et la crête iliaque un espace triangulaire : le **triangle de Jean-Louis Petit.**

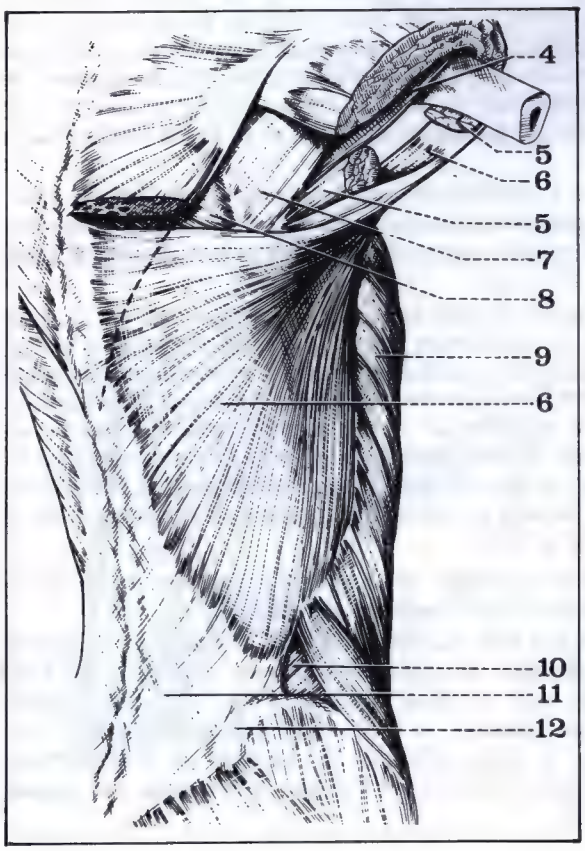

FIGURE 25

La paroi lombaire latérale : triangle de Jean-Louis Petit.

4. *Petit rond.*
5. *Muscle grand rond (sectionné).*
6. *Muscle grand dorsal.*
7. *Muscle sous-épineux.*
8. *Muscle rhomboïde.*
9. *Muscle grand oblique.*
10. *Triangle de Jean-Louis Petit et muscle petit oblique.*
11. *Aponévrose lombo-sacrée.*
12. *Crête iliaque.*

FIGURE 26

Vue postérieure (profonde) de la gaine des grands droits.

1. *Diaphragme.*
2. *Ligne blanche.*
3. *Face postérieure de la gaine des droits formée par l'aponévrose du transverse.*
4. *Ligament rond du foie.*
5. *Ombilic.*
6. *Ouraque*
7. *Artère ombilicale.*
8. *Arcade de Douglas.*
9. *Partie inférieure de la face postérieure de la gaine des droits formée par le fascia transversalis.*
10. *Adminiculum lineae albae.*
11. *Artère iliaque externe*
12. *Arcade crurale.*
13. *Ligament de Hesselbach.*
14. *Artère épigastrique.*
15. *Arcade intercostale du diaphragme.*
16. *Nerf intercostal.*
17. *Branche abdominale de la mammaire interne*
18. *Artère mammaire interne.*

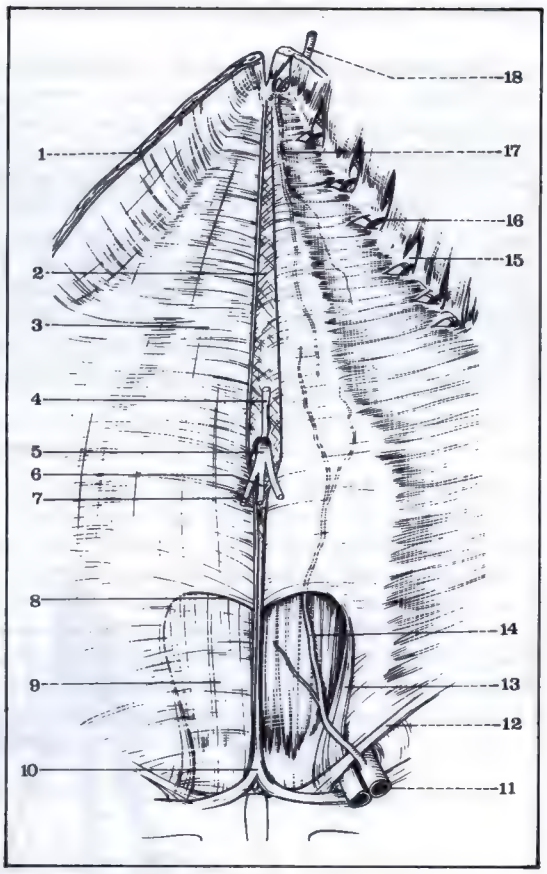

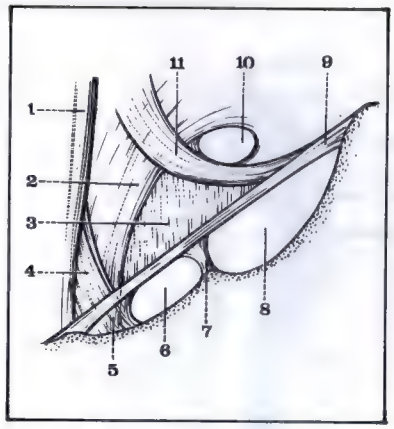

FIGURE 27

Vue postérieure de la paroi postérieure du canal inguinal.

1. *Bord externe du grand droit.*
2. *Tendon conjoint.*
3. *Fascia transversalis.*
4. *Ligament de Henle.*
5. *Ligament de Gimbernat.*
6. *Anneau crural.*
7. *Bandelette ilio-pectinée.*
8. *Canal iliaque.*
9. *Arcade crurale.*
10. *Orifice profond du canal inguinal.*
11. *Ligament de Hesselbach*

Les plans profonds rétro-musculaires

LE FASCIA TRANSVERSALIS (Fig. 26 et 27)

Interposé entre le péritoine et la face profonde des muscles abdominaux, le fascia transversalis est une mince lame aponévrotique qui tapisse toute l'étendue de la face profonde de la paroi abdominale. On peut le considérer comme une lame conjonctivo-musculaire accompagnant l'artère épigastrique, ce qui explique qu'il s'individualise surtout à la partie antérieure et inférieure de la paroi abdominale. En arrière et en haut en effet, ce n'est qu'une mince toile celluleuse fragile et difficile à individualiser. Par contre, en bas en avant, il prend l'allure d'une véritable aponévrose. Sur la ligne médiane, au-dessous de l'ombilic, il adhère à la ligne blanche et à l'arcade de Douglas. Plus bas il adhère également à la face postérieure du pubis et plus en dehors va se confondre, sur la margelle du bassin, au niveau du détroit supérieur, avec la gaine vasculaire des vaisseaux iliaques. Encore plus en dehors, il adhère à l'arcade crurale et va se fixer au ligament de Cooper. Il ferme ainsi la partie interne de l'anneau crural et constitue à ce niveau le **septum crural.**

Immédiatement en dehors de l'artère épigastrique, il s'invagine pour pénétrer entre les muscles larges, dans le canal inguinal, où il va constituer **la tunique fibreuse commune** du cordon et du testicule ; cette zone d'invagination constitue l'orifice inguinal profond. Plus en dehors enfin, il va se perdre sur le fascia iliaca et la crête iliaque. Le fascia transversalis présente en outre deux zones de renforcement : l'une n'est autre que le *ligament de Henle* tendu du bord externe de la gaine des droits à la crête pectinéale du pubis, l'autre le *ligament de Hesselbach* tendu en un trajet sinueux depuis le pilier externe de l'arcade de Douglas jusqu'au milieu de l'arcade crurale au niveau de l'orifice inguinal profond.

L'APONÉVROSE OMBILICO-PRÉVÉSICALE (Fig. 28)

Dépendant en fait de la vessie, l'aponévrose ombilico-prévésicale est une mince lame fibreuse de forme triangulaire à sommet supérieur ombilical, à base inférieure pelvienne, qui double une partie de la face postérieure de la gaine des muscles grands droits et appartient donc topographiquement à la paroi abdominale. Fixée en haut à l'ombilic, elle est sous-tendue latéralement par deux cordons fibreux d'environ deux mm de diamètre, impair et médian : *l'ouraque* qui se fixe en bas au sommet de la vessie. L'aponévrose ombilico-prévésicale adhère en bas au dôme vésical et s'élargit à ce niveau jusque sur les faces latérales de la vessie. Elle délimite avec la paroi antérieure de l'abdomen et du pubis un espace celluleux : **l'espace prévésical ou espace de Retzius*** qui entoure la vessie en fer-à-cheval et qui communique latéralement avec les espaces sous-péritonéaux antérieurs. L'aponévrose ombilico-prévésicale adhère en fait très étroitement au péritoine pariétal antérieur.

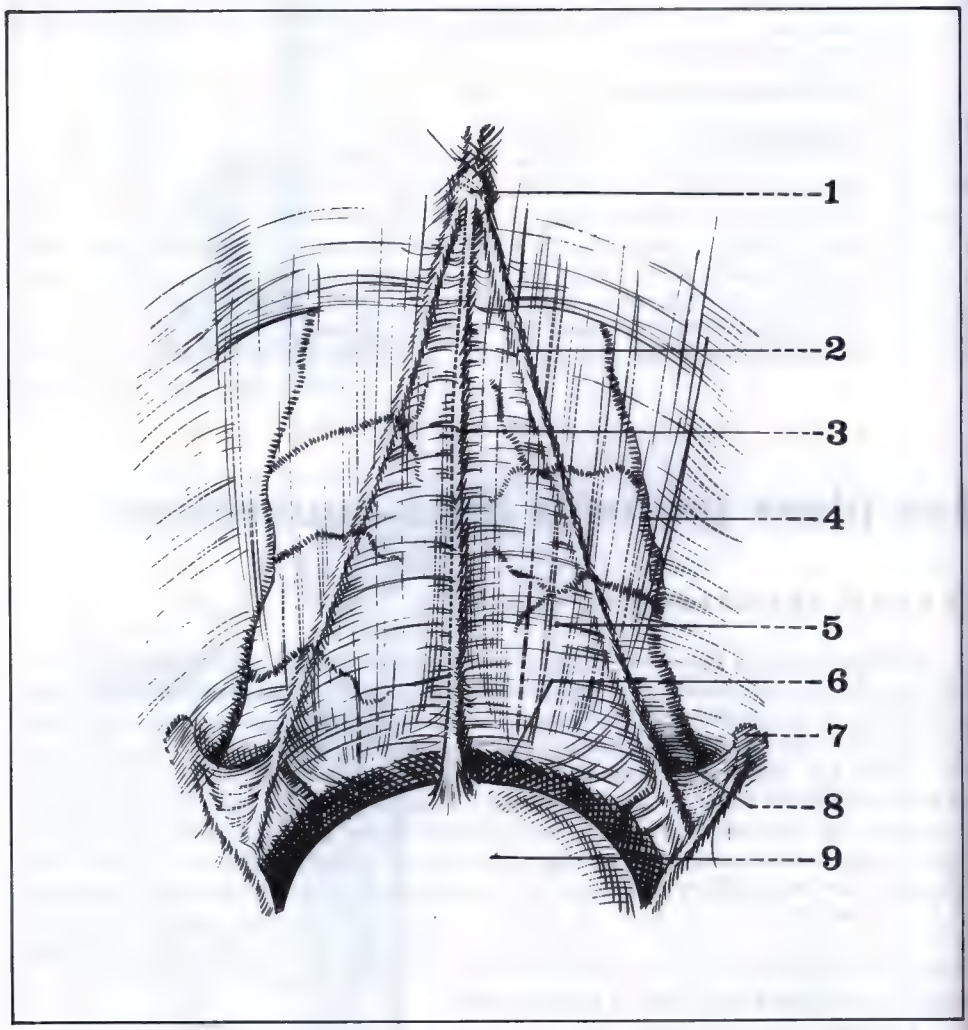

FIGURE 28

L'aponévrose ombilico-prévésicale
Vue postérieure.

1. *Ombilic.*
2. *Artère ombilicale.*
3. *Ouraque.*
4. *Artère épigastrique.*
5. *Fascia transversalis.*
6. *Espace prévésical.*
7. *Orifice profond du canal inguinal.*
8. *Fossette inguinale moyenne.*
9. *Vessie.*

* RETZIUS Andreas Adolf (1796-1860) - Anatomiste et anthropologiste suédois.

LE PERITOINE PARIETAL

Le péritoine pariétal tapisse entièrement la face profonde de la paroi abdominale antéro-latérale.

Latéralement, il n'adhère pas à la face profonde de cette paroi dont il est séparé par une couche de tissu cellulaire sous-péritonéal dont l'épaisseur diminue au fur et à mesure que l'on s'approche en avant du bord externe de la gaine des droits.

Sur la ligne médiane, au-dessus de l'ombilic, le péritoine est soulevé par le relief de la veine ombilicale oblitérée chez l'adulte où elle forme le ligament rond du foie étendu en un trajet oblique en haut et en arrière depuis l'ombilic jusqu'au bord antérieur du foie ; elle soulève un repli péritonéal à deux feuillets qui constitue le ligament falciforme du foie. Au-dessous de l'ombilic, le péritoine pariétal est séparé des plans musculaires par l'aponévrose ombilico-prévésicale sous-tendue par l'ouraque sur la ligne médiane et les deux artères ombilico-vésicales latéralement. (Fig. 30)

En bas et en dehors, au niveau de la région inguinale, le péritoine soulevé par l'ouraque, l'artère ombilico-vésicale et le ligament de Hesselbach, longé par l'artère épigastrique, forme trois fossettes : la *fossette inguinale externe* en dehors qui correspond à l'orifice profond du canal inguinal, la *fossette inguinale moyenne* entre le ligament de Hesselbach et l'artère ombilicale, enfin tout en dedans la petite *fossette inguinale interne* entre l'artère ombilico-vésicale et l'ouraque. (Fig. 28 et 29)

Tout en bas enfin le péritoine pariétal se réfléchit pour aller tapisser le muscle psoas-iliaque dans la fosse iliaque interne il s'écarte alors de la paroi et délimite en arrière de l'arcade crurale un espace sous-péritonéal prismatique triangulaire : l'**espace de Bogros*** (Fig. 4 et 6, page 1836)

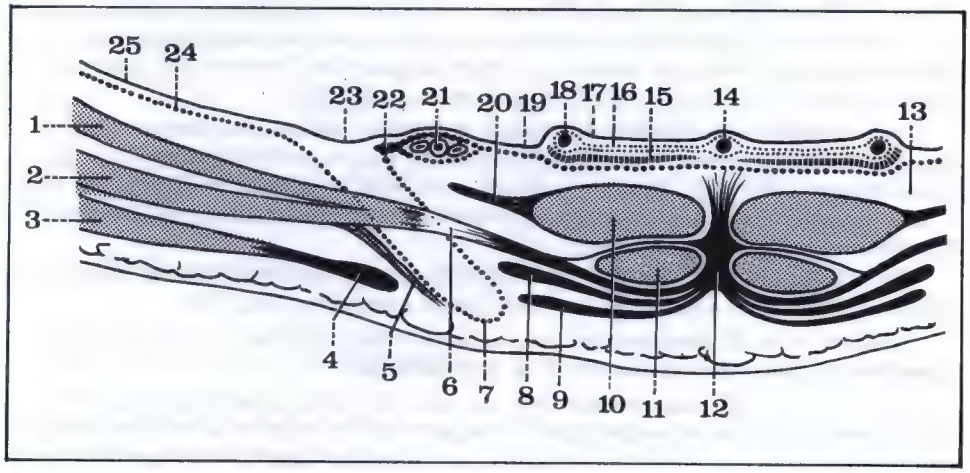

FIGURE 29

Coupe horizontale du canal inguinal (côté droit, segment inférieur de la coupe).

1. *Muscle transverse.*
2. *Muscle petit oblique.*
3. *Muscle grand oblique.*
4. *Pilier inféro-externe de l'orifice superficiel.*
5. *Crémaster.*
6. *Tendon conjoint.*
7. *Fibreuse commune du cordon.*
8. *Pilier de Colles.*
9. *Pilier supéro-interne.*
10. *Muscle grand droit.*
11. *Muscle pyramidal de l'abdomen.*
12. *Ligne blanche.*
13. *Espace sous-péritonéal.*
14. *Ouraque.*
15. *Aponévrose ombilico-prévésicale.*
16. *Gaine allantoïdienne.*
17. *Fossette inguinale interne.*
18. *Artère ombilicale.*
19. *Fossette inguinale moyenne.*
20. *Ligament de Henle.*
21. *Artère épigastrique.*
22. *Ligament de Hesselbach.*
23. *Fossette inguinale externe correspondant à l'orifice inguinal profond.*
24. *Fascia transversalis.*
25. *Péritoine.*

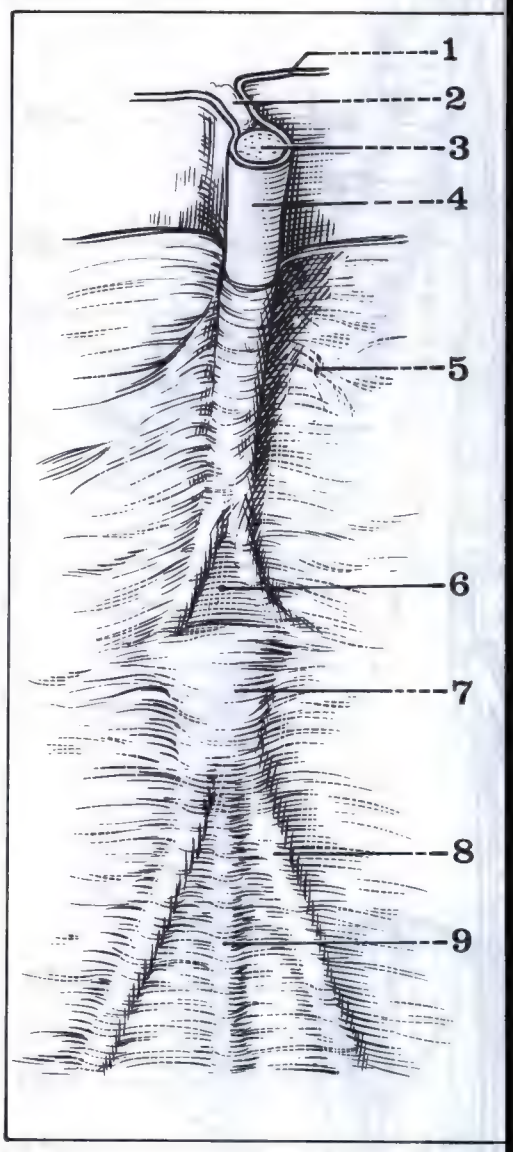

FIGURE 30

Vue postérieure de la région ombilicale.

1. *Péritoine pariétal antérieur.*
2. *Ligament falciforme.*
3. *Section du ligament rond.*
4. *Ligament rond.*
5. *Fascia ombilicalis.*
6. *Fossette inter-vasculaire.*
7. *Ombilic.*
8. *Artère ombilicale.*
9. *Ouraque.*

* BOGROS Annet-Jean (1786-1823) - Anatomiste et chirurgien parisien.

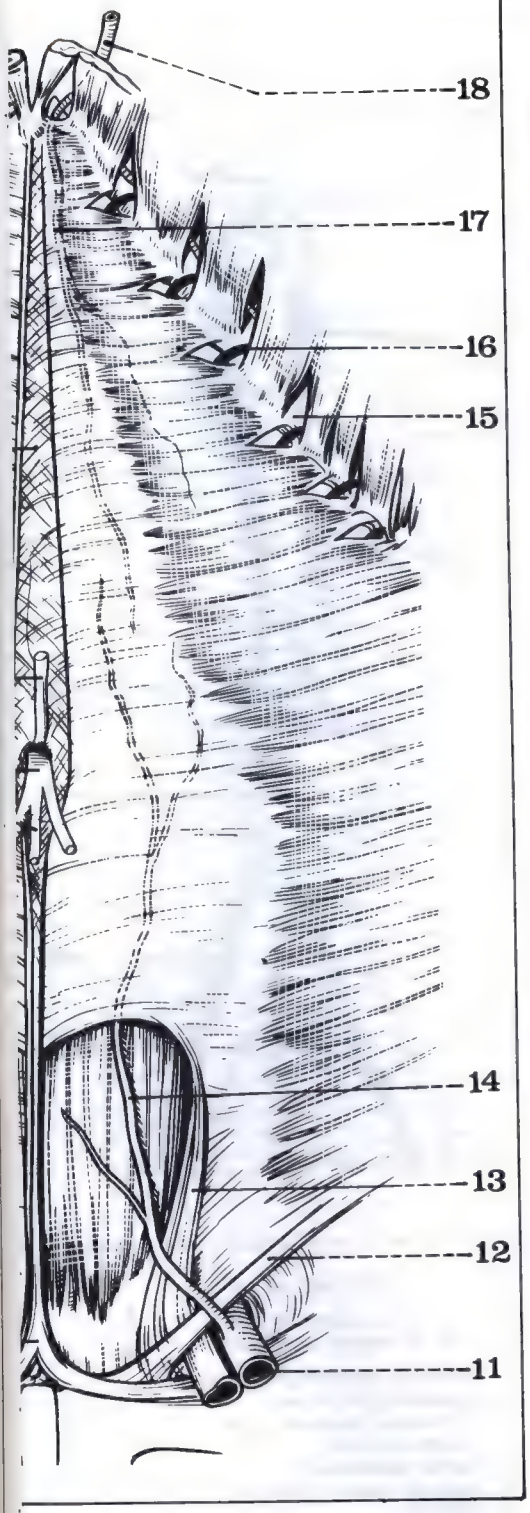

FIGURE 31

Vue postérieure (profonde) de la gaine des grands droits.

11. Artère iliaque externe.
12. Arcade crurale.
13. Ligament de Hesselbach.
14. Artère épigastrique.
15. Arcade intercostale du diaphragme.
16. Nerf intercostal.
17. Branche abdominale de la mammaire interne.
18. Artère mammaire interne.

Les vaisseaux et les nerfs profonds de la paroi

LES ARTERES

Les artères de la paroi antéro-latérale de l'abdomen peuvent se grouper en trois systèmes :

- **une voie verticale antérieure** satellite du grand droit de l'abdomen représentée par le système épigastrique-mammaire interne ;
- **un système transversal** formé par les intercostales et les lombaires ;
- **un système vertical latéral** formé par les branches ascendantes de la circonflexe iliaque.

LE SYSTEME VERTICAL ANTERIEUR est constitué par les artères épigastriques et mammaires internes qui s'anastomosent entre elles à la face postérieure du grand droit. (Fig. 31)

- **L'artère épigastrique** (A. Epigastrica Inferior). Branche collatérale de l'artère iliaque externe, elle naît juste avant la terminaison de celle-ci, en arrière de l'arcade crurale, et d'abord oblique en haut et en dedans, décrit une crosse à concavité supéro-externe ; elle monte ensuite d'abord dans l'espace de Bogros puis à la face postérieure du ligament de Hesselbach à l'intérieur même du fascia transversalis pour rejoindre le bord externe de la gaine du grand droit où elle pénètre au niveau de l'arcade de Douglas avant d'aller s'anastomoser à l'intérieur du muscle lui-même avec la branche abdominale de l'artère mammaire interne.

Au cours de ce trajet, après avoir donné l'*artère funiculaire* chez l'homme ou l'*artère du ligament rond* chez la femme, ainsi qu'une *anastomose à l'artère obturatrice*, elle fournit de nombreux rameaux musculaires soit internes destinés aux muscles grands droits, soit externes qui traversent la gaine des droits et se ramifient entre le petit oblique et le transverse en irrigant les muscles larges.

- **La branche abdominale de l'artère mammaire interne** (collatérale de l'artère sous-clavière) arrive dans la paroi abdominale en traversant le diaphragme au niveau de la fente de Larrey* et chemine verticalement dans la gaine du muscle grand droit, à la face postérieure du muscle en s'anastomosant à l'intérieur de celui-ci avec les branches de l'artère épigastrique.

LE SYSTÈME ARTÈRIEL TRANSVERSAL est représenté par la terminaison des dernières artères intercostales et des artères lombaires. (Fig. 32)

- **La 9e et la 10e intercostales** cheminent à la face profonde du grand oblique et donnent des rameaux à ce muscle et au petit oblique.
- **La 11e et la 12e intercostales** arrivent dans la région en perforant l'aponévrose du transverse à la partie supérieure de l'espace de Grynfeltt et arrivées au bord du petit oblique se divisent en deux branches : une branche superficielle cheminant entre grand et petit oblique et une branche profonde cheminant entre petit oblique et transverse.
- **Les artères lombaires** cheminent profondément entre transverse et petit oblique puis perforent ce dernier muscle pour cheminer entre lui et le grand oblique où elles se terminent. Toutes ces artères transversales donnent des *branches perforantes* qui traversent les plans musculaires de la paroi pour rejoindre les plans superficiels.

LE SYSTÈME VERTICAL LATÉRAL ascendant est représenté par les branches ascendantes de la **circonflexe iliaque profonde** collatérale de l'iliaque externe qui longe la face postérieure de l'arcade crurale.

LES VEINES

Au nombre de deux par artère, elles ont un trajet superposable à ces dernières et gagnent soit la veine iliaque externe soit la veine cave inférieure ou la veine azygos.

---

* LARREY Dominique (1766-1842) - Chirurgien français, Chirurgien en chef de la Garde impériale.

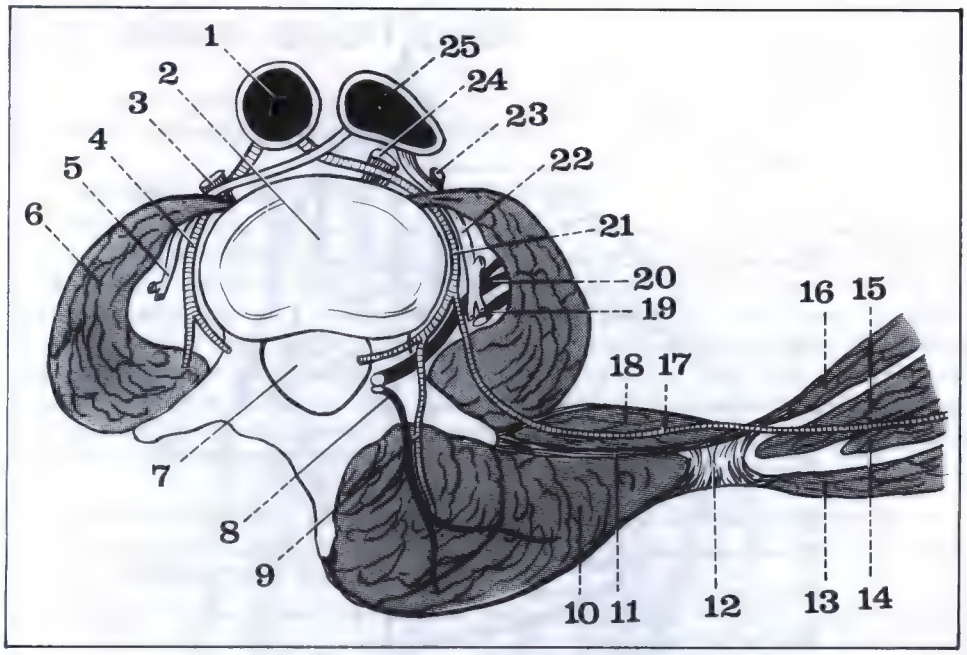

FIGURE 32

Coupe horizontale de la région lombaire (segment inférieur de la coupe)

1. *Aorte abdominale.*
2. *Corps vertébral lombaire.*
3. *Pilier gauche du diaphragme.*
4. *Artère lombaire gauche.*
5. *Veine lombaire gauche.*
6. *Muscle psoas gauche.*
7. *Canal vertébral.*
8. *Branche postérieure du nerf lombaire.*
9. *Branche dorsale de l'artère lombaire.*
10. *Masse sacro-lombaire.*
11. *Aponévrose postérieure du transverse.*
12. *Charnière aponévrotique lombaire.*
13. *Muscle grand dorsal.*
14. *Muscle grand oblique.*
15. *Muscle petit oblique.*
16. *Muscle transverse.*
17. *Branche intercostale lombaire.*
18. *Muscle carré des lombes.*
19. *et 20. Branches antérieures du nerf lombaire.*
21. *Artère lombaire droite.*
22. *Veine lombaire droite (et veine lombaire ascendante).*
23. *Chaîne sympathique lombaire.*
24. *Pilier droit du diaphragme.*
25. *Veine cave inférieure.*

LES LYMPHATIQUES PROFONDS de la paroi abdominale antéro-latérale se rendent :

- pour ceux issus de la région sus-ombilicale vers les **ganglions mammaires internes ;**
- pour les lymphatiques de la paroi latérale vers les **ganglions lombo-aortiques** et intercostaux ;
- pour les lymphatiques de la région sous-ombilicale vers **les ganglions rétro-cruraux.**

LES NERFS (Fig. 33)

Ils sont représentés par la terminaison des six derniers nerfs intercostaux et par les deux nerfs abdomino-génitaux branches du plexus lombaire.

1. *Les nerfs intercostaux* quittent le thorax en passant entre les digitations du diaphragme et celles du transverse ou, pour le 12e nerf intercostal, en perforant l'aponévrose postérieure du transverse. Ils cheminent d'arrière en avant et de haut en bas entre le transverse et le petit oblique. Après avoir innervé au passage les muscles larges et donné des rameaux perforants pour les plans superficiels, ils pénètrent dans la gaine du grand droit qu'ils innervent.

FIGURE 33

Innervation du grand droit et des muscles larges (d'après Hovelacque).

1. *Septième nerf inercostal.*
2. *Huitième nerf intercostal.*
3. *Petit oblique sectionné et récliné en dehors.*
4. *Feuillet antérieur de la gaine du droit incisé et récliné en dehors.*
5. *Neuvième nerf intercostal.*
6. *Grand oblique récliné en dehors.*
7. *Dixième nerf intercostal.*
8. *Muscle transverse.*
9. *Onzième nerf intercostal.*
10. *Douzième nerf intercostal.*
11. *Rameau du onzième nerf intercostal allant au muscle grand droit.*
12. *Nerf du petit oblique.*
12'. *Nerf grand abdomino-génital.*
13. *Muscle pyramidal de l'abdomen.*
14. *Artère épigastrique cheminant à la face postérieure du grand droit.*
15. *Grand droit de l'abdomen.*
16. *Rameau perforant des nerfs intercostaux innervant le muscle grand droit.*

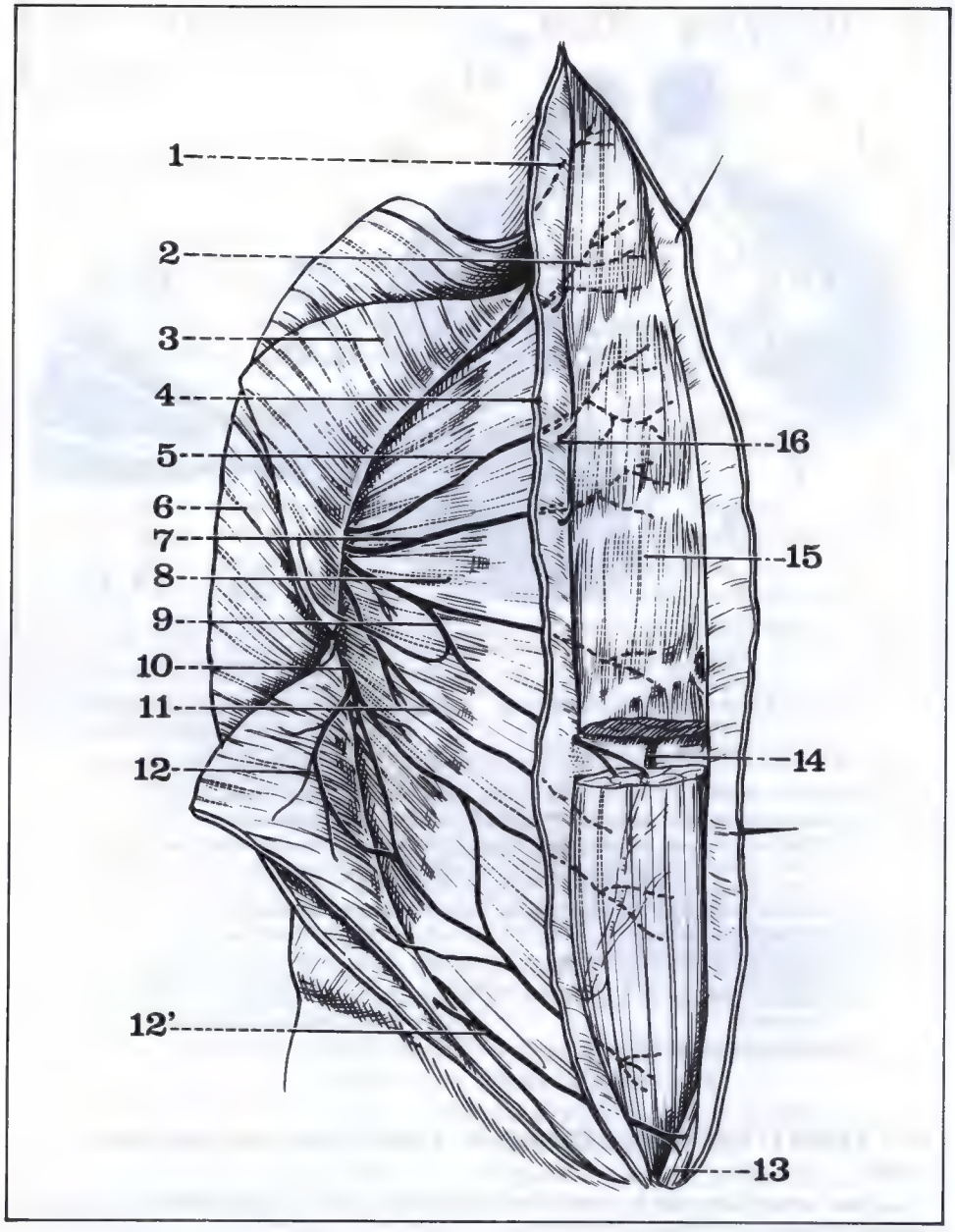

2. *Le nerf grand abdomino-génital* ou nerf ilio-hypogastrique (nervus ilio-hypogastricus), branche du plexus lombaire issu de la première racine lombaire traverse le psoas à sa partie postéro-supérieure et, après avoir cheminé en avant du carré des lombes, pénètre dans la paroi antéro-latérale en perforant l'aponévrose du transverse. Il chemine entre petit oblique et transverse, donne un *rameau cutané perforant* puis se divise en deux branches, **un rameau abdominal** qui continue la direction oblique en bas et en dedans du nerf pour pénétrer dans la gaine du muscle grand droit qu'il innerve ainsi que le pyramidal et un **rameau génital** oblique en bas et en dedans qui va pénétrer dans le canal inguinal qu'il parcourt pour aller innerver la peau du pubis et du scrotum chez l'homme, des grandes lèvres chez la femme.

3. *Le nerf petit abdomino-génital* ou nerf ilio-inguinal (nervus ilio-inguinalis), sous-jacent au précédent, né également du premier nerf lombaire chemine parallèlement au grand abdomino-génital dans l'épaisseur de la paroi abdominale et donne également un rameau abdominal et un rameau génital qui suivent la même destinée que ceux du grand nerf abdomino-génital. (Fig. 33)

Les plans superficiels

Il sont représentés par la peau et le tissu cellulaire sous-cutané où cheminent des vaisseaux et des nerfs superficiels.

LE TISSU CELLULAIRE SOUS-CUTANÉ

Plus ou moins épais suivant les sujets, il forme un **fascia superficialis** à deux feuillets séparés par une couche plus ou moins épaisse de tissu adipeux. Il est absent au niveau de l'ombilic où la peau adhère directement aux plans fibreux sous-jacents. Ce fascia superficialis s'individualise au niveau du pubis en des fibres de direction verticale qui forment sur la ligne médiane le **ligament suspenseur de la verge ou du clitoris.** Plus en dehors, ces fibres descendantes se dirigent vers les bourses ou les grandes lèvres où elles se continuent avec le dartos. Au niveau de la région inguinale, ce fascia superficialis devient plus épais et prend le nom de *fascia ventrier de Velpeau**. (Fig. 23)

LES ARTÈRES SUPERFICIELLES proviennent de différentes sources :

- branches ascendantes de la **honteuse externe supérieure** à la partie inférieure et interne de la région ;
- **artère sous-cutanée abdominale,** branche ascendante de l'artère fémorale qui après avoir croisé superficiellement l'arcade crurale se ramifie à la partie inférieure du plan superficiel de la paroi abdominale en s'anastomosant avec les autres branches artérielles ;
- **branches perforantes** enfin des artères lombaires, des artères intercostales et de la circonflexe iliaque profonde. Cette dernière donne parfois une perforante plus volumineuse située un peu en dedans et au-dessus de l'épine iliaque antéro-supérieure et qu'on désigne parfois sous le nom *d'artère de l'appendicectomie.*

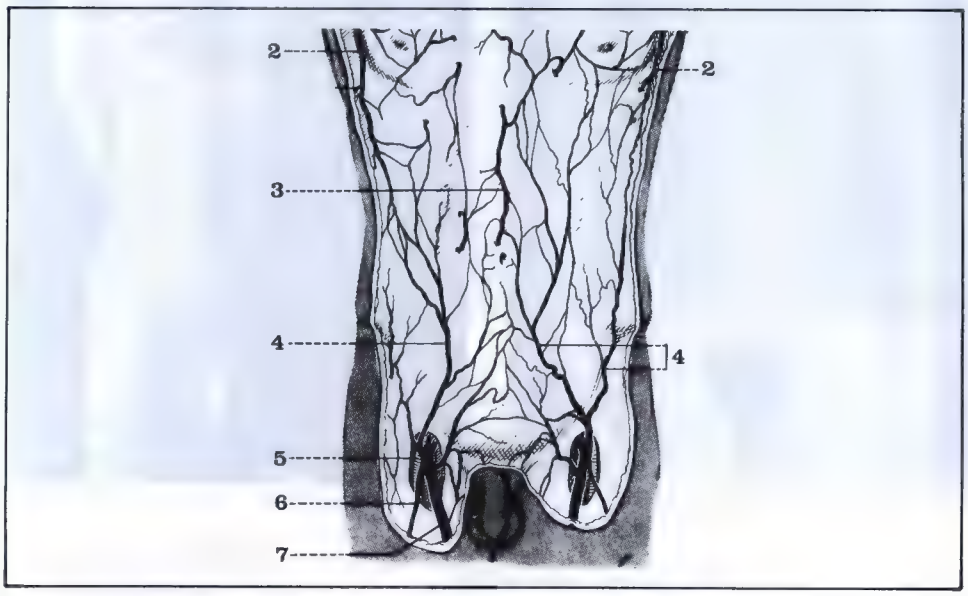

FIGURE 34

Les veines superficielles de la paroi abdominale.

2. *Veine thoracique longue.*
3. *Veine médiane xiphoïdienne.*
4. *Veine sous-cutanée abdominale.*
5. *Veine circonflexe iliaque.*
6. *Veine saphène antérieure.*
7. *Veine saphène interne.*

LES VEINES SUPERFICIELLES (Fig. 34) forment un réseau assez abondant, peu visible à l'état normal mais qui peut devenir très apparent en cas d'obstacle sur la veine cave inférieure : ce réseau est commun avec celui de la paroi thoracique, les éléments principaux en sont la **veine médiane xiphoïdienne tégumenteuse** qui chemine sur la ligne médiane et s'anastomose avec les veines thoraciques et avec les veines épigastriques ; et la **veine sous-cutanée abdominale moyenne** qui se draine dans la veine fémorale. Ce réseau est encore complété par les veines *honteuses externes* et par les veines *sous-cutanées abdominales* satellites des artères homologues et qui se jettent dans la crosse de la veine saphène interne.

* VELPEAU Alfred Louis Marie (1795-1867) - Anatomiste et chirurgien parisien.

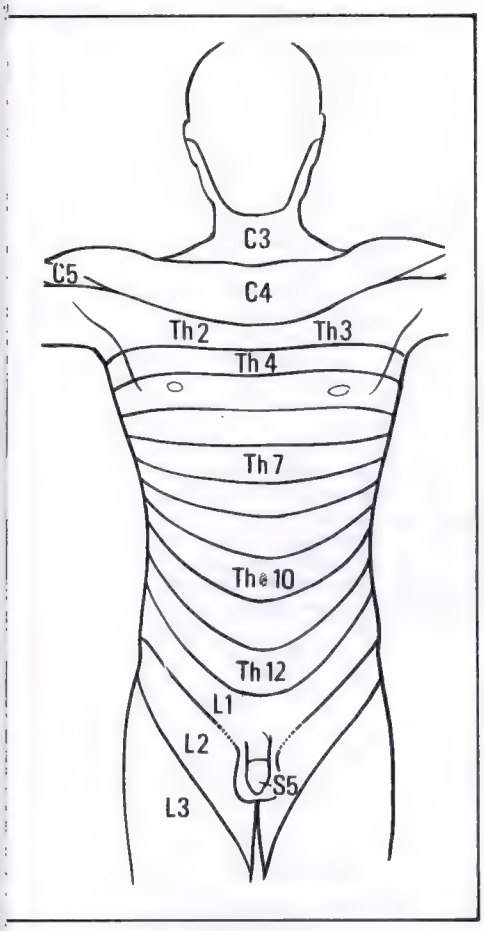

FIGURE 35

Les territoires radiculaires d'innervation cutanée de la face antérieure du tronc. Noter leur disposition métamérique.

LES LYMPHATIQUES SUPERFICIELS se drainent :

- pour ceux nés au-dessous de l'ombilic vers les deux groupes supérieurs du pli de l'aine ;
- pour ceux situés au-dessus de l'ombilic, vers les ganglions mammaires externes du creux axillaire.

LES NERFS SUPERFICIELS sont des rameaux des derniers nerfs intercostaux et des nerfs abdomino-génitaux. Du point de vue radiculaire l'innervation cutanée de la paroi antéro-latérale de l'abdomen est assurée par les six dernières racines dorsales et les deux premières lombaires. Elle revêt une disposition typiquement métamérique. (Fig. 35)

LA PEAU, mince, fine, et souple, surtout en avant, est dans son ensemble très mobile sauf au niveau de l'ombilic où elle adhère directement au plan profond. Glabre à la partie externe et supérieure de la paroi abdominale elle est à sa partie inférieure et antérieure, revêtue de poils longs et raides dont l'ensemble constitue les **poils du pubis.** La disposition de cette pilosité est différente chez l'homme et chez la femme. Chez la femme, elle dessine en effet un triangle à base supérieure et à sommet inférieur où elle se continue avec la pilosité du périnée. Chez l'homme, cette pilosité remonte jusqu'au niveau de l'ombilic et parfois même sur la ligne médiane jusque dans la région épigastrique en revêtant dans son ensemble une disposition losangique. (Fig. 36)

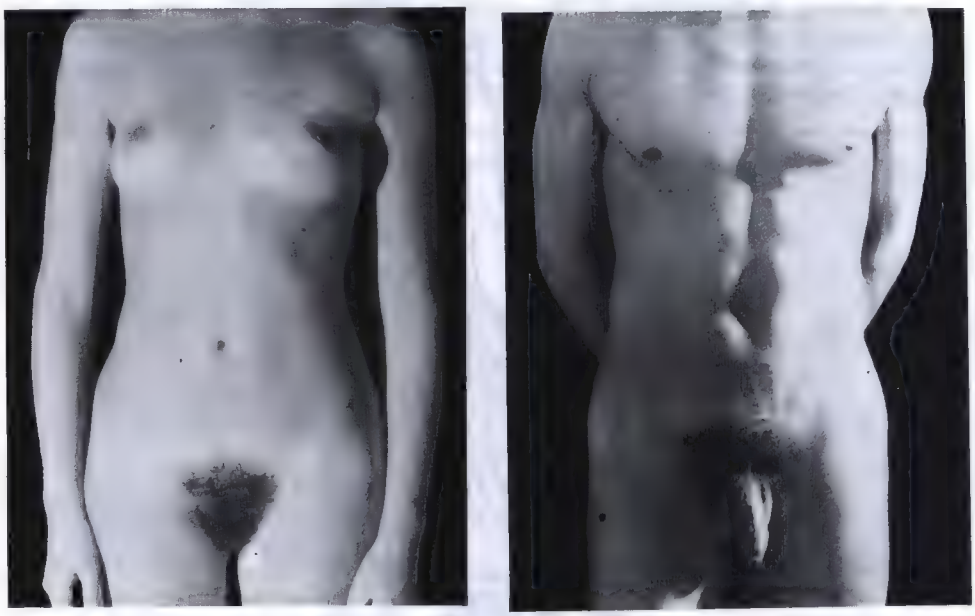

FIGURE 36

Les plans superficiels de la paroi abdominale chez la femme et chez l'homme.

7 les points faibles de la paroi abdominale

PLAN

Région inguinale :
- Situation et direction
- Constitution anatomique
  - Paroi inférieure
  - Paroi postérieure
  - Paroi antérieure
  - Paroi supérieure
  - Orifice profond
  - Orifice superficiel
- Contenu
- Rapports

Région ombilicale :
- Généralités
  - Rappel embryologique
  - Situation
  - Morphologie externe
- Constitution anatomique
  - Anneau ombilical
  - Plans profonds
  - Vaisseaux et nerfs profonds
  - Plans superficiels

Anneau crural :
- Parois
- Contenu

Autres points faibles :
- Ligne blanche
- Triangle de Jean-Louis Petit
- Quadrilatère de Grynfeltt
- Ligne semi-lunaire de Spigel

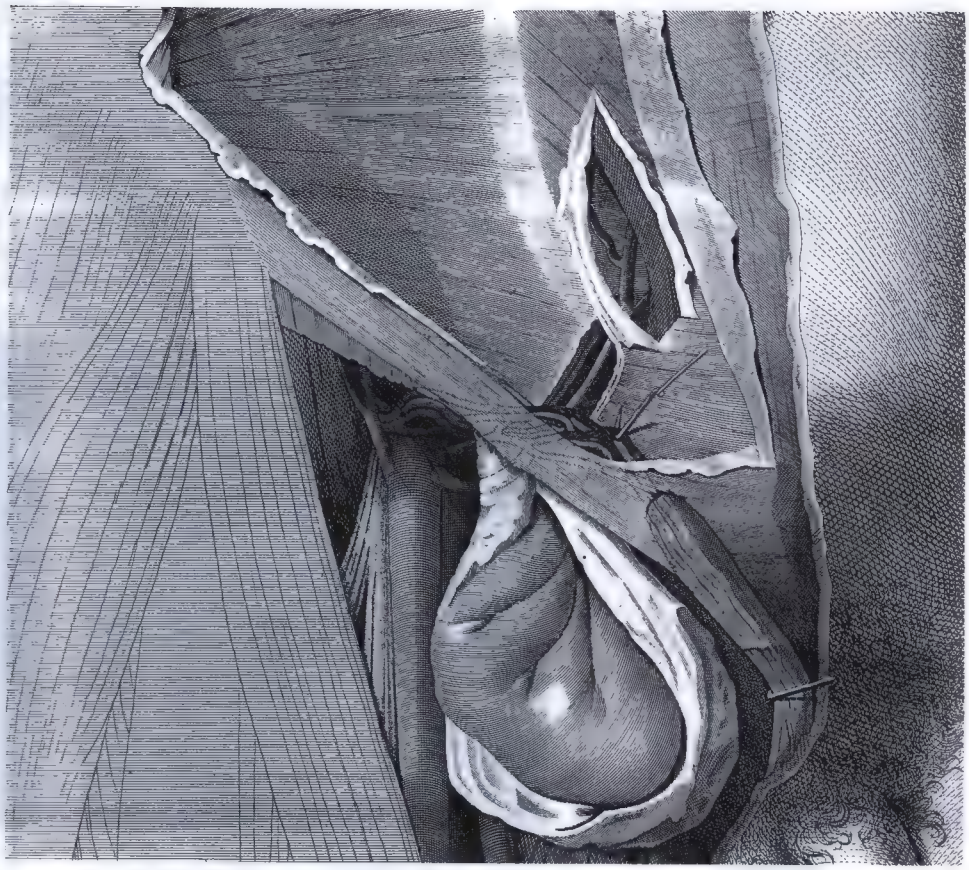

Dessin original de Scarpa montrant une hernie fémorale.

Bien que constituant dans son ensemble une sangle solide et résistante, la paroi abdominale présente des zones de moindre résistance, véritables points faibles de la paroi. Ces points faibles présentent une importance pratique considérable car leur siège, leur constitution et leurs rapports déterminent les caractéristiques des différents types de hernies dont ils peuvent être le siège.

Ils peuvent correspondre :

- soit à une zone où la paroi abdominale est traversée par des éléments viscéraux ou vasculo-nerveux qui gagnent les régions voisines : le meilleur exemple en est le canal inguinal ;
- soit à une zone d'intersection aponévrotique ou musculo-aponévrotique ; c'est le cas par exemple de la ligne blanche.

Parmi ces points faibles, trois ont une importance prépondérante et méritent une étude plus détaillée ; ce sont : **la région inguinale, l'ombilic** et **l'anneau crural,** sièges des trois variétés les plus fréquentes de hernies.

D'autres points faibles sont plus accessoires : la **ligne blanche,** le **triangle de Jean-Louis Petit,** le **quadrilatère de Grynfeltt,** la **ligne de Spigel.**

La région inguinale

(Regio Inguinalis) du latin : inguen = l'aine

Improprement appelée canal inguinal (Canalis Inguinalis) c'est en fait un trajet en chicane fait d'une série d'interstices musculaires situés au niveau des insertions inférieures des muscles larges et livrant passage chez l'homme au cordon spermatique dans son trajet de la cavité abdomino-pelvienne au scrotum, chez la femme au ligament rond qui se rend de la cavité abdominale à la grande lèvre.

SITUATION ET DIRECTION (Fig. 1)

Situé au-dessus de la partie interne de l'arcade crurale, le canal inguinal est donc un trajet oblique de dehors en dedans, de haut en bas et d'arrière en avant étendu depuis un point situé à 2 cm en dedans de l'épine iliaque antéro-supérieure en dehors jusqu'à l'épine du pubis en dedans.

Sa direction fait donc avec celle de l'arcade crurale un angle très aigu ouvert en dehors, en arrière et en haut correspondant au trajet des éléments qu'il contient et qui vont de la profondeur à la surface.

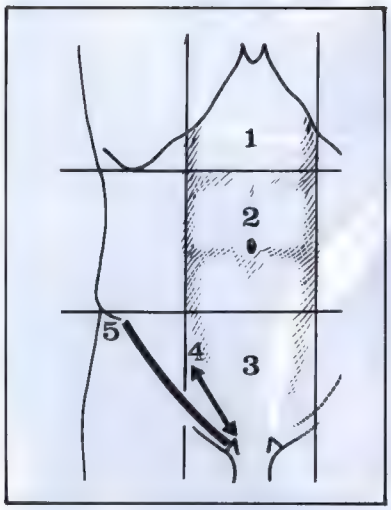

FIGURE 1

Morphologie extérieure et projection cutanée de la région inguinale chez l'homme et chez la femme.

1. *Région épigastrique.*
2. *Région péri-ombilicale.*
3. *Région hypogastrique.*
4. *Projection cutanée du canal inguinal.*
5. *Trajet de l'arcade crurale ou ligament inguinal.*

CONSTITUTION ANATOMIQUE

Formé par les insertions terminales inférieures des muscles larges, livrant passage au cordon spermatique ou au ligament rond, le canal inguinal n'a pas à proprement parler de parois propres. Il s'ouvre dans la profondeur à la partie externe de la région inguinale par un orifice : l'**orifice profond** du canal inguinal, simple fente dans le fascia transversalis ; à son autre extrémité, l'extrémité interne, il s'ouvre sur les plans superficiels de la face antérieure du pubis par l'**orifice superficiel** formé par les piliers d'insertion du grand oblique sur le pubis. Il est classique de lui décrire **quatre parois :** une paroi inférieure, une paroi antérieure, une paroi supérieure, et une paroi postérieure.

LA PAROI INFÉRIEURE, étroite, en forme de gouttière, est en fait un simple bord qui forme une sorte de hamac au contenu du canal. Elle est constituée essentiellement par l'**arcade crurale** ou ligament inguinal, bandelette fibreuse tendue de l'épine iliaque antéro-supérieure à l'épine du pubis et qui représente, nous l'avons vu, le bord inférieur du muscle grand oblique. Cette arcade crurale est renforcée à sa partie profonde par la terminaison à son niveau du fascia transversalis qui s'épaissit pour former la **bandelette ilio-pubienne de Thomson** qui a exactement le même trajet que l'arcade. (Fig. 2 et 3)

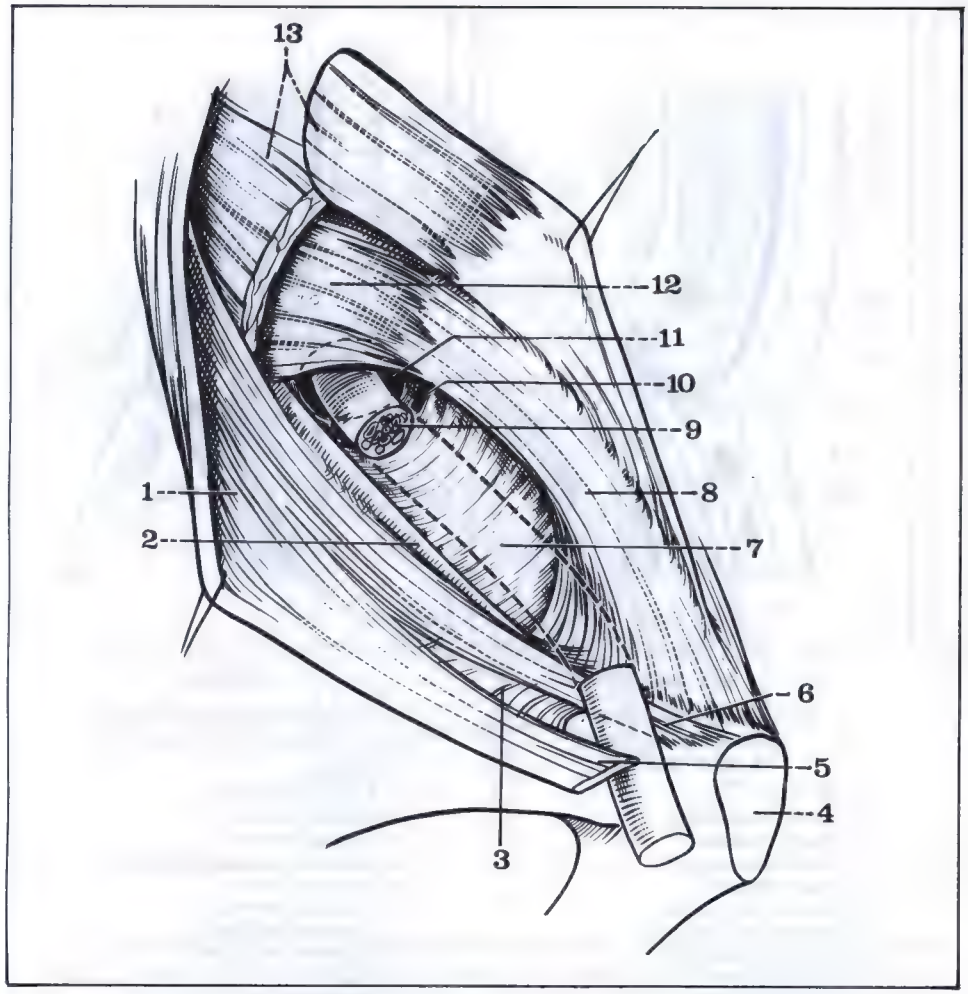

FIGURE 2

Vue antérieure du canal inguinal après ouverture de sa paroi antérieure et section partielle du petit oblique.

1. *Aponévrose du grand oblique.*
2. *Arcade crurale.*
3. *Fibres arciformes de Nicaise.*
4. *Symphyse pubienne.*
5. *Pilier supéro-interne du grand oblique récliné en bas et en dehors.*
6. *Pilier inféro-externe du grand oblique.*
7. *Fascia transversalis formant le point faible principal de la paroi postérieure du canal.*
8. *Tendon conjoint.*
9. *Cordon spermatique.*
10. *Vaisseaux épigastriques.*
11. *Orifice profond du canal inguinal*
12. *Muscle transverse.*
13. *Muscle petit oblique.*

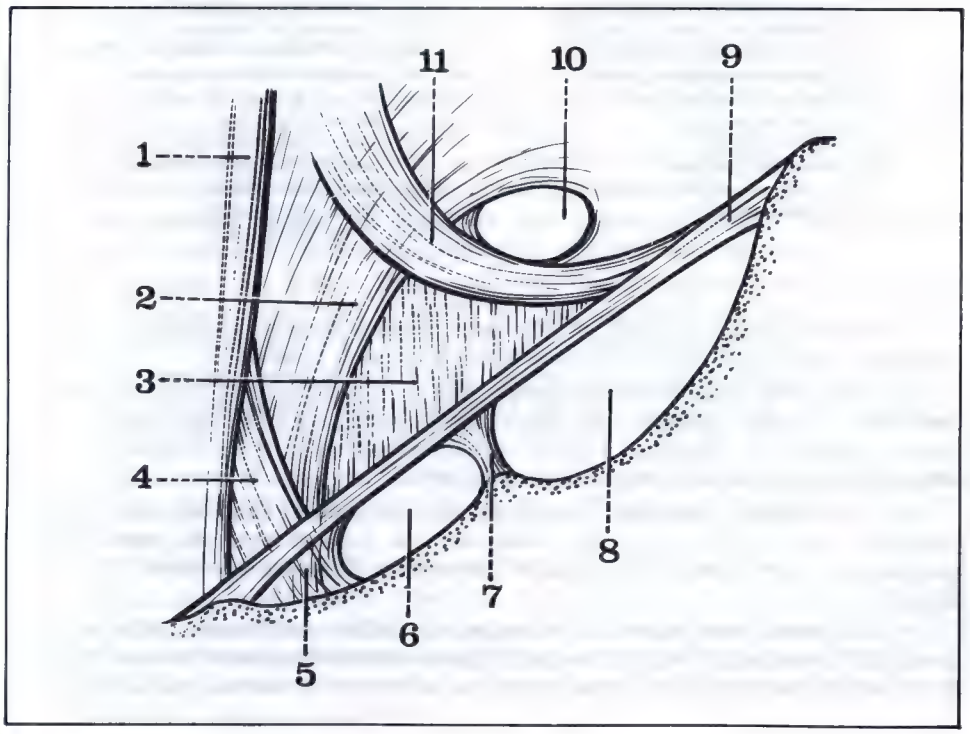

FIGURE 3

Vue postérieure de la paroi postérieure du canal inguinal.

1. *Bord externe du grand droit.*
2. *Tendon conjoint.*
3. *Fascia transversalis.*
4. *Ligament de Henle.*
5. *Ligament de Gimbernat.*
6. *Anneau crural.*
7. *Bandelette ilio-pectinée.*
8. *Canal iliaque.*
9. *Arcade crurale.*
10. *Orifice profonde du canal inguinal.*
11. *Ligament de Hesselbach.*

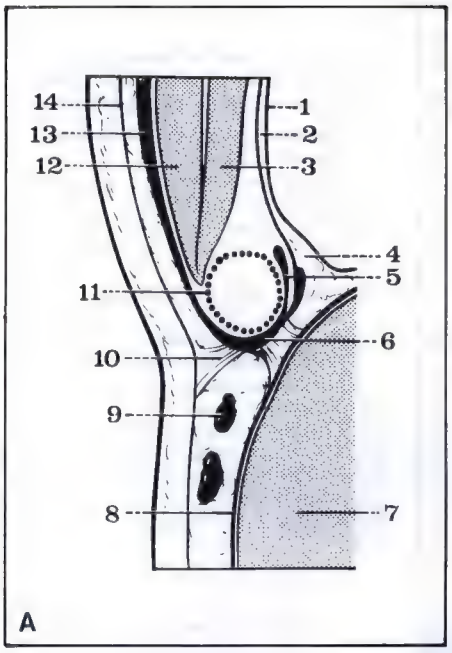

FIGURE 4

Coupe sagittale passant par le tiers externe du canal inguinal.

1. *Péritoine.*
2. *Fascia transversalis.*
3. *Muscle transverse.*
4. *Espace de Bogros.*
5. *Ligament de Hesselbach.*
6. *Arcade crurale.*
7. *Psoas iliaque.*
8. *Fascia iliaca.*
9. *Ganglion inguinal superficiel.*
10. *Ligament de Pétrequin.*
11. *Fibreuse commune du cordon.*
12. *Muscle petit oblique.*
13. *Aponévrose du grand oblique.*
14. *Fascia superficialis.*

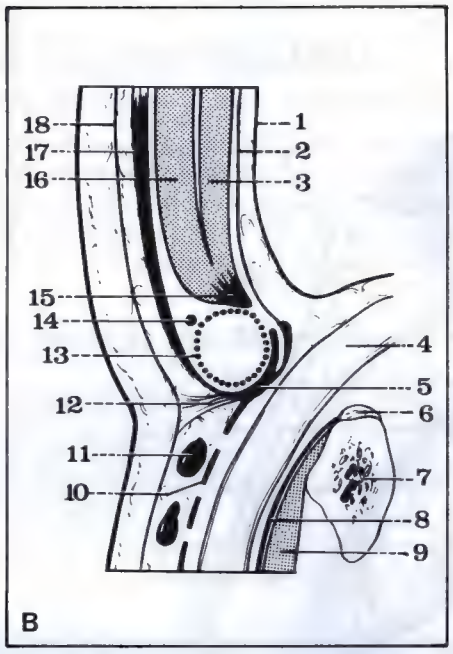

FIGURE 5

Coupe sagittale passant par la partie moyenne du canal inguinal.

1. *Péritoine.*
2. *Fascia transversalis.*
3. *Muscle transverse.*
4. *Veine iliaque externe.*
5. *Arcade crurale.*
6. *Ligament de Cooper.*
7. *Branche ilio-pubienne.*
8. *Aponévrose du pectiné.*
9. *Muscle pectiné.*
10. *Fascia cribriformis*
11. *Ganglion inguinal superficiel.*
12. *Adhérence de la peau à l'arcade crurale (ligament de Pétrequin).*
13. *Fibreuse commune du cordon.*
14. *Branche génitale des nerfs abdomino-génitaux.*
15. *Tendon conjoint.*
16. *Muscle petit oblique.*
17. *Aponévrose du grand oblique.*
18. *Fascia superficialis.*

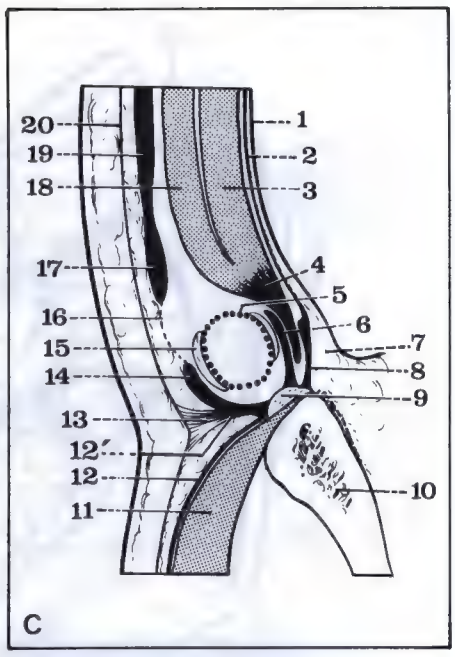

FIGURE 6

Coupe sagittale du canal inguinal passant par l'orifice superficiel.

1. *Péritoine.*
2. *Fascia transversalis.*
3. *Muscle transverse.*
4. *Tendon conjoint.*
5. *Fibreuse commune du cordon.*
6. *Pilier de Colles.*
7. *Espace de Bogros.*
8. *Ligament de Henle.*
9. *Ligament de Cooper.*
10. *Pubis.*
11. *Muscle pectiné.*
12. *Aponévrose du pectiné.*
13. *Ligament de Pétrequin.*
14. *Pilier inféro-externe de l'orifice superficiel du canal inguinal.*
15. *Branche génitale des nerfs abdomino-génitaux.*
17. *Pilier supéro-interne de l'orifice superficiel du canal inguinal.*
18. *Muscle petit oblique.*
19. *Muscle grand oblique.*
20. *Fascia superficialis.*

Immédiatement en avant de l'arcade crurale, la paroi inférieure du canal inguinal a une constitution différente suivant le point considéré :

• à **la partie externe de la région,** elle est constituée par les deux muscles **transverse et petit oblique** qui fixent leurs fibres les plus inférieures sur la partie externe de l'arcade et plus superficiellement par les fibres du grand oblique qui se recourbent en gouttière ; (Fig. 4)

• à **sa partie moyenne,** au-dessus des vaisseaux ilio-fémoraux, elle est constituée par les fibres les plus inférieures de l'**aponévrose du grand oblique** qui décrivent une courbe à concavité supérieure formant une sorte de hamac. (Fig. 5)

• à **la partie toute interne de la région,** en dedans des vaisseaux fémoraux, la paroi inférieure du canal est formée par le **ligament de Gimbernat,** réflexion des fibres du grand oblique, tendu de l'arcade crurale à la crête pectinéale du pubis. (Fig. 6)

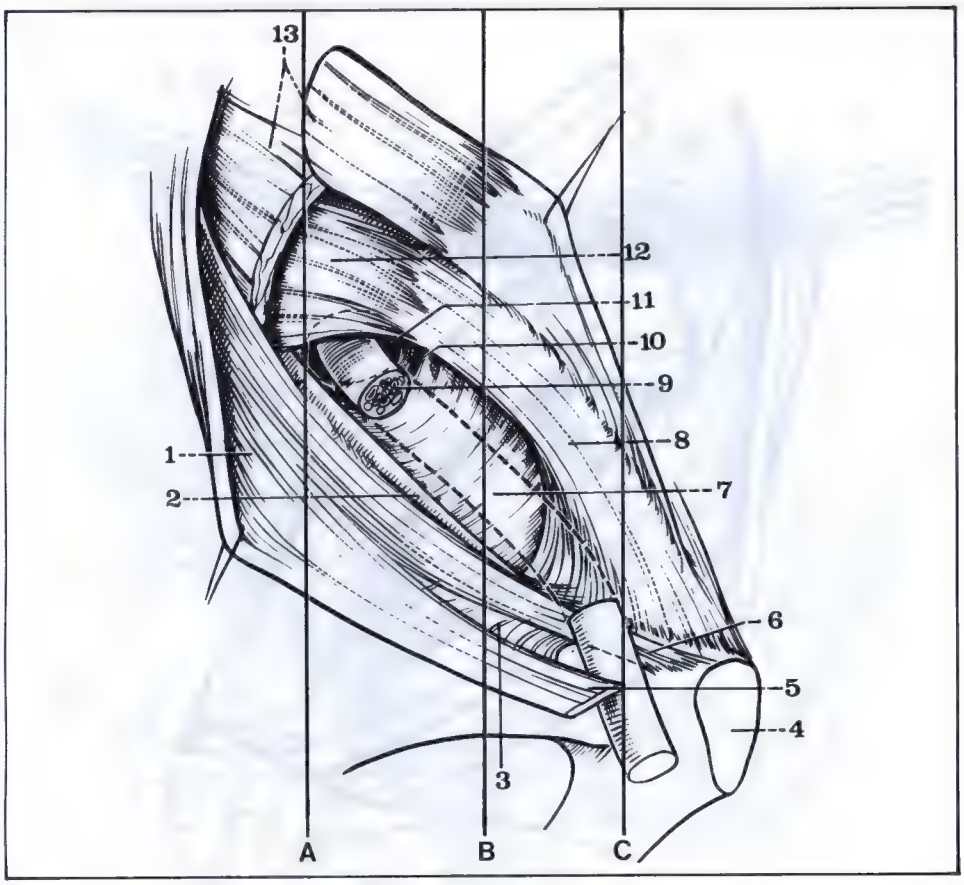

FIGURE 7

Vue antérieure du canal inguinal après ouverture de sa paroi antérieure et section partielle du petit oblique.

1. *Aponévrose du grand oblique.*
2. *Arcade crurale.*
3. *Fibres arciformes de Nicaise.*
4. *Symphyse pubienne.*
5. *Pilier supéro-interne du grand oblique récliné en bas et en dehors.*
6. *Pilier inféro-externe du grand oblique.*
7. *Fascia transversalis formant le point faible principal de la paroi postérieure du canal.*
8. *Tendon conjoint.*
9. *Cordon spermatique.*
10. *Vaisseaux épigastriques.*
11. *Orifice profond du canal inguinal.*
12. *Muscle transverse.*
13. *Muscle petit oblique.*

A. Niveau de coupe de la Fig. 4.
B. de la Fig. 5.
C. de la Fig. 6.

LA PAROI POSTERIEURE est la plus complexe et la plus importante. Elle est formée essentiellement par le **fascia transversalis** renforcé en certains points par des éléments musculo-ligamentaires. Son épaisseur croît de dehors en dedans et on peut lui décrire deux segments très différents :

• **un segment externe** formé par le seul *fascia transversalis* mince et peu résistant, à peine renforcé à sa partie externe par le *ligament de Hesselbach,* épaississement du fascia qui descend obliquement en bas et en dehors depuis l'arcade de Douglas jusqu'à l'arcade crurale et se recourbe autour des éléments qui pénètrent dans le canal en délimitant ainsi l'orifice profond avant de se perdre sur la bandelette ilio-pubienne, (Fig. 4, 5 et 7)

• **un segment interne** au contraire très résistant puisqu'il est formé de quatre plans superposés, représentés d'avant en arrière par : (Fig. 6 et 7)

— le **pilier de Colles** formé par les fibres aponévrotiques du grand oblique du côté opposé qui croisent la ligne médiane un peu au-dessus du pubis pour venir se fixer à l'épine et à la crête pectinéale du pubis ;

— le **tendon conjoint** qui double en dehors le pilier de Colles et qui est formé par les fibres les plus inférieures du petit oblique et du transverse ; il va s'insérer sur la crête pectinéale et la face antérieure du pubis ;

— le **ligament de Henle** expansion fibreuse de la paroi antérieure de la gaine des droits, tendu de la partie externe de la crête pectinéale au bord externe des grands droits ;

— le **fascia transversalis** enfin, qui forme le quatrième plan.

• Entre cette zone interne résistante et le ligament de Hesselbach, il existe une zone particulièrement faible formée par le seul fascia transversalis, point de passage des **hernies directes.** C'est cette zone de faiblesse que l'on cherche à supprimer en abaissant le tendon conjoint sur l'arcade crurale dans la cure chirurgicale des hernies inguinales.

FIGURE 8

Vue antérieure du canal inguinal après ouverture de sa paroi antérieure et section partielle du petit oblique.

1. *Aponévrose du grand oblique.*
2. *Arcade crurale.*
3. *Fibres arciformes de Nicaise.*
4. *Symphyse pubienne.*
5. *Pilier supéro-interne du grand oblique récliné en bas et en dehors.*
6. *Pilier inféro-externe du grand oblique.*
7. *Fascia transversalis formant le point faible principal de la paroi postérieure du canal.*
8. *Tendon conjoint.*
9. *Cordon spermatique.*
10. *Vaisseaux épigastriques.*
11. *Orifice profond du canal inguinal*
12. *Muscle transverse.*
13. *Muscle petit oblique.*

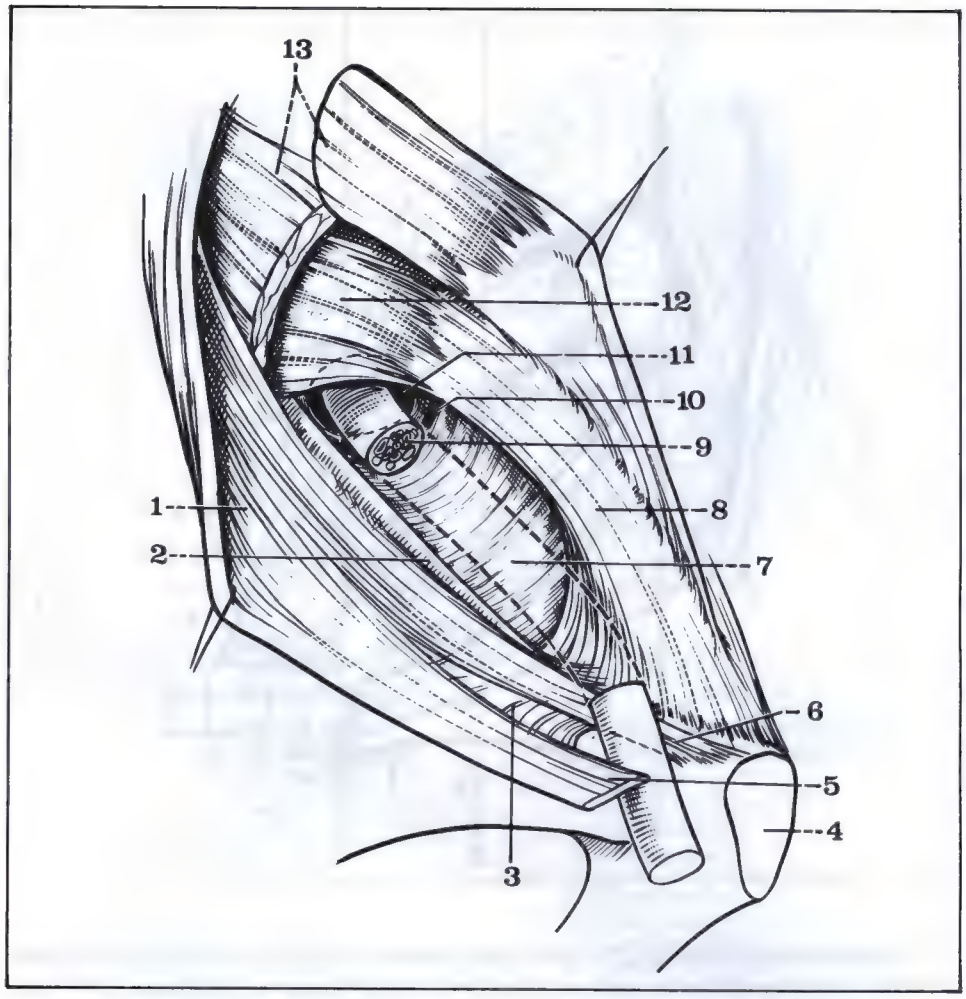

LA PAROI ANTÉRIEURE constitue la voie d'abord du canal inguinal et de son contenu. Formée essentiellement par l'aponévrose de terminaison du **grand oblique,** elle présente deux segments de valeur et de constitution bien différentes :

• **Le segment externe** solide est formé par la superposition des **trois muscles larges :** fibres charnues du transverse et du petit oblique fixées sur la partie externe de l'arcade crurale, doublées superficiellement par les fibres musculo-aponévrotiques du grand oblique. (Fig. 8)

• **Le segment interne** plus simple mais de solidité moindre est constitué uniquement par la mince **aponévrose terminale du grand oblique** qui dirige ses fibres en bas et en dedans en direction du pubis. Ces fibres s'écartent à la partie interne de la région pour se diviser en deux piliers qui vont délimiter l'orifice superficiel du canal. (Fig. 9)

LA PAROI SUPÉRIEURE est la plus mal individualisée. Elle correspond en fait à l'interstice celluleux inter-musculaire des muscles larges. Surtout elle est constituée par le bord inférieur du **tendon conjoint** (réunion des fibres du petit oblique et du transverse) qui croise obliquement de dehors en dedans et d'avant en arrière la direction du canal en passant en pont au-dessus de celui-ci, de la paroi antérieure à la paroi postérieure, pour aller de la partie externe de l'arcade crurale jusque sur la crête pectinéale du pubis. Sur le bord inférieur de ce tendon chemine le nerf petit abdomino-génital. (Fig. 8 et 10).

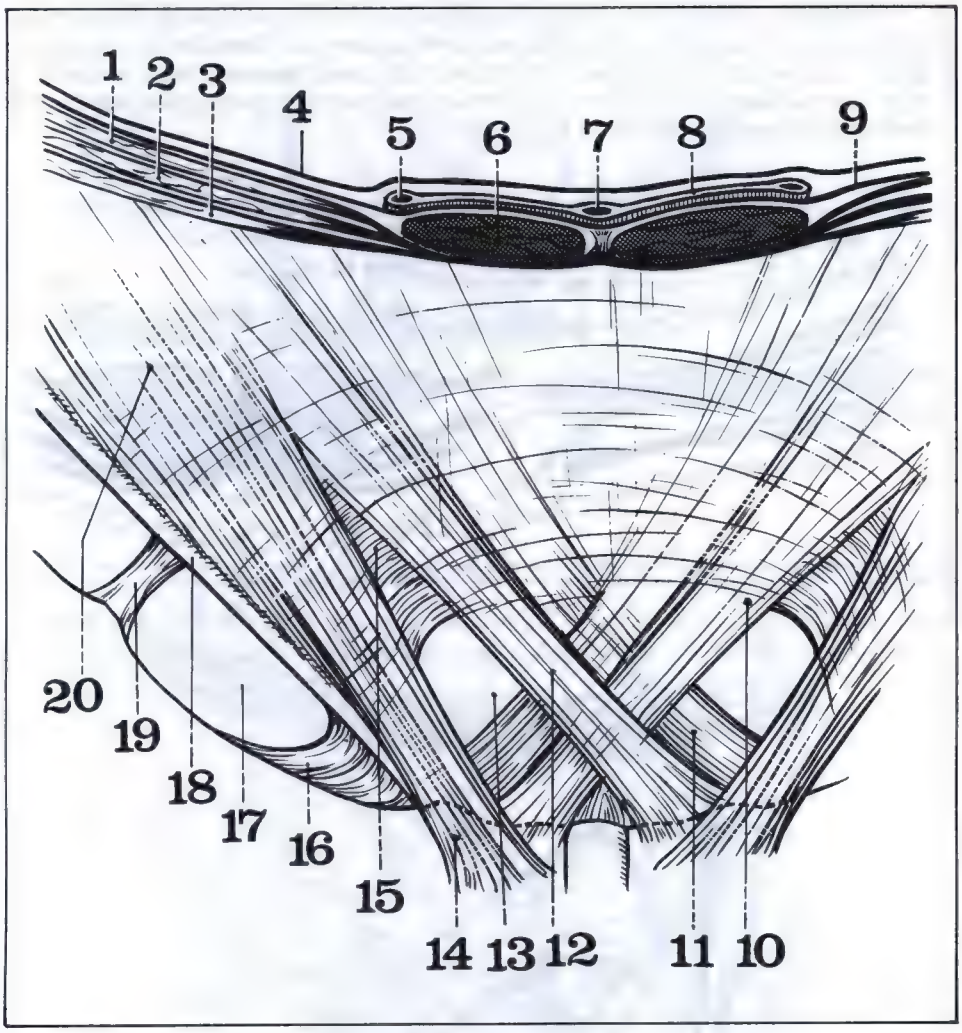

FIGURE 9

La terminaison des fibres inférieures du muscle grand oblique et l'orifice externe du canal inguinal.

1. *Muscle transverse.*
2. *Muscle petit oblique.*
3. *Muscle grand oblique.*
4. *Péritoine pariétal.*
5. *Artère ombilicale.*
6. *Muscle grand droit.*
7. *Ouraque.*
8. *Aponévrose ombilico-prévésicale.*
9. *Fascia transversalis.*
10. *Pilier supéro-interne du grand oblique gauche.*
11. *Pilier postérieur ou pilier de Colles droit.*
12. *Pilier supéro-interne du grand oblique droit.*
13. *Orifice inguinal superficiel.*
14. *Pilier inféro-externe du grand orifice droit.*
15. *Fibres arciformes de Nicaise.*
16. *Ligament de Gimbernat.*
17. *Anneau crural.*
18. *Arcade crurale.*
19. *Bandelette ilio-pectinée.*
20. *Aponévrose du grand oblique.*

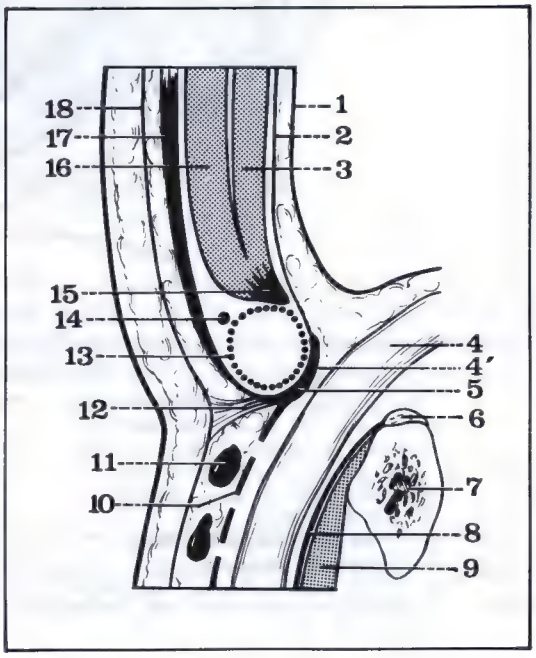

FIGURE 10

Coupe sagittale passant par la partie moyenne du canal inguinal.

1. *Péritoine.*
2. *Fascia transversalis.*
3. *Muscle transverse.*
4. *Veine iliaque externe.*
5. *Arcade crurale.*
6. *Ligament de Cooper.*
7. *Branche ilio-pubienne.*
8. *Aponévrose du pectiné.*
9. *Muscle pectiné.*
10. *Fascia cribriformis.*
11. *Ganglion inguinal superficiel.*
12. *Adhérence de la peau à l'arcade crurale (ligament de Pétrequin).*
13. *Fibreuse commune du cordon.*
14. *Branche génitale des nerfs abdomino-génitaux.*
15. *Tendon conjoint.*
16. *Muscle petit oblique.*
17. *Aponévrose du grand oblique.*
18. *Fascia superficialis.*

L'ORIFICE PROFOND du canal inguinal est une simple fente du fascia transversalis renforcé à sa partie infério-interne par le ligament de Hesselbach. A ce niveau, le fascia transversalis s'invagine à l'intérieur du canal inguinal pour entourer le cordon spermatique dont il forme la *fibreuse commune* ou pour accompagner chez la femme le ligament rond (Fig. 11, 12 et 13).

FIGURE 11

Coupe horizontale du canal inguinal (côté droit, segment inférieur de la coupe).

1. *Muscle transverse.*
2. *Muscle petit oblique.*
3. *Muscle grand oblique.*
4. *Pilier inféro-externe de l'orifice superficiel.*
5. *Crémaster.*
6. *Tendon conjoint.*
7. *Fibreuse commune du cordon.*
8. *Pilier de Colles.*
9. *Pilier supéro-interne.*
10. *Muscle grand droit.*
11. *Muscle pyramidal de l'abdomen.*
12. *Ligne blanche.*
13. *Espace sous-péritonéal.*
14. *Ouraque.*
15. *Aponévrose ombilico-prévésicale.*
16. *Gaine allantoïdienne.*
17. *Fossette inguinale interne.*
18. *Artère ombilicale.*
19. *Fossette inguinale moyenne.*
20. *Ligament de Henle.*
21. *Artère épigastrique.*
22. *Ligament de Hesselbach.*
23. *Fossette inguinale externe correspondant à l'orifice inguinal profond.*
24. *Fascia transversalis.*
25. *Péritoine.*

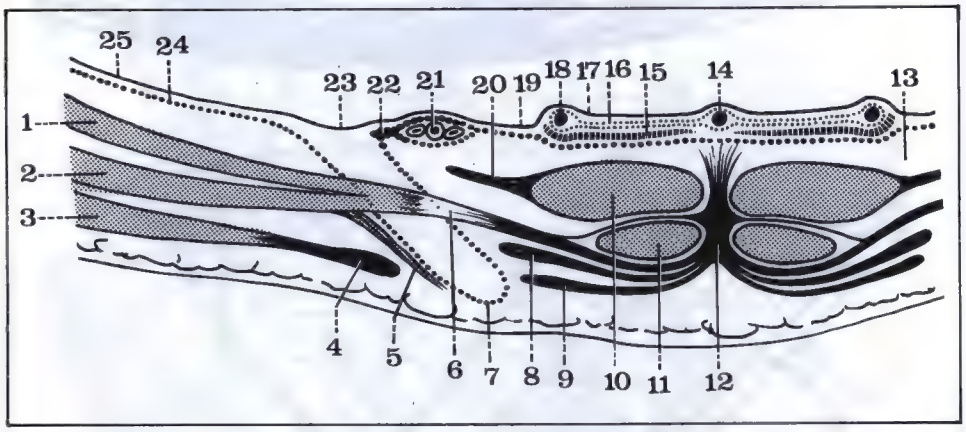

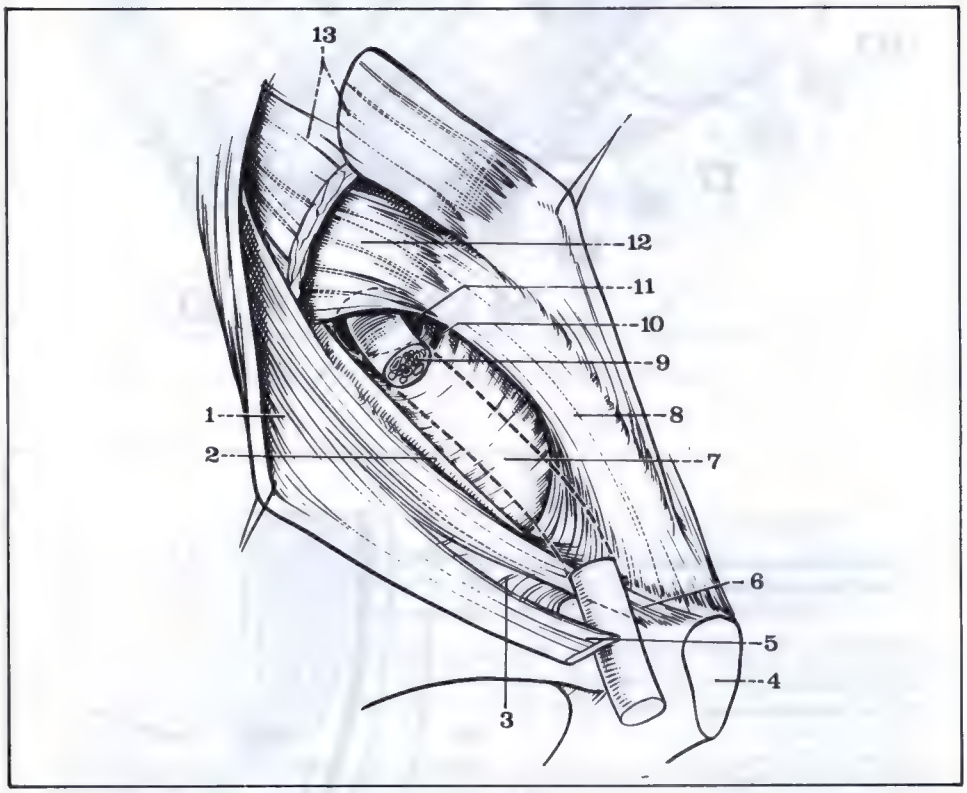

FIGURE 12

Vue antérieure du canal inguinal après ouverture de sa paroi antérieure et section partielle du petit oblique.

1. *Aponévrose du grand oblique.*
2. *Arcade crurale.*
3. *Fibres arciformes de Nicaise.*
4. *Symphyse pubienne.*
5. *Pilier supéro-interne du grand oblique récliné en bas et en dehors.*
6. *Pilier inféro-externe du grand oblique.*
7. *Fascia transversalis formant le point faible principal de la paroi postérieure du canal.*
8. *Tendon conjoint.*
9. *Cordon spermatique.*
10. *Vaisseaux épigastriques.*
11. *Orifice profond du canal inguinal*
12. *Muscle transverse.*
13. *Muscle petit oblique.*

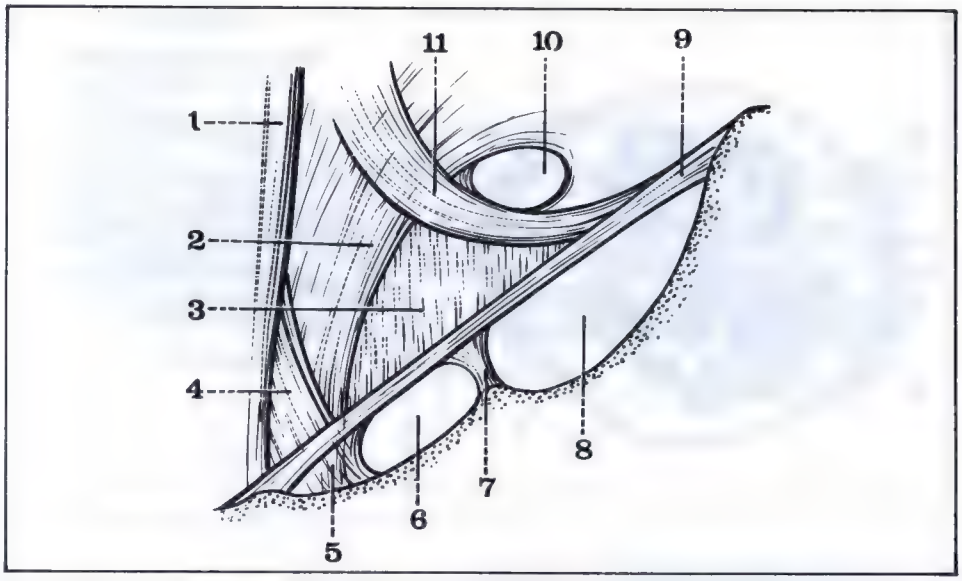

FIGURE 13

Vue postérieure de la paroi postérieure du canal inguinal.

1. *Bord externe du grand droit.*
2. *Tendon conjoint.*
3. *Fascia transversalis.*
4. *Ligament de Henle.*
5. *Ligament de Gimbernat.*
6. *Anneau crural.*
7. *Bandelette ilio-pectinée.*
8. *Canal iliaque.*
9. *Arcade crurale.*
10. *Orifice profond du canal inguinal.*
11. *Ligament de Hesselbach.*

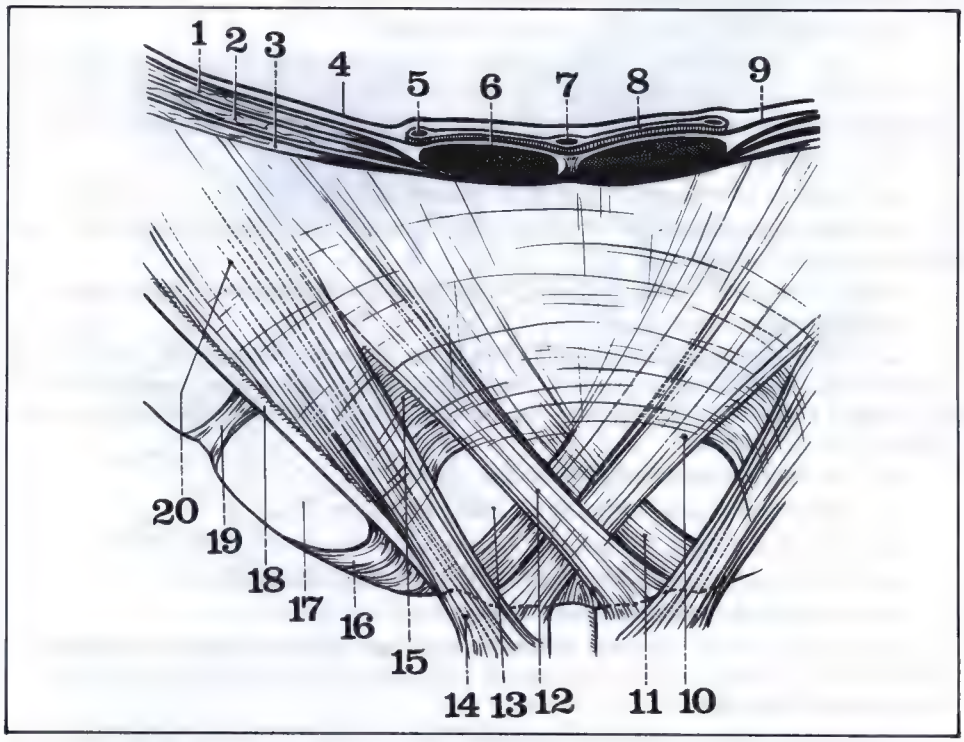

FIGURE 14

La terminaison des fibres inférieures du muscle grand oblique et l'orifice externe du canal inguinal.

1. *Muscle transverse.*
2. *Muscle du petit oblique.*
3. *Muscle grand oblique.*
4. *Péritoine pariétal.*
5. *Artère ombilicale.*
6. *Muscle grand droit.*
7. *Ouraque.*
8. *Aponévrose ombilico-prévésicale.*
9. *Fascia transversalis.*
10. *Pilier supéro-interne du grand oblique gauche.*
11. *Pilier postérieur ou pilier de Colles droit.*
12. *Pilier supéro-interne du grand oblique droit.*
13. *Orifice inguinal superficiel.*
14. *Pilier inféro-externe du grand oblique droit.*
15. *Fibres arciformes de Nicaise.*
16. *Ligament de Gimbernat.*
17. *Anneau crural.*
18. *Arcade crurale.*
19. *Bandelette ilio-pectinée.*
20. *Aponévrose du grand oblique.*

L'ORIFICE SUPERFICIEL ou anneau inguinal externe est situé au-dessus du bord supérieur du pubis, immédiatement en dehors de l'épine du pubis qui constitue le repère de son exploration clinique. De dimension variable, un peu plus large chez l'homme où il admet facilement la pulpe de l'index, il livre passage aux hernies inguinales lorsqu'elles se font jour dans la région scrotale (Fig. 14)

Il est limité :

- **en bas,** par le bord supérieur du pubis et plus en arrière par le **pilier de Colles ;**
- **en haut** et en dedans, par le **pilier supéro-interne** du grand oblique ;
- **en bas et en dehors** par le **pilier inféro-externe** du grand oblique ;
- **en haut** enfin, par les **fibres arciformes** de Nicaise qui réunissent l'angle d'écartement de ces deux piliers.

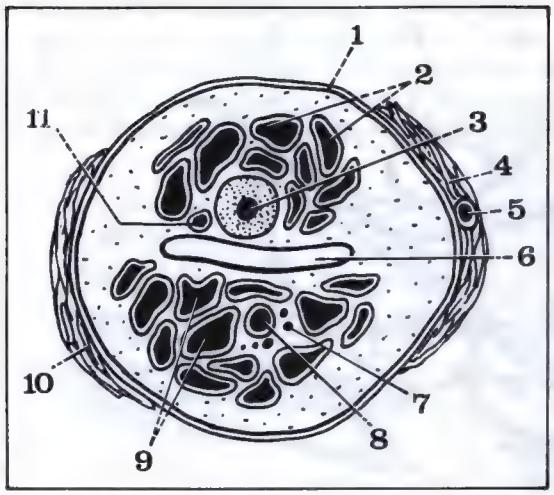

FIGURE 15

Coupe transversale schématique du cordon spermatique.

1. *Fibreuse commune du cordon.*
2. *Plexus veineux postérieur.*
3. *Canal déférent.*
4. *Muscle crémaster.*
5. *Artère funiculaire.*
6. *Reliquat du canal péritonéo-vaginal (ligament de Cloquet).*
7. *Rameau nerveux du génito-crural.*
8. *Artère spermatique.*
9. *Plexus veineux antérieur.*
10. *Crémaster.*
11. *Artère déférentielle.*

LE CONTENU DU CANAL INGUINAL

Il est différent chez l'homme et chez la femme :

1. CHEZ L'HOMME il est représenté par le pédicule de la glande génitale dont les différents éléments se groupent pour constituer le **cordon spermatique** (Funiculis Spermaticus). Ce cordon groupe ses éléments constitutifs en deux faisceaux : (Fig. 15)

A – **Un faisceau antérieur** qui comprend :

- un *plexus veineux antérieur* siège fréquent des varicocèles,
- **l'artère spermatique,** artère principale du testicule née directement de l'aorte dans la région lombaire,
- des *éléments lymphatiques* qui se rendent aux ganglions latéro-aortiques,
- un *plexus sympathique,*
- enfin le *ligament de Cloquet** (Vestigium Processus vaginalis), témoin de la migration du testicule au cours de la vie embryonnaire et qui peut rester perméable, constituant alors le canal péritonéo-vaginal qui peut donner issue aux hernies congénitales intra-funiculaires.

B – **Un faisceau postérieur** formé par :

- l'*artère déférentielle,* branche de l'iliaque interne,
- l'*artère funiculaire,* branche de l'épigastrique en dehors de la fibreuse,
- un *plexus veineux postérieur* affluent des veines épigastriques,
- des *éléments lymphatiques et nerveux,*
- enfin et surtout le **canal déférent,** voie spermatique allant de l'épididyme jusqu'aux vésicules séminales, facilement reconnaissable à sa consistance ferme et à sa coloration blanchâtre.

Tous ces éléments sont accompagnés d'une coulée de tissu cellulaire lâche qui permet de les dissocier et ils sont entourés par une gaine fibreuse : la **fibreuse commune,** émanation du fascia transversalis. Cette fibreuse commune est longée par **trois nerfs :** en arrière, le *rameau génital du génito-crural,* en avant, les *rameaux génitaux du grand* et du *petit abdomino-génital.* Enfin des fibres musculaires nées du bord inférieur du petit oblique et du transverse accompagnent le cordon jusqu'au scrotum et constituent le **crémaster externe.**

2. CHEZ LA FEMME, le contenu du canal inguinal est beaucoup plus simple. Il est représenté essentiellement par le **ligament rond** tendu de l'angle supéro-externe de l'utérus à l'épine du pubis et aux grandes lèvres. Épais et bien individualisé à la partie externe, il se dissocie peu à peu en envoyant des expansions aux parois du canal avant de s'épanouir au niveau de l'orifice externe. Il est accompagné par l'*artère du ligament rond,* branche de l'épigastrique, par un peloton graisseux, et par les branches du génito-crural et des nerfs abdomino-génitaux.

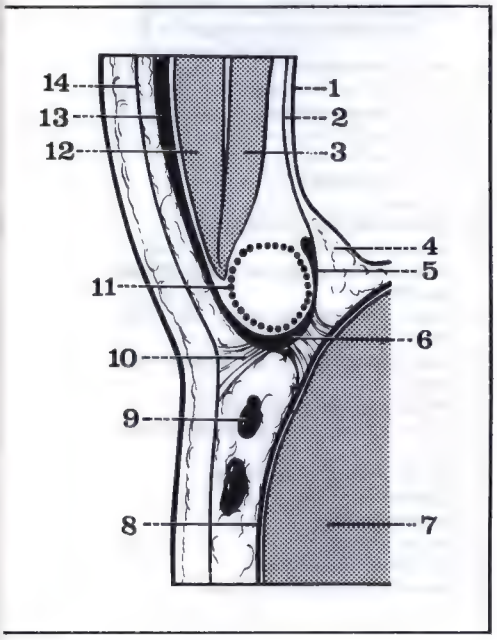

FIGURE 16

Coupe sagittale passant par le tiers externe du canal inguinal.

1. *Péritoine.*
2. *Fascia transversalis.*
3. *Muscle transverse.*
4. *Espace de Bogros.*
5. *Ligament de Hesselbach.*
6. *Arcade crurale.*
7. *Psoas iliaque.*
8. *Fascia iliaca.*
9. *Ganglion inguinal superficiel.*
10. *Ligament de Pétrequin.*
11. *Fibreuse commune du cordon.*
12. *Muscle petit oblique.*
13. *Aponévrose du grand oblique.*
14. *Fascia superficialis.*

* CLOQUET Jules Germain (1790-1883) - Anatomiste et chirurgien parisien.

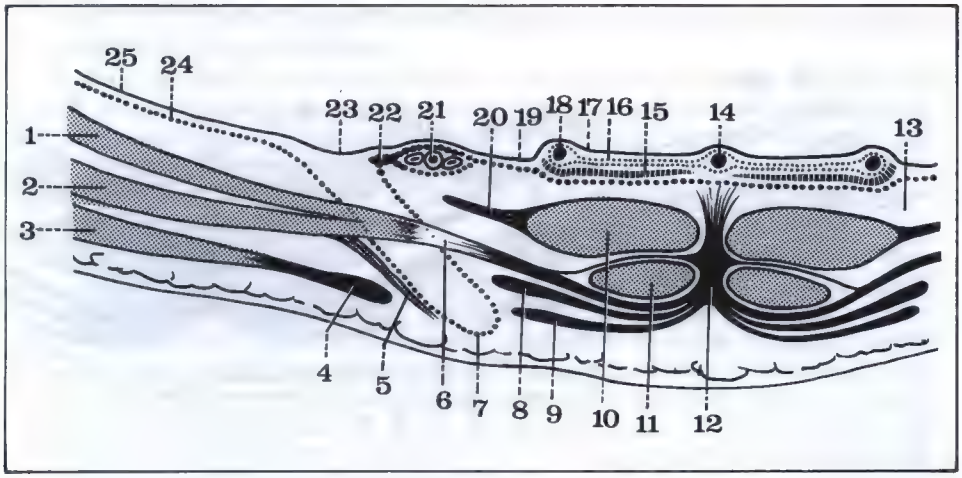

FIGURE 17

Coupe horizontale du canal inguinal (côté droit, segment inférieur de la coupe).

1. *Muscle transverse.*
2. *Muscle petit oblique.*
3. *Muscle grand oblique.*
4. *Pilier inféro-externe de l'orifice superficiel.*
5. *Crémaster.*
6. *Tendon conjoint.*
7. *Fibreuse commune du cordon.*
8. *Pilier de Colles.*
9. *Pilier supéro-interne.*
10. *Muscle grand droit.*
11. *Muscle pyramidal de l'abdomen.*
12. *Ligne blanche.*
13. *Espace sous-péritonéal.*
14. *Ouraque.*
15. *Aponévrose ombilico-prévésicale.*
16. *Gaine allantoïdienne.*
17. *Fossette inguinale interne.*
18. *Artère ombilicale.*
19. *Fossette inguinale moyenne.*
20. *Ligament de Henle.*
21. *Artère épi-gastrique.*
22. *Ligament de Hesselbach.*
23. *Fossette inguinale externe correspondant à l'orifice inguinal profond.*
24. *Fascia transversalis.*
25. *Péritoine.*

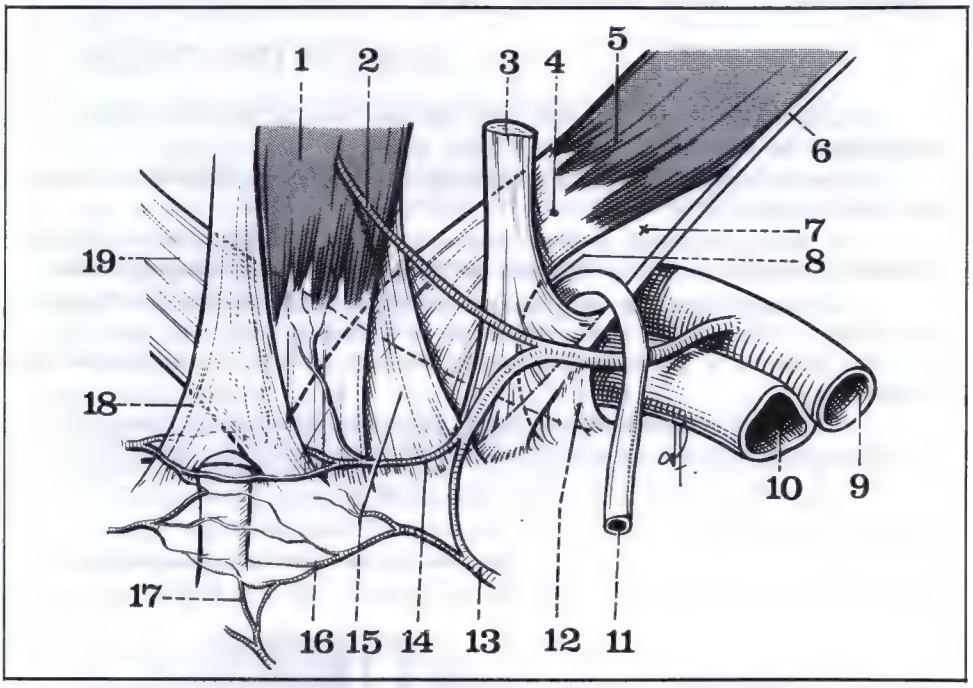

FIGURE 17 bis

Vue postérieure des vaisseaux iliaques externes et de la région rétro-symphysaire (côté droit).

1. *Muscle grand droit de l'abdomen.*
2. *Artère épigastrique.*
3. *Ligament de Hesselbach.*
4. *Tendon conjoint.*
5. *Muscles petit oblique + transverse.*
6. *Arcade crurale (ou ligament inguinal).*
7. *Orifice profond du canal inguinal.*
8. *Pli falciforme.*
9. *Artère iliaque externe droite.*
10. *Veine iliaque externe droite.*
11. *Canal déférent droit.*
12. *Ligament de Gimbernat.*
13. *Artère obturatrice.*
14. *Rameau sus-pubien (de l'épigastrique).*
15. *Ligament de Henle.*
16. *Rameau rétro-pubien (de l'obturatrice).*
17. *Artère rétro-symphysaire (de la honteuse interne).*
18. *Ligament sus-pubien.*
19. *Pilier postérieur.*

LES RAPPORTS DU CANAL INGUINAL

Ils sont importants à connaître car ils expliquent le mécanisme des principaux types de hernies inguinales et leurs méthodes de traitement.

EN ARRIÈRE, ce sont des rapports péritonéaux et sous-péritonéaux représentés par : (Fig. 16, 17 et 17 bis)

- le tissu cellulaire sous-péritonéal constituant ici l'**espace de Bogros*,** situé dans l'angle dièdre du fascia transversalis et du fascia iliaca fermé en haut par la réflexion du péritoine,

- l'**artère épigastrique** née de l'iliaque externe juste avant sa terminaison, chemine dans l'espace de Bogros ; elle longe le bord interne de l'orifice profond avant de croiser la paroi postérieure du canal à travers laquelle elle est visible par transparence au contact du ligament de Hesselbach. Elle marque la frontière entre les *hernies obliques externes* dont le pédicule se situe en dehors d'elle au niveau de l'orifice profond et les *hernies directes* situées plus en dedans. Elle constitue classiquement un rapport dangereux au cours de la cure des hernies inguinales étranglées dont le débridement devra être pratiqué vers le haut.

* BOGROS Arnet-Jean (1786-1823) - Anatomiste parisien.

FIGURE 18

Coupe horizontale du canal inguinal (côté droit, segment inférieur de la coupe).

1. *Muscle transverse.*
2. *Muscle petit oblique.*
3. *Muscle grand oblique.*
4. *Pilier inféro-externe de l'orifice superficiel.*
5. *Crémaster.*
6. *Tendon conjoint.*
7. *Fibreuse commune du cordon.*
8. *Pilier de Colles.*
9. *Pilier supéro-interne.*
10. *Muscle grand droit.*
11. *Muscle pyramidal de l'abdomen.*
12. *Ligne blanche.*
13. *Espace sous-péritonéal.*
14. *Ouraque.*
15. *Aponévrose ombilico-prévésicale.*
16. *Gaine allantoïdienne.*
17. *Fossette inguinale interne.*
18. *Artère ombilicale.*
19. *Fossette inguinale moyenne.*
20. *Ligament de Henle.*
21. *Artère épigastrique.*
22. *Ligament de Hesselbach.*
23. *Fossette inguinale externe correspondant à l'orifice inguinal profond.*
24. *Fascia transversalis.*
25. *Péritoine.*

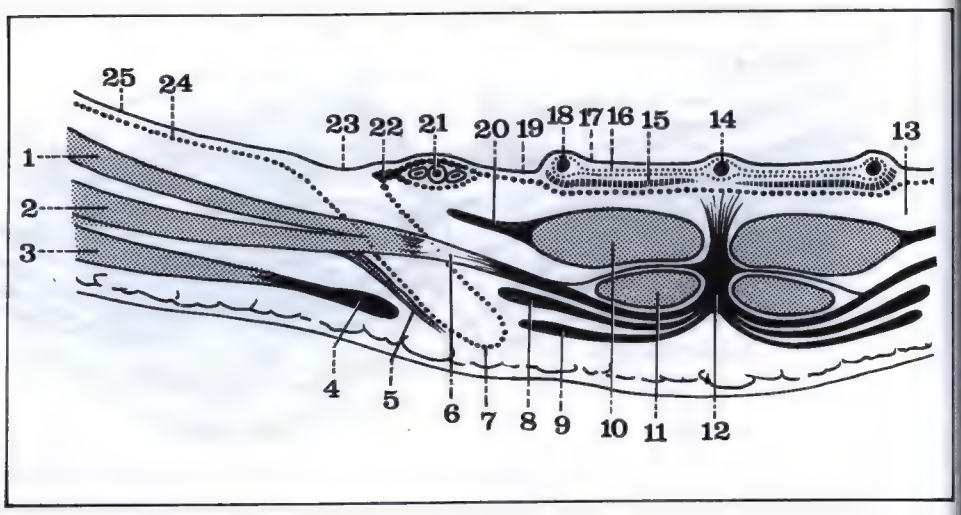

■ l'*artère ombilicale* oblitérée chez l'adulte chemine plus en dedans à la face postérieure du ligament de Henle,

■ plus en arrière, **le péritoine** s'applique sur ces différents éléments et se déprime en trois fossettes : (Fig. 18)

– **la fossette inguinale externe,** située en dehors de l'épigastrique correspond à l'orifice profond et constitue l'amorce des hernies inguinales **obliques externes,**

– **la fossette inguinale moyenne,** située entre l'épigastrique et le ligament de Hesselbach en dehors, et l'artère ombilicale en dedans, la plus vaste, répond à la zone la plus faible de la paroi postérieure du canal et constitue l'amorce des **hernies directes,**

– **la fossette inguinale interne,** enfin, peu marquée, située en dedans de l'artère ombilicale repose en fait sur le tendon terminal du grand droit et répond à la vessie.

FIGURE 19

Coupe sagittale passant par la partie moyenne du canal inguinal.

1. *Péritoine.*
2. *Fascia transversalis.*
3. *Muscle transverse.*
4. *Veine iliaque externe.*
5. *Arcade crurale.*
6. *Ligament de Cooper.*
7. *Branche ilio-pubienne.*
8. *Aponévrose du pectiné.*
9. *Muscle pectiné.*
10. *Fascia cribriformis.*
11. *Ganglion inguinal superficiel.*
12. *Adhérence de la peau à l'arcade crurale (ligament de Pétrequin).*
13. *Fibreuse commune du cordon.*
14. *Branche génitale des nerfs abdomino-génitaux.*
15. *Tendon conjoint.*
16. *Muscle petit oblique.*
17. *Aponévrose du grand oblique.*
18. *Fascia superficialis.*

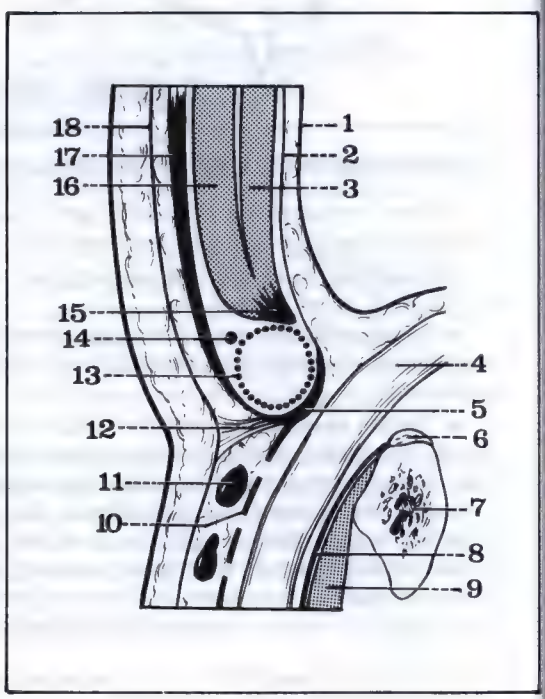

EN HAUT, le canal inguinal répond à la paroi abdominale et aux interstices inter-musculaires des muscles larges.

EN BAS, ce sont les rapports cruraux ; le canal inguinal répond ici à l'**anneau crural** et à son contenu : *artère fémorale* en dehors et surtout **veine fémorale** en dedans, classique rapport dangereux au cours de la cure des hernies inguinales. Plus en dedans, c'est le *septum crural* contenant le ganglion de Cloquet ; encore plus en dedans, le ligament de Gimbernat est longé à sa face postérieure par l'anastomose épigastrique-obturatrice. (Fig. 19)

EN AVANT enfin, ce sont les plans superficiels que l'on doit traverser pour aborder le canal inguinal : tissu cellulaire sous-cutané, épais et renforcé ici par le **fascia ventrier de Velpeau** contenant quelques filets nerveux et lymphatiques ainsi que des branches de l'artère sous-cutanée abdominale et de la honteuse externe supérieure. Plus superficiellement, la peau fine et mobile, revêtue d'une pilosité plus ou moins importante et sur laquelle le canal inguinal se projette à la moitié interne de la ligne unissant l'épine du pubis à un point situé à un travers de doigt en dedans de l'épine iliaque antérieure et supérieure. Cette ligne de projection est aussi la ligne d'incision des cures de hernies inguinales. (Fig. 1)

FIGURE 20

La région ombilicale chez la femme.

La région ombilicale (Fig. 20)

(Regio Umbilicalis) du latin : Umbilicus (de umbo = milieu d'un bouclier).

Situé à la partie moyenne de la face antérieure de l'abdomen, sur la ligne médiane, l'**ombilic** ou **nombril** (Umbilicus) est une cicatrice cupuliforme résultat de l'obturation après la naissance de l'orifice par où passent pendant la vie fœtale des éléments du cordon ombilical.

Un bref rappel embryologique est nécessaire pour comprendre la structure de l'ombilic et la pathologie de la région.

GÉNÉRALITÉS

RAPPEL EMBRYOLOGIQUE

La région ombilicale passe par trois stades : (Fig. 21)

1. **le stade de formation** correspond aux premières semaines de la vie intra-utérine. La paroi abdominale est encore largement ouverte et livre passage :

- au *canal vitellin* mettant en communication l'intestin et la vésicule vitelline et donnant plus tard le diverticule de Meckel* ;
- puis plus tard au *canal allantoïdien,* futur ouraque implanté au sommet de la vessie ;
- enfin aux *vaisseaux ombilicaux* (1 veine et 2 artères).

2. **Au stade d'état,** à partir de la quatrième semaine, l'orifice se rétrécit tandis que le canal vitellin et le canal allantoïdien s'oblitèrent : les vaisseaux ombilicaux cheminent dans le cordon engaînés par l'ammios en continuité avec la peau au niveau de l'orifice ombilical.

3. **Après la naissance,** après la chute du cordon, les vaisseaux ombilicaux s'oblitèrent à leur tour et la plaie ombilicale d'abord granuleuse s'épidermise rapidement en laissant une cicatrice fibreuse et mamelonnée.

Cette évolution explique un certain nombre de malformations propres à la région ombilicale : fistules diverticulaires, fistules allantoïdiennes, kyste de l'ouraque, exomphalie ou enfin hernie ombilicale de type fœtal.

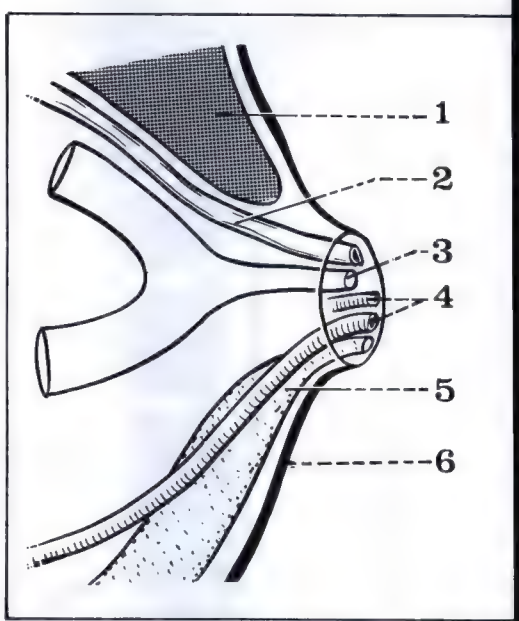

FIGURE 21

Coupe sagittale schématique de l'ombilic pendant la vie fœtale.

1. *Foie.*
2. *Veine ombilicale (futur ligament rond).*
3. *Canal vitellin.*
4. *Artères ombilicales.*
5. *Canal allantoïdien (futur ouraque).*
6. *Paroi abdominale.*

SITUATION (Fig. 20)

L'ombilic siège sur la ligne médiane antérieure un peu au-dessous de son milieu. Par rapport au plan aponévrotique, il est situé à la partie inférieur du segment élargi de la ligne blanche. Par rapport au squelette, il se projette un peu au-dessus de la ligne bi-iliaque, à hauteur du promontoire.

* MECKEL Johann Friedrich (1724-1774) - Anatomiste et médecin allemand.



FIGURE 22

A. Région ombilicale chez la femme (vue de 3/4).
B. Région ombilicale chez l'homme (vue de face).
C et D. Deux sortes d'ombilic.

MORPHOLOGIE EXTERNE (Fig. 22)

L'ombilic se présente dans son ensemble comme une dépression cupuliforme de 10 à 15 mm de diamètre, limitée par un bourrelet, **le bourrelet ombilical,** qui, abrupt en dedans, se continue en dehors sans démarcation nette avec les téguments voisins.

Le bourrelet ombilical est séparé en dedans par le **sillon ombilical** d'un noyau central fibreux : le **tubercule ombilical** de forme très variable et très irrégulière, marqué sur sa convexité par une cicatrice étoilée témoin de la chute du cordon. (Fig. 23 et 25)

Cette morphologie normale peut être modifiée au cours de la grossesse où l'ombilic se déplisse, lorsqu'il existe une ascite importante, ou enfin lorsque se produit une hernie ombilicale qui peut dévier l'ombilic en dehors de la ligne médiane.

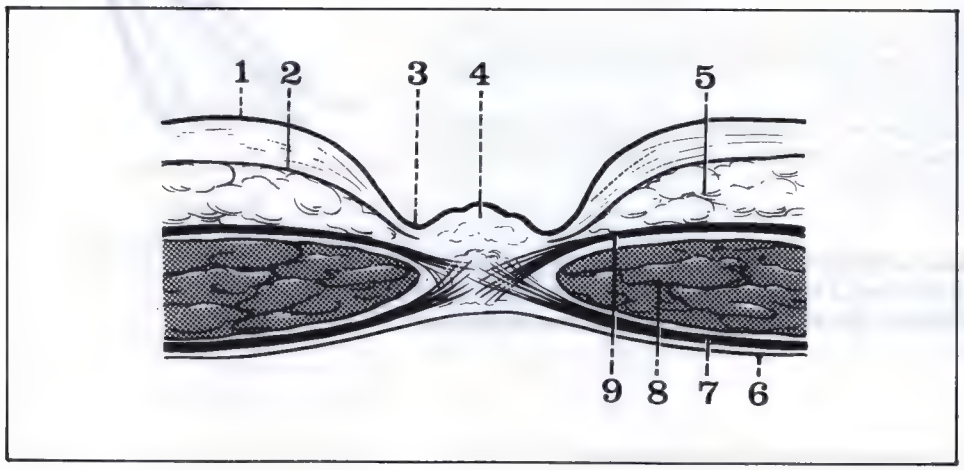

FIGURE 23

Coupe horizontale passant par l'ombilic.

1. *Peau.*
2. *Fascia superficialis.*
3. *Sillon ombilical.*
4. *Tubercule ombilical.*
5. *Tissu cellulaire sous-cutané.*
6. *Fascia transversalis.*
7. *Feuillet postérieur de la gaine du muscle grand droit.*
8. *Muscle grand droit.*
9. *Feuillet antérieur de la gaine du muscle grand droit.*

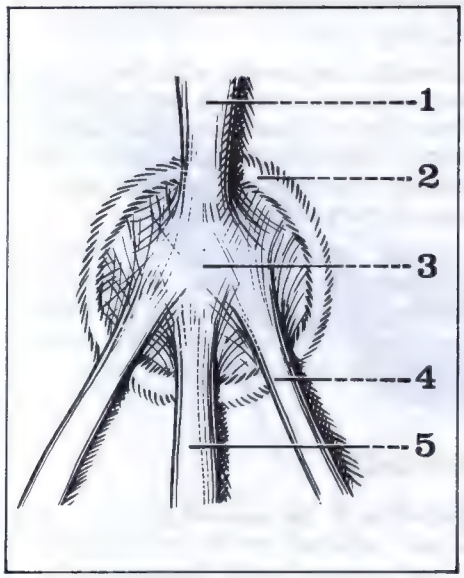

FIGURE 24

Vue postérieure de la région ombilicale.

1. *Ligament rond.*
2. *Anneau ombilical.*
3. *Noyau fibreux de l'ombilic.*
4. *Artère ombilicale.*
5. *Ouraque.*

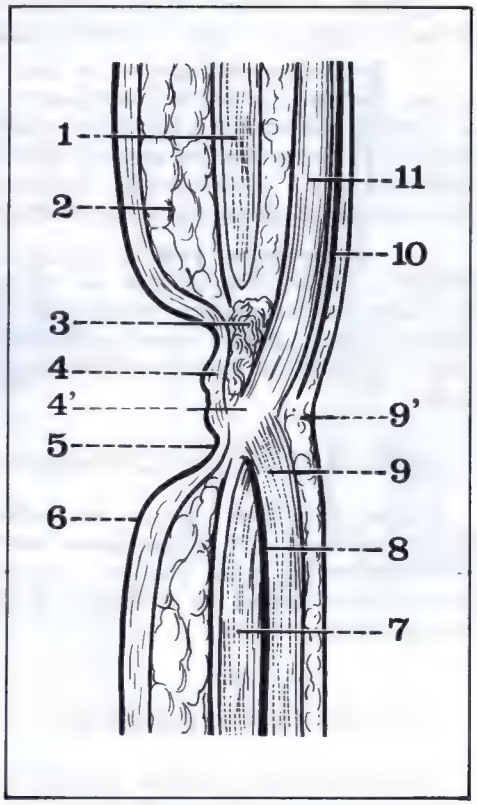

FIGURE 25

Coupe sagittale passant par l'ombilic.

1. *Plan aponévrotique de la ligne blanche.*
2. *Tissu cellulaire sous-cutané.*
3. *Peloton adipeux.*
4. *Tubercule ombilical.*
4'. *Noyau fibreux.*
5. *Sillon ombilical.*
6. *Peau.*
7. *Ligne blanche.*
8. *Aponévrose ombilico-prévésicale.*
9. *Ouraque.*
9'. *Tissu cellulaire sous-péritonéal et péritoine.*
10. *Fascia ombilicalis.*
11. *Ligament rond.*

FIGURE 26

La ligne blanche.

1. *Ligament xiphoïdien.*
2. *Appendice xiphoïde.*
3. *Partie supérieure, élargie de la ligne blanche.*
4. *Anneau ombilical.*
5. *Partie inférieure, étroite de la ligne blanche.*
6. *Adminiculum lineae albae.*
7. *Pubis.*
8. *Muscle grand droit.*

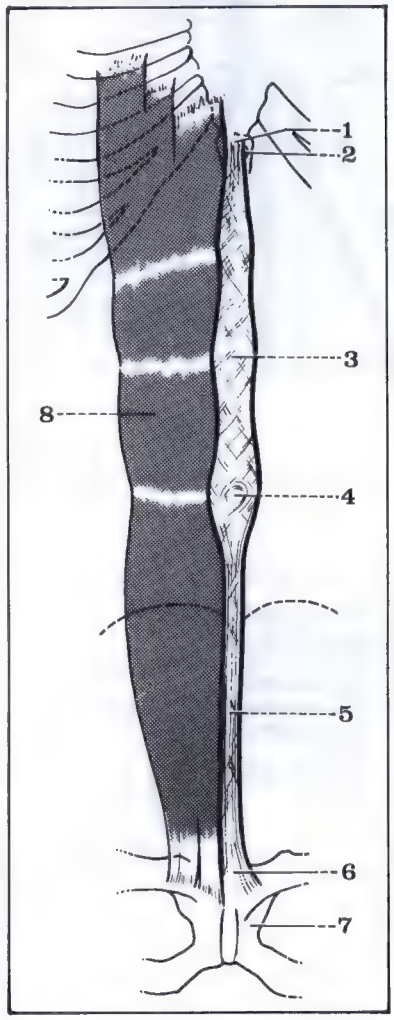

CONSTITUTION ANATOMIQUE

La région ombilicale est constituée par :

- un anneau fibreux creusé dans les plans profonds aponévrotiques de la ligne blanche : l'**anneau ombilical ;**
- des **plans profonds rétro-aponévrotiques :** fascia ombilicalis et péritoine pariétal ;
- des **plans superficiels** enfin.

L'ANNEAU OMBILICAL (Fig. 24, 25 et 26)

Creusé dans la ligne blanche, dont les fibres à ce niveau s'entrecroisent « comme le cannage d'une chaise » l'anneau ombilical est normalement comblé par du tissu cicatriciel. Après ablation de ce dernier, il se présente habituellement comme une boutonnière verticale haute de 7 mm, large de 5 mm. Sur son pourtour, à sa face profonde, se fixent quatre cordons fibreux :

- en haut, la **veine ombilicale** ou **ligament rond du foie** qui remonte d'abord contre la paroi abdominale puis se dirige en arrière vers le bord antérieur du foie soulevant le péritoine pour constituer le *ligament falciforme.*
- en bas, sur la ligne médiane, l'**ouraque** (du grec : Ouracos, dérivé de ouron = l'urine), cordon fibreux réunissant l'ombilic à la vessie et provenant de l'oblitération du canal allantoïdien,
- en bas et latéralement, **les deux artères ombilicales** oblitérées, descendent en divergeant vers les faces latérales de la vessie et en sous-tendant l'aponévrose ombilico-prévésicale,
- le plus souvent, l'ouraque et les artères ombilicales se fixent à la partie inférieure de l'anneau souvent par un cordon commun : le ligament rond se bifurque volontiers au pourtour supérieur de l'anneau en délimitant une dépression dite *fossette inter-vasculaire.* (Fig. 27)

En fait bien souvent, ces différents cordons fibreux s'effilochent en un lacis filamenteux plus ou moins mélangé aux fibres aponévrotiques et aux fibres du fascia ombilicalis.

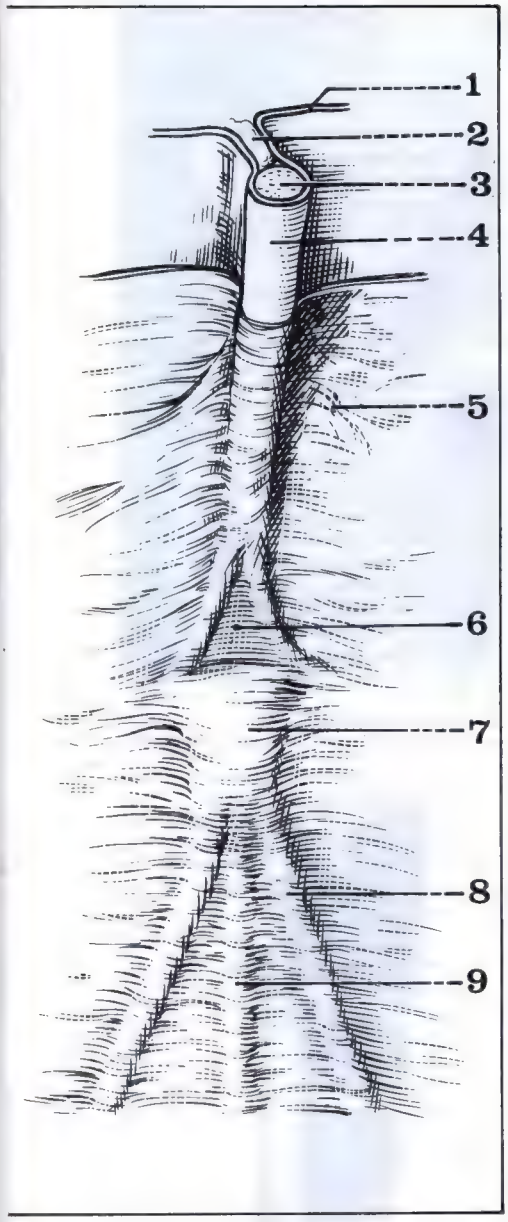

FIGURE 27

Vue postérieure de la région ombilicale.

1. *Péritoine pariétal antérieur.*
2. *Ligament falciforme.*
3. *Section des ligaments ronds.*
4. *Ligament rond.*
5. *Fascia ombilicalis (de Richet).*
6. *Fossette inter-vasculaire.*
7. *Ombilic.*
8. *Artère ombilicale.*
9. *Ouraque.*

LES PLANS PROFONDS RÉTRO-APONÉVROTIQUES sont représentés par le fascia ombilicalis et par le péritoine pariétal. (Fig. 27)

— **Le fascia ombilicalis** est en réalité un simple épaississement du fascia transversalis formant une bande quadrilatère à bords imprécis, situé à la face postérieure de l'ombilic, adhérant à la gaine des grands droits, fixé en avant au cordon de la veine ombilicale mais restant séparé de la ligne blanche. Habituellement, il recouvre complètement la face postérieure de l'anneau ombilical mais son bord inférieur peut lui rester sus-jacent, disposition qui prédispose aux hernies ombilicales.

— **Le péritoine pariétal** s'étale à la face postérieure de ces différents éléments. Il est soulevé par les cordons fibreux de la veine ombilicale, de l'ouraque et des artères ombilicales. Il forme parfois au niveau de l'orifice ombilical, une petite fossette répondant au bord inférieur du fascia ombilicalis. Le péritoine adhère généralement à la face postérieure de l'orifice ombilical.

LES VAISSEAUX ET LES NERFS PROFONDS

Dans l'épaisseur même du fascia ombilicalis, cheminent quelques artérioles, branches des épigastriques, des veines affluents de la veine ombilico-xiphoïdienne et enfin quelques rameaux des derniers nerfs intercostaux. Les lymphatiques suivent les vaisseaux épigastriques pour se jeter dans les ganglions rétro-cruraux.

LES PLANS SUPERFICIELS

Ils comprennent la peau et le tissu cellulaire sous-cutané où cheminent des vaisseaux et des nerfs superficiels.

Le tissu cellulaire sous-cutané n'existe qu'au niveau du bourrelet ombilical où il présente souvent un peloton graisseux. Il disparaît au voisinage de l'anneau fibreux et du tubercule ombilical où la peau est directement au contact du plan aponévrotique.

Les vaisseaux et les nerfs superficiels sont représentés par de minces rameaux artériels venus des artères épigastriques formant un véritable cercle artériel particulièrement net chez les nouveau-nés (cercle de Lignerolles).

Les veines superficielles se rendent aux veines sous-cutanées abdominales et à la veine médiane xiphoïdienne. Elles s'anastomosent avec celles des plans profonds et notamment avec les veines du ligament rond du foie, donc avec le système porte.

Les lymphatiques se rendent au groupe supéro-interne des ganglions inguinaux superficiels.

Les nerfs proviennent des 11e et 12e intercostaux.

La peau très fine, mince, mobile au niveau du bourrelet est extrêmement adhérente au pourtour de l'orifice aponévrotique et du tubercule ombilical où elle adhère directement à l'aponévrose.

L'anneau crural ou fémoral (Fig. 28 et 29)

(Anulus Femoralis)

Faisant communiquer la cavité abdominale avec la racine de la cuisse et plus particulièrement la région du triangle de Scarpa, l'anneau crural est situé immédiatement au-dessous du canal inguinal entre l'arcade crurale en haut et en avant et le bord antérieur de l'os coxal en bas et en arrière. Ses parois et son contenu ont déjà été étudiés avec la région inguino-crurale, Nous nous contenterons donc ici d'un bref rappel.

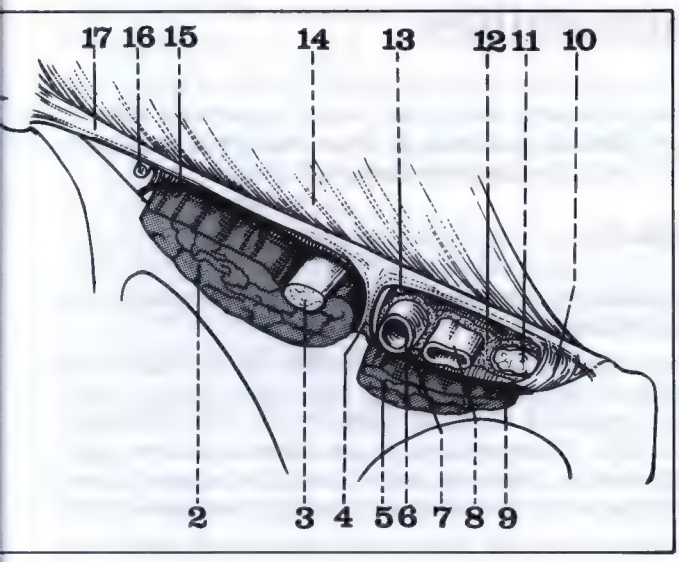

FIGURE 28

Coupe du canal crural droit.

1. *Épine iliaque antéro-supérieure.*
2. *Muscle psoas-iliaque.*
3. *Nerf crural.*
4. *Bandelette ilio-pectinée.*
5. *Muscle pectiné.*
6. *Artère fémorale commune.*
7. *Rameau crural du génito-crural.*
8. *Veine fémorale commune.*
9. *Ligament de Cooper.*
10. *Ligament de Gimbernat.*
11. *Ganglion de Cloquet.*
12. *Septum crural.*
13. *Nerf artériel de Schwalbe.*
14. *Aponévrose du grand oblique.*
15. *Fascia iliaca.*
16. *Nerf fémoro-cutané.*
17. *Arcade crurale.*

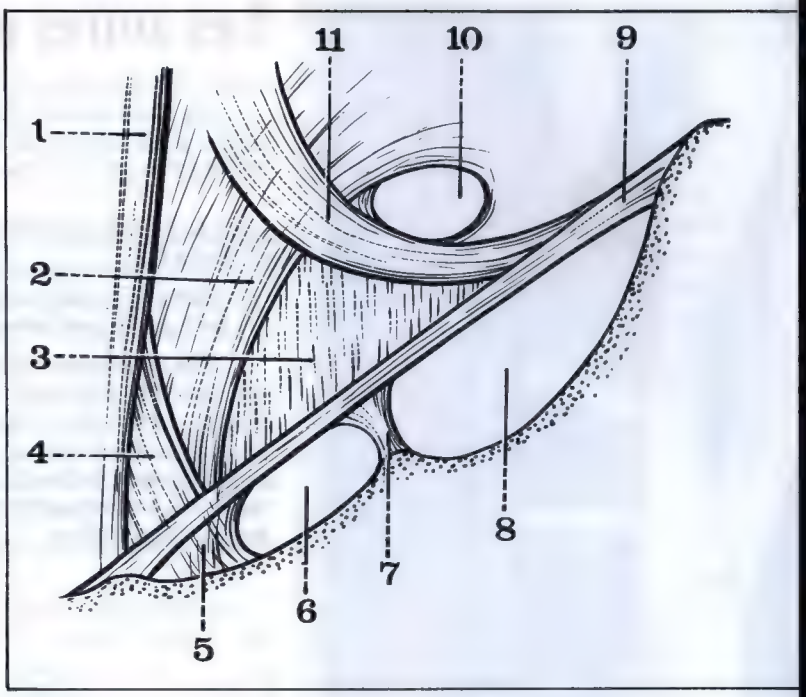

FIGURE 29

Vue postérieure de la paroi postérieure du canal inguinal et de l'anneau crural.

1. *Bord externe du grand droit.*
2. *Tendon conjoint.*
3. *Fascia transversalis.*
4. *Ligament de Henle.*
5. *Ligament de Gimbernat.*
6. *Anneau crural.*
7. *Bandelette ilio-pectinée.*
8. *Canal iliaque.*
9. *Arcade crurale.*
10. *Orifice profond du canal inguinal.*
11. *Ligament de Hesselbach.*

LES PAROIS

De forme grossièrement quadrilatère, l'anneau crural a quatre parois :

- **la paroi postéro-inférieure** est formée par la crête pectinéale du pubis et la branche ilio-pubienne doublées par les fibres du ligament de Cooper,
- **la paroi antéro-supérieure** est formée par l'arcade crurale doublée en arrière de la bandelette ilio-pubienne de Thompson,
- **la paroi externe** est formée par la bandelette ilio-pectinée, simple épaississement du fascia iliaca, tendu de l'arcade crurale au ligament de Cooper.
- **la paroi interne** enfin est formée par le ligament de Gimbernat, réflexion des fibres du grand oblique sur la crête pectinéale du pubis.

LE CONTENU DE L'ANNEAU CRURAL est essentiellement vasculo-nerveux. Il est représenté par :

- **l'artère iliaque externe** qui devient à ce niveau artère fémorale et qui occupe la partie la plus externe de l'anneau ;
- **la veine fémorale** qui devient à ce niveau veine iliaque externe située un peu plus en dedans ;
- **les éléments nerveux** sont représentés par le nerf de Schwalbe, et par le rameau crural du nerf génito-crural qui accompagne l'axe artériel ;
- plus en dedans, par des éléments lymphatiques avec en particulier à ce niveau le ganglion de Cloquet à cheval sur la région inguino-crurale.

On doit opposer la partie externe de l'anneau crural occupée par des éléments vasculaires importants et sa partie interne où il subsiste un point faible obturé uniquement par le **fascia transversalis** constituant ici le **septum crural.** C'est au niveau de ce point faible situé immédiatement en dehors du ligament de Gimbernat que peuvent s'engager les *hernies crurales.*

Les autres points faibles

Les autres points faibles de la paroi abdominale sont d'importance moindre. Ils sont représentés par la ligne blanche, le triangle de Jean-Louis Petit, le quadrilatère de Grynfeltt et enfin par la zone de la ligne semi-lunaire de Spigel.

LA LIGNE BLANCHE (Fig. 30)
(Linea Alba)

Elle est formée, nous l'avons vu, par l'entrecroisement et la réunion des aponévroses antérieures des muscles larges.

Elle représente un point faible de la paroi abdominale non pas dans sa partie inférieure où elle est au contraire épaisse et résistante mais dans sa partie supérieure élargie, c'est-à-dire depuis l'appendice xiphoïde jusqu'à 2 ou 3 cm au-dessous de l'ombilic. A ce niveau, en effet, l'entrecroisement des fibres aponévrotiques des aponévroses terminales des muscles larges est parfois incomplet et peut laisser persister des brèches aponévrotiques entre lesquelles peut s'engager une hernie dite alors hernie épigastrique.

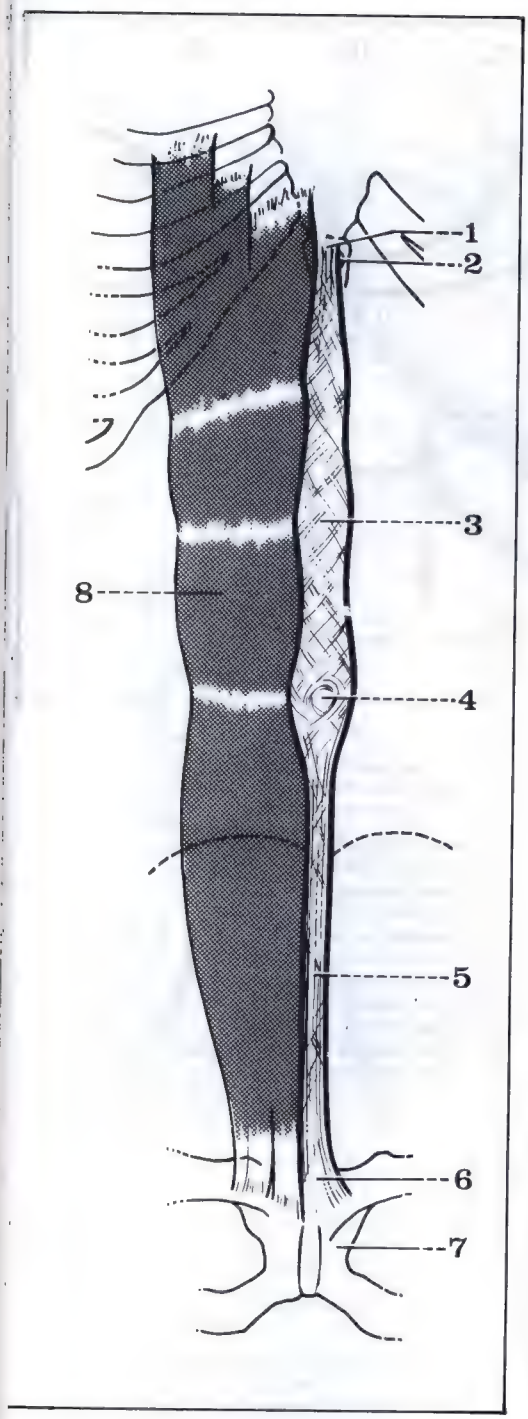

FIGURE 30

La ligne blanche.

1. *Ligament xiphoïdien.*
2. *Appendice xiphoïde.*
3. *Partie supérieure, élargie de la ligne blanche.*
4. *Anneau ombilical.*
5. *Partie inférieure, étroite de la ligne blanche.*
6. *Adminiculum linae albae.*
7. *Pubis.*
8. *Muscle grand droit.*

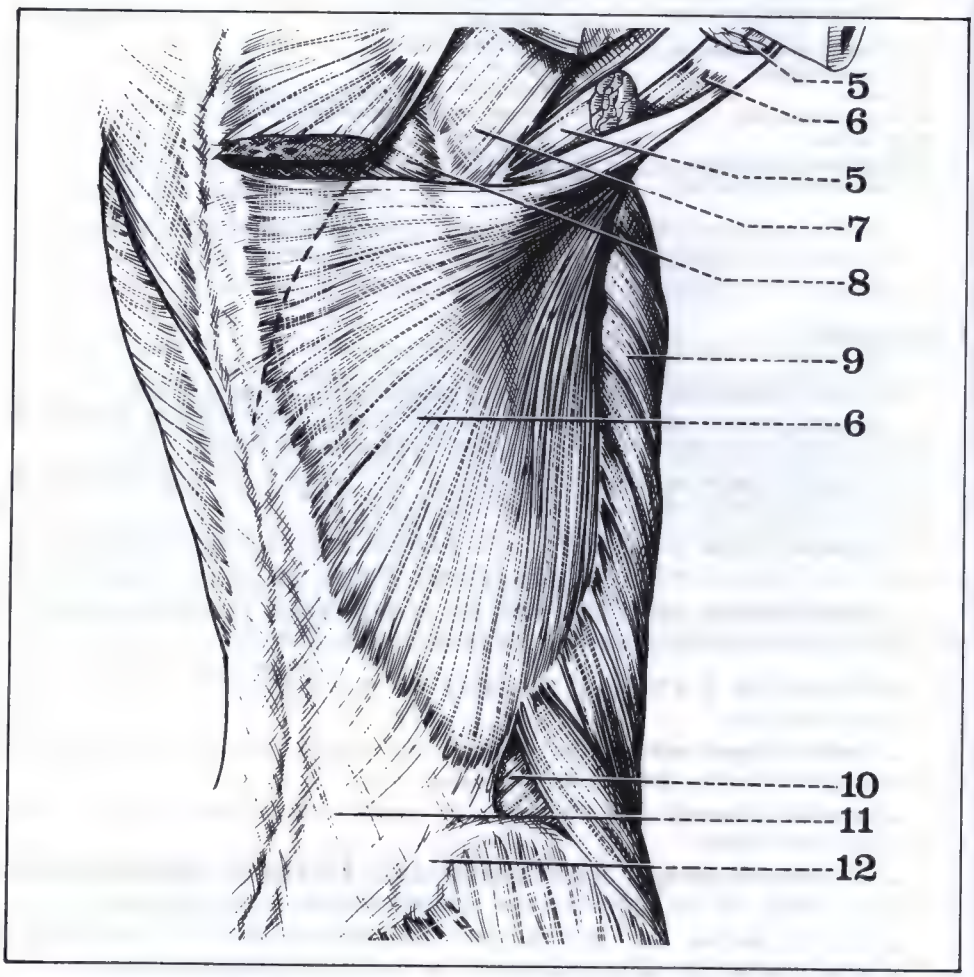

FIGURE 31

La paroi lombaire latérale : triangle de Jean-Louis Petit

5. *Muscle grand rond (sectionné).*
6. *Muscle grand dorsal.*
7. *Muscle sous-épineux.*
8. *Muscle rhomboïde.*
9. *Muscle grand oblique.*
10. *Triangle de Jean-Louis Petit et muscle petit oblique.*
11. *Aponévrose lombo-sacrée.*
12. *Crête iliaque.*

LE TRIANGLE DE JEAN-LOUIS PETIT (Fig. 31 et 32)
(Trigonum Lumbale)

Il est situé à la partie postérieure ou triangle lombaire de la paroi abdominale et limité par :

- le bord inféro-externe du **grand dorsal** en arrière,
- le bord postérieur du **grand oblique** en avant,
- la **crête iliaque** en bas.

L'aire du triangle est donc formée par le **petit oblique.** Ses dimensions varient considérablement d'un sujet à l'autre en fonction du développement du grand dorsal. A ce niveau, la paroi abdominale n'est donc constituée que par l'aponévrose postérieure du transverse et par le petit oblique. Ce triangle de Jean-Louis Petit peut être exceptionnellement le siège de *hernies lombaires.*

FIGURE 32

Photographie des plans superficiels montrant le triangle de Jean-Louis Petit.

LE QUADRILATÈRE DE GRYNFELTT (Fig. 33)

Il représente théoriquement un autre point faible de la paroi abdominale. De forme et d'étendue variables, il a généralement un aspect losangique et s'étend depuis le bord inférieur de la 12e côte jusqu'à la crête iliaque. Il est limité :

- **en haut et en dedans** par le bord inférieur du **petit dentelé postérieur et inférieur ;**
- **en haut et en dehors** par la **12e côte** et par le ligament lombo-costal de Henle ;
- **en dedans** par le bord externe des **muscles spinaux ;**
- **en dehors** par le bord postérieur du **petit oblique.**

L'aire du triangle est formée par l'**aponévrose postérieure du transverse** perforé à sa partie supérieure par le 12e paquet vasculo-nerveux intercostal. En réalité, la faiblesse de ce quadrilatère de Grynfeltt est plus théorique que réelle car l'espace est normalement recouvert par le grand dorsal et le grand oblique.

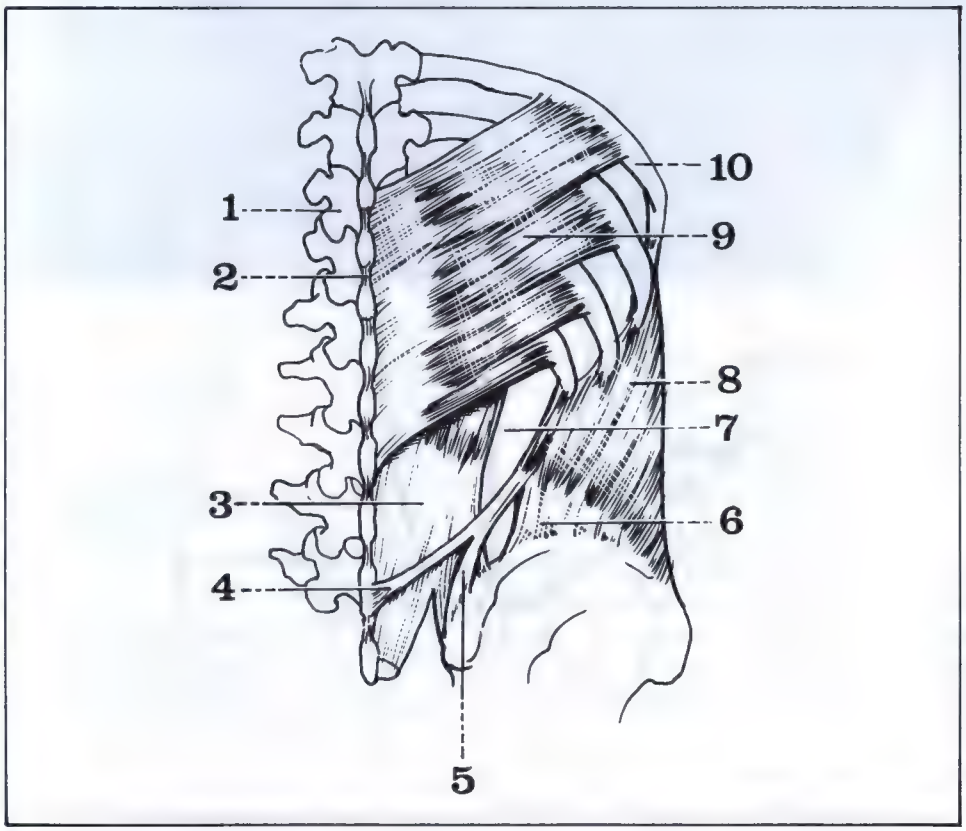

FIGURE 33

La paroi lombaire latérale : quadrilatère de Grynfeltt.

1. *Onzième vertèbre dorsale.*
2. *Ligament interépineux.*
3. *Masse sacro-lombaire.*
4. *Fibres du muscle petit oblique (nées de l'épineuse de L5).*
5. *Fibres du muscle petit oblique (nées de l'épine iliaque postéro-supérieure).*
6. *Origine iliaque du muscle petit oblique.*
7. *Quadrilatère de Grynfeltt.*
8. *Muscle petit oblique.*
9. *Muscle petit dentelé postérieur et inférieur.*
10. *Neuvième côte.*

FIGURE 34

Vue antéro-latérale de la paroi abdominale chez un sujet musclé. Noter la dépression de la zone de Spigel au bord externe du grand droit.

LA ZONE DE LA LIGNE SEMI-LUNAIRE DE SPIGEL (Fig. 34 et 35) (Linea Semilunaris)

La ligne semi-lunaire de Spigel correspond à la limite entre la partie charnue et l'aponévrose antérieure du transverse, limite qui décrit une courbe sinueuse se rapprochant peu à peu de la ligne médiane depuis le 1/3 interne de l'arcade crurale jusqu'au rebord costal, un peu en dehors du xiphoïde. Elle croise le bord externe du grand droit un peu au-dessus du niveau de l'ombilic.

En fait, sous le terme de zone de la ligne de Spigel ou de bande de Spigel, on désigne en réalité *l'ensemble de la région située au bord externe du grand droit et où les muscles larges se jettent sur leur aponévrose antérieure*. Cette limite des parties charnues et aponévrotiques de chaque muscle large n'est pas située au même niveau pour chacun des muscles. Celle du transverse, oblique en haut et en dedans dessine donc la ligne de Spigel. Celle du petit oblique part du milieu de l'arcade crurale et croise la ligne de Spigel pour se situer plus en dedans sur le bord externe du grand droit. Celle du grand oblique, la plus externe, née de l'épine iliaque antéro-supérieure se dirige d'abord horizontalement puis se coude à angle droit, au niveau de l'angle charnu du grand oblique pour monter verticalement vers le rebord costal à 4 cm en dehors du bord externe du grand droit.

Il existe donc au bord externe du grand droit une zone de moindre résistance de la paroi, siège des exceptionnelles *hernies latérales dites hernies de Spigel*.

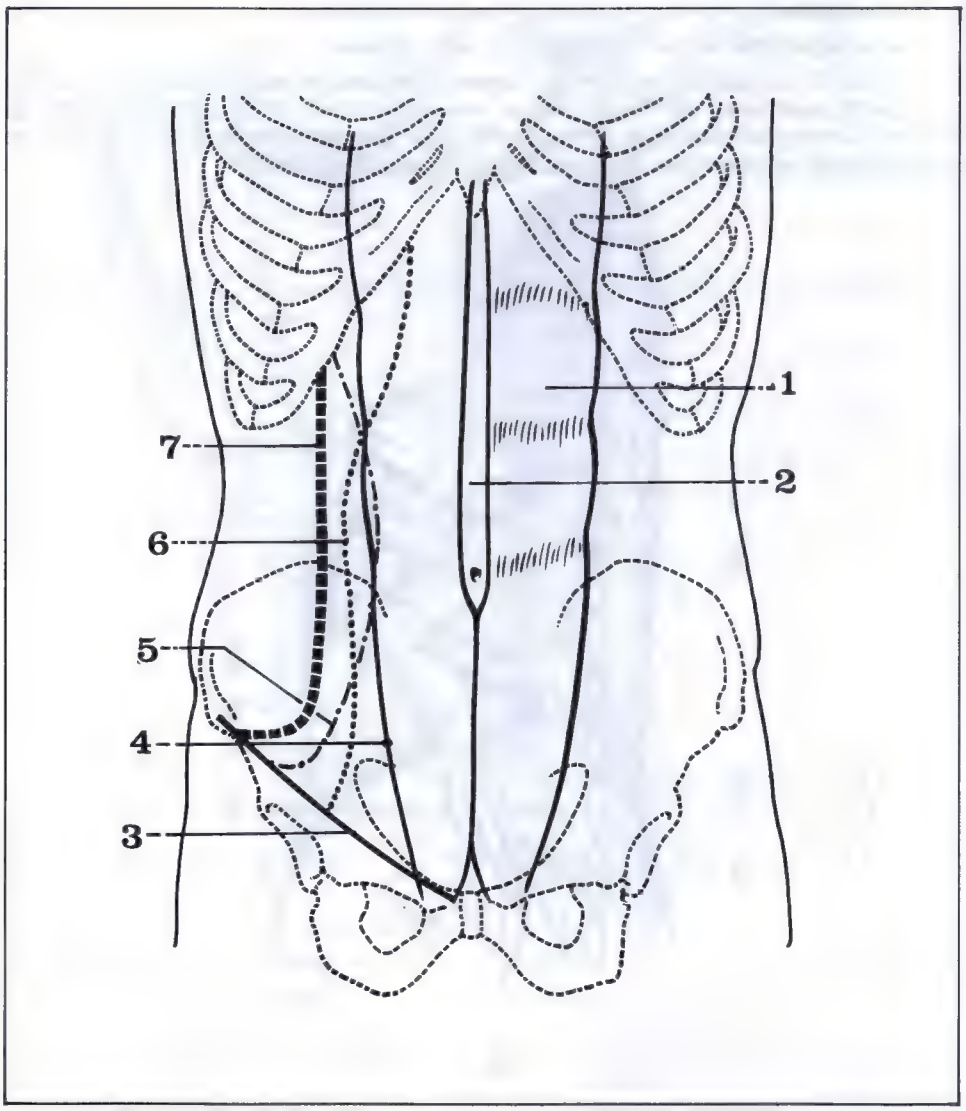

FIGURE 35

1. *Muscle grand droit.*
2. *Ligne blanche.*
3. *Arcade crurale.*
4. *Bord externe de la gaine du grand droit.*
5. *Limite antérieure des fibres charnues et des fibres aponévrotiques du petit oblique.*
6. *Limite de l'aponévrose antérieure du transverse (ligne de Spigel).*
7. *Limite de l'aponévrose antérieure du muscle grand oblique.*

8 le plancher de l'abdomen

Vue supérieure du plancher de l'abdomen dans le bassin osseux.

PLAN

Le canal iliaque.
- Loge ostéo-fibreuse.
- Contenu.
- En avant du canal iliaque.

L'entonnoir pelvien.
- Muscles pariétaux.
- Muscles périnéaux.
- Aponévrose pelvienne.

Situé beaucoup plus bas que la projection de la paroi abdominale inférieure, le *plancher de l'abdomen* est formé par les parois du bassin osseux, et par les muscles qui le tapissent ; le « détroit supérieur », qui sépare le « grand bassin » du « petit bassin » permet de le décomposer en deux étages :

— *supéro-externe* ou « canal iliaque », descendant de la crête iliaque au détroit supérieur, suivant une ligne oblique en bas, en dedans, et en avant ;

— *inféro-interne*, ou « entonnoir pelvien » aux parois très abruptes, presque verticales, du détroit supérieur au fond du petit bassin, où l'embouchure de l'entonnoir livre passage à l'ampoule rectale, et aux organes génito-urinaires.

PLAN

Le canal iliaque.

- Loge ostéo-fibreuse :
  fosse iliaque interne,
  fascia iliaca.
- Contenu :
  Plan musculaire :
  en dehors : iliaque et petit iliaque,
  en dedans : grand et petit psoas,
  tendon terminal commun,
  innervation,
  action.
  Plan pré-musculaire :
  vaisseaux, nerfs.
- En avant du canal iliaque.

Le canal iliaque

Au-dessus et en dehors du détroit supérieur, l'*étage supérieur* du plancher de l'abdomen est formé par le canal iliaque, véritable loge ostéo-fibreuse, contenant :

- un plan musculaire : le psoas-iliaque,
- un plan celluleux pré-musculaire, où cheminent des vaisseaux et des nerfs.

LA LOGE OSTÉO-FIBREUSE

Elle est constituée :

— en arrière et en dehors : par la fosse iliaque interne osseuse,

— en avant et en dedans : par le fascia iliaca.

FOSSE ILIAQUE INTERNE (Fossa Iliaca) : vaste surface concave, orientée en haut, en avant, et en dedans, elle est située au-dessus et en avant de la ligne innominée ; peu profonde, partout lisse et unie, elle constitue une excavation triangulaire : (Fig. 1 et 2)

— large, évasée et déjetée en dehors chez la femme,

— moins large et presque verticale chez l'homme.

Elle est limitée :

— *en haut :* par la crête iliaque, rugueuse, en forme de dos d'âne,

— *en bas :* par la ligne innominée, mousse et saillante, qui traverse obliquement la face interne de l'os iliaque, de haut en bas et d'arrière en avant ;

— *en arrière :* par la facette auriculaire de l'articulation sacro-iliaque ;

— *en avant :* par le bord antérieur de l'os iliaque, largement échancré, de l'épine iliaque antéro-inférieure à l'éminence ilio-pectinée.

A sa partie postérieure, la fosse iliaque interne présente un volumineux trou nourricier, oblique en bas et en avant.

A sa partie centrale, elle est très mince, semi-transparente, dépourvue de tissu spongieux, et les deux lames d'os compact qui la composent entrent presque en contact ; au-dessus de cette zone, l'os devient de plus en plus épais jusqu'à la crête iliaque, riche en tissu spongieux.

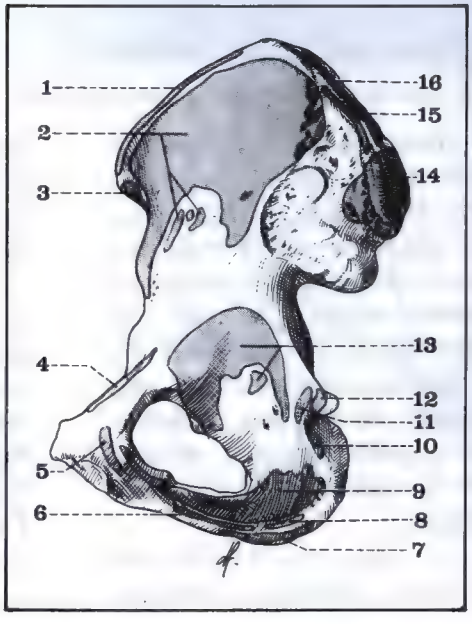

FIGURE 1

Vue interne de l'os iliaque droit.

1. *Insertion du transverse.*
2. *Insertion de l'iliaque.*
3. *Insertion du couturier.*
4. *Insertion du petit psoas.*
5. *Insertion du releveur de l'anus.*
6. *Insertion du transverse profond du périnée.*
7. *Insertion du muscle ischio-caverneux.*
8. *Insertion du transverse superficiel du périnée.*
9. *Insertion de l'obturateur interne.*
10. *Insertion du jumeau inférieur.*
11. *Insertion du releveur de l'anus.*
12. *Insertion du petit ligament sacro-sciatique.*
13. *Insertion de l'obturateur interne.*
14. *Insertion de la masse sacro-lombaire.*
15. *Insertion du transverse.*
16. *Insertion du carré des lombes.*

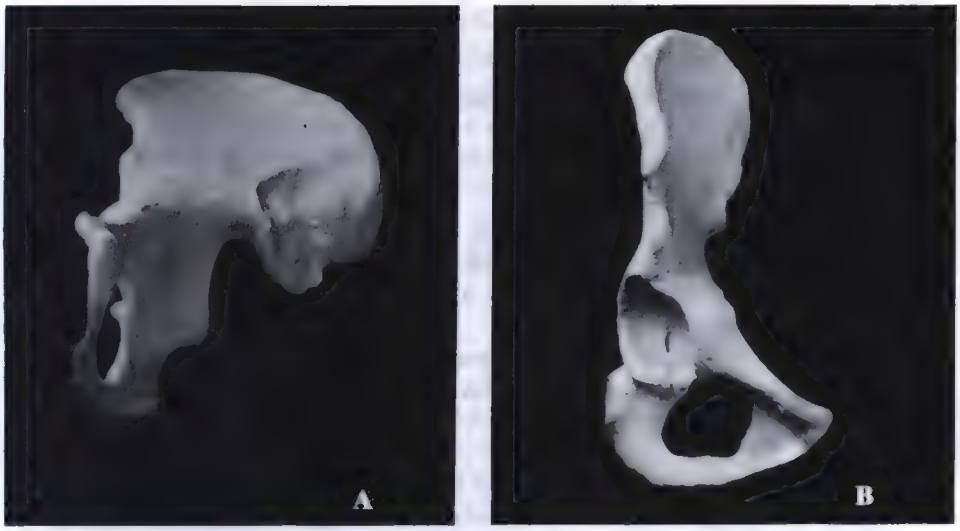

FIGURE 2

A. Vue interne de l'os iliaque droit.
B. Vue antérieure de l'os iliaque droit.

FASCIA ILIACA : tendu transversalement sur toute la largeur de la fosse iliaque interne, il forme la paroi antéro-interne du canal iliaque, et se fixe :

— *en dedans :* sur l'aileron sacré et la ligne innominée, envoyant au niveau du détroit supérieur un feuillet de dédoublement sur les vaisseaux iliaques externes.

— *en dehors :* sur le ligament ilio-lombaire, et sur la lèvre interne de la crête iliaque (Fig. 3).

Il dépasse les limites de la fosse iliaque interne en haut et en bas :

— *en haut :* il recouvre le muscle psoas, jusqu'au rachis lombaire et jusqu'à l'arcade du psoas (Cf. Paroi lombaire, p. 1789),

— *en bas :* il adhère à la moitié externe de l'arcade crurale, et constitue en dedans la bandelette ilio-pectinée, limite externe de l'anneau crural ; au-dessous de l'arcade, il descend jusqu'à l'insertion trochantérienne du psoas-iliaque.

Plus épais dans la région iliaque que dans la région lombaire, le fascia iliaca forme une solide barrière, qui sépare nettement le canal iliaque des régions placées en avant. Il réalise une gaine commune aux muscles psoas et iliaque : cette disposition explique le trajet des abcès pottiques qui descendent dans le canal iliaque, depuis le rachis lombaire jusqu'au triangle de Scarpa*.

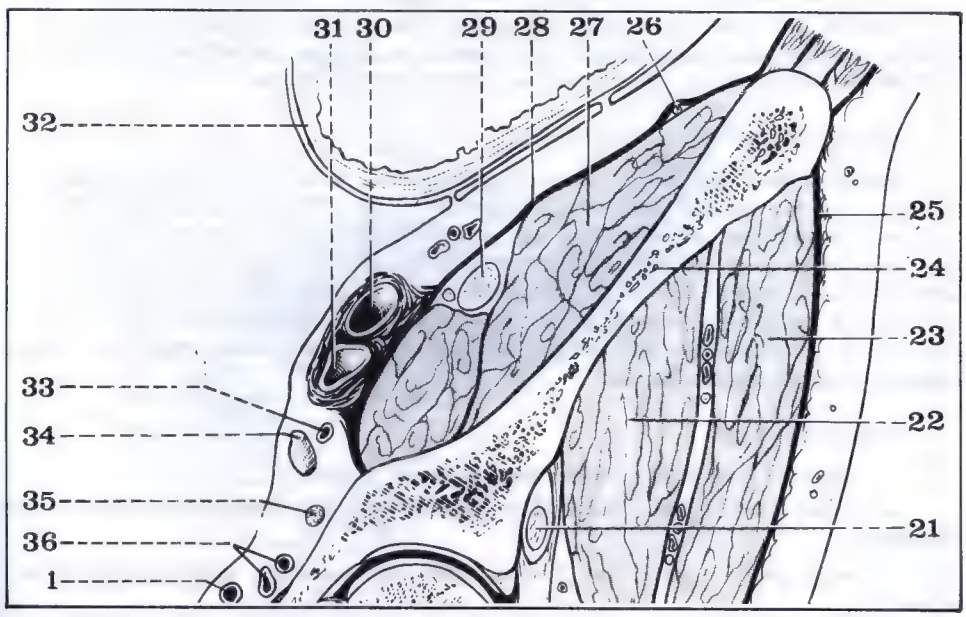

FIGURE 3

Coupe frontale du canal iliaque droit (segment antérieur de la coupe).

1. Artère ombilicale.
21. Tendon réfléchi du droit antérieur.
22. Muscle petit fessier.
23. Muscle moyen fessier.
24. Aile iliaque.
25. Aponévrose fessière superficielle.
26. Nerf fémoro-cutané.
27. Muscle psoas-iliaque.
28. Fascia iliaca.
29. Nerf crural.
30. Artère iliaque externe.
31. Veine iliaque externe.
32. Cæcum.
33. Artère ilio-lombaire.
34. Ganglion lymphatique.
35. Nerf obturateur.
36. Vaisseaux obturateurs.

* SCARPA Antonio (1747-1832) - Anatomiste et chirurgien italien.

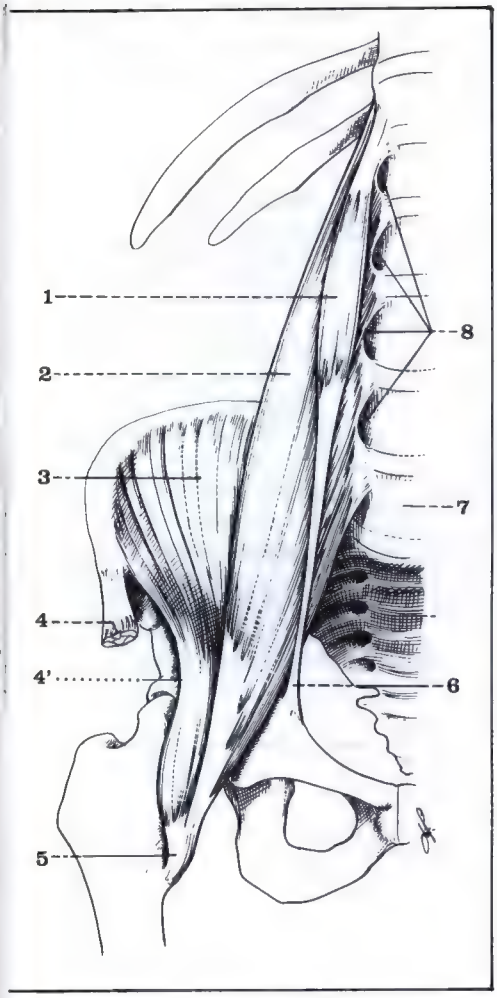

FIGURE 4

Vue antérieure du muscle psoas-iliaque.

1. *Muscle petit psoas.*
2. *Corps musculaire du psoas.*
3. *Corps musculaire de l'iliaque.*
4. *Tendon du couturier.*
4'. *Muscle petit iliaque.*
5. *Tendon terminal du psoas iliaque.*
6. *Tendon du petit psoas.*
7. *Corps vertébral de la cinquième lombaire.*
8. *Arcades fibreuses d'insertion du psoas.*

LE CONTENU DU CANAL ILIAQUE

PLAN MUSCULAIRE (Fig. 4 et 5)

Il forme une couche épaisse composée de quatre muscles, dont un seul, le muscle iliaque, s'insère dans le canal.

EN DEHORS

a) **Muscle iliaque** (Musculus Iliacus) :

— *origines :* sur presque toute l'étendue de la fosse iliaque interne, laissant libre sa partie antéro-inférieure.

La surface d'insertion s'étend :

— en avant : jusqu'aux épines iliaques et à l'échancrure qui les sépare ;

— en arrière : jusqu'au ligament ilio-lombaire et jusqu'à la face supérieure de l'aileron sacré, sur lequel le muscle prend une insertion triangulaire à base externe ;

— en haut : jusqu'à la lèvre interne de la crête iliaque ;

— en bas : jusqu'à la moitié postérieure de la ligne innominée.

— *corps charnu :* large, en forme d'éventail, il se ramasse en un corps épais et arrondi, oblique en bas, en avant et en dedans ; puis il quitte le canal iliaque en passant sous l'arcade crurale, en dehors et en arrière du psoas ;

— *terminaison :* par un tendon commun avec le muscle psoas.

b) **Muscle petit iliaque** (Musculus Iliacus Minor) : de petite taille, il est accolé au bord antérieur de l'iliaque

— *origine :* dans l'échancrure inter-épineuse antérieure ;

— *corps charnu :* il suit le bord antérieur du muscle iliaque, adhérant au tendon du droit antérieur et à la capsule de la coxo-fémorale ;

— *terminaison :* dans la fossette prétrochantérienne (au-dessous et en avant du petit trochanter).

EN DEDANS

a) **Muscle grand psoas** (Musculus Psoas Major) : (Cf. Paroi lombaire, p. 1788).

Le corps musculaire, fusiforme, pénètre dans le canal iliaque en passant devant l'articulation sacro-iliaque ; il longe le bord interne de la région, en avant du détroit supérieur, et s'engage dans l'échancrure du bord antérieur de l'os iliaque, en dedans du muscle iliaque.

b) **Muscle petit psoas** (Musculus Psoas Minor) : (Cf. Paroi lombaire, p. 1789).

Couché sur la face antérieure du grand psoas, il n'est représenté dans le canal iliaque, que par son tendon long et grêle, inséré sur la ligne innominée, en arrière de l'éminence ilio-pectinée, au niveau d'un petit tubercule osseux.

TENDON TERMINAL COMMUN

Apparu haut dans l'épaisseur du psoas, il reçoit les fibres charnues de l'iliaque par ses faces postérieure et externe ; il se réfléchit sur le bord antérieur de l'os iliaque, par un vaste orifice ostéo-fibreux situé en dehors de l'anneau crural, et passe sous l'arcade crurale ; puis il recouvre l'articulation coxo-fémorale, séparé d'elle par une vaste bourse séreuse et se termine sur la portion postéro-interne du petit trochanter (séparé également par une bourse séreuse) ; dans certains cas, les tendons de l'iliaque et du psoas restent isolés, avec des bourses séreuses indépendantes en haut.

INNERVATION

— *iliaque :* par 3 ou 4 filets issus du nerf crural ;

— *grand psoas :* par 3 ou 4 filets issus des racines du nerf crural ou du nerf lui-même ;

— *petit psoas :* par 1 ou 2 filets issus des rameaux supérieurs du grand psoas.

ACTION

— *point fixe sur le bassin et le rachis :*

- de façon puissante : fléchisseur de la cuisse sur le bassin ;
- de façon réduite : rotateur externe de la cuisse.

Il agit dans le 2e temps de la marche, en déterminant la flexion de la cuisse du membre mobile au cours de la phase d'appui unilatéral

— *point fixe sur le fémur :*

- par l'iliaque : rotateur du bassin du côté opposé ;
- par le psoas : fléchisseur du tronc en avant ; il assure l'équilibre du tronc dans la station debout.

PLAN PRE-MUSCULAIRE

Une large couche celluleuse s'étend entre les muscles et le fascia iliaca ; elle contient des vaisseaux et des nerfs. (Fig. 3 et 5)

a) **Vaisseaux**

L'artère circonflexe iliaque profonde (Arteria Circumflexa Ilium Profunda) naît de l'iliaque externe un peu au-dessus de l'arcade crurale ; elle se dirige en haut et en dehors, en avant du muscle iliaque, et, parvenue à l'épine iliaque antéro-supérieure, se divise en deux branches :

— abdominale : qui perfore le fascia transversalis et s'anastomose avec l'artère épigastrique,

— iliaque : qui chemine horizontalement en dedans de la crête iliaque et perfore le muscle transverse.

La veine homologue rejoint la veine iliaque externe.

L'artère ilio-lombaire (Arteria Iliolumbalis) naît de l'iliaque interne et correspond embryologiquement à la 5e lombaire ; elle se dirige en haut et en arrière en avant du tronc lombo-sacré, puis croise le détroit supérieur et se divise en deux branches :

— postérieure ou lombaire (Ramus Lumbalis) qui se dirige vers les muscles spinaux et le rachis lombaire,

— transversale ou iliaque (Ramus Iliacus) qui passe sous le psoas et parvenue au bord interne de l'iliaque donne un rameau profond et un rameau superficiel qui cheminent sur les deux faces du muscle.

La veine homologue rejoint la veine iliaque interne.

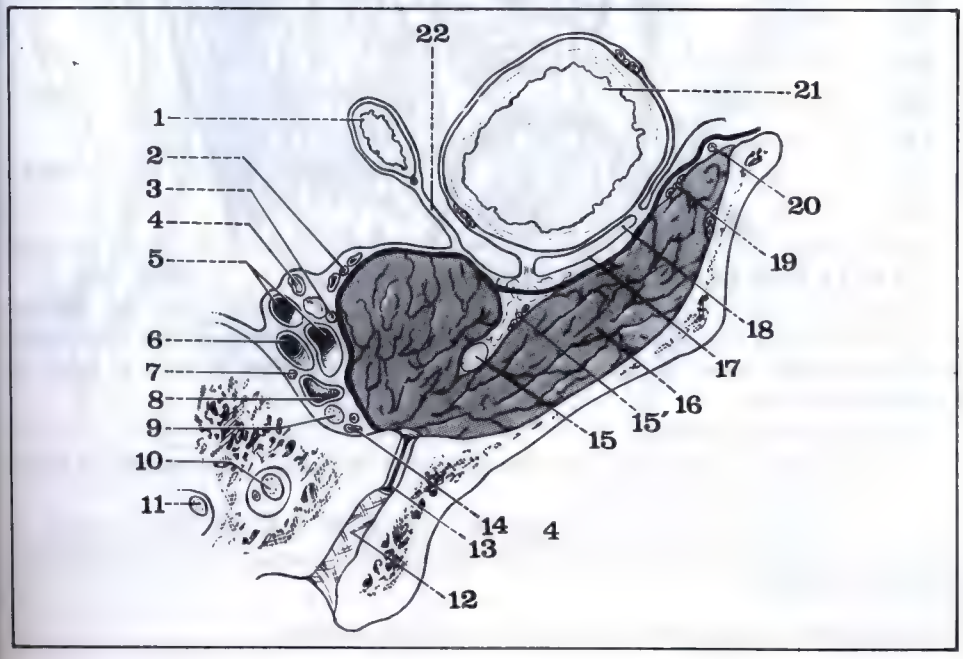

FIGURE 5

Coupe horizontale du canal iliaque droit (segment inférieur de la coupe).

1. *Iléon.*
2. *Artère spermatique.*
3. *Nerf obturateur.*
4. *Uretère.*
5. *Vaisseaux iliaques externes.*
6. *Artère iliaque interne.*
7. *Chaîne sympathique sacrée.*
8. *Veine iliaque interne.*
9. *Tronc lombo-sacré.*
10. *Premier nerf sacré (dans le 1er canal sacré primitif).*
11. *Deuxième nerf sacré (dans le canal sacré)*
12. *Ligament interosseux.*
13. *Interligne sacro-iliaque.*
14. *Veine ilio-lombaire.*
15. *Nerf crural.*
15'. *Artère ilio-lombaire.*
16. *Muscle iliaque.*
17. *Fascia iliaca.*
18. *Récessus rétro-cæcal.*
19. *Artère circonflexe iliaque profonde.*
20. *Nerf fémoro-cutané.*
21. *Cæcum.*
22. *Mésentère.*

b) **Nerfs** (Fig. 5 et 6)

Deux branches du plexus lombaire descendent dans le canal iliaque :

— l'une collatérale : le nerf fémoro-cutané ;

— l'autre terminale : le nerf crural.

▪ *Le nerf fémoro-cutané* (Nervus Cutaneus Femoris Lateralis), né de L2, traverse la partie postérieure du psoas dans la région lombaire, croise la crête iliaque à l'union 1 / 4 postérieur 3 / 4 antérieurs, chemine obliquement en avant du muscle iliaque et sort du canal iliaque en dedans de l'épine iliaque antéro-supérieure, pour gagner la face antéro-externe de la cuisse.

▪ *Le nerf crural,* ou nerf fémoral (Nervus Femoralis), né de L2-L3-L4, beaucoup plus volumineux, est situé en dedans et au-dessous du fémoro-cutané ; formé à l'intérieur du psoas, au niveau de la transverse de L5, il émerge sur le bord externe du muscle et chemine dans la gouttière qui sépare l'iliaque du psoas ; au voisinage de l'arcade crurale, il croise la face antérieure du psoas pour atteindre son bord interne et traverse l'anneau crural en dehors de la bandelette ilio-pectinée.

Au cours de son trajet dans le canal iliaque, il donne ses collatérales :

— nerf inférieur du psoas ;

— nerf de l'iliaque ;

— nerf de l'artère fémorale (rameau de Schwalbe*) ;

— nerf du pectiné (en arrière des vaisseaux iliaques externes).

FIGURE 6

Coupe frontale du canal iliaque droit (segment antérieur de la coupe).

1. Artère ombilicale.
2. Ligament rond.
20. Capsule de l'articulation de la hanche.
21. Tendon réfléchi du droit antérieur.
22. Muscle petit fessier.
23. Muscle moyen fessier.
24. Aile iliaque.
25. Aponévrose fessière superficielle.
26. Nerf fémoro-cutané.
27. Muscle psoas-iliaque.
28. Fascia iliaca.
29. Nerf crural.
30. Artère iliaque externe.
31. Veine iliaque externe.
32. Cæcum.
33. Artère ilio-lombaire.
34. Ganglion lymphatique.
35. Nerf obturateur.
36. Vaisseaux obturateurs.

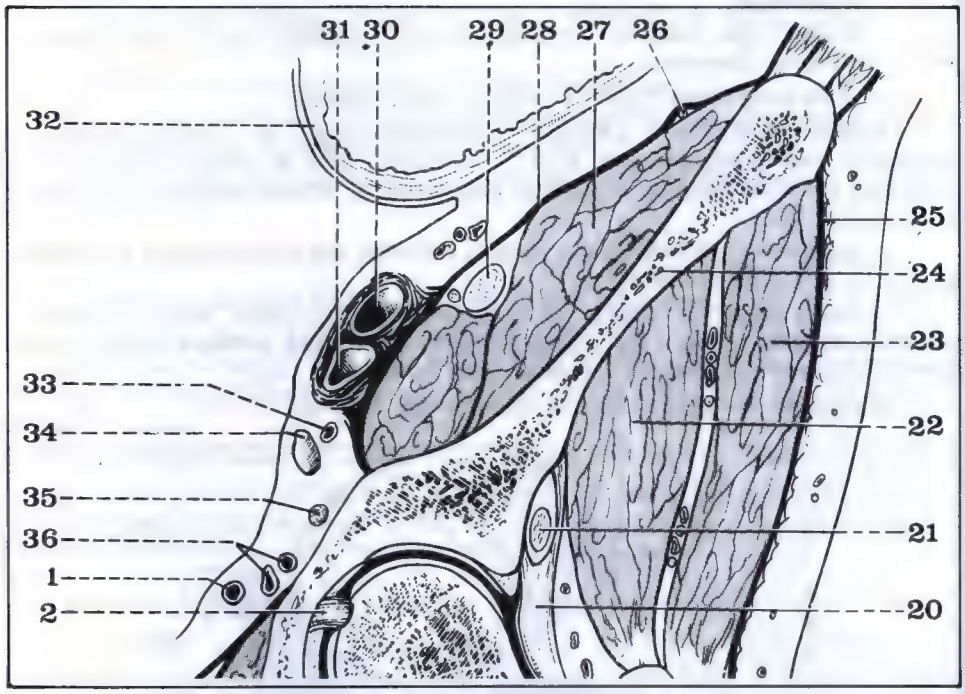

EN AVANT DU CANAL ILIAQUE (Fig. 6)

Entre le fascia iliaca, qui recouvre les muscles, et le péritoine pariétal postérieur s'étend une importante loge celluleuse sous-péritonéale qui se continue sans démarcation avec la paroi antéro-latérale de l'abdomen et avec la paroi de l'entonnoir pelvien.

Du côté de la cuisse :

— en dehors : elle est fermée par la fusion du fascia transversalis au fascia iliaca, le long de l'arcade crurale,

— en dedans : elle communique avec la région inguino-crurale interne, le long des vaisseaux iliaques externes qui traversent l'anneau crural et deviennent vaisseaux fémoraux.

* SCHWALBE* Gustav Albert (1844-1916) - Anatomiste allemand.

L'entonnoir pelvien

Au-dessous et en dedans du détroit supérieur, l'*étage inférieur* du plancher de l'abdomen constitue l'entonnoir pelvien, formé par les muscles qui tapissent la paroi ostéo-fibreuse du petit bassin :

— à la partie haute de l'entonnoir : deux muscles sont pariétaux, le pyramidal du bassin et l'obturateur interne (Fig. 7) ;

— à la partie basse de l'entonnoir : deux muscles font partie du plan profond du périnée : le releveur de l'anus et l'ischio-coccygien.

PLAN

L'entonnoir pelvien.

- Muscles pariétaux :
  en arrière :
  pyramidal du bassin,
  en avant :
  obturateur interne.
- Muscles périnéaux :
  en arrière :
  ischio-coccygien,
  en avant :
  releveur de l'anus,
- L'aponévrose pelvienne.

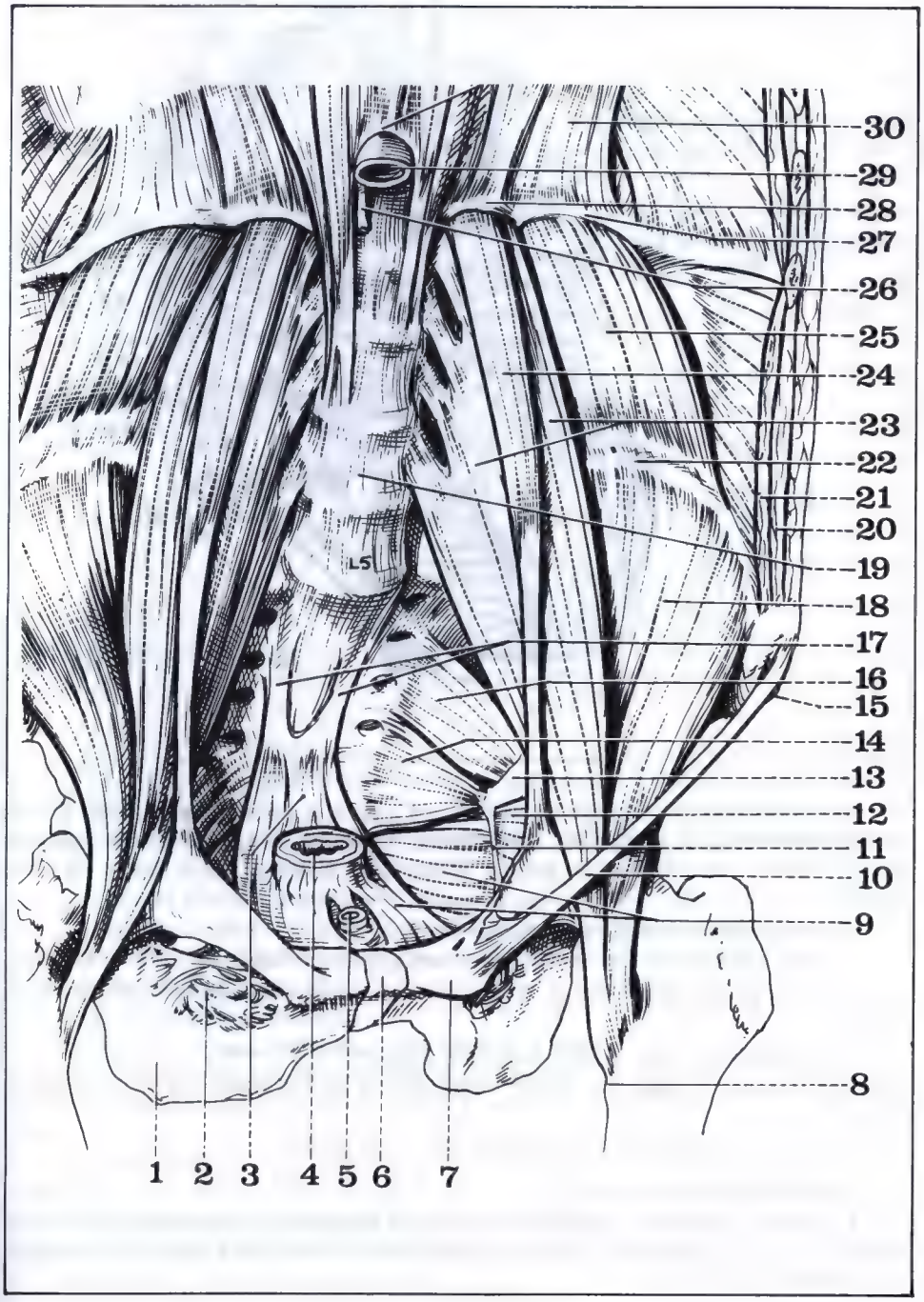

FIGURE 7

La paroi postérieure et le plancher de l'abdomen chez l'homme (d'après Netter).

1. *Ischion.*
2. *Membrane obturatrice.*
3. *Muscle recto-coccygien.*
4. *Rectum.*
5. *Urètre.*
6. *Symphyse pubienne.*
7. *Pubis.*
8. *Petit trochanter du fémur.*
9. *Muscle releveur de l'anus.*
10. *Arcade crurale.*
11. *Arcus tendineux (arc tendineux).*
12. *Muscle obturateur interne.*
13. *Épine sciatique.*
14. *Muscle ischio-coccygien.*
15. *Épine iliaque antéro-supérieure.*
16. *Muscle pyramidal du bassin.*
17. *Ligament sacro-coccygien antérieur.*
18. *Muscle iliaque.*
19. *Ligament longitudinal antérieur.*
20. *Muscle petit oblique.*
21. *Muscle transverse de l'abdomen.*
22. *Crête iliaque.*
23. *Muscle grand psoas.*
24. *Muscle petit psoas.*
25. *Muscle carré des lombes.*
26. *Canal thoracique.*
27. *Arcade du carré des lombes.*
28. *Arcade du psoas.*
29. *Aorte abdominale.*
30. *Faisceaux postérieurs du diaphragme.*

MUSCLES PARIÉTAUX

EN ARRIÈRE (Fig. 8)

Le **muscle pyramidal du bassin** ou muscle piriforme (Musculus Piriformis) : aplati et triangulaire il va de la face antérieure du sacrum au grand trochanter et fait partie des « pelvi-trochantériens » avec lesquels il a déjà été étudié (Cf. Membre inférieur).

a) *Origine :* par 3 digitations charnues qui encadrent les 2e et 3e trous sacrés antérieurs et se fixent également sur les gouttières qui continuent latéralement ces orifices ; quelques faisceaux s'insèrent aussi sur la face endo-pelvienne du grand ligament sacro-sciatique :

FIGURE 8

Vue endo-pelvienne du muscle obturateur interne droit.

1. *Epine iliaque antéro-supérieure.*
2. *Arcade de Bouisson.*
3. *Aponévrose de l'obturateur interne.*
4. *Ligament de Gunsee.*
5. *Artère obturatrice.*
6. *Symphyse pubienne.*
7. *Muscle obturateur interne.*
8. *Grand ligament sacro-sciatique.*
9. *Epine sciatique.*
10. *Coccyx.*
11. *Cinquième nerf sacré.*
12. *Petit ligament sacro-sciatique.*
13. *Quatrième nerf sacré.*
14. *Troisième nerf sacré.*
15. *Muscle pyramidal du bassin.*
16. *Deuxième nerf sacré.*
17. *Premier nerf sacré.*
18. *Tronc lombo-sacré.*
19. *Sacrum.*

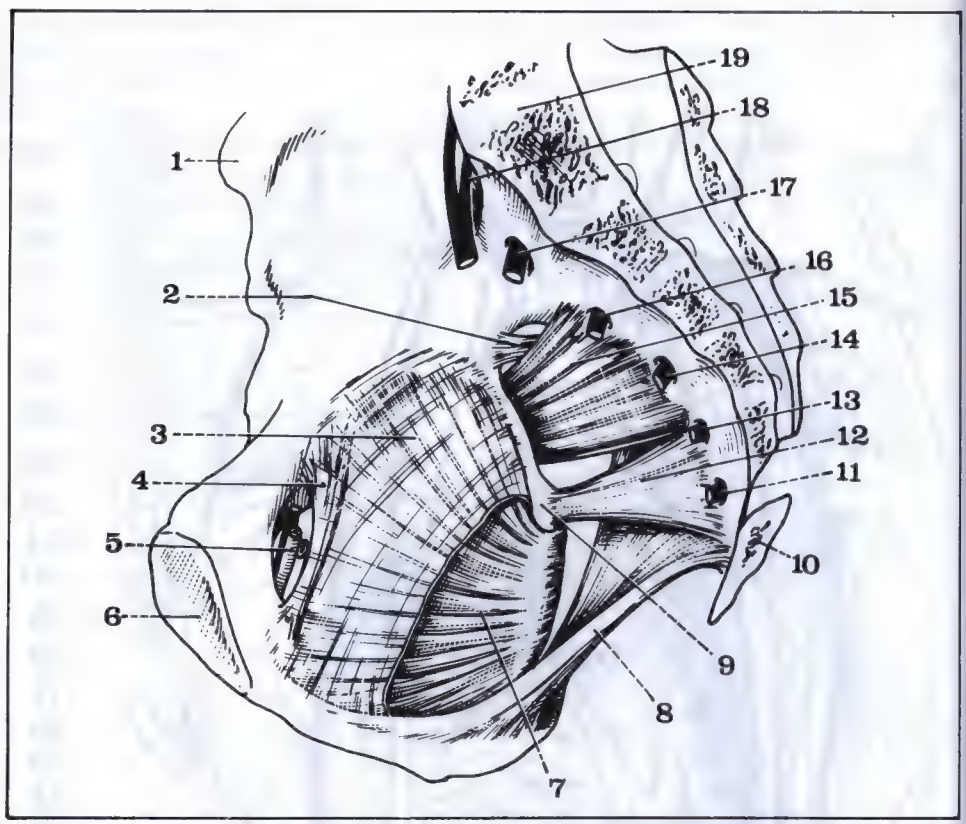

b) *Corps charnu :* oblique en dehors, en avant et en bas, aplati dans le sens antéro-postérieur, il se rétrécit rapidement, passe en avant du grand ligament sacro-sciatique, et traverse la grande échancrure sciatique qu'il divise en deux régions :

- canal sus-pyramidal ou canal fessier ;
- canal sous-pyramidal contenant le nerf grand sciatique.

Il quitte alors le petit bassin et longe la face postérieure de l'articulation de la hanche.

c) *Terminaison :* sur le bord supérieur du grand trochanter ;

d) *Innervation :* par une branche spéciale du plexus sacré née de la 2e racine sacrée.

e) *Action :* rotateur externe et abducteur de la cuisse.

EN AVANT (Fig. 8 et 9)

Le **muscle obturateur interne** (Musculus Obturatorius Internus) : déjà étudié également avec les muscles « pelvi-trochantériens » et avec la « région obturatrice » (Cf. Membre inférieur).

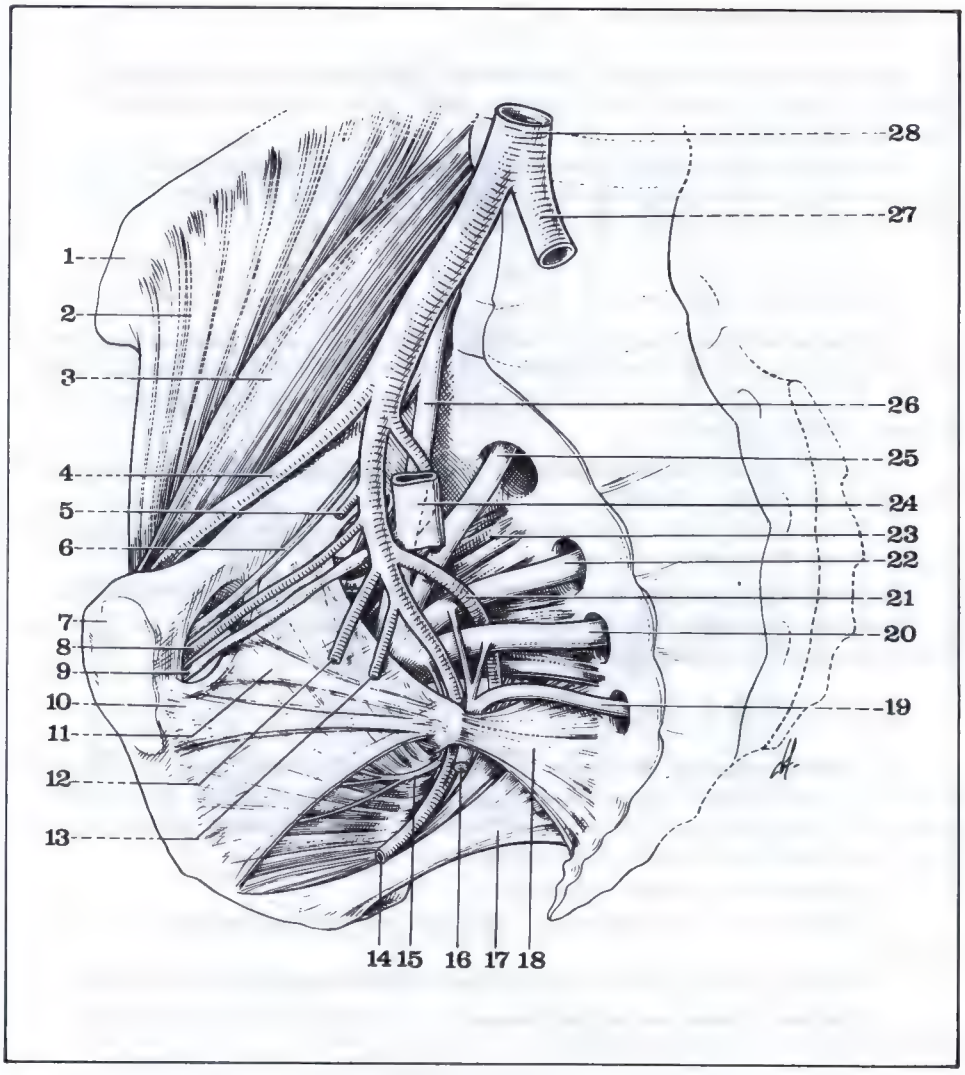

FIGURE 9

Paroi latérale droite de l'entonnoir pelvien.

1. *Crête iliaque.*
2. *Muscle iliaque.*
3. *Muscle psoas.*
4. *Artère iliaque externe.*
5. *Artère ombilicale.*
6. *Nerf obturateur.*
7. *Symphyse pubienne.*
8. *Artère obturatrice.*
9. *Veine obturatrice.*
10. *Arc tendineux de l'aponévrose pelvienne.*
11. *Arc tendineux du releveur de l'anus.*
12. *Artère génito-vésicale.*
13. *Artère hémorroïdale moyenne.*
14. *Artère honteuse interne.*
15. *Nerf de l'obturateur interne.*
16. *Nerf honteux interne.*
17. *Grand ligament sacro-sciatique.*
18. *Petit ligament sacro-sciatique.*
19. *Quatrième nerf sacré.*
20. *Troisième nerf sacré.*
21. *Artère ischiatique.*
22. *Deuxième nerf sacré.*
23. *Muscle pyramidal du bassin.*
24. *Veine iliaque interne (sectionnée)*
25. *Premier nerf sacré.*
26. *Tronc lombo-sacré.*
27. *Artère iliaque primitive gauche.*
28. *Bifurcation aortique.*

a) *Origine :* très étendue sur la face endopelvienne de l'os coxal au-dessous de la ligne innominée :

— sur toute la surface de la membrane obturatrice qu'il déborde de tous côtés,

— sur la surface quadrilatère située derrière le trou obturé,

— sur la branche ischio-pubienne et sur le processus falciforme du grand ligament sacro-sciatique,

— sur l'aponévrose qui le recouvre et qui donne insertion, à sa partie moyenne, au releveur de l'anus.

b) *Corps charnu :* étalé en éventail il converge vers la petite échancrure sciatique où 5 à 6 languettes tendineuses se coudent à angle droit contre l'ischion et se portant en dehors sortent du petit bassin encadrées par les deux muscles jumeaux.

c) *Terminaison :* par un fort tendon arrondi sur la face interne du grand trochanter au-dessus et en avant de la cavité digitale.

d) *Innervation :* par une branche collatérale du plexus sacré (tronc lombo-sacré + S1) commune avec celle du muscle jumeau supérieur.

e) *Action :* rotateur externe de la cuisse.

MUSCLES PÉRINÉAUX

Au niveau du bas-fond du plancher de l'abdomen les deux muscles du plan profond du périnée forment une cloison étalée, concave en haut, tendue entre les parois du petit bassin.

Ils constituent le « diaphragme pelvien supérieur » qui laisse passer au milieu, dans un orifice allongé du pubis au rectum, le vagin chez la femme, l'urètre et les nerfs et vaisseaux de la verge chez l'homme.

EN ARRIÈRE (Fig. 7 et 10)

Le **muscle ischio-coccygien** ou coccygien (Musculus coccygeus) est une mince lame triangulaire presque atrophique qui complète en arrière le releveur de l'anus.

a) *Origine :* sur la face interne de l'épine sciatique et sur le bord antérieur de la grande échancrure sciatique.

b) *Corps charnu :* oblique en arrière et en dedans, il s'élargit en éventail au-dessus du petit ligament sacro-sciatique.

c) *Terminaison :* sur le bord latéral et la face antérieure des deux dernières pièces sacrées et des deux pièces coccygiennes.

d) *Innervation :* par une branche collatérale du plexus honteux (née de S4).

e) *Action :* s'ajoute à celle de la portion sphinctérienne du releveur de l'anus pour fermer en arrière l'entonnoir pelvien.

EN AVANT (Fig. 10 et 11)

Le **muscle releveur de l'anus** (Musculus Levator Ani), pair et symétrique, réalise avec le muscle opposé une solide sangle musculaire en fer à cheval à concavité antérieure qui ferme la partie basse de l'entonnoir pelvien et laisse passer au centre les organes génito-urinaires.

Il est constitué de deux portions :

— externe ou sphinctérienne : dérivant embryologiquement des muscles caudaux,

— interne ou élévatrice : dérivant des muscles cloacaux.

a) **Portion externe ou sphinctérienne : e**lle entoure la paroi latérale du petit bassin, du pubis à l'épine sciatique.

1) *Origines :* sur le pubis, l'ilion et l'ischion :

— *origines pubiennes = osseuses,* sur la face postérieure de la surface angulaire du pubis :

ligne de rugosités à courbure convexe en haut commençant à 1 cm de la symphyse et allant jusqu'à l'orifice interne du canal sous-pubien en avant des insertions pubiennes de l'obturateur interne,

— *origine iliaques =*
aponévrotiques, sur l'aponévrose de recouvrement de l'obturateur interne, par l'intermédiaire d'une bandelette de renforcement à concavité supérieure, l'arc tendineux du muscle releveur ;
osseuses : le long de l'aponévrose, jusqu'à la ligne innominée ;

— *origines ischiatiques = osseuses :* sur la face interne de l'épine sciatique, en avant de l'ischio-coccygien.

2) *Corps charnu :* la nappe musculaire ainsi formée se dirige obliquement en bas, en dedans et en arrière, et constitue trois faisceaux :

— *pubien :* le plus puissant presque sagittal, croisant la face latérale du rectum sans s'y insérer ;

— *iliaque :* oblique en arrière, recouvert en dedans par le précédent.

— *ischiatique :* presque transversal, recouvert en avant par le précédent.

3) *Terminaison :* entièrement rétro-anale, sur le raphé ano-coccygien (formé par l'entrecroisement des fibres de terminaison du muscle) et sur les bords latéraux du coccyx.

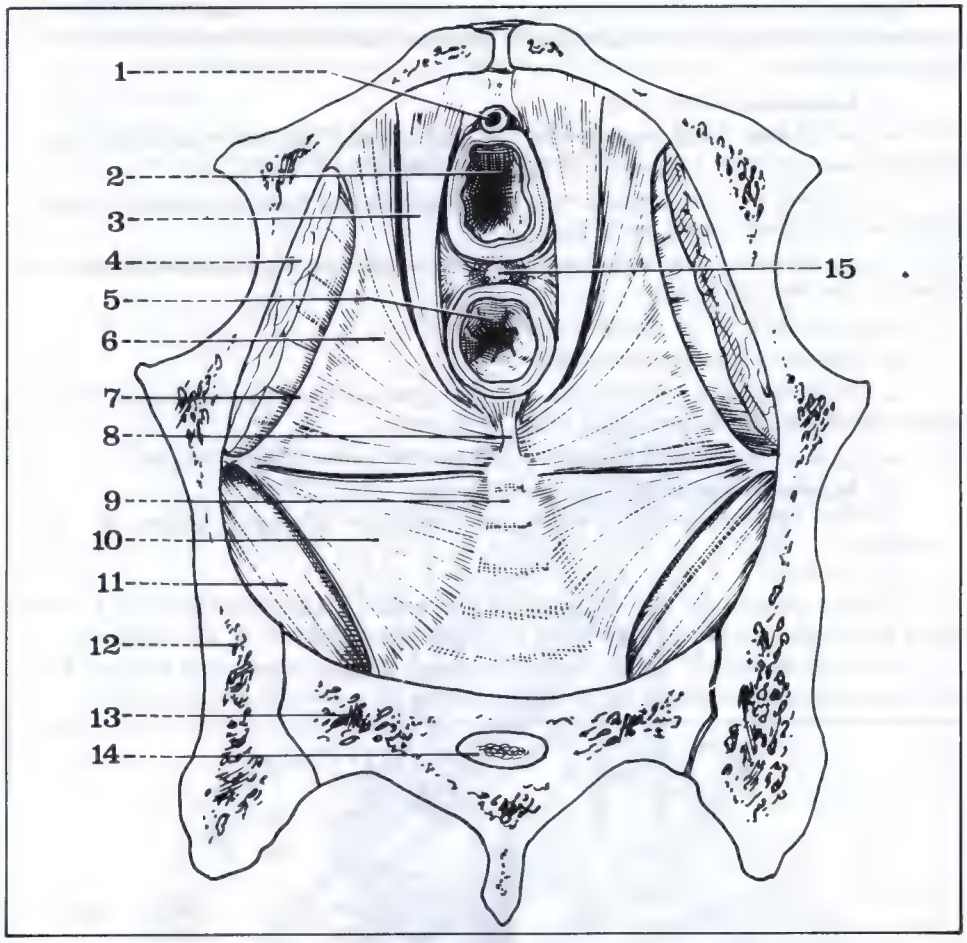

FIGURE 10

Vue supérieure du plancher de l'abdomen chez la femme.

1. *Urètre.*
2. *Vagin.*
3. *Portion élévatrice du releveur de l'anus.*
4. *Muscle obturateur interne.*
5. *Rectum.*
6. *Portion sphinctérienne du releveur de l'anus.*
7. *Aponévrose de l'obturateur interne.*
8. *Muscle recto-coccygien.*
9. *Face antérieure du coccyx.*
10. *Muscle ischio-coccygien.*
11. *Muscle pyramidal du bassin.*
12. *Os iliaque.*
13. *Sacrum.*
14. *Canal sacré.*
15. *Noyau fibreux du périnée.*

b) **Portion interne ou élévatrice :** plus profonde, elle est plus étroite et plus épaisse que la précédente.

1) *Origine :* sur la surface angulaire du pubis, au-dessus et en dedans des insertions pubiennes de la portion sphinctérienne.

2) *Corps charnu :* se porte d'avant en arrière, en dedans de la portion sphinctérienne, croisant la prostate (chez l'homme) ou le vagin (chez la femme).

3) *Terminaison :* dans les parois antérieure et latérales du rectum, en deux faisceaux :

— *médial ou pubo-pré-anal :* se portant en dedans, puis se continuant avec celui du côté opposé entre organes génitaux (en avant) et rectum (en arrière) jusqu'au noyau fibreux central du périnée ;

— *latéral ou pubo-latéro-anal :* se recourbant à angle droit pour descendre verticalement contre le rectum :

- les fibres supérieures s'unissent intimement aux fibres longitudinales du rectum, soit directement, soit par l'intermédiaire d'arcades fibreuses (de Laimer),
- les fibres inférieures faufilent le sphincter externe de l'anus, jusqu'à la peau de la marge de l'anus.

c) **Innervation :** par une collatérale du plexus sacré, née de S3 (et plus rarement de S2 et S4).

d) **Action :**

— rôle de soutien des organes pelviens ;

— portion sphinctérienne : comprime le rectum, assurant ainsi la continence et facilitant l'expulsion fécale, à la fin de la défécation,

— portion élévatrice : attire l'anus en haut et en avant, assurant ainsi la béance anale, au début de la défécation.

L'APONEVROSE PELVIENNE (Fascia Pelvis).

Epaisse et solide, elle recouvre la face supérieure des muscles périnéaux de l'entonnoir pelvien ; elle s'insère sur le pourtour de l'excavation et se renforce en certains endroits :

a) **Insertions :** (Fig. 11)

— *en dehors :* sur l'aponévrose de l'obturateur interne, remontant jusqu'au ligament sous-pubien et jusqu'à la ligne innominée ;

— *en arrière :* sur l'aponévrose du pyramidal du bassin, remontant jusqu'au pourtour des trous sacrés antérieurs ;

— *en dedans :* les aponévroses droite et gauche se continuent l'une avec l'autre ; d'arrière en avant :

- elles adhèrent au raphé ano-coccygien,
- s'unissent à la gaine rectale,
- s'infiltrent entre rectum et organes génitaux jusqu'au raphé ano-bulbaire (chez l'homme) ou ano-vulvaire (chez la femme),
- forment derrière la symphyse le ligament pubo-vésical médian.

b) **Renforcements :** (Fig. 11 et 12)

quatre épaississements partent en « étoile » (Roggie) autour de l'épine sciatique :

— *en avant :*

l'*arc tendineux du muscle releveur de l'anus* (Arcus Tendineus M. Levatoris Ani) est le plus élevé, à la jonction de l'obturateur interne et du releveur,

l'*arc tendineux de l'aponévrose pelvienne* (Arcus Tendineus Fasciae Pelvis) lui est sous-jacent, croisant le faisceau iliaque du releveur, jusqu'au pubis,

FIGURE 11

L'aponévrose pelvienne.

1. *Epine iliaque antéro-supérieure.*
2. *Tronc lombo-sacré.*
3. *Orifice du canal fessier.*
4. *Pli ischiatique.*
5. *Arc tendineux du muscle releveur de l'anus.*
6. *Orifice du canal sous-pubien.*
7. *Symphyse pubienne.*
8. *Arc tendineux de l'aponévrose pelvienne.*
9. *Etoile de Roggie.*
10. *Ligament spinoso-sacré.*
11. *Sacrum.*

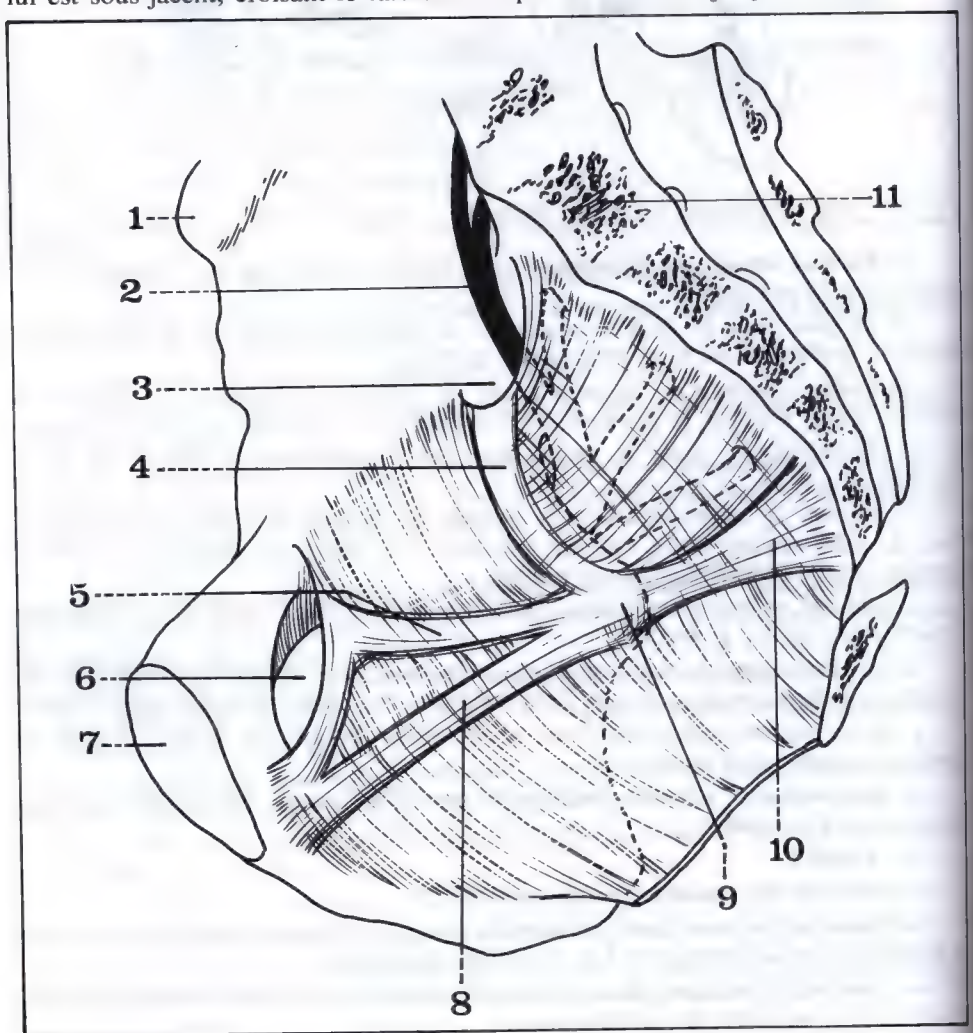

— *en haut :*

le *pli ischiatique* (Plica Ischiatica) longe le bord antérieur de la grande échancrure sciatique, entre l'obturateur interne et le pyramidal du bassin ;

— *en arrière :*

le *ligament spinoso-sacré* fixé sur l'épine sciatique se porte vers le bord latéral du sacrum, entre le pyramidal et l'ischio-coccygien.

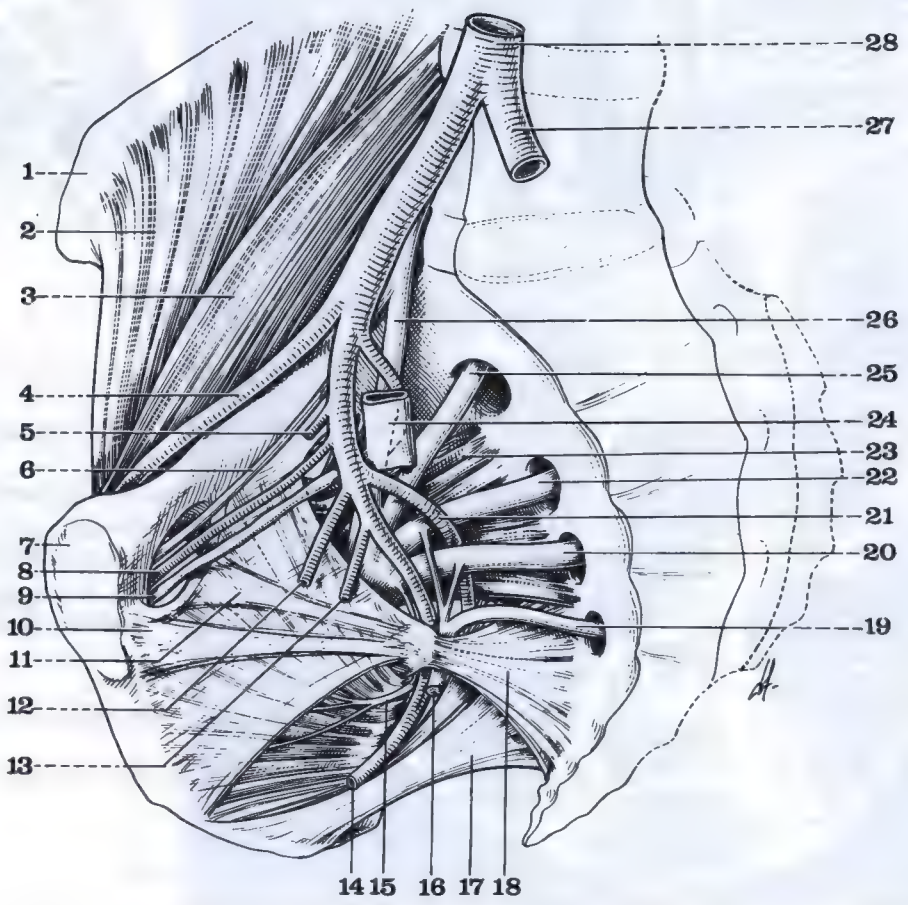

FIGURE 12

Paroi latérale droite de l'entonnoir pelvien.

1. *Crête iliaque.*
2. *Muscle iliaque.*
3. *Muscle psoas.*
4. *Artère iliaque externe.*
5. *Artère ombilicale.*
6. *Nerf obturateur.*
7. *Symphyse pubienne.*
8. *Artère obturatrice.*
9. *Veine obturatrice.*
10. *Arc tendineux de l'aponévrose pelvienne.*
11. *Arc tendineux du releveur de l'anus.*
12. *Artère génito-vésicale.*
13. *Artère hémorroïdale moyenne.*
14. *Artère honteuse interne.*
15. *Nerf de l'obturateur interne.*
16. *Nerf honteux interne.*
17. *Grand ligament sacro-sciatique.*
18. *Petit ligament sacro-sciatique.*
19. *Quatrième nerf sacré.*
20. *Troisième nerf sacré.*
21. *Artère ischiatique.*
22. *Deuxième nerf sacré.*
23. *Muscle pyramidal du bassin.*
24. *Veine iliaque interne (sectionnée).*
25. *Premier nerf sacré.*
26. *Tronc lombo-sacré.*
27. *Artère iliaque primitive gauche.*
28. *Bifurcation aortique.*

FIGURE 13

Coupe frontale du plancher de l'abdomen.

13. Péritoine pariétal.
14. Crête iliaque.
15. Nerf crural.
16. Muscle moyen fessier.
17. Vaisseaux iliaques externes.
18. Muscle psoas iliaque.
19. Muscle petit fessier.
20. Muscle grand fessier.
21. Ligament rond.
22. Grand trochanter.
23. Muscle obturateur interne.
24. Branche ischio-pubienne.
25. Muscle releveur de l'anus.
26. Espace sous-péritonéal.
27. Plancher pelvien.
28. Creux ischio-rectal.
29. Détroit supérieur.

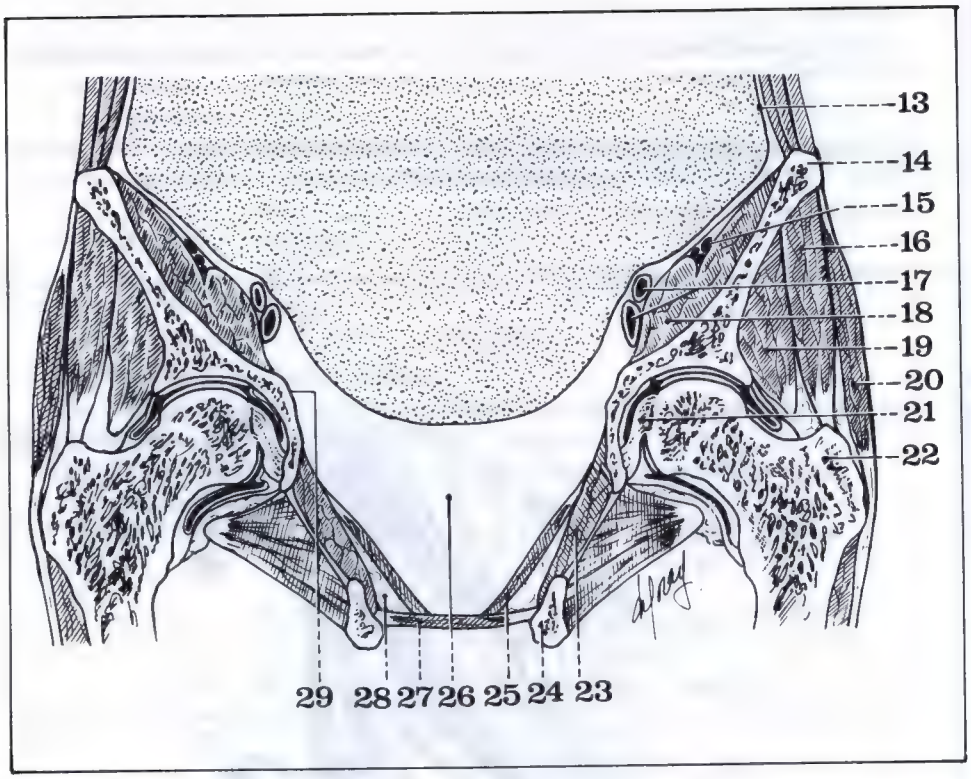

c) **Rapports :** (Fig. 13 et 14)

par l'intermédiaire de l'aponévrose pelvienne, les rapports se font avec :

— *à la périphérie :* le pédicule vasculo-nerveux obturateur qui se dirige vers le canal sous-pubien et plus en haut, les vaisseaux iliaques externes ;

— *en dedans :* d'arrière en avant, le rectum, le noyau fibreux central du périnée et les muscles qui s'y attachent, les organes génitaux (prostate chez l'homme, vagin chez la femme) ;

— *en arrière :* la concavité sacrée et le coccyx ;

— *en haut :* les lames fibreuses sacro-recto-génito-pubiennes, à direction sagittale, qui limitent trois espaces :

- *l'un médian* occupé par les viscères pelviens (d'avant en arrière : loge vésicale, loge génitale, loge rectale) (Fig. 14) ;
- *les deux autres latéraux :*
  - espace pelvi-rectal supérieur, chez l'homme,
  - base du ligament large, chez la femme.

Le péritoine recouvre le tout mais il se laisse déprimer par le poids des viscères abdominaux, qui, par l'intermédiaire du péritoine, s'enfoncent au fond de l'entonnoir pelvien et viennent finalement reposer sur le solide diaphragme musculaire du releveur de l'anus.

FIGURE 14

Schéma de la subdivision de l'espace pelvi sous-péritonéal (d'après Grégoire et Oberlin).

1. Vessie.
2. Loge génitale.
3. Artère iliaque interne.
4. Rectum et loge rectale.
5. Loge latéro-viscérale.
6. Les trois loges viscérales.

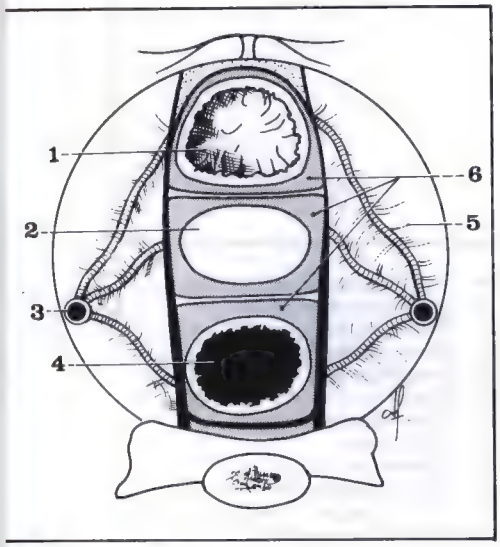

9 le péritoine et la cavité péritonéale

PLAN

Organisation générale
- Le feuillet pariétal.
- Le péritoine viscéral.
- La cavité péritonéale.
- Les différents replis péritonéaux et leur signification :
  les mésos
  les ligaments
  les épiploons.

Disposition définitive du péritoine
- Le péritoine pariétal postérieur.
- Le péritoine pariétal pelvien.
- Le péritoine pariétal antérieur.
- Le péritoine diaphragmatique.
- L'arrière-cavité des épiploons.

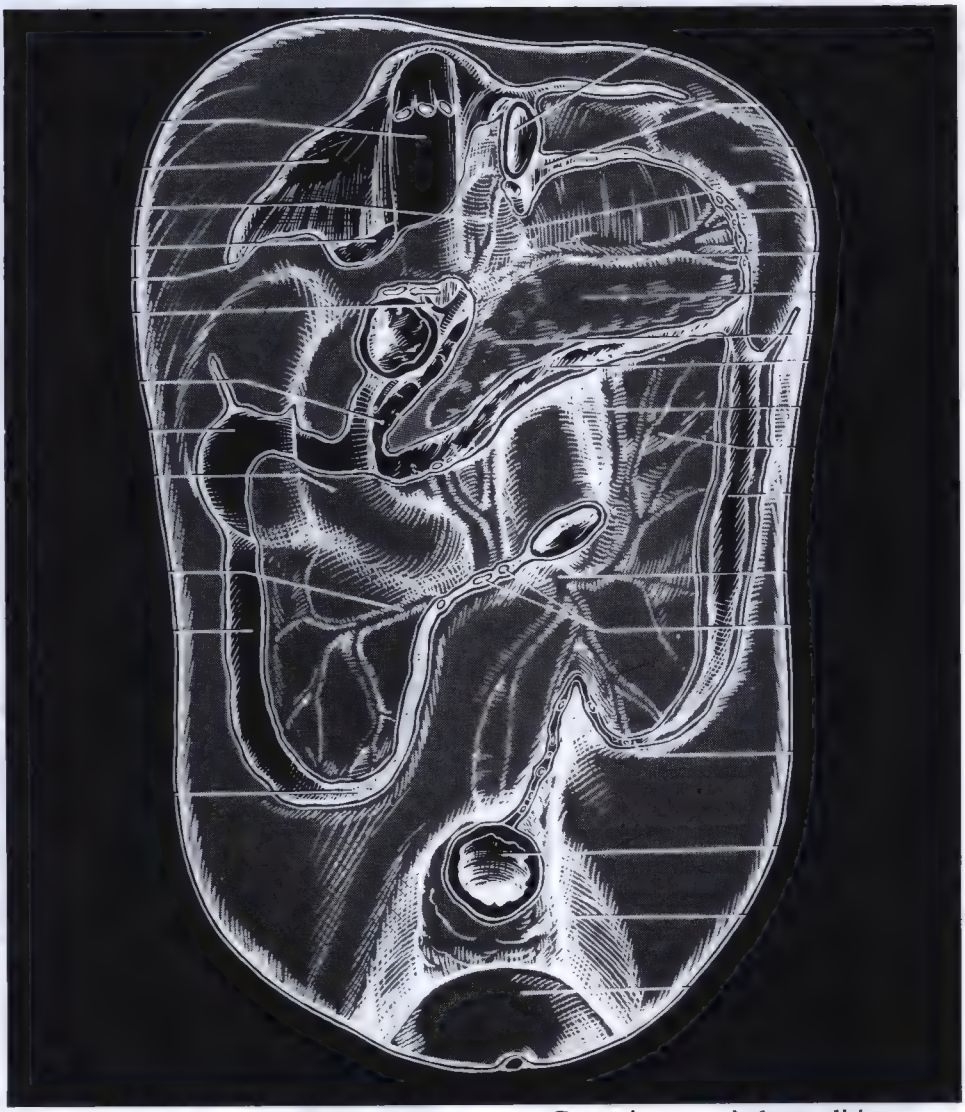

Le péritoine (Peritoneum) est une membrane séreuse qui tapisse la face profonde de la cavité abdomino-pelvienne et les viscères qu'elle contient. Formé comme toute séreuse de deux feuillets : un feuillet pariétal et un feuillet viscéral, objet de nombreux remaniements successifs au cours de la vie embryonnaire et fœtale, le péritoine de l'adulte présente de nombreux replis qui lui confèrent une disposition particulièrement complexe expliquée par l'embryologie.

Contrairement à la tradition, il nous a semblé parfaitement possible de décrire d'emblée la disposition « adulte » de la cavité péritonéale sans en rappeler en détail le développement embryologique. Nous nous contenterons donc de signaler les quelques points du développement embryonnaire qui permettent de mieux comprendre l'anatomie de la cavité péritonéale, renvoyant le lecteur pour plus de détails, aux traités classiques d'embryologie et d'organogenèse.

Organisation générale du péritoine

Comme toute séreuse, le péritoine comprend deux feuillets : (Fig. 1)

• **un feuillet pariétal** (Peritoneum Parietale) qui tapisse la face profonde de la cavité abdominale ;

• **un feuillet viscéral** (Peritoneum Viscerale) qui tapisse la face superficielle des viscères abdominaux.

Ces deux feuillets délimitent une cavité virtuelle : **la cavité péritonéale.** Parfaitement close chez l'homme, cette cavité s'ouvre chez la femme au niveau du pavillon de la trompe de Fallope et au niveau de l'ovaire ; la frontière où s'interrompt sur chacun de ces deux organes le revêtement péritonéal porte le nom de ligne de Farre. Cette solution de continuité du péritoine pelvien de la femme explique la possibilité chez celle-ci d'infection péritonéale ascendante d'origine gynécologique.

A cette exception près, le péritoine forme donc un sac entièrement clos dont la face superficielle, pariétale, se moule sur les parois musculo-aponévrotiques de la cavité abdomino-pelvienne. (Péritoine : du grec « Periteinô », étendre autour).

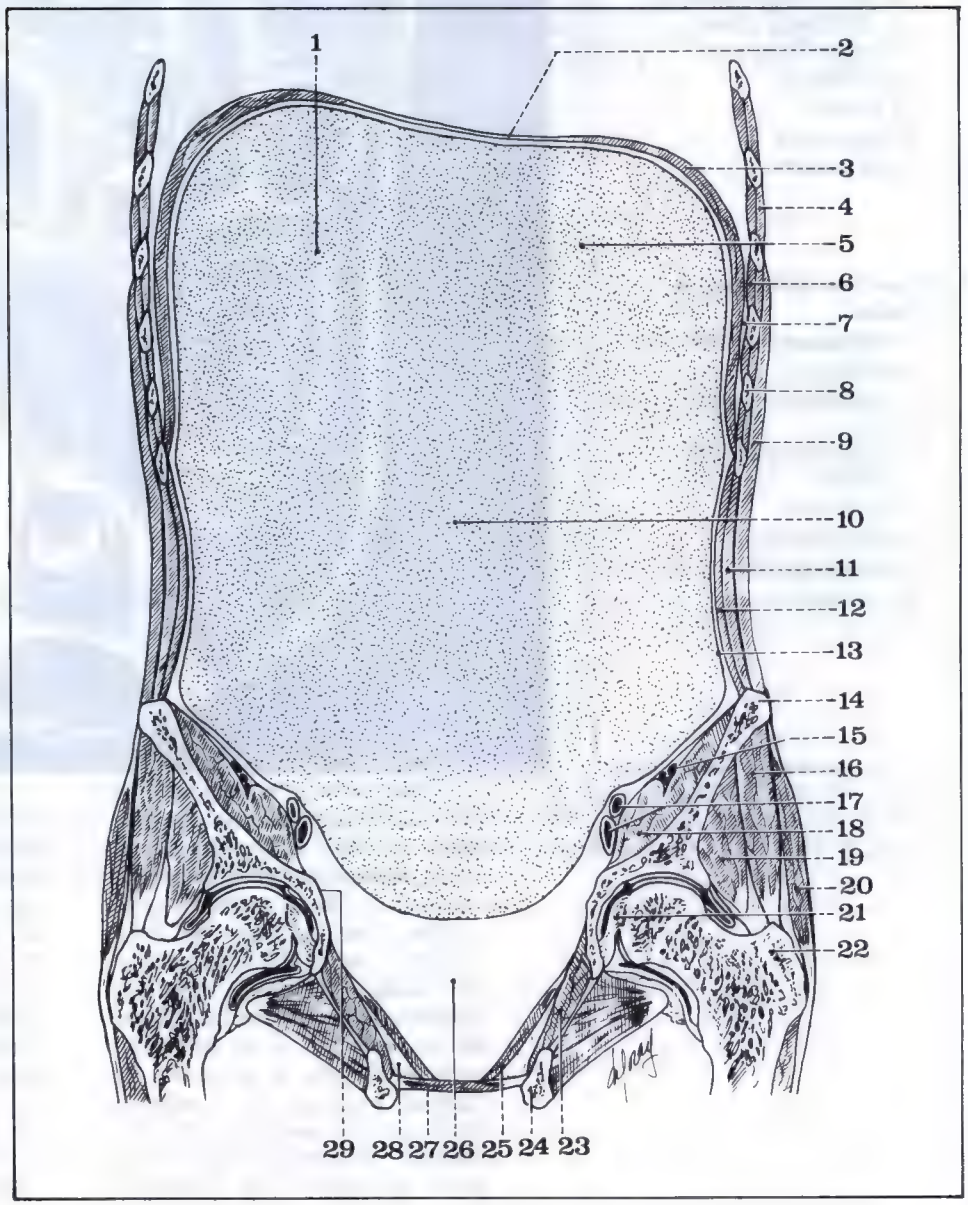

FIGURE 1

Coupe frontale schématique de la cavité abdomino-pelvienne.

1. *Loge sous-phrénique droite de l'étage sus-mésocolique.*
2. *Centre phrénique.*
3. *Coupole diaphragmatique gauche.*
4. *Muscle intercostal externe.*
5. *Loge sous-phrénique gauche de l'étage sus-mésocolique.*
6. *Muscle intercostal interne.*
7. *Cul-de-sac costo-diaphragmatique.*
8. *Côte sectionnée.*
9. *Muscle grand oblique.*
10. *Cavité abdomino-pelvienne.*
11. *Muscle petit oblique.*
12. *Muscle transverse.*
13. *Péritoine pariétal.*
14. *Crête iliaque.*
15. *Nerf crural.*
16. *Muscle moyen fessier.*
17. *Vaisseaux iliaques.*
18. *Muscle psoas iliaque.*
19. *Muscle petit fessier.*
20. *Muscle grand fessier.*
21. *Articulation de la hanche.*
22. *Grand trochanter.*
23. *Muscle obturateur interne.*
24. *Branche ischio-pubienne.*
25. *Muscle releveur de l'anus.*
26. *Espace sous-péritonéal.*
27. *Plancher pelvien.*
28. *Creux ischio-rectal.*
29. *Détroit supérieur.*

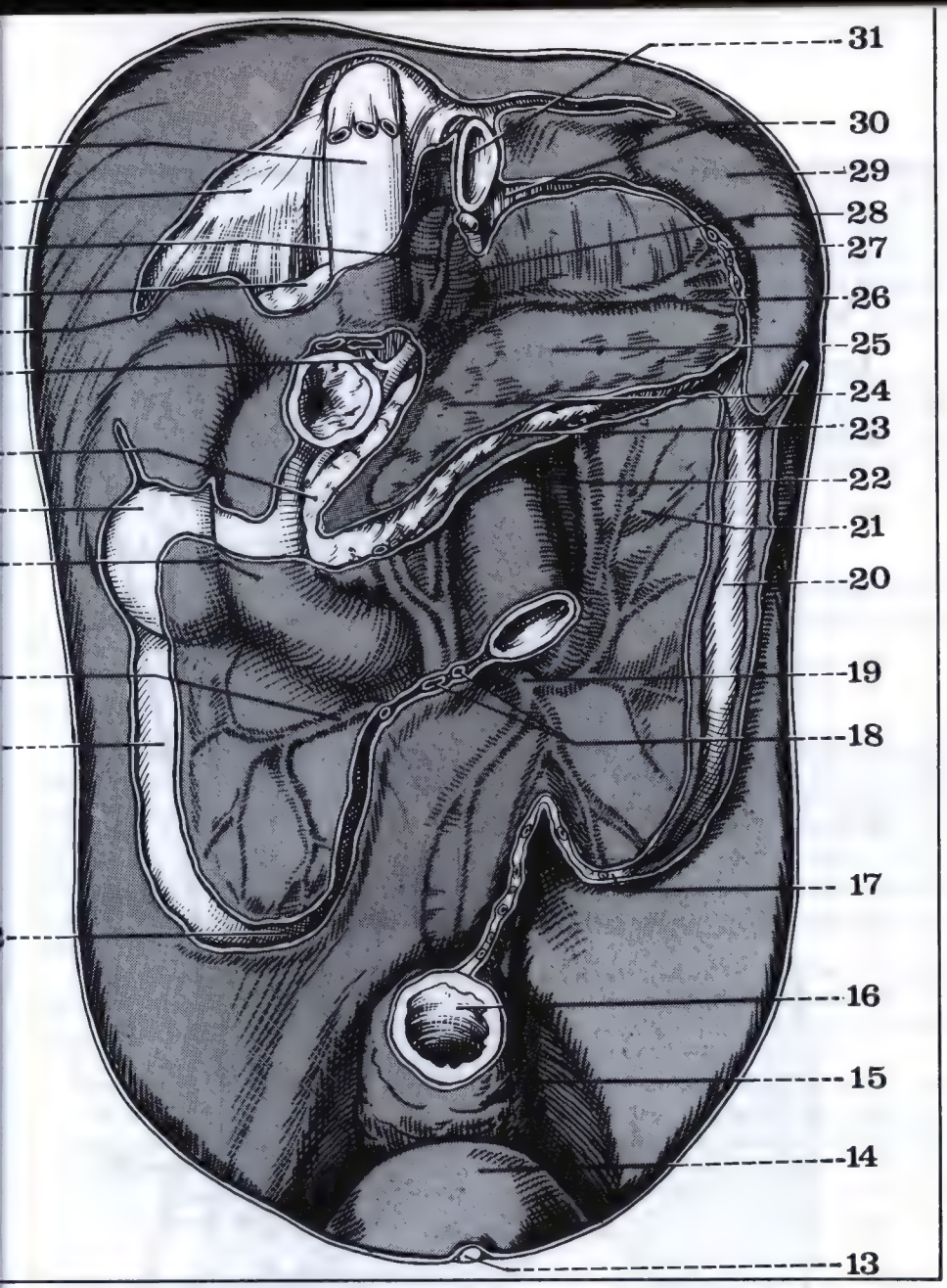

FIGURE 2

Le péritoine pariétal postérieur, les racines des différents mésos et les ligaments péritonéaux.

1. *Veine cave inférieure.*
2. *Ligament coronaire du foie.*
3. *Faux de l'artère coronaire stomachique.*
4. *Glande surrénale droite.*
5. *Ligament triangulaire droit du foie.*
6. *Artère hépatique propre dans le pied du petit epiploon.*
7. *Racine du ligament gastro-colique.*
8. *Rein droit et zone d'accolement de l'angle colique droit.*
9. *Péritoine pariétal postérieur de l'étage sous-mésocolique et deuxième duodénum.*
10. *Artère iléo-cæco-colique.*
11. *Accolement du côlon ascendant.*
12. *Partie inférieure de la racine du mésentère.*
13. *Ouraque.*
14. *Vessie.*
15. *Gouttière latéro-rectale du péritoine pelvien.*
16. *Ampoule rectale.*
17. *Racine secondaire du méso-sigmoïde.*
18. *Vaisseaux mésentériques supérieurs dans la racine du mésentère.*
19. *Artère mésentérique inférieure.*
20. *Zone d'accolement du côlon descendant.*
21. *Rein gauche et artère colique supérieure gauche.*
22. *Angle duodéno-jéjunal.*
23. *Racine du méso-côlon transverse.*
24. *Corps du pancréas et péritoine pariétal postérieur de l'arrière-cavité des épiploons.*
25. *Arrière-cavité des épiploons.*
26. *Artère splénique.*
27. *Epiploon pancréatico-splénique.*
28. *Vestibule de l'arrière-cavité.*
29. *Rate.*
30. *Ligament gastro-phrénique.*
31. *Œsophage abdominal.*

LE FEUILLET PARIETAL

Il tapisse donc la face profonde de la cavité abdomino-pelvienne et contracte avec elle des rapports variables suivant le point considéré.

On peut ainsi distinguer :

- le péritoine pariétal diaphragmatique,
- le péritoine pariétal postérieur,
- le péritoine pariétal antérieur,
- le péritoine pariétal inférieur ou péritoine pelvien

1. LE PERITOINE DIAPHRAGMATIQUE tapisse la face inférieure de la partie horizontale du diaphragme. A ce niveau, la séreuse péritonéale repose directement sur le muscle auquel elle adhère et se trouve donc extrêmement proche de la séreuse pleurale qui, elle, adhère à la face supérieure du diaphragme.

2. LE PERITOINE PARIETAL POSTERIEUR (Fig. 2) tapisse la paroi abdominale postérieure mais, il en est séparé par un espace : **l'espace rétro-péritonéal** où se logent, sur la ligne médiane, les gros vaisseaux prévertébraux (Aorte et veine cave), latéralement les reins, les surrénales et les uretères, tous ces éléments étant séparés du péritoine par un plan de clivage avasculaire. Chirurgicalement il est ainsi possible de décoller le sac péritonéal des éléments du plan postérieur que l'on peut donc aborder sans ouvrir la cavité péritonéale, par voie extra-péritonéale.

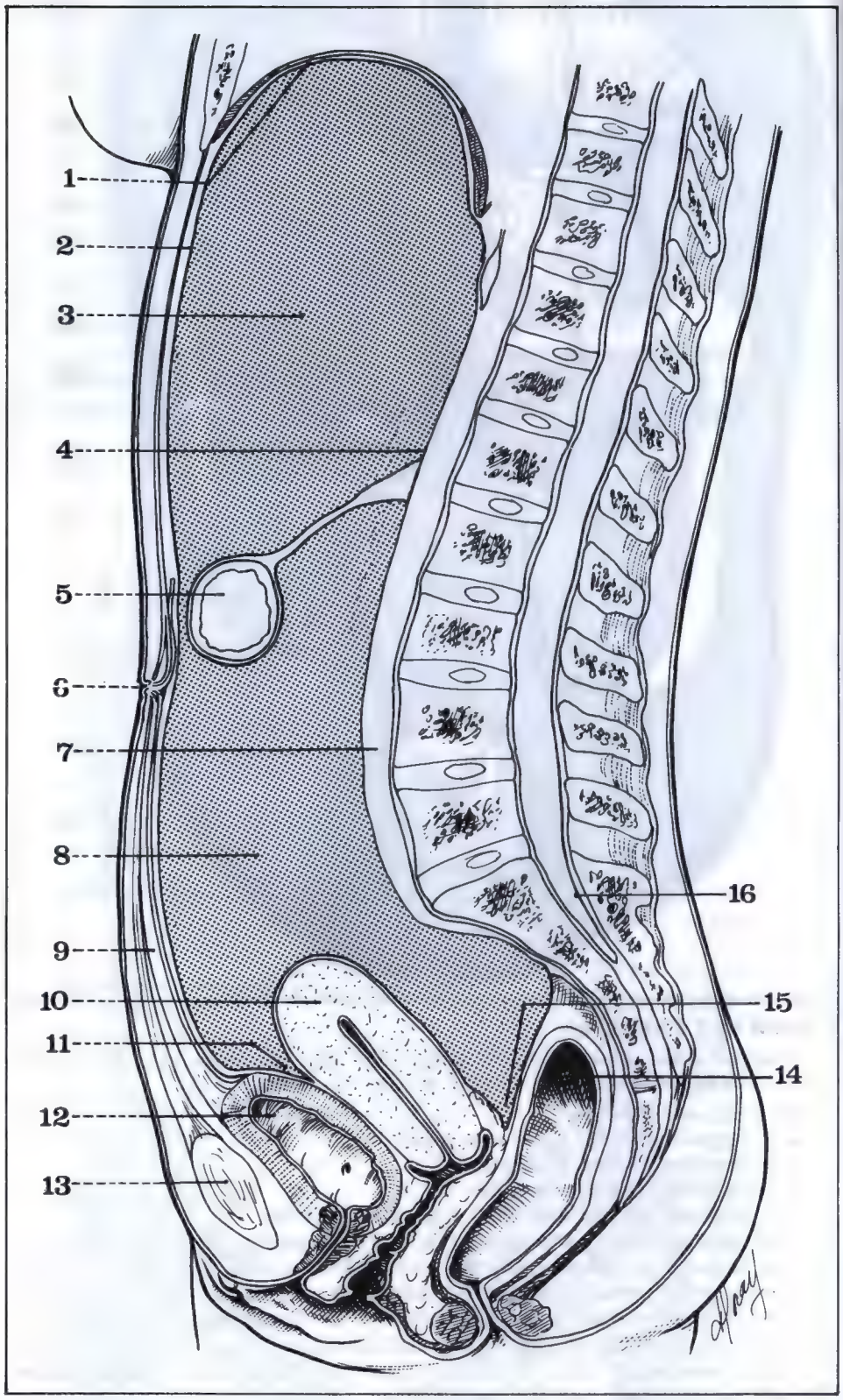

FIGURE 3

Coupe sagittale schématique de la cavité abdomino-pelvienne chez la femme.

1. *Diaphragme.*
2. *Péritoine pariétal antérieur.*
3. *Etage sus-mésocolique de la cavité péritonéale.*
4. *Péritoine pariétal postérieur.*
5. *Côlon transverse.*
6. *Ombilic.*
7. *Espace rétro-péritonéal.*
8. *Etage sous-mésocolique de la cavité abdominale.*
9. *Canal de l'ouraque.*
10. *Utérus.*
11. *Cul-de-sac péritonéal vésico-utérin.*
12. *Vessie.*
13. *Pubis.*
14. *Rectum.*
15. *Cul-de-sac de Douglas.*
16. *Cul-de-sac dural.*

3. LE PERITOINE PARIETAL ANTERIEUR. Il tapisse la face profonde de la paroi antéro-latérale de l'abdomen dont il est séparé par un espace celluleux sous-péritonéal qui devient de plus en plus étroit au fur et à mesure que l'on se dirige en avant vers la ligne médiane. (Fig. 3).

4. LE PERITOINE PARIETAL PELVIEN. Il tapisse la cavité pelvienne mais il est séparé de son plancher par un vaste espace celluleux : **l'espace sous-péritonéal** qui prolonge vers le bas l'espace rétro-péritonéal. Dans cet espace se logent, outre les vaisseaux iliaques, plaqués sur les parois latérales du pelvis, le rectum, les organes génitaux internes, la vessie et la partie terminale des uretères, ces différents organes se disposant dans cet ordre d'arrière en avant sur la ligne médiane. (Fig. 3)

Le péritoine pelvien est soulevé par les organes pelviens sous-péritonéaux et adhère à leur face superficielle prenant ainsi en quelque sorte la valeur d'un feuillet viscéral. En outre, il forme entre eux des culs-de-sac dont le plus important, *le cul-de-sac de Douglas,* point déclive de la cavité péritonéale est situé immédiatement en avant du rectum. (Fig. 3).

LE FEUILLET VISCÉRAL (Peritoneum Viscerale)

Sa disposition est beaucoup plus simple. En effet, il tapisse la face superficielle des différents viscères abdominaux en lui adhérant étroitement. Le péritoine viscéral fait ainsi partie intégrante de la paroi viscérale.

LA CAVITÉ PÉRITONÉALE (Cavum Peritonei)

Normalement virtuelle, la cavité péritonéale n'apparaît réellement qu'après introduction d'air entre les deux feuillets qui la limitent (pneumo-péritoine) ou après ouverture de la paroi et du feuillet pariétal (laparotomie). Occupée par les principaux viscères digestifs, elle revêt une forme tourmentée, échappant à toute description géométrique, cloisonnée qu'elle est par un certain nombre de replis reliant le feuillet pariétal au feuillet viscéral ou réunissant deux organes voisins. Ces replis forment des cloisons, des fossettes ou même de véritables récessus à l'intérieur de la cavité péritonéale proprement dite. (Fig. 3).

Le plus important et le plus développé de ces récessus est l'**arrière-cavité des épiploons** située à la partie supérieure de l'abdomen, en arrière de l'estomac. Il est classique de subdiviser la cavité péritonéale en grande cavité péritonéale et arrière-cavité des épiploons.

Par ailleurs, un des plus importants replis péritonéaux, le méso côlon transverse, qui relie le côlon transverse au plan postérieur, forme une cloison oblique en bas et en avant qui subdivise la grande cavité péritonéale en deux étages : **l'étage sus-mésocolique** et **l'étage sous-mésocolique,** ces deux étages communiquant entre eux au niveau de l'espace limité en arrière par le côlon transverse, en avant par la paroi abdominale antérieure. (Fig. 3 et 4).

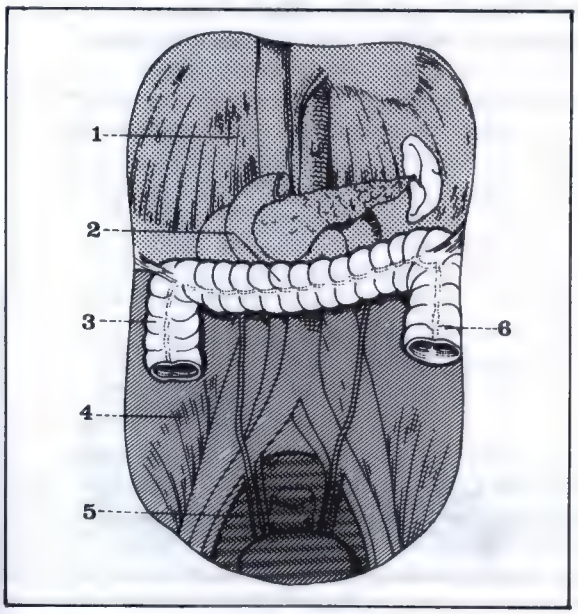

FIGURE 4

Topographie générale de la cavité abdominale.

1. *Etage sus-mésocolique.*
2. *Côlon transverse.*
3. *Côlon ascendant.*
4. *Etage sous-mésocolique.*
5. *Cavité pelvienne.*
6. *Côlon descendant.*

LES DIFFERENTS REPLIS PERITONEAUX ET LEUR SIGNIFICATION

La complexité de la séreuse péritonéale est donc liée à l'existence d'un grand nombre de replis péritonéaux de signification variable et qui sont représentés par **les mésos, les ligaments péritonéaux** et **les épiploons.**

1. LES MESOS :

a) **Disposition générale :** (Fig. 5 et 6)

Le feuillet pariétal et le feuillet viscéral du péritoine sont en parfaite continuité l'un avec l'autre. La transition s'effectue essentiellement par l'intermédiaire de lames péritonéales à deux feuillets, **les mésos,** qui rattachent les viscères abdominaux à la paroi et leur apportent leur vascularisation. Un méso est constitué chaque fois que le péritoine pariétal, en se réfléchissant sur le péritoine d'un viscère, enveloppe les vaisseaux et les nerfs qui se rendent dans ce viscère. La zone pariétale, circonscrite par les deux feuillets constituant le méso, représente **la racine d'insertion du méso** (Fig. 6). C'est au niveau de cette racine que les vaisseaux à destinée viscérale quittent la paroi pour pénétrer entre les deux lames du méso. Ainsi, théoriquement, tous les organes sont-ils reliés à la paroi par un méso porte-vaisseaux. La longueur de ce méso donne à chaque organe une mobilité plus ou moins grande à l'intérieur de la cavité péritonéale. C'est là du moins la disposition primitive où l'on peut décrire un *mésogastre* au niveau de l'estomac, un *mésentère* au niveau de l'intestin grêle et un *méso-côlon* au niveau du gros intestin. Secondairement, du fait de l'allongement de l'intestin primitif et des différentes rotations gastriques et intestinales, certains organes vont se trouver plaqués contre la paroi abdominale postérieure ; le feuillet postérieur du méso se fusionne alors avec le péritoine pariétal postérieur : on dit qu'il s'est produit **un accolement** (Fig. 5). L'organe intéressé semble avoir alors une situation rétro-péritonéale, sa face antérieure étant tapissée par le feuillet du péritoine pariétal postérieur définitif, sa face postérieure étant accolée à la paroi. En réalité, un tel organe a simplement perdu sa mobilité mais il est séparé du plan pariétal proprement dit par deux feuillets péritonéaux accolés qui constituent ce que l'on appelle **un fascia** (Fig. 6). Chirurgicalement, les fascias sont des plans de clivage avasculaires et, en incisant le péritoine à la limite de la zone d'accolement, on peut facilement reconstituer la disposition primitive, décoller et mobiliser l'organe accolé, libérant ainsi son méso et lui redonnant sa mobilité. En pratique, après la naissance, la partie toute supérieure de l'estomac et l'extrémité gauche du pancréas sont accolées par l'intermédiaire du mésogastre postérieur ; le duodéno-pancréas est lui aussi accolé par l'intermédiaire du fascia de Treitz. Le côlon ascendant et le côlon descendant sont accolés par l'intermédiaire du fascia de Toldt. En revanche, l'estomac et le premier duodénum, l'intestin grêle, le côlon transverse et le côlon ilio-pelvien ou sigmoïde restent mobiles et reliés à la paroi par des mésos.

FIGURE 5

Schéma montrant la constitution d'un accolement péritonéal.

A. Viscère mobile et non accolé.
B. Début d'accolement.
C. Accolement terminé.

La flèche indique le sens du déplacement du tube digestif vers la paroi.

1. Tube digestif.
2. Méso.
3. Racine du méso.
4. Péritoine pariétal postérieur.
5. Vaisseau rétro-péritonéal.
6. Début de l'accolement.
7. Ligament péritonéal.
8. Fascia d'accolement.

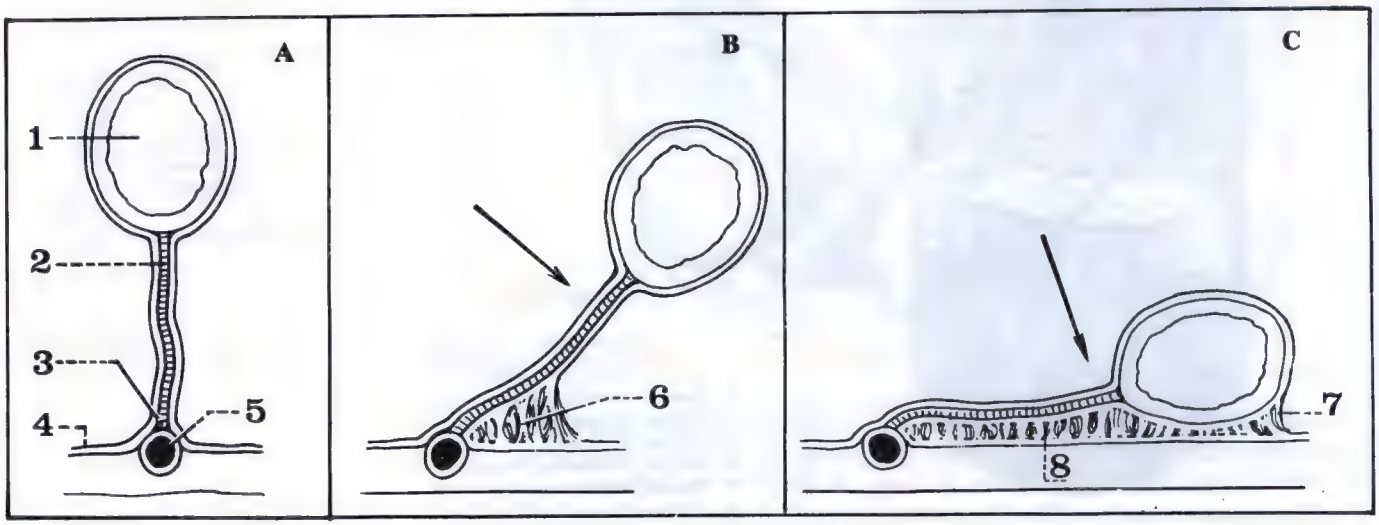

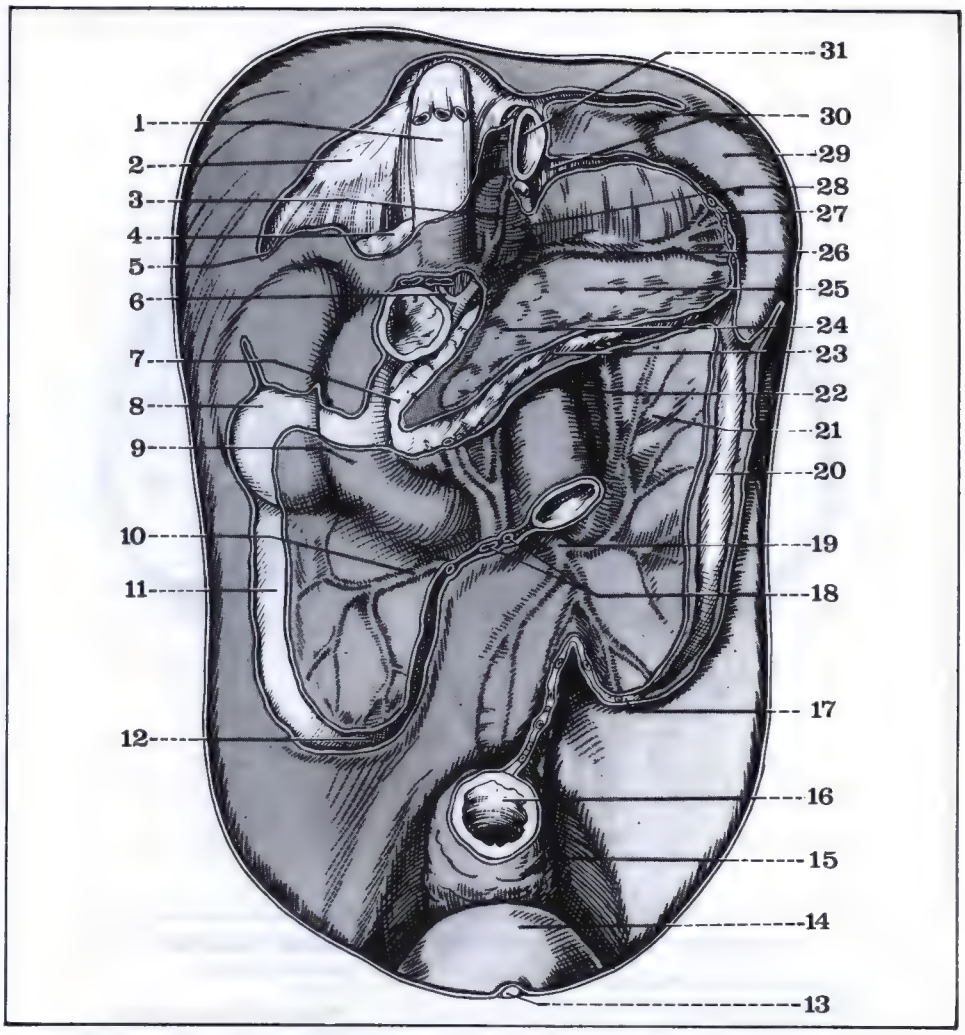

FIGURE 6

Le péritoine pariétal postérieur, les racines des différents mésos et les ligaments péritonéaux.

1. *Veine cave inférieure.*
2. *Ligament coronaire du foie.*
3. *Faux de l'artère coronaire stomachique.*
4. *Glande surrénale droite.*
5. *Ligament triangulaire droit du foie.*
6. *Artère hépatique propre dans le pied du petit épiploon.*
7. *Racine du ligament gastro-colique.*
8. *Rein droit et zone d'accolement de l'angle colique droit.*
9. *Péritoine pariétal postérieur de l'étage sous-mésocolique et deuxième duodénum.*
10. *Artère iléo-cæco-colique.*
11. *Accolement du côlon ascendant.*
12. *Partie inférieure de la racine du mésentère.*
13. *Ouraque.*
14. *Vessie.*
15. *Gouttière latéro-rectale du péritoine pelvien.*
16. *Ampoule rectale.*
17. *Racine secondaire du méso-sigmoïde.*
18. *Vaisseaux mésentériques supérieurs dans la racine du mésentère.*
19. *Artère mésentérique inférieure.*
20. *Zone d'accolement du côlon descendant.*
21. *Rein gauche et artère colique supérieure gauche.*
22. *Angle duodéno-jéjunal.*
23. *Racine du méso-côlon transverse.*
24. *Corps du pancréas et péritoine pariétal postérieur de l'arrière-cavité des épiploons.*
25. *Arrière-cavité des épiploons.*
26. *Artère splénique.*
27. *Épiploon gastro-splénique.*
28. *Vestibule de l'arrière-cavité.*
29. *Rate.*
30. *Ligament gastro-phrénique.*
31. *Œsophage abdominal.*

b) **Les différents mésos** (Fig. 6) :

Le méso de l'estomac, très court, est constitué par *la faux de la coronaire* stomachique, artère principale de l'organe et par *la faux de l'artère hépatique.*

Le méso de l'intestin grêle *est le mésentère* qui conserve sensiblement sa disposition primitive et dont la racine croise obliquement la paroi abdominale postérieure depuis la quatrième vertèbre lombaire jusqu'au voisinage du détroit supérieur.

Le méso du côlon transverse *est le méso-côlon transverse,* le méso du côlon pelvien est le *méso sigmoïde.* Ces deux derniers mésos ne sont que les parties restées non accolées du méso-côlon primitif. En effet, en raison de l'allongement et de la rotation du tube intestinal, le côlon prend progressivement une disposition en cadre, en forme de « U » renversé dont les deux branches verticales, côlon ascendant à droite, côlon descendant à gauche sont accolés à la paroi postérieure par le fascia de Toldt. Entre ces deux branches, le côlon transverse horizontal, mobile est relié à la paroi par le méso-côlon transverse qui forme une cloison transversale, oblique en bas et en avant, séparant l'étage sus-mésocolique en haut de l'étage sous-mésocolique en bas. Sa racine croise la face antérieure du duodéno-pancréas accolé. (Fig. 4 et 6).

Le méso sigmoïde représente la partie non accolée du méso-côlon primitif située entre l'extrémité inférieure du fascia de Toldt gauche et le rectum sous-péritonéal. On décrit à ce méso sigmoïde deux racines : une racine primitive, verticale qui est la véritable racine du méso centré sur l'artère mésentérique inférieure et une racine secondaire, fausse racine qui n'est autre que la limite inférieure de l'accolement du méso-côlon descendant. (Fig. 6)

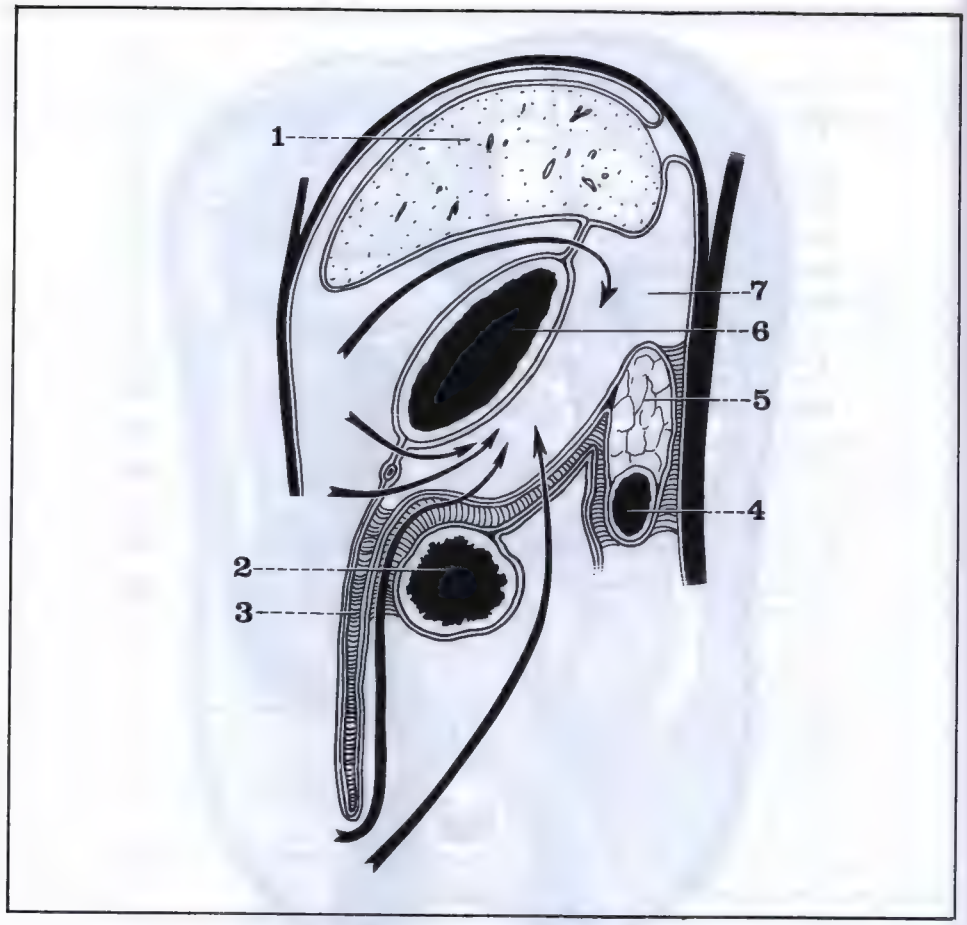

FIGURE 7

Coupe sagittale schématique de l'arrière-cavité des épiploons passant par l'estomac et le petit épiploon.

1. *Foie.*
2. *Côlon transverse.*
3. *Grand épiploon.*
4. *Troisième duodénum.*
5. *Corps du pancréas.*
6. *Estomac.*
7. *Arrière-cavité des épiploons.*

Les flèches indiquent les différentes voies d'abord utilisées pour pénétrer à l'intérieur de l'arrière-cavité.

2. LES LIGAMENTS PÉRITONÉAUX : (Fig. 7)

On désigne sous le nom de ligaments péritonéaux des lames péritonéales à deux feuillets reliant les viscères entre eux ou reliant un viscère à la paroi abdominale sans contenir de pédicule vasculaire important.

Certains de ces ligaments sont déterminés par le passage d'une formation vasculaire atrophiée (ligament falciforme du foie soulevé par le ligament rond, reliquat de la veine ombilicale oblitérée par exemple) d'autres représentent la limite d'une zone d'accolement : ligament coronaire du foie, ligament phréno-gastrique, ligaments suspenseurs des angles coliques droit et gauche. On peut en rapprocher le ligament large de l'utérus, cloison péritonéale transversale correspondant à la partie inférieure du péritoine pariétal soulevé par la trompe de Fallope et par les ligaments ronds de l'utérus. Enfin, d'autres ligaments, inconstants et variables, ne représentent que l'accolement plus ou moins serré et plus ou moins étendu du péritoine viscéral de deux viscères voisins : le ligament cystico-duodéno-colique, le ligament tubo-colique par exemple entrent dans ce dernier cadre. Lorsqu'un ligament péritonéal relie un viscère à la paroi, les deux feuillets qui le constituent délimitent, à l'endroit où ils se réfléchissent sur la paroi pour devenir péritoine pariétal, une *racine d'insertion* plus ou moins large comparable à celle des mésos.

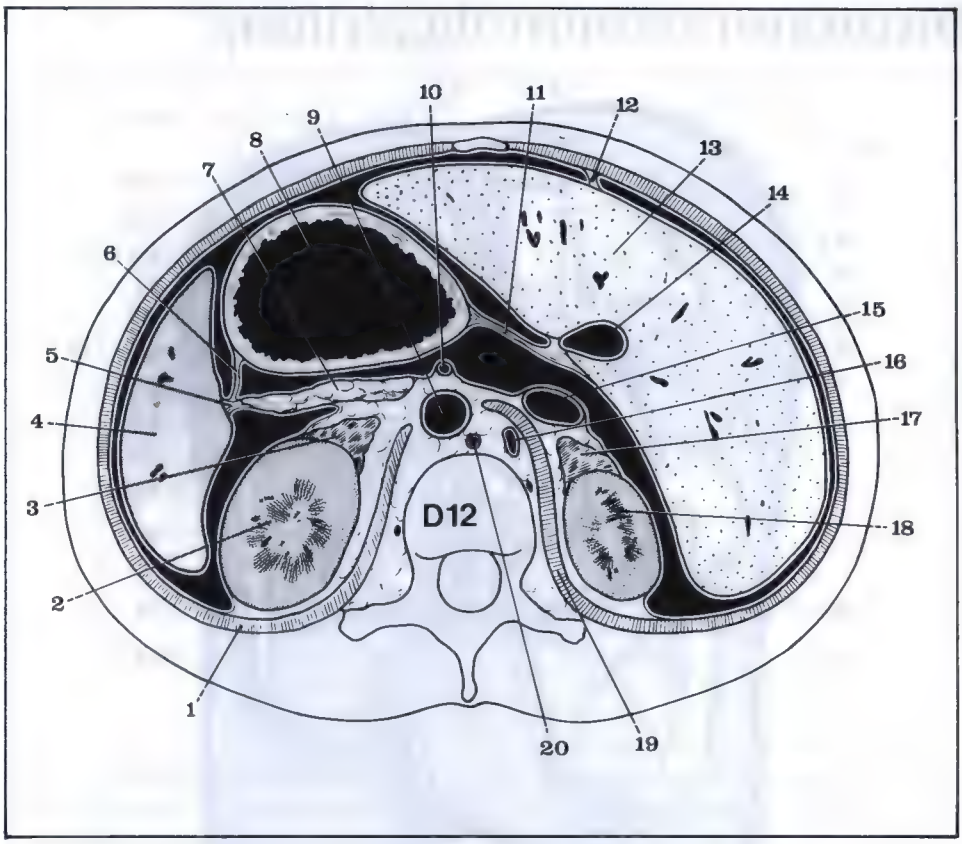

FIGURE 8

Coupe horizontale passant par la douzième vertèbre dorsale (segment inférieur de la coupe).

1. *Portion gauche du diaphragme.*
2. *Rein gauche.*
3. *Surrénale gauche.*
4. *Rate.*
5. *Épiploon pancréatico-splénique.*
6. *Epiploon gastro-splénique.*
7. *Corps du pancréas.*
8. *Estomac.*
9. *Aorte abdominale.*
10. *Tronc cœliaque.*
11. *Petit épiploon.*
12. *Ligament suspenseur du foie.*
13. *Foie.*
14. *Veine porte.*
15. *Veine cave inférieure.*
16. *Veine cave azygos.*
17. *Surrénale droite.*
18. *Rein droit.*
19. *Portion droite du diaphragme.*
20. *Canal thoracique.*

3. LES ÉPIPLOONS (Omentum) (épiploon : du grec « epi-plein », flotter sur). Fig. 7 et 8).

Sous le terme d'épiploons on désigne des lames péritonéales primitivement à deux feuillets contenant parfois un ou plusieurs pédicules vasculaires et se rendant d'un organe à un autre à l'intérieur de la cavité péritonéale. Il existe quatre épiploons dont trois s'attachent directement à l'estomac :

- **l'épiploon gastro-hépatique** ou petit épiploon (Omentum Minus), tendu de la petite courbure de l'estomac à la face inférieure du foie et contenant dans son extrémité droite le pédicule hépatique ;
- **l'épiploon gastro-colique** ou grand épiploon (Omentum Majus) qui se détache de la grande courbure de l'estomac et descend en avant du côlon transverse auquel il adhère à l'intérieur de l'étage sous-mésocolique de la grande cavité péritonéale,
- **l'épiploon gastro-splénique** (Lig. Gastro-Lienale) reliant la grande courbure gastrique au versant antérieur de la face interne de la rate ;
- **l'épiploon pancréato-splénique** (Lig. Phrenico-Lienale) ou ligament phrénico-splénique reliant la queue du pancréas au versant postérieur de la face interne de la rate.

Le **grand épiploon** a une disposition un peu différente des autres, il est formé en effet de deux lames péritonéales comprenant chacune deux feuillets, et primitivement creusé d'une vaste poche qui s'insinue entre l'estomac et le côlon transverse. Secondairement, les quatre feuillets s'accolent et le grand épiploon se fixe à la face antérieure du côlon transverse tandis que sa cavité disparaît. La partie supérieure, tendue de l'estomac au côlon transverse, constitue ce que l'on appelle improprement le ligament gastro-colique.

Les quatre épiploons rattachés donc à l'estomac, à la rate, au côlon transverse et à la queue du pancréas délimitent en arrière de l'estomac un récessus de la grande cavité péritonéale : **l'arrière-cavité des épiploons** (Bursa Omentalis). (Fig. 7 et 8).

Disposition définitive du péritoine

FIGURE 9

Le péritoine pariétal postérieur, les racines des différents mésos et les ligaments péritonéaux.

1. *Veine cave inférieure.*
2. *Ligament coronaire du foie.*
3. *Faux de l'artère coronaire stomachique.*
4. *Glande surrénale droite.*
5. *Ligament triangulaire droit du foie.*
6. *Artère hépatique propre dans le pied du petit épiploon.*
7. *Racine du ligament gastro-colique.*
8. *Rein droit et zone d'accolement de l'angle colique droit.*
9. *Péritoine pariétal postérieur de l'étage sous-mésocolique et deuxième duodénum.*
10. *Artère iléo-cæco-colique.*
11. *Accolement du côlon ascendant.*
12. *Partie inférieure de la racine du mésentère.*
13. *Ouraque.*
14. *Vessie.*
15. *Gouttière latéro-rectale du péritoine pelvien.*
16. *Ampoule rectale.*
17. *Racine secondaire du méso-sigmoïde.*
18. *Vaisseaux mésentériques supérieurs dans la racine du mésentère.*
19. *Artère mésentérique inférieure.*
20. *Zone d'accolement du côlon descendant.*
21. *Rein gauche et artère colique supérieure gauche.*
22. *Angle duodéno-jéjunal.*
23. *Racine du méso-côlon transverse.*
24. *Corps du pancréas et péritoine pariétal postérieur de l'arrière-cavité des épiploons.*
25. *Arrière-cavité des épiploons.*
26. *Artère splénique.*
27. *Epiploon gastro-splénique.*
28. *Vestibule de l'arrière-cavité.*
29. *Rate.*
30. *Ligament gastro-phrénique.*
31. *Œsophage abdominal.*

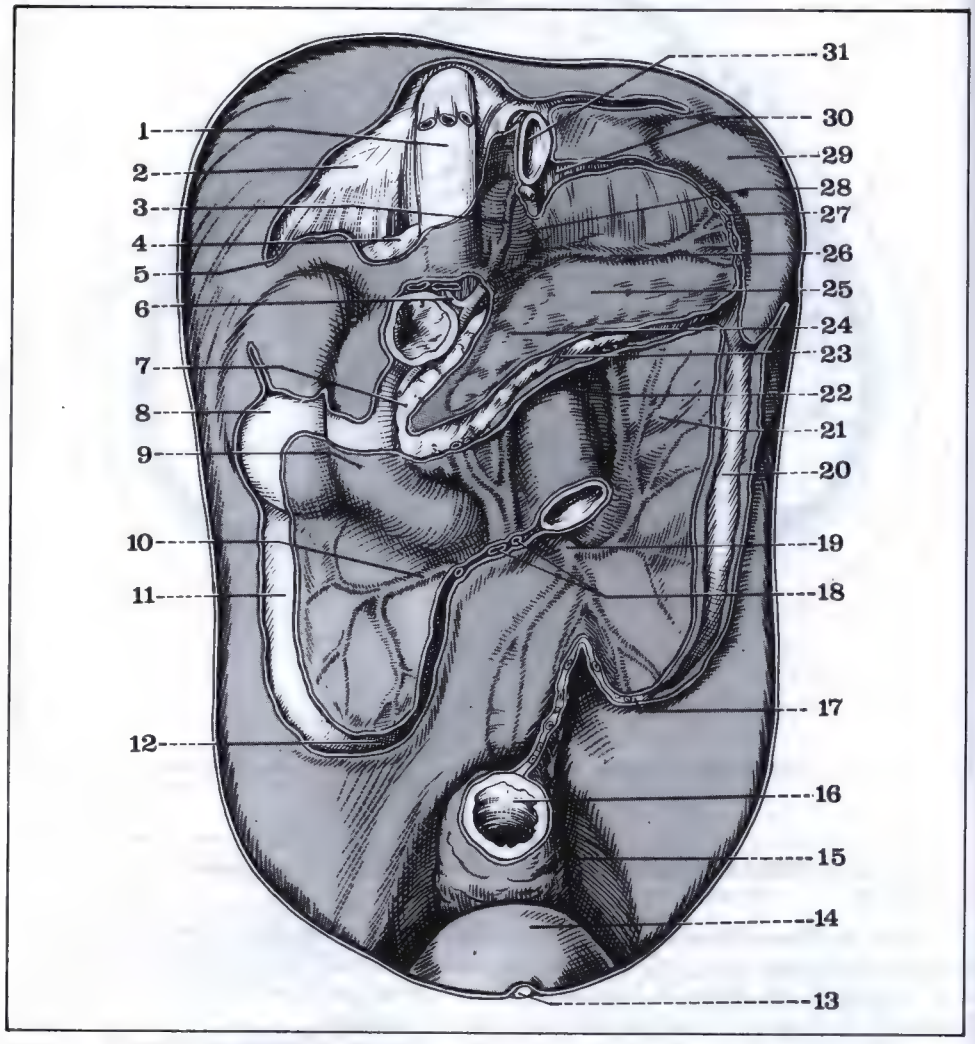

LE PÉRITOINE PARIÉTAL DÉFINITIF

La disposition que nous venons de décrire est une disposition à peu près théorique. En réalité à la suite des différents accolements et des rotations intestinales qui se sont produits pendant la vie embryonnaire et fœtale, la disposition définitive normale du péritoine peut être schématisée comme suit.

1. LE PÉRITOINE PARIÉTAL POSTÉRIEUR DÉFINITIF non seulement tapisse le plan pariétal postérieur mais semble aussi recouvrir la face antérieure de certains viscères. Le pancréas dont la partie droite est encadrée par les quatre segments du duodénum est en effet accolé au plan postérieur par l'intermédiaire du fascia de Treitz à droite et du mésogastre postérieur à gauche. La face antérieure du pancréas et du duodénum est donc tapissée par le péritoine pariétal postérieur définitif d'où vont se détacher les différents mésos. (Fig. 9).

De façon analogue, le côlon droit et la première moitié du côlon gauche sont accolés au plan postérieur par le fascia de Toldt*. Leur méso est également accolé, si bien que le péritoine pariétal postérieur définitif semble former le feuillet antérieur du méso-côlon droit et du méso-côlon gauche accolé avant de tapisser latéralement la face antérieure du côlon ascendant à droite, du côlon descendant à gauche. Qui plus est, l'accolement du méso-côlon droit, en haut passe en avant de la partie inférieure de la tête du pancréas et du duodénum.

* TOLDT Karl (1840-1920) - Anatomiste autrichien.

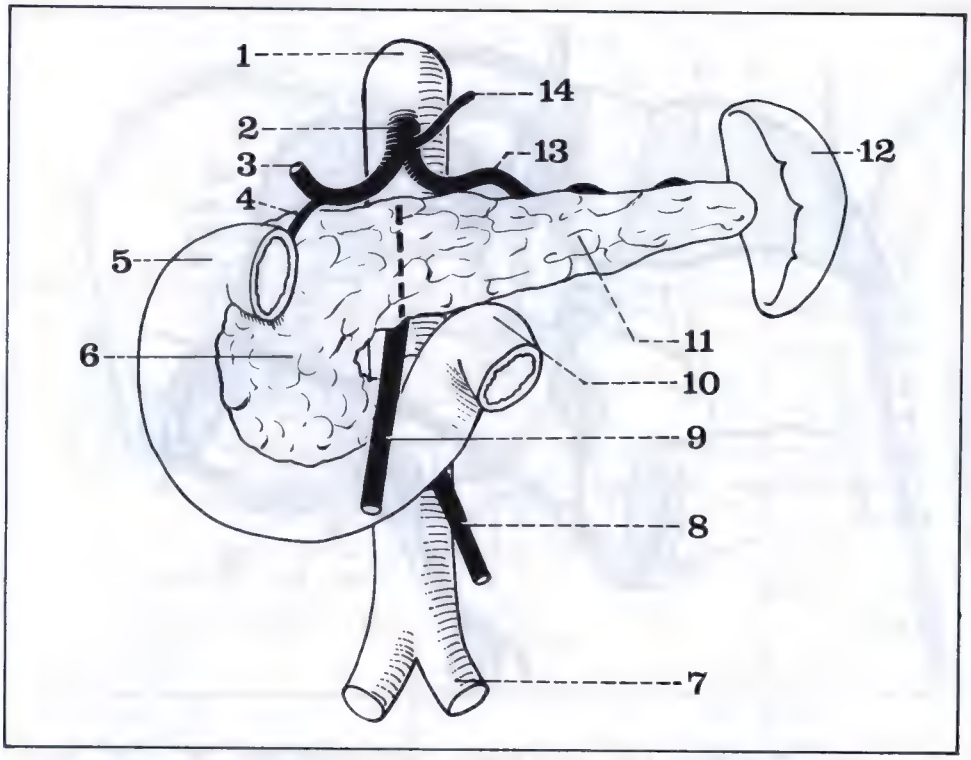

FIGURE 10

Disposition schématique des trois principaux pédicules du tube digestif.

1. *Aorte abdominale.*
2. *Tronc cœliaque.*
3. *Artère hépatique propre.*
4. *Artère gastro-duodénale.*
5. *Duodénum.*
6. *Tête du pancréas.*
7. *Artère iliaque primitive gauche.*
8. *Artère mésentérique inférieure.*
9. *Artère mésentérique supérieure.*
10. *Angle duodéno-jéjunal.*
11. *Queue du pancréas.*
12. *Rate.*
13. *Artère splénique.*
14. *Artère coronaire stomachique.*

2. C'EST DU PERITOINE PARIETAL POSTERIEUR DEFINITIF QUE NAISSENT LES DIFFERENTS MESOS.

En effet, duodénum et pancréas, dont la face antérieure est revêtue par le péritoine pariétal postérieur, sont croisés sur la ligne médiane par **trois pédicules vasculaires** à destinée viscérale qui sont de haut en bas le tronc cœliaque, l'artère mésentérique supérieure et l'artère mésentérique inférieure. C'est sur ces trois pédicules que vont se centrer les principaux mésos. (Fig. 10).

a) **Le tronc cœliaque** (Truncus Cœliacus) né de l'aorte abdominale au-dessus du bord supérieur du pancréas, se divise immédiatement en trois branches :

- *l'artère hépatique* (A. Hepatica communis) qui décrit une courbe concave en haut et en avant en direction du pédicule hépatique en soulevant un repli du péritoine pariétal postérieur qui équivaut à un méso : la faux de l'artère hépatique ;
- *l'artère coronaire stomachique* (A. Gastrica Sinistra) qui décrit une courbe concave en bas et en arrière en direction de la petite courbure gastrique soulevant la faux de la coronaire ;
- *l'artère splénique* (A. Lienalis) qui suit le bord supérieur puis la face postérieure du pancréas dans le mésogastre postérieur en direction de l'épiploon pancréatico-splénique et du hile de la rate.

b) **L'artère mésentérique supérieure** (A. Mesenterica Superior) née un peu plus bas de la face antérieure de l'aorte, traverse le fascia de Treitz pour s'engager entre le bord inférieur du pancréas et le bord supérieur du troisième duodénum avant de pénétrer dans la racine du mésentère où elle se ramifie en différents rameaux pour l'intestin grêle et la moitié droite du côlon. Elle est accompagnée par la veine mésentérique supérieure qui reste au contact de la face postérieure du pancréas en avant du fascia de Treitz où elle se réunit à la veine mésentérique inférieure et à la veine splénique pour constituer le tronc de la veine porte. Celui-ci, situé donc en avant du fascia de Treitz, se détache du plan postérieur au niveau du bord supérieur du pancréas et se dirige en haut et en avant pour gagner le hile hépatique à l'intérieur du petit épiploon.

c) **L'artère mésentérique inférieure** (A. Mesenterica Inferior) naît encore plus bas, au-dessous du bord inférieur du troisième duodénum, et va pénétrer dans le méso-côlon gauche accolé au plan postérieur par le fascia de Toldt.

FIGURE 11

Le péritoine pariétal postérieur définitif et les racines des principaux mésos et ligaments péritonéaux (d'après Monod et Duhamel).

1. *Insertion du ligament falciforme.*
2. *Veine cave inférieure.*
3. *Surrénale droite.*
4. *Ligament coronaire du foie.*
5. *Ligament triangulaire droit.*
6. *Hiatus de Winslow.*
7. *Veine porte dans le pied du petit épiploon.*
8. *Duodénum.*
9. *Rein droit.*
10. *Insertion du ligament gastro-colique sur la tête du pancréas.*
11. *Récessus droit de l'arrière-cavité des épiploons.*
12. *Tête du pancréas.*
13. *Côlon ascendant.*
15. *Racine du mésentère.*
16. *Racine du méso-côlon transverse.*
17. *Angle duodéno-jéjunal.*
18. *Faux de l'artère hépatique (bord inférieur du foramen bursae omentalis).*
19. *Angle colique gauche.*
20. *Vaisseaux spléniques dans l'épiploon pancréatico-splénique.*
21. *Arrière-cavité des épiploons.*
22. *Faux de la coronaire stomachique (bord supérieur du foramen bursae omentalis).*
23. *Vestibule de l'arrière-cavité des épiploons.*
24. *Œsophage abdominal.*
25. *Ligament phréno-gastrique.*
26. *Insertion diaphragmatique du petit épiploon.*
27. *Ligament triangulaire gauche.*

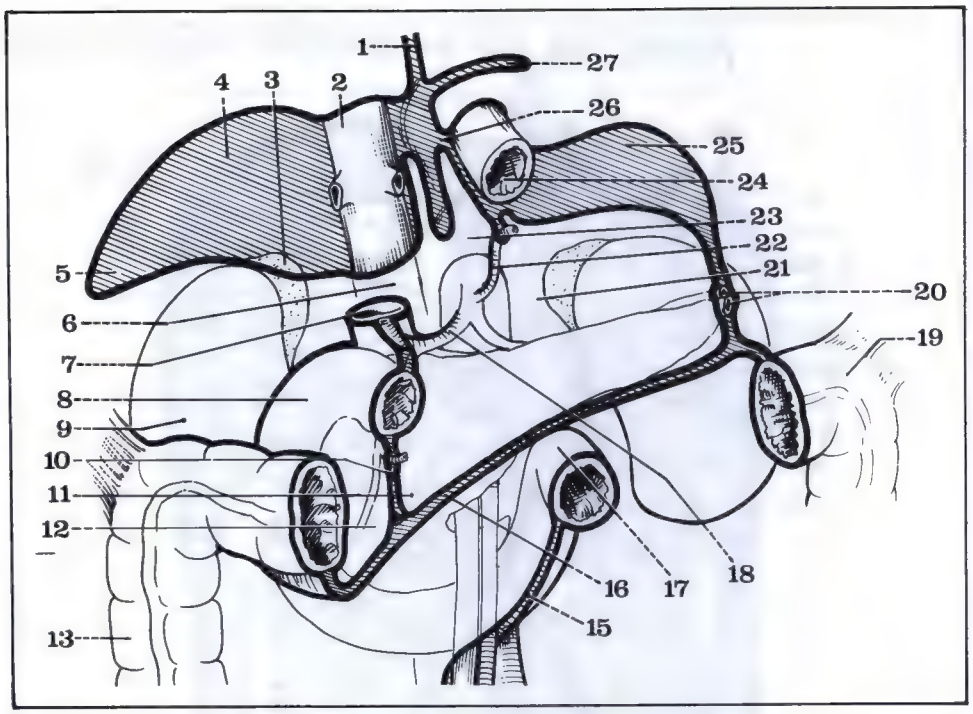

3. AU NIVEAU DE LA FACE ANTERIEURE ET DU BORD INFERIEUR DU PANCREAS, LE PERITOINE PARIETAL POSTERIEUR SE REFLECHIT EN AVANT POUR FORMER LE MESO-COLON TRANSVERSE qui rattache la partie moyenne, mobile et entièrement péritonisée du côlon au plan postérieur. La racine du méso-côlon transverse croise ainsi la face antérieure du deuxième duodénum et de la tête du pancréas puis suit le bord inférieur de la partie gauche du pancréas. A son extrémité droite, elle se poursuit en avant du duodénum puis contre la paroi par la zone d'accolement du côlon transverse et du méso-côlon ascendant que constitue *le fascia de Toldt droit*. De même à gauche, elle se poursuit avec le méso-côlon descendant accolé par l'intermédiaire du *fascia de Toldt gauche*. Dans cette racine pénètrent les vaisseaux destinés au côlon droit et au côlon transverse et qui naissent de la mésentérique supérieure au moment où celle-ci apparaît en avant du troisième duodénum. (Fig. 11).

Le méso-côlon transverse lui-même est une lame péritonéale à deux feuillets dont la longueur croît progressivement de ses deux extrémités droite et gauche jusqu'à sa partie moyenne. Dirigée obliquement en bas et en avant elle subdivise, rappelons le, la cavité péritonéale en deux étages : un étage sus-mésocolique et un étage sous-mésocolique. (Fig. 12).

4. LE PERITOINE PARIETAL POSTERIEUR DEFINITIF DE L'ETAGE SUS-MESOCOLIQUE. Au-dessus du méso-côlon transverse, le péritoine revêt une disposition particulièrement complexe. En effet, en avant et au-dessus du duodéno-pancréas accolé et du plan postérieur, viennent se placer des organes mobiles et entièrement péritonisés qui sont (Fig. 12) :

- *en avant* l'estomac ;
- *a gauche* la rate ;
- *en haut et à droite,* le foie rattaché au bord supérieur du duodéno-pancréas par le pédicule hépatique également péritonisé et groupant veine porte, voies biliaires extra-hépatiques et artère hépatique. Tous ces éléments sont reliés entre eux et au plan postérieur par différents replis péritonéaux : faux ligaments, épiploons qui délimitent en arrière de la face postérieure de l'estomac et du petit épiploon un récessus de la grande cavité péritonéale : **l'arrière-cavité des épiploons** dont le plancher est formé par la face supérieure du méso-côlon transverse, la paroi antérieure par l'estomac, le petit épiploon et le ligament gastro-colique. (Fig. 11).

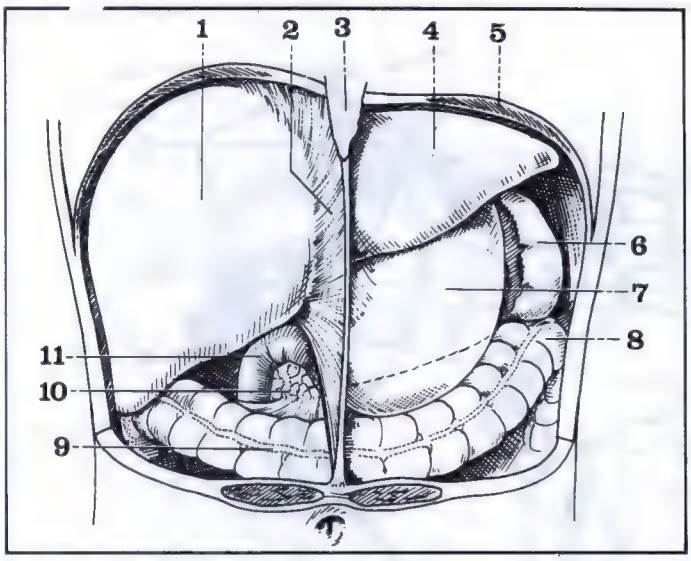

FIGURE 12

Vue schématique des organes de l'étage sus-mésocolique.

1. *Lobe droit du foie.*
2. *Ligament falciforme.*
3. *Appendice xiphoïde.*
4. *Lobe gauche du foie.*
5. *Coupole diaphragmatique gauche.*
6. *Rate.*
7. *Estomac.*
8. *Angle colique gauche.*
9. *Côlon transverse.*
10. *Tête du pancréas.*
11. *Duodénum.*

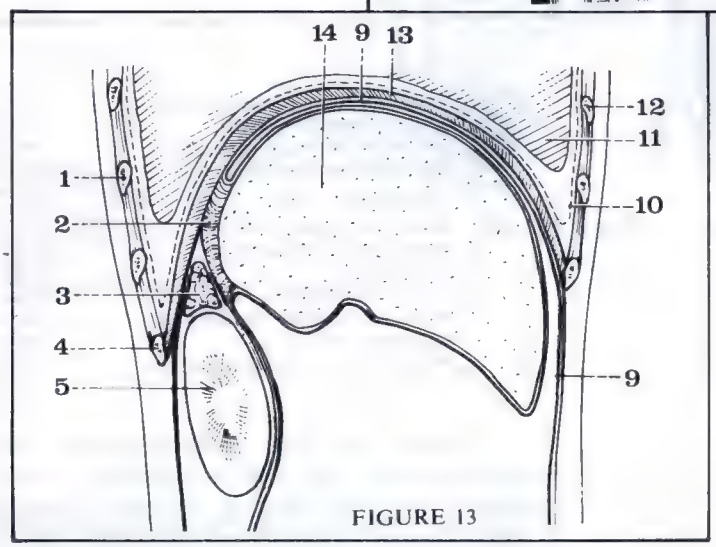

FIGURE 13

Coupe sagittale de l'abdomen passant à droite de la veine cave inférieure.

1. *10e côte sectionnée.*
2. *Ligament coronaire du foie.*
3. *Glande surrénale droite.*
4. *Douzième côte.*
5. *Rein droit.*
9. *Péritoine pariétal antérieur.*
10. *Cul-de-sac pleural costo-diaphragmatique.*
11. *Poumon droit.*
12. *Cartilage costal.*
13. *Diaphragme.*
14. *Foie.*

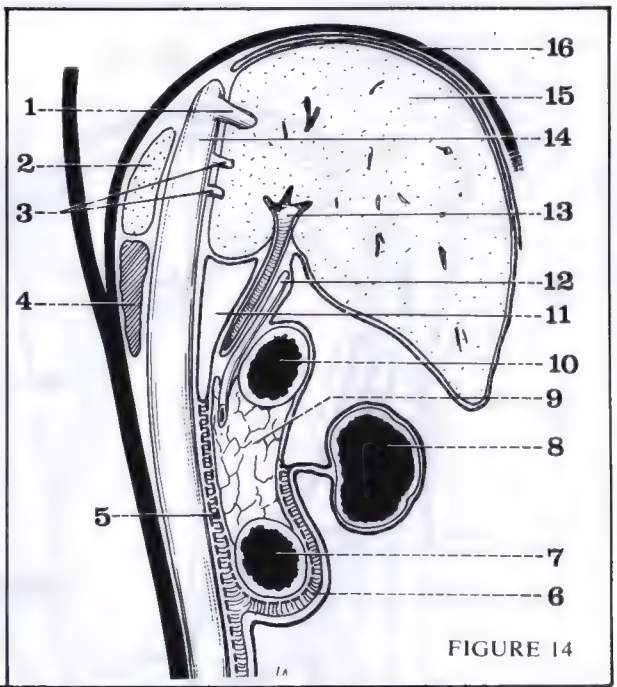

FIGURE 14

Coupe verticale de l'abdomen passant par l'hiatus de Winslow (d'après Grégoire et Oberlin).

1. *Veine sus-hépatique.*
2. *Partie rétro-cave du lobe de Spigel.*
3. *Veines sus-hépatiques accessoires.*
4. *Pôle supérieur de la glande surrénale droite*
5. *Fascia de Treitz.*
6. *Fascia de Toldt droit.*
7. *Troisième duodénum.*
8. *Côlon transverse.*
9. *Tête du pancréas.*
10. *Premier duodénum.*
11. *Hiatus de Winslow.*
12. *Voie biliaire principale.*
13. *Veine porte.*
14. *Veine cave inférieure.*
15. *Foie.*
16. *Diaphragme.*

Le péritoine pariétal postérieur dans cet étage sus-mésocolique, à droite tapisse la face antérieure du duodénum accolé et la partie supérieure de la tête du pancréas, puis le rein droit et la surrénale droite avant de se réfléchir en haut sur la face postérieure du foie en devenant feuillet inférieur du ligament coronaire. (Fig. 11 et 13).

Plus en dedans, le péritoine pariétal va au niveau de la tête pancréatique se réfléchir selon une ligne verticale allant de la limite entre duodénum mobile et duodénum accolé en haut jusqu'à la racine du méso-côlon transverse en bas pour former l'extrémité droite du feuillet antérieur du ligament gastro-colique (Fig. 11) ; plus haut, au-dessus du premier duodénum accolé, il tapisse la veine cave inférieure et se réfléchit en haut sur la face inférieure du foie puis, sur la face postérieure du pédicule hépatique en devenant feuillet postérieur du petit épiploon (Fig. 14). L'espace situé à ce niveau entre veine cave en arrière, veine porte en avant constitue **l'hiatus de Winslow*** (Foramen Epiploicum) jonction de la grande cavité péritonéale et de l'arrière-cavité des épiploons.

* WINSLOW Jacob Bénigne (1669-1760) - D'origine danoise, anatomiste et chirurgien à Paris.

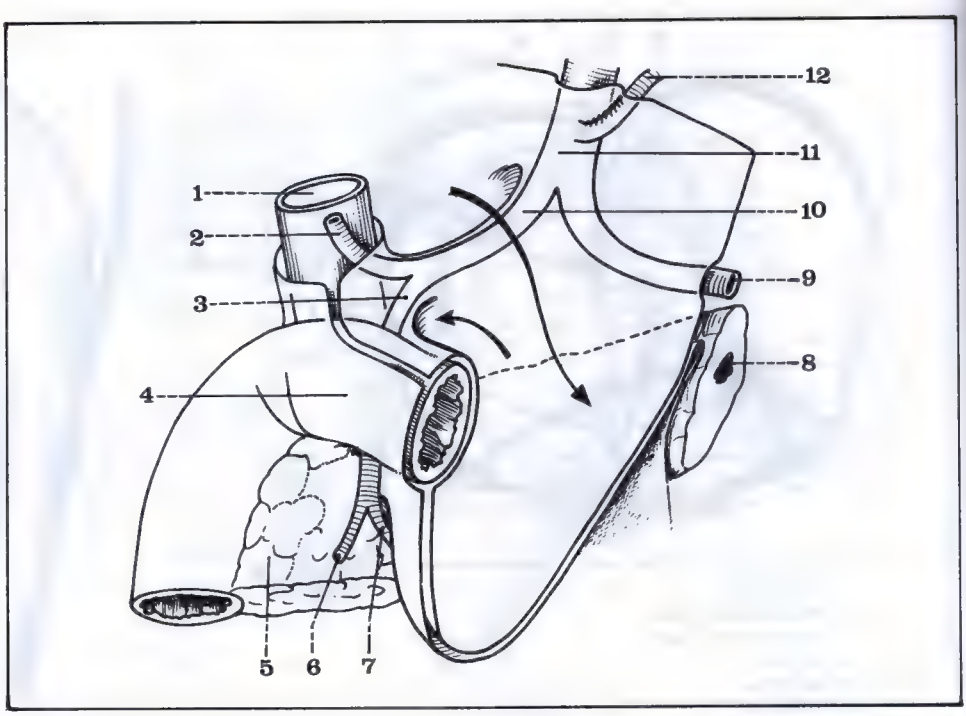

FIGURE 15

Le péritoine du premier duodénum et l'extrémité droite de l'arrière-cavité des épiploons. (D'après Monod et Duhamel)

1. *Veine porte.*
2. *Artère hépatique propre.*
3. *Artère gastro-duodénale.*
4. *Duodénum.*
5. *Tête du pancréas.*
6. *Artère pancréatico-duodénale inférieure droite.*
7. *Artère gastro-épiploïque droite.*
8. *Canal de Wirsung.*
9. *Artère splénique.*
10. *Artère hépatique commune.*
11. *Tronc cœliaque.*
12. *Artère coronaire stomachique.*

La flèche supérieure indique le passage de l'hiatus de Winslow au vestibule de l'arrière cavité à travers le foramen bursae omentalis ; la flèche inférieure le récessus droit de l'arrière cavité.

Au niveau du bord postéro-supérieur du premier duodénum en effet, le péritoine pariétal postérieur se poursuit avec le péritoine entourant le pédicule hépatique qui se détache à ce niveau du plan postérieur pour se diriger en haut et en avant (Fig. 15). La zone de réflexion forme la racine d'insertion inférieure du petit épiploon, racine qui se poursuit en dedans avec la faux de l'artère hépatique qui soulève le péritoine pariétal postérieur. Au niveau de la bifurcation de l'artère hépatique dans le pied du pédicule en artère hépatique propre et artère gastro-duodénale, le péritoine pariétal postérieur qui tapissait la face antérieure du pancréas se réfléchit transversalement sur la face postérieure du premier duodénum mobile et du pylore. Au-dessous du bord inférieur du duodénum, cette réflexion transversale du péritoine pariétal postérieur se poursuit verticalement jusqu'à la racine du méso-côlon transverse pour former l'extrémité droite du feuillet postérieur du ligament gastro-colique qui, plus à gauche, relie la grande courbure de l'estomac au côlon transverse et se poursuit plus bas par le grand épiploon. (Fig. 15).

Ainsi l'attache de l'extrémité droite du ligament gastro-colique dessine-t-elle à la face antérieure de la tête pancréatique une racine d'insertion verticale tendue depuis l'insertion du petit épiploon et la limite duodénum mobile-duodénum accolé en haut, jusqu'à la racine du méso-côlon transverse en bas. (Fig. 11)

Cette racine marque la limite droite de l'arrière-cavité des épiploons. Le péritoine prépancréatique situé à droite de cette racine est le péritoine pariétal postérieur de la grande cavité, celui situé à gauche, le péritoine pariétal postérieur de l'arrière-cavité.

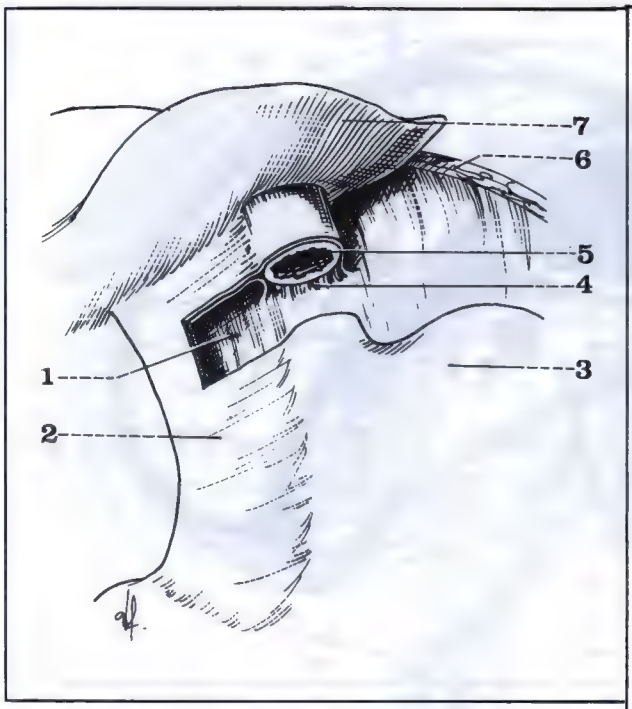

FIGURE 16

Vue antérieure de l'œsophage abdominal (sectionné) et du petit épiploon.

1. Arrière-cavité des épiploons.
2. Petit épiploon.
3. Grosse tubérosité gastrique.
4. Méso-œsophage.
5. Œsophage abdominal.
6. Diaphragme.
7. Lobe gauche du foie.

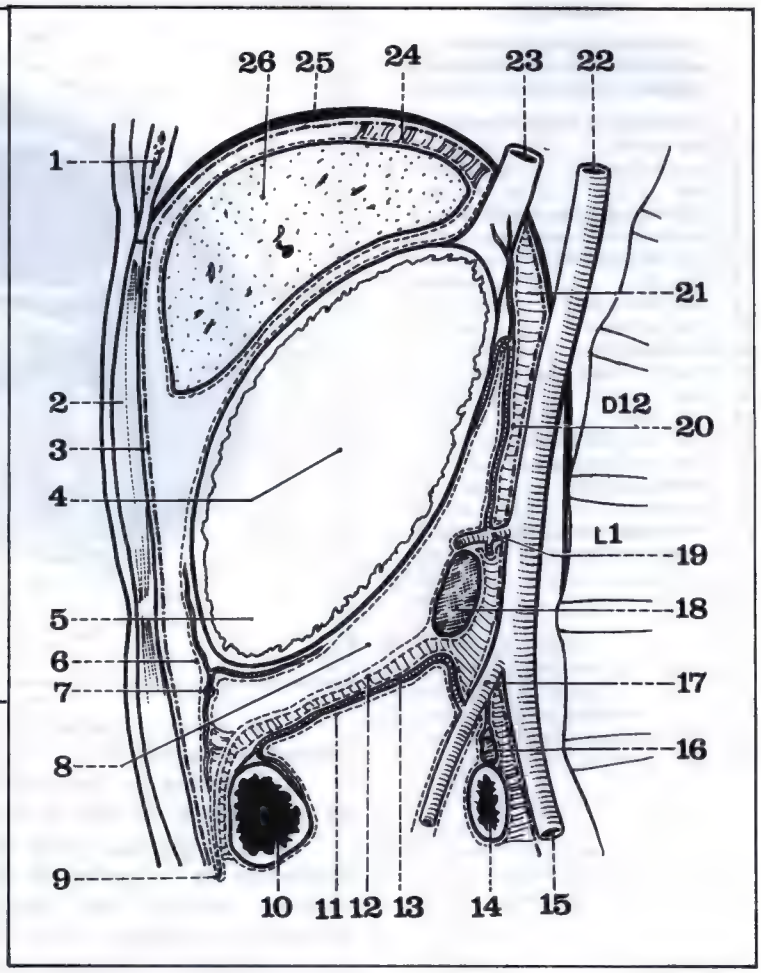

FIGURE 17

Coupe sagittale schématique passant par le corps de l'estomac

1. Sternum.
2. Muscle grand droit de l'abdomen.
3. Péritoine pariétal antérieur.
4. et 5. Corps de l'estomac.
6. Ligament gastro-colique.
7. Arcade artérielle de la grande courbure.
8. Arrière-cavité des épiploons.
9. Grand épiploon.
10. Côlon transverse.
11. Feuillet inférieur du méso-côlon transverse.
12. Feuillet supérieur du méso-côlon transverse.
13. Artère colica media.
14. Troisième duodénum.
15. Aorte.
16. Processus uncinatus.
17. Artère mésentérique supérieure.
18. Isthme du pancréas.
19. Tronc cœliaque.
20. Accolement du mésogastre postérieur.
21. Ligament phréno-gastrique.
22. Aorte thoracique.
23. Œsophage.
24. Ligament coronaire.
25. Diaphragme.
26. Foie gauche.

Sur la ligne médiane, le péritoine pariétal postérieur qui tapisse la face antérieure du pancréas (et qui forme donc la paroi postérieure de l'arrière-cavité) va plus haut tapisser l'origine du tronc cœliaque et la région du plexus solaire ainsi que la partie verticale du diaphragme. Soulevé par l'artère coronaire stomachique qui forme la faux de la coronaire, il se réfléchit un peu plus haut, dans le sens vertical en devenant feuillet postérieur du petit épiploon et, plus à gauche, feuillet inférieur du ligament phréno-gastrique puis péritoine de la face postérieure de l'estomac (Fig. 17).

La face postérieure de l'œsophage et la partie toute supérieure de l'estomac sont ainsi accolées en arrière. La face antérieure de l'œsophage apparaît donc tapissée par le péritoine pariétal postérieur (Fig. 16).

Au niveau du bord droit de l'œsophage, la zone d'accolement œsophagienne se poursuit avec la racine supérieure du petit épiploon (Fig. 16).

En avant et au-dessus de l'œsophage le péritoine pariétal tapisse d'abord le diaphragme puis se réfléchit en avant vers le foie en formant le feuillet postérieur du ligament triangulaire gauche qui prolonge vers la gauche le ligament coronaire du foie, en arrière vers le bas pour devenir feuillet antérieur du petit épiploon.

La partie toute supérieure du péritoine pariétal postérieur est donc croisée par deux racines transversales :

FIGURE 18

Coupe horizontale passant par la douzième vertèbre dorsale (segment inférieur de la coupe).

1. *Portion gauche du diaphragme.*
2. *Rein gauche.*
3. *Surrénale gauche.*
4. *Rate.*
5. *Epiploon pancréatico-splénique.*
6. *Epiploon gastro-splénique.*
7. *Corps du pancréas.*
8. *Estomac.*
9. *Aorte abdominale.*
10. *Tronc cœliaque.*
11. *Petit épiploon.*
12. *Ligament suspenseur du foie.*
13. *Foie.*
14. *Veine porte.*
15. *Veine cave inférieure.*
16. *Veine grande azygos.*
17. *Surrénale droite.*
18. *Rein droit.*
19. *Portion droite du diaphragme.*
20. *Canal thoracique.*

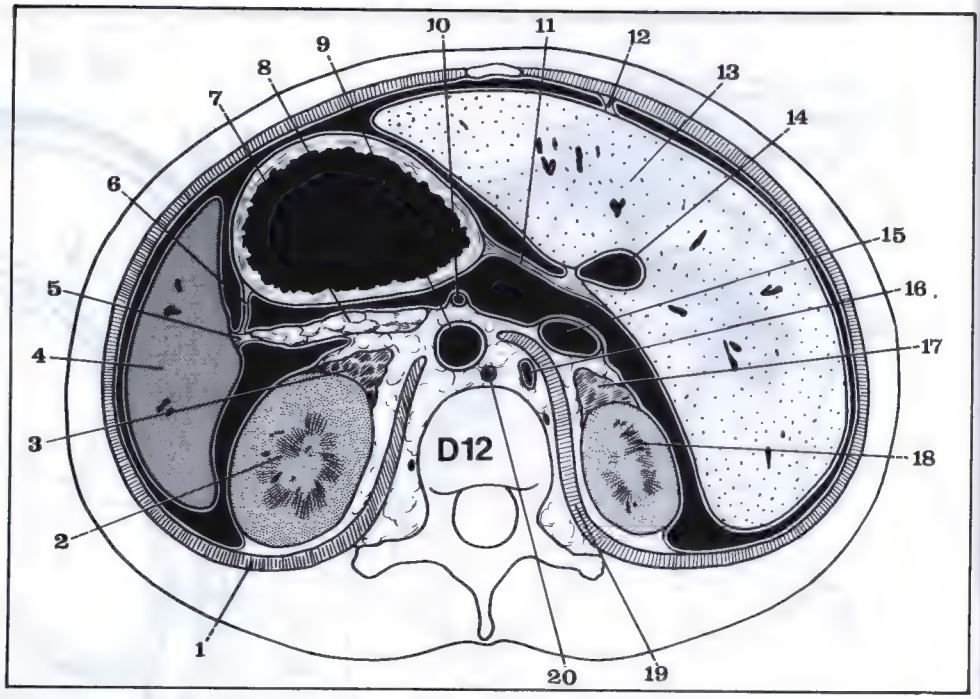

• *la racine supérieure du petit épiploon* en bas et en arrière, tendue de l'œsophage au foie sur le diaphragme ; (Fig. 19).

• *la racine du ligament triangulaire* plus haut, attachant le bord postérieur du lobe gauche du foie au diaphragme.

Tout à gauche, enfin, le péritoine pariétal postérieur qui tapisse la face antérieure de la queue du pancréas, du rein et de la surrénale gauches va se réfléchir vers la rate autour de l'artère splénique pour former l'épiploon pancréatico-splénique. (Fig. 18).

5. DANS L'ETAGE SOUS-MESOCOLIQUE, la disposition du péritoine pariétal postérieur est beaucoup plus simple. En effet, il n'existe ici que deux replis péritonéaux importants :

• **le mésentère** (Mesenterium) méso de l'intestin grêle ;

• **et le méso-sigmoïde** (Méso Colon Sigmoideum), méso de la partie mobile du côlon gauche étendu depuis la partie supérieure du rectum jusqu'à la partie inférieure du côlon gauche accolé. (Fig. 19 et 20).

Le péritoine pariétal postérieur définitif après avoir tapissé la partie inférieure de la tête pancréatique, le troisième et le quatrième duodénum tapisse donc la paroi abdominale postérieure recouvrant latéralement le côlon ascendant et le côlon gauche qui paraissent ainsi rétro-péritonéaux, accolés qu'ils sont ainsi que leurs mésos aux plans postérieurs par l'intermédiaire du *fascia de Toldt*. A sa partie moyenne, près de la ligne médiane, le péritoine pariétal postérieur est croisé par la **racine du mésentère** qui s'étend obliquement en bas et à droite depuis la jonction du quatrième duodénum et de la première anse jéjunale ou angle duodéno-jéjunal jusqu'à la jonction de l'iléon terminal et du côlon ascendant ou angle iléo-cæcal (Fig. 20). Le cæcum, partie toute inférieure du côlon ascendant ainsi que l'appendice iléo-cæcal sont en revanche entièrement péritonisés, le cæcum étant séparé du péritoine pariétal postérieur par *une fossette rétro-cæcale* limitée en haut par le bord inférieur de l'accolement du côlon droit. En bas et à gauche, le péritoine pariétal postérieur donne insertion au méso-sigmoïde, cette insertion se faisant par deux racines (Fig. 20) :

• *une racine primitive,* véritable racine du méso-côlon, tendue verticalement depuis l'artère mésentérique inférieure qui en forme l'axe jusqu'à la jonction recto-sigmoïdienne ;

• *une racine secondaire,* fausse racine, oblique en bas et à droite depuis la mésentérique inférieure jusqu'au détroit supérieur et qui n'est pas autre chose que la limite inférieure de l'accolement du côlon descendant.

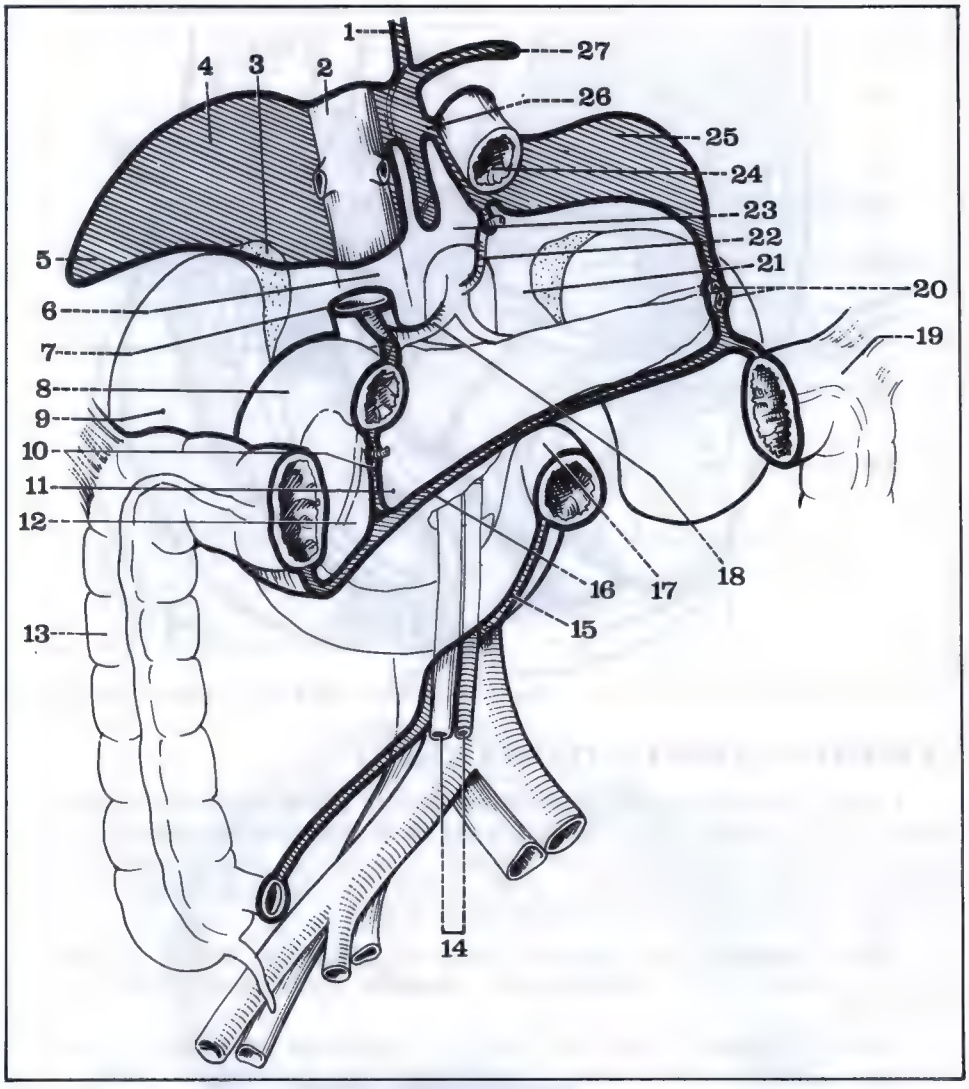

FIGURE 19

Le péritoine pariétal postérieur définitif et les racines des principaux mésos et ligaments péritonéaux.

1. *Insertion du ligament falciforme.*
2. *Veine cave inférieure.*
3. *Surrénale droite.*
4. *Ligament coronaire du foie.*
5. *Ligament triangulaire droit.*
6. *Hiatus de Winslow.*
7. *Veine porte dans le pied du petit épiploon.*
8. *Duodénum.*
9. *Rein droit.*
10. *Insertion du ligament gastro-colique sur la tête du pancréas.*
11. *Récessus droit de l'arrière-cavité des épiploons.*
12. *Tête du pancréas.*
13. *Côlon ascendant.*
14. *Vaisseaux mésentériques supérieurs.*
15. *Racine du mésentère.*
16. *Racine du méso-côlon transverse.*
17. *Angle duodéno-jéjunal.*
18. *Faux de l'artère hépatique (bord inférieur du foramen bursae omentalis).*
19. *Angle colique gauche.*
20. *Vaisseaux spléniques, dans l'épiploon pancréatico-splénique.*
21. *Arrière-cavité des épiploons.*
22. *Faux de la coronaire stomachique (bord supérieur du foramen bursae omentalis).*
23. *Vestibule de l'arrière-cavité des épiploons.*
24. *Œsophage abdominal.*
25. *Ligament phréno-gastrique.*
26. *Insertion diaphragmatique du petit épiploon.*
27. *Ligament triangulaire gauche.*

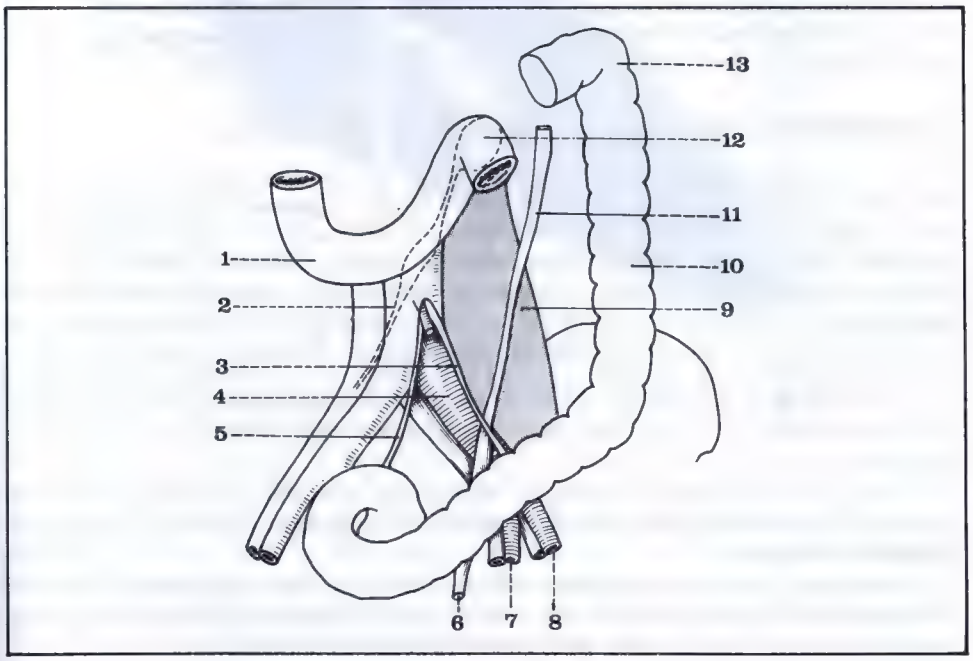

FIGURE 20

Les racines du mésosigmoïde.

1. *Duodénum (genu inferius).*
2. *Racine du mésentère.*
3. *Racine secondaire du mésosigmoïde.*
4. *Artère iliaque primitive gauche.*
5. *Racine primaire du mésosigmoïde*
6. *Uretère pelvien gauche.*
7. *Artère iliaque interne gauche.*
8. *Artère iliaque externe gauche.*
9. *Muscle psoas gauche.*
10. *Côlon descendant.*
11. *Uretère iliaque gauche.*
12. *Angle duodéno-jéjunal.*
13. *Angle colique gauche.*

FIGURE 21

Coupe sagittale schématique de la cavité abdomino-pelvienne chez la femme.

8. *Etage sous-mésocolique de la cavité abdominale.*
9. *Canal de l'ouraque.*
10. *Utérus.*
11. *Cul-de-sac péritonéal vésico-utérin.*
12. *Vessie.*
13. *Pubis.*
14. *Rectum.*
15. *Cul-de-sac de Douglas.*
16. *Cul-de-sac dural.*

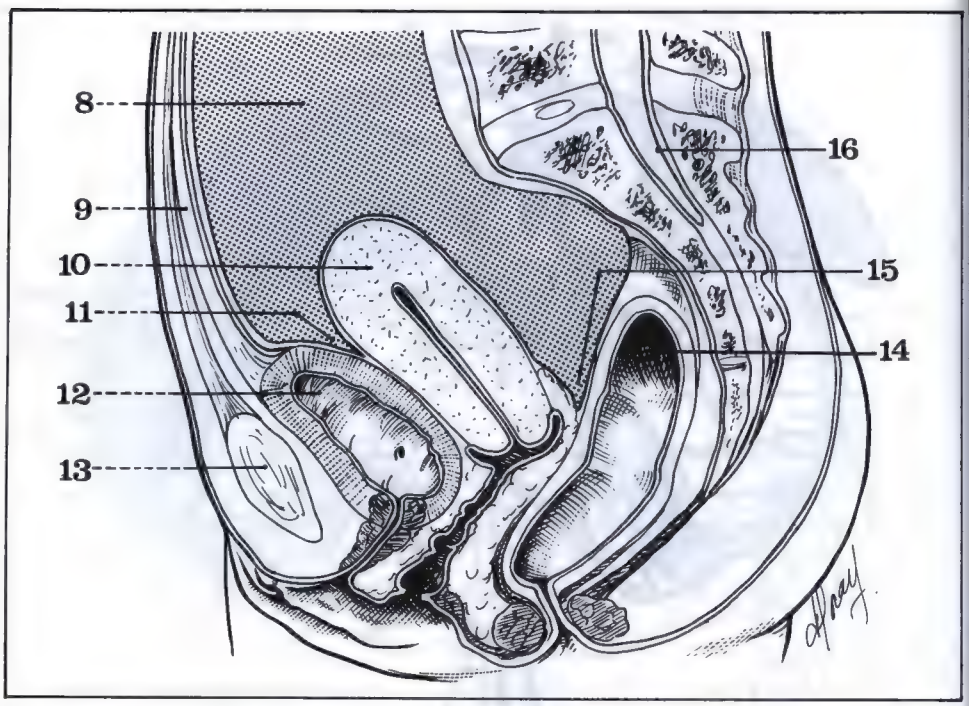

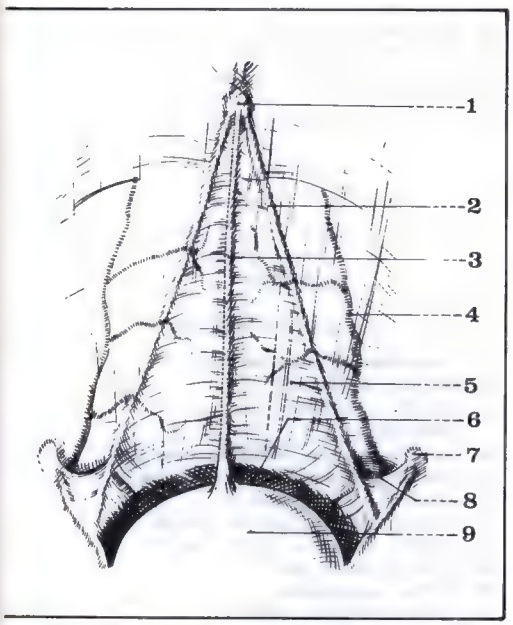

FIGURE 22

L'aponévrose ombilico-prévésicale.

1. *Ombilic.*
2. *Artère ombilicale.*
3. *Ouraque.*
4. *Artère épigastrique.*
5. *Péritoine pariétal antérieur et aponévrose ombilico-prévésicale.*
6. *Espace prévésical.*
7. *Orifice profond du canal inguinal.*
8. *Paroi postérieure du canal inguinal*
9. *Vessie.*

LE PÉRITOINE PARIÉTAL PELVIEN : (Fig. 21)

En bas, le péritoine pariétal postérieur devient péritoine pelvien, il tapisse les parois de la cavité pelvienne latéralement et sur la ligne médiane recouvre l'espace sous-péritonéal et les viscères qu'il contient : d'arrière en avant : rectum, organes génitaux internes et enfin vessie en avant. Il forme dans les deux sexes une gouttière de chaque côté du rectum : la gouttière latéro-rectale.

Chez l'homme, entre vessie en avant et rectum en arrière, il existe un profond cul-de-sac : **le cul-de-sac de Douglas,** point déclive de la cavité péritonéale.

Chez la femme, le péritoine recouvre également le rectum, il recouvre également l'utérus et ses annexes qu'il soulève en formant une vaste cloison transversale : le ligament large. Il existe chez la femme deux culs-de-sac : un cul-de-sac postérieur entre le rectum et l'utérus, le **cul-de-sac de Douglas** et un cul-de-sac antérieur beaucoup moins marqué, **le cul-de-sac vésico-utérin.**

LE PÉRITOINE PARIÉTAL ANTÉRIEUR : (Fig. 22, 23 et 24)

Il a une disposition beaucoup plus simple. A sa partie inférieure après avoir recouvert les faces supérieure et latérale de la vessie, il tapisse la face profonde de la paroi abdominale antérieure. Latéralement, au niveau de la région inguinale, le péritoine soulevé par l'artère épigastrique en dehors, l'artère ombilicale plus en dedans et l'ouraque sur la ligne médiane, se déprime pour former les **trois fossettes inguinales** externe, moyenne et interne. La fossette inguinale externe, située au niveau de l'orifice profond du canal inguinal représente le reliquat du canal péritonéo-vaginal, diverticule du péritoine pariétal qui, pendant la vie fœtale descend jusque dans le scrotum ou les grandes lèvres et s'oblitère normalement après la naissance. Sa persistance est à l'origine des hernies inguinales obliques externes congénitales. (Fig. 23).

Un peu au-dessous de l'arcade crurale, le péritoine pariétal antérieur est séparé du plan pariétal par un espace celluleux important de forme triangulaire : **l'espace de Bogros.**

Plus haut, sur la ligne médiane, il est soulevé par les trois cordons fibreux de l'ouraque sur la ligne médiane, des artères ombilicales oblitérées latéralement qui toutes convergent vers la face postérieure de l'ombilic. (Fig. 22).

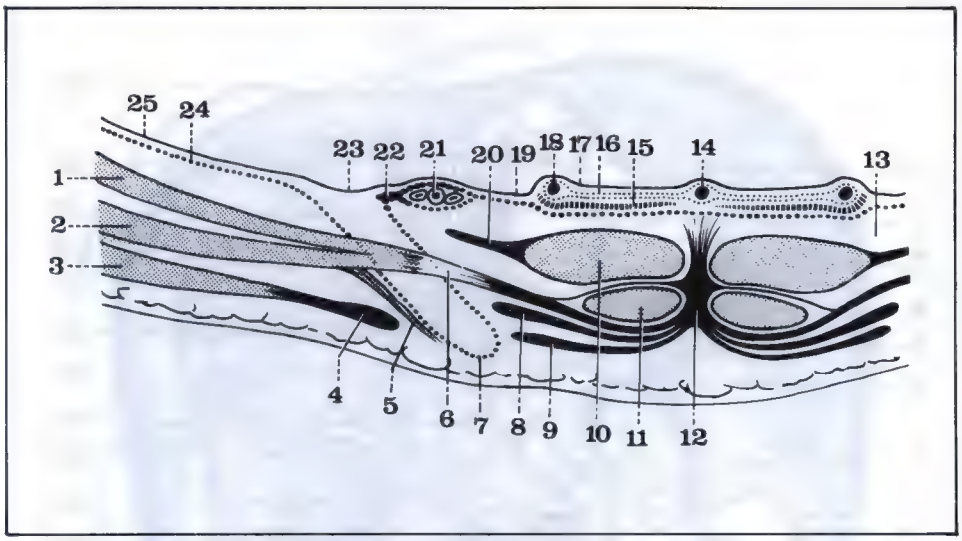

FIGURE 23

Coupe horizontale du canal inguinal (côté droit, segment inférieur de la coupe).

1. *Muscle transverse.*
2. *Muscle petit oblique.*
3. *Muscle grand oblique.*
4. *Pilier inféro-externe de l'orifice superficiel.*
5. *Crémaster.*
6. *Tendon conjoint.*
7. *Fibreuse commune du cordon.*
8. *Pilier de Colles.*
9. *Pilier supéro-interne.*
10. *Muscle grand droit.*
11. *Muscle pyramidal de l'abdomen.*
12. *Ligne blanche.*
13. *Espace sous-péritonéal.*
14. *Ouraque.*
15. *Aponévrose ombilico-prévésicale.*
16. *Gaine allantoïdienne.*
17. *Fossette inguinale interne.*
18. *Artère ombilicale.*
19. *Fossette inguinale moyenne.*
20. *Ligament de Henle.*
21. *Artère épigastrique.*
22. *Ligament de Hesselbach.*
23. *Fossette inguinale externe correspondant à l'orifice inguinal profond.*
24. *Fascia transversalis.*
25. *Péritoine.*

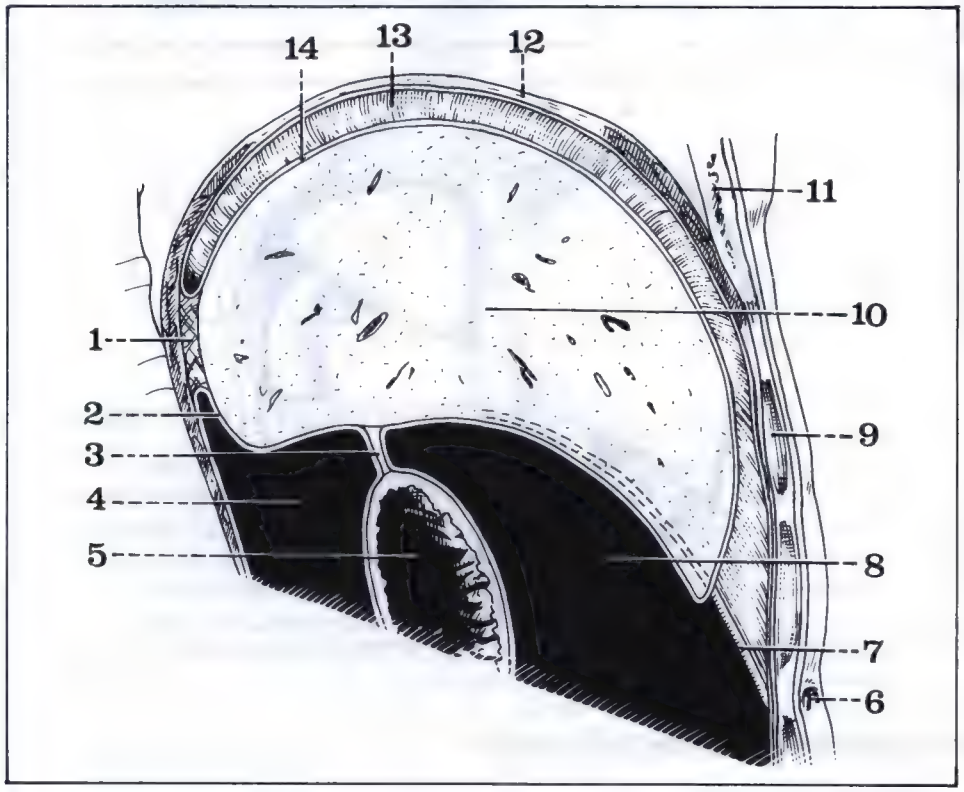

FIGURE 24

Coupe sagittale schématique passant par la partie droite du foie et montrant le ligament falciforme.

1. *Ligament coronaire.*
2. *Réflexion du péritoine de la face postérieure du foie à la paroi.*
3. *Partie supérieure du petit épiploon.*
4. *Arrière-cavité des épiploons.*
5. *Estomac.*
7. *Ligament rond du foie.*
8. *Grande cavité péritonéale.*
9. *Muscle grand droit.*
10. *Foie.*
11. *Sternum.*
12. *Diaphragme.*
13. *Espace inter-hépato-diaphragmatique.*
14. *Péritoine hépatique.*

Plus haut, au-dessus de l'ombilic, il est soulevé par le **ligament rond du foie** (reliquat de la veine ombilicale) qui s'étend de l'ombilic au bord antérieur du foie. Il forme ici un vaste repli sagittal : **le ligament falciforme.** Au niveau du bord antérieur du foie et de sa face supérieure, celui-ci se continue pour former le ligament suspenseur dont les deux feuillets droit et gauche se prolongent en arrière avec le feuillet supérieur du ligament coronaire et se réfléchissent latéralement sur la face inférieure du diaphragme. (Fig. 24).

FIGURE 25

Le péritoine pariétal postérieur, les racines des différents mésos et les ligaments péritonéaux.

1. *Veine cave inférieure.*
2. *Ligament coronaire du foie.*
3. *Faux de l'artère coronaire stomachique.*
4. *Glande surrénale droite.*
5. *Ligament triangulaire droit du foie.*
6. *Artère hépatique propre dans le pied du petit épiploon.*
7. *Racine du ligament gastro-colique.*
8. *Rein droit et zone d'accolement de l'angle colique droit.*
9. *Péritoine pariétal postérieur de l'étage sous-mésocolique et deuxième duodénum.*
20. *Zone d'accolement du côlon descendant.*
21. *Rein gauche et artère colique supérieure gauche.*
22. *Angle duodéno-jéjunal.*
23. *Racine du méso-côlon transverse.*
24. *Corps du pancréas et péritoine pariétal postérieur de l'arrière-cavité des épiploons.*
25. *Arrière-cavité des épiploons.*
26. *Artère splénique.*
27. *Epiploon gastro-splénique.*
28. *Vestibule de l'arrière-cavité.*
29. *Rate.*
30. *Ligament gastro-phrénique.*
31. *Œsophage abdominal.*



FIGURE 26

Vue schématique des organes de l'étage sus-mésocolique.

1. *Lobe droit du foie.*
2. *Ligament falciforme.*
3. *Appendice xiphoïde.*
4. *Lobe gauche du foie.*
5. *Coupole diaphragmatique gauche.*
6. *Rate.*
7. *Estomac.*
8. *Angle colique gauche.*
9. *Côlon transverse.*
10. *Tête du pancréas.*
11. *Duodénum.*

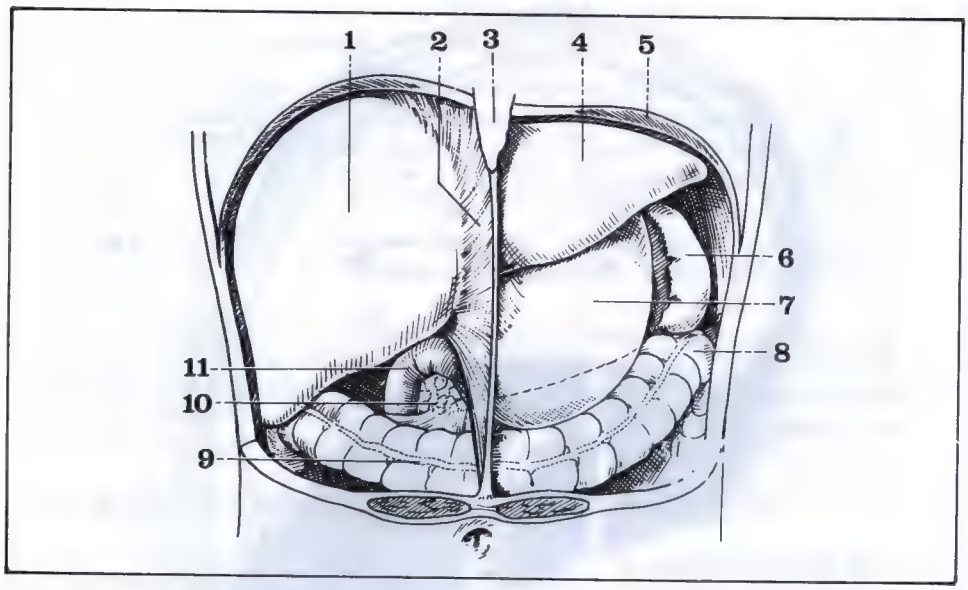

LE PÉRITOINE DIAPHRAGMATIQUE

Tapissant la partie horizontale des coupoles, il continue le péritoine pariétal antérieur.

A droite, il donne attache, comme nous l'avons vu, *au ligament falciforme* du foie dont les deux feuillets s'écartent à leur partie postérieure pour devenir feuillet supérieur du *ligament coronaire.* Celui-ci est donc simplement constitué par la réflexion du péritoine diaphragmatique en direction du bord postéro-supérieur du foie. A son extrémité droite, il se fusionne avec le feuillet inférieur du même ligament coronaire pour former le *ligament triangulaire droit* qui se termine à droite par un bord libre. De même, à gauche où il forme *le ligament triangulaire gauche,* qui se termine également par un bord libre et dont la racine d'insertion croise la face inférieure du diaphragme en avant de l'œsophage et du petit épiploon. (Fig. 25 et 26).

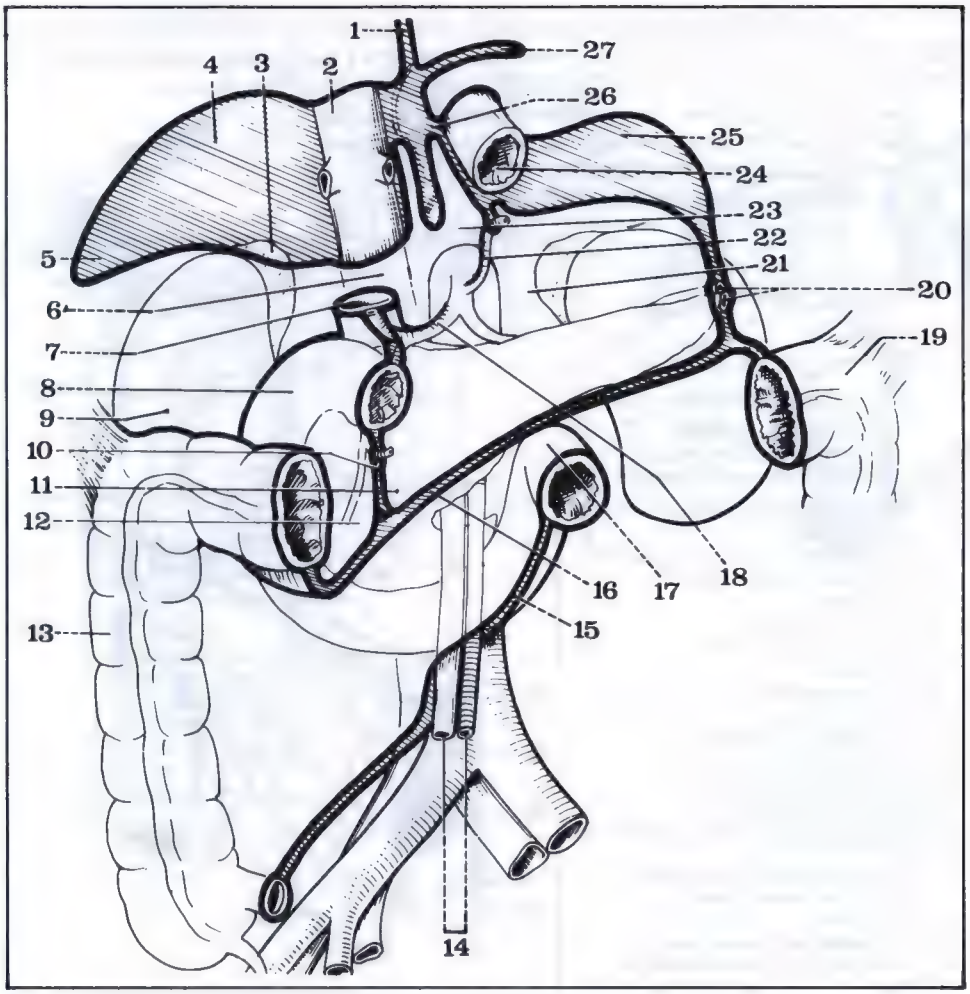

FIGURE 27

Le péritoine pariétal postérieur définitif et les racines des principaux mésos et ligaments péritonéaux (D'après Monod et Duhamel).

1. *Insertion du ligament falciforme.*
2. *Veine cave inférieure.*
3. *Surrénale droite.*
4. *Ligament coronaire du foie.*
5. *Ligament triangulaire droit.*
6. *Hiatus de Winslow.*
7. *Veine porte dans le pied du petit épiploon.*
8. *Duodénum.*
9. *Rein droit.*
10. *Insertion du ligament gastro-colique sur la tête du pancréas.*
11. *Récessus droit de l'arrière-cavité.*
12. *Tête du pancréas.*
13. *Côlon ascendant.*
14. *Vaisseaux mésentériques supérieurs.*
15. *Racine du mésentère.*
16. *Racine du méso-côlon transverse.*
17. *Angle duodéno-jéjunal.*
18. *Faux de l'artère hépatique (bord inférieur du foramen bursae omentalis).*
19. *Angle colique gauche.*
20. *Vaisseaux spléniques dans l'épiploon pancréatico-splénique.*
21. *Arrière-cavité des épiploons.*
22. *Faux de la coronaire stomachique (bord supérieur du foramen bursae omentalis).*
23. *Vestibule de l'arrière-cavité des épiploons.*
24. *Œsophage abdominal.*
25. *Ligament phréno-gastrique.*
26. *Insertion diaphragmatique du petit épiploon.*
27. *Ligament triangulaire gauche.*

L'ARRIÈRE-CAVITÉ DES ÉPIPLOONS (Bursa Omentalis)

1. AU-DESSUS DU PLAN DU MÉSO-COLON TRANSVERSE, en avant du péritoine pariétal postérieur, la cavité péritonéale est occupée (Fig. 26) :

a) **à droite par le foie** entièrement revêtu de péritoine sauf en arrière où il est rattaché à la paroi par le ligament coronaire (Lig. Coronarium Hepatis) et en haut où il est fixé au diaphragme par le ligament falciforme (Lig. Falciforme hepatis) ;

b) **à gauche par la rate** également entièrement recouverte de péritoine viscéral, rattachée en arrière au péritoine pariétal postérieur définitif tapissant la queue du pancréas par *l'épiploon pancréatico-splénique* (Lig. Phrenico Lienale) par lequel arrive le pédicule splénique (Lig. Gastro Lienale) unissant le versant antérieur du hile de la rate à la grande courbure gastrique. Cet épiploon gastro-splénique se prolonge en bas par le ligament gastro-colique.

c) **en avant** par l'estomac et la première portion du premier duodénum entièrement revêtus de péritoine viscéral sur leurs deux faces ; l'estomac et le duodénum sont rattachés à la paroi (Fig. 27) :

- en haut par le *ligament gastro-phrénique* accolant la partie toute supérieure de la grosse tubérosité au diaphragme ;
- plus bas et sur la ligne médiane par la *faux de la coronaire stomachique* qui soulève le péritoine postérieur pour rejoindre la petite courbure de l'estomac
- plus bas et plus à droite par *la faux de l'artère hépatique* commune qui soulève également le péritoine pariétal postérieur en un repli concave en haut et en avant pour rejoindre le pédicule hépatique et la face postérieure du premier duodénum.

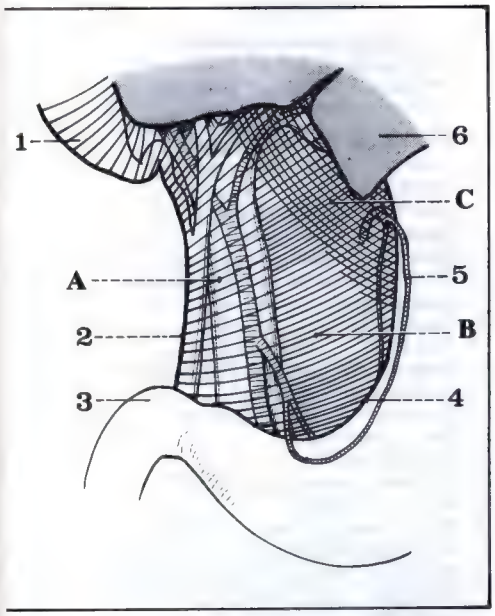

FIGURE 28

Le petit épiploon.

1. *Vésicule et péritoine vésiculaire.*
2. *Voie biliaire principale.*
3. *Premier duodénum.*
4. *Petite courbure gastrique.*
5. *Cercle artériel de la petite courbure gastrique.*
6. *Foie.*

A. Pars vasculosa du petit épiploon.
B. Pars flaccida du petit épiploon.
C. Pars condensa du petit épiploon.

2. LES DIFFERENTS ORGANES DE L'ETAGE SUS-MESOCOLIQUE SONT RELIES ENTRE EUX PAR DIFFERENTS REPLIS PERITONEAUX DONT LA PLUPART S'ATTACHENT A L'ESTOMAC ; ce sont :

- le petit épiploon ou épiploon gastro-hépatique,
- le ligament gastro-colique et le grand épiploon,
- l'épiploon gastro-splénique,
- l'épiploon pancréatico-splénique

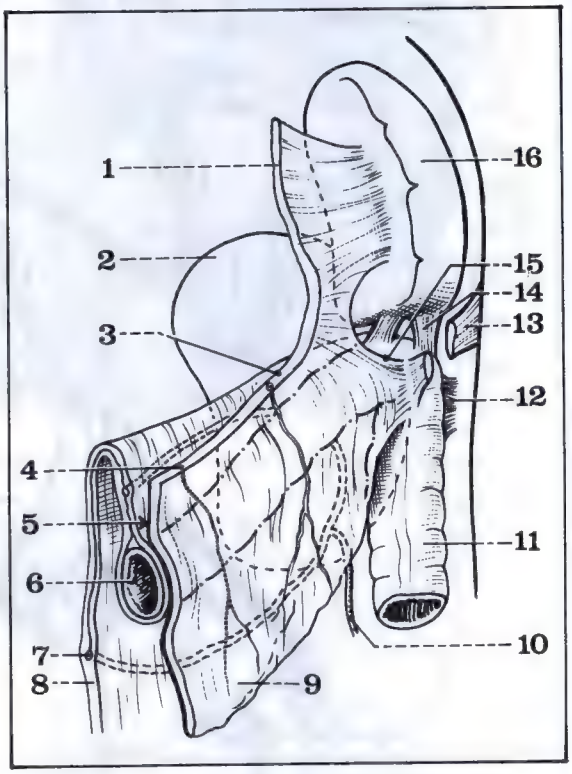

FIGURE 28 bis

Moyens de fixité de l'angle colique gauche. (D'après Paitre et Giraud)

1. *Epiploon gastro-splénique (sectionné).*
2. *Pôle supérieur du rein gauche.*
3. *Ligament gastro-colique (sectionné).*
4. *Artère épiploïque.*
5. *Diverticule épiploïque de l'A.C.D.E.*
6. *Côlon transverse.*
7. *Artère colique supérieure gauche.*
8. *Mésocôlon descendant.*
9. *Grand épiploon.*
10. *Arcade para-colique.*
11. *Côlon descendant.*
12. *Plan profond : lame fixatrice du coude gauche.*
13. *Plan superficiel : ligament phrénico-colique gauche (sectionné).*
14. *Ligament spléno-colique.*
15. *Plan moyen : viscéro-colique.*
16. *Rate.*

a) **le petit épiploon** (Omentum Minus). (Fig. 28)

C'est une lame péritonéale de forme quadrilatère, située dans le plan frontal, et tendue de l'estomac au pédicule hépatique, à la face inférieure du foie, et au diaphragme. Il est formé de deux feuillets l'un antérieur, l'autre postérieur qui prolongent en haut et à droite les deux feuillets antérieur et postérieur du péritoine viscéral de l'estomac. On peut lui distinguer ainsi :

- un bord gauche qui s'attache à la partie verticale de la petite courbure de l'estomac et au bord droit de l'œsophage ;
- un bord inférieur qui se fixe de la même façon, en devenant péritoine viscéral, sur la partie horizontale de la petite courbure gastrique et à la face postéro-supérieure du premier duodénum mobile ;
- un bord droit où les deux feuillets péritonéaux sont en continuité l'un avec l'autre et entourent les éléments du pédicule hépatique ;
- un bord supérieur de trajet sinueux qui se fixe d'abord à la partie gauche du sillon hilaire du foie puis se coude à angle droit en arrière pour suivre le sillon d'Arantius et le sillon vertical gauche à la face postérieure du foie avant d'aller s'insérer sur le diaphragme jusqu'au bord droit de l'œsophage.

La face antérieure du petit épiploon répond à la grande cavité péritonéale qui la sépare de la paroi abdominale antérieure, la face postérieure répond à l'arrière-cavité des épiploons. On distingue classiquement au petit épiploon trois parties : une partie située en bas et à gauche, translucide : *la pars flaccida,* la partie haute située au ras de l'insertion hépatique et diaphragmatique plus épaisse forme la *pars condensa,* elle est croisée généralement par l'artère hépatique gauche, branche de la coronaire stomachique ; enfin, le bord droit, contenant le pédicule hépatique constitue la *pars vasculosa.*

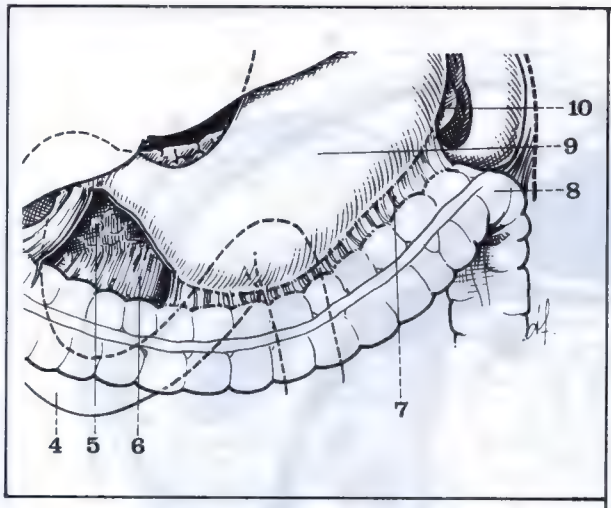

FIGURE 29

Vue antérieur des viscères sus-mésocoliques.

4. *Duodénum.*
5. *Tête du pancréas (à travers le ligament gastro-colique sectionné).*
6. *Méso-côlon transverse.*
7. *Ligament gastro-colique.*
8. *Angle colique gauche.*
9. *Estomac.*
10. *Queue du pancréas.*

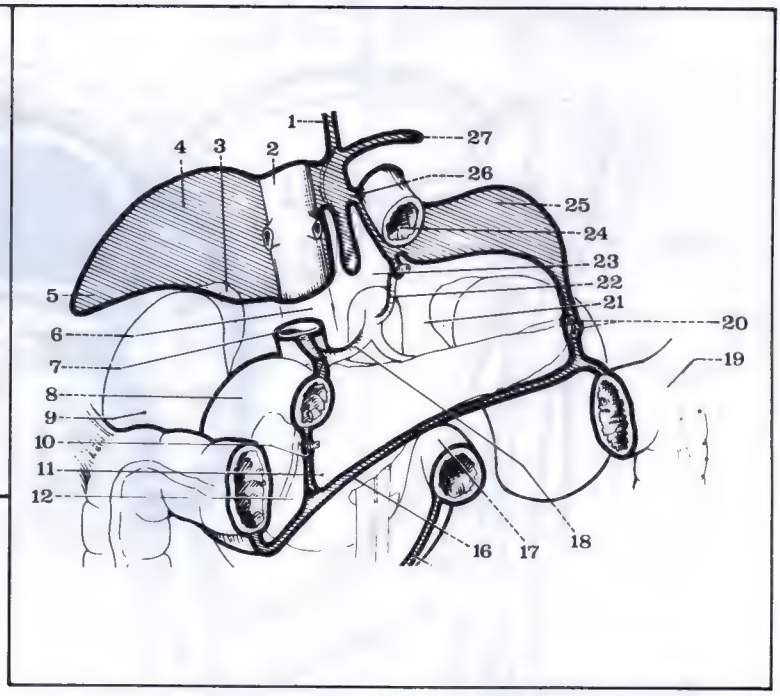

FIGURE 30

Le péritoine pariétal postérieur définitif et les racines des principaux mésos et ligaments péritonéaux (D'après Monod et Duhamel).

1. *Insertion du ligament falciforme.*
2. *Veine cave inférieure.*
3. *Surrénale droite.*
4. *Ligament coronaire du foie.*
5. *Ligament triangulaire droit.*
6. *Hiatus de Winslow.*
7. *Veine porte dans le pied du petit épiploon.*
8. *Duodénum.*
9. *Rein droit.*
10. *Insertion du ligament gastro-colique sur la tête du pancréas.*
11. *Récessus droit de l'arrière-cavité des épiploons.*
12. *Tête du pancréas.*
16. *Racine du méso-côlon transverse.*
17. *Angle duodéno-jéjunal.*
18. *Faux de l'artère hépatique (bord inférieur du foramen bursae omentalis).*
19. *Angle colique gauche.*
20. *Vaisseaux spléniques dans l'épiploon pancréatico-splénique.*
21. *Arrière-cavité des épiploons.*
22. *Faux de la coronaire stomachique (bord supérieur du foramen bursae omentalis).*
23. *Vestibule de l'arrière-cavité des épiploons.*
24. *Œsophage abdominal.*
25. *Ligament phréno-gastrique.*
26. *Insertion diaphragmatique du petit épiploon.*
27. *Ligament triangulaire gauche.*

b) **Le ligament gastro-colique et le grand épiploon** (Omentum majus) (Fig. 28 bis, 29 et 30).

Le ligament gastro-colique est une lame péritonéale quadrilatère étendue dans le sens transversal et réunissant la grande courbure de l'estomac et le bord inférieur du duodénum d'une part au bord antérieur du côlon transverse d'autre part. Les deux feuillets péritonéaux qui le constituent poursuivent donc vers le bas le feuillet antérieur et le feuillet postérieur du péritoine gastrique. En bas, il se prolonge en avant du côlon transverse par le grand épiploon, vaste lame péritonéale comportant théoriquement quatre feuillets accolés, plus ou moins surchargés de graisse et qui descend de façon variable dans l'étage sous-mésocolique de l'abdomen en avant des anses grêles, en arrière de la paroi abdominale antérieure. Au niveau de son bord droit, le ligament gastro-colique s'attache à la face antérieure du pancréas par une racine verticale tendue depuis le bord inférieur du duodénum au niveau où celui-ci devient entièrement accolé jusqu'à la racine du méso-côlon transverse en bas. A ce niveau, le feuillet antérieur du ligament gastro-colique devient péritoine pariétal postérieur pré-pancréatique, le feuillet postérieur se réfléchit en dedans pour devenir péritoine pariétal postérieur pré-pancréatique au niveau de l'arrière-cavité des épiploons. Au niveau de son bord gauche, le ligament gastro-colique se continue en haut et à gauche avec l'épiploon gastro-splénique. Dans l'épaisseur du ligament gastro-colique cheminent les vaisseaux du cercle artériel de la grande courbure de l'estomac et particulièrement l'artère gastro-épiploique droite, branche de la gastro-duodénale qui donne des rameaux perpendiculaires tout le long de la grande courbure gastrique et s'anastomose avec la gastro-épiploïque gauche, branche de la splénique.

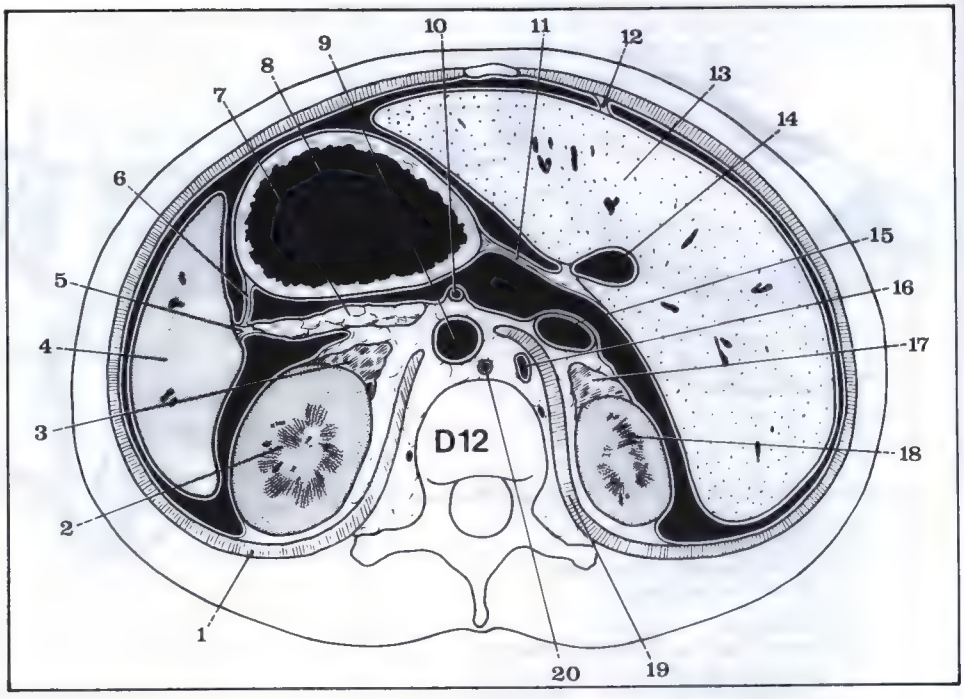

FIGURE 31
Coupe horizontale passant par la douzième vertèbre dorsale (segment inférieur de la coupe).

1. *Portion gauche du diaphragme.*
2. *Rein gauche.*
3. *Surrénale gauche.*
4. *Rate.*
5. *Epiploon pancréatico-splénique.*
6. *Epiploon gastro-splénique.*
7. *Corps du pancréas.*
8. *Estomac.*
9. *Aorte abdominale.*
10. *Tronc cœliaque.*
11. *Petit épiploon.*
12. *Ligament suspenseur du foie.*
13. *Foie.*
14. *Veine porte.*
15. *Veine cave inférieure.*
16. *Veine grande azygos.*
17. *Surrénale droite.*
18. *Rein droit.*
19. *Portion droite du diaphragme.*
20. *Canal thoracique.*

c) **L'epiploon gastro-splénique** (Lig. Gastro Lienale) continue vers le haut le ligament gastro-colique. C'est une lame péritonéale à deux feuillets tendue depuis la partie haute de la grande courbure gastrique jusqu'au versant antérieur du hile de la rate. Son feuillet antérieur continue le feuillet antérieur du ligament gastro-colique et le péritoine viscéral de la face antérieure de l'estomac jusqu'au hile de la rate où il se réfléchit en avant pour tapisser le versant antérieur de la face interne de la rate. Le feuillet postérieur continue le feuillet postérieur du ligament gastro-colique et le péritoine viscéral gastrique postérieur jusqu'au niveau du hile de la rate où il se réfléchit en dedans pour former le feuillet antéro-droit de l'épiploon pancréatico-splénique. Dans l'épaisseur de cet épiploon gastro-splénique chemine l'artère gastro-épiploïque gauche branche de la splénique qui vascularise la partie haute de la grande courbure gastrique ainsi que les vaisseaux courts de l'estomac. A sa partie supérieure, cet épiploon gastro-splénique présente un bord libre où ses deux feuillets antérieur et postérieur sont en continuité l'un avec l'autre. (Fig. 31).

d) **L'épiploon pancréatico-splénique** (Lig. Phrenico Lienale). (Fig. 31).

Il constitue le véritable méso de la rate. Formé lui aussi de deux feuillets il s'insère en arrière et en dedans au niveau de la queue du pancréas et sur le plan pariétal postérieur et s'étend jusqu'au versant postérieur du hile de la rate. Son feuillet antéro-droit se poursuit au niveau du hile de la rate avec le feuillet postérieur du ligament gastro-splénique ; son feuillet postérieur très court se réfléchit en dehors pour devenir péritoine pariétal postérieur. Dans son épaisseur chemine la partie terminale de l'artère et de la veine splénique accompagnée parfois par l'extrémité de la queue du pancréas.

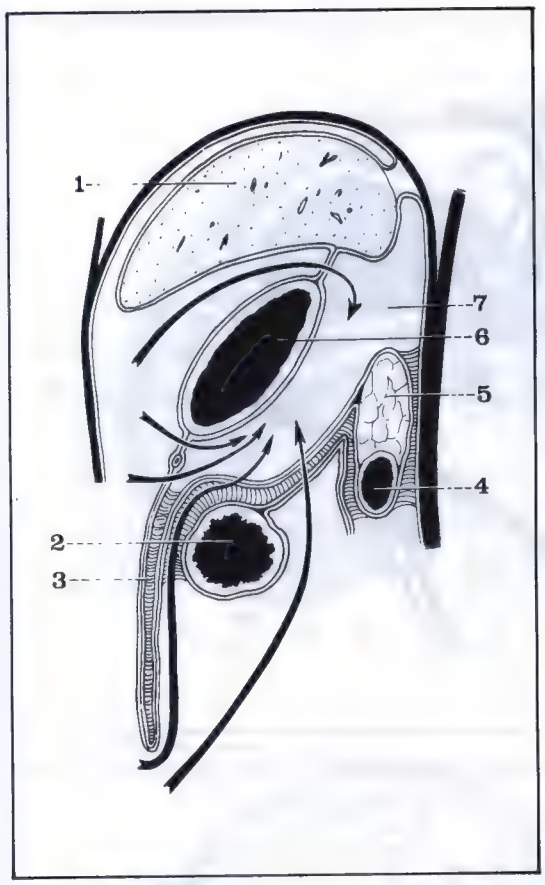

FIGURE 32

Coupe sagittale schématique de l'arrière-cavité des épiploons passant par l'estomac et le petit épiploon.

1. *Foie.*
2. *Côlon transverse.*
3. *Grand épiploon.*
4. *Troisième duodénum.*
5. *Corps du pancréas.*
6. *Estomac.*
7. *Arrière-cavité des épiploons.*

Les flèches indiquent les différentes voies d'abord utilisées pour pénétrer à l'intérieur de l'arrière-cavité.

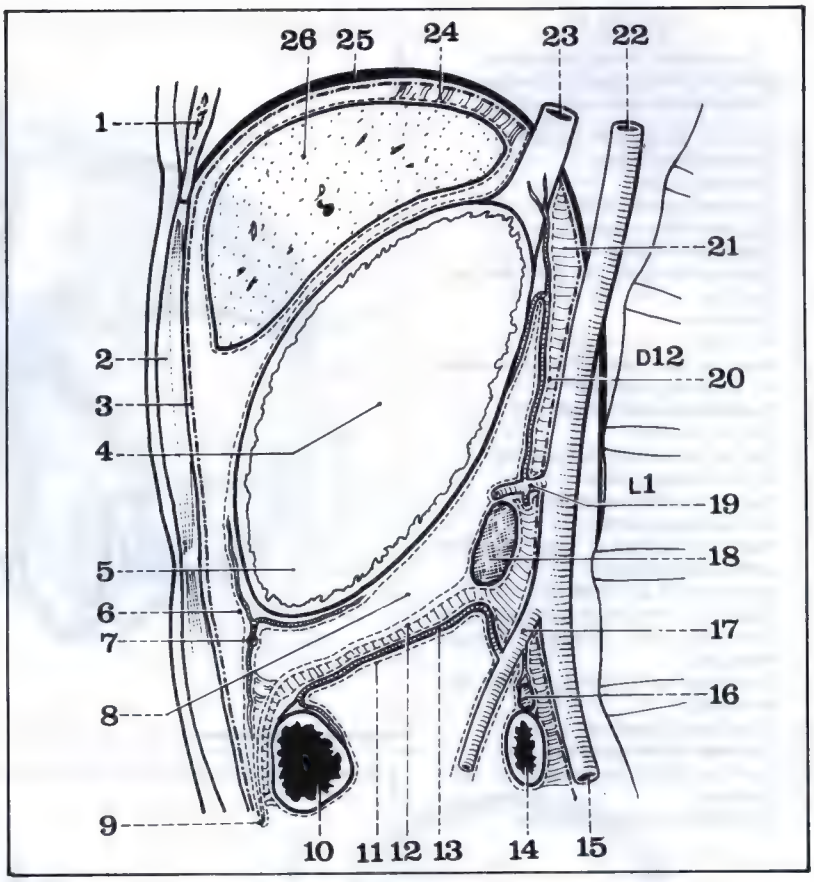

FIGURE 33

Coupe sagittale schématique passant par le corps de l'estomac et l'arrière-cavité des épiploons (D'après Merz).

1. *Sternum.*
2. *Muscle grand droit de l'abdomen.*
3. *Péritoine pariétal antérieur.*
4. *et 5. Corps de l'estomac.*
6. *Ligament gastro-colique.*
7. *Arcade artérielle de la grande courbure.*
8. *Arrière-cavité des épiploons.*
9. *Grand épiploon.*
10. *Côlon transverse.*
11. *Feuillet inférieur du méso-côlon transverse.*
12. *Feuillet supérieur primitif du méso-côlon transverse.*
13. *Artère colica media.*
14. *Troisième duodénum.*
15. *Aorte.*
16. *Processus uncinatus.*
17. *Artère mésentérique supérieure.*
18. *Isthme du pancréas.*
19. *Tronc cœliaque.*
20. *Accolement du mésogastre postérieur.*
21. *Ligament phréno-gastrique.*
22. *Aorte thoracique.*
23. *Œsophage.*
24. *Ligament coronaire.*
25. *Diaphragme.*
26. *Lobe gauche du foie.*

3. Ces différentes formations péritonéales délimitent au-dessus du méso-côlon transverse en arrière de l'estomac et du petit épiploon, en avant du plan du péritoine pariétal postérieur définitif, un espace libre, véritable diverticule de la grande cavité péritonéale : c'est L'ARRIÈRE-CAVITÉ DES EPIPLOONS (Bursa Omentalis). Schématiquement, cette cavité virtuelle et aplatie dans le sens antéro-postérieur présente une paroi postérieure constituée par le péritoine pariétal postérieur ; une paroi antérieure constituée en haut par le petit épiploon et la face postérieure de l'estomac et celle du premier duodénum mobile plus bas, par le ligament gastro-colique ; un plancher formé par le méso-côlon transverse (Fig. 32) ; une paroi gauche qui comprend deux versants : un versant antérieur formé par l'épiploon gastro-splénique (Fig. 31). Cette arrière-cavité communique à droite avec la grande cavité péritonéale par l'intermédiaire de l'hiatus de Winslow limité en avant par la face postérieure du pédicule hépatique, c'est-à-dire la veine porte, en arrière par la face antérieure de la veine cave, en haut par la face inférieure du foie au niveau du lobe de Spigel, en bas par la réflexion du péritoine pariétal postérieur sur la face postérieure du petit épiploon. (Fig. 33 et 38).

FIGURE 34

Le péritoine pariétal postérieur définitif et les racines des principaux mésos et ligaments péritonéaux.

1. *Insertion du ligament falciforme.*
2. *Veine cave inférieure.*
3. *Surrénale droite.*
4. *Ligament coronaire du foie.*
5. *Ligament triangulaire droit.*
6. *Hiatus de Winslow.*
7. *Veine porte dans le pied du petit épiploon.*
8. *Duodénum.*
9. *Rein droit.*
10. *Insertion du ligament gastro-colique sur la tête du pancréas.*
11. *Récessus droit de l'ACDE.*
12. *Tête du pancréas.*
16. *Racine du méso-côlon transverse.*
17. *Angle duodéno-jéjunal.*
18. *Faux de l'artère hépatique.*
19. *Angle colique gauche.*
20. *Vaisseaux spléniques dans l'épiploon pancréatico-splénique.*
21. *Arrière-cavité des épiploons.*
22. *Faux de la coronaire stomachique (bord supérieur du foramen bursae omentalis).*
23. *Vestibule de l'arrière-cavité des épiploons.*
24. *Œsophage abdominal.*
25. *Ligament phréno-gastrique.*
26. *Insertion diaphragmatique du petit épiploon.*
27. *Ligament triangulaire gauche.*

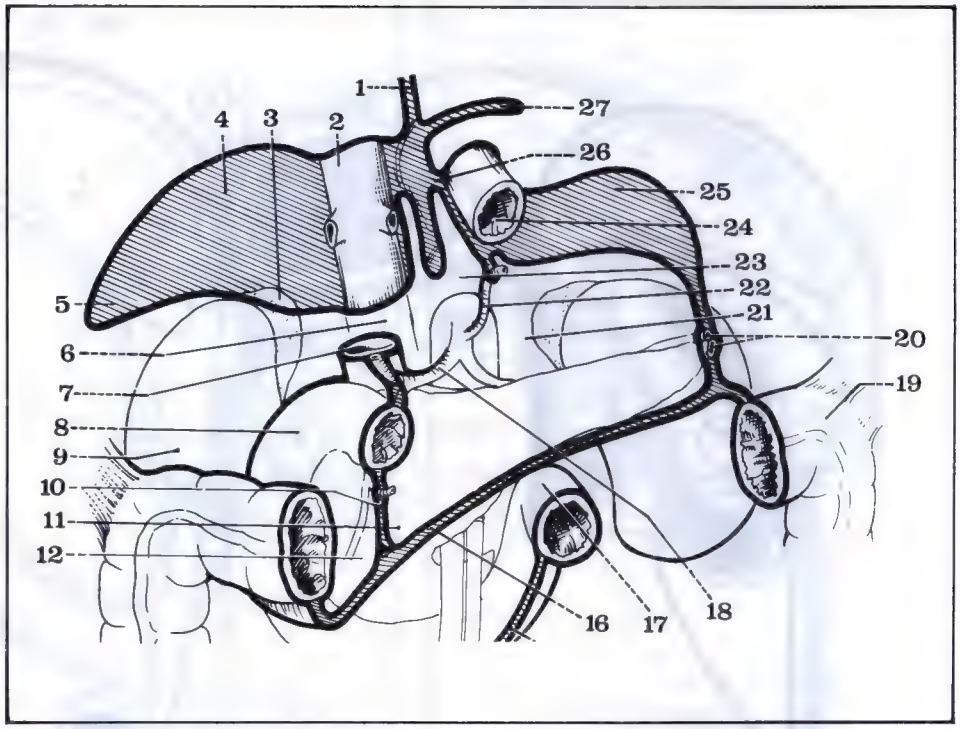

FIGURE 35

Le péritoine du premier duodénum et l'extrémité droite de l'arrière cavité des épiploons. (D'après Monod et Duhamel)

1. *Veine porte.*
2. *Artère hépatique propre.*
3. *Artère gastro-duodénale.*
4. *Duodénum.*
5. *Tête du pancréas.*
6. *Artère pancréatico-duodénale inférieure droite.*
7. *Artère gastro-épiploïque droite.*
8. *Canal de Wirsung.*
9. *Artère splénique.*
10. *Artère hépatique commune.*
11. *Tronc cœliaque.*
12. *Artère coronaire stomachique.*

La flèche supérieure indique le passage de l'hiatus de Winslow au vestibule de l'arrière cavité à travers le foramen bursae omentalis ; la flèche inférieure le récessus droit de l'arrière cavité.

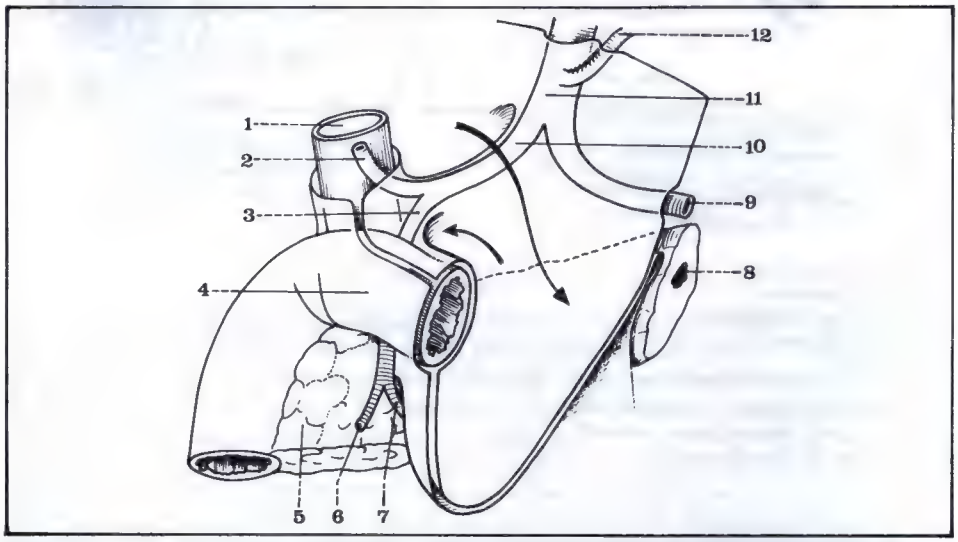

Cette arrière-cavité comprend en fait plusieurs parties qui sont en allant de droite à gauche : (Fig. 34 à 38)

- **l'hiatus de Winslow** (Foramen Epiploicum), segment étroit (Fig. 38),
- **le vestibule** limité en avant par le petit épiploon et la face postérieure du duodénum (Fig. 34) ; (Vestibulum Bursae Omentalis),
- **le foramen bursae omentalis** (Fig. 34) (Plicae Gastro Pancreaticae) limité en haut et à gauche par la faux de la coronaire, en bas et à droite par la faux de l'hépatique,
- **l'arrière-cavité proprement dite** enfin qui s'étend plus à gauche jusqu'au hile de la rate et descend en bas jusqu'au méso-côlon transverse. (Fig. 36 et 37).

L'arrière-cavité se prolonge à droite par un récessus droit situé au-dessous du foramen bursae omentalis, en arrière du premier duodénum et de l'extrémité droite du ligament gastro-colique, la racine d'insertion de ce ligament forme la limite droite de ce récessus. (Fig. 35).

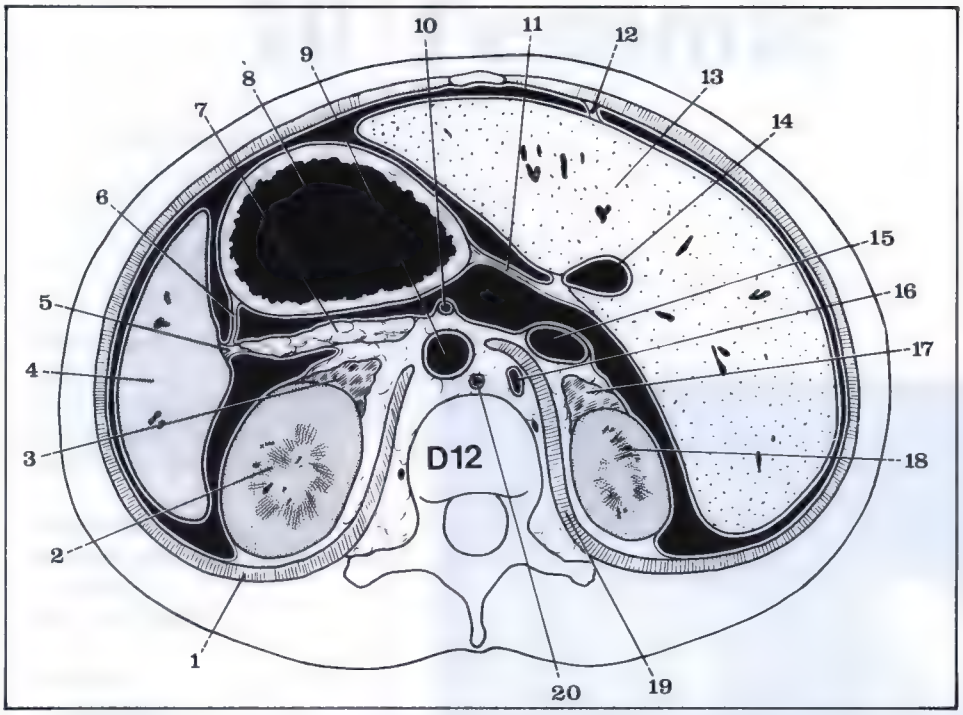

FIGURE 36

Coupe horizontale passant par la douzième vertèbre dorsale (segment inférieur de la coupe).

1. *Portion gauche du diaphragme.*
2. *Rein gauche.*
3. *Surrénale gauche.*
4. *Rate.*
5. *Epiploon pancréatico-splénique.*
6. *Epiploon gastro-splénique.*
7. *Corps du pancréas.*
8. *Estomac.*
9. *Aorte abdominale.*
10. *Tronc cœliaque.*
11. *Petit épiploon.*
12. *Ligament suspenseur du foie.*
13. *Foie.*
14. *Veine porte.*
15. *Veine cave inférieure.*
16. *Veine grande azygos.*
17. *Surrénale droite.*
18. *Rein droit.*
19. *Portion droite du diaphragme.*
20. *Canal thoracique.*

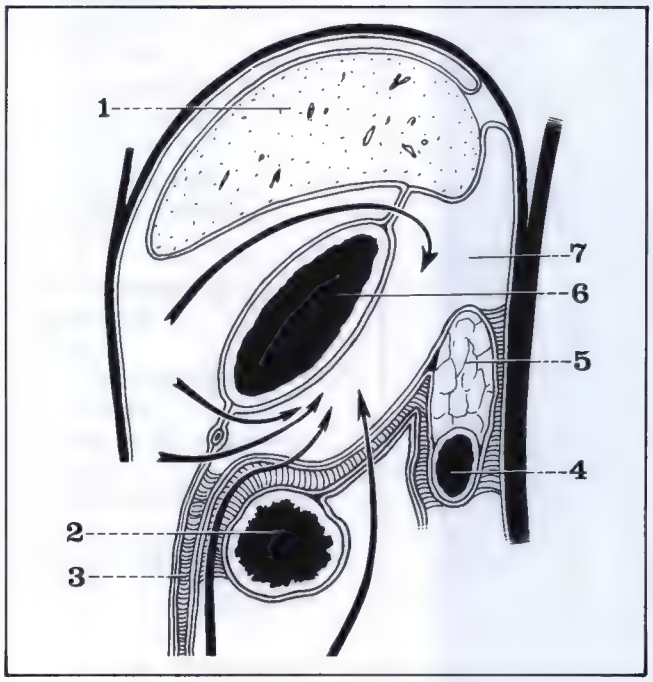

FIGURE 37

Coupe sagittale schématique de l'arrière-cavité des épiploons passant par l'estomac et le petit épiploon.

1. *Foie.*
2. *Côlon transverse.*
3. *Grand épiploon.*
4. *Troisième duodénum.*
5. *Corps du pancréas.*
6. *Estomac.*
7. *Arrière-cavité des épiploons.*

Les flèches indiquent les différentes voies d'abord utilisées pour pénétrer à l'intérieur de l'arrière-cavité.

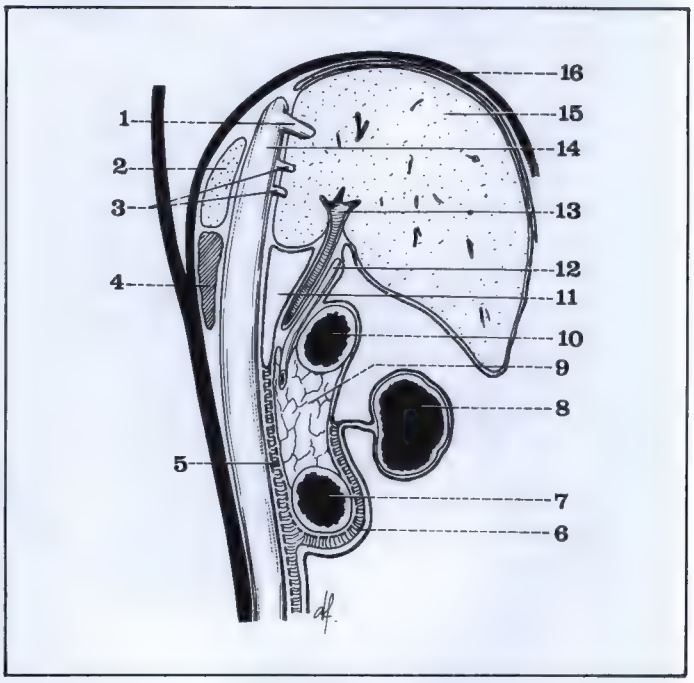

FIGURE 38

Coupe verticale de l'abdomen passant par l'hiatus de Winslow (d'après Grégoire et Oberlin).

1. *Veine sus-hépatique.*
2. *Partie rétro-cave du lobe de Spigel.*
3. *Veine sus-hépatique accessoire.*
4. *Pôle supérieur de la glande surrénale droite.*
5. *Fascia de Treitz.*
6. *Fascia de Toldt droit.*
7. *Troisième duodénum.*
8. *Côlon transverse.*
9. *Tête du pancréas.*
10. *Premier duodénum.*
11. *Hiatus de Winslow.*
12. *Voie biliaire principale.*
13. *Veine porte.*
14. *Veine cave inférieure.*
15. *Foie.*
16. *Diaphragme.*

10 l'estomac

PLAN

Généralités :
situation
configuration externe
configuration interne
constitution anatomique

Moyens de fixité :
ligament gastro-phrénique
épiploons
faux vasculaires

Rapports :
- Les faces :
  antérieure
  postérieure
- Les courbures :
  grande courbure
  petite courbure
- Les extrémités :
  cardio-œsophage
  pylore

Vascularisation et innervation :
artères :
  cercle de la petite courbure,
  système des vaisseaux courts,
  réseau intra-gastrique
veines
lymphatiques
nerfs.

Estomac :
du latin : Stomachus
(en grec = Gaster)

L'estomac est une vaste poche musculeuse qui constitue le segment initial du tube digestif sous-diaphragmatique. Il fait suite à la portion très courte de l'œsophage abdominal que nous décrirons avec lui. Dans la nomenclature internationale, il est désigné sous le nom de « gaster » ou sous celui de « ventriculus ».

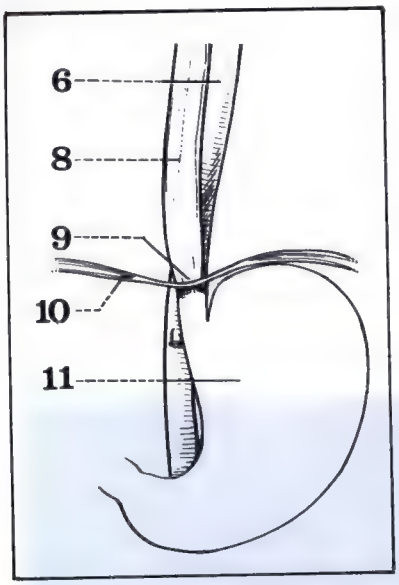

FIGURE 1

Vue antérieure de l'estomac

6. Aorte thoracique.
8. Œsophage thoracique.
9. Hiatus œsophagien.
10. Diaphragme.
11. Estomac.

Généralités

SITUATION

L'estomac est l'organe essentiel de la **loge sous-phrénique gauche** comprise entre : (Fig. 1)

— en haut : le diaphragme et le lobe gauche du foie,
— en bas : le côlon transverse et son méso,
— en dedans : la région cœliaque de Luschka.

En grande partie sous-thoracique, il se projette sur l'hypocondre gauche, et sur l'épigastre ; mais sa limite inférieure varie avec la réplétion de la cavité, et avec la position du sujet. Ses deux extrémités sont par contre relativement fixes : (Fig. 2)

— supérieure : la cardio-œsophage situé à gauche de D10,
— inférieure : le pylore situé à droite de L1.

CONFIGURATION EXTERNE

a) FORME : différente sur le cadavre et sur le vivant :

— **sur le cadavre :** l'estomac est une poche allongée transversalement dont la forme générale rappelle celle d'une cornemuse, avec :
— une portion supérieure, verticale, correspondant aux 2/3 ;
— une portion inférieure, horizontale, correspondant au 1/3 ;

— **sur le vivant :** les études radiologiques après absorption de bouillie barytée montrent que les types morphologiques varient selon :

— *l'âge :* chez le nouveau-né, la portion horizontale est absente, et le pylore est le point le plus déclive de l'organe ;

— *le sexe :* chez la femme, la portion supérieure, verticale, est plus développée que chez l'homme ;

— *la position :*

▪ en station debout : l'estomac a la forme d'un J majuscule dont la branche verticale est parallèle au flanc gauche des 4 premières vertèbres lombaires, et dont le crochet encadre L2,

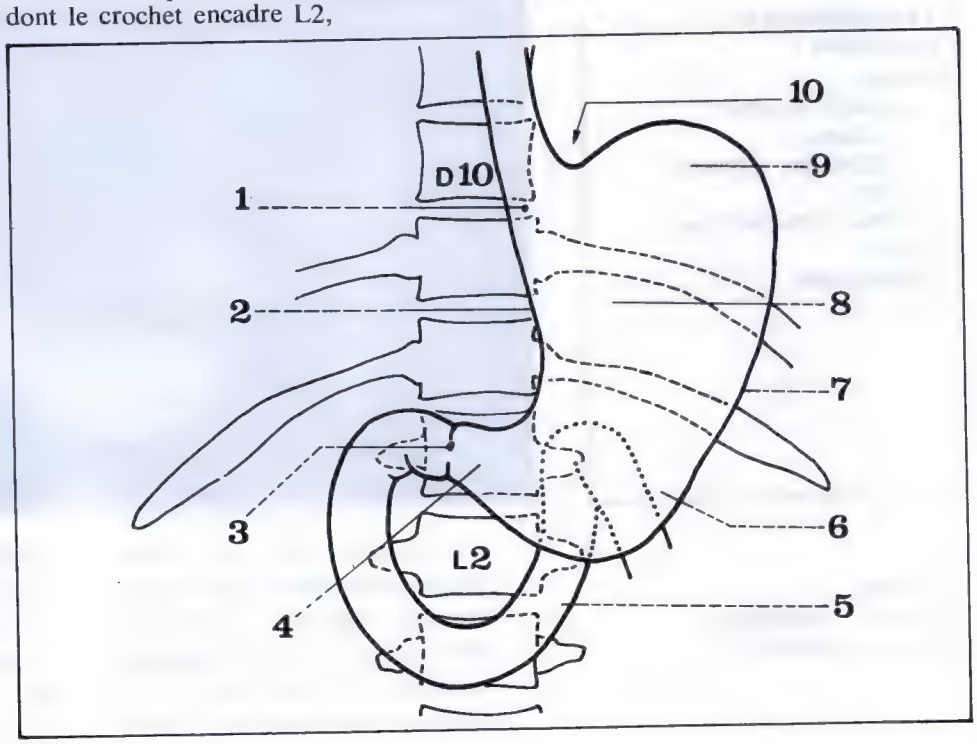

FIGURE 2

Projection squelettique de l'estomac.

1. Cardia.
2. Petite courbure.
3. Pylore.
4. Antre pylorique.
5. Duodénum.
6. Petite tubérosité.
7. Grande courbure.
8. Corps de l'estomac.
9. Grosse tubérosité.
10. Angle de His.

FIGURE 3

Radiographies gastriques :
A gauche : Aspect hypertonique en contraction.
A droite : Aspect hypotonique avec plis « en couche mince ».

▪ en décubitus dorsal : l'estomac devient transversal (comme sur le cadavre) et prend une forme globuleuse ;

— *la typologie :* (Fig. 3 et 4)

type hypertonique : court, en corne d'abondance, des sujets brévilignes,

type orthotonique : classique, de l'adulte,

type hypotonique : allongé, des sujets longilignes, où les deux portions sont parallèles, et presque verticales,

type atonique : très allongé, et « ptosé » dans le bassin.

b) DIRECTION : oblique de haut en bas et de gauche à droite pour la 1re portion, légèrement ascendante pour la 2e.

c) DIMENSIONS : variables suivant la réplétion ; dans les cas moyens : longueur = 25 cm, largeur = 12 cm, profondeur = 8 cm, capacité = 1 litre 200.

d) MORPHOLOGIE : l'estomac, subdivisé en deux portions, présente deux faces, deux bords ou courbures, et deux orifices : (Fig. 2)

— **les portions :**

— verticale : le pôle supérieur forme la *grosse tubérosité* (Fundus Ventriculi), qui se continue par le *corps* (Corpus Ventriculi), oblique en bas et en avant ;

— horizontale : le pôle inférieur forme la *petite tubérosité,* appelée parfois « fond », qui se continue à droite par l'*antre pylorique* (Antrum Pyloricum) ;

— **les faces :**

antérieure et postérieure, toutes deux plus ou moins convexes selon la réplétion de l'organe ;

— **les courbures :**

▪ à droite : la *petite courbure* (Curvatura Ventriculi Minor), concave, longue de 15 cm, orientée en haut et à droite, divisée en deux portions verticale et horizontale, que sépare un angle peu aigu, l'*angulus* (Incisura Angularis),

▪ à gauche : la *grande courbure* (Curvatura Ventriculi Major), convexe, longue de 40 cm, divisée en 3 portions :

• supérieure, correspondant à la grosse tubérosité, elle contourne une zone claire, la poche à air, et forme avec le bord gauche de l'œsophage l'angle de His ;

• moyenne, correspondant au corps, elle est verticale ;

• inférieure, correspondant à la petite tubérosité, elle est oblique en haut et à droite ;



FIGURE 4

Les différents types radiologiques de l'estomac.

a. Estomac hypertonique.
b. Estomac orthotonique.
c. Estomac hypotonique.
d. Estomac atonique.

FIGURE 5

Radiographie gastrique montrant l'aspect du cardia et du pylore.

— **les orifices :** (Fig. 5)

▪ en haut : le *cardia* (Ostium Cardiacum) met en communication l'estomac avec l'œsophage abdominal, entre la petite et la grande courbure ; ovalaire, presque vertical, il est orienté à droite, en haut, et un peu en avant ;

▪ en bas : le *pylore* (Ostium Pyloricum) met en communication l'estomac avec le duodénum, à l'extrémité droite de la portion horizontale de l'estomac ; circulaire, il est orienté à droite, en arrière, et un peu en haut ; formé par l'épaississement d'un sphincter, il est repérable à la palpation.

CONFIGURATION INTERNE

L'examen endoscopique de la cavité gastrique montre une muqueuse rosée parcourue par de gros plis parallèles à la direction de l'organe, et convergeant vers le pylore ; deux d'entre eux, plus marqués, réalisent au niveau de la petite courbure une sorte de rigole qui dirige le bol alimentaire vers la portion horizontale.

Au niveau des **orifices** sont visibles de véritables replis valvulaires :

– au cardia : la valvule de Gubaroff* correspond à l'angle de His**, c'est-à-dire à l'adossement des parois œsophagienne et gastrique, à la partie supéro-gauche de l'orifice ; (Fig. 20)

– au pylore : le sphincter soulève la muqueuse en une valvule annulaire, dont le versant gastrique est en pente douce, et le versant duodénal en pente abrupte.

CONSTITUTION ANATOMIQUE

L'estomac est formée, de la superficie à la profondeur, par quatre couches :

a) **Séreuse :** mince et luisante, correspondant au péritoine viscéral.

b) **Musculeuse :** particulièrement développée, en raison du rôle de l'estomac dans la trituration des aliments, et subdivisée en trois plans de fibres : (Fig. 6)

▪ superficiel : avec des fibres longitudinales, plus denses au niveau de la petite courbure, où un puissant faisceau, isolé par Helvétius***, a été improprement appelé « cravate de suisse » (Helvétie = Suisse) ;

▪ moyen : avec des fibres circulaires qui continuent celles de l'œsophage et s'épaississent au niveau du pylore, où elles atteignent 5 à 8 mm ;

▪ profond : avec des fibres obliques qui irradient en éventail de l'angle de His aux deux courbures gastriques.

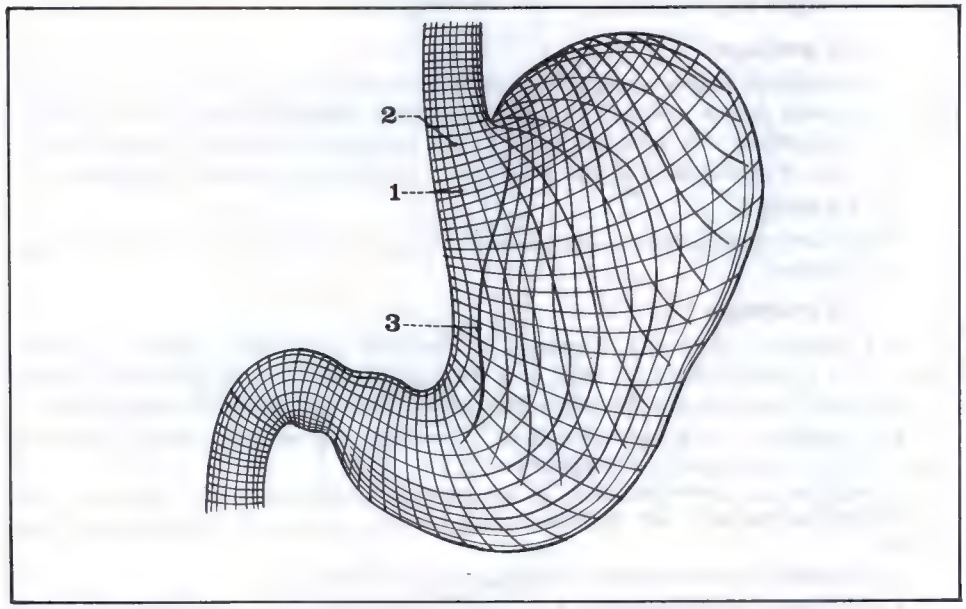

FIGURE 6

Schéma représentant les trois plans de la couche musculeuse gastrique.

1. *Plan superficiel (fibres longitudinales).*
2. *Plan moyen (fibres circulaires).*
3. *Plan profond (fibres obliques).*

* GUBAROFF Alexandre (1855-1931) - Anatomiste et gynécologue russe.
** HIS Wilhelm (1863-1934) - Anatomiste allemand d'origine suisse.
*** HELVÉTIUS Jean-Claude Adrien (1685-1755) - Anatomiste et médecin parisien.

c) **Sous-muqueuse :** très lâche, parcourue par de nombreux vaisseaux et nerfs, elle permet à la muqueuse de glisser facilement sous la musculeuse (importance chirurgicale).

d) **Muqueuse :** épaisse et cohérente, elle est parcourue de fins sillons qui circonscrivent de petits mamelons de 2 à 3 mm de diamètre ; les plis parallèles visibles à la gastroscopie disparaissent lorsque l'estomac se distend ;

deux **zones de sécrétion** peuvent être distinguées :

- *acide,* correspondant à la portion verticale (grosse tubérosité et corps),
- *alcaline,* correspondant à la portion horizontale (petite tubérosité et antre) ;

zone réflexogène de l'estomac, elle déclenche également, à distance, la sécrétion acide, lorsqu'elle est en contact avec les aliments (pour traiter l'ulcère gastrique, la gastrectomie aux 2/3 doit donc la supprimer).

Moyens de fixité

Indépendamment de sa continuité avec l'œsophage abdominal d'une part, le duodénum d'autre part, l'estomac est fixé dans la loge gastrique par 3 sortes de moyens d'attache : (Fig. 7)

— un ligament, qui le solidarise au diaphragme,
— des « épiploons », qui l'unissent aux organes voisins,
— des « faux » vasculaires, qui dépendent du péritoine.

LE LIGAMENT GASTRO-PHRÉNIQUE (Lig. Gastrophrenicum)

provient de la réflexion sur le péritoine diaphragmatique des deux feuillets du péritoine gastrique. (Fig. 9)

Il fixe le versant postérieur de la grosse tubérosité à la foliole gauche du diaphragme, et se continue :

— à droite : avec la portion haute du petit épiploon,
— à gauche : avec l'épiploon gastro-splénique.

FIGURE 7

Coupe horizontale passant par la douzième vertèbre dorsale (segment inférieur de la coupe).

1. *Portion gauche du diaphragme.*
2. *Rein gauche.*
3. *Surrénale gauche.*
4. *Rate.*
5. *Epiploon pancréatico-splénique.*
6. *Epiploon gastro-splénique.*
7. *Corps du pancréas.*
8. *Estomac.*
9. *Aorte abdominale.*
10. *Tronc cœliaque.*
11. *Petit épiploon.*
12. *Ligament suspenseur du foie.*
13. *Foie.*
14. *Veine porte.*
15. *Veine cave inférieure.*
16. *Veine grande azygos.*
17. *Surrénale droite.*
18. *Rein droit.*
19. *Portion droite du diaphragme.*
20. *Canal thoracique.*

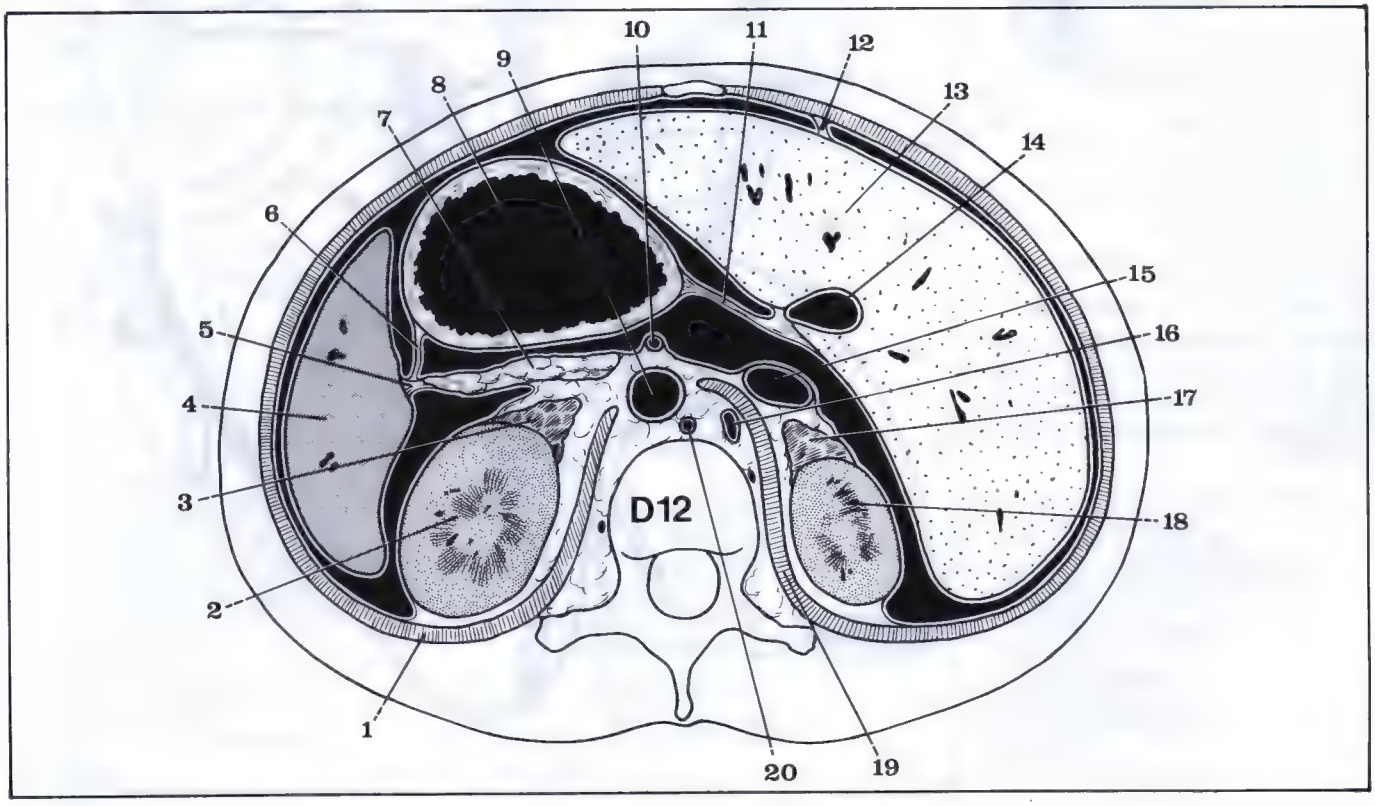

LES EPIPLOONS sont des lames péritonéales étendues de l'estomac aux organes adjacents :

a) PETIT EPIPLOON (Omentum Minus) ou ligament hépato-gastrique (Lig. Hepatogastricum) : (Fig. 7)

issu du mésogastre antérieur, il résulte de l'accolement, à droite de la petite courbure, des feuillets antérieur et postérieur de l'estomac ; il unit cette courbure au hile du foie, sous forme d'une cloison frontale peu épaisse qui contient :

— dans son bord gauche, gastrique, le cercle vasculaire de la petite courbure,

— dans son bord droit, libre, le pédicule hépatique.

b) GRAND EPIPLOON (Omentum Majus) :

issu du mésogastre postérieur, il résulte de l'accolement de 4 feuillets qui descendent au-dessous du côlon transverse et recouvrent l'intestin grêle ; sa portion haute unit la grande courbure au côlon transverse et forme le **ligament gastro-colique** (Lig. Gastrocolicum) qui contient le cercle vasculaire de la grande courbure. (Fig. 26)

c) EPIPLOON GASTRO-SPLENIQUE ou ligament gastro-splénique (Lig. Gastrolienale) : (Fig. 7)

issu également du mésogastre postérieur, il se continue

— en haut : avec le ligament gastro-phrénique,

— en bas : avec le ligament gastro-colique.

Très court, il unit la grande courbure au hile de la rate, et contient des branches de l'artère splénique : vaisseaux courts, et gastro-épiploïque gauche.

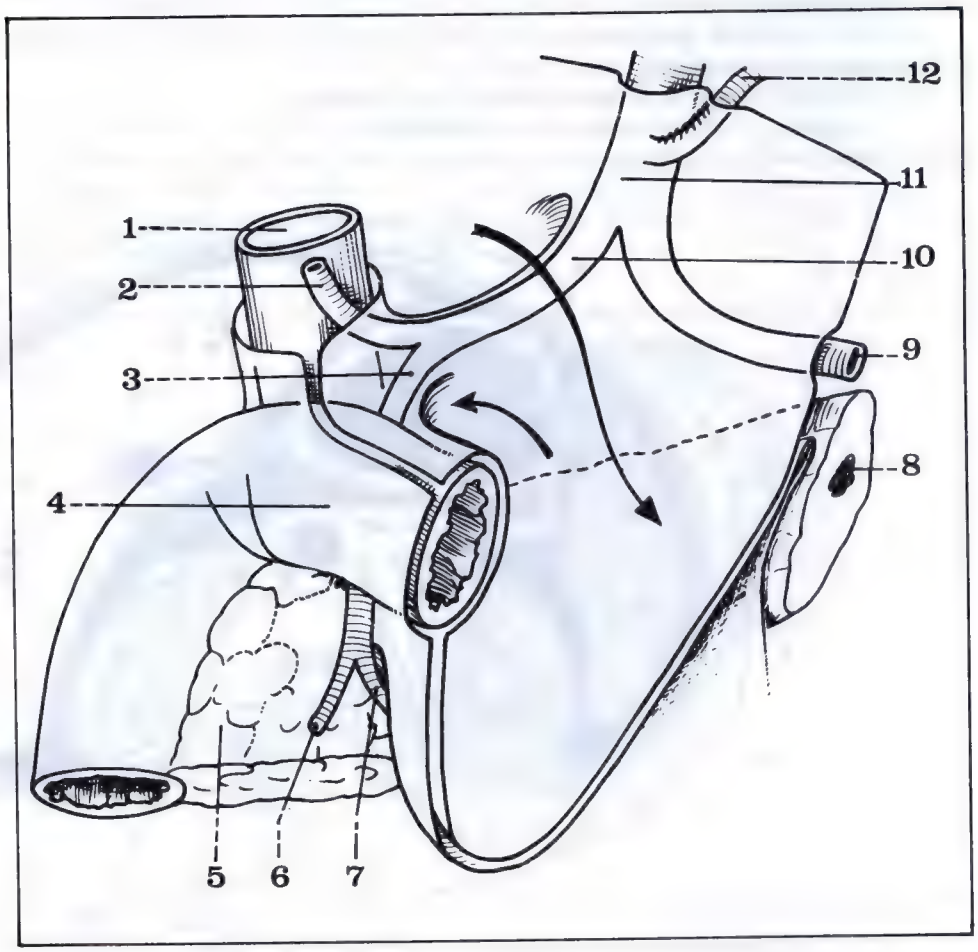

FIGURE 8

Le péritoine du premier duodénum et l'extrémité droite de l'arrière cavité des épiploons. (D'après Monod et Duhamel)

1. *Veine porte.*
2. *Artère hépatique propre.*
3. *Artère gastro-duodénale.*
4. *Duodénum.*
5. *Tête du pancréas.*
6. *Artère pancréatico-duodénale inférieure droite.*
7. *Artère gastro-épiploïque droite.*
8. *Canal de Wirsung.*
9. *Artère splénique.*
10. *Artère hépatique commune.*
11. *Tronc cœliaque.*
12. *Artère coronaire stomachique.*

La flèche supérieure indique le passage de l'hiatus de Winslow au vestibule de l'arrière cavité à travers le foramen bursae omentalis ; la flèche inférieure le récessus droit de l'arrière cavité.

LES FAUX VASCULAIRES sont des replis péritonéaux soulevés par les artères coronaire stomachique et hépatique, qui relient la petite courbure et le duodénum à la paroi postérieure : (Fig. 8 et 9)

FAUX DE LA CORONAIRE, ou ligament gastro-pancréatique de Huschke* :

de forme triangulaire, elle est tendue du tronc cœliaque au 1/3 supérieur de la petite courbure ; son bord inférieur, libre, concave en bas, orienté en avant et à droite, limite en haut le « foramen bursae omentalis », qui donne accès à l'arrière-cavité des épiploons.

b) FAUX DE L'HEPATIQUE ou ligament duodéno-pancréatique : également triangulaire, peu saillante, elle est orientée en sens inverse ; son bord supérieur, libre, concave en haut, limite la partie basse du « foramen ».

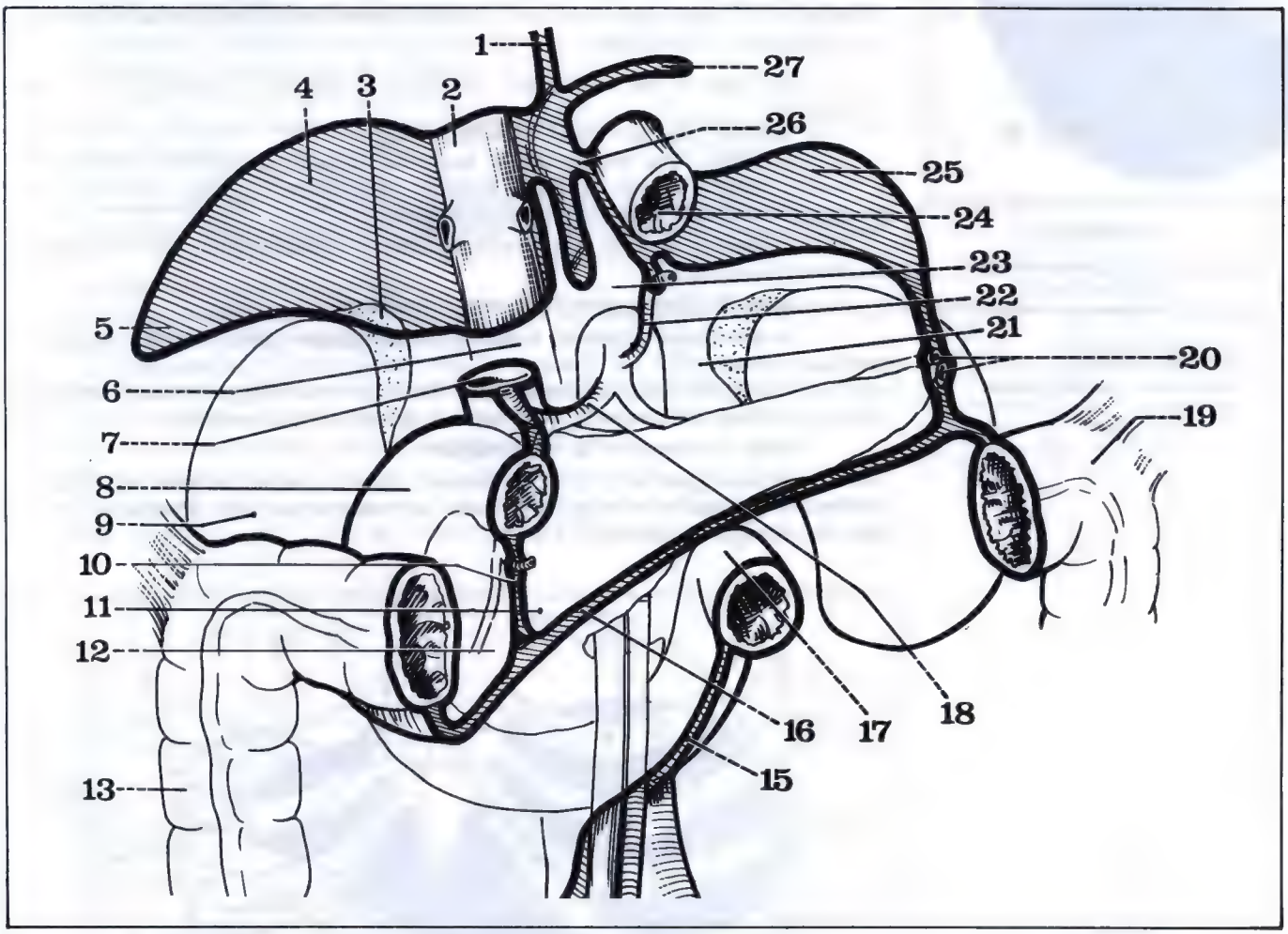

FIGURE 9

Le péritoine pariétal postérieur définitif et les racines des principaux mésos et ligaments péritonéaux. (D'après Monod et Duhamel)

1. *Insertion du ligament falciforme.*
2. *Veine cave inférieure.*
3. *Surrénale droite.*
4. *Ligament coronaire du foie.*
5. *Ligament triangulaire droit.*
6. *Hiatus de Winslow.*
7. *Veine porte dans le pied du petit épiploon.*
8. *Duodénum.*
9. *Rein droit.*
10. *Insertion du ligament gastro-colique sur la tête du pancréas.*
11. *Récessus droit de l'arrière-cavité des épiploons.*
12. *Tête du pancréas.*
13. *Côlon ascendant.*
15. *Racine du mésentère.*
16. *Racine du méso-côlon transverse.*
17. *Angle duodéno-jéjunal.*
18. *Faux de l'artère hépatique (bord inférieur du foramen bursae omentalis).*
19. *Angle colique gauche.*
20. *Vaisseaux spléniques dans l'épiploon pancréatico-splénique.*
21. *Arrière-cavité des épiploons.*
22. *Faux de la coronaire stomachique (bord supérieur du foramen bursae omentalis).*
23. *Vestibule de l'arrière-cavité des épiploons.*
24. *Œsophage abdominal.*
25. *Ligament gastro-phrénique.*
26. *Insertion diaphragmatique du petit épiploon.*
27. *Ligament triangulaire gauche.*

* HUSCHKE Emil (1797-1858) - Anatomiste allemand, Professeur d'anatomie à Iéna.

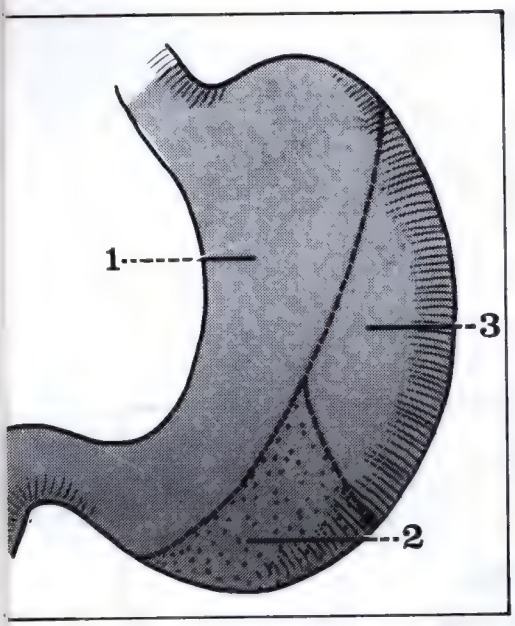

FIGURE 10

Rapports de la face antérieure de l'estomac (projection schématique des organes).

1. Lobe gauche du foie.
2. Paroi abdominale.
3. Diaphragme, paroi et cavité thoraciques.

Rapports

Malgré sa mobilité, l'estomac présente des rapports assez fixes, que l'on peut étudier selon ses faces, ses courbures et ses extrémités.

LES FACES

1) ANTÉRIEURE (Paries Anterior)

Organe thoraco-abdominal, l'estomac présente deux portions : (Fig. 10 et 11)

a) **Sous-thoracique** : de beaucoup la plus étendue (2/3 supérieurs de la portion verticale) elle se projette sur la partie antérieure de l'*hémithorax gauche* selon une surface répondant aux 5e, 6e, 7e, 8e et 9e côtes et à leurs espaces intercostaux. Elle correspond à l'*espace semi-lunaire de Traube**, assez facile à repérer car il est sonore à la percussion ; il est limité :

— en haut : par une ligne convexe en haut qui atteint le 5e espace intercostal,

— en bas : par le rebord chondro-costal,

— à droite : par une verticale tangente au bord gauche du sternum,

— à gauche : par la ligne axillaire antérieure (à deux ou trois travers de doigt en dehors de la ligne mamelonnaire).

Ces rapports se font par l'intermédiaire du diaphragme, et des digitations du muscle transverse :

— **entre le diaphragme et la paroi thoracique :**

— le cul-de-sac pleural costo-diaphragmatique (qui descend jusqu'au 8e cartilage costal),

— la base du poumon gauche (qui atteint le 7e cartilage, lors de l'inspiration),

— la face inférieure du péricarde, à proximité du sternum ;

— **entre l'estomac et le diaphragme :**

— le lobe gauche du foie s'interpose dans la partie médiale de l'espace de Traube ; le ligament triangulaire gauche le rattache au plan postérieur, en croisant l'œsophage abdominal. (Fig. 9)

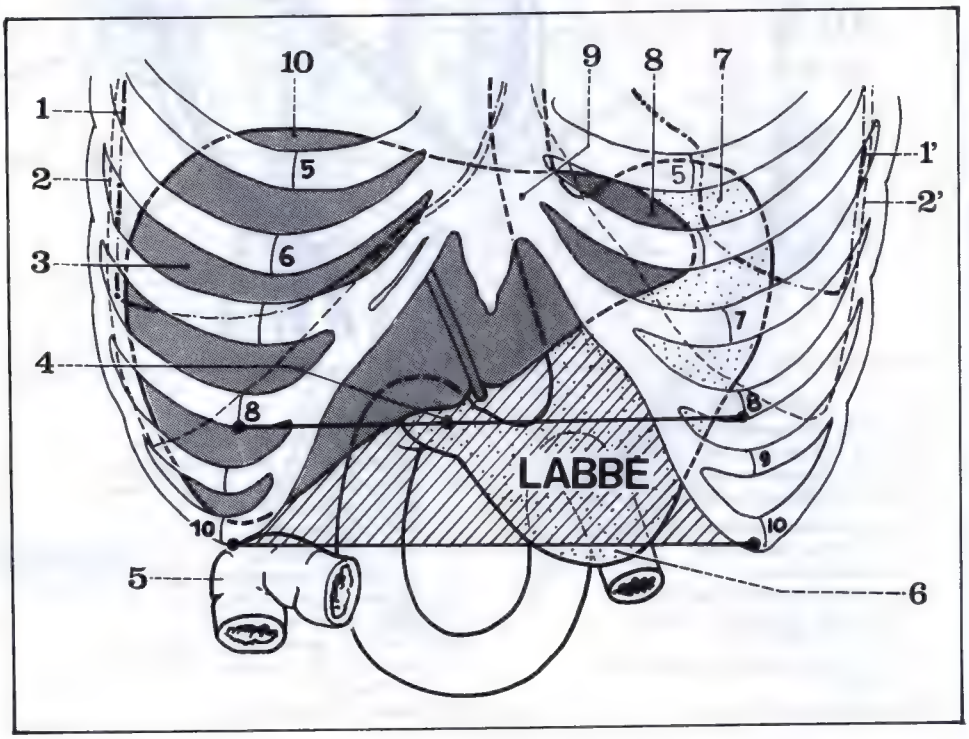

FIGURE 11

Rapports antérieurs de l'estomac.

1. Projection du poumon droit.
1'. Projection du poumon gauche.
2. Projection de la plève droite.
2'. Projection de la plèvre gauche.
3. Lobe droit du foie.
4. Projection du pylore.
5. Angle colique droit.
6. Petite tubérosité gastrique.
7. Grosse tubérosité gastrique.
8. Lobe gauche du foie.
9. Projection du cardia.
10. Pôle supérieur du foie.

* TRAUBE Ludwig (1818-1876) - Médecin et anatomo-pathologiste allemand.

b) **Abdominale :** plus restreinte (1/3 inférieur de la portion verticale, et toute la portion horizontale de l'estomac), elle correspond au *triangle de Labbé** limité :

— en haut et à droite : par le bord antérieur du foie (du 9e cartilage droit au 7e cartilage gauche) ;

— en haut et à gauche : par le rebord chondro-costal ;

— en bas : par la ligne de Labbé, qui réunit horizontalement les 10e cartilages.

La paroi abdominale, formée par la partie haute des muscles grands droits, est directement en contact avec la face antérieure de l'estomac.

2) POSTERIEURE (Paries Posterior)

Les rapports de la face postérieure se font par l'intermédiaire de l'**arrière-cavité des épiploons** ou bourse omentale (Bursa Omentalis), virtuelle à l'état normal, limitée par :

— en avant : le péritoine rétro-gastrique ;

— en arrière : le péritoine pariétal postérieur ;

— à gauche : l'épiploon gastro-splénique ;

— à droite : la faux de la coronaire.

On peut y distinguer deux portions, séparées par la racine du mésocôlon transverse : (Fig. 12 et 13)

a) **Sus-mésocolique :** la plus haute et la plus étendue, elle répond :

— à gauche à *la rate,* dont la face antéro-interne se moule sur l'estomac, en avant du hile ;

— à droite : à *la glande surrénale ;*

— en bas : au *pancréas* dont le corps est fixé au péritoine postérieur par la fascia de Toldt, et dont la queue s'engage dans l'épiploon pancréatico-splénique ;

— en profondeur : le pôle supérieur du *rein gauche* est directement en contact avec la face postérieure de l'estomac, par l'intermédiaire de l'arrière-cavité, au niveau d'un « triangle gastrique » limité par les 3 organes précédents, c'est-à-dire : à gauche, la rate ; à droite : la surrénale ; en bas : le pancréas. (Fig. 13)

b) **Mésocolique :** la partie basse de la face postérieure de l'estomac répond, au-dessous du bord inférieur du pancréas, au *mésocôlon transverse,* oblique en bas et en avant, parcouru par l'arcade artérielle de Riolan, et, plus à gauche.

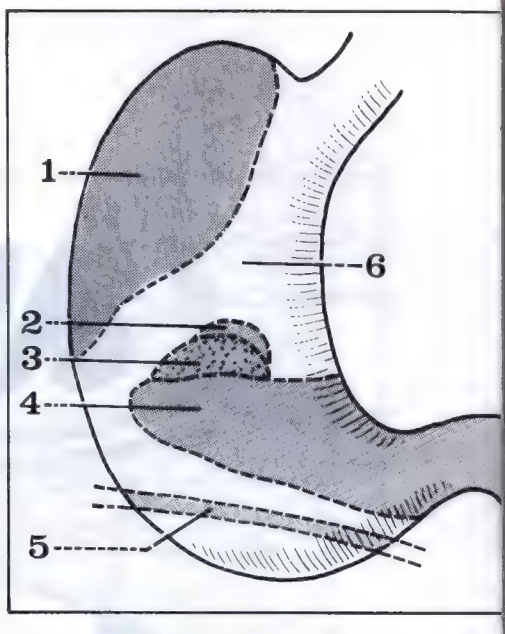

FIGURE 12

Rapports de la face postérieure de l'estomac (projection schématique des organes).

1. *Rate.*
2. *Surrénale gauche.*
3. *Rein gauche.*
4. *Pancréas.*
5. *Racine du mésocôlon transverse.*
6. *Diaphragme et cavité thoracique gauche.*

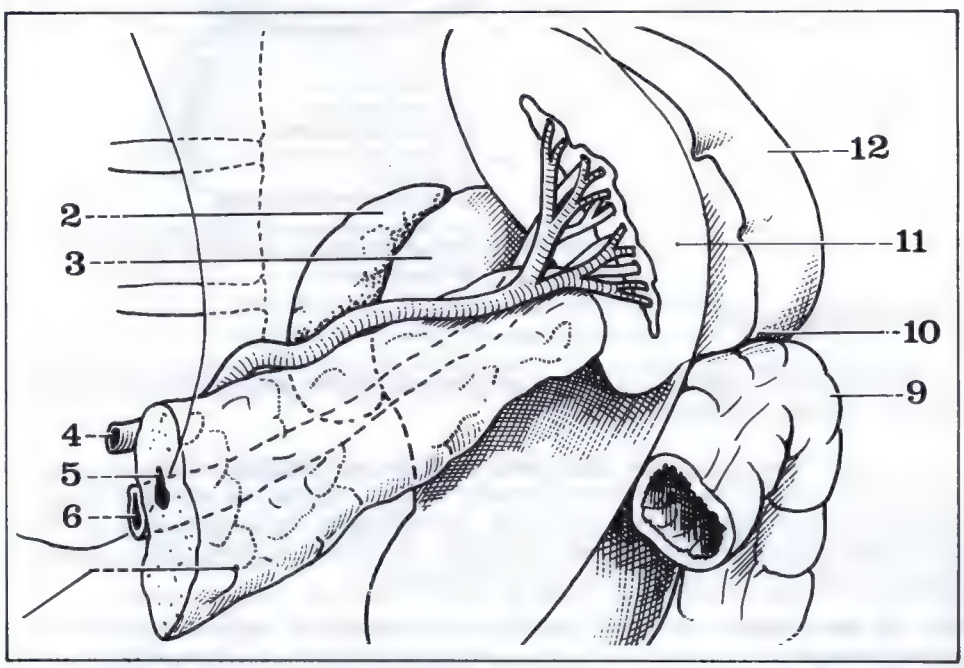

FIGURE 13

Le « Triangle gastrique ».

2. *Surrénale gauche.*
3. *Pôle supérieur du rein gauche.*
4. *Artère splénique.*
5. *Canal de Wirsung.*
6. *Veine splénique.*
9. *Angle colique gauche.*
10. *Pôle inférieur de la rate.*
11. *Face interne de la rate.*
12. *Face externe de la rate.*

* LABBÉ Léon (1832-1916) - Chirurgien parisien.

au *côlon transverse* lui-même, qui s'enfonce derrière l'estomac ; par l'intermédiaire du méso, les rapports se font avec l'*étage sous-mésocolique*, qui contient l'angle duodéno-jéjunal et les premières anses grêles du jéjunum : on comprend ainsi qu'il soit très facile de réaliser une anastomose entre l'estomac et le grêle (ou gastro-jéjunostomie) en passant à travers le mésocôlon transverse. (Fig. 15)

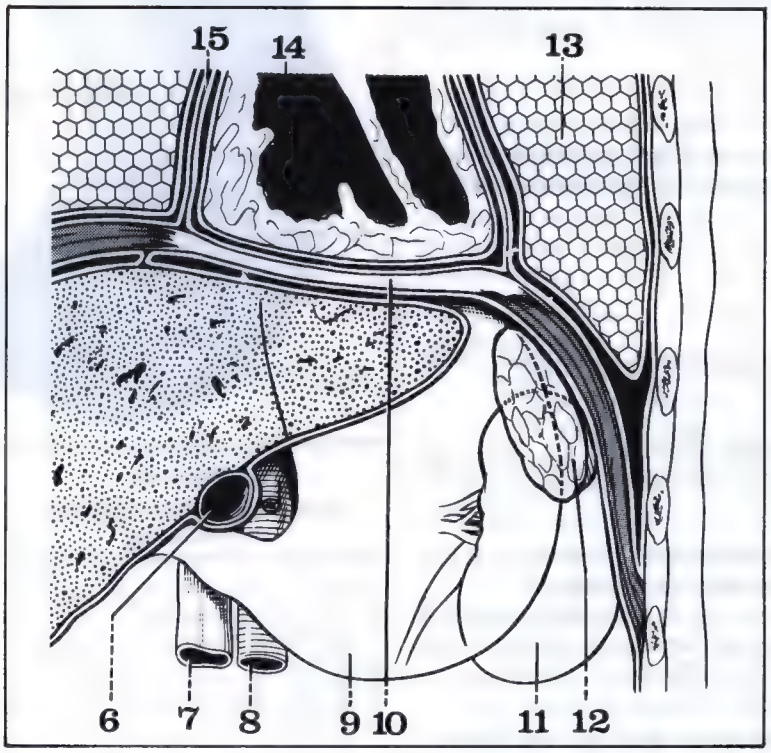

FIGURE 14

Coupe frontale de l'étage sus-mésocolique (côté gauche).

6. *Vésicule biliaire.*
7. *Veine cave inférieure.*
8. *Aorte abdominale.*
9. *Estomac.*
10. *Centre phrénique.*
11. *Rein gauche.*
12. *Rate.*
13. *Poumon gauche.*
14. *Cœur.*
15. *Plèvre médiastine.*

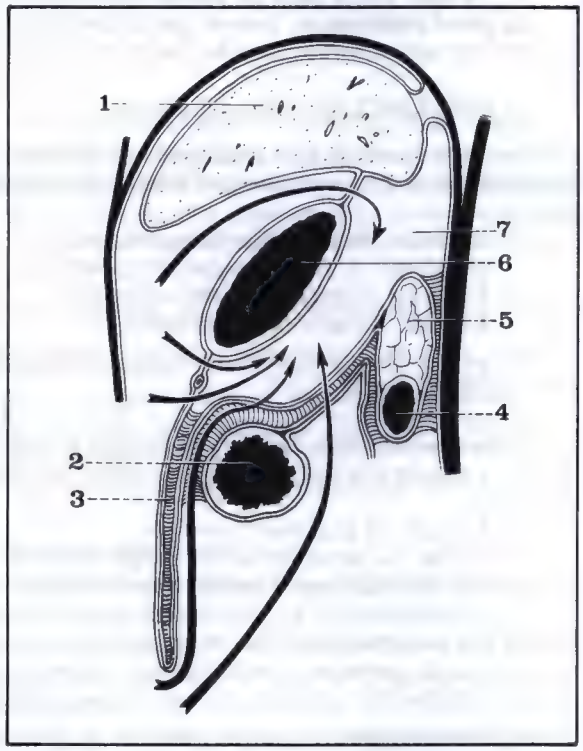

FIGURE 15

Coupe sagittale schématique de l'arrière-cavité des épiploons passant par l'estomac et le petit épiploon.

1. *Foie.*
2. *Côlon transverse.*
3. *Grand épiploon.*
4. *Troisième duodénum.*
5. *Corps du pancréas.*
6. *Estomac.*
7. *Arrière-cavité des épiploons.*

Les flèches indiquent les différentes voies d'abord utilisées pour pénétrer à l'intérieur de l'arrière-cavité.

LES COURBURES

1) GRANDE COURBURE (Curvatura Ventriculi Major) ; ses trois portions contractent des rapports différents : (Fig. 14)

a) **En haut :** la grosse tubérosité est fixée au diaphragme par le *ligament gastro-phrénique* (Lig. Gastrophrenicum) ; celui-ci réalise un véritable ligament suspenseur de l'estomac, haut de 3 cm, qui solidarise cet organe avec les fibres du diaphragme destinées au pilier gauche ; le feuillet inférieur de ce ligament forme le plafond de l'arrière-cavité des épiploons.

b) **Au milieu :** le corps gastrique correspond au segment vertical de la grande courbure, relié au hile de la rate par l'*épiploon gastro-splénique*, souvent étroit, débordant en haut sur la face postérieure de l'estomac, et contenant les vaisseaux courts de l'artère splénique. (Fig. 16)

c) **En bas :** la petite tubérosité, et la portion basse de l'antre forment le segment horizontal ; le *ligament gastro-colique,* qui contient le cercle des vaisseaux gastro-épiploïques, les rattache au côlon transverse et se continue au-delà par le grand épiploon. (Fig. 15, 16 et 18).

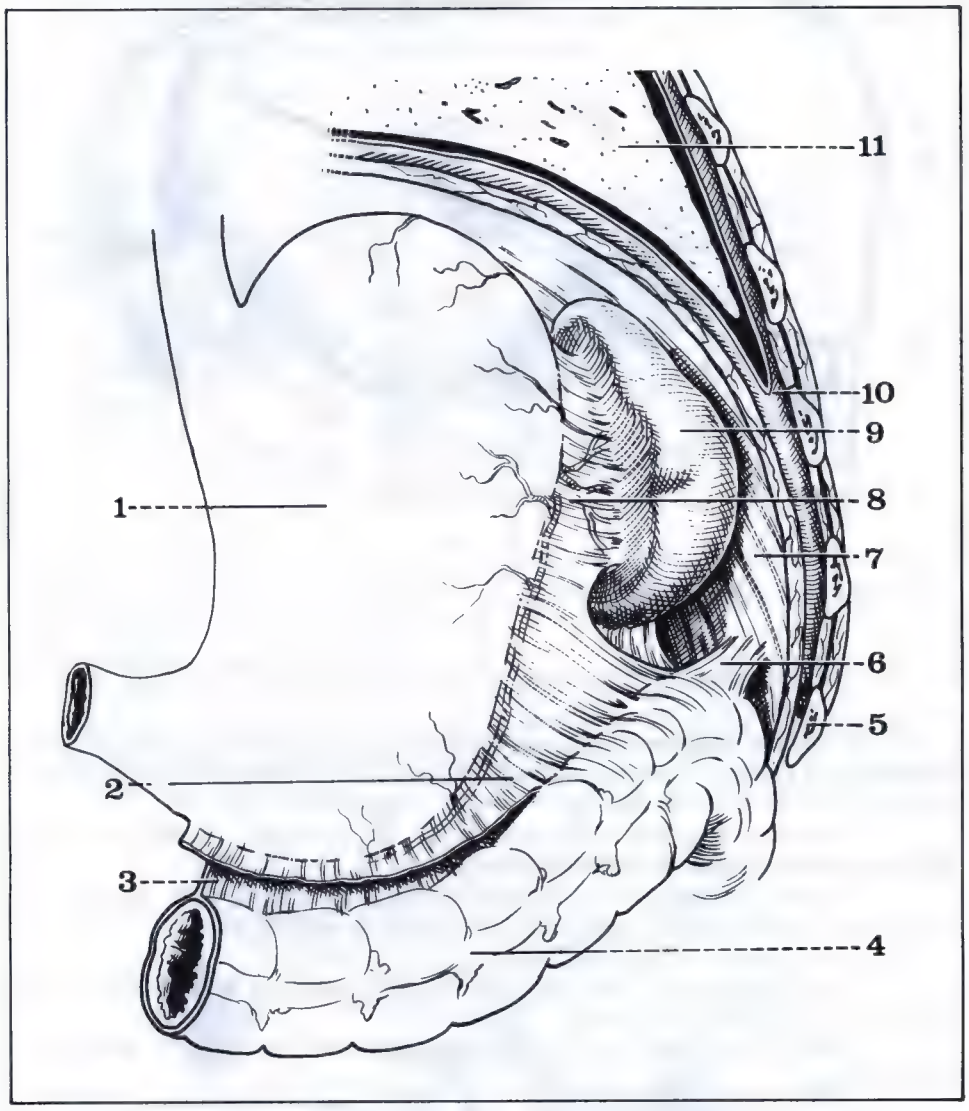

FIGURE 16

Vue antérieure de la rate et de l'angle gauche du côlon.

1. *Estomac.*
2. *Extrémité gauche du ligament gastro-colique.*
3. *Méso-côlon transverse.*
4. *Côlon transverse.*
5. *Côte sectionnée.*
6. *Ligament suspenseur de l'angle gauche.*
7. *Coupole diaphragmatique gauche*
8. *Epiploon gastro-splénique.*
9. *Rate.*
10. *Cul-de-sac inférieur de la plèvre.*
11. *Poumon gauche.*

2) PETITE COURBURE (Curvatura Ventriculi Minor) : véritable « hile vasculo-nerveux » de l'estomac, elle est plus profonde que la grande courbure, et décrit une courbe à concavité droite, de D11 à L1 ; elle donne insertion au petit épiploon, et, par son intermédiaire, entre en rapport avec la région cœliaque de Luschka :

a) **Le petit épiploon** (Omentum Minus) peut être subdivisé, au contact de l'estomac, en deux portions : (Fig. 17)

— haute, ou *pars condensa,* en regard du cardia, qui contient les nerfs gastro-hépatiques (unissant le pneumogastrique gauche aux nerfs du foie) ;

— basse, ou *pars flaccida,* la plus étendue, qui contient entre ses feuillets, et tout contre le bord gastrique, le cercle vasculaire de la petite courbure, ainsi que les nerfs issus des pneumogastriques ;

— quant à la 3e portion du petit épiploon, la *pars vasculosa,* elle est située beaucoup plus à droite, autour du pédicule hépatique.

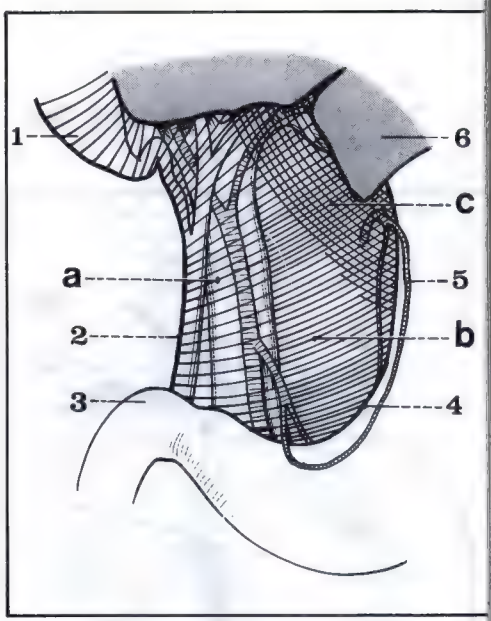

FIGURE 17

Le petit épiploon.

1. *Vésicule et péritoine vésiculaire.*
2. *Voie biliaire principale.*
3. *Premier duodénum.*
4. *Petite courbure gastrique.*
5. *Cercle artériel de la petite courbure gastrique.*
6. *Foie.*

a. Pars vasculosa du petit épiploon.
b. Pars flaccida du petit épiploon.
c. Pars condensa du petit épiploon.

FIGURE 18

Vue antérieure des viscères sus-mésocoliques.

1. *Diaphragme.*
2. *Foie.*
3. *Angle colique droit.*
4. *Duodénum.*
5. *Tête du pancréas (à travers le ligament gastro-colique sectionné)*
6. *Méso-côlon transverse.*
7. *Ligament gastro-colique.*
8. *Angle colique gauche.*
9. *Estomac.*
10. *Queue du pancréas.*
11. *Rate.*

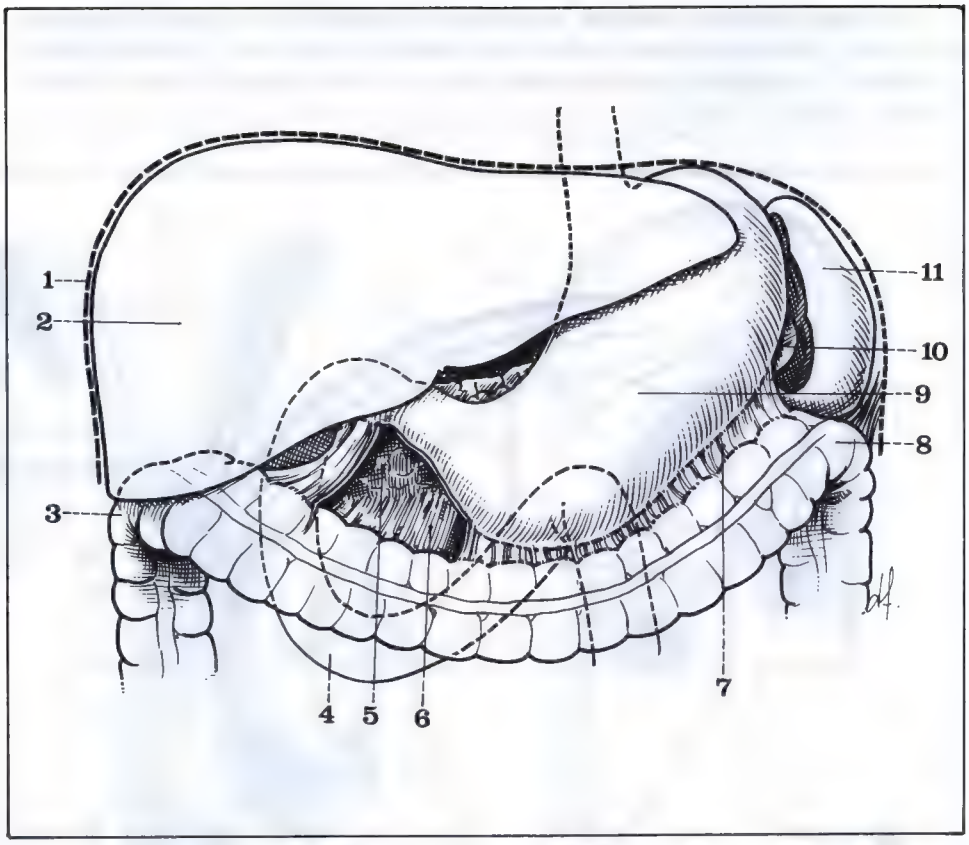

* (du grec, Coilos = le creux, l'estomac)

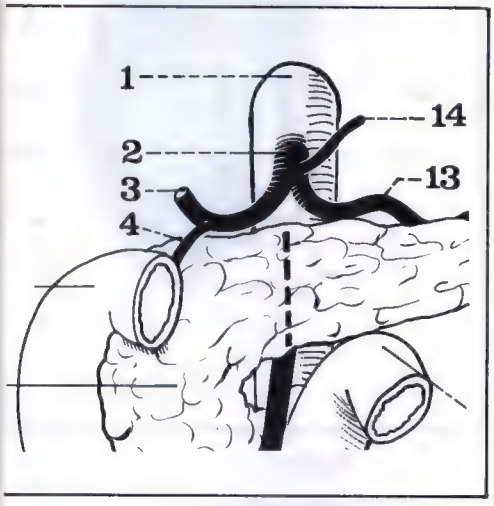

FIGURE 19

Disposition schématique des trois principaux pédicules du tube digestif.

1. *Aorte abdominale.*
2. *Tronc cœliaque.*
3. *Artère hépatique propre.*
4. *Artère gastro-duodénale.*
13. *Artère splénique.*
14. *Artère coronaire stomachique.*

b) **La région cœliaque*** (de Luschka)** est placée derrière le petit épiploon, au-dessus et à droite de la petite courbure. Elle répond à des organes vasculo-nerveux situés derrière le péritoine pariétal postérieur, et comprend : (Fig. 19)

— l'*aorte abdominale* constituant l'axe de la région, depuis son orifice diaphragmatique jusqu'au corps du pancréas ;

— le *tronc cœliaque* s'en échappe, flanqué de chaque côté par les ganglions semi-lunaires droit et gauche qui forment le plexus solaire ;

— les *branches du tronc cœliaque :*

— artère splénique : dont le segment sus-pancréatique répond à la portion horizontale de la petite courbure ;

— artère hépatique : plus à distance, soulevant sa « faux » jusqu'au 1e duodénum ;

— artère coronaire stomachique : en rapport étroit, soulevant également sa « faux » avant d'atteindre la petite courbure un peu au-dessous du cardia ;

— les *ganglions lymphatiques* pré-aortiques et latéro-aortiques de la région cœliaque.

LES EXTRÉMITÉS

1) CARDIO-ŒSOPHAGE (Pars Cardiaca).

Portion la plus difficile d'accès, il forme une véritable région associant l'œsophage terminal et le cardia :

a) **L'œsophage abdominal** (Esophagus : pars abdominalis) : très court (2 à 3 cm), situé sous la coupole diaphragmatique, à gauche de la ligne médiane, il est d'individualité discutable pour certains, créé par la traction sur l'estomac, et favorisé par la laxité de sa gaine.

** LUSCHKA Hubert Von (1820-1875) - Anatomiste et médecin allemand, Professeur d'anatomie à Tübingen.

Cette gaine, décrite par Treitz et Leimer, associe deux cônes fibreux, dont les sommets s'effilent vers le haut et vers le bas, et dont les bases s'opposent à la hauteur de l'hiatus : (Fig. 20)

– *le cône supérieur* est thoracique : il ne fait donc pas partie de la région ; remontant à 3 cm au-dessus du diaphragme, il s'intègre latéralement au-dessous de l'hiatus et des fibres issues du diaphragme (le muscle de Juvara)* le renforcent,

– *le cône inférieur* est abdominal ; moins étendu, il se fixe en bas autour du cardia, et le muscle de Rouget** le rattache à l'hiatus.

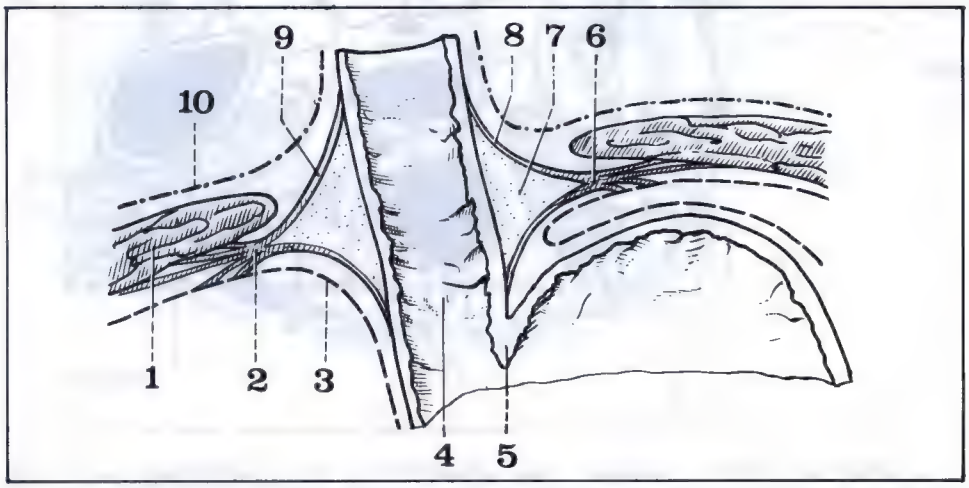

FIGURE 20

Coupe frontale schématique de l'hiatus œsophagien.

1. *Portion droite du diaphragme.*
2. *Muscles de Rouget et Juvara droit.*
3. *Péritoine.*
4. *Cardio-œsophage.*
5. *Valvule de Gubaroff.*
6. *Muscles de Rouget et Juvara gauche.*
7. *Espace péri-œsophagien.*
8. *Gaine de Treitz et Leimer (côté gauche).*
9. *Gaine de Treitz et Leimer (côté droit).*
10. *Plèvre.*

b) **Le cardia** (Ostium Cardiacum) (du grec : Cardia = le cœur) est l'orifice supérieur de l'estomac ; il se projette : (Fig. 21)

– en arrière : à gauche du corps de D11,

– en avant : sur la 7e articulation chondro-sternale gauche. (Fig. 11)

Ses fibres musculaires elliptiques, et l'angle cardio-tubérositaire de His assurent sa continence, beaucoup plus que la valvule de Gubaroff elle-même.

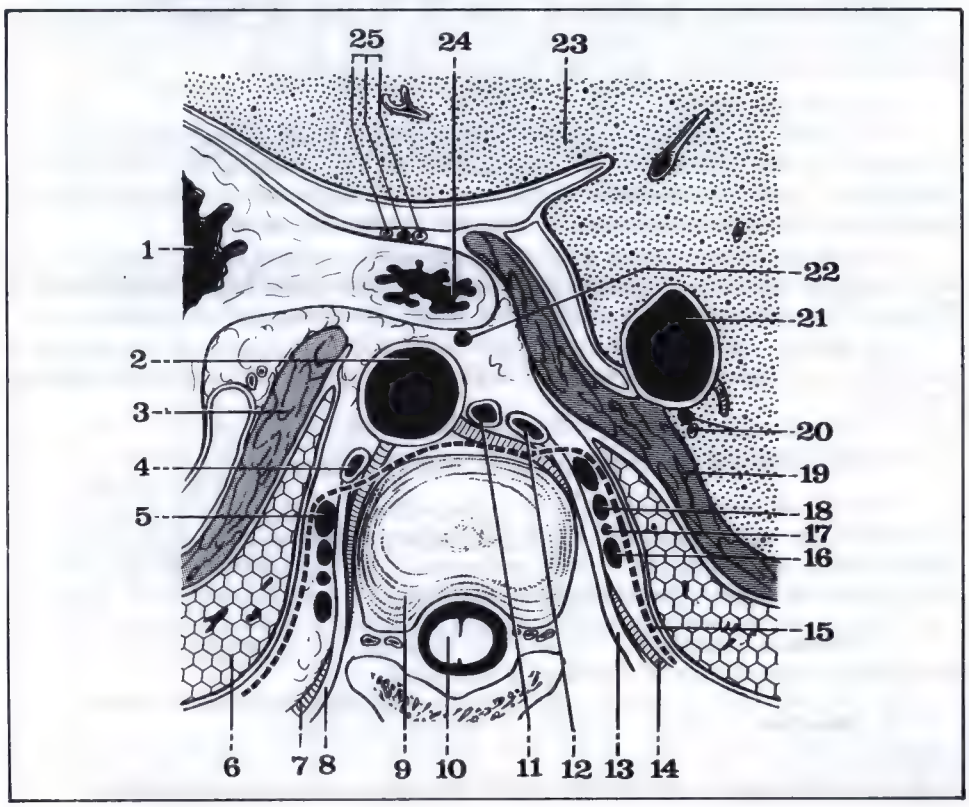

FIGURE 21

Coupe horizontale passant par le disque D10-D11 et montrant les rapports du cardio-œsophage (segment inférieur de la coupe).

1. *Cavité gastrique.*
2. *Aorte thoracique.*
3. *Portion gauche du diaphragme.*
4. *Veine hémi-azygos inférieure.*
5. *Nerf grand splanchnique gauche.*
6. *Lobe inférieur du poumon gauche.*
7. *Artère intercostale gauche.*
8. *Veine intercostale gauche.*
9. *Disque intervertébral D10-D11.*
10. *Moelle épinière.*
11. *Canal thoracique.*
12. *Veine grande azygos.*
13. *Veine intercostale droite.*
14. *Artère intercostale droite.*
15. *Fascia endothoracique.*
16. *Chaîne sympathique thoracique droite.*
17. *Nerf splanchnique inférieur droit.*
18. *Nerf petit splanchnique droit.*
19. *Portion droite du diaphragme.*
20. *Vaisseaux intra-hépatiques.*
21. *Veine cave inférieure.*
22. *Nerf vague droit.*
23. *Foie.*
24. *Œsophage abdominal.*
25. *Nerf vague gauche et vaisseaux cardio-tubérositaires antérieurs.*

* JUVARA Ernest (1870-1933) - Chirurgien roumain.

** ROUGET Charles (1824-1904) - Anatomiste et histologiste parisien.

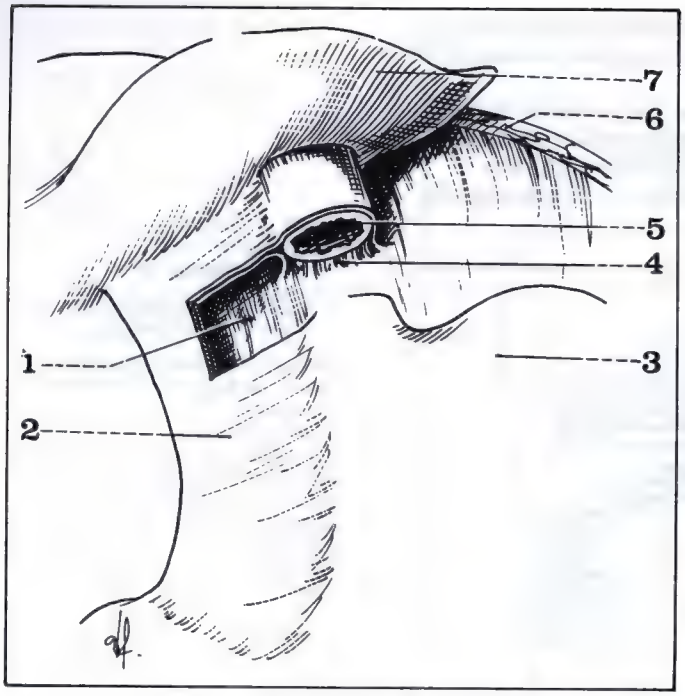

FIGURE 22

Vue antérieure de l'œsophage abdominal (sectionné) et du petit épiploon.

(D'après Brizon et Castaing).

1. *Arrière-cavité des épiploons.*
2. *Petit épiploon.*
3. *Grosse tubérosité gastrique.*
4. *Méso-œsophage.*
5. *Œsophage abdominal.*
6. *Diaphragme.*
7. *Lobe gauche du foie.*

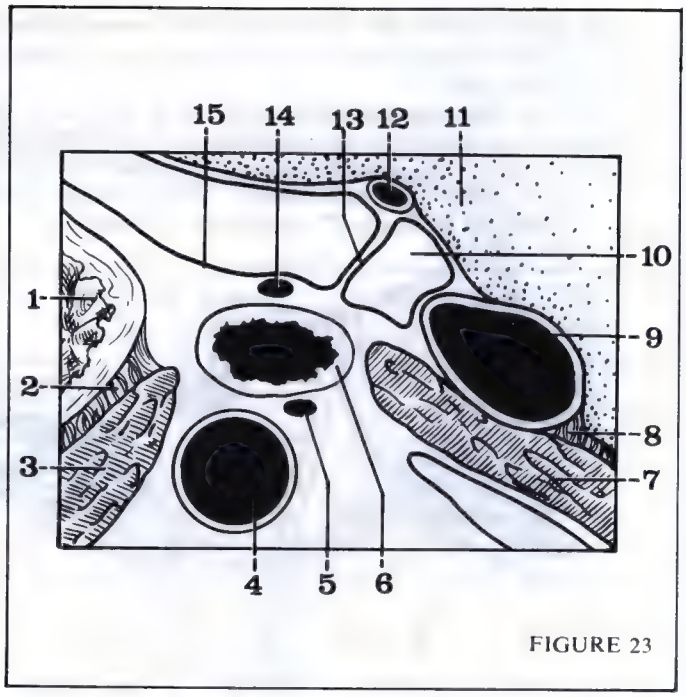

FIGURE 23

Coupe horizontale passant par l'œsophage abdominal (segment inférieur de la coupe).

1. *Grosse tubérosité gastrique.*
2. *Ligament gastro-phrénique.*
3. *Pilier gauche du diaphragme.*
4. *Aorte abdominale.*
5. *Nerf vague droit.*
6. *Œsophage abdominal.*
7. *Pilier droit du diaphragme.*
8. *Ligament coronaire*
9. *Veine cave inférieure.*
10. *Partie supérieure du vestibule de l'A.C.D.E.*
11. *Foie.*
12. *Canal veineux d'Arantius.*
13. *Pars condensa du petit épiploon.*
14. *Nerf vague gauche.*
15. *Péritoine.*

Dans les hernies hiatales « par glissement », avec suppression de l'angle de His, le cardio-œsophage se déplace globalement, et monte dans le médiastin postérieur avec la grosse tubérosité.

c) **Rapports communs :**

— *avec le péritoine :* importants chirurgicalement, (Fig. 22 et 23)

▪ en avant : le feuillet antérieur du péritoine gastrique tapisse le cardio-œsophage et se continue avec le feuillet antérieur du petit épiploon,

▪ en arrière : le péritoine se replie sur le corps de l'estomac, au-dessous du cardio-œsophage qui adhère au plan postérieur par un *ligament œsophago-phrénique,* prolongement droit du ligament gastro-phrénique.

— *avec les organes :* (Fig. 21 et 23)

▪ en avant : le *nerf vague gauche* longe son bord droit, et descend vers la petite courbure ; le bord postérieur du *lobe gauche du foie* croise la face antérieure de l'œsophage ; il est fixé au-dessus de lui sur le diaphragme par le ligament coronaire gauche, que prolonge latéralement le ligament triangulaire gauche ;

▪ en arrière : le *nerf vague droit* longe également son bord droit ; c'est au contact de l'œsophage que sont sectionnés les deux nerfs vagues dans la vagotomie double de Dragstedt*, le *pilier gauche du diaphragme* sépare l'œsophage de l'aorte abdominale ;

▪ à gauche : la *grosse tubérosité gastrique* s'élève au-dessus de l'œsophage en ménageant un angle ouvert en haut, l'angle de His, ou incisure cardiaque (Incisura cardiaca).

2) PYLORE (Pars Pylorica) (du grec : Puloros = le portier)

Marqué en surface par le sillon pyloro-duodénal, il est facile à repérer par l'épaisseur de son sphincter ; mais la région pylorique est plus étendue et correspond à la totalité du *« canal pylorique »* (Canalis Pyloricus) qui déborde de 3 cm sur l'estomac, jusqu'à l'antre pylorique.

a) **Situation :** profonde, sur le flanc droit de L1, se projetant en avant sur l'extrémité antérieure du 8e cartilage costal droit.

b) **Direction :** oblique en haut, en arrière et à droite.

* DRAGSTEDT Lester Reynold (1893-1975) - Chirurgien et physiologiste américain.

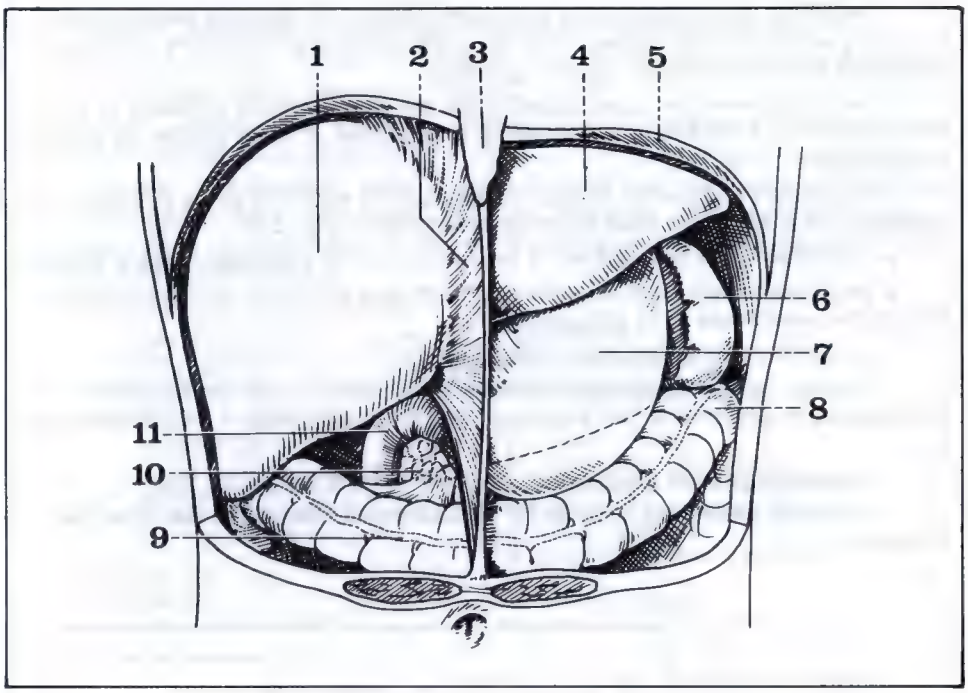

FIGURE 24

Vue schématique des organes de l'étage sus-mésocolique.

1. *Lobe droit du foie.*
2. *Ligament falciforme.*
3. *Appendice xiphoïde.*
4. *Lobe gauche du foie.*
5. *Coupole diaphragmatique gauche.*
6. *Rate.*
7. *Estomac.*
8. *Angle colique gauche.*
9. *Côlon transverse.*
10. *Tête du pancréas.*
11. *Duodénum.*

c) **Rapports :** entièrement entouré de péritoine, le pylore est relativement mobile et entre en rapport avec : (Fig. 24)

— *en avant :* le *lobe carré du foie* et, plus à droite, le *bassinet de la vésicule biliaire ;* plus bas, le *côlon transverse* recouvre le 1/3 inférieur du pylore ;

— *en arrière :* l'extrémité droite de l'*arrière-cavité des épiploons,* et, par son intermédiaire, l'*isthme du pancréas ;* plus à droite, la *faux de l'hépatique* se fixe sur le 1er duodénum et sépare l'arrière-cavité des épiploons et son vestibule ;

— *en haut :* la pars flaccida du *petit épiploon,* qui contient les vaisseaux et les nerfs du pylore, l'unit à droite au pédicule hépatique ;

— *en bas :* l'extrémité droite du *ligament gastro-colique,* qui contient les vaisseaux gastro-épiploïques droits, le relie au côlon transverse.

Vascularisation et innervation

ARTÈRES

Nées du tronc cœliaque ou de ses branches, elles réalisent, au contact des courbures, deux cercles artériels, tandis que des « vaisseaux courts » irriguent plus spécialement la grosse tubérosité.

1) CERCLE DE LA PETITE COURBURE :

Formé par l'anastomose de la coronaire stomachique et de la pylorique, il est compris entre les deux feuillets du petit épiploon, et chemine au contact de l'estomac :

a) **Artère coronaire stomachique** ou gastrique gauche (A. Gastrica Sinistra) : née du tronc cœliaque, de façon variable, elle est de petit calibre (2 à 3 mm) et sa longueur est de 4 à 7 cm ; on lui décrit trois portions : (Fig. 25)

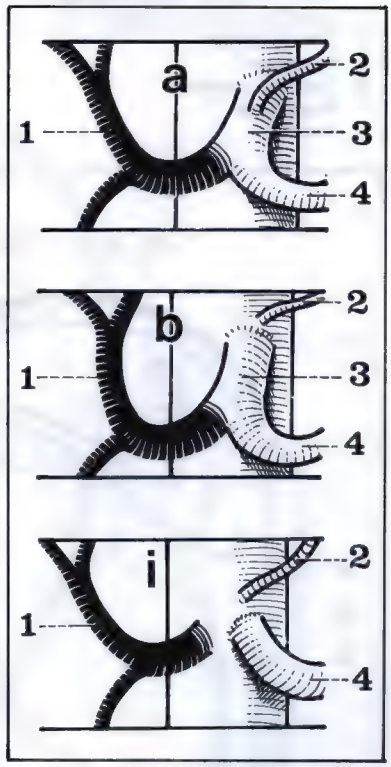

FIGURE 25

Les variations du tronc cœliaque (d'après Rio Branco).

1. *Artère hépatique propre.*
2. *Coronaire stomachique.*
3. *Tronc cœliaque.*
4. *Artère splénique.*

a. Naissance de la coronaire sur le tronc cœliaque (type habituel).
b. Naissance de la coronaire sur l'aorte abdominale.
i. Naissance isolée des 3 branches du tronc cœliaque.

FIGURE 26

Coupe sagittale schématique passant par le corps de l'estomac et l'arrière-cavité des épiploons (D'après Merz).

1. *Sternum.*
2. *Muscle grand droit de l'abdomen.*
3. *Péritoine pariétal antérieur.*
4. *et 5. Corps de l'estomac.*
6. *Ligament gastro-colique.*
7. *Arcade artérielle de la grande courbure.*
8. *Arrière-cavité des épiploons.*
9. *Grand épiploon.*
10. *Côlon transverse.*
11. *Feuillet inférieur du méso-côlon transverse.*
12. *Feuillet supérieur primitif du méso-côlon transverse.*
13. *Artère colica media.*
14. *Troisième duodénum.*
15. *Aorte.*
16. *Processus uncinatus.*
17. *Artère mésentérique supérieure.*
18. *Isthme du pancréas.*
19. *Tronc cœliaque.*
20. *Accolement du mésogastre postérieur.*
21. *Ligament gastro-phrénique.*
22. *Aorte thoracique.*
23. *Œsophage.*
24. *Ligament coronaire.*
25. *Diaphragme.*
26. *Foie.*

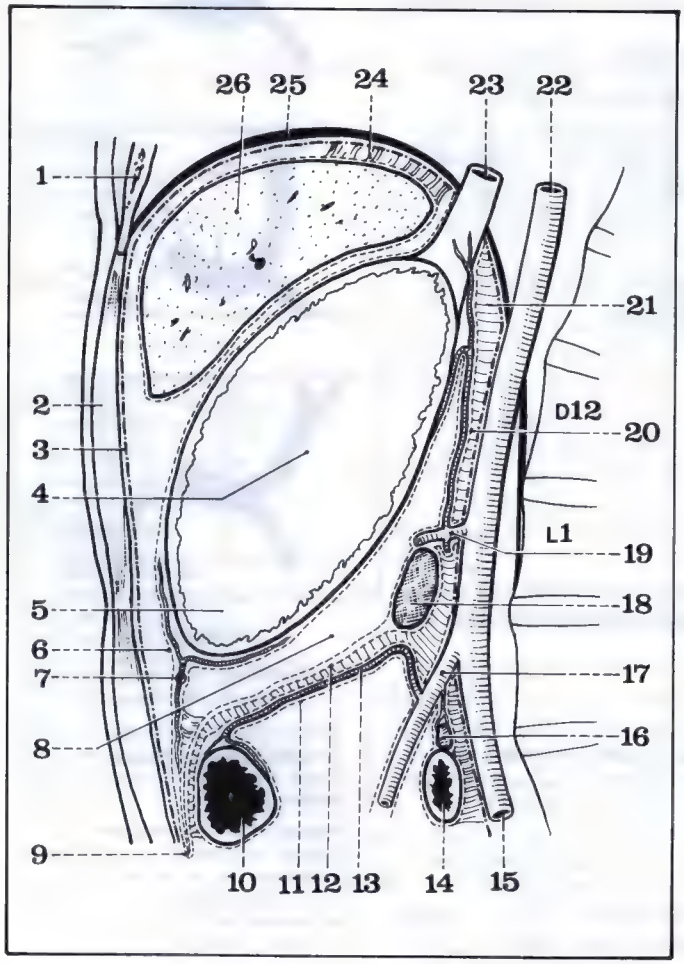

– *pariétale :* rétro-pariétale et profonde, oblique en haut et à gauche, elle croise le pilier gauche du diaphragme, entre la diaphragmatique inférieure (en haut) et la capsulaire moyenne (en bas) du côté gauche ;

– *intra-ligamentaire :* plus superficielle, elle décrit sous le péritoine sa « faux », ou ligament de Huschke, en compagnie de sa veine et d'un groupe de ganglions lymphatiques ; (Fig. 26)

– *gastrique :* très courte, oblique en bas, où elle atteint la petite courbure au 1/3 supérieur, et se divise en deux branches terminales : (Fig. 27)

- *antérieure :* qui descend sur la face antérieure de l'estomac jusqu'à l'angulus,
- *postérieure :* qui longe la petite courbure, plus en arrière, et s'anastomose avec la branche postérieure de la pylorique ;

– *collatérales de la coronaire :* (Fig. 28)

– rameau cardio-œsophago-tubérositaire antérieur : né de la portion intra-ligamentaire et destiné à la face antérieure du cardio-œsophage et de la grosse tubérosité ;

– rameau hépatique (inconstant) : destiné au lobe gauche du foie ;

– rameaux gastriques : 20 à 30, vascularisant largement les deux faces de l'estomac.

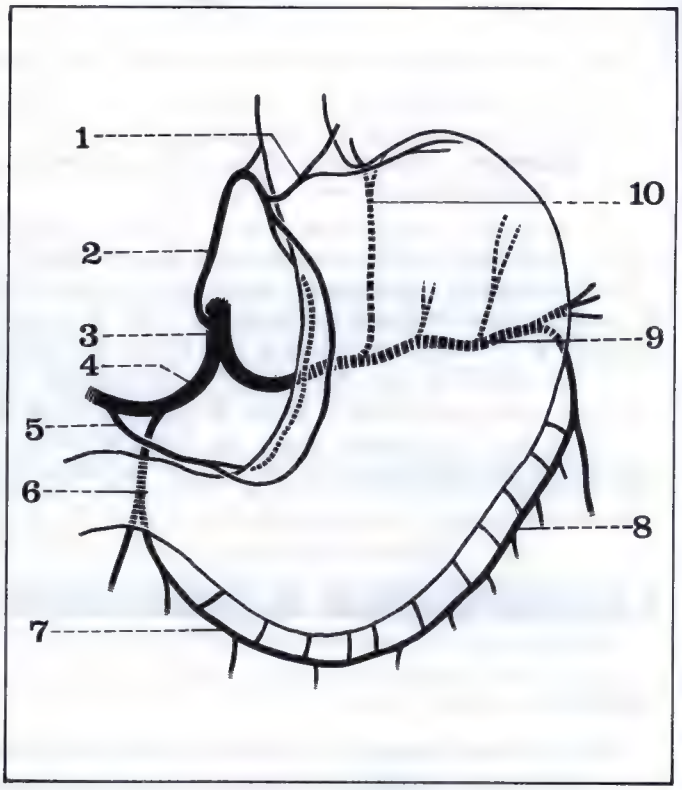

FIGURE 27

Les cercles artériels gastriques.

1. *Artère cardio-tubérositaire antérieure.*
2. *Artère coronaire stomachique.*
3. *Tronc cœliaque.*
4. *Artère hépatique commune.*
5. *Artère pylorique.*
6. *Artère gastro-duodénale.*
7. *Artère gastro-épiploïque droite.*
8. *Artère gastro-épiploïque gauche.*
9. *Artère splénique.*
10. *Artère cardio-tubérositaire postérieure.*

b) **Artère pylorique** ou gastrique droite (A. Gastrica Dextra) :

née de l'hépatique propre, longue de 3 à 5 cm, elle est de calibre très grêle ; on lui décrit deux portions : (Fig. 27 et 28)

— *fixe :* verticale, en avant du pédicule hépatique, puis croisant la terminaison de l'hépatique commune ;

— *mobile :* transversale, dans la pars flaccida du petit épiploon, au-dessus du 1er duodénum, puis du pylore ; elle se divise en deux branches dont la postérieure seule s'anastomose de façon constante avec la branche homologue de la coronaire stomachique ;

— *collatérales de la pylorique :*
- — rameau duodénal : pour le 1er duodénum,
- — rameau pylorique : dans le sillon pyloro-duodénal,
- — rameaux gastriques : pour l'antre pré-pylorique.

FIGURE 28

Le tronc cœliaque et ses branches terminales.

1. *Veine porte.*
2. *Canal hépatique.*
3. *Fond de la vésicule biliaire.*
4. *Canal cystique.*
5. *Artère gastro-duodénale.*
6. *Deuxième portion du duodénum.*
7. *Artère pancréatico-duodénale droite inférieure.*
8. *Vaisseaux gastro-épiploïques droits.*
9. *Tête du pancréas.*
10. *Veine colique supérieure droite.*
11. *Tronc veineux gastro-colique (de Henle).*
12. *Vaisseaux mésentériques supérieurs.*
13. *Branches jéjunales.*
14. *Veine mésentérique inférieure.*
15. *Veine splénique.*
16. *Queue du pancréas.*
17. *Branches de division de l'artère splénique.*
18. *Rate.*
19. *Vaisseaux courts (de l'estomac).*
20. *Branche cardio-tubérositaire postérieure.*
21. *Artère splénique.*
22. *Branche cardio-tubérositaire antérieure.*
23. *Artère diaphragmatique inférieure gauche.*
24. *Œsophage abdominal.*
25. *Hiatus œsophagien.*
26. *Vaisseaux coronaires stomachiques.*
27. *Tronc cœliaque.*
28. *Aorte abdominale.*
29. *Veine cave inférieure.*
30. *Vaisseaux pyloriques.*
31. *Foie.*

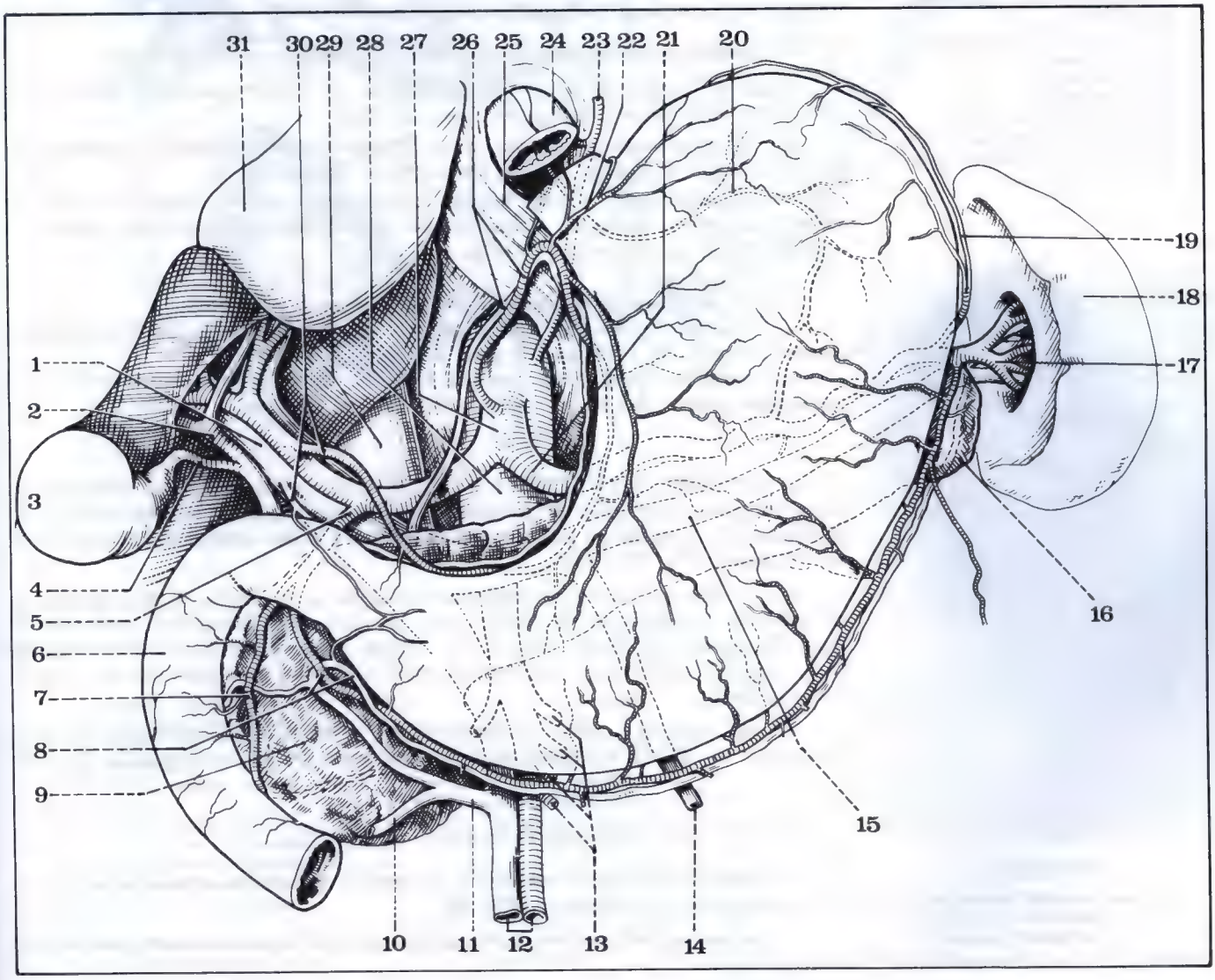

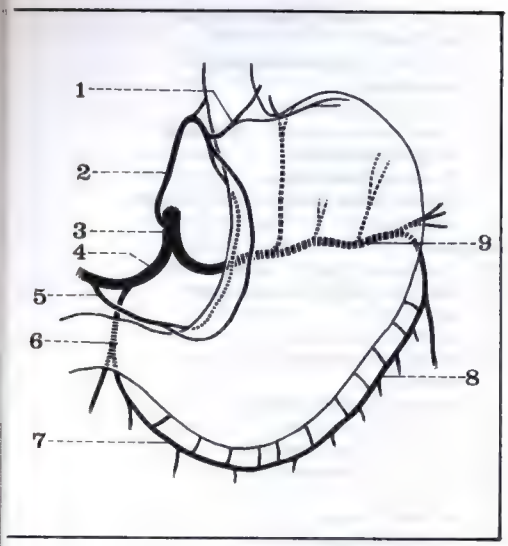

FIGURE 29

Les cercles artériels gastriques.

1. *Artère cardio-tubérositaire antérieure.*
2. *Artère coronaire stomachique.*
3. *Tronc cœliaque.*
4. *Artère hépatique.*
5. *Artère pylorique.*
6. *Artère gastro-duodénale.*
7. *Artère gastro-épiploïque droite.*
8. *Artère gastro-épiploïque gauche.*
9. *Artère splénique.*

FIGURE 30

Injection-corrosion des vaisseaux de l'estomac et de la rate chez le fœtus à terme montrant le réseau intra-gastrique.

2) CERCLE DE LA GRANDE COURBURE : (Fig. 29 et 31)

Formé par l'anastomose des gastro-épiploïques, il est compris entre les feuillets du ligament gastro-colique et chemine à distance de l'estomac :

a) **Artère gastro-épiploïque droite** (A. Gastro-Epiploica Dextra) :

branche de bifurcation de l'artère gastro-duodénale, elle est toujours de gros calibre et présente deux portions :

— *infra-duodénale :* courte, contournant le bord inférieur du 1er duodénum, en dessinant une petite anse à concavité droite, décrite par Leriche* et Villemin ;

— *infra-gastrique :* oblique en bas et à gauche, elle chemine dans le ligament gastro-colique, et longe la grande courbure gastrique, à 15 ou 20 mm d'elle ; dans la majorité des cas, elle s'anastomose à plein canal avec son homologue gauche ;

— *collatérales :*

— rameau pylorique inférieur,

— branches gastriques : à disposition scalariforme, régulièrement disposées, avant d'atteindre les deux faces gastriques,

— branches épiploïques : descendantes, dans le grand épiploon, en s'anastomosant largement à son intérieur ; la plus grosse d'entre elles forme le grand rameau épiploïque droit qui longe le bord libre, et s'unit avec l'artère homologue gauche sous forme d'un « grand arc épiploïque », décrit par Barkow**.

b) **Artère gastro-épiploique gauche** (A. Gastro-Epiploica Sinistra) :

Issue de la branche de division inférieure de l'artère splénique, dans le hile de la rate, elle présente également deux portions :

— *latéro-gastrique :* courte, dans l'épiploon gastro-splénique, oblique en bas, en avant et à gauche, le long du corps de l'estomac ;

— *infra-gastrique :* elle atteint le ligament gastro-colique et longe la grande courbure, avant de s'anastomoser avec l'artère droite pour réaliser le « grand cercle artériel » de l'estomac ;

— *collatérales :*

— un ou deux vaisseaux courts, pour la face postérieure,

— branches gastriques ; identiques à celles nées de la gastro-épiploïque droite (au total, 25 à 30 artères pour la grande courbure),

— branches épiploïques : comme à droite, avec également un grand rameau épiploïque gauche qui longe le bord libre (arc de Barkow).

3) SYSTÈME DES VAISSEAUX COURTS (A. Gastricae Breves) : destinés surtout à la grosse tubérosité, ils naissent de l'artère splénique, au nombre de 6 à 8, et remontent dans l'épiploon gastro-splénique, jusqu'à la face postérieure de l'estomac ; on distingue : (Fig. 29 et 31)

— le *rameau cardio-œsophago-tubérositaire postérieur :* le plus proche de l'origine de la splénique, il monte dans le mésogastre postérieur, puis dans le ligament gastro-phrénique jusqu'à la région postérieure du cardio-œsophage et de la grosse tubérosité (anastomose avec le rameau antérieur, de la coronaire stomachique) ;

— *les vaisseaux courts proprement dits* naissent de la splénique, plus près de la rate, ou de ses branches (polaire supérieure, ou gastro-épiploïque gauche).

4) RESEAU INTRA-GASTRIQUE :

Les branches gastriques traversent la paroi et s'anastomosent largement entre elles en réalisant trois réseaux : (Fig. 30)

– *sous-séreux :* reliant les cercles gastriques et les vaisseaux courts, sous le péritoine gastrique ;

* LERICHE René (1879-1955) - Chirurgien français (Lyon, Strasbourg).
** BARKOW Hans Karl Leopold (1798-1873) - Anatomiste polonais.

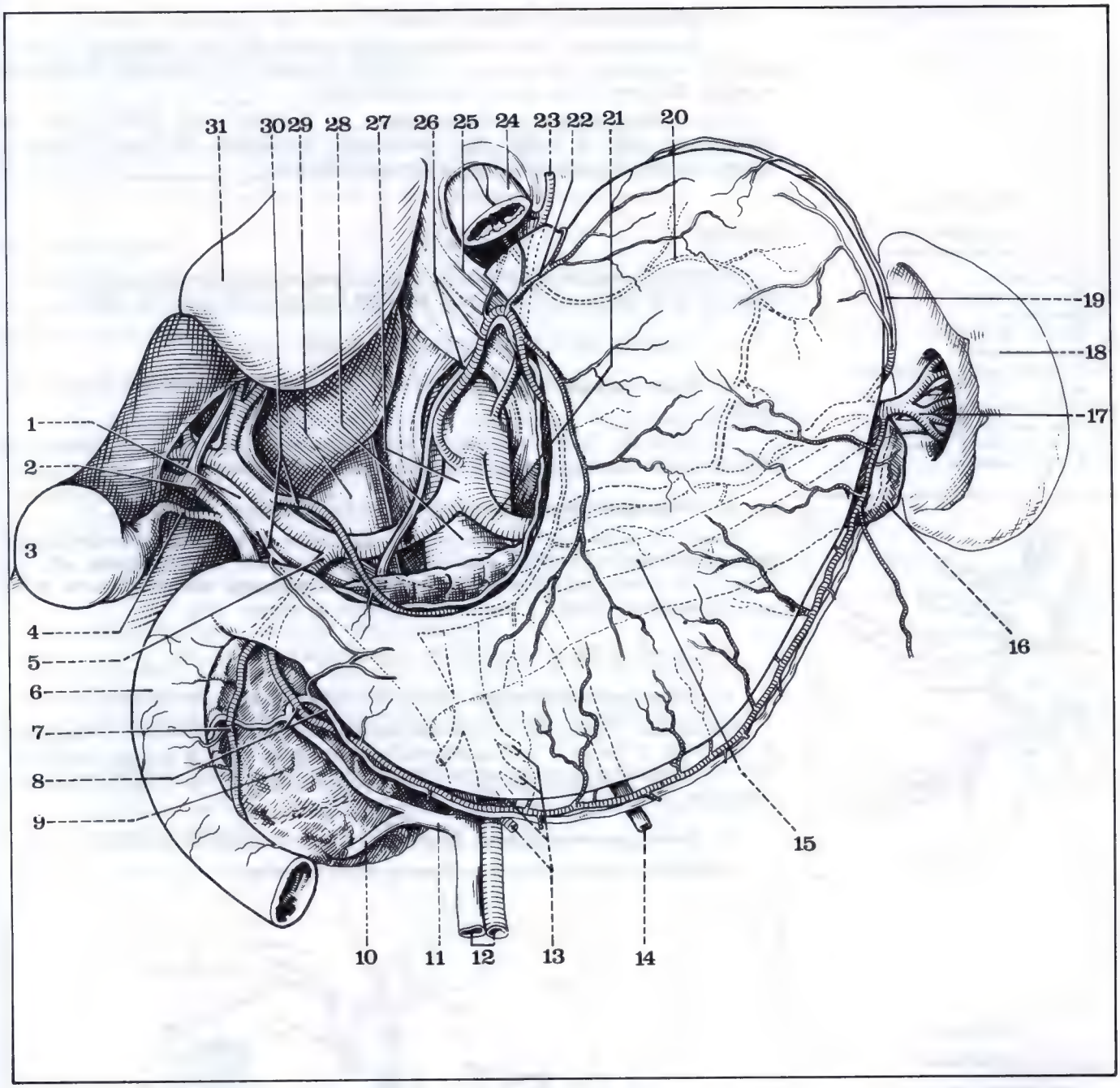

FIGURE 31

Le tronc cœliaque et ses branches terminales.

1. *Veine porte.*
2. *Canal hépatique.*
3. *Fond de la vésicule biliaire.*
4. *Canal cystique.*
5. *Artère gastro-duodénale.*
6. *Deuxième portion du duodénum.*
7. *Artère pancréatico-duodénale droite inférieure.*
8. *Vaisseaux gastro-épiploïques droits.*
9. *Tête du pancréas.*
10. *Veine colique supérieure droite.*
11. *Tronc veineux gastro-colique (de Henle).*
12. *Vaisseaux mésentériques supérieurs.*
13. *Branches jéjunales.*
14. *Veine mésentérique inférieure.*
15. *Veine splénique.*
16. *Queue du pancréas.*
17. *Branches de division de l'artère splénique.*
18. *Rate.*
19. *Vaisseaux courts (de l'estomac).*
20. *Branche cardio-tubérositaire postérieure.*
21. *Artère splénique.*
22. *Branche cardio-tubérositaire antérieure.*
23. *Artère diaphragmatique inférieure gauche.*
24. *Œsophage abdominal.*
25. *Hiatus œsophagien.*
26. *Vaisseaux coronaires stomachiques.*
27. *Tronc cœliaque.*
28. *Aorte abdominale.*
29. *Veine cave inférieure.*
30. *Vaisseaux pyloriques.*
31. *Foie.*

— *intra-musculaire :* peu développé ;

— *sous-muqueux :* très important, d'où partent de fins ramuscules qui irriguent la muqueuse ; au niveau de la petite courbure, ces branches muqueuses viennent directement du réseau intra-musculaire.

On a voulu donner à chaque artère un territoire bien défini ; mais les anastomoses sont en réalité très nombreuses, ménageant une bonne vascularisation à la tranche gastrique, lors d'une gastrectomie.

FIGURE 32

Vue antérieure des veines pyloriques.

1. *Veine porte.*
2. *Veine pylorique.*
3. *Duodénum.*
4. *Division de l'artère gastro-duodénale.*
5. *Vaisseaux gastro-épiploïques droits.*
6. *Veine sous-pylorique.*
7. *Veine pré-pylorique.*
8. *Veine coronaire stomachique.*
9. *Artère hépatique.*

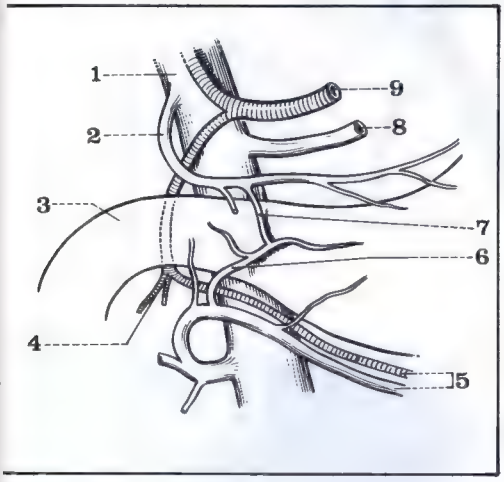

VEINES

Nées du réseau sous-épithélial de la muqueuse, elles traversent les réseaux sous-muqueux et sous-séreux, et se jettent dans des troncs homologues des artères :

1/ CERCLE DE LA PETITE COURBURE : (Fig. 33)

a) **Veine coronaire stomachique** ou gastrique gauche (Vena Gastrica Sinistra) :

solidaire de l'artère depuis la petite courbure, elle passe ensuite sur le flanc droit du tronc cœliaque et se jette dans la veine porte.

b) **Veine pylorique** ou gastrique droite (V. Gastrica Dextra) :

venue du bord supérieur du pylore, elle croise la face antérieure de l'artère gastro-duodénale, et se jette aussi dans la veine porte ; à son origine, elle est reliée à la veine sous-pylorique (de la gastro-épiploïque droite) par une veine pré-pylorique qui repère à peu près le niveau du pylore. (Fig. 32)

2/ CERCLE DE LA GRANDE COURBURE : (Fig. 33)

a) **Veine gastro-épiploique droite** (V. Gastro-Epiploica Dextra) :

satellite de l'artère, elle s'en éloigne au-dessous du 1er duodénum, croise la tête du pancréas, et forme le tronc gastro-colique de Henle (avec la colique supérieure droite et la pancréatico-duodénale inférieure droite) qui se jette dans la mésentérique supérieure. (Fig. 31)

b) **Veine gastro-épiploique gauche** (V. Gastro-Epiploica Sinistra) :

elle longe l'artère et se jette dans la veine splénique.

FIGURE 33

Vascularisation veineuse de l'estomac

1. *Veine porte.*
2. *Branche postérieure de la coronaire stomachique.*
3. *Veine coronaire stomachique.*
4. *Branche antérieure de la coronaire stomachique.*
5. *Veine pylorique.*
6. *Duodénum.*
7. *Veine sous-pylorique.*
8. *Tronc veineux gastro-colique.*
9. *Veine mésentérique inférieure.*
10. *Cercle veineux de la grande courbure.*
11. *Veine splénique.*
12. *Veine gastrique courte.*
13. *Grosse tubérosité.*
14. *Veine œsophagienne antérieure.*
15. *Cardia.*

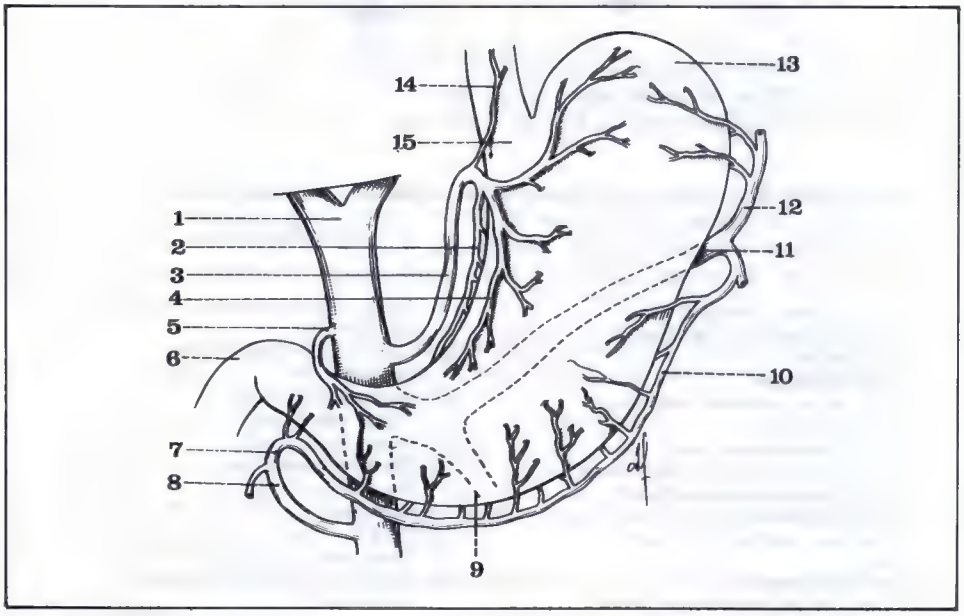

3/ VEINES GASTRIQUES COURTES (V. Gastricae Breves) : (Fig. 33)

superposables aux artères, elles rejoignent :
— à droite : la coronaire stomachique,
— à gauche : la veine splénique.

Certaines branches, anastomosées avec les veines œsophagiennes et avec la diaphragmatique inférieure gauche, se drainent dans le système cave, et réalisent des **anastomoses porto-caves,** considérablement développées dans l'hypertension portale, et responsables, dans ce cas, d'hémorragies digestives.

LYMPHATIQUES

Issus du réseau muqueux, ils se jettent dans le réseau sous-muqueux, et se drainent dans le réseau sous-séreux, dont les collecteurs rejoignent trois groupes ganglionnaires : (Fig. 34)

1/ GROUPE DE LA CORONAIRE STOMACHIQUE :

correspondant aux lymphatiques des 2/3 internes de la portion verticale de l'estomac, et comprenant trois sortes de ganglions :
— ganglions pariétaux (contre la paroi gastrique) et juxta-cardiaux (autour du cardia) ;
— ganglions de la petite courbure : 3 à 5, le long de l'artère et de ses branches terminales ;
— ganglions de la faux : 2 à 6, très importants, situés au-dessus et en arrière de la crosse, jusqu'aux ganglions de la région cœliaque.

2/ GROUPE DE L'ARTERE SPLENIQUE :

correspondant aux lymphatiques du 1/3 externe de la portion verticale, et comprenant quatre sortes de ganglions :
— ganglions de la grande courbure (le long de la gastro-épiploïque gauche) : 1 à 3 ;
— ganglions du hile de la rate ;
— ganglions de la grosse tubérosité (le long des vaisseaux courts) ;
— ganglions sus-pancréatiques, longeant le bord supérieur du pancréas, jusqu'à la région cœliaque.

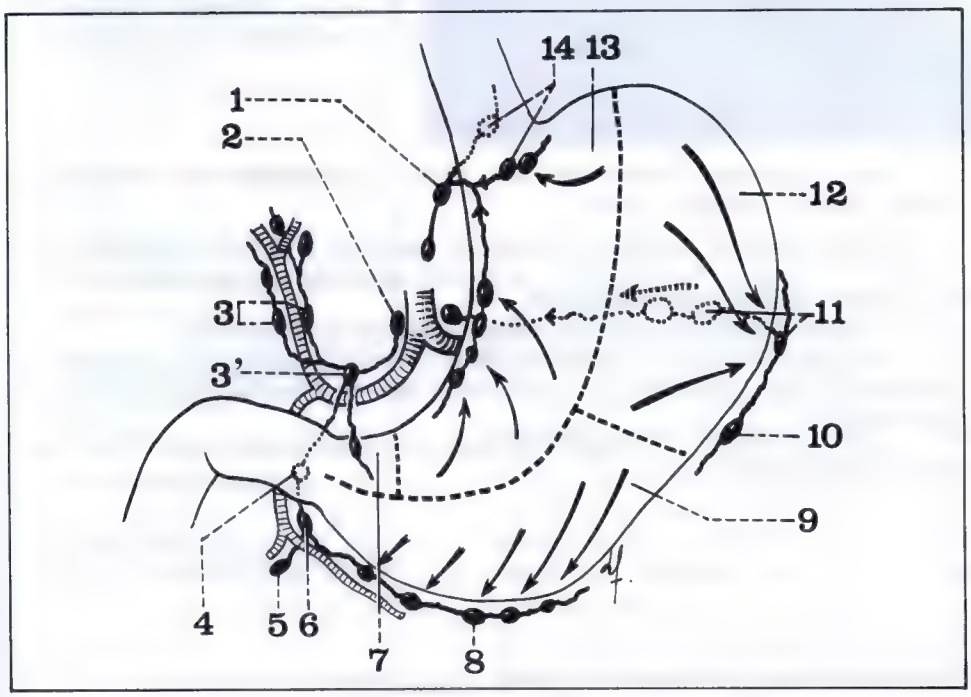

FIGURE 34

Les territoires lymphatiques de l'estomac.

1. *Ganglions de la faux de la coronaire.*
2. *Ganglion cœliaque.*
3. *Ganglions du pédicule hépatique.*
3'. *Ganglion sus-pylorique.*
4. *Ganglion rétro-pylorique.*
5. *Ganglion pré-pancréatique.*
6. *Ganglion sous-pylorique.*
7. *Bassin pylorique.*
8. *Chaîne gastro-épiploïque droite.*
9. *Bassin gastro-épiploïque.*
10. *Ganglion gastro-épiploïque gauche.*
11. *Chaîne splénique (groupe suspancréatique).*
12. *Bassin splénique.*
13. *Bassin coronaire stomachique.*
14. *Ganglions juxta-cardiaux.*

3/ GROUPE DE L'ARTERE HEPATIQUE :

correspondant aux lymphatiques de la portion horizontale de l'estomac, et comprenant quatre sortes de ganglions :

— ganglions de la grande courbure (le long de la gastro-épiploïque droite) : 5 à 6 ;

— ganglions sous-pyloriques : 3 à 6, en continuité avec les précédents ;

— ganglions rétro-pyloriques : 2 à 3, le long de l'artère gastro-duodénale ;

— ganglion sus-pylorique : inconstant.

Tous ces ganglions rejoignent un gros ganglion cœliaque, situé à gauche de l'artère hépatique ; mais certains peuvent aussi suivre la veine gastro-épiploïque droite, jusqu'aux ganglions mésentériques supérieurs.

La connaissance des lymphatiques gastriques explique la propagation des cancers et conditionne les modalités de l'exérèse chirurgicale, qui doit enlever les ganglions en même temps que la tumeur gastrique.

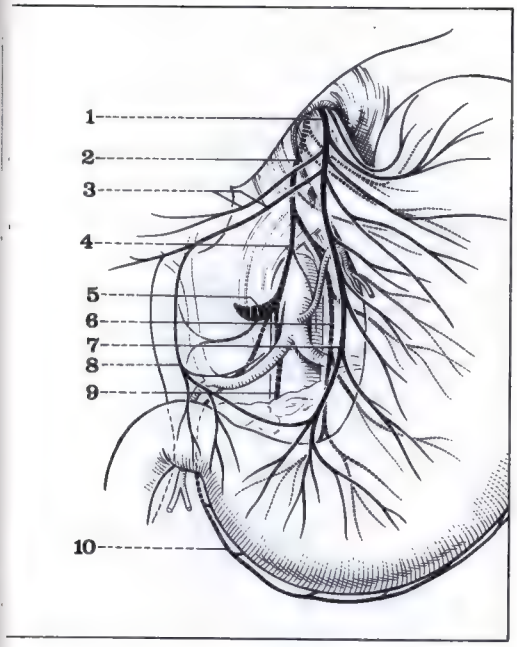

FIGURE 35

Disposition des pneumogastriques

1. *Tronc abdominal antérieur.*
2. *Tronc abdominal postérieur.*
3. *Branches gastro-hépatiques.*
4. *Branche cœliaque (post).*
5. *Plexus cœliaque.*
6. *Nerf principal postérieur de Latarjet.*
7. *Nerf principal antérieur de Latarjet.*
8. *Pédicule pyloro-duodénal.*
9. *Branche cœliaque sous-mésocolique.*
10. *Pédicule de la grande courbure.*

NERFS

Issus des deux nerfs pneumogastriques et du plexus cœliaque sympathique, ils atteignent l'estomac groupés en trois pédicules dont la topographie est différente de celle des vaisseaux : (Fig. 35)

1/ PÉDICULE DE LA PETITE COURBURE :

le plus important, formé par les branches de division des nerfs vagues, réparties en deux plans : les nerfs de Latarjet*

– *antérieur :* 4 à 6 rameaux étagés, dont le plus volumineux forme le « nerf principal antérieur » de la petite courbure ; ils proviennent du vague gauche ;

– *postérieur :* de disposition similaire, avec également un nerf plus volumineux, le « nerf principal postérieur » de la petite courbure, ils proviennent du vague droit.

Ils se terminent dans la portion verticale de l'estomac et n'atteignent jamais la région antro-pylorique.

2/ PEDICULE PYLORIQUE :

formé par 3 ou 4 filets issus des branches hépatiques du pneumogastrique gauche (nerf gastro-hépatique de Latarjet et Bonniot), il rejoint perpendiculairement le canal pylorique et le 1er duodénum, et innerve la portion horizontale de l'estomac.

3/ PEDICULE SOUS-PYLORIQUE :

moins important, formé par des fibres sympathiques qui accompagnent l'artère gastro-épiploïque droite.

Les nerfs vagues contrôlent la majeure partie de la sécrétion gastrique ; leur section, ou « vagotomie bilatérale » peut être pratiquée chirurgicalement dans le traitement de l'ulcère gastro-duodénal :

– soit au contact du cardio-œsophage (opération de Dragstedt) ;

– soit au contact de la petite courbure (vagotomie sélective), permettant de respecter les fibres cœliaques du vague droit, surtout hépatiques et pyloriques du vague gauche ;

– soit au contact de la paroi gastrique, en respectant les troncs principaux : vagotomie suprasélective.

* LATARJET André (1877-1947) - Professeur d'anatomie à Lyon.

11 le duodénum et le pancréas

PLAN

Le duodénum
- Morphologie générale.
- Dimensions.
- Situation.
- Structure.
- Aspect radiologique.
- Configuration intérieure.
- Moyens de fixité.

Le pancréas
- Morphologie générale.
- Dimensions.
- Situation.
- Structure.
- Moyens de fixité.

Les connexions duodéno-pancréatiques

Les rapports du duodéno-pancréas
- A l'intérieur de la loge péritonéale.
- A l'extérieur de la loge péritonéale.

Les rapports du pancréas gauche
- A l'intérieur de la loge péritonéale.
- A l'extérieur de la loge péritonéale.

Les rapports du segment mobile du premier duodénum.

L'angle duodéno-jéjunal.

Vascularisation et innervation du duodénum et du pancréas.

Profondément situés contre le plan pariétal postérieur à la partie moyenne de la cavité abdominale, duodénum et pancréas sont deux organes étroitement solidaires puisqu'à leur communauté de situation et de rapports s'ajoutent une véritable relation de continuité — les canaux pancréatiques s'abouchant dans le deuxième duodénum — des connexions intimes avec la voie biliaire principale, sans parler de leur indiscutable synergie physiologique. Nous étudierons donc successivement la morphologie du duodénum puis celle du pancréas, les connexions réciproques du duodénum et du pancréas, leurs rapports et enfin leur vascularisation.

Le duodénum

(Duodénum, du grec « dôdéca dactulo, », du latin : duodenum = douze, d'une longueur de 12 doigts) (Fig. 1 et 2)

Segment initial de l'intestin grêle, le duodénum fait suite à l'estomac au niveau du pylore et se termine au niveau de l'angle duodéno-jéjunal en pénétrant dans le mésentère où il se poursuit par le jéjunum. Plaqué profondément contre le plan pariétal postérieur, presque entièrement tapissé par le péritoine pariétal postérieur définitif, il apparaît dans son ensemble comme un **organe fixe et accolé.** Cette fixité s'oppose à la mobilité de l'estomac d'une part, de l'intestin grêle d'autre part. Il dessine dans son ensemble un trajet en forme d'anneau ouvert en haut et à gauche, et il est classique de lui distinguer quatre segments :

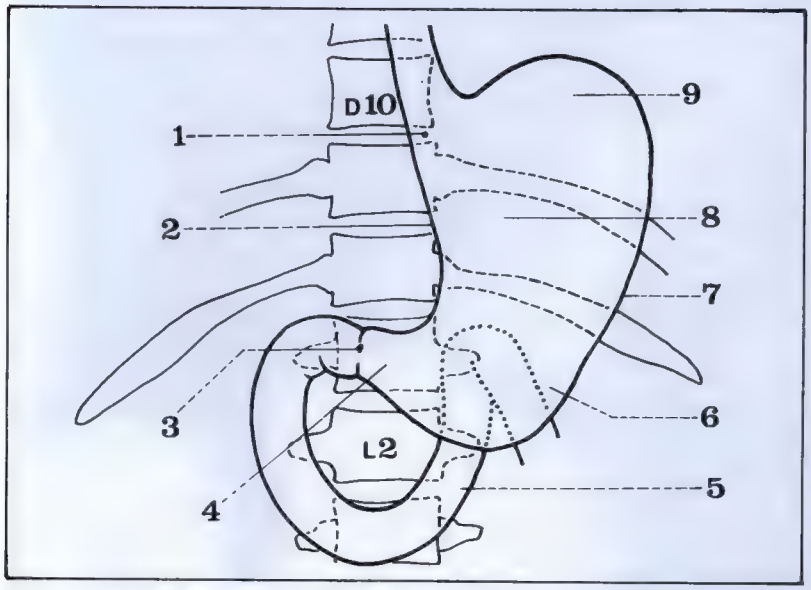

FIGURE 1

Projection squelettique de l'estomac et du duodénum.

1. *Cardia.*
2. *Petite courbure.*
3. *Pylore.*
4. *Antre pylorique.*
5. *Troisième portion du duodénum.*
6. *Petite tubérosité.*
7. *Grande courbure.*
8. *Corps de l'estomac.*
9. *Grosse tubérosité.*

A droite cliché gastroduodénal pris en 3/4 droit. Noter la situation du cadre duodénal par rapport à la 2e vertèbre lombaire.

• LE PREMIER DUODENUM (Pars Superior) qui fait suite au pylore au niveau du flanc droit de la première lombaire se dirige obliquement en haut, en arrière et à droite ; son origine ou jonction duodéno-pylorique est repérable d'une part à la consistance plus ferme du sphincter pylorique, d'autre part à la présence de la veine pylorique de Mayo*. Entièrement péritonisé et mobile dans sa moitié gauche, il est ensuite accolé en arrière. Le premier duodénum se termine contre la paroi abdominale postérieure en formant avec le segment suivant un angle assez aigu : **le genu superius.**

• LE DEUXIEME DUODENUM (Pars Descendens) descend verticalement sur le flanc droit de la colonne vertébrale depuis la première jusqu'à la quatrième vertèbre lombaire. C'est dans sa paroi interne que s'abouchent les canaux biliaires et pancréatiques. Il se termine en formant avec la portion suivante un angle droit : **le genu inferius.**

• LE TROISIEME DUODENUM (Pars Horizontalis) a une direction transversale horizontale assez fortement concave en arrière, en avant de la saillie vertébrale. Il est croisé sur sa face antérieure par le pédicule vasculaire mésentérique supérieur.

• LE QUATRIEME DUODENUM (Pars Ascendens) portion la plus courte, monte presque verticalement sur le flanc gauche de la colonne jusqu'à hauteur de la deuxième lombaire où il se termine. A ce niveau, il se continue avec la première anse jéjunale qui redescend obliquement en bas et à droite en formant avec le quatrième duodénum un angle aigu ouvert en bas : **l'angle duodéno-jéjunal** (Flexura Duodeno-Jejunalis). Ce trajet et cette forme d'ensemble du duodénum sont susceptibles de certaines variations et, à côté du type que nous avons décrit, dit en « U », il existe des duodénums de type annulaire ou au contraire en « V », la troisième portion étant alors pratiquement inexistante. (Fig. 3).

---

* MAYO Charles Horace (1865-1939) - Chirurgien américain.

DIMENSIONS :

La longueur moyenne du duodénum est de 25 à 30 cm dont 5 pour la première portion, 8 pour la seconde, 6 pour la troisième et 6 pour la quatrième. Son diamètre est de l'ordre de 35 à 40 mm ; il faut noter que la première partie mobile est généralement dilatée, constituant le bulbe duodénal. (Fig. 1).

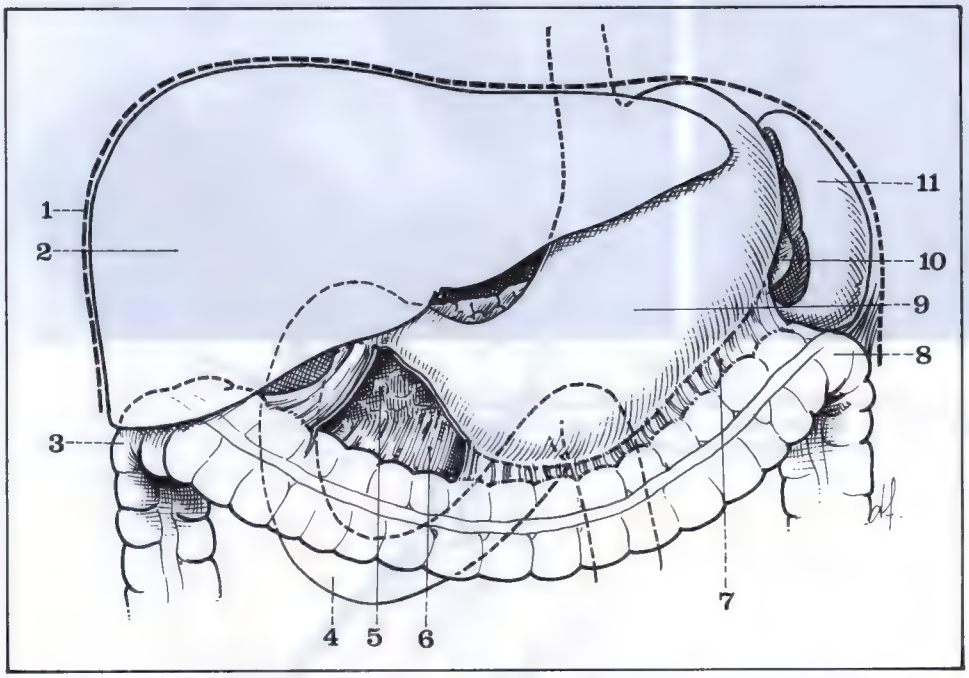

FIGURE 2

Vue antérieure des viscères sus-mésocoliques.

1. *Diaphragme.*
2. *Foie.*
3. *Angle colique droit.*
4. *Duodénum.*
5. *Tête du pancréas (à travers le ligament gastro-colique sectionné)*
6. *Méso-côlon transverse.*
7. *Ligament gastro-colique.*
8. *Angle colique gauche.*
9. *Estomac.*
10. *Queue du pancréas.*
11. *Rate.*

SITUATION :

Le duodénum a dans son ensemble une **situation profonde.** Seule la partie initiale de la première portion, mobile, située sur le même plan que le pylore est relativement superficielle. Les autres portions du duodénum sont plaquées en arrière contre le plan vertébral sur lequel elles se moulent entre la première et la quatrième vertèbre lombaire. Par rapport au plan postérieur, le premier duodénum se projette sur le disque D12 L1, le deuxième duodénum longe le bord droit des quatre premières vertèbres lombaires, le troisième croise en avant la quatrième lombaire, l'angle duodéno-jéjunal se projettant sur le flanc gauche de L2. Par rapport à la paroi abdominale antérieure, le duodénum se projette entre deux lignes horizontales passant l'une par l'extrémité antérieure des 8e côtes, l'autre par l'ombilic. La deuxième portion est croisée à l'union de ses deux tiers supérieurs et de son tiers inférieur par la racine du méso-côlon transverse si bien que le duodénum a un **siège à la fois sus et sous-mésocolique.** La totalité de la première portion et les deux tiers supérieurs de la deuxième sont sus-mésocoliques, le tiers inférieur de la deuxième, la totalité de la troisième et de la quatrième portion étant sous-mésocoliques. (Fig. 2).

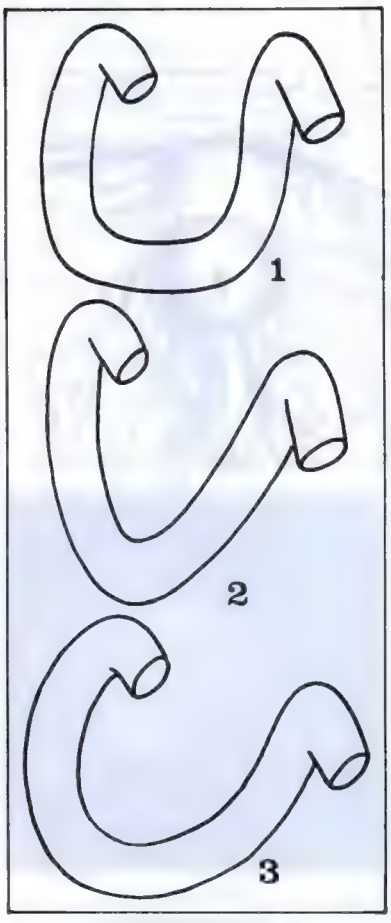

FIGURE 3

Les différents types morphologiques du duodénum.

1. *Duodénum en « U ».*
2. *Duodénum en « V » (absence de troisième duodénum).*
3. *Duodénum en « C » (absence de quatrième duodénum).*

STRUCTURE :

Comme l'ensemble de l'intestin grêle, le duodénum est formé de plusieurs tuniques :

- une **séreuse** superficielle qui n'est autre que le feuillet viscéral du péritoine ;
- une **musculeuse** comportant deux couches : superficielle, longitudinale, profonde, circulaire ;
- une **sous-muqueuse,** épaisse et résistante ;
- une **muqueuse** enfin, de type glandulaire présentant deux types de glandes : les glandes de Lieberkühn* et les glandes de Brunner**, propres au duodénum.

* LIEBERKÜHN Johann, Nathaniel (1711-1756) - Médecin et anatomiste allemand.
** BRÜNNER Johann Konrad (1653-1727) - Médecin et anatomiste allemand.

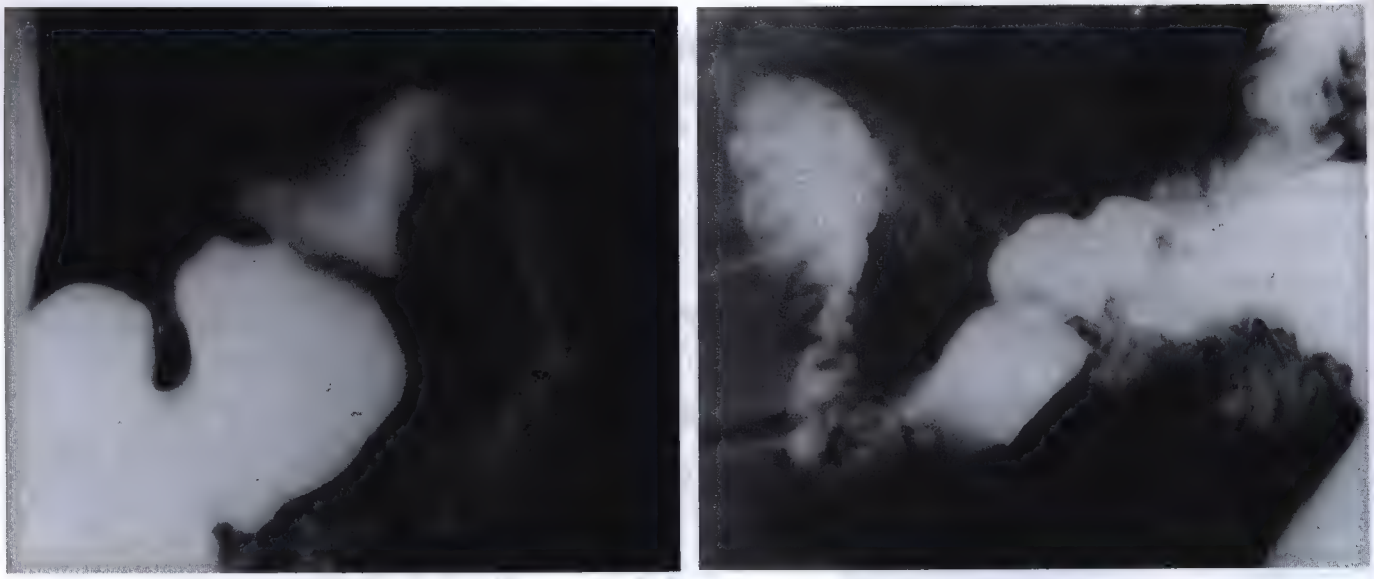

FIGURE 4

Deux aspects radiologiques du duodénum.
A droite, duodénum en V avec absence du 3e duodénum. A gauche, aspect habituel en U
Noter la forme triangulaire du bulbe.

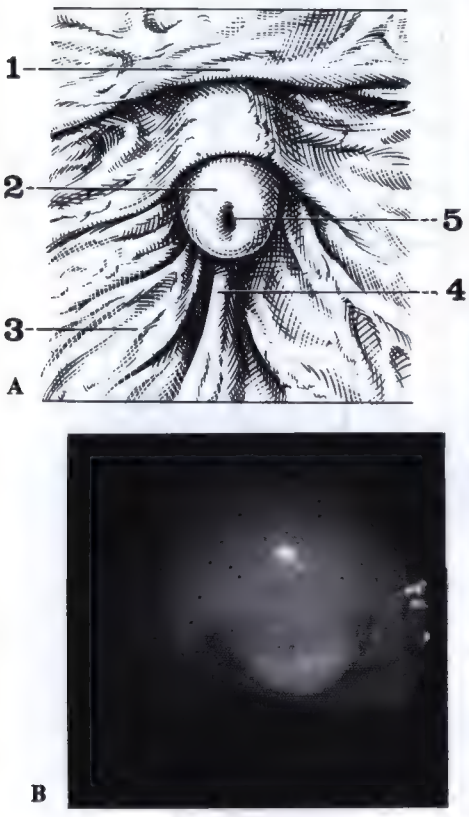

FIGURE 5

A. Vue intraduodénale de la grande caroncule.

1. Repli sus-caronculaire.
2. Grande caroncule.
3. Muqueuse duodénale.
4. Frein de la grande caroncule.
5. Orifice de l'ampoule de Vater ou papille.

B. Vue endoscopique de la papille duodénale.

ASPECT RADIOLOGIQUE (Fig. 4)

Il peut être étudié par la radiographie après ingestion barytée. Cet aspect est variable selon la position du sujet. En décubitus dorsal, le duodénum décrit un trajet en cadre de forme rectangulaire, ouvert en haut et à gauche, situé en avant des deux premières vertèbres lombaires, la quatrième portion et l'angle jéjunal étant généralement masqués par l'ombre gastrique. En position debout, le premier duodénum et le pylore s'abaissent ce qui dégage l'angle duodéno-jéjunal qui apparaît au-dessus de la petite courbure gastrique. Il faut opposer surtout l'aspect bien particulier de la partie initiale du duodénum qui dessine un triangle à base inféro-gauche et à sommet supéro-droit entièrement rempli par la baryte : c'est le **bulbe duodénal** qu'une bande claire sépare de l'orifice pylorique. Les autres portions sont généralement beaucoup plus irrégulières et présentent à la radiographie un aspect finement dentelé. Une étude plus précise de la muqueuse duodénale peut être permise par la duodénographie hypotonique.

CONFIGURATION INTERIEURE :

Elle peut être actuellement étudiée sur le vivant grâce à la fibroscopie. La muqueuse duodénale apparaît de coloration rosée, munie de nombreux plis longitudinaux au niveau de la première portion, transversaux plus loin, volontiers exubérante. Au niveau du pylore, elle forme un repli transversal, la valvule pylorique. Au niveau de la face interne du deuxième duodénum, elle présente deux formations caractéristiques (Fig. 5) :

- **la grande caroncule** (Papilla Duodeni Major) repli transversal, bien marqué, prolongée en bas par un repli longitudinal, le frein de la grande caroncule ; elle recouvre l'orifice de l'ampoule de Vater en formant la papille duodénale. C'est à ce niveau que s'ouvrent par l'intermédiaire de l'ampoule de Vater, dans le duodénum, le canal de Wirsung et le cholédoque.
- **la petite caroncule** (Papilla Duodeni Minor) située deux à trois centimètres plus haut, beaucoup moins nette est également un repli transversal de la muqueuse qui recouvre l'abouchement du canal de Santorini.

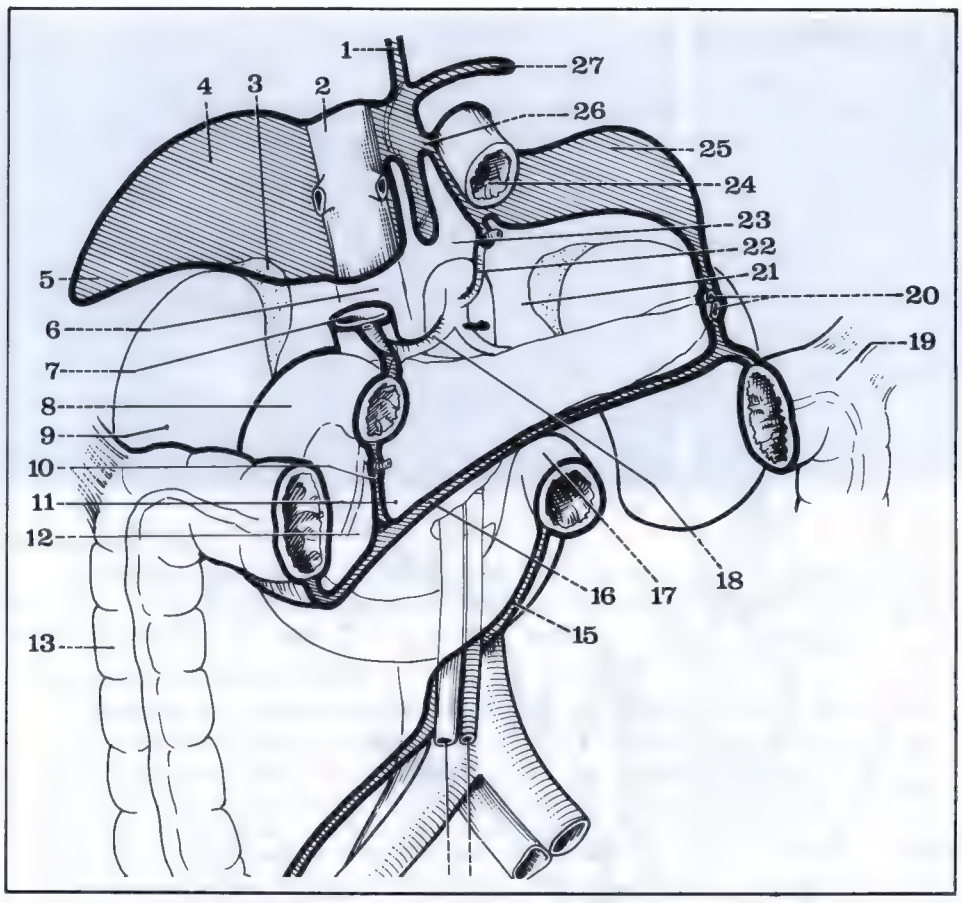

FIGURE 6

La péritonisation du duodénum.

1. *Insertion du ligament falciforme.*
2. *Veine cave inférieure.*
3. *Surrénale droite.*
4. *Ligament coronaire du foie.*
5. *Ligament triangulaire droit.*
6. *Hiatus de Winslow.*
7. *Pied du petit épiploon.*
8. *Duodénum.*
9. *Rein droit.*
10. *Insertion du ligament gastro-colique sur la tête du pancréas.*
11. *Récessus droit de l'arrière-cavité.*
12. *Tête du pancréas.*
13. *Côlon ascendant.*
15. *Racine du mésentère.*
16. *Racine du méso-côlon transverse.*
17. *Angle duodéno-jéjunal.*
18. *Faux de l'artère hépatique.*
19. *Angle colique gauche.*
20. *Vaisseaux spléniques dans l'épiploon pancréatico-splénique.*
21. *Arrière-cavité des épiploons.*
22. *Faux de la coronaire stomachique.*
23. *Vestibule de l'arrière-cavité des épiploons.*
24. *Œsophage abdominal.*
25. *Ligament phréno-gastrique.*
26. *Insertion diaphragmatique du petit épiploon.*
27. *Ligament triangulaire gauche.*

MOYENS DE FIXITE :

Le duodénum est dans son ensemble un organe remarquablement fixe. Seule sa partie initiale, correspondant au bulbe duodénal, entièrement péritonisée est relativement mobile. Elle est cependant rattachée en haut au pédicule hépatique et au foie par le petit épiploon, en bas au côlon transverse par la partie droite du ligament gastro-colique. Le reste de l'organe est fixé par :

- ses **connexions pancréatiques et biliaires ;**
- les **vaisseaux et les nerfs** qui le rattachent à la mésentérique supérieure et à la gastro-duodénale ;
- le plan d'accolement du **fascia de Treitz*** qui le fixe au plan postérieur ;
- le **péritoine pariétal postérieur définitif** qui tapisse la face antérieure de l'organe ;
- la **racine du méso-côlon transverse** qui croise transversalement la face antérieure du deuxième duodénum ;
- la partie supérieure du **fascia de Toldt droit** qui plaque le méso-côlon droit en avant de la partie inférieure du deuxième duodénum ;
- la racine du **mésentère** qui entoure l'angle duodéno-jéjunal et qui dans son trajet oblique en bas et à droite croise la face antérieure de la quatrième puis de la troisième portion duodénale.

L'angle duodéno-jéjunal est en outre fixé par une formation musculaire particulière : **le muscle de Treitz** (M. Suspensorius Duodeni) petit muscle lisse digastrique, long de 3 à 4 cm qui se fixe (Fig. 7) :

- *en bas* au sommet de l'angle duodéno-jéjunal et sur le bord droit du quatrième duodénum ;
- *en haut* par plusieurs faisceaux sur le pourtour de l'orifice aortique, sur le pilier gauche du diaphragme et sur le bord droit de l'orifice œsophagien.

* TREITZ Wenzel (1819-1872) - Médecin et anatomo-pathologiste autrichien.

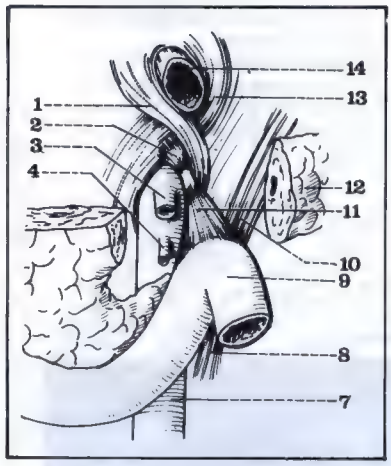

FIGURE 7

L'angle duodéno-jéjunal et le muscle de Treitz.

1. *Bord droit de l'hiatus œsophagien.*
2. *Faisceau supérieur du muscle de Treitz.*
3. *Tronc cœliaque.*
4. *Artère mésentérique supérieure.*
7. *Aorte abdominale.*
8. *Pilier gauche du diaphragme.*
9. *Angle duodéno-jéjunal.*
10. *Diaphragme.*
11. *Faisceau inférieur du muscle de Treitz.*
12. *Queue du pancréas.*
13. *Bord gauche de l'hiatus œsophagien.*
14. *Œsophage abdominal.*

FIGURE 8

Vue antérieure du duodéno-pancréas et de sa vascularisation.

1. *Canal cholédoque.*
2. *Genu superius du duodénum.*
3. *Artère gastro-duodénale.*
4. *Arcade de Kirk.*
5. *Deuxième duodénum.*
6. *Artère et veine gastro-épiploïques droites.*
7. *Artère pancréatico-duodénale inférieure et droite.*
8. *Artère pancréatico-duodénale supérieure et droite.*
9. *Veine pancréatique rejoignant le tronc gastro-colique de Henle.*
10. *Veine colique supérieure droite.*
11. *Troisième duodénum.*
12. *Artère pancréatico-duodénale inférieure et gauche.*
13. *Artère colique supérieure droite.*
14. *Veine mésentérique supérieure.*
15. *Artère mésentérique supérieure.*
16. *Processus incinatus.*
17. *Artère de l'angle duodéno-jéjunal.*
18. *Angle duodéno-jéjunal.*
19. *Veine mésentérique inférieure.*
20. *Artère pancréatique transverse.*
21. *Artère pancréatique inférieure.*
22. *Veine splénique.*
23. *Artère gastro-épiploïque gauche.*
24. *Terminaison de l'artère splénique.*
25. *Queue du pancréas.*
26. *Artère splénique.*
27. *Artère coronaire stomachique.*
28. *Orifice aortique du diaphragme.*
29. *Tronc cœliaque.*
30. *Artère hépatique commune.*
31. *Artère pancréatique dorsale.*
32. *Artère pylorique.*
33. *Artère hépatique propre.*
34. *Veine porte.*

Le pancréas

(du grec « pan creas », tout en chair)

Le pancréas est une glande à la fois exocrine et endocrine profondément située en avant de la colonne dans la concavité de l'anse duodénale où s'ouvrent ses canaux excréteurs.

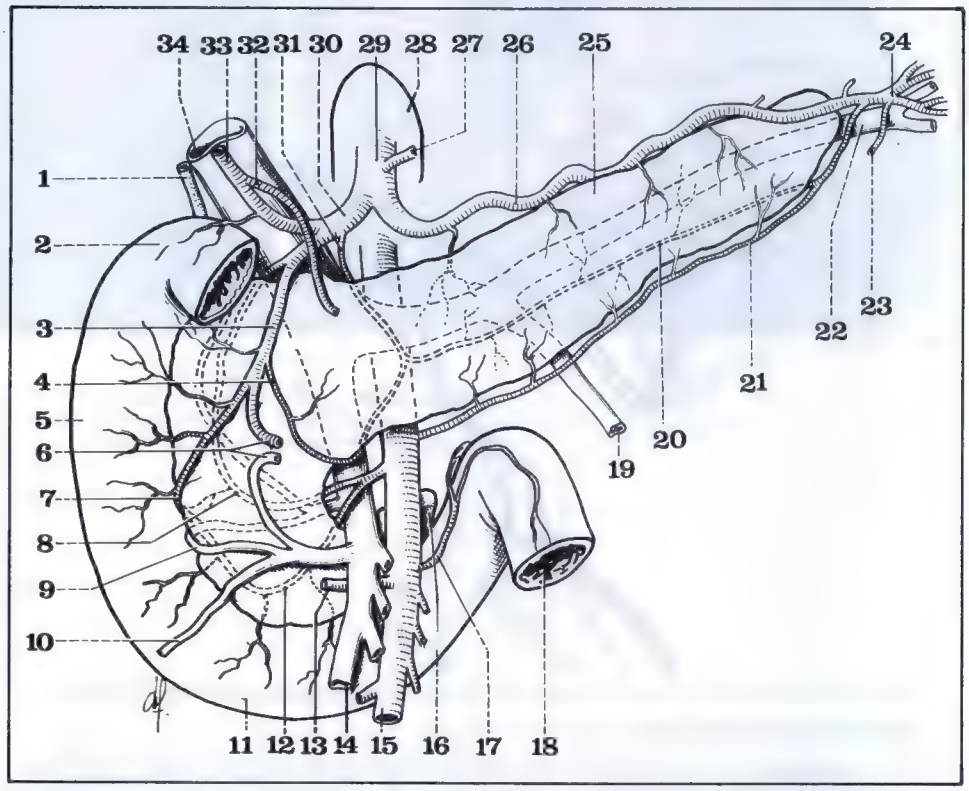

MORPHOLOGIE GENERALE (Fig. 8)

Le pancréas est une glande de couleur blanc rosé, d'aspect finement lobulé, très voisin de celui des glandes salivaires, richement vascularisé, de consistance ferme mais friable, de forme générale triangulaire à base droite et à sommet gauche, allongé dans le sens transversal, aplati d'avant en arrière. On lui distingue classiquement quatre parties qui sont, de droite à gauche, la tête, le col, le corps et la queue.

• LA TETE OU EXTREMITE DROITE DE LA GLANDE (Caput Pancreatis), partie la plus volumineuse revêt une forme grossièrement quadrilatère, aplatie dans le sens antéro-postérieur. Elle est littéralement encastrée dans la concavité de l'anse duodénale. Son bord supérieur présente une échancrure : **l'échancrure duodénale** bordée de deux tubercules l'un rétro-duodénal ou **tubercule omental,** l'autre **pré-duodénal** situé plus à droite, en avant et en bas du premier duodénum. A sa partie inférieure et gauche, la tête du pancréas émet un prolongement plus ou moins volumineux qui s'engage en arrière des vaisseaux mésentériques : c'est le **processus uncinatus** ou petit pancréas de Winslow.

• L'ISTHME (Isthmus Pancreatis) ou col du pancréas, segment rétréci situé immédiatement en avant des vaisseaux mésentériques relie la tête au corps.

• LE CORPS (Corpus Pancreatis), situé plus à gauche, en avant de la colonne vertébrale, est un segment allongé, aplati dans le sens antéro-postérieur.

• LA QUEUE (Cauda Pancreatis) ou extrémité gauche revêt une forme variable, tantôt aplatie et mince, tantôt au contraire arrondie et renflée.

FIGURE 8 bis

Coupe tomodensitométrique du pancréas et du pôle inférieur de la rate.

FIGURE 9

Deux pancréatographies peropératoires par ponction directe du Wirsung. A gauche, la partie corporale et caudale du canal est dilatée ; sa partie droite est normale.
A droite, le canal est légèrement dilaté surtout au niveau de l'isthme. Noter l'implantation perpendiculaire au Wirsung des canaux secondaires. Noter également l'imprégnation du canal de Santorini parallèle à la partie terminale du Wirsung.

DIMENSIONS

Le pancréas a environ 18 à 20 cm de long pour une hauteur de 4 à 5 cm au niveau de la tête, 3 à 4 cm au niveau du corps, et une épaisseur d'environ 2 cm. Son **poids** est d'environ 80 g.

SITUATION ET DIRECTION

Le pancréas est profondément situé contre le plan pré-vertébral où il se projette sur la face antérieure des première et deuxième vertébres lombaires sur lesquelles il se moule décrivant ainsi une courbe concave en arrière dans le sens frontal. Son extrémité droite se projette sur le flanc droit des deux premières vertèbres lombaires, le corps et la queue dirigés obliquement en haut et à gauche, remontant en avant du pilier gauche du diaphragme et du rein gauche. La direction d'ensemble de l'organe est donc oblique de bas en haut et de droite à gauche. Accolé au plan postérieur par le fascia de Treitz et le mésogastre postérieur, le pancréas est tapissé en avant par le péritoine pariétal postérieur. Le bord inférieur du corps est longé par la racine du méso-côlon transverse qui croise la partie inférieure de la tête, si bien que la majorité de l'organe est en situation sus-mésocolique, seuls la partie inférieure de la tête et le processus uncinatus étant sous-mésocoliques. Par rapport à la paroi abdominale antérieure, il se projette en pleine région épigastrique, au-dessus de l'ombilic, son extrémité gauche venant se projeter sur les dernières côtes gauches.

STRUCTURE

Le pancréas est constitué d'une trame conjonctive entourant un parenchyme exocrine organisé de façon très semblable à celui des glandes salivaires et formé d'acini qui se groupent en **lobules pancréatiques.** Le parenchyme endocrine est réparti de façon irrégulière à l'intérieur de la glande exocrine sous forme d'îlots : **les îlots de Langerhans*** qui semblent plus abondants dans la partie gauche que dans la partie droite de la glande. Les voies excrétrices du parenchyme exocrine sont constituées par des canaux intra-lobulaires se jetant eux-mêmes dans des canalicules venant se déverser perpendiculairement dans les deux canaux excréteurs principaux : *le canal de Wirsung et le canal de Santorini.* (Fig. 9).

Le canal de Wirsung** ou canal principal (Ductus Pancreaticus) parcourt toute la longueur du pancréas. Placé dans l'axe de la glande, plus près de sa face postérieure que de sa face antérieure, son calibre augmente régulièrement de gauche à droite pour atteindre environ 3 à 4 mm avant sa terminaison où il se rétrécit légèrement. Au niveau de la tête, il décrit une courbe sinueuse, devenant presque vertical pour s'accoler d'abord à la partie terminale du cholédoque et s'ouvrir avec lui dans l'ampoule de Vater au niveau de la paroi interne du deuxième duodénum. Sa terminaison est entourée par le **sphincter d'Oddi** qui comprend un sphincter commun, un sphincter propre au cholédoque et un sphincter propre au Wirsung. (Fig. 10).

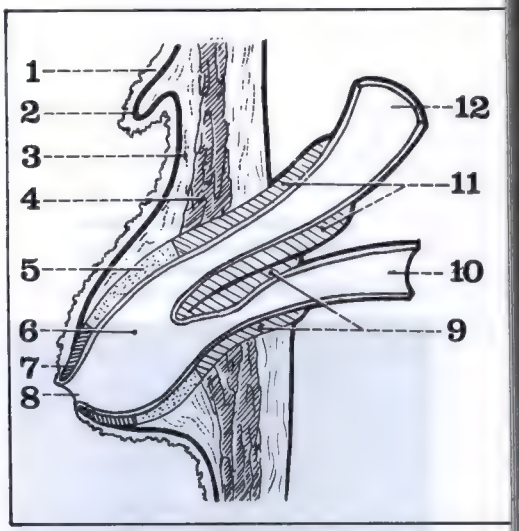

FIGURE 10

Coupe de l'ampoule de Vater.

1. *Muqueuse duodénale.*
2. *Repli sus-caronculaire.*
3. *Sous-muqueuse duodénale.*
4. *Musculeuse duodénale.*
5. *Paroi de l'ampoule de Vater.*
6. *Ampoule de Vater.*
7. *Grande caroncule.*
8. *Orifice de l'ampoule de Vater.*
9. *Sphincter propre du Wirsung.*
10. *Canal de Wirsung.*
11. *Sphincter propre du cholédoque.*
12. *Canal cholédoque.*

* LANGERHANS Paul (1847-1888) - Anatomiste et médecin allemand.
** WIRSUNG Johann Georg (1600-1643) - Anatomiste allemand établi en Italie.

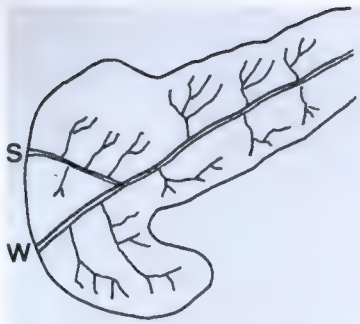

FIGURE 10 bis

Les canaux du pancréas :
W. canal de Wirsung,
S. canal de Santorini.

Le canal de Santorini* (Ductus Pancreaticus Accessorius) beaucoup plus grêle, de siège uniquement céphalique se détache du Wirsung dont il semble prolonger la direction initiale au niveau où celui-ci décrit son coude. Traversant presque horizontalement la tête, il vient s'ouvrir à la face interne du deuxième duodénum au-dessus de l'ampoule de Vater, son orifice étant repéré par la petite caroncule duodénale.

PERITONISATION ET MOYENS DE FIXITE

Organe profond, le pancréas est aussi un organe remarquablement fixe. Cette fixité est assurée par :

- ses **connexions duodénales et biliaires** ;
- la **terminaison des canaux pancréatiques dans le duodénum ;**
- les **amarres vasculaires** qui le rattachent à l'artère gastro-duodénale, à l'artère splénique, à l'artère mésentérique supérieure, à la veine splénique, à la veine mésentérique supérieure et à la veine porte ;
- par sa **péritonisation** enfin, le pancréas étant accolé au plan postérieur par le fascia de Treitz à droite, le mésogastre postérieur à gauche, revêtu en avant par le péritoine pariétal postérieur définitif, croisé en avant par la racine du méso-côlon transverse qui croise la face antérieure de la tête puis longe le bord inférieur du corps et de la queue, par la racine du ligament gastro-colique qui descend verticalement sur la partie supérieure de la tête, enfin, par la partie haute du méso-côlon droit accolé, qui se plaque à la face antérieure de la partie inféro droite de la tête. Seule la partie distale de la queue est entièrement péritonisée : elle s'engage en effet entre les deux feuillets de l'épiploon pancréatico-splénique et ses deux faces sont ainsi revêtues par le péritoine. (Fig. 11).

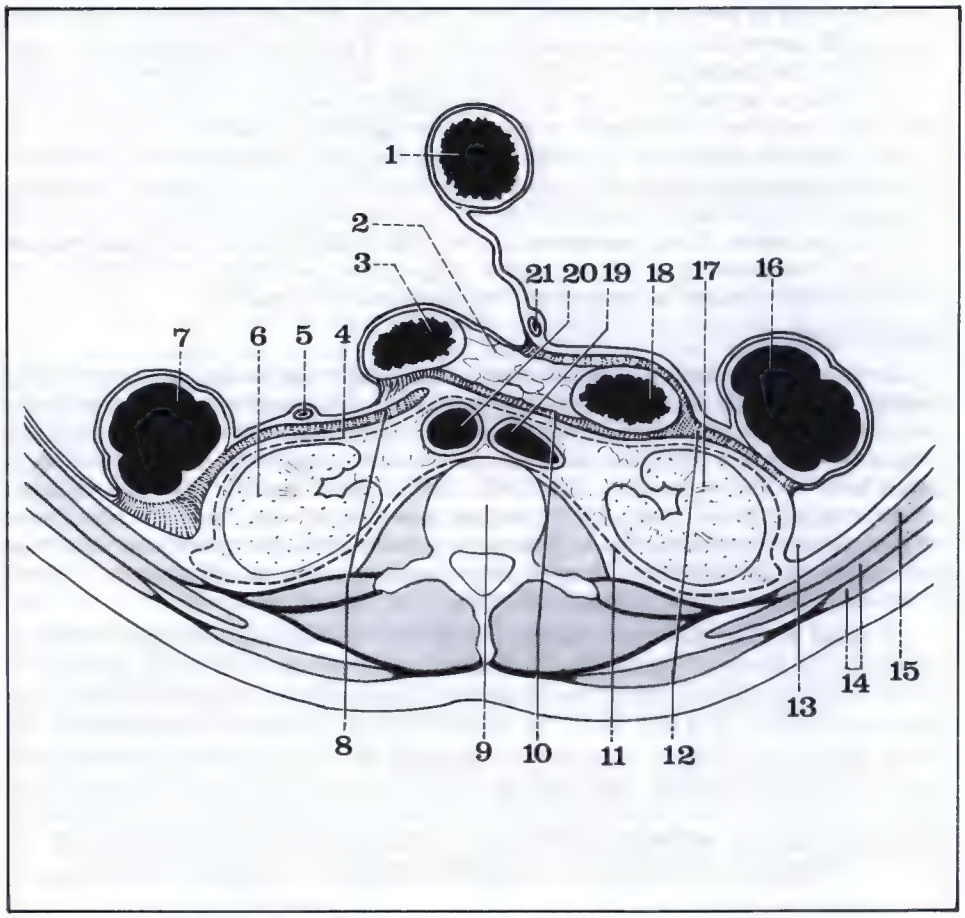

FIGURE 11

Coupe horizontale de l'abdomen passant par la partie inférieure de la tête pancréatique (segment inférieur de la coupe).

1. *Première anse grêle.*
2. *Partie inférieure de la tête pancréatique.*
3. *Quatrième duodénum.*
4. *Fascia pré-rénal.*
5. *Veine mésentérique inférieure.*
6. *Rein gauche.*
7. *Côlon descendant.*
8. *Fascia de Toldt gauche.*
9. *Deuxième vertèbre lombaire.*
10. *Fascia de Treitz.*
11. *Fascia rétro-rénal.*
12. *Fascia de Toldt droit.*
13. *Gouttière pariéto-colique droite.*
14. *Muscles grand et petit obliques.*
15. *Muscle transverse.*
16. *Côlon ascendant.*
17. *Rein droit.*
18. *Deuxième duodénum.*
19. *Veine cave inférieure.*
20. *Aorte abdominale.*
21. *Artère mésentérique supérieure.*

* SANTORINI Giovanni Domenico (1681-1737) - Anatomiste italien.

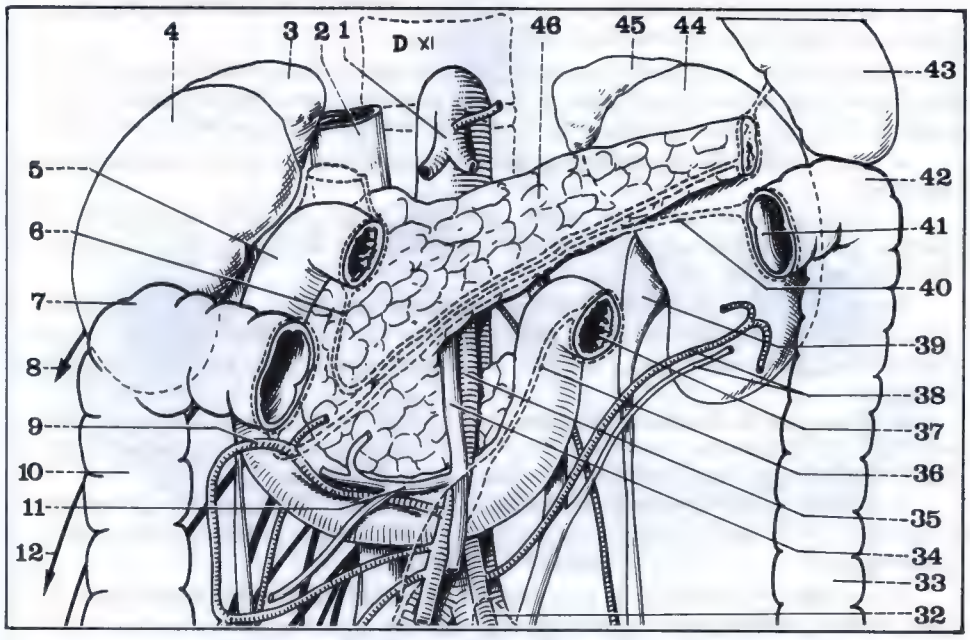

FIGURE 12

Vue antérieure du pancréas. Le côlon transverse et son mesocôlon ont été sectionnés.

1. *Tronc cœliaque.*
2. *Veine cave inférieure.*
3. *Surrénale droite.*
4. *Rein droit.*
5. *Deuxième portion du duodénum.*
6. *Insertion du ligament gastro-colique.*
7. *Angle colique droit.*
8. *Nerf lombaire.*
9. *Artère colique supérieure droite.*
10. *Côlon ascendant.*
11. *Tronc veineux gastro-colique.*
12. *Nerf lombaire.*
32. *Artère mésentérique inférieure.*
33. *Côlon descendant.*
34. *Veine mésentérique supérieure.*
35. *Artère mésentérique supérieure.*
36. *Racine du mésentère.*
37. *Angle duodéno-jéjunal.*
38. *Vaisseaux coliques supérieurs gauches.*
39. *Bassinet gauche.*
40. *Racine du mésocôlon transverse.*
41. *Côlon transverse.*
42. *Angle colique gauche.*
43. *Rate.*
44. *Rein gauche.*
45. *Surrénale gauche.*
46. *Corps du pancréas.*

Les connexions duodéno-pancréatiques

Le duodénum contracte avec la partie droite du pancréas des connexions si étroites que les deux organes peuvent être considérés comme solidaires.

1. Duodénum et tête du pancréas ont entre eux des **RAPPORTS DE CONTIGUITE** extrêmement étroits. La partie mobile du premier duodénum est certes séparée de la face antérieure de la tête du pancréas par le prolongement droit de l'arrière cavité des épiploons. En revanche, le premier, le deuxième et le troisième duodénum adhèrent plus ou moins intimement au parenchyme pancréatique. Cette zone d'adhérence débute au niveau de l'échancrure duodénale, à la limite du duodénum mobile et du duodénum accolé. Elle est particulièrement marquée au niveau du deuxième duodénum ; un peu plus lâche au niveau du troisième duodénum. Enfin, le quatrième duodénum et l'angle duodéno-jéjunal sont simplement au contact du processus uncinatus et du bord inférieur du corps du pancréas sans adhérence vraie. Il est classique de comparer ces rapports du pancréas et du duodénum à ceux d'un pneu (le duodénum) dans sa jante (la tête du pancréas). (Fig. 12).

2. Pancréas et duodénum ont en outre des **RAPPORTS DE CONTINUITE** puisque les canaux pancréatiques s'abouchent dans la paroi interne du deuxième duodénum, le canal de Santorini s'ouvrant au niveau de la petite caroncule, le canal de Wirsung un peu plus bas dans l'ampoule de Vater repérée à l'intérieur du duodénum par la grande caroncule.

3. Duodénum et pancréas sont situés **DANS LA MEME LOGE PERITONEALE** limitée :

- **en avant** par le péritoine pariétal postérieur définitif ;
- **en arrière** par les différentes zones d'accolement : fascia de Treitz à droite accolant le duodénum et la tête du pancréas, accolement du mésogastre postérieur à gauche accolant le corps pancréatique.

En outre duodénum et pancréas sont croisés l'un et l'autre par la **racine du méso-côlon transverse** qui après avoir croisé la face antérieure du deuxième duodénum et la tête pancréatique longe le bord inférieur du corps et de la queue. De même dans l'étage sous-mésocolique, la **racine du mésentère,** après avoir croisé le quatrième duodénum croise la face antérieure du processus uncinatus pour rejoindre les vaisseaux mésentériques et croiser le troisième duodénum. (Fig. 11).

4. Duodénum et pancréas ont une **VASCULARISATION EN PARTIE COMMUNE** assurée par les arcades pancréatico-duodénales anastomosant les branches de l'artère gastro-duodénale avec des branches de l'artère mésentérique supérieure.

FIGURE 12 bis

Pancréatographie par cathétérisme rétrograde de la papille (cliché de profil).

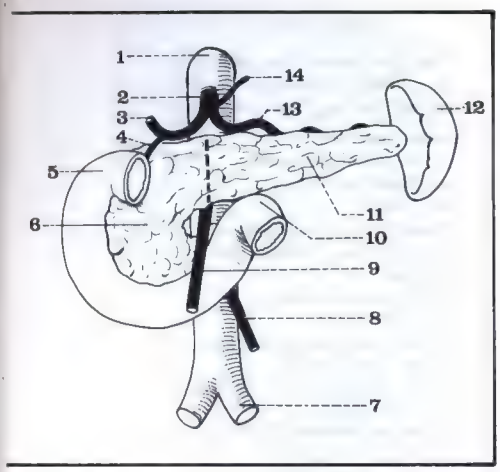

FIGURE 12 bis

Disposition schématique des trois principaux pédicules du tube digestif.

1. *Aorte abdominale.*
2. *Tronc cœliaque.*
3. *Artère hépatique propre.*
4. *Artère gastro-duodénale.*
5. *Duodénum.*
6. *Tête du pancréas.*
7. *Artère iliaque primitive gauche.*
8. *Artère mésentérique inférieure.*
9. *Artère mésentérique supérieure.*
10. *Angle duodéno-jéjunal.*
11. *Queue du pancréas.*
12. *Rate.*
13. *Artère splénique.*
14. *Artère coronaire stomachique.*

5. Duodénum et pancréas ont enfin des **RAPPORTS COMMUNS** avec les éléments situés dans la même loge péritonéale :

• *voie biliaire principale* qui, après avoir croisé la face postérieure du premier duodénum puis la face postérieure de la tête pancréatique vient se terminer avec le canal de Wirsung dans l'ampoule de Vater* au niveau du deuxième duodénum ;

• *veine porte* et ses branches d'origine plaquées à la face postérieure du pancréas ;

• *vaisseaux mésentériques* enfin, qui après avoir croisé le bord inférieur de l'isthme pancréatique passent en avant du processus uncinatus puis en avant du troisième duodénum. (Fig. 12 bis).

En réalité, ces connexions s'effectuent essentiellement entre le duodénum et la partie droite du pancréas. La partie gauche de ce dernier reste au contraire totalement indépendante de l'anneau duodénal. Aussi nous paraît-il logique de distinguer :

• **d'une part le duodéno-pancréas** comprenant le duodénum accolé, la tête du pancréas, le processus uncinatus et l'isthme pancréatique c'est-à-dire toute la partie du pancréas située à droite des vaisseaux mésentériques ;

• **d'autre part, le pancréas gauche** comprenant le corps et la queue du pancréas, c'est-à-dire toute la partie de l'organe située à gauche des vaisseaux mésentériques.

Cette division correspond non seulement à une réalité anatomique mais aussi à une réalité pathologique et surtout chirurgicale.

Nous étudierons donc successivement les rapports du duodéno-pancréas, ceux du pancréas gauche réservant enfin deux courts chapitres à deux segments particulier du duodénum : le premier duodénum mobile et l'angle duodéno-jéjunal.

Les rapports du duodéno-pancréas

Le duodéno-pancréas est situé dans une loge péritonéale limitée :

• EN ARRIERE par le **fascia de Treitz** qui l'accole au plan postérieur mais que l'on peut chirurgicalement décoller en incisant le péritoine pariétal postérieur le long du deuxième duodénum rendant ainsi au duodéno-pancréas sa mobilité primitive ce qui permet d'explorer la face postérieure de la tête pancréatique et le cholédoque terminal (Fig. 13) :

• EN AVANT par le **péritoine pariétal** postérieur définitif qui donne naissance sur la face antérieure du duodéno-pancréas :

— à la racine du **méso-côlon transverse** qui croise horizontalement la face antérieure du deuxième duodénum puis de la tête pancréatique avant de rejoindre le bord inférieur de l'isthme ;

— à l'extrémité droite du **ligament gastro-colique** tendue verticalement du bord inférieur du premier duodénum à la racine du méso-côlon transverse ;

— enfin, à la racine du **mésentère** qui naît de l'angle duodéno-jéjunal, descend obliquement en bas et à droite longeant la face antérieure du quatrième duodénum puis croise la face antérieure du processus uncinatus et la face antérieure du troisième duodénum (Fig. 14).

Ainsi, le duodéno-pancréas a-t-il une **situation :**

• **sous-mésocolique** dans son tiers inférieur, la partie inférieure de la tête, le deuxième duodénum et la moitié droite du troisième duodénum étant en outre tapissés en avant par le méso-côlon droit accolé ;

• **sus-mésocolique** dans ses deux tiers supérieurs, la partie droite de la tête, le premier duodénum accolé, le genu superius et la partie supérieure du deuxième duodénum répondant à la grande cavité péritonéale tandis que la partie gauche de la tête et l'isthme pancréatique situés à gauche du ligament gastro-colique répondent en avant à l'arrière-cavité des épiploons.

Nous étudierons successivement les rapports du duodéno-pancréas à l'intérieur puis à l'extérieur de cette loge péritonéale.

---

* VATER Abraham (1684-1751) - Anatomiste et médecin allemand.

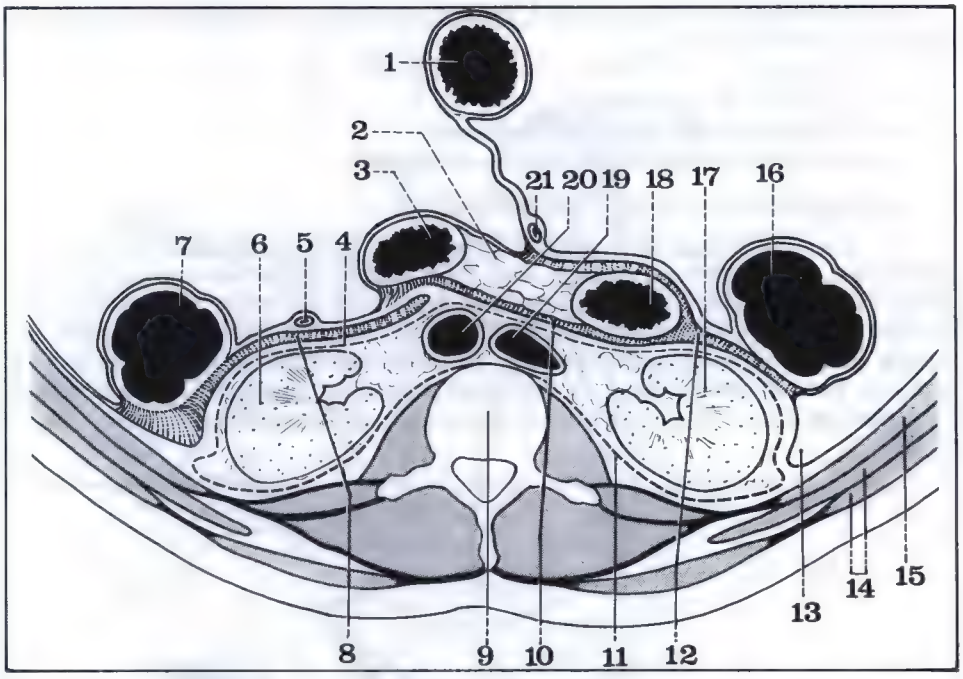

FIGURE 13

Coupe horizontale de l'abdomen passant par la partie inférieure de la tête pancréatique (segment inférieur de la coupe).

1. *Première anse grêle.*
2. *Partie inférieure de la tête pancréatique.*
3. *Quatrième duodénum.*
4. *Fascia pré-rénal.*
5. *Veine mésentérique inférieure.*
6. *Rein gauche.*
7. *Côlon descendant.*
8. *Fascia de Toldt gauche.*
9. *Deuxième vertèbre lombaire.*
10. *Fascia de Treitz.*
11. *Fascia rétro-rénal.*
12. *Fascia de Toldt droit.*
13. *Gouttière pariéto-colique droite.*
14. *Muscles grand et petit obliques.*
15. *Muscle transverse.*
16. *Côlon ascendant.*
17. *Rein droit.*
18. *Deuxième duodénum.*
19. *Veine cave inférieure.*
20. *Aorte abdominale.*
21. *Artère mésentérique supérieure.*

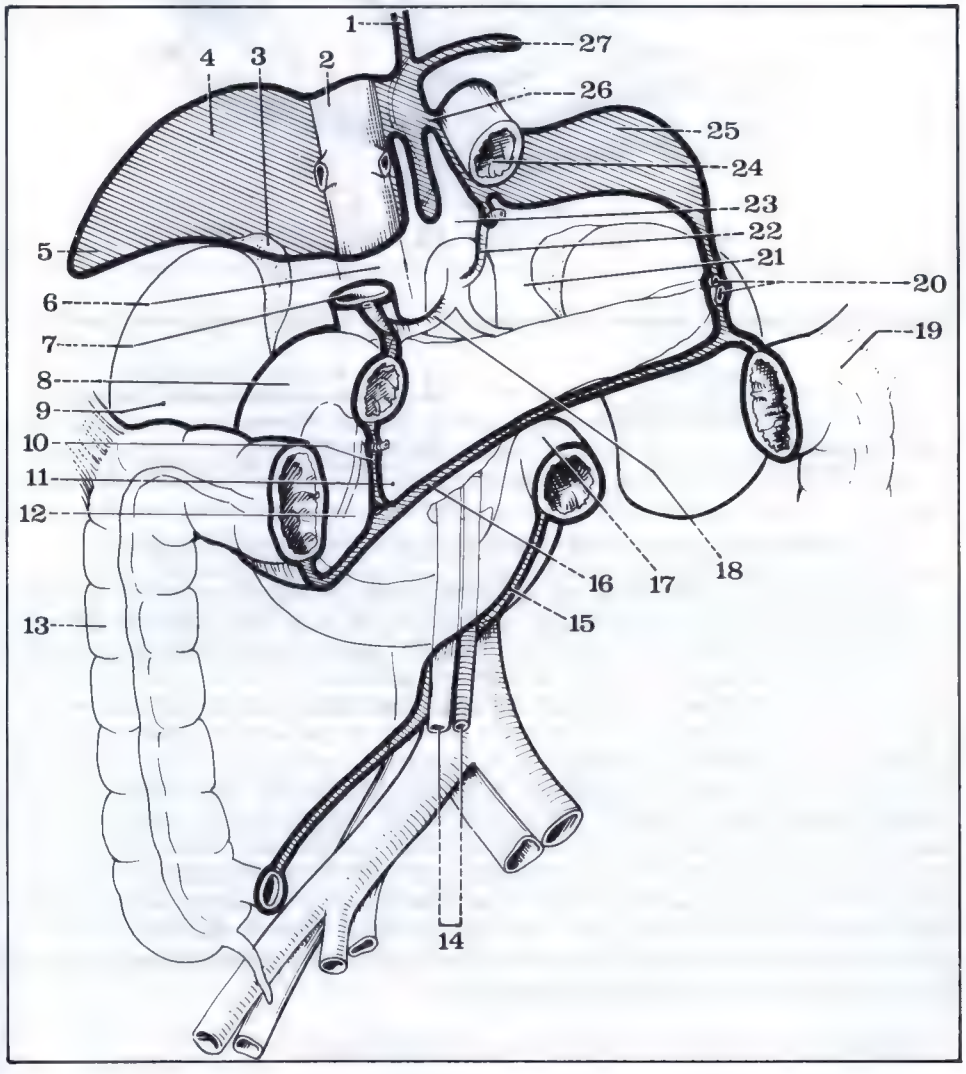

FIGURE 14

Le péritoine pariétal postérieur définitif et les racines des principaux mésos et ligaments péritonéaux (d'après Monod et Duhamel).

1. *Insertion du ligament falciforme.*
2. *Veine cave inférieure.*
3. *Surrénale droite.*
4. *Ligament coronaire du foie.*
5. *Ligament triangulaire droit.*
6. *Hiatus de Winslow.*
7. *Veine porte dans le pied du petit épiploon.*
8. *Duodénum.*
9. *Rein droit.*
10. *Insertion du ligament gastro-colique sur la tête du pancréas.*
11. *Récessus droit de l'arrière-cavité des épiploons.*
12. *Tête du pancréas.*
13. *Côlon ascendant.*
14. *Vaisseaux mésentériques supérieurs.*
15. *Racine du mésentère.*
16. *Racine du méso-côlon transverse.*
17. *Angle duodéno-jéjunal.*
18. *Faux de l'artère hépatique (bord inférieur du foramen bursae omentalis).*
19. *Angle colique gauche.*
20. *Vaisseaux spléniques dans l'épiploon pancréatico-splénique.*
21. *Arrière-cavité des épiploons.*
22. *Faux de la coronaire stomachique (bord supérieur du foramen bursae omentalis).*
23. *Vestibule de l'arrière-cavité des épiploons.*
24. *Œsophage abdominal.*
25. *Ligament gastro-phrénique.*
26. *Insertion diaphragmatique du petit épiploon.*
27. *Ligament triangulaire gauche du foie.*

A L'INTÉRIEUR DE LA LOGE PÉRITONÉALE, le duodénum contracte des rapports importants avec :

- le cholédoque ;
- l'origine de la veine porte ;
- les vaisseaux mésentériques supérieurs ;
- les arcades vasculaires pancréatico-duodénales.

A) RAPPORTS AVEC LE CHOLÉDOQUE :

Le canal cholédoque, à la partie inférieure du pédicule hépatique croise la face postérieure du premier duodénum dont il est séparé par le tubercule omental du pancréas, puis descend en arrière de la face postérieure de la tête pancréatique où il se creuse une gouttière parfois transformée en un véritable canal en décrivant une courbe à concavité supérieure et droite ; il s'accole au canal de Wirsung et vient se terminer dans la paroi interne du deuxième duodénum où il s'ouvre au niveau de l'ampoule de Vater. Cette terminaison est entourée par le **sphincter d'Oddi*** (Fig. 15 et 16).

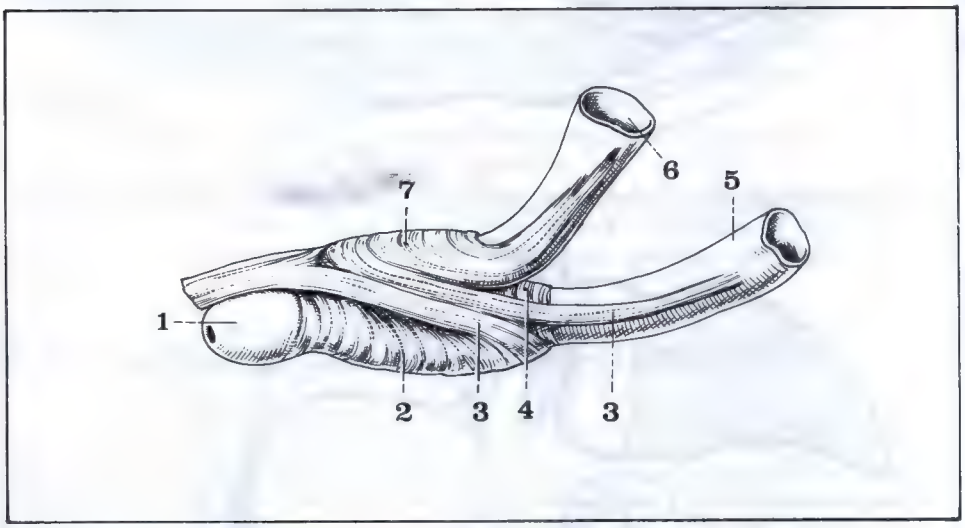

FIGURE 15

Le sphincter d'Oddi.

1. *Papille.*
2. *Sphincter commun.*
3. *Fibres musculaires longitudinales.*
4. *Sphincter propre du canal de Wirsung.*
5. *Canal de Wirsung.*
6. *Canal cholédoque.*
7. *Sphincter propre du cholédoque.*

FIGURE 16

Radiographie peropératoire de la voie biliaire principale. Imprégnation simultanée du deuxième duodénum et du canal de Wirsung.

B) RAPPORTS AVEC L'ORIGINE DE LA VEINE PORTE (Fig. 17) :

L'origine de la veine porte ou **confluent portal** est située en arrière de la face postérieure de l'isthme pancréatique, un peu à droite de la ligne médiane à hauteur de la deuxième lombaire. Ce confluent est formé par la réunion à angle droit de la *veine spléno-mésaraïque,* réunion de la veine splénique et de la veine mésaraïque inférieure qui suit la face postérieure du corps pancréatique, et de la *veine mésentérique supérieure* de direction sensiblement verticale et qui a croisé auparavant la face antérieure du troisième duodénum et du processus uncinatus. De 10 à 15 mm de diamètre, la veine porte est plaquée à la face postérieure du pancréas dont elle est rendue solidaire par le fascia de Treitz. Elle monte obliquement en haut et un peu à droite pour croiser la face postérieure du deuxième duodénum. Dans ce trajet, elle se rapproche progressivement du cholédoque situé plus à droite mais reste à distance des arcades pancréatico-duodénales. L'axe vasculaire formé par la veine mésentérique supérieure et la veine porte marque la limite entre le pancréas droit et le pancréas gauche. Ce confluent portal constitue en outre un rapport éminement dangereux au cours de la duodéno-pancréatectomie.

---

* ODDI Ruggero (1864-1913) - Médecin et physiologiste italien.

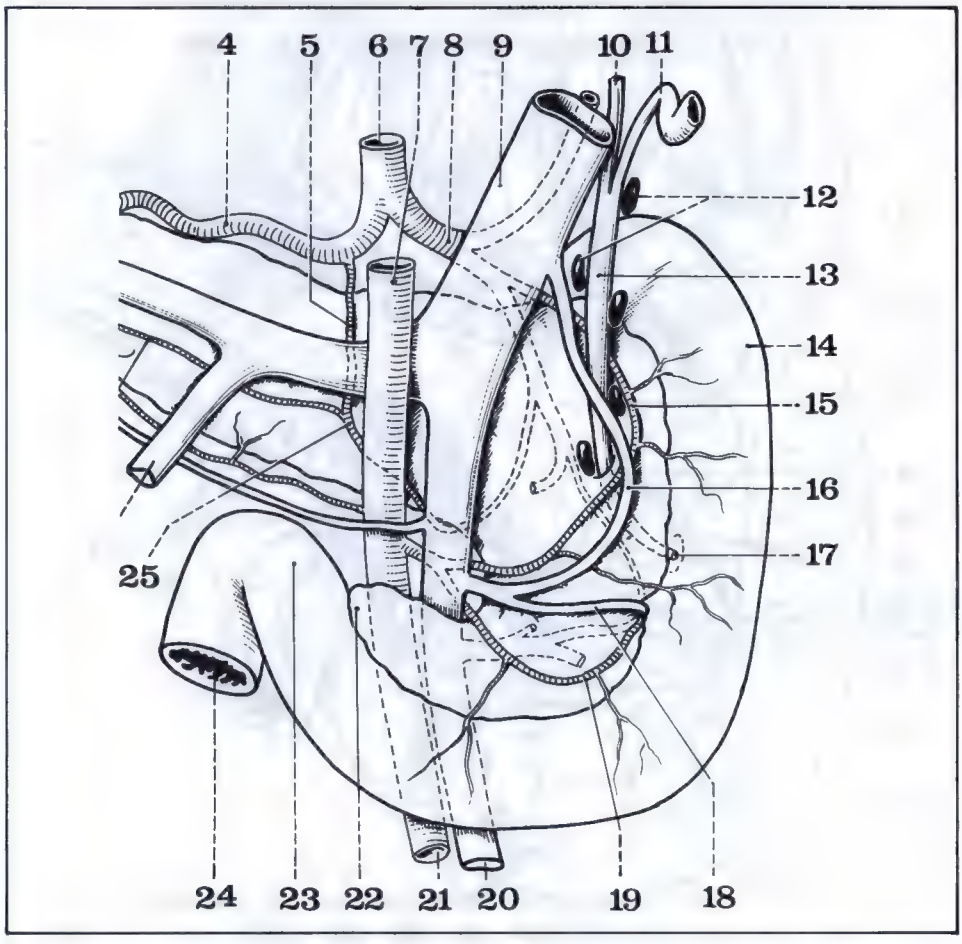

FIGURE 17

Vue postérieure du duodénum, du pancréas et de la veine porte.

4. *Artère splénique.*
5. *Artère pancréatique dorsale.*
6. *Tronc cœliaque.*
7. *Artère mésentérique supérieure.*
8. *Artère hépatique commune.*
9. *Veine porte.*
10. *Canal hépatique commun.*
11. *Canal cystique.*
12. *Ganglions du pédicule hépatique.*
13. *Canal cholédoque.*
14. *Deuxième duodénum.*
15. *Arcade artérielle supérieure de la tête pancréatique.*
16. *Veine pancréatico-duodénale supérieure et droite.*
17. *Ampoule de Vater.*
18. *Veine pancréatico-duodénale inférieure et droite.*
19. *Artère pancréatico-duodénale inférieure et gauche.*
20. *Veine mésentérique supérieure.*
21. *Artère mésentérique supérieure.*
22. *Processus uncinatus.*
23. *Quatrième duodénum.*
24. *Angle duodéno-jéjunal.*
25. *Arcade de Kirk.*

C) RAPPORTS AVEC LES VAISSEAUX MESENTERIQUES SUPERIEURS : (Fig. 17 et 18)

L'artère mésentérique supérieure née de la face antérieure de l'aorte abdominale, en arrière de l'isthme pancréatique pénètre dans la loge duodéno-pancréatique en croisant le bord inférieur de l'isthme. Elle s'insinue ensuite entre le bord inférieur de l'isthme et la face antérieure du processus uncinatus, croise la face antérieure du processus uncinatus puis la face antérieure du troisième duodénum pour pénétrer dans la racine du mésentère.

La veine mésentérique supérieure, située contre le flanc droit de l'artère homologue, suit le même trajet et, après avoir croisé la face antérieure du troisième duodénum et du processus uncinatus, passe à la face postérieure de l'isthme pour se terminer dans le confluent portal.

D) LES RAPPORTS AVEC LES VAISSEAUX PANCREATICO-DUODENAUX : (Fig. 17)

Le duodéno-pancréas est en rapport avec deux arcades vasculaires formées par des branches de la gastro-duodénale et de l'artère mésentérique supérieure, arcades qui assurent l'essentiel de sa vascularisation.

L'arcade pancréatico-duodénale supérieure et droite (ou postérieure) est formée par l'anastomose de l'artère pancréatico-duodénale supérieure droite (A. Pancreatico Duodenalis Superior) qui naît de la gastro-duodénale en arrière du premier duodénum, passe dans le triangle inter-porto-cholédocien, croise la face antérieure du cholédoque puis la face postérieure de la tête et de l'isthme pancréatique pour aller s'anastomoser avec l'artère pancréatico-duodénale supérieure gauche (A. Pancreatico Duodenalis Inferior), branche de l'artère mésentérique supérieure.

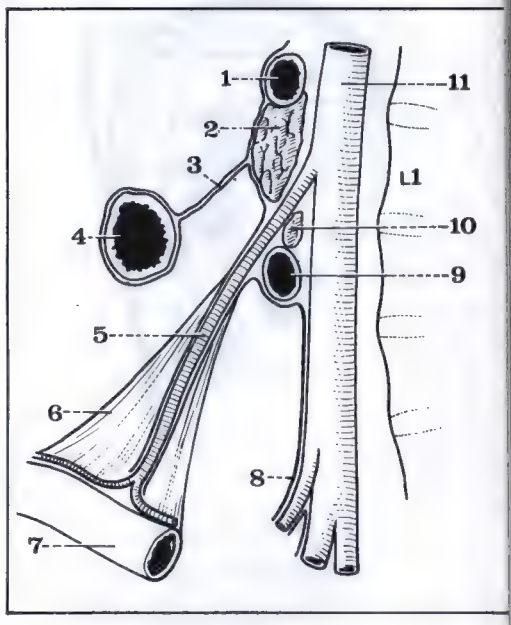

FIGURE 18

Coupe sagittale schématique montrant les rapports de l'artère mésentérique supérieure avec le pancréas.

1. *Premier duodénum.*
2. *Pancréas.*
3. *Méso-côlon transverse.*
4. *Côlon transverse.*
5. *Artère mésentérique supérieure.*
6. *Mésentère.*
7. *Intestin grêle.*
8. *Péritoine pariétal postérieur de l'étage sous-mésocolique.*
9. *Troisième duodénum.*
10. *Processus uncinatus.*
11. *Aorte abdominale.*

FIGURE 19

Vue antérieure du duodéno-pancréas et de sa vascularisation.

1. *Canal cholédoque.*
2. *Genu superius du duodénum.*
3. *Artère gastro-duodénale.*
4. *Arcade de Kirk.*
5. *Deuxième duodénum.*
6. *Artère et veine gastro-épiploïques droites.*
7. *Artère pancréatico-duodénale inférieure et droite.*
8. *Artère pancréatico-duodénale supérieure et droite.*
9. *Veine pancréatique rejoignant le tronc gastro-colique de Henle.*
10. *Veine colique supérieure droite.*
11. *Troisième duodénum.*
12. *Artère pancréatico-duodénale inférieure et gauche.*
13. *Artère colique supérieure droite.*
14. *Veine mésentérique supérieure.*
15. *Artère mésentérique supérieure.*
16. *Processus uncinatus.*
17. *Artère de l'angle duodéno-jéjunal.*
18. *Angle duodéno-jéjunal.*
19. *Veine mésentérique inférieure.*
20. *Artère pancréatique transverse.*
25. *Queue du pancréas.*
26. *Artère splénique.*
27. *Artère coronaire stomachique.*
28. *Orifice aortique du diaphragme.*
29. *Tronc cœliaque.*
30. *Artère hépatique commune.*
31. *Artère pancréatique dorsale.*
32. *Artère pylorique.*
33. *Artère hépatique propre.*
34. *Veine porte.*

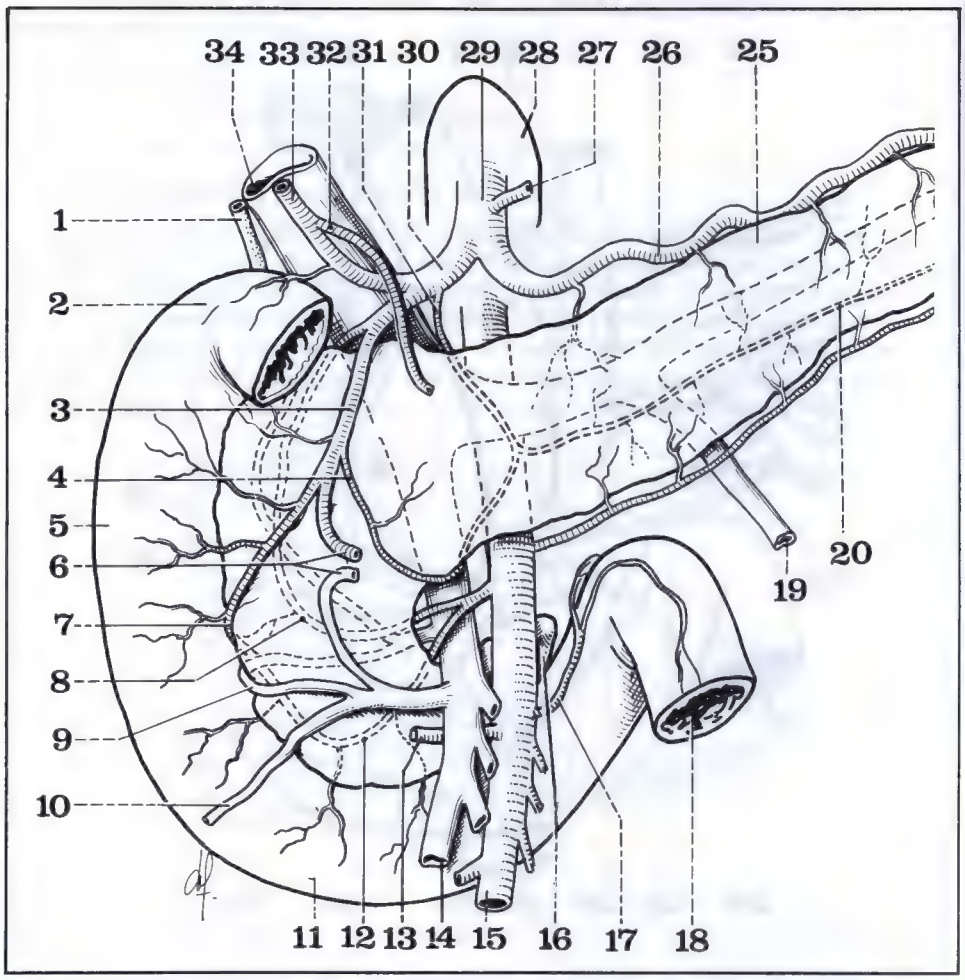

L'arcade pancréatico-duodénale inférieure et droite (ou arcade antérieure) est constituée par l'anastomose de l'artère pancréatico-duodénale inférieure droite, branche terminale de la gastro-duodénale qui naît au bord inférieur du premier duodénum, longe d'abord la face antérieure de la tête pancréatique en un trajet oblique en bas et à droite, traverse la tête du pancréas au contact du bord interne du deuxième duodénum, un peu au-dessus de l'ampoule de Vater et va s'anastomoser en arrière du processus uncinatus avec l'artère pancréatico-duodénale inférieure gauche, branche de la mésentérique supérieure. (Fig. 19).

Il existe de même **deux arcades veineuses** : *une arcade veineuse supérieure et droite* (ou postérieure) formée par l'anastomose d'une veine pancréatico-duodénale supérieure droite et d'une veine pancréatico-duodénale supérieure gauche. Cette arcade suit le même trajet que l'arcade artérielle homologue en passant cependant en arrière du cholédoque. Elle s'abouche en haut dans la veine porte au niveau du pied du pédicule hépatique, en bas dans la partie terminale de la veine mésentérique supérieure.

L'arcade pancréatico-duodénale inférieure et droite (ou antérieure) s'abouche dans la veine mésentérique supérieure en arrière de la tête pancréatique : elle suit l'artère correspondante, et, à la face antérieure du pancréas s'unit à la veine gastro-épiploïque droite et à la veine colique supérieure droite pour former le tronc gastro-colique de Henle* qui se jette à la face antérieure de la veine mésentérique supérieure. (Fig. 19 et 20).

Des lymphatiques antérieurs et postérieurs sont disséminés le long de ces deux arcades artérielles à la face antérieure et à la face postérieure de la tête du pancréas. (Fig. 17).

* HENLE Friedrich Gustav Jacob (1809-1885) - Anatomiste et histologiste allemand.

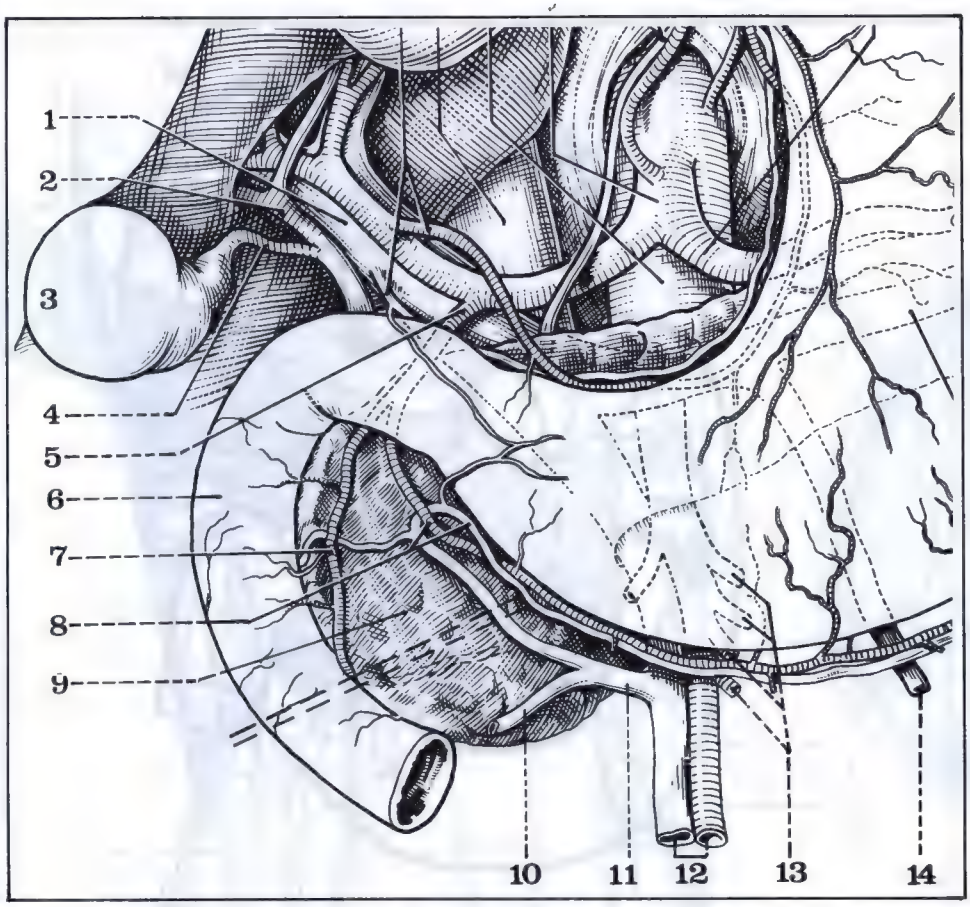

FIGURE 20

Le tronc cœliaque et ses branches terminales.

1. *Veine porte.*
2. *Canal hépatique.*
3. *Fond de la vésicule biliaire.*
4. *Canal cystique.*
5. *Artère gastro-duodénale.*
6. *Deuxième portion du duodénum.*
7. *Artère pancréatico-duodénale inférieure droite.*
8. *Veine gastro-épiploïque droite.*
9. *Tête du pancréas.*
10. *Veine colique supérieure droite.*
11. *Tronc veineux gastro-colique (de Henle).*
12. *Vaisseaux mésentériques supérieurs.*
13. *Branches jéjunales.*
14. *Veine mésentérique inférieure.*

En pointillés la racine d'insertion du méso-côlon transverse.

LES RAPPORTS EN DEHORS DE LA LOGE PÉRITONÉALE (Fig. 20 et 20 bis).

— EN AVANT, le duodéno-pancréas répond au **méso-côlon transverse** dont la racine croise horizontalement le deuxième duodénum et la face antérieure de la tête pancréatique et qui contient l'arcade du côlon transverse (arcade de Riolan). (Fig. 20 bis).

Les rapports antérieurs sont donc à la fois sus et sous-mésocoliques.

• **La partie sus-mésocolique** de la tête pancréatique répond à droite, dans la grande cavité péritonéale, à la face inférieure du foie et à la vésicule biliaire qui vient au contact du genu superius auquel elle est parfois unie par un repli péritonéal : le ligament cystico-duodénal.

A gauche de l'insertion de l'extrémité droite du ligament gastro-colique, la tête pancréatique répond au prolongement droit de l'arrière-cavité des épiploons qui la sépare du premier duodénum et de la région pylorique.

• **La partie sous-mésocolique** du duodéno-pancréas répond :

• *au pédicule mésentérique supérieur* formé par l'artère mésentérique supérieure à gauche, la veine homologue à droite entourées de nombreux lymphatiques et d'un important plexus nerveux. Ce pédicule émerge de la profondeur entre le bord inférieur de l'isthme en haut et la face antérieure du processus uncinatus en bas, puis croise le troisième duodénum pour pénétrer dans la racine du mésentère. (Fig. 19).

• plus à droite, le *pédicule colique supérieur droit,* né de l'artère mésentérique supérieure chemine dans le méso-côlon droit accolé en avant du duodéno-pancréas croisant ainsi obliquement la partie inférieure de la tête pancréatique puis la partie inférieure du troisième duodénum en se dirigeant vers l'angle colique droit, (Fig. 19).

• plus à distance, le duodéno-pancréas répond au *côlon transverse* et au grand épiploon qui retombe en avant de lui et le sépare de la paroi abdominale antérieure.

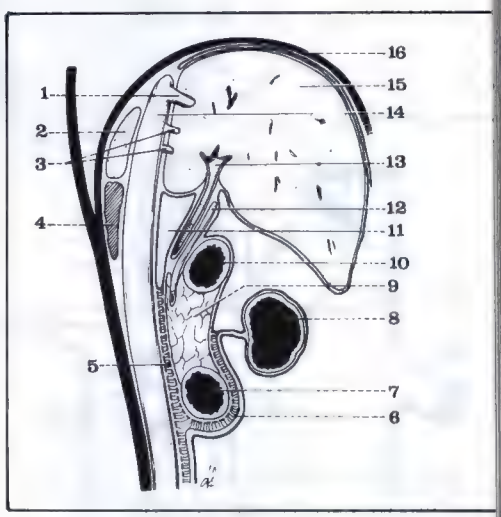

FIGURE 20 bis

Coupe verticale de l'abdomen passant par l'hiatus de Winslow (d'après Grégoire et Oberlin).

1. *Veine sus-hépatique.*
2. *Partie rétro-cave du lobe de Spigel.*
3. *Veines sus-hépatiques accessoires.*
4. *Pôle supérieur de la glande surrénale droite.*
5. *Fascia de Treitz*
6. *Fascia de Toldt.*
7. *Troisième duodénum.*
8. *Côlon transverse.*
9. *Tête du pancréas.*
10. *Premier duodénum.*
11. *Hiatus de Winslow.*
12. *Voie biliaire principale.*
13. *Veine porte.*
14. *Veine cave inférieure.*
15. *Foie.*
16. *Diaphragme.*

FIGURE 21

Les rapports postérieurs du duodénum et du pancréas. (Les deux organes sont supposés transparents).

1. *Veine rénale droite.*
2. *Duodénum.*
3. *Uretère droit.*
4. *Pédicule spermatique droit.*
6. *Artère mésentérique inférieure.*
7. *Pédicule spermatique gauche.*
8. *Uretère gauche.*
9. *Artère mésentérique supérieure.*
10. *Angle duodéno-jéjunal.*
11. *Queue du pancréas.*
12. *Rein gauche.*
13. *Surrénale gauche.*
14. *Artère splénique.*
15. *Artère coronaire stomachique.*
16. *Tronc cœliaque.*
17. *Aorte abdominale.*
18. *Artère hépatique commune.*
19. *Veine cave inférieure.*
20. *Surrénale droite.*
21. *Rein droit.*

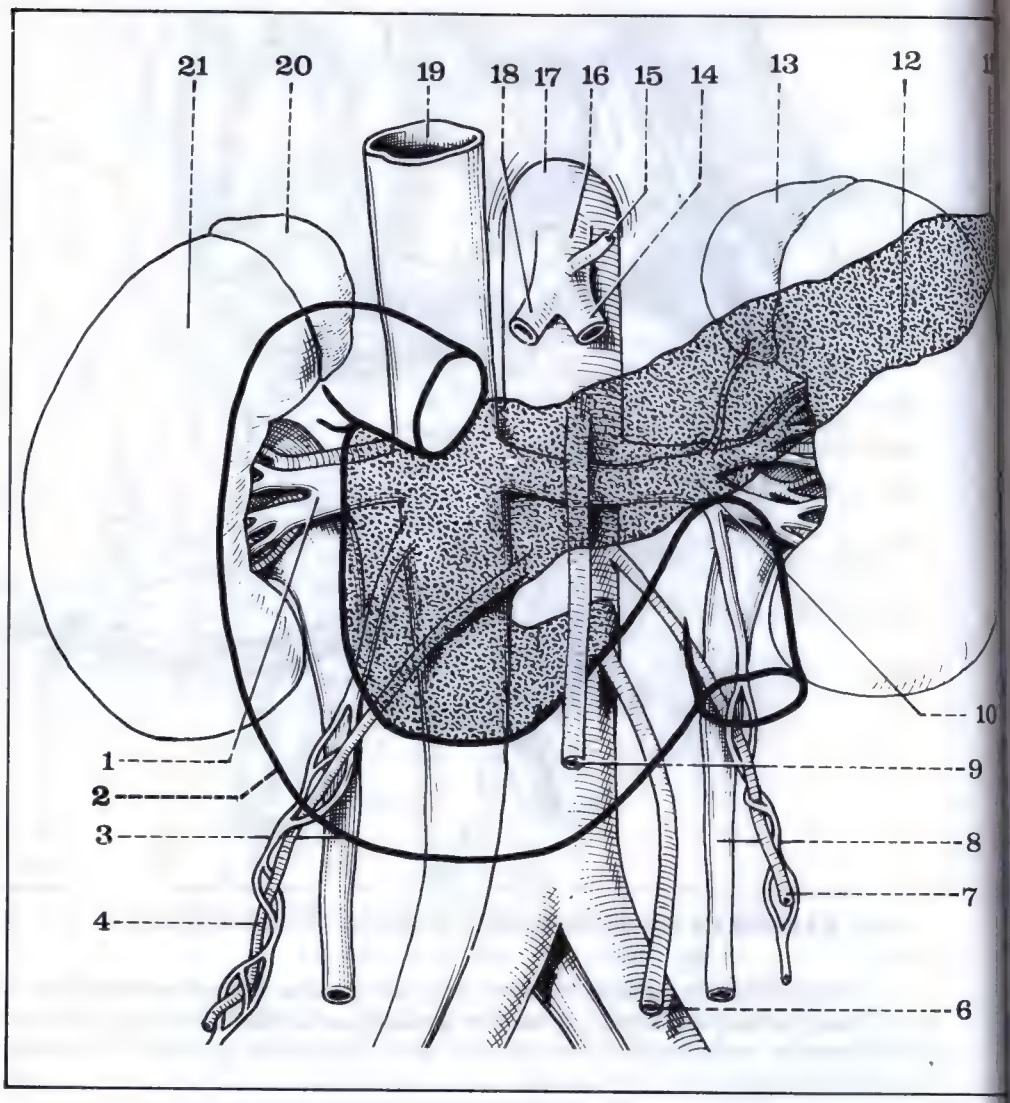

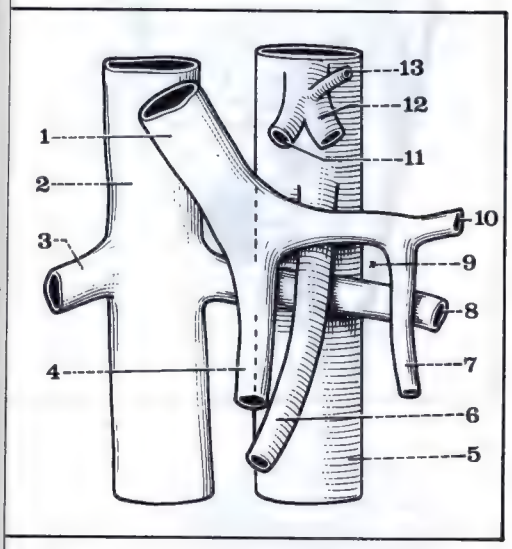

FIGURE 22

Vue antérieure du quadrilatère veineux de Rogie.

1. *Veine porte.*
2. *Veine cave inférieure.*
3. *Veine rénale droite.*
4. *Veine mésentérique supérieure.*
5. *Aorte abdominale.*
6. *Artère mésentérique supérieure.*
7. *Veine mésentérique inférieure.*
8. *Veine rénale gauche.*
9. *Quadrilatère veineux de Rogie.*
10. *Veine splénique.*
11. *Artère hépatique.*
12. *Artère splénique.*
13. *Artère coronaire stomachique.*

— EN ARRIERE, le duodéno-pancréas répond par l'intermédiaire du fascia de Treitz au plan veineux de la **veine cave inférieure** volumineuse, verticale, située un peu à droite de l'axe mésentérico-portal et recevant les deux veines rénales droite et gauche, cette dernière croisant la face antérieure de l'aorte. (Fig. 21).

• Plus à gauche, **l'aorte,** verticale, répond à la face postérieure de l'isthme pancréatique et à la partie la plus interne du troisième duodénum. Elle donne naissance à ce niveau aux deux artères rénales gauche et droite, cette dernière passant en arrière de la veine cave inférieure et surtout à l'artère mésentérique supérieure qui forme avec la face antérieure de l'aorte une véritable pince vasculaire au troisième duodénum, pince qui peut être à l'origine de certaines sténoses duodénales. L'artère mésentérique supérieure apparaît située ainsi dans un véritable **quadrilatère veineux** constitué en bas par la veine rénale gauche, à droite par la veine mésentérique supérieure, en haut par le tronc veineux spléno-mésaraïque, à gauche par la veine mésentérique inférieure : c'est le **quadrilatère de Rogie** (Fig. 22).

• A droite de la veine cave, le duodéno-pancréas et plus particulièrement le deuxième duodénum répondent au pédicule rénal droit et au bord interne du rein droit, à l'origine de l'uretère et aux vaisseaux spermatiques ou utéro-ovariens qui croisent la face antérieure de la veine cave au niveau du bord supérieur de la troisième lombaire.

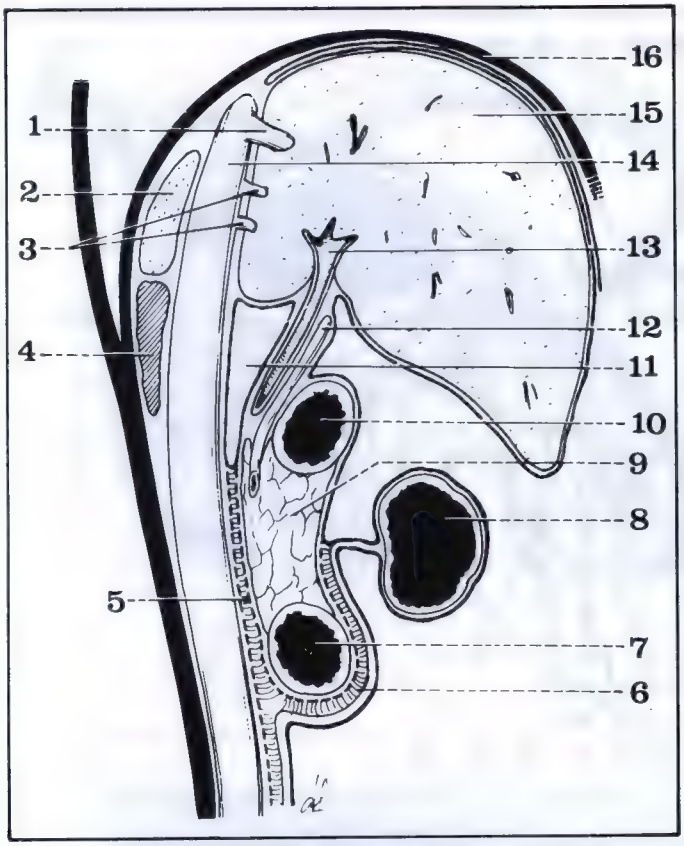

FIGURE 23

Coupe verticale de l'abdomen passant par l'hiatus de Winslow (d'après Grégoire et Oberlin).

1. *Veine sus-hépatique.*
2. *Partie rétro-cave du lobe de Spigel.*
3. *Veines sus-hépatiques accessoires.*
4. *Pôle supérieur de la glande surrénale droite.*
5. *Fascia de Treitz.*
6. *Fascia de Toldt.*
7. *Troisième duodénum.*
8. *Côlon transverse.*
9. *Tête du pancréas.*
10. *Premier duodénum.*
11. *Hiatus de Winslow.*
12. *Voie biliaire principale.*
13. *Veine porte.*
14. *Veine cave inférieure.*
15. *Foie.*
16. *Diaphragme.*

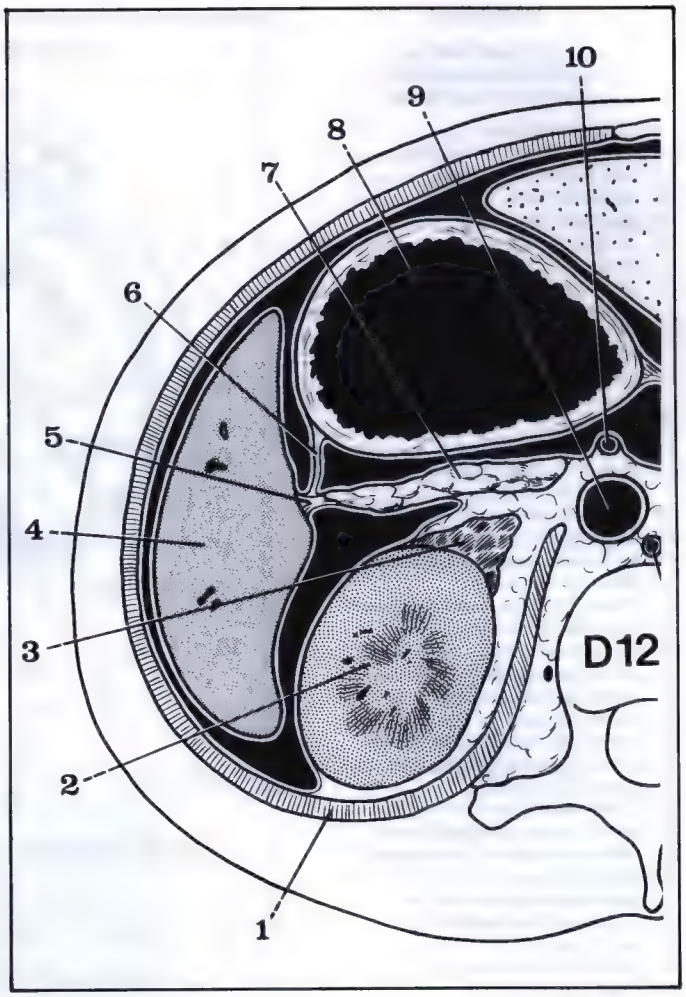

FIGURE 24

Coupe horizontale passant par la douzième vertèbre dorsale (segment inférieur de la coupe).

1. *Portion gauche du diaphragme.*
2. *Rein gauche.*
3. *Surrénale gauche.*
4. *Rate.*
5. *Épiploon pancréatico-splénique.*
6. *Épiploon gastro-splénique*
7. *Corps du pancréas.*
8. *Estomac.*
9. *Aorte abdominale.*
10. *Tronc cœliaque.*

Les rapports du pancréas gauche

Comprenant le corps et la queue du pancréas, le pancréas gauche est entièrement sus-mésocolique. Il est presque entièrement contenu dans une loge péritonéale formée :

• EN ARRIERE par le mésogastre postérieur accolé qui le fixe au plan postérieur ;

• EN AVANT par le péritoine pariétal postérieur définitif de l'arrière-cavité des épiploons.

Le pancréas gauche est en outre longé sur son bord inférieur par la racine du méso-côlon transverse.

A son extrémité gauche, au niveau de la queue, le pancréas pénètre entre les deux feuillets antérieur et postérieur de l'**épiploon pancréatico-splénique** reliant le bord postérieur de la rate au plan postérieur et formant la moitié postérieure de la paroi gauche de l'arrière-cavité des épiploons. (Fig. 23 et 24).

FIGURE 25

Vue antérieure du duodéno-pancréas et de sa vascularisation.

1. *Canal cholédoque.*
2. *Genu superius du duodénum.*
3. *Artère gastro-duodénale.*
4. *Arcade de Kirk.*
5. *Deuxième duodénum.*
6. *Artère et veine gastro-épiploïques droites.*
7. *Artère pancréatico-duodénale inférieure et droite.*
8. *Artère pancréatico-duodénale supérieure et droite.*
9. *Veine pancréatique rejoignant le tronc gastro-colique de Henle.*
10. *Veine colique supérieure droite.*
11. *Troisième duodénum.*
12. *Artère pancréatico-duodénale inférieure et gauche.*
13. *Artère colique supérieure droite.*
14. *Veine mésentérique supérieure.*
15. *Artère mésentérique supérieure.*
16. *Processus uncinatus.*
17. *Artère de l'angle duodéno-jéjunal.*
18. *Angle duodéno-jéjunal.*
19. *Veine mésentérique inférieure.*
20. *Artère pancréatique transverse.*
21. *Artère pancréatique inférieure.*
22. *Veine splénique.*
23. *Artère gastro-épiploïque gauche.*
24. *Terminaison de l'artère splénique.*
25. *Queue du pancréas.*
26. *Artère splénique.*
27. *Artère coronaire stomachique.*
28. *Orifice aortique du diaphragme.*
29. *Tronc cœliaque.*
30. *Artère hépatique commune.*
31. *Artère pancréatique dorsale.*
32. *Artère pylorique.*
33. *Artère hépatique propre.*
34. *Veine porte.*

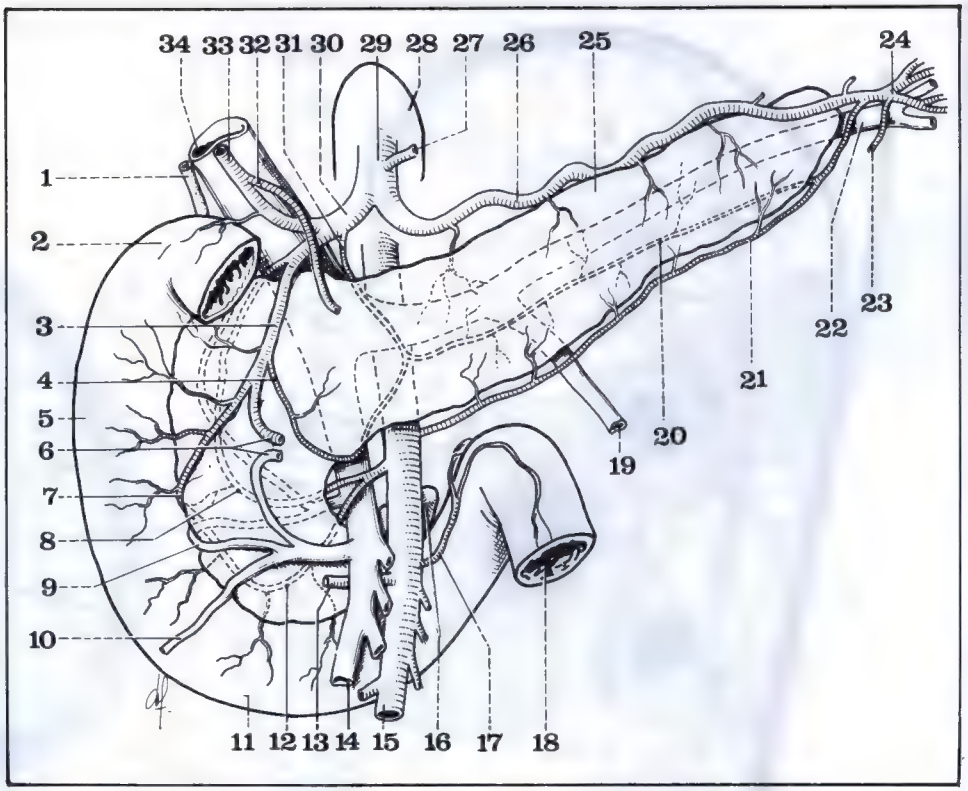

FIGURE 25 bis

Vue tomodensitométrique du pancréas gauche et du pôle inférieur de la rate.

LES RAPPORTS A L'INTERIEUR DE LA LOGE PERITONEALE

A l'intérieur de cette loge péritonéale, le pancréas gauche entre essentiellement en rapport avec les vaisseaux spléniques. (Fig. 25).

• L'ARTERE SPLENIQUE, née du tronc cœliaque, un peu au-dessus du bord supérieur de l'isthme descend d'abord obliquement en bas et à gauche dans la région cœliaque de Luschka pour rejoindre le bord supérieur du corps du pancréas. Elle chemine ensuite transversalement de dedans en dehors, en arrière du corps et de la queue du pancréas, tout près du bord supérieur qu'elle déborde plus ou moins par endroits par ses sinuosités. Elle donne en cours de route un nombre variable de grêles collatérales au pancréas gauche puis, au niveau de la queue du pancréas, elle croise à nouveau le bord supérieur, passe à la face antérieure de la queue pancréatique, pénétrant avec elle dans l'épiploon pancréatico-splénique pour gagner le hile de la rate où elle se divise en ses deux terminales. A ce niveau elle donne naissance aux vaisseaux courts de l'estomac et à l'artère gastro-épiploïque gauche qui pénètre immédiatement dans l'épiploon gastro-splénique.

• LA VEINE SPLENIQUE, née dans le hile de la rate chemine entièrement à la face postérieure du pancréas dont elle suit la direction en un trajet sensiblement rectiligne jusqu'au niveau de l'isthme où elle s'unit à la veine mésentérique inférieure pour constituer le tronc spléno-mésaraïque qui va rejoindre la veine mésentérique supérieure pour former l'origine de la veine porte. En cours de route, elle reçoit un nombre variable de petites collatérales nées directement du parenchyme pancréatique dont elle est ainsi étroitement solidaire.

• LA VEINE MESENTERIQUE INFERIEURE n'a qu'un très court trajet dans la loge pancréatique gauche. Cheminant initialement dans le méso-côlon gauche accolé, elle a suivi d'abord un trajet vertical, le long de l'angle duodéno-jéjunal au niveau duquel elle se coude presque à angle droit, décrivant une courbe à concavité inférieure et droite surplombant l'angle duodéno-jéjunal et formant avec l'artère colique supérieure gauche **l'arc vasculaire de Treitz.** Elle croise

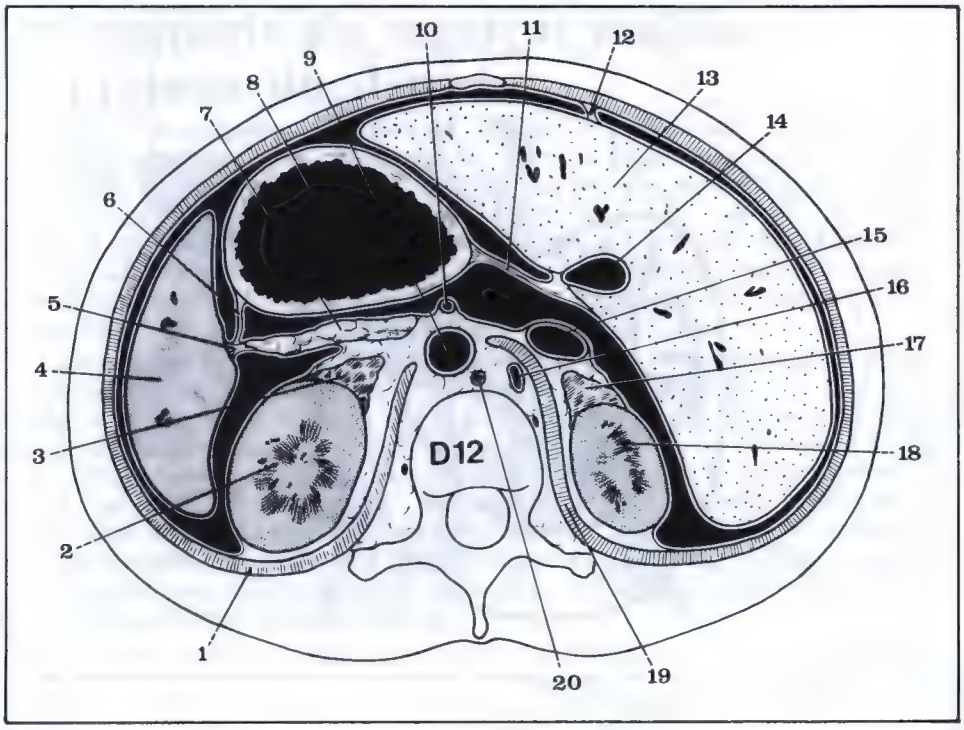

FIGURE 26

Coupe horizontale passant par la douzième vertèbre dorsale (segment inférieur de la coupe)

1. *Portion gauche du diaphragme.*
2. *Rein gauche.*
3. *Surrénale gauche.*
4. *Rate.*
5. *Epiploon pancréatico-splénique.*
6. *Epiploon gastro-splénique.*
7. *Corps du pancréas.*
8. *Estomac.*
9. *Aorte abdominale.*
10. *Tronc cœliaque.*
11. *Petit épiploon.*
12. *Ligament suspenseur du foie.*
13. *Foie.*
14. *Veine porte.*
15. *Veine cave inférieure.*
16. *Veine grande azygos.*
17. *Surrénale droite.*
18. *Rein droit.*
19. *Portion droite du diaphragme.*
20. *Canal thoracique.*

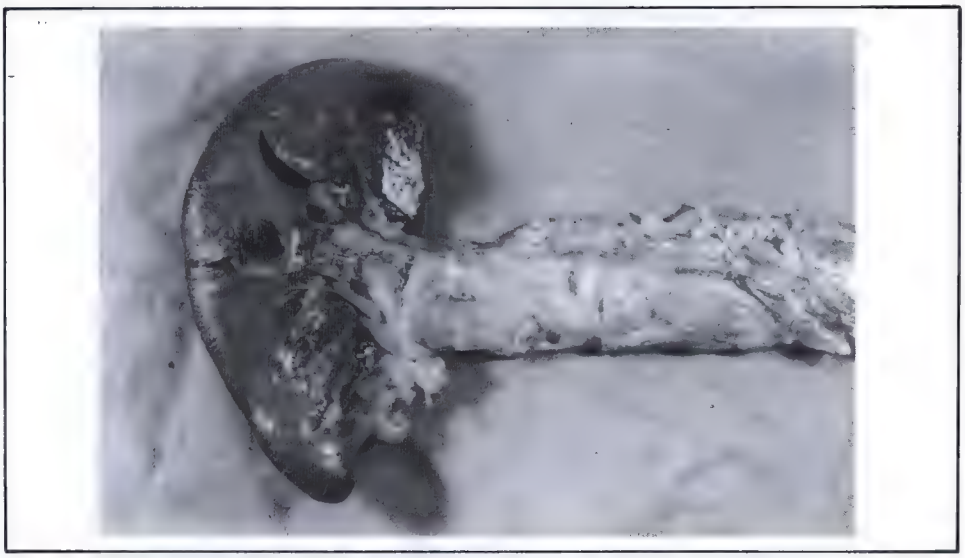

FIGURE 26 bis

Vue postérieure de la queue du pancréas et de la rate (Pièce opératoire de spléno-pancréatectomie gauche). Noter les rapports des vaisseaux spléniques avec le pancréas gauche.

ensuite un peu au-dessus et à gauche de l'angle duodéno-jéjunal, le bord inférieur du corps du pancréas pour passer à sa face postérieure et venir se réunir à la veine splénique pour former le tronc spléno-mésaraïque. (Fig. 33).

• **Des lymphatiques** suivent le trajet des vaisseaux spléniques et particulièrement de l'artère et réunissent les ganglions du hile de la rate aux ganglions sus et rétro-pancréatiques.

A L'EXTÉRIEUR DE SA LOGE PÉRITONÉALE, le pancréas gauche répond :

EN AVANT à **l'arrière-cavité des épiploons** dont le péritoine pré-pancréatique forme la paroi postérieure et par l'intermédiaire de l'arrière-cavité au petit épiploon et au corps de **l'estomac.** L'extrémité gauche de l'organe s'engage dans l'épiploon gastro-splénique et répond ainsi en avant au versant antérieur, pré-hilaire, de la face interne de la rate. (Fig. 26).

FIGURE 27

Les rapports postérieurs du duodénum et du pancréas (Les deux organes sont supposés transparents).

1. *Veine rénale droite.*
2. *Duodénum.*
3. *Uretère droit.*
8. *Uretère gauche.*
9. *Artère mésentérique supérieure.*
10. *Angle duodéno-jéjunal.*
11. *Queue du pancréas.*
12. *Rein gauche.*
13. *Surrénale gauche.*
14. *Artère splénique.*
15. *Artère coronaire stomachique.*
16. *Tronc cœliaque.*
17. *Aorte abdominale.*
18. *Artère hépatique commune.*
19. *Veine cave inférieure.*
20. *Surrénale droite.*
21. *Rein droit.*

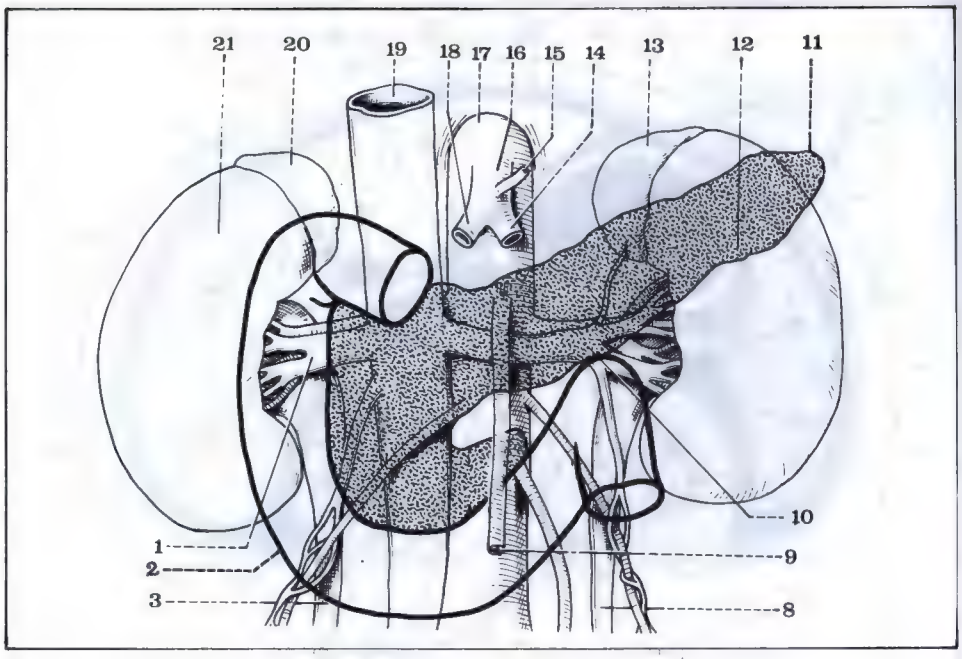

FIGURE 28

La rate et la queue du pancréas.

1. *Œsophage abdominal.*
2. *Surrénale gauche.*
3. *Pôle supérieur du rein gauche.*
4. *Artère splénique.*
5. *Canal de Wirsung.*
6. *Veine splénique.*
7. *Queue du pancréas.*
8. *Estomac.*
9. *Angle colique gauche.*
10. *Pôle inférieur de la rate.*
11. *Face interne de la rate.*
12. *Face externe de la rate.*

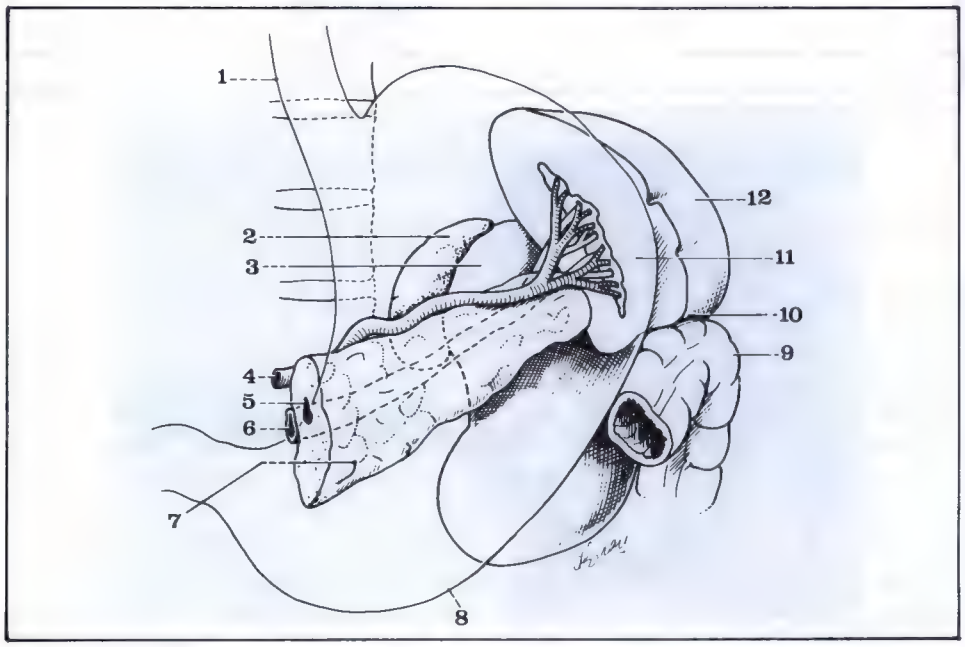

EN ARRIERE, par l'intermédiaire du mésogastre postérieur accolé, le pancréas gauche répond près de la ligne médiane à **l'aorte abdominale** donnant naissance à l'artère mésentérique supérieure dans le quadrilatère veineux de Rogie et, sur son bord droit à l'artère rénale droite. Le pancréas gauche est séparé de ces éléments par la **veine rénale gauche** qui s'insinue entre aorte et mésentérique supérieure et qui reçoit la veine spermatique. Plus en dehors, les rapports s'effectuent avec le pédicule rénal, la face antérieure du rein gauche et la surrénale gauche. Enfin, tout en dehors, la queue du pancréas répond, dans l'épiploon pancréatico-splénique au versant postérieur, rétro-hilaire de la face interne de la rate. (Fig. 27 et 28).

Il faut souligner l'importance des rapports entre le pancréas gauche et la rate qui chirurgicalement apparaissent souvent comme étroitement solidaires si bien que l'exérèse du pancréas gauche oblige généralement à une splénectomie associée. (Fig. 26 bis).

Les rapports du segment mobile du premier duodénum

Dirigé obliquement en haut, à droite et en arrière, correspondant radiologiquement au **bulbe duodénal,** le premier duodénum mobile tire son individualité de sa péritonisation. A la différence du reste du duodénum, il est en effet entièrement péritonisé et tapissé, comme le pylore, sur ses deux faces antérieure et postérieure par le péritoine viscéral ; ces deux feuillets péritonéaux se continuent en haut avec les deux feuillets antérieur et postérieur du petit épiploon, en bas avec les feuillets antérieur et postérieur du ligament gastro-colique. (Fig. 29).

La partie mobile du premier duodénum est **limitée** donc à gauche par le pylore, reconnaissable à sa consistance, et à la veine pylorique de Mayo ; à droite par le passage, à sa face postérieure, de l'artère gastro-duodénale qui marque la transition entre le duodénum mobile et le duodénum accolé. En effet, à ce niveau, le feuillet péritonéal qui tapisse la face postérieure du duodénum mobile se réfléchit en dedans vers la ligne médiane pour tapisser la face antérieure de l'isthme du pancréas et devenir ainsi péritoine pariétal postérieur définitif de l'arrière-cavité des épiploons ; le feuillet péritonéal qui tapisse la face antérieure du duodénum mobile va tapisser la face antérieure du duodénum accolé mais, du fait même de cet accolement, devient ainsi péritoine pariétal postérieur définitif.

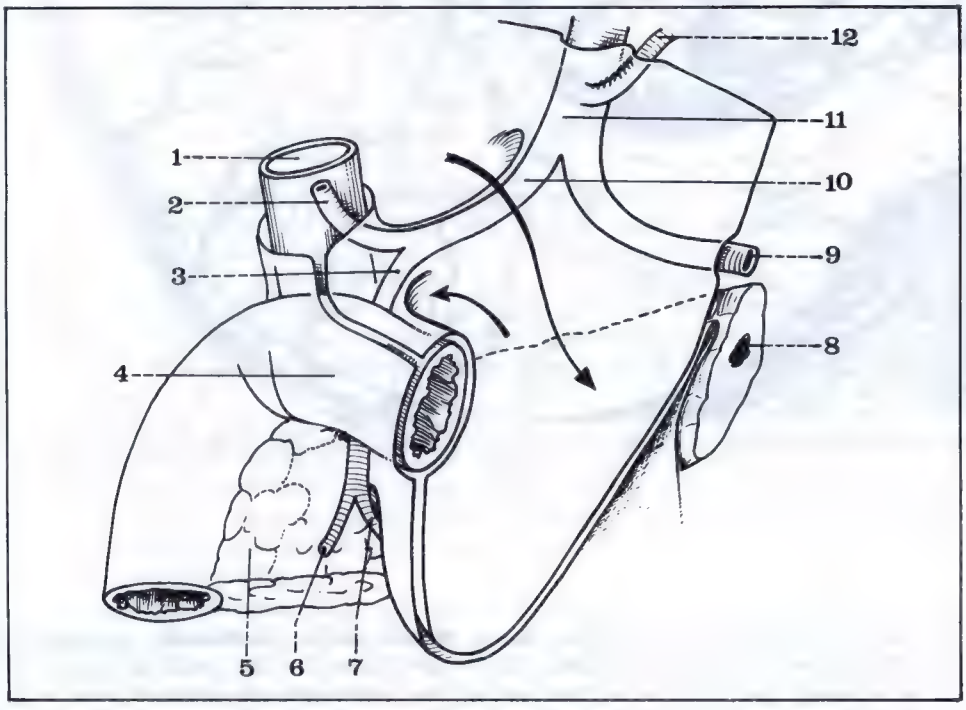

FIGURE 29

Le péritoine du premier duodénum et l'extrémité droite de l'arrière cavité des épiploons.

(D'après Monod et Duhamel).

1. *Veine porte.*
2. *Artère hépatique propre.*
3. *Artère gastro-duodénale.*
4. *Duodénum.*
5. *Tête du pancréas.*
6. *Artère pancréatico-duodénale inférieure droite.*
7. *Artère gastro-épiploïque droite.*
8. *Canal de Wirsung.*
9. *Artère splénique.*
10. *Artère hépatique commune.*
11. *Tronc cœliaque.*
12. *Artère coronaire stomachique.*

La flèche supérieure indique le passage de l'hiatus de Winslow au vestibule de l'arrière cavité à travers le foramen bursae omentalis ; la flèche inférieure le récessus droit de l'arrière cavité.

LES RAPPORTS (Fig. 29 et 30)

• EN ARRIÈRE, la partie mobile du premier duodénum répond à la partie interne du pied du pédicule hépatique. A ce niveau, le rapport essentiel est représenté par *l'artère gastro-duodénale* qui, née de l'artère hépatique commune, descend verticalement d'abord en avant du bord gauche de la veine porte puis, en avant du tubercule omental du pancréas, donne naissance à l'artère pancréatico-duodénale supérieure droite, passe en arrière du premier duodénum sous le péritoine pancréatique et, au bord inférieur du premier duodénum, se divise en ses deux branches terminales : pancréatico-duodénale inférieure droite et gastro-épiploïque droite. Un peu plus à gauche, la face postérieure du premier duodénum est séparée de la face antérieure du pancréas par le *récessus droit de l'arrière-cavité des épiploons* limité par l'extrémité droite du ligament gastro-colique et le méso-côlon transverse.

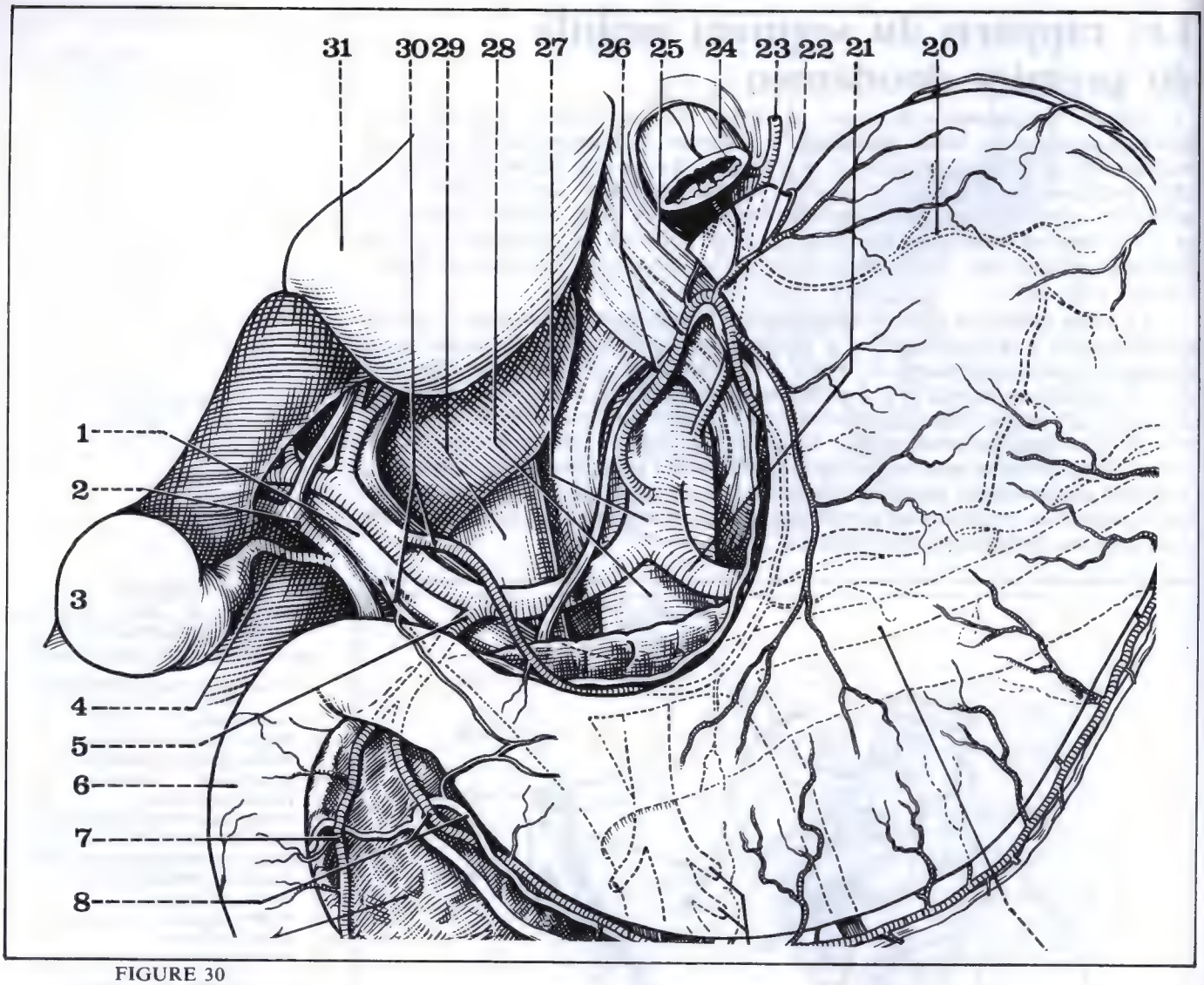

FIGURE 30
Le tronc cœliaque et ses branches terminales.

1. *Veine porte.*
2. *Canal hépatique.*
3. *Fond de la vésicule biliaire.*
4. *Canal cystique.*
5. *Artère gastro-duodénale.*
6. *Deuxième portion du duodénum.*
7. *Artère pancréatico-duodénale droite supérieure.*
8. *Veine gastro-épiploïque droite.*
20. *Branche cardio-tubérositaire postérieure.*
21. *Artère splénique.*
22. *Branche cardio-tubérositaire antérieure.*
23. *Artère diaphragmatique inférieure gauche.*
24. *Œsophage abdominal.*
25. *Hiatus œsophagien.*
26. *Vaisseaux coronaires stomachiques.*
27. *Tronc cœliaque.*
28. *Aorte abdominale.*
29. *Veine cave inférieure.*
30. *Vaisseaux pyloriques.*
31. *Foie.*

• EN AVANT, à l'intérieur de la grande cavité péritonéale les rapports s'effectuent avec la face inférieure du *foie* au niveau du lobe carré et avec le col de la *vésicule* qui vient au contact de la face antérieure du premier duodénum. Le foie forme un couvercle retombant sur le premier duodénum et le sépare de la paroi abdominale antérieure.

• EN HAUT, le premier duodénum mobile répond au petit épiploon et surtout à l'artère pylorique qui, née de l'artère hépatique propre dans le pédicule hépatique, descend dans le petit épiploon en direction de la petite courbure gastrique, et à la veine pylorique qui va rejoindre le bord gauche de la veine porte.

• EN BAS, les rapports s'effectuent avec l'extrémité droite du ligament gastro-colique entre les deux feuillets duquel pénètre l'artère gastro-épiploïque droite qui va former avec la gastro-épiploïque gauche, branche de la splénique, le cercle artériel de la grande courbure de l'estomac.

Ainsi du fait de ses rapports et de sa péritonisation, le premier duodénum apparaît-il beaucoup plus solidaire de l'estomac que du reste du duodénum.

Les rapports de l'angle duodéno-jéjunal

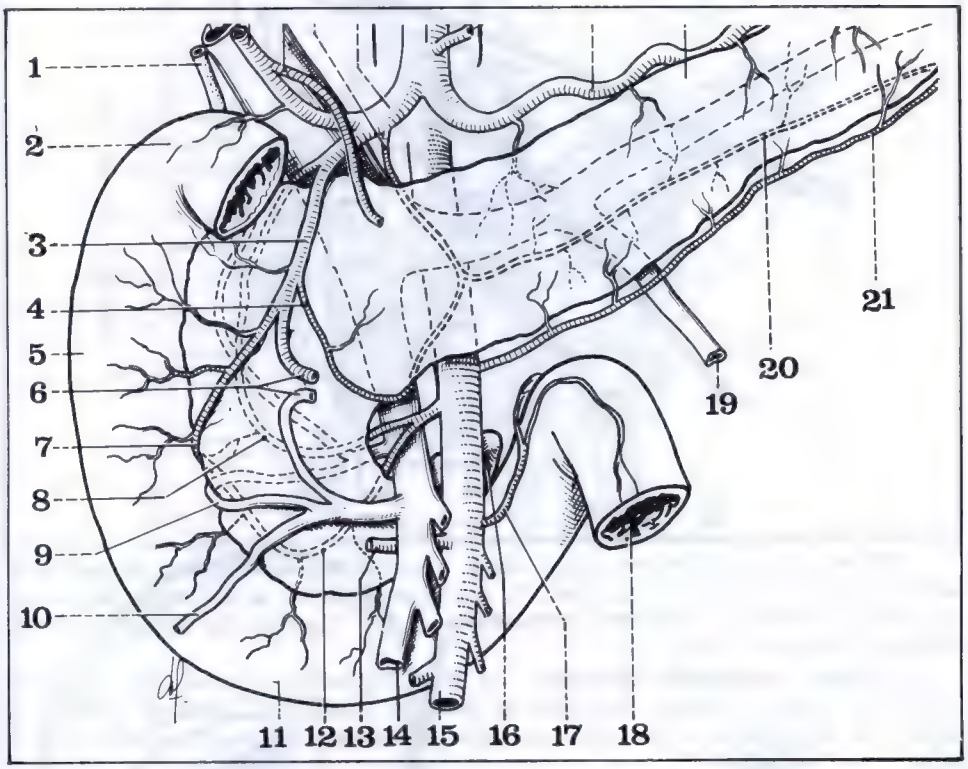

FIGURE 31

Vue antérieure du duodéno-pancréas et de sa vascularisation.

1. *Canal cholédoque.*
2. *Genu superius du duodénum.*
3. *Artère gastro-duodénale.*
4. *Arcade de Kirk.*
5. *Deuxième duodénum.*
6. *Artère et veine gastro-épiploïques droites.*
7. *Artère pancréatico-duodénale inférieure et droite.*
8. *Artère pancréatico-duodénale supérieure et droite.*
9. *Veine pancréatique rejoignant le tronc gastro-colique de Henle.*
10. *Veine colique supérieure droite.*
11. *Troisième duodénum.*
12. *Artère pancréatico-duodénale inférieure et gauche.*
13. *Artère colique supérieure droite.*
14. *Veine mésentérique supérieure.*
15. *Artère mésentérique supérieure.*
16. *Processus uncinatus.*
17. *Artère de l'angle duodéno-jéjunal.*
18. *Angle duodéno-jéjunal.*
19. *Veine mésentérique inférieure.*
20. *Artère pancréatique transverse.*
21. *Artère pancréatique inférieure.*

L'angle duodéno-jéjunal est constitué par la superposition à angle aigu, dans un plan sensiblement sagittal, de la quatrième portion, accolée du **duodénum** dirigée obliquement en haut et à gauche et de la **première anse jéjunale,** mobile, dirigée obliquement en bas et à droite. (Fig. 31). Segment de transition entre l'intestin grêle accolé et l'intestin grêle mobile, situé sur le flanc gauche de la deuxième vertèbre lombaire, solidement fixé par l'accolement du duodénum et par le petit muscle de Treitz qui le relie au diaphragme, il a une péritonisation particulièrement complexe. (Fig. 35 bis).

En effet, le quatrième duodénum est situé en arrière du péritoine pariétal postérieur définitif et accolé au plan postérieur par le fascia de Treitz. La première anse jéjunale est au contraire mobile, reliée à la paroi par le mésentère qui lui apporte sa vascularisation et dont la racine, dirigée obliquement en bas et à droite croise le plus souvent la face antérieure du quatrième duodénum et parfois le troisième. (Fig. 32).

Cette zone de transition des accolements péritonéaux est susceptible de **nombreuses variations**. La racine du mésentère notamment peut se fixer au-dessus de l'angle duodéno-jéjunal qui devient alors mobile ou *jéjunalisé* ou au contraire au-dessous de lui l'angle devenant alors beaucoup plus fixe, *duodénalisé.*

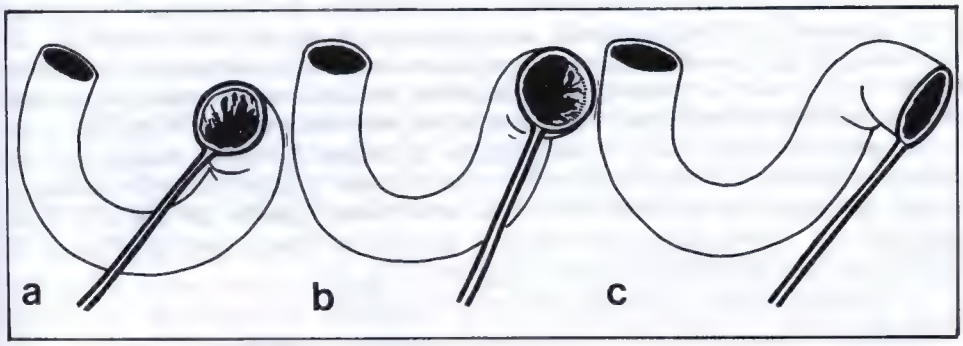

FIGURE 32

Les variations de la péritonisation de l'angle duodéno-jéjunal.

a. Racine du mésentère croisant le 3e duodénum : angle « duodénalisé ».
b. Disposition classique.
c. Racine du mésentère insérée au-dessous de l'angle duodéno-jéjunal qui est « jéjunalisé ».

FIGURE 33

L'angle duodéno-jéjunal, les fossettes de l'angle duodéno-jéjunal et l'arc vasculaire de Treitz.

1. *Racine du méso-côlon transverse.*
2. *Tête du pancréas.*
3. *Fossette duodéno-jéjunale inférieure.*
4. *Fossette rétro-duodénale.*
5. *Fossette duodéno-jéjunale supérieure.*
6. *Angle duodéno-jéjunal.*
7. *Artère colique supérieure gauche.*
8. *Fossette duodénale supérieure.*
9. *Fossette para-duodénale veineuse*
10. *Fossette para-duodénale artérielle*
11. *Fossette duodénale inférieure.*
12. *Veine mésentérique inférieure.*
13. *Artère mésentérique inférieure.*
14. *Troisième duodénum.*
15. *Racine du mésentère.*

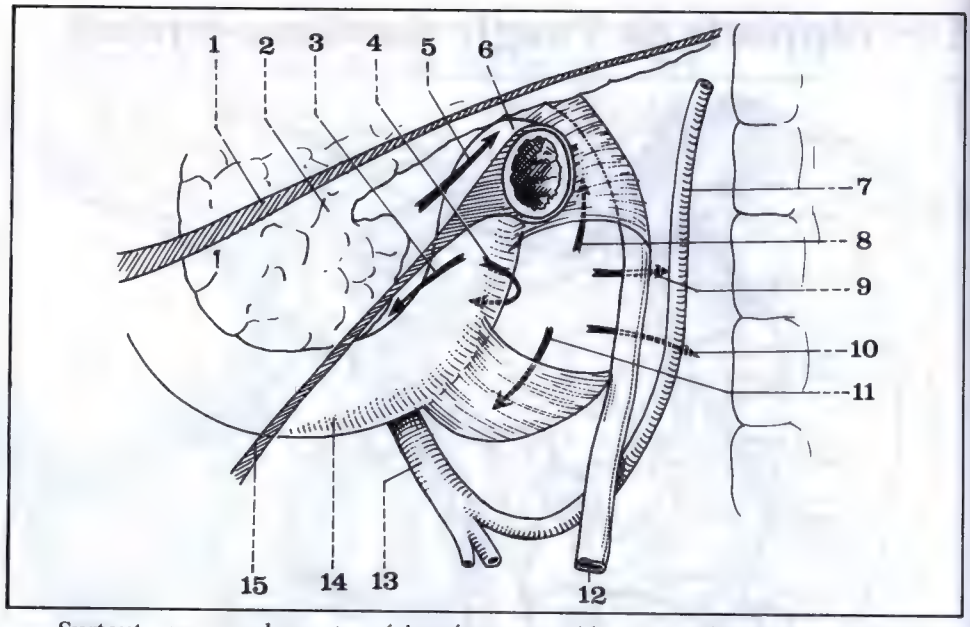

Surtout, ces accolements péritonéaux associés au soulèvement du péritoine pariétal postérieur par les vaisseaux de la région limitent au voisinage de l'angle un certain nombre de **fossettes péritonéales.** Il est classique de décrire ainsi les fossettes suivantes : (Fig. 33)

• **fossette duodénale inférieure,** la plus fréquente, limitée par un repli péritonéal tendu en avant du péritoine pariétal postérieur, du bord gauche du quatrième duodénum au péritoine pré-rénal et formant un cornet ouvert vers le haut ;

• **fossette duodénale supérieure,** limitée par un repli péritonéal tendu du sommet de l'angle duodéno-jéjunal au bord de la veine mésentérique inférieure et formant un cornet ouvert vers le bas et se poursuivant en haut jusqu'au bord inférieur du corps du pancréas ;

• **fossettes para-duodénales,** situées entre les deux précédentes, et formées par une invagination du péritoine pariétal postérieur en arrière soit de la veine mésentérique inférieure (fossette para-duodénale veineuse) soit en arrière de l'artère colique supérieure gauche (fossette para-duodénale artérielle) ;

• **fossette duodéno-jéjunale supérieure** de Jonnesco* située entre le sommet de l'angle duodéno-jéjunal et le méso-côlon transverse ;

• **fossette duodéno-jéjunale inférieure** située entre la face gauche du mésentère et la concavité de l'angle duodéno-jéjunal ;

• **fossettes rétro-duodénales** enfin, situées en arrière du quatrième duodénum et liées à un défaut d'accolement de ce dernier.

LES RAPPORTS proprement dits **de l'angle** duodéno-jéjunal s'effectuent :

• EN HAUT avec le petit muscle digastrique de Treitz qui amarre le sommet de l'angle aux piliers du diaphragme, surtout avec le bord inférieur du corps du **pancréas** longé par la racine du **méso-côlon transverse,** (Fig. 33 et 35 bis).

• EN AVANT avec le **côlon transverse** et surtout le méso-côlon transverse, oblique en bas et en avant, masquant la face antérieure de l'angle duodéno-jéjunal et le séparant de l'arrière cavité des épiploons et de la face postérieure de l'estomac, l'angle duodéno-jéjunal se projettant en position debout au niveau de l'angle de la partie horizontale et de la partie verticale de l'estomac et pouvant simuler radiologiquement une image de niche de la petite courbure, (Fig. 35).

• EN ARRIERE, avec le bord gauche de **l'aorte** qui donne naissance ici à l'artère mésentérique supérieure et à l'artère rénale gauche. L'angle duodéno-jéjunal est séparé de ses éléments par la **veine rénale gauche** qui croise la face antérieure de l'aorte juste au-dessous de la mésentérique ; plus à distance, la surrénale gauche surplombant le *pédicule rénal*. (Fig. 34).

• EN BAS, avec les anses grêles et le mésentère.

* JONNESCO Thoma (1860-1926) - Anatomiste et chirurgien roumain.

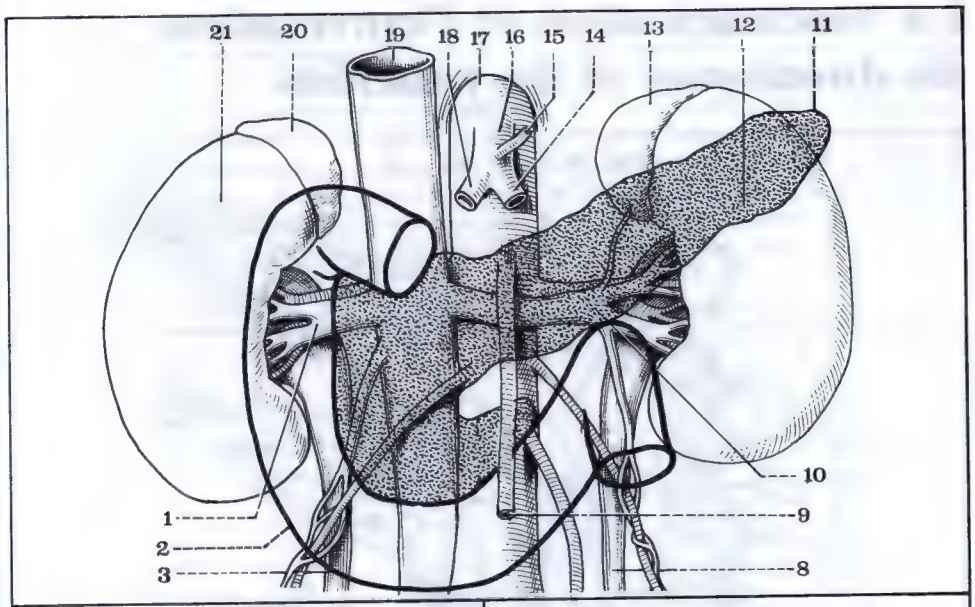

FIGURE 34

Les rapports postérieurs de l'angle duodéno-jéjunal.

1. *Veine rénale droite.*
2. *Duodénum.*
3. *Uretère droit.*
8. *Uretère gauche.*
9. *Artère mésentérique supérieure.*
10. *Angle duodéno-jéjunal.*
11. *Queue du pancréas.*
12. *Rein gauche.*
13. *Surrénale gauche.*
14. *Artère splénique.*
15. *Artère coronaire stomachique.*
16. *Tronc cœliaque.*
17. *Aorte abdominale.*
18. *Artère hépatique commune.*
19. *Veine cave inférieure.*
20. *Surrénale droite.*
21. *Rein droit.*

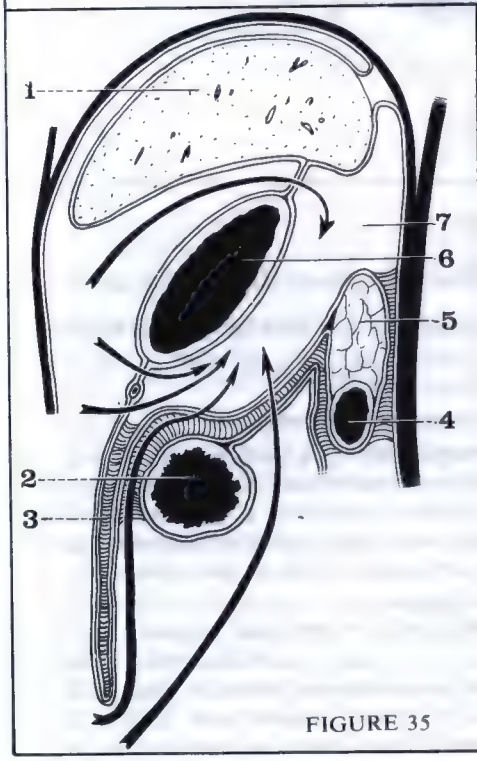

FIGURE 35

FIGURE 35

Coupe sagittale schématique de l'arrière cavité des épiploons passant par l'estomac et le petit épiploon.

1. *Foie.*
2. *Côlon transverse.*
3. *Grand épiploon.*
4. *Quatrième duodénum.*
5. *Corps du pancréas.*
6. *Estomac.*
7. *Arrière cavité des épiploons.*

Les flèches indiquent les différentes voies d'abord utilisées pour pénétrer à l'intérieur de l'arrière cavité.

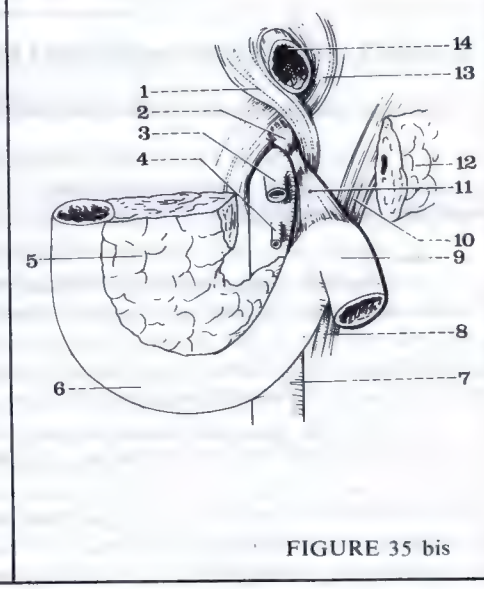

FIGURE 35 bis

FIGURE 35 bis

L'angle duodéno-jéjunal et le muscle de Treitz.

1. *Bord droit de l'hiatus œsophagien.*
2. *Faisceau supérieur du muscle de Treitz.*
3. *Tronc cœliaque.*
4. *Artère mésentérique supérieure.*
5. *Tête du pancréas.*
6. *Troisième duodénum.*
7. *Aorte abdominale.*
8. *Pilier gauche du diaphragme.*
9. *Angle duodéno-jéjunal.*
10. *Diaphragme.*
11. *Faisceau inférieur du muscle de Treitz.*
12. *Queue du pancréas.*
13. *Bord gauche de l'hiatus œsophagien.*
14. *Œsophage abdominal.*

• A GAUCHE, avec la **veine mésentérique inférieure** qui d'abord verticale décrit une courbe ascendante à concavité inférieure et droite pour passer au-dessus et à gauche de l'angle duodéno-jéjunal et s'engager sous le bord inférieur du pancréas et avec **l'artère colique supérieure gauche** qui naît de la mésentérique inférieure, se dirige obliquement en haut et à gauche dans le méso-côlon ascendant accolé pour gagner l'angle gauche croisant ainsi la veine mésentérique inférieure et formant avec elle **l'arc vasculaire de Treitz.** Plus à distance, c'est le bord interne du rein gauche. (Fig.33).

• A DROITE enfin, le rapport essentiel est constitué par la racine du mésentère dans lequel s'engage le pédicule mésentérique supérieur à la face antérieure du troisième duodénum. C'est de la partie pré-duodénale de la mésentérique supérieure que naissent les vaisseaux de l'angle duodéno-jéjunal.

La vascularisation et l'innervation du duodénum et du pancréas

FIGURE 36

Vue antérieure du duodéno-pancréas et de sa vascularisation.

1. *Canal cholédoque.*
2. *Genu superius du duodénum.*
3. *Artère gastro-duodénale.*
4. *Arcade de Kirk.*
5. *Deuxième duodénum.*
6. *Artère et veine gastro-épiploïques droites.*
7. *Artère pancréatico-duodénale inférieure et droite.*
8. *Artère pancréatico-duodénale supérieure et droite.*
9. *Veine pancréatique rejoignant le tronc gastro-colique de Henle.*
10. *Veine colique supérieure droite.*
11. *Troisième duodénum.*
12. *Artère pancréatico-duodénale inférieure et gauche.*
13. *Artère colique supérieure droite.*
14. *Veine mésentérique supérieure.*
15. *Artère mésentérique supérieure.*
16. *Processus uncinatus.*
17. *Artère de l'angle duodéno-jéjunal.*
18. *Angle duodéno-jéjunal.*
19. *Veine mésentérique inférieure.*
20. *Artère pancréatique transverse.*
21. *Artère pancréatique inférieure.*
22. *Veine splénique.*
23. *Artère gastro-épiploïque gauche.*
24. *Terminaison de l'artère splénique.*
25. *Queue du pancréas.*
26. *Artère splénique.*
27. *Artère coronaire stomachique.*
28. *Orifice aortique du diaphragme.*
29. *Tronc cœliaque.*
30. *Artère hépatique commune.*
31. *Artère pancréatique dorsale.*
32. *Artère pylorique.*
33. *Artère hépatique propre.*
34. *Veine porte.*

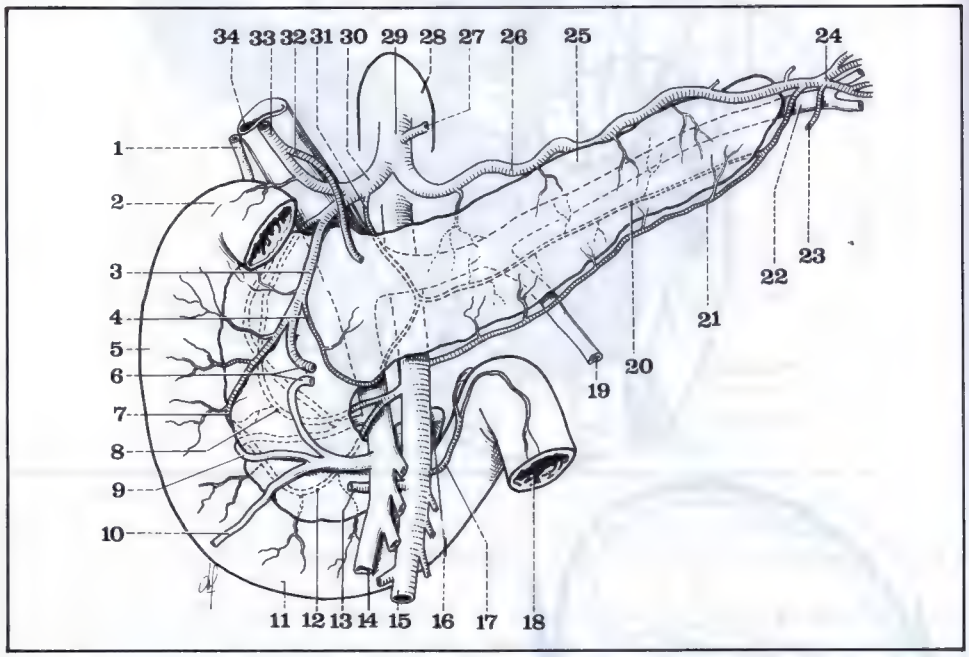

LA VASCULARISATION ARTERIELLE

Elle est différente au niveau du duodéno-pancréas et du pancréas gauche.

1. LE DUODENO-PANCREAS du point de vue artériel est essentiellement tributaire de l'artère **gastro-duodénale,** branche du tronc cœliaque et de l'artère **mésentérique supérieure.** Sa vascularisation est assurée :

A. Avant tout par les deux **arcades pancréatico-duodénales :** (Fig. 36).

a) **L'arcade pancréatico-duodénale supérieure** (ou postérieure) formée par l'anastomose de l'*artère pancréatico-duodénale supérieure droite,* branche de la gastro-duodénale et de la *pancréatico-duodénale supérieure gauche,* branche de la mésentérique supérieure. Cette arcade, décrivant une courbe à concavité gauche, passe en avant du cholédoque puis reste en arrière de la tête du pancréas.

b) **L'arcade pancréatico-duodénale inférieure** (ou antérieure). Elle est formée par l'anastomose de la *pancréatico-duodénale inférieure droite* et de la *pancréatico-duodénale inférieure gauche.* La pancréatico-duodénale inférieure droite, branche terminale de la gastro-duodénale croise d'abord la face antérieure du pancréas dans un trajet oblique en bas et à droite, passe entre le bord interne du deuxième duodénum et la tête pancréatique pour se terminer à la face postérieure de la tête pancréatique en s'anastomosant avec la pancréatico-duodénale inférieure et gauche. Ces deux arcades qui donnent de multiples rameaux à la tête du pancréas et au duodénum réalisent donc une anastomose importante entre le tronc cœliaque et la mésentérique supérieure.

B. **Plus accessoirement,** la vascularisation du duodéno-pancréas est complétée par **l'artère pancréatique dorsale** qui naît généralement de l'origine de la splénique ou parfois de l'hépatique commune ou du tronc cœliaque, descend verticalement vers le bord supérieur du pancréas et se divise habituellement en deux branches l'une droite qui vascularise la tête du pancréas et s'anastomose parfois avec la pancréatico-duodénale supérieure et une branche gauche qui vascularise le pancréas gauche.

La pancréatique transverse peut établir une anastomose entre la vascularisation du pancréas droit et celle du pancréas gauche : *l'arcade de Kirk.* (Fig. 37).

2. LE PANCRÉAS GAUCHE a une vascularisation artérielle essentiellement tributaire de **l'artère splénique.** Dans 1/4 des cas, l'artère splénique assure à elle seule la vascularisation du corps et de la queue du pancréas auxquels elle donne une série variable de rameaux verticalement descendants. Le plus souvent, cette vascularisation d'origine splénique est complétée par **l'artère pancréatique transverse,** branche de la pancréatique dorsale qui peut naître, nous l'avons vu, soit de la splénique elle-même (cas le plus fréquent) soit aussi de l'hépatique ou du tronc cœliaque. Parfois enfin, cette pancréatique transverse assure à elle seule la vascularisation de la totalité du corps et de la queue du pancréas à laquelle la splénique ne prend aucune part. (Fig. 37).

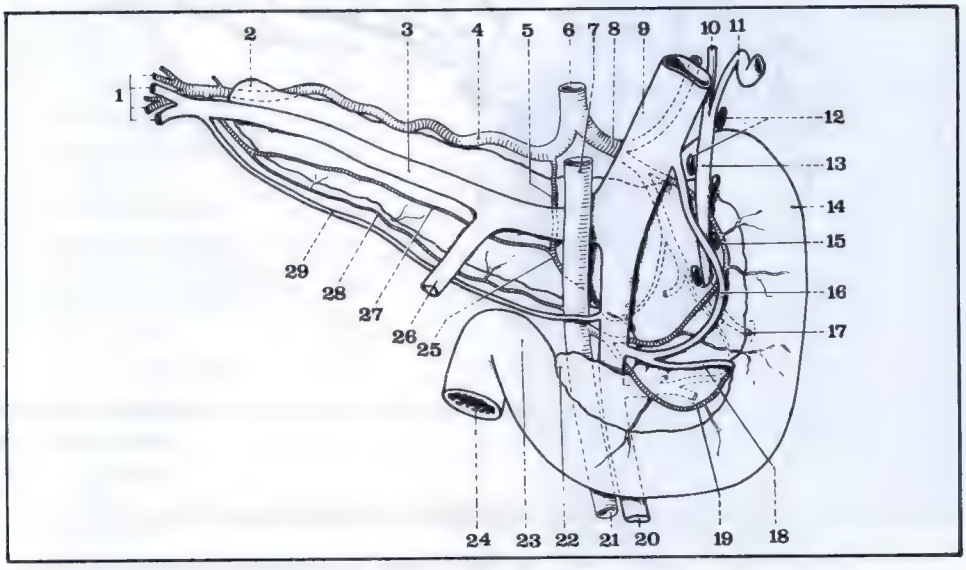

FIGURE 37

Vue postérieure du duodénum, du pancréas et de la veine porte.

1. *Pédicule splénique.*
2. *Queue du pancréas.*
3. *Veine splénique.*
4. *Artère splénique.*
5. *Artère pancréatique dorsale.*
6. *Tronc cœliaque.*
7. *Artère mésentérique supérieure.*
8. *Artère hépatique commune.*
9. *Veine porte.*
10. *Canal hépatique commun.*
11. *Canal cystique.*
12. *Ganglions du pédicule hépatique.*
13. *Canal cholédoque.*
14. *Deuxième duodénum.*
15. *Arcade artérielle supérieure de la tête pancréatique.*
16. *Veine pancréatico-duodénale supérieure et droite.*
17. *Ampoule de Vater.*
18. *Veine pancréatico-duodénale inférieure et droite.*
19. *Artère pancréatico-duodénale inférieure et gauche.*
20. *Veine mésentérique supérieure.*
21. *Artère mésentérique supérieure.*
22. *Processus uncinatus.*
23. *Quatrième duodénum.*
24. *Angle duodéno-jéjunal.*
25. *Arcade de Kirk.*
26. *Veine mésentérique inférieure.*
27. *Artère pancréatique transverse.*
28. *Arcade pancréatique inférieure (inconstante).*
29. *Veine pancréatique inférieure.*

LA VASCULARISATION VEINEUSE (Fig. 37)

Elle est également différente pour le duodéno-pancréas et le pancréas gauche.

1. LE DUODENO-PANCREAS est tributaire du point de vue veineux de la veine porte et de la veine mésentérique supérieure. La vascularisation veineuse est assurée en effet :

- **accessoirement** par quelques grêles rameaux veineux qui naissent de la face postérieure de la tête du pancréas et se jettent directement dans le confluent portal ;
- surtout par les **deux arcades veineuses pancréatico-duodénales** homologues des arcades artérielles.

L'arcade veineuse pancréatico-duodénale supérieure (postérieure) a un trajet qui suit celui de l'arcade artérielle, la veine passant cependant en arrière du cholédoque et formant avec l'artère homologue une pince vasculaire au cholédoque. Cette arcade anastomose la veine pancréatico-duodénale supérieure droite, affluent de la veine porte, à la veine pancréatico-duodénale supérieure gauche, affluent de la mésentérique supérieure à sa terminaison.

L'arcade pancréatico-duodénale inférieure (antérieure) est formée par l'anastomose de la pancréatico-duodénale inférieure droite, qui chemine à la face postérieure, et de la veine pancréatico-duodénale inférieure gauche, également affluent de la mésentérique supérieure, mais qui chemine à la face antérieure de la tête du pancréas et qui se réunit peu avant sa terminaison à la veine gastro-épiploïque droite et à la veine colique supérieure droite pour former *le tronc gastro-colique de Henle.*

2. LA VASCULARISATION VEINEUSE DU PANCREAS GAUCHE est tributaire de la veine splénique qui reçoit de nombreux petits rameaux amarrant la veine à la face postérieure de la glande.

FIGURE 38

Les vaisseaux et les lymphatiques pancréatiques.

1. *Artère hépatique propre.*
2. *Veine porte.*
3. *Voie biliaire principale.*
4. *Ganglions pré-pancréatiques.*
5. *Artère pancréatico-duodénale inférieure et droite.*
6. *Duodénum.*
7. *Veine mésentérique supérieure.*
8. *Artère mésentérique supérieure.*
9. *Ganglions mésentériques supérieurs.*
10. *Ganglions du hile splénique.*
11. *Artère splénique.*
12. *Ganglions de l'artère splénique.*
13. *Ganglions de la partie haute de la petite courbure gastrique.*
14. *Œsophage abdominal.*
15. *Artère coronaire stomachique.*
16. *Tronc cœliaque.*
17. *Aorte abdominale.*

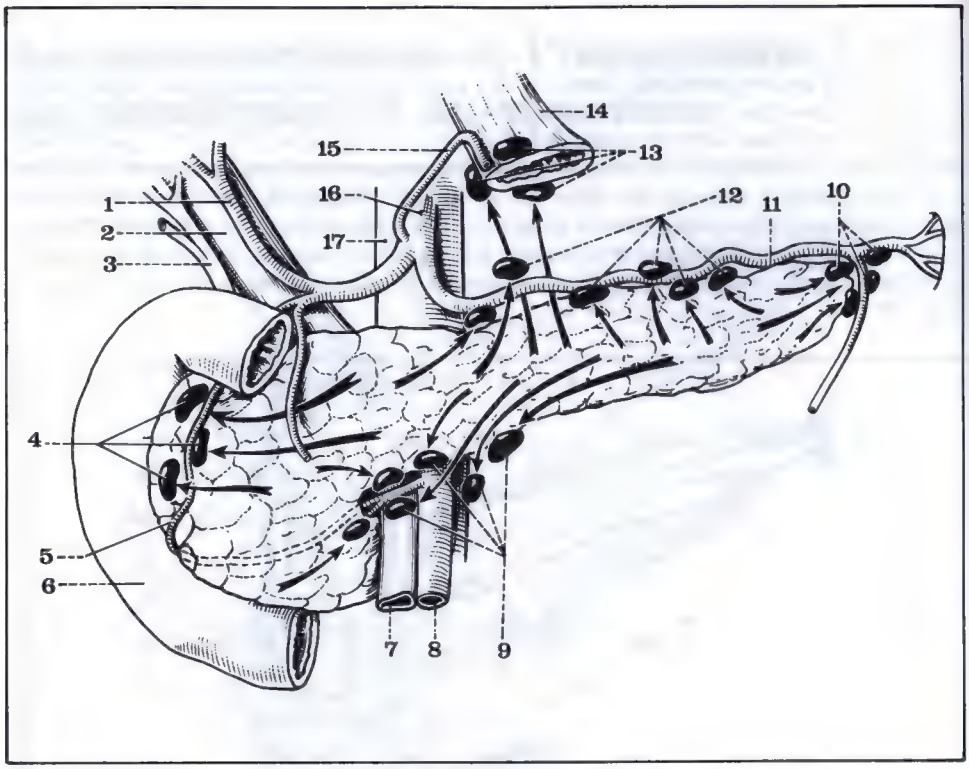

LES LYMPHATIQUES PANCRÉATIQUES ET DUODÉNAUX (Fig. 38)

Les lymphatiques du pancréas et du duodénum se groupent en quatre courants principaux :

- **un courant supérieur** qui se rend aux ganglions de la chaîne splénique ;
- **un courant inférieur** qui se jette dans les ganglions situés à l'origine des vaisseaux mésentériques supérieurs ;
- **un courant postérieur droit** qui se jette dans les ganglions pancréatico-duodénaux situés le long des arcades artérielles de la tête du pancréas ;
- **un courant postérieur gauche** qui se dirige vers le hile de la rate.

L'INNERVATION DU DUODÉNUM ET DU PANCRÉAS

Les nerfs destinés au duodénum et pancréas proviennent du plexus solaire et du plexus mésentérique supérieur. Les filets nerveux gagnent le duodénum et le pancréas soit en suivant les différents vaisseaux (artère splénique, artère hépatique et gastro-duodénale, artère mésentérique supérieure) soit directement en formant une lame nerveuse plus ou moins bien individualisée qui aborde le pancréas par sa face postérieure au niveau de l'isthme et du processus uncinatus.

12 le foie et les voies biliaires

PLAN

Généralités
- Morphologie générale.
- Situation.
- Projection.
- Forme extérieure.
- Moyens de fixité.
- Divisions morphologiques.

Les pédicules du foie.
- Pédicule sus-hépatique.
- Pédicule hépatique
  - veine porte,
  - artère hépatique.

Les voies biliaires extra-hépatiques.
- Voie biliaire principale.
- Voie biliaire accessoire.

Les lymphatiques

Les nerfs

Structure et segmentation du foie.

Les rapports du foie.



Foie : *Moulage du foie obtenu par injection-corrosion, les 4 principales branches de la veine porte étant injectées de couleurs différentes.*

La plus importante des glandes annexes du tube digestif, doué de fonctions métaboliques complexes et indispensables à la vie, le foie (Hepar) est un organe volumineux situé à la partie supérieure et droite de la cavité abdominale dans l'étage sus-mésocolique, sous la coupole diaphragmatique droite.

Une de ses principales particularités est sa vascularisation, très riche, à la fois artérielle par l'intermédiaire des artères hépatiques, et veineuse par l'intermédiaire de la veine porte qui lui apporte tout le sang veineux issu du tube digestif.

Le foie contient en outre un réseau de capillaires veineux interposés entre les branches de la veine porte et la veine cave inférieure ou système porte hépatique. Il possède, de plus, son propre appareil excréteur formé par les canaux biliaires donnant naissance aux voies biliaires extra-hépatiques par l'intermédiaire desquelles la bile se déverse dans le duodénum. Ainsi, le foie possède-t-il finalement deux pédicules principaux :

- *un pédicule sus-hépatique,* purement veineux et efférent, formé par les veines sus-hépatiques qui amarrent de près l'organe à la veine cave inférieure ;
- *un pédicule sous-hépatique* ou pédicule hépatique groupant la veine porte, les artères hépatiques, les voies biliaires extra-hépatiques ainsi que les lymphatiques et les nerfs du foie.

du latin, Ficus = la figue (pour engraisser les oies)
en grec : Hepar, la fertilité

Généralités

MORPHOLOGIE GÉNÉRALE (Fig. 1, 2 et 3)

La forme générale du foie est classiquement comparée à celle de la moitié supérieure d'un ovoïde horizontal à grosse extrémité droite, allongé transversalement sous le diaphragme, en avant du plan postérieur. De coloration rouge brun, de consistance ferme, il est constitué d'un parenchyme friable entouré d'une mince capsule fibreuse, *la capsule de Glisson** (Tunica Fibrosa) émanation des gaines fibreuses entourant les vaisseaux portaux ou gaines péri-portales.

Ses dimensions chez l'adulte sont d'environ 28 cm de long sur 15 cm dans le sens antéro-postérieur et 8 cm d'épaisseur au niveau de la partie droite. Son poids de 1 400 à 1 500 g chez le cadavre est en fait plus élevé, de l'ordre de 2 300 à 2 400 g chez le vivant chez qui il est gorgé de sang. Ses dimensions sont proportionnellement plus importantes chez le nouveau-né et le jeune enfant que chez l'adulte.

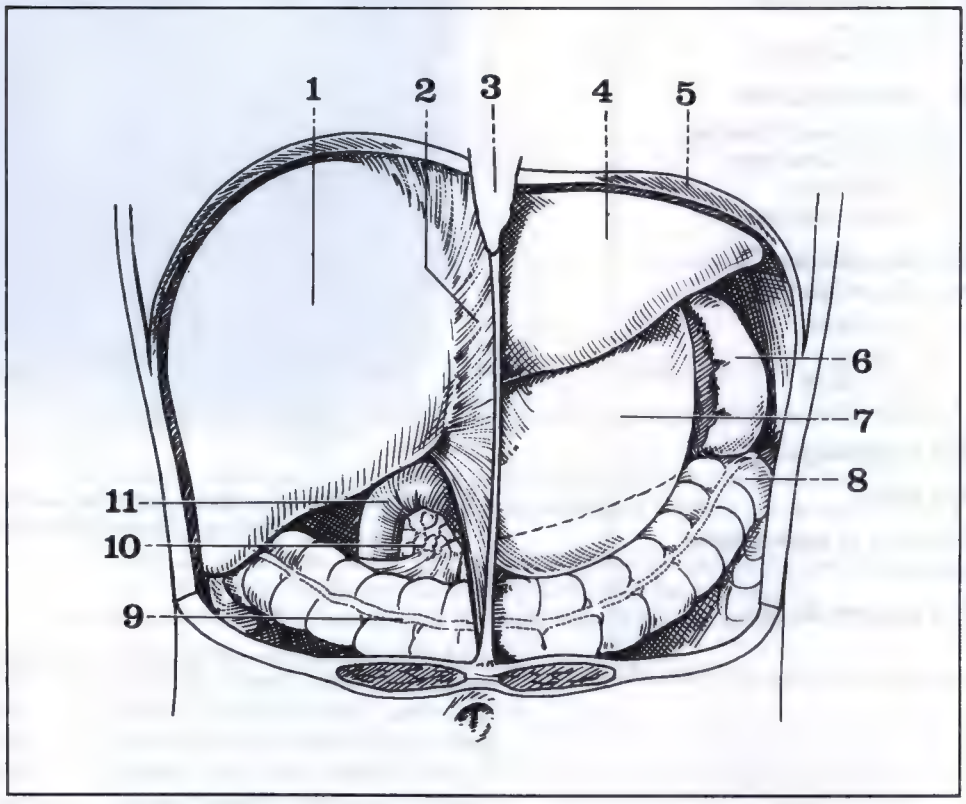

FIGURE 1

Vue schématique des organes de l'étage sus-mésocolique.

1. *Lobe droit du foie.*
2. *Ligament falciforme.*
3. *Appendice xiphoïde.*
4. *Lobe gauche du foie.*
5. *Coupole diaphragmatique gauche.*
6. *Rate.*
7. *Estomac.*
8. *Angle colique gauche.*
9. *Côlon transverse.*
10. *Tête du pancréas.*
11. *Duodénum.*

SITUATION (Fig. 2 et 4)

Le foie est situé dans l'étage sus-mésocolique de l'abdomen où il occupe la quasi totalité de l'hypocondre droit ; il se moule sur la face inférieure de la coupole diaphragmatique droite, se plaque en arrière au plan postérieur et à la veine cave inférieure et surplombe ainsi la région pyloro-duodénale et l'extrémité droite du pancréas. Son extrémité gauche, plus ou moins effilée, déborde la ligne médiane et croise la face antérieure de l'œsophage au contact de la face inférieure du diaphragme allant parfois jusqu'au contact de la rate.

LA PROJECTION SQUELETTIQUE (Fig. 4)

Le foie est un organe autant thoracique qu'abdominal.

En haut, en effet, sa projection dessine une ligne concave vers le bas qui atteint le cinquième espace intercostal droit sur la ligne mamelonnaire.

* GLISSON Francis (1597-1677) - Anatomiste et médecin anglais.

FIGURE 2

Cholangiographie par injection de produit opaque par la vésicule biliaire.



FIGURE 3

Scintigraphie hépatique de face.

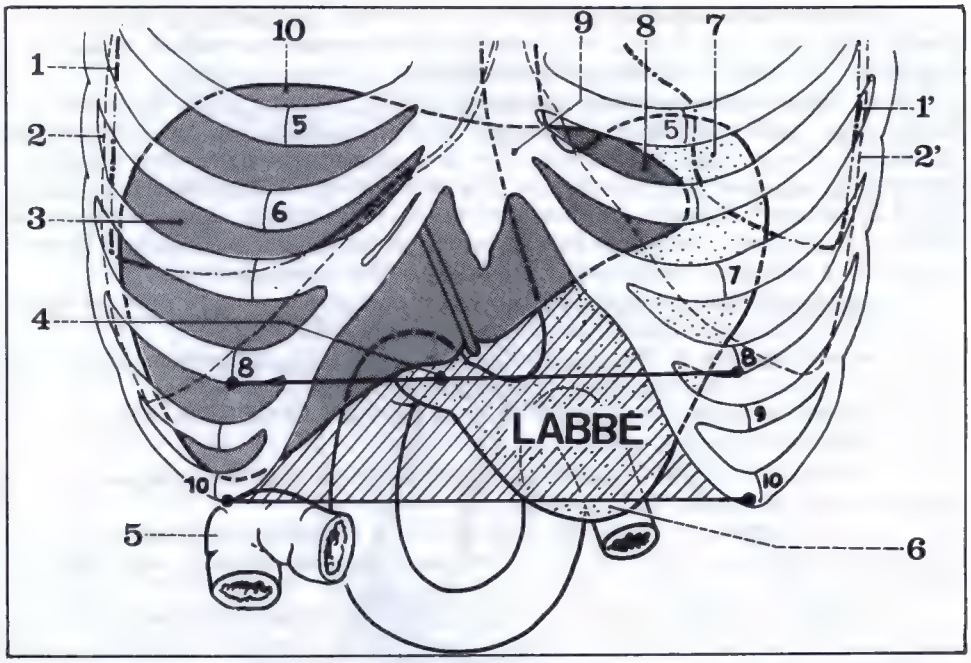

FIGURE 4

Projection antérieure du foie.

1. *Projection du poumon droit.*
1'. *Projection du poumon gauche.*
2. *Projection de la plèvre droite.*
2'. *Projection de la plèvre gauche.*
3. *Lobe droit du foie*
4. *Projection du pylore.*
5. *Angle colique droit.*
6. *Petite tubérosité gastrique.*
7. *Grosse tubérosité gastrique.*
3. *Lobe gauche du foie*
9. *Projection du cardia.*
10. *Pôle supérieur du foie.*

En bas, le bord antérieur du foie longe obliquement en haut et en dedans le rebord costal qu'il ne déborde normalement pas et sous lequel il n'est perceptible à la palpation qu'en inspiration profonde, puis croise le creux épigastrique suivant une ligne allant du neuvième cartilage costal droit au huitième cartilage costal gauche. (Fig. 4).

Radiologiquement, (Fig. 2) l'ombre du foie est parfaitement visible sur un cliché simple de l'abdomen de face. Ses contours peuvent être soulignés par un pneumopéritoine. Sa richesse vasculaire permet, en outre, des techniques d'exploration plus fines qu'il s'agisse de la *cholangiographie*, de l'*artériographie sélective*, de la *splénoporto-graphie*, de la *cavographie bloquée* ou même de la *scintigraphie* (Fig. 3) ; l'échographie et le scanner sont les plus récents et les plus précis moyens d'examen.

MORPHOLOGIE EXTÉRIEURE

Il est classique de décrire au foie :

- une face supérieure,
- une face inférieure,
- une face postérieure,
- un bord antérieur,
- un bord postéro-supérieur,
- un bord postéro-inférieur,
- un bord droit,
- et une extrémité gauche.

1. LA FACE SUPERIEURE OU DIAPHRAGMATIQUE est dans son ensemble régulièrement lisse et fortement convexe dans le sens antéro-postérieur. Large dans sa partie droite, elle s'effile progressivement vers la gauche. Entièrement revêtue de péritoine viscéral, elle présente à l'union de ses deux tiers droits et de son tiers gauche l'insertion du **ligament falciforme** ou ligament suspenseur, repli péritonéal sagittal à deux feuillets qui se réfléchissent latéralement d'une part sur la face supérieure du foie d'autre part sur la face inférieure du diaphragme. (Fig. 5 et 6).

2. LA FACE INFERIEURE (Fig. 7) est oblique en bas et en avant. Elle a dans son ensemble une forme trapézoïdale à grande base droite. Elle est caractérisée par la présence à sa partie moyenne du **hile hépatique** (Porta Hepatis) où se divisent les éléments du pédicule sous-hépatique ; veine porte, artère hépatique et voies biliaires. Cette face inférieure est surtout marquée par un sillon en forme de « H » constitué par un sillon transversal correspondant au hile et deux sillons antéro-postérieurs, l'un droit et l'autre gauche.

- **Le sillon antéro-postérieur droit** (Fossa Vesicae Felleae), peu marqué, mais large, forme une gouttière qui se rétrécit progressivement, en arrière. A sa partie antérieure, il constitue le **lit de la vésicule biliaire** ou fossette cystique.
- **Le sillon antéro-postérieur gauche** (Fossa Lig. Teretis) étroit et profond, est encore appelé **sillon ombilical.** Au niveau du bord antérieur du foie, il forme une échancrure et se continue à ce niveau avec le cordon fibreux de la veine ombilicale oblitérée ou ligament rond. En arrière, il se prolonge vers la face postérieure par le **sillon d'Arantius*** (Fissura Lig. Venose). Sillon d'Arantius et sillon ombilical se continuent à la partie moyenne avec la partie gauche du sillon transversal du hile. Ainsi la face inférieure du foie est-elle divisée en trois zones distinctes :
- **une partie droite,** marquée par l'empreinte colique en avant, l'empreinte rénale en arrière et, près du lit vésiculaire, l'empreinte duodénale ;
- **la partie gauche** de forme grossièrement triangulaire, légèrement concave est marquée et, près du lit vésiculaire, l'empreinte duodénale ;
- **la partie moyenne** située entre les deux branches verticales du « H », la plus étroite, présente d'avant en arrière :

— *le lobe carré* (Lobus Quadratus), limité par le sillon ombilical à gauche, le lit vésiculaire à droite, et le hile en arrière ;

— plus en arrière le *hile du foie* long de 6-7 cm et légèrement oblique en arrière et à gauche se poursuit d'un côté avec l'extrémité postérieure du lit vésiculaire, de l'autre avec le sillon ombilical et le sillon d'Arantius ;

— encore plus en arrière, la face inférieure du foie forme un *bourrelet bituberculeux* où on distingue à gauche le *tubercule papillaire,* à droite le *tubercule caudé,* l'ensemble de ces éléments constituant le **lobe de Spigel**** (Lobus caudatus).

La face inférieure est entièrement revêtue de péritoine sauf au niveau de la fossette cystique où la face supérieure de la vésicule biliaire adhère le plus souvent directement au parenchyme hépatique, le péritoine hépatique passant en pont autour du corps vésiculaire, amarrant ainsi la vésicule au foie.

La face inférieure donne également insertion au *petit épiploon* dont les deux feuillets se réfléchissent sur le foie au niveau du hile hépatique et forment plus à gauche, une racine d'abord transversale, puis antéro-postérieure le long du sillon d'Arantius (Fig. 7).

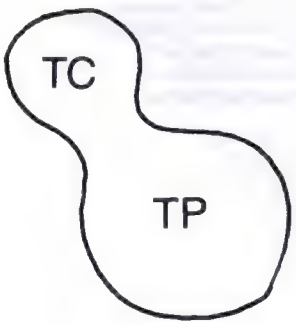

FIGURE 4 bis
Le lobe de Spigel : TP : tubercule papillaire ; TC : tubercule caudé.

* ARANTIUS Julius Caesar (1530-1589) - Anatomiste et chirurgien italien.

** SPIGEL ou SPIEGHEL Adrien VAN DER (1578-1625) - Médecin et anatomiste flamand, Professeur d'anatomie à Venise puis à Padoue.

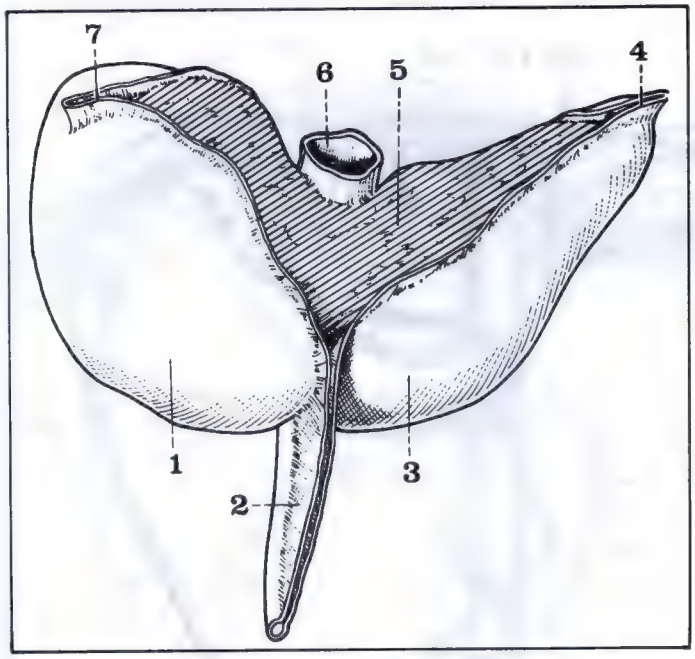

FIGURE 5

Vue supérieure du foie.

1. *Lobe droit du foie.*
2. *Ligament falciforme et ligament rond.*
3. *Lobe gauche du foie.*
4. *Ligament triangulaire gauche.*
5. *Ligament coronaire.*
6. *Veine cave inférieure.*
7. *Ligament triangulaire droit.*

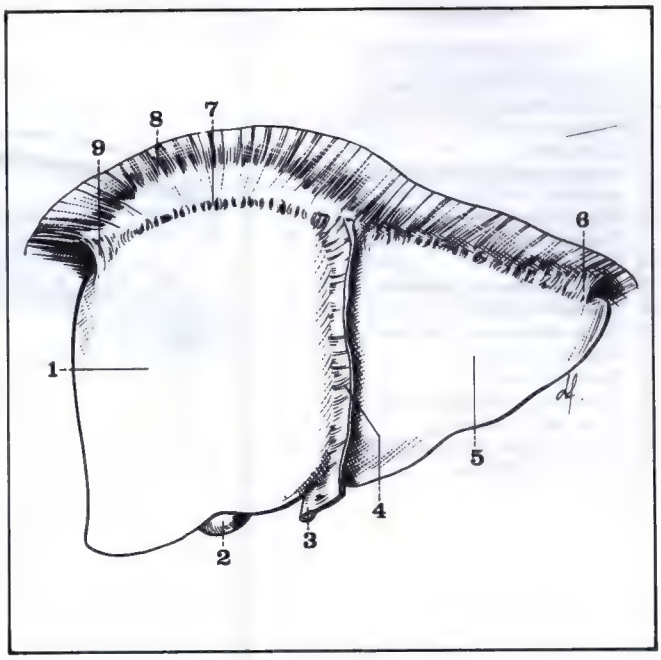

FIGURE 6

Vue antérieure du foie.

1. *Lobe droit.*
2. *Vésicule biliaire.*
3. *Ligament rond.*
4. *Ligament falciforme.*
5. *Lobe gauche du foie.*
6. *Ligament triangulaire gauche.*
7. *Bord antérieur du ligament coronaire.*
8. *Diaphragme.*
9. *Ligament triangulaire droit.*

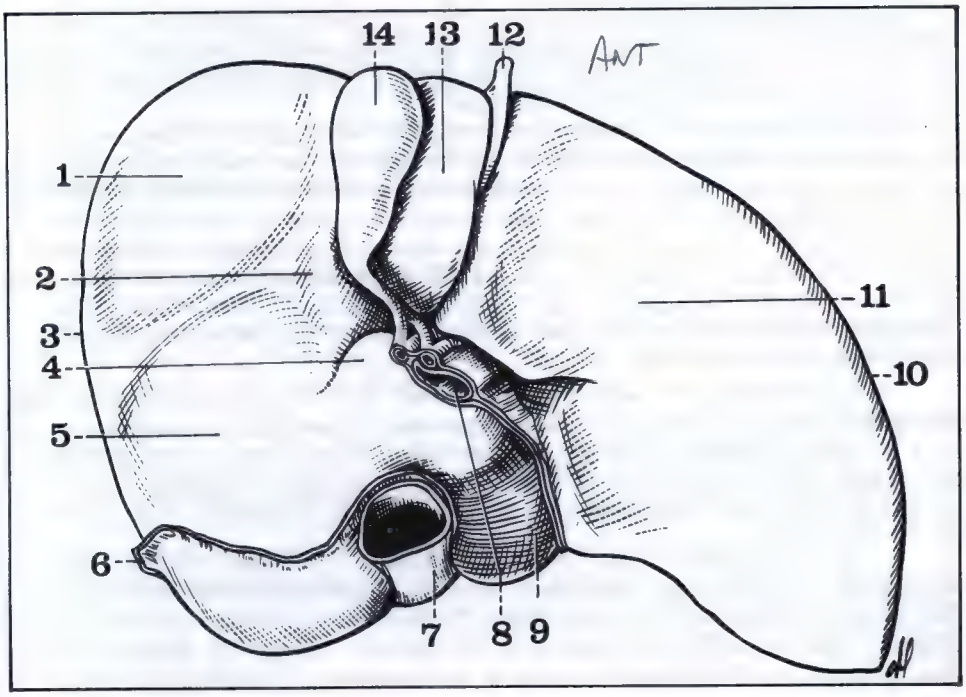

FIGURE 7

La face inférieure du foie.

1. *Empreinte colique de la face inférieure du lobe droit.*
2. *Empreinte duodénale.*
3. *Bord droit du foie.*
4. *Tubercule caudé.*
5. *Empreinte rénale de la face inférieure du lobe droit.*
6. *Ligament triangulaire droit.*
7. *Veine cave inférieure.*
8. *Veine porte.*
9. *Lobe de Spigel (tub. papillaire).*
10. *Bord antérieur du lobe gauche.*
11. *Face inférieure du lobe gauche.*
12. *Ligament rond.*
13. *Lobe carré.*
14. *Vésicule biliaire.*

FIGURE 8

Vue postérieure du foie.

1. *Ligament triangulaire gauche.*
2. *Face inférieure du lobe gauche.*
3. *Ligament rond.*
4. *Lobe carré.*
5. *Artère hépatique dans le petit épiploon.*
6. *Voie biliaire principale.*
7. *Vésicule biliaire.*
8. *Veine porte.*
9. *Face inférieure du lobe droit.*
10. *Tubercule caudé.*
11. *Face inférieure du lobe droit et empreinte rénale,*
12. *Bord droit du foie.*
13. *Ligament triangulaire droit.*
14. *Veine cave inférieure.*
15. *Lobe de Spigel (tub. papillaire).*
16. *Ligament falciforme.*

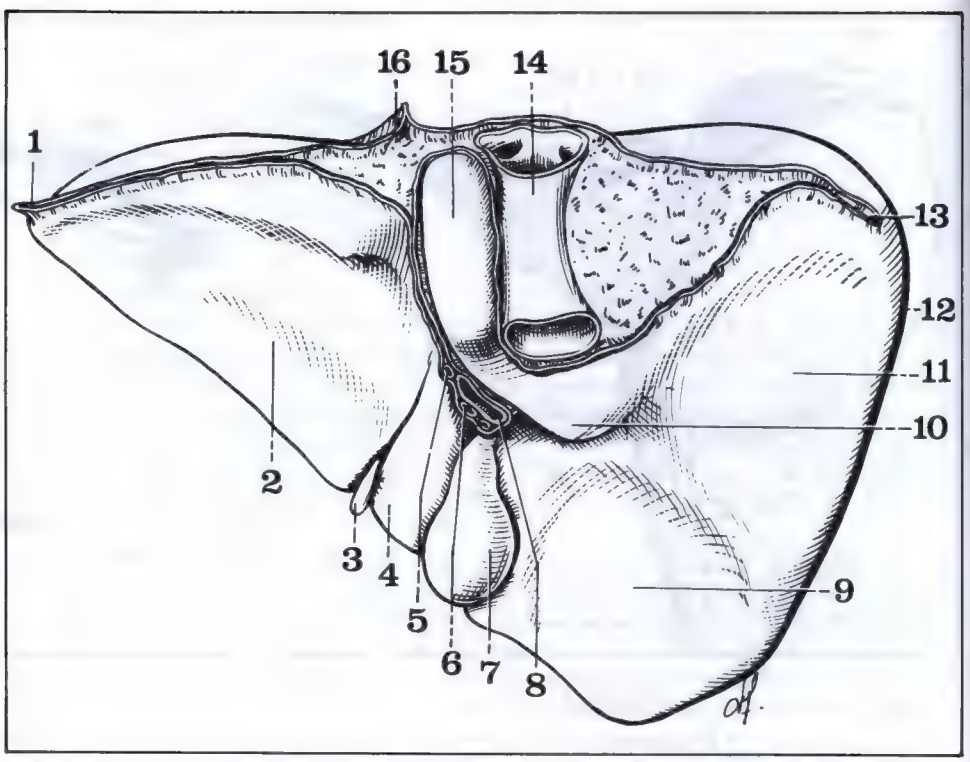

3. LA FACE POSTÉRIEURE (Fig. 8) est la plus étroite. De forme triangulaire à base droite et à sommet gauche, elle est dans son ensemble concave vers l'arrière et se moule sur la veine cave et sur la convexité de la colonne vertébrale. Elle est caractérisé par la présence de deux sillons :

• **le sillon vertical droit,** ou gouttière de la veine cave, est un sillon profond, cylindrique, comblé par la veine cave qui adhère fortement au tissu hépatique et est amarrée au foie par les courtes veines sus-hépatiques. Ce sillon est parfois transformé en un véritable tunnel, le parenchyme hépatique entourant alors complètement la veine cave inférieure,

• **le sillon vertical gauche,** situé à 3 ou 4 cm à gauche du précédent, prolonge le sillon d'Arantius et, à sa partie supérieure, décrit une courbe à concavité inférieure et droite pour rejoindre le sillon vertical droit. Ces deux sillons divisent la face postérieure du foie en trois zones distinctes,

— *une zone droite,* fortement convexe, moulée dans la gouttière costo-vertébrale et marquée à sa partie inféro-interne par l'empreinte surrénale ; cette zone n'est revêtue de péritoine viscéral qu'à sa partie la plus externe. Plus en dedans, le péritoine viscéral, en effet, se réfléchit vers le plan postérieur en bas, et vers le diaphragme en haut pour former *le ligament coronaire* qui laisse une zone étendue dépéritonisée à la face postérieure du foie au niveau de laquelle cette face postérieure adhère au plan pariétal en formant le ligament phréno-hépatique (Fig. 8). L'extrémité droite du ligament coronaire se prolonge par un court repli péritonéal à deux feuillets, le *ligament triangulaire droit ;*

— *la partie moyenne de la face postérieure* du foie, étroite, constitue le **lobe de Spigel.** Limité en haut par le coude du canal d'Arantius, il se prolonge en bas vers la face inférieure au niveau du bourrelet bituberculeux. Il est entièrement revêtu par le péritoine qui se réfléchit sur son bord droit au niveau du *ligament coronaire* et sur son bord gauche au niveau du sillon d'Arantius et de l'insertion du *petit épiploon,*

— *la partie gauche,* de forme triangulaire, à sommet gauche, présente l'empreinte de l'œsophage abdominal. Presque entièrement revêtue de péritoine, elle présente cependant à sa partie droite l'extrémité du *ligament coronaire* qui se prolonge plus à gauche par l'insertion du *ligament triangulaire gauche* dont les deux feuillets se réfléchissent en avant et en arrière sur le diaphragme. (Fig. 8)

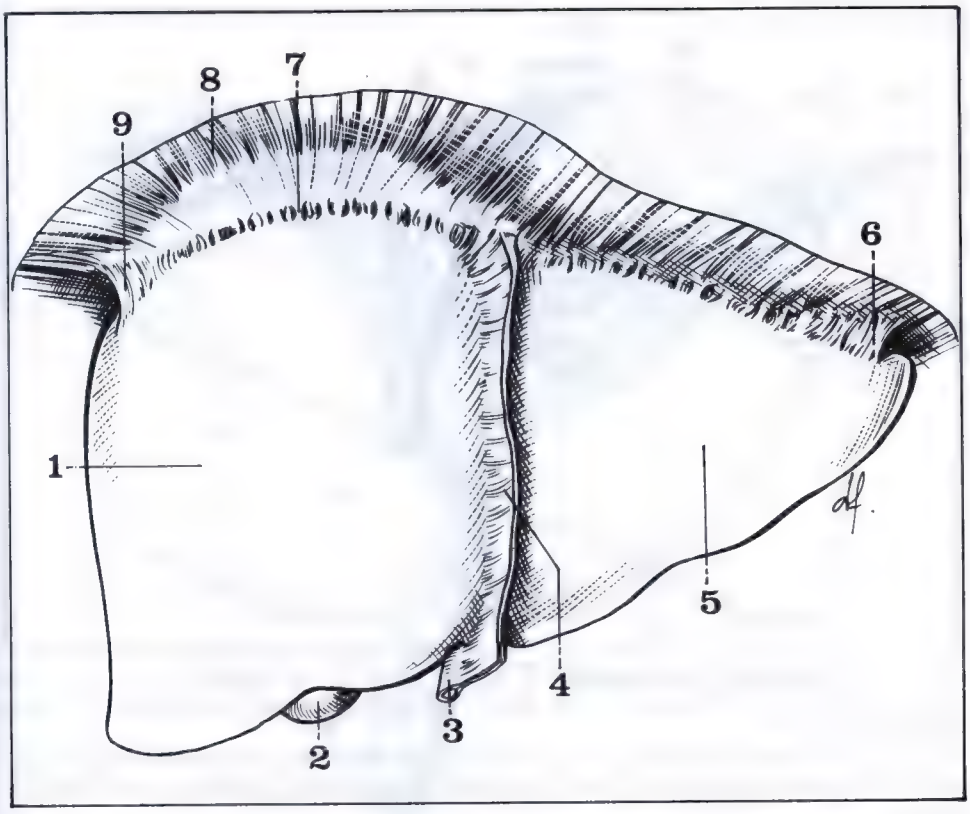

FIGURE 9

Vue antérieure du foie.

1. *Lobe droit.*
2. *Vésicule biliaire.*
3. *Ligament rond.*
4. *Ligament falciforme.*
5. *Lobe gauche du foie.*
6. *Ligament triangulaire gauche.*
7. *Bord antérieur du ligament coronaire.*
8. *Diaphragme.*
9. *Ligament triangulaire droit.*

4. LE BORD ANTÉRIEUR, mince et tranchant, répondant à la paroi abdominale sous laquelle, il est perceptible à la palpation quand le foie est hypertrophié, se dirige obliquement de bas en haut et de droite à gauche. Il présente deux échancrures l'une au niveau du lit vésiculaire, l'autre à l'extrémité antérieure du sillon ombilical où s'insère le ligament rond (Fig. 9).

5. LE BORD SUPERIEUR, mal limité, arrondi, forme transition entre la face supérieure et la face postérieure.

6. LE BORD INFERIEUR est dans son ensemble épais et mousse. A droite de la veine cave inférieure, il est marqué par l'empreinte de la surrénale. A gauche de la veine cave, il est constitué par le bourrelet bituberculeux. Au delà du sillon d'Arantius, il rejoint obliquement le bord supérieur. (Fig. 8)

7. L'EXTREMITE GAUCHE, mince et aplatie, forme une languette joignant le bord antérieur et la face postérieure. Elle est reliée au diaphragme par le ligament triangulaire gauche. (Fig. 8 et 9)

LES MOYENS DE FIXITÉ DU FOIE

Ils sont représentés d'une part par l'amarrage du foie à ses pédicules vasculaires et principalement à la veine cave inférieure, et d'autre part par les différentes formations péritonéales qui le relient à la paroi.

1. **L'adhérence à la veine cave inférieure** à laquelle le foie est uni par les courtes veines sus-hépatiques représente le moyen de fixité principal. (Fig. 8)

2. **Le pédicule hépatique,** constitué essentiellement par la veine porte, les voies biliaires et les artères hépatiques qui abordent le foie à la partie moyenne de sa face inférieure, ne constitue pas un moyen de fixité véritable.

3. **Le ligament phréno-hépatique,** zone d'adhérence de la face postérieure du foie à la partie verticale du diaphragme à laquelle l'organe est uni par un feutrage celluleux, dense, dans l'aire du ligament coronaire, constitue par contre un bon moyen de fixité. (Fig. 8)

FIGURE 10

Les insertions péritonéales sur le foie supposé transparent (d'après Grégoire et Oberlin).

1. *Lobe droit.*
2. *Insertion du petit épiploon au niveau du hile.*
3. *Insertion antérieure du petit épiploon.*
4. *Lobe gauche.*
5. *Ligament triangulaire gauche.*
6. *Insertion du petit épiploon le long du sillon d'Arantius.*
7. *Ligament falciforme ou suspenseur.*
8. *Veine cave inférieure.*
9. *Ligament coronaire.*
10. *Ligament triangulaire droit.*
11. *Bord postéro-inférieur du foie.*

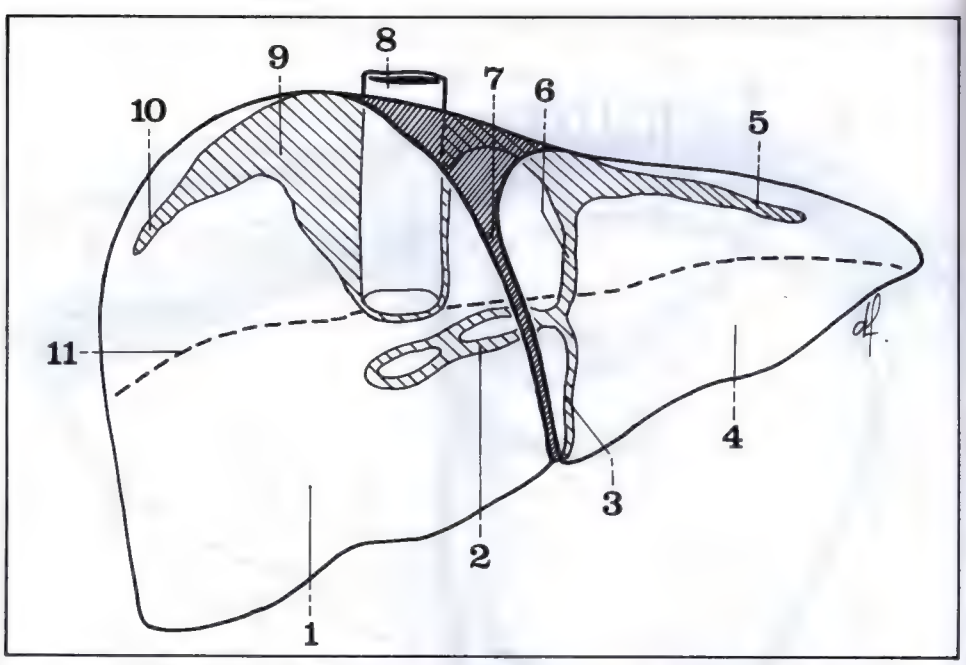

4. **Les ligaments péritonéaux** (Fig. 10, 11 et 12) réunissent le foie en haut et en arrière au diaphragme, à gauche à l'estomac, en avant à l'ombilic ; ils sont représentés par :

- *le ligament coronaire* (Lig. Coronarium Hepatis) qui donne trois expansions : ligament triangulaire droit, ligament triangulaire gauche et méso-hépato-cave ;
- *le ligament falciforme* ou ligament suspenseur ;
- enfin, le *petit épiploon.*

a) **Le ligament coronaire** (Lig. Coronarium Hepatis) (Fig. 11 et 12).

Unissant la face postérieure du foie au diaphragme, il comprend deux feuillets :

- *un feuillet antéro-supérieur* qui se réfléchit du diaphragme sur le foie en longeant son bord postéro-supérieur. A sa partie moyenne il se poursuit par le ligament falciforme qui se branche perpendiculairement sur lui et dont les deux feuillets ne sont que le prolongement du feuillet supérieur du ligament coronaire, (Fig. 11)
- *un feuillet inférieur* qui se réfléchit sur la partie verticale du diaphragme longe d'abord le bord inférieur puis la veine cave inférieure, enfin la partie transversale du canal d'Arantius où il rejoint le feuillet postérieur du petit épiploon. Un peu plus à gauche, ce feuillet inférieur du ligament coronaire représente la continuation du feuillet antérieur du petit épiploon et va devenir ensuite feuillet postérieur du ligament triangulaire gauche. (Fig. 12).

Le ligament coronaire émet trois prolongements : le méso hépato-cave, le ligament triangulaire droit et le ligament triangulaire gauche.

— **Le méso hépato-cave,** inconstant n'est autre qu'un petit repli péritonéal prolongeant la réflexion du feuillet inférieur du ligament coronaire autour de la veine cave, il se poursuit en bas avec le péritoine pariétal postérieur qui tapisse l'hiatus de Winslow.

— **Le ligament triangulaire droit** (Lig. Triangulare Dexter), peu marqué est un repli péritonéal à deux feuillets formé par la rencontre à droite du feuillet supérieur et du feuillet inférieur du ligament coronaire.

— **Le ligament triangulaire gauche** (Lig. Triangulare Sinister), beaucoup plus étendu, est une lame péritonéale à deux feuillets tendue de la face postérieure du lobe gauche au diaphragme ; il est formé par la réunion et l'accolement du feuillet supérieur et du feuillet inférieur du ligament coronaire. Comme le ligament triangulaire droit, il se termine par un bord libre, tendu verticalement du diaphragme à la face supérieure du foie.

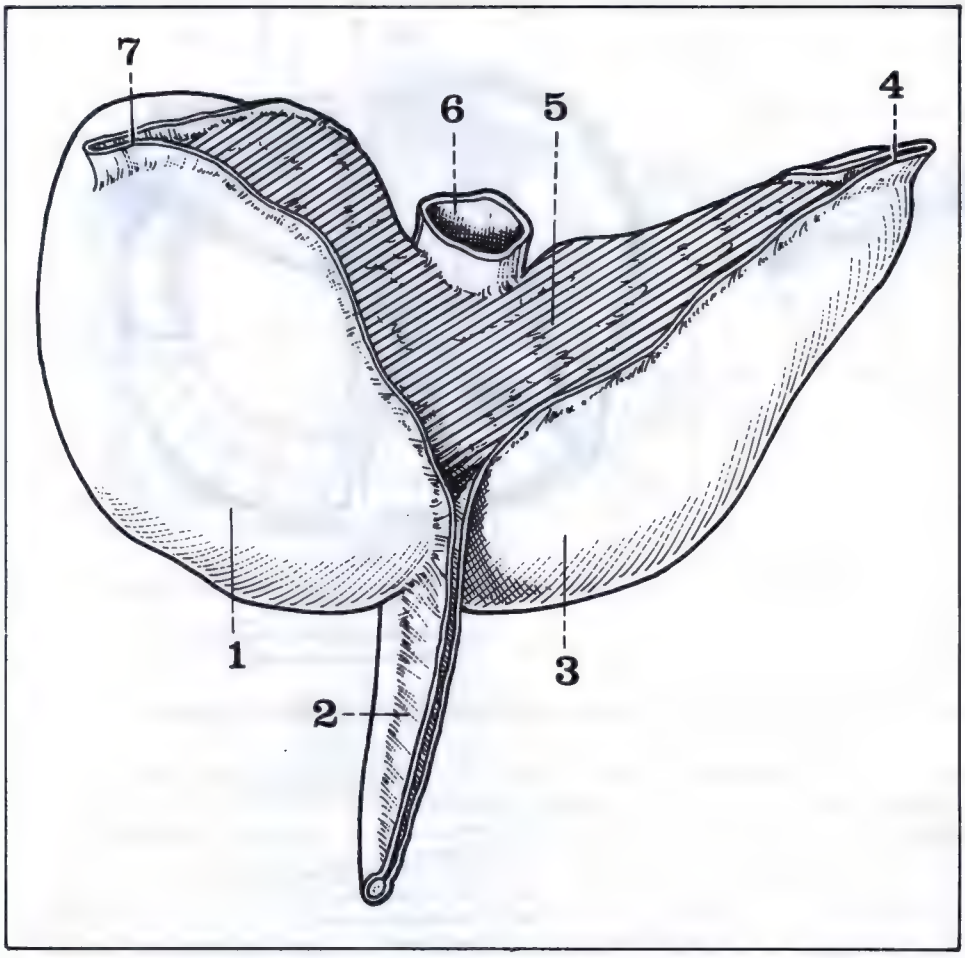

FIGURE 11

Vue supérieure du foie.

1. *Lobe droit du foie.*
2. *Ligament falciforme et ligament rond.*
3. *Lobe gauche du foie.*
4. *Ligament triangulaire gauche.*
5. *Ligament coronaire.*
6. *Veine cave inférieure.*
7. *Ligament triangulaire droit.*

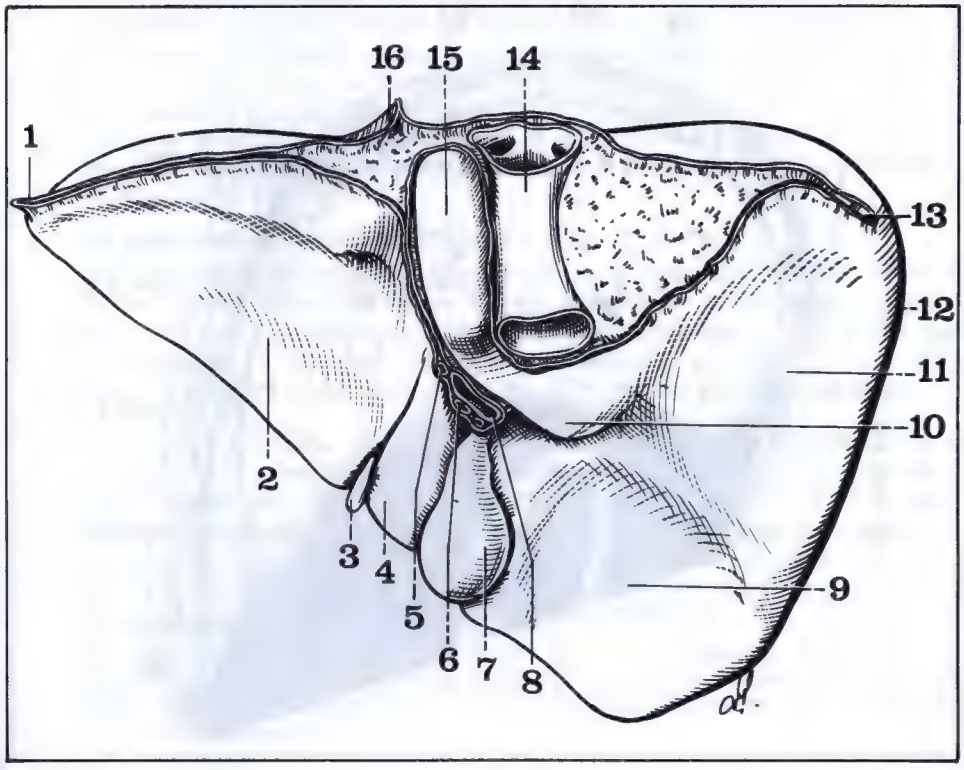

FIGURE 12

Vue postérieure du foie.

1. *Ligament triangulaire gauche.*
2. *Face inférieure du lobe gauche.*
3. *Ligament rond.*
4. *Lobe carré.*
5. *Artère hépatique dans le petit épiploon.*
6. *Voie biliaire principale.*
7. *Vésicule biliaire.*
8. *Veine porte.*
9. *Face inférieure du lobe droit.*
10. *Tubercule caudé.*
11. *Face inférieure du lobe droit et empreinte rénale.*
12. *Bord droit du foie.*
13. *Ligament triangulaire droit.*
14. *Veine cave inférieure.*
15. *Lobe de Spigel (tub. papillaire).*
16. *Ligament falciforme.*

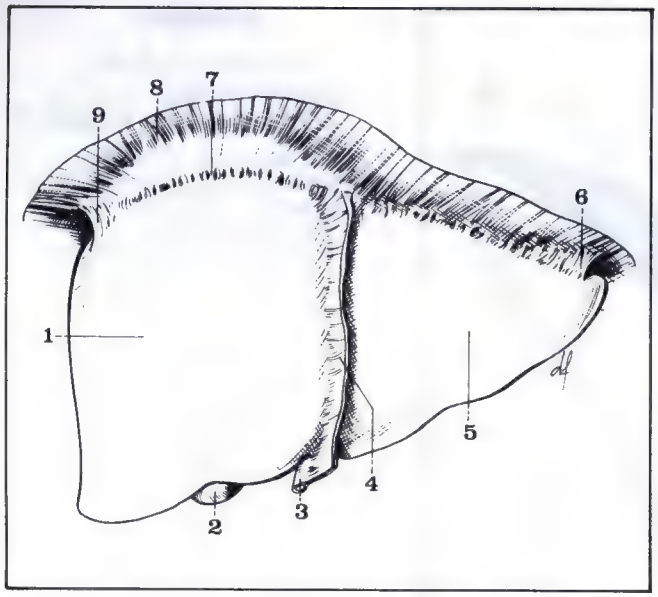

FIGURE 13

Vue antérieure du foie.

1. *Lobe droit.*
2. *Vésicule biliaire.*
3. *Ligament rond.*
4. *Ligament falciforme.*
5. *Lobe gauche du foie.*
6. *Ligament triangulaire gauche.*
7. *Bord antérieur du ligament coronaire.*
8. *Diaphragme.*
9. *Ligament triangulaire droit.*

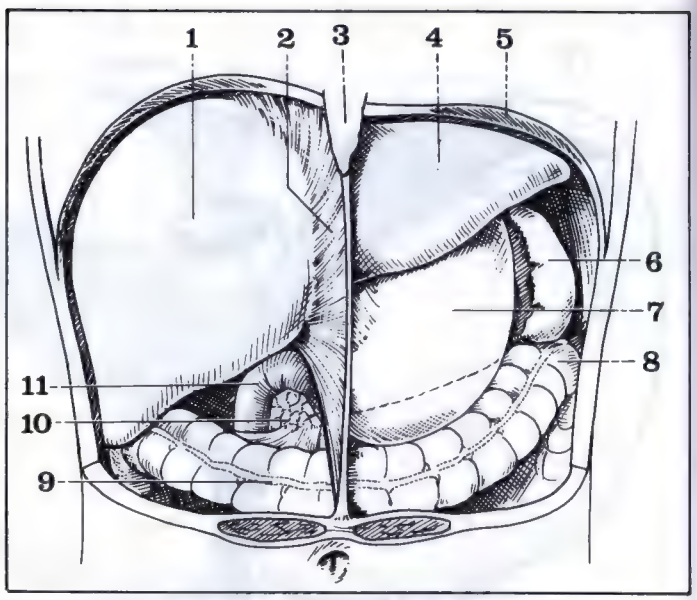

FIGURE 14

Vue schématique des organes de l'étage sus-mésocolique.

1. *Lobe droit du foie.*
2. *Ligament falciforme.*
3. *Appendice xiphoïde.*
4. *Lobe gauche du foie.*
5. *Coupole diaphragmatique gauche.*
6. *Rate.*
7. *Estomac.*
8. *Angle colique gauche.*
9. *Côlon transverse.*
10. *Tête du pancréas.*
11. *Duodénum.*

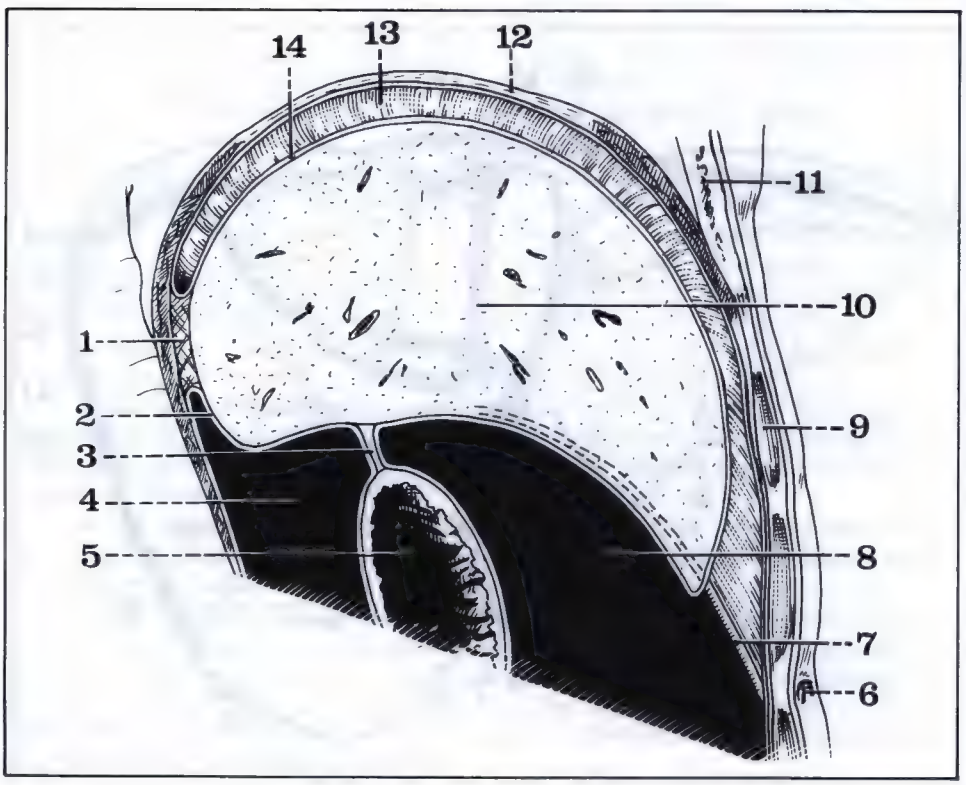

FIGURE 15

Coupe sagittale schématique passant par la partie droite du foie et montrant le ligament falciforme.

1. *Ligament coronaire.*
2. *Réflexion du péritoine de la face postérieure du foie à la paroi.*
3. *Partie supérieure du petit épiploon.*
4. *Arrière-cavité des épiploons.*
5. *Estomac.*
6. *Ombilic.*
7. *Ligament rond du foie.*
8. *Grande cavité péritonéale.*
9. *Muscle grand droit.*
10. *Foie.*
11. *Sternum.*
12. *Diaphragme.*
13. *Espace inter-hépato-diaphragmatique.*
14. *Péritoine hépatique.*

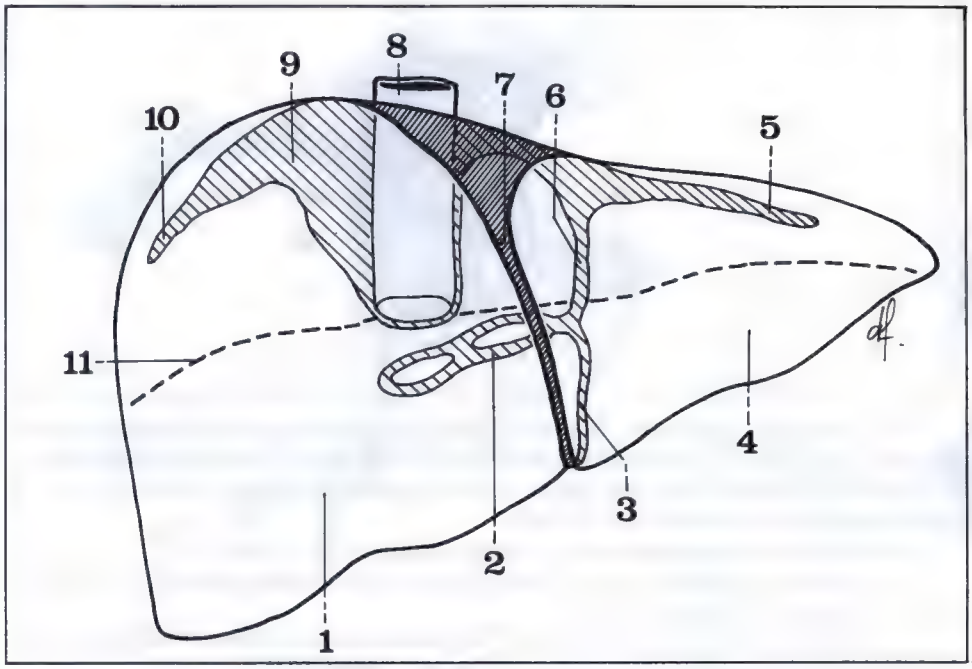

FIGURE 16

Les insertions péritonéales sur le foie supposé transparent (d'après Grégoire et Oberlin).

1. *Lobe droit.*
2. *Insertion du petit épiploon au niveau du hile.*
3. *Insertion antérieure du petit épiploon.*
4. *Lobe gauche.*
5. *Ligament triangulaire gauche.*
6. *Insertion du petit épiploon le long du sillon d'Arantius.*
7. *Ligament falciforme ou suspenseur.*
8. *Veine cave inférieure.*
9. *Ligament coronaire.*
10. *Ligament triangulaire droit.*
11. *Bord postéro-inférieur du foie.*

b) **Le ligament falciforme ou ligament suspenseur** (Lig. Falciforme Hepatis) (Fig. 13, 14 et 15).

C'est une cloison péritonéale verticale, tendue sagittalement de la face supérieure du foie à la face inférieure du diaphragme et à la face postérieure de la paroi abdominale antérieure. Les deux feuillets qui le constituent et qui font suite au feuillet supérieur du ligament coronaire sont formés par la réflexion du péritoine viscéral hépatique sur le péritoine diaphragmatique. Au niveau du bord antérieur du foie, les deux feuillets s'unissent l'un à l'autre en formant une gouttière concave en haut à l'intérieur de laquelle chemine le ligament rond, reliquat de la veine ombilicale qui va se fixer à la face postérieure de l'ombilic. Du côté pariétal, les deux feuillets du ligament falciforme se réfléchissent sur la face inférieure du diaphragme et sur la face postérieure de la paroi abdominale où ils deviennent péritoine pariétal antérieur sus-ombilical. Ce ligament suspenseur, comme le ligament triangulaire, n'a qu'un rôle modeste dans la fixation du foie. Par contre, du point de vue topographique, il divise l'espace hépato-phrénique en deux loges : *la loge inter-hépato-phrénique droite et la loge inter-hépato-phrénique gauche.* (Fig. 14)

c) **Le petit épiploon** (Omentum Minus) (Fig. 16 et 17).

C'est une lame péritonéale à deux feuillets, de direction frontale, de forme grossièrement quadrilatère, tendue de la face postérieure et inférieure du foie à l'estomac et au premier duodénum. Il présente un bord droit libre où ses deux feuillets antérieur et postérieur sont en continuité l'un avec l'autre. Dans l'épaisseur de ce bord libre, cheminent les éléments du pédicule hépatique. Le petit épiploon se fixe :

• *sur le foie* au niveau de la face inférieure et de la face postérieure où les deux feuillets qui le constituent se réfléchissent pour devenir péritoine viscéral du foie dessinant ainsi une véritable racine d'insertion. Celle-ci suit d'abord sur la face inférieure les lèvres du sillon transversal du hile puis se coude à angle droit sur la face postérieure pour longer le sillon vertical gauche ou sillon d'Arantius avant de rejoindre le ligament coronaire. A ce niveau, les deux feuillets du petit épiploon deviennent feuillet inférieur du ligament coronaire, (Fig. 16).

• *sur l'estomac,* le petit épiploon se fixe au niveau du bord droit de l'œsophage le long de la petite courbure gastrique et à la face postéro-supérieure du premier duodénum mobile où ses deux feuillets s'écartent pour envelopper l'estomac et le duodénum, (Fig. 17) :

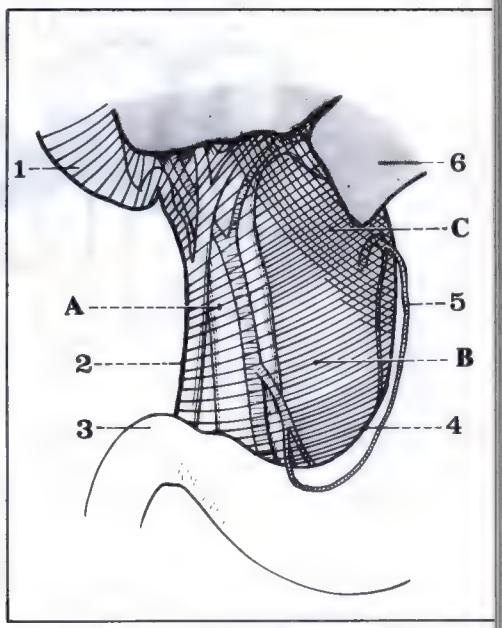

FIGURE 17

Le petit épiploon.

1. *Vésicule et péritoine vésiculaire.*
2. *Voie biliaire principale.*
3. *Premier duodénum.*
4. *Petite courbure gastrique.*
5. *Cercle artériel de la petite courbure gastrique.*
6. *Foie.*

A. Pars vasculosa du petit épiploon.
B. Pars flaccida du petit épiploon.
C. Pars condensa du petit épiploon.

FIGURE 17 bis

Le petit épiploon.

1. *Vésicule et péritoine vésiculaire.*
2. *Voie biliaire principale.*
3. *Premier duodénum.*
4. *Petite courbure gastrique.*
5. *Cercle artériel de la petite courbure gastrique.*
6. *Foie.*

A. Pars vasculosa du petit épiploon.
B. Pars flaccida du petit épiploon.
C. Pars condensa du petit épiploon.

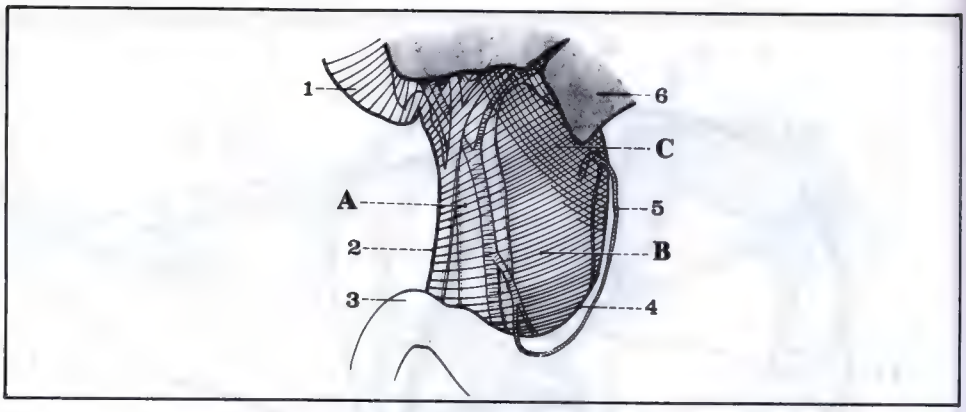

• *sur le diaphragme* enfin, le bord supérieur du petit épiploon se fixe en réfléchissant ses deux feuillets antérieur et postérieur qui deviennent péritoine diaphragmatique dessinant ainsi une très courte racine supérieure, tendue du bord droit de l'œsophage à la face postérieure du foie.

On distingue **trois parties** dans le petit épiploon (Fig. 17 bis) :

• une partie moyenne située le long de la petite courbure gastrique, c'est la *pars flaccida,* mince et translucide (B) ;

• une partie supérieure, proche de l'œsophage, épaisse contenant des vaisseaux et des nerfs à destination hépatique : c'est la *pars condensa* (C) ;

• une partie inférieure et droite, également épaisse, contenant le pédicule hépatique : c'est la *pars vasculosa* (A).

Rappelons enfin que le feuillet postérieur du petit épiploon forme la paroi antérieure de l'arrière-cavité tandis que son feuillet antérieur répond à la grande cavité péritonéale.

Le petit épiploon ne joue lui aussi qu'un rôle extrêmement modeste parmi les moyens de fixité du foie.

d) **Le ligament cystico-duodénal** (Lig. Hepatocolicum)

C'est un repli péritonéal inconstant, prolongeant le bord droit du petit épiploon vers la droite, le long de la vésicule biliaire, du duodénum et, parfois de l'angle colique droit. Sa morphologie est des plus variable et son existence inconstante. Il en est de même du ligament hépato-rénal, petit repli péritonéal qui est parfois tendu de la face inférieure du foie à la face antérieure du rein droit ou de la surrénale droite.

LES DIVISIONS MORPHOLOGIQUES DU FOIE (Fig. 18)

Il est classique de diviser le foie en quatre lobes :

• **le lobe gauche** (Lobus Hepatis Sinister) situé à gauche du ligament falciforme et du sillon d'Arantius ;

• **le lobe carré** (Lobus Quadratus), visible seulement à la face inférieure du foie et limité par le bord antérieur en avant, le sillon ombilical à gauche, le lit vésiculaire à droite et le hile en arrière,

• **le lobe caudé ou lobe de Spigel** (Lobus Caudatus), situé entre le bord postérieur du hile en avant, la veine cave en arrière, le sillon d'Arantius à gauche et le sillon de la veine cave à droite,

• **le lobe droit** (Lobus Hepatis Dexter), enfin, situé à droite du ligament falciforme.

En fait les limites de ces lobes sont extrêmement imprécises; s'il est effectivement possible de distinguer quatre lobes sur la face inférieure, deux seulement apparaissent sur la convexité du foie. D'autre part, ces lobes ne correspondent absolument pas à une distribution réelle des vaisseaux intra-hépatiques et ne répondent à aucune réalité fonctionnelle. Nous verrons qu'il est préférable actuellement de substituer à cette division morphologique une segmentation basée sur la distribution vasculaire intra-parenchymateuse des différents pédicules du foie. (Fig. 18).

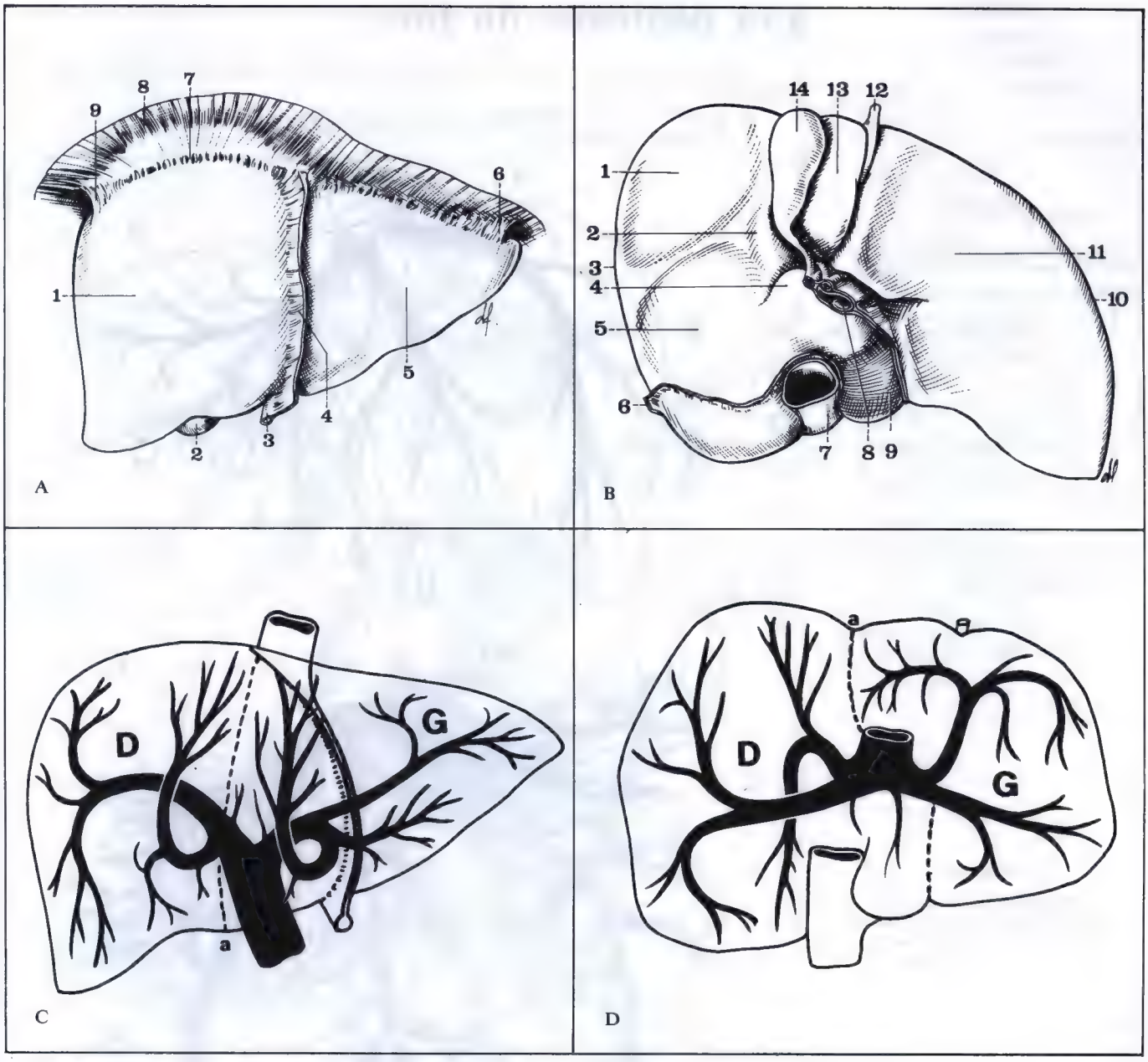

FIGURE 18

A. Vue antérieure du foie.

1. *Lobe droit.*
2. *Vésicule biliaire.*
3. *Ligament rond.*
4. *Ligament falciforme.*
5. *Lobe gauche du foie.*
6. *Ligament triangulaire gauche.*
7. *Bord antérieur du ligament coronaire.*
8. *Diaphragme.*
9. *Ligament triangulaire droit.*

B. La face inférieure du foie.

1. *Empreinte colique de la face inférieure du lobe droit.*
2. *Empreinte duodénale.*
3. *Bord droit du foie.*
4. *Tubercule caudé.*
5. *Empreinte rénale.*
6. *Ligament triangulaire droit.*
7. *Veine cave inférieure.*
8. *Veine porte.*
9. *Lobe de Spigel (tub. papillaire).*
10. *Bord antérieur du lobe gauche.*
11. *Face inférieure du lobe gauche.*
12. *Ligament rond.*
13. *Lobe carré.*
14. *Vésicule biliaire.*

C. et D. Projection des ramifications intraparenchymateuses de la veine porte sur une vue antérieure (C) et une vue inférieure (D) du foie supposé transparent. Noter l'absence de concordance entre la division morphologique en lobe droit et lobe gauche et les territoires des deux branches droite et gauche de la veine porte. Le pointillé (a) indique la ligne de partage de ces deux territoires.

Les pédicules du foie

Schématiquement, on peut considérer que le foie a la particularité de posséder deux pédicules :

- le pédicule sus-hépatique,
- le pédicule hépatique.

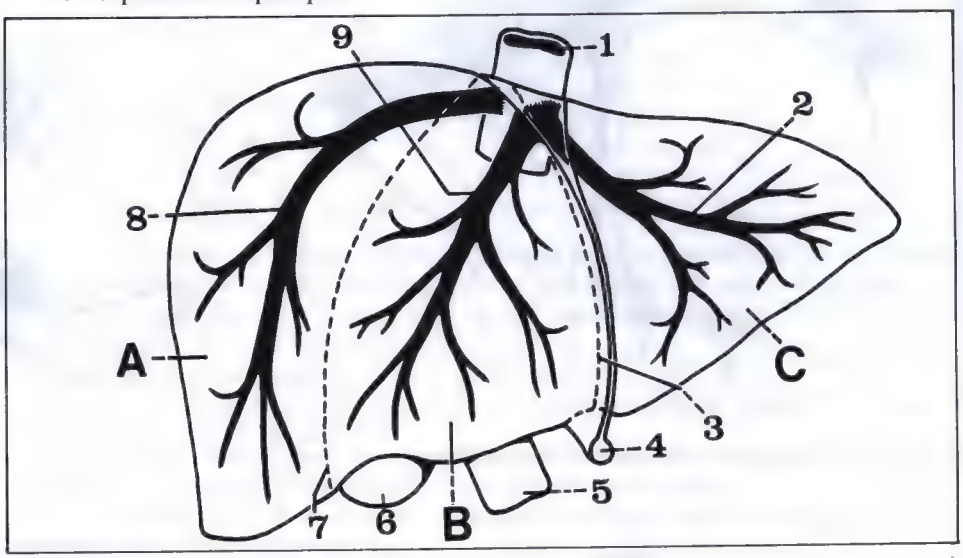

FIGURE 19

Le pédicule sus-hépatique sur un foie supposé transparent.

1. *Veine cave inférieure.*
2. *Veine sus-hépatique gauche.*
3. *Ligament falciforme et scissure sus-hépatique gauche ou scissure ombilicale.*
4. *Ligament rond.*
5. *Veine porte.*
6. *Vésicule biliaire.*
7. *Scissure sus-hépatique droite.*
8. *Veine sus-hépatique droite.*
9. *Veine sus-hépatique sagittale médiane.*

A. Secteur sus-hépatique droit.
B. Secteur sus-hépatique médian.
C. Secteur sus-hépatique gauche ou lobe gauche du foie.

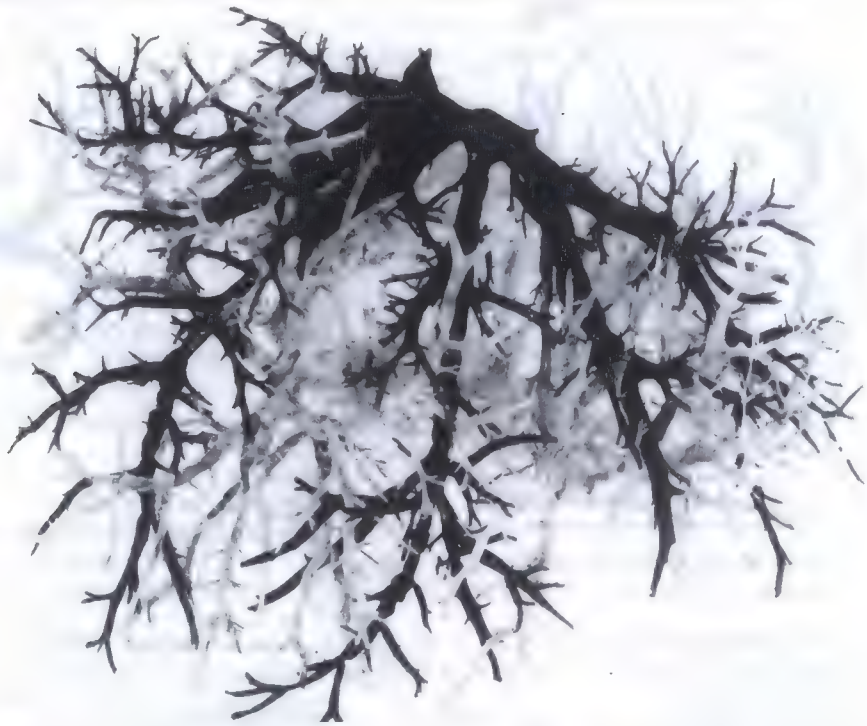

FIGURE 19 bis

Photographie d'un moulage plastique de la veine porte (en blanc) et des veines sus-hépatiques (en noir). Vue supérieure.

LE PEDICULE SUS-HEPATIQUE (Fig. 19 et 19 bis)

Purement veineux, il est formé par les veines sus-hépatiques qui drainent dans la veine cave inférieure la totalité du sang hépatique. Ce pédicule sus-hépatique est typiquement constitué de trois veines : **la veine sus-hépatique gauche, la grande veine sus-hépatique sagittale médiane,** et **la veine sus-hépatique droite.** Drainant les veines centro-lobulaires du lobule hépatique, ces trois veines convergent d'avant en arrière et de bas en haut, à travers le parenchyme hépatique, vers la face antérieure de la veine cave en formant une sorte d'éventail ouvert en avant.

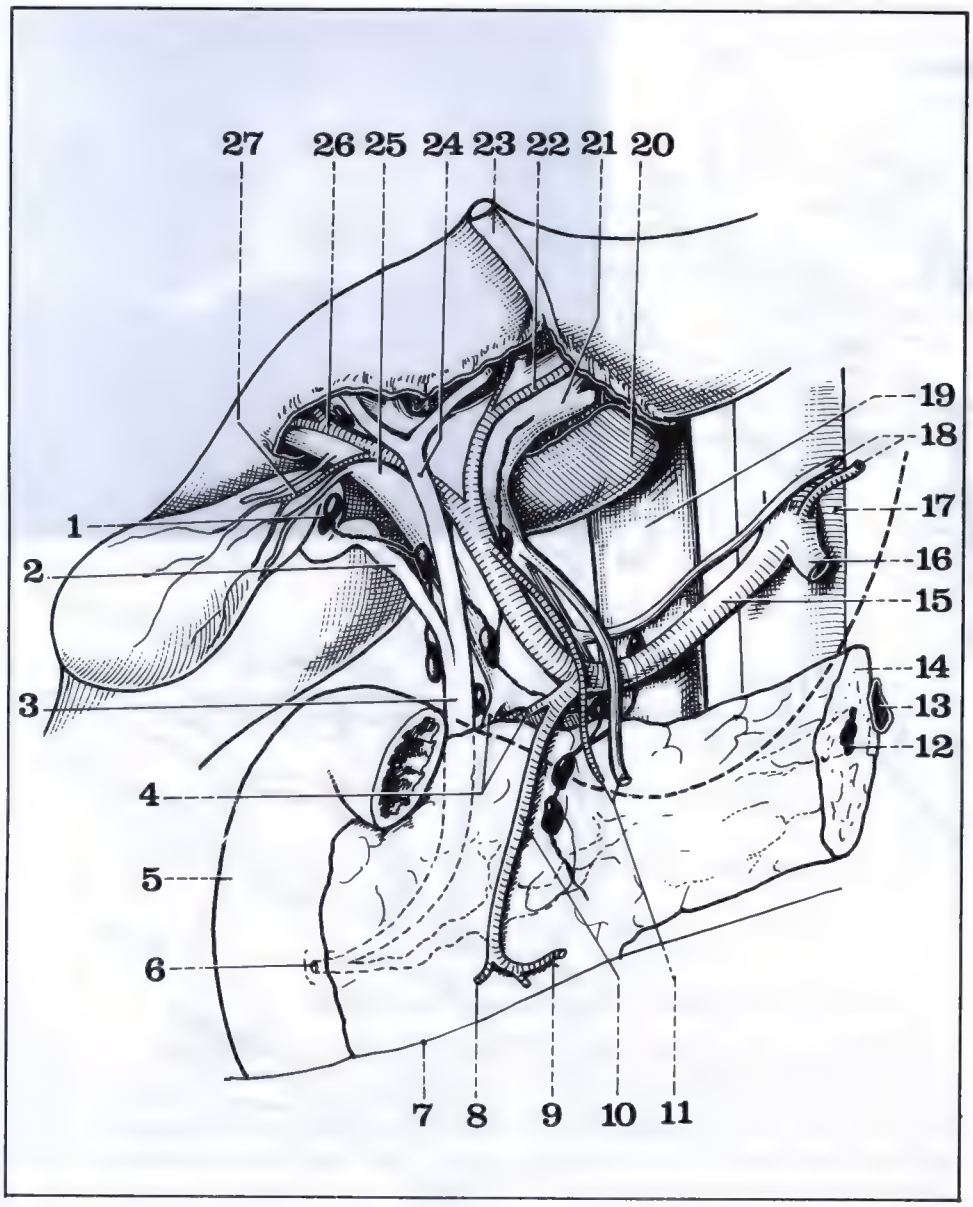

FIGURE 20

Vue antérieure du pédicule hépatique.

1. *Ganglion du col de la vésicule.*
2. *Canal cystique.*
3. *Canal cholédoque.*
4. *Veine et artère pancréatico-duodénales supérieures et droites.*
5. *Deuxième duodénum.*
6. *Ampoule de Vater.*
7. *Racine du méso-côlon transverse.*
8. *Origine de l'artère pancréatico-duodénale inférieur et droite.*
9. *Origine de l'artère gastro-épiploïque droite.*
10. *Artère gastro-duodénale.*
11. *Artère et veine pyloriques.*
12. *Canal de Wirsung.*
13. *Veine splénique.*
14. *Corps pancréatique sectionné.*
15. *Artère hépatique commune.*
16. *Origine de l'artère splénique.*
17. *Aorte abdominale.*
18. *Artère et veine coronaires stomachiques.*
19. *Veine cave inférieure.*
20. *Lobe de Spigel.*
21. *Branche gauche de la veine porte.*
22. *Branche gauche de l'artère hépatique.*
23. *Ligament rond du foie.*
24. *Canal hépatique commun.*
25. *Branche droite de la veine porte.*
26. *Artère hépatique droite.*
27. *Artère cystique.*

Du fait des rapports étroits de la face postérieure du foie avec la veine cave inférieure, le trajet extra-hépatique des veines sus-hépatiques est extrêmement court pour ne pas dire inexistant puisqu'elles s'abouchent directement, dès leur sortie du parenchyme, dans la face antérieure de la veine cave inférieure. Il est fréquent que la veine sus-hépatique gauche et la grande veine médiane sagittale soient fusionnées avant leur terminaison en un tronc commun.

LE PEDICULE SOUS-HEPATIQUE, PLUS GENERALEMENT APPELE PEDICULE HEPATIQUE (Fig. 20)

Il groupe dans le bord droit du petit épiploon la veine porte, la ou les artères hépatiques et les voies biliaires extra-hépatiques. Nous n'étudierons ici que le trajet pédiculaire, extra-hépatique, de ces différents éléments, réservant la description de leurs ramifications intra-hépatiques au chapitre consacré à la structure et à la segmentation hépatique, cette dernière étant précisément basée sur la distribution intra-parenchymateuse de ces différents éléments vasculaires. A ces trois éléments principaux, il faut ajouter l'existence dans le pédicule hépatique d'éléments « accessoires », nerfs et lymphatiques hépatiques.

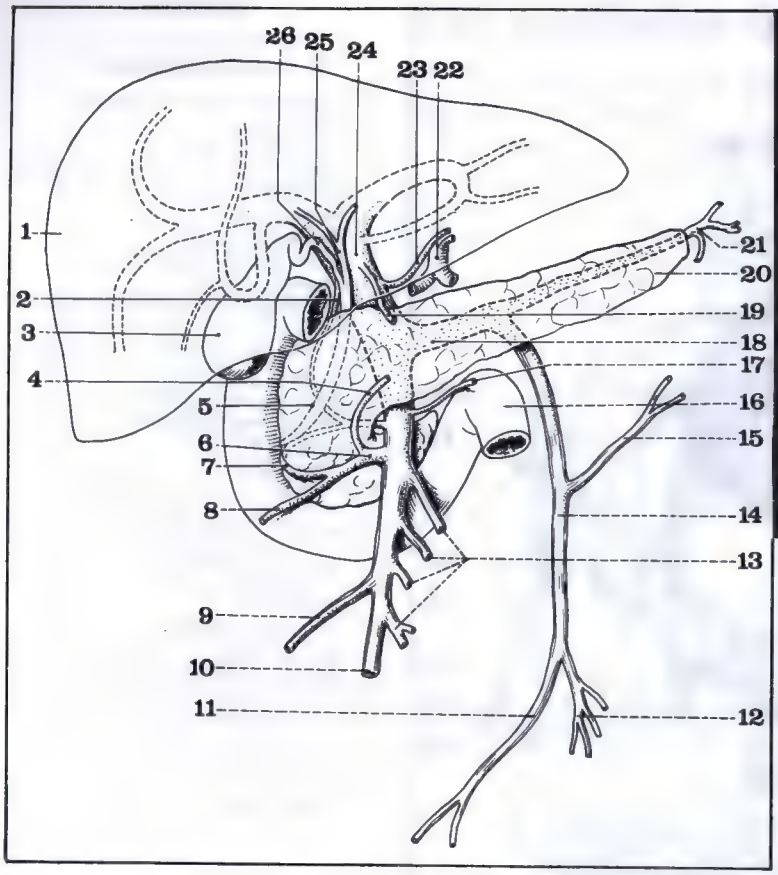

FIGURE 22

Spléno-portographie par ponction directe de la rate.

FIGURE 21

Vue d'ensemble de la veine porte et de ses branches d'origine.

1. *Foie.*
2. *Veine pancréatico-duodénale supérieure droite.*
3. *Vésicule biliaire.*
4. *Veine gastro-épiploïque droite.*
5. *Canal cholédoque.*
6. *Tronc gastro-colique de Henle.*
7. *Veine pancréatico-duodénale inférieure droite.*
8. *Veine colique supérieure droite.*
9. *Veine iléo-cæco-appendiculo-colique.*
10. *Veine mésentérique supérieure.*
11. *Veine hémorroïdale supérieure.*
12. *Veines sigmoïdiennes.*
13. *Veines jéjunales.*
14. *Veine mésentérique inférieure.*
15. *Veine pancréatique inférieure.*
16. *Angle duodéno-jéjunal.*
17. *Veine pancréatique inférieure.*
18. *Tronc spléno-mésaraïque vu par transparence.*
19. *Veine pylorique.*
20. *Queue du pancréas.*
21. *Veine splénique.*
22. *Tronc cœliaque.*
23. *Veine coronaire stomachique.*
24. *Tronc de la veine porte.*
25. *Canal hépatique commun.*
26. *Canal cystique.*

1. LA VEINE PORTE* (Vena Portae) (Fig. 21 à 25)

C'est une veine volumineuse qui amène au foie le sang veineux de la partie sous-diaphragmatique du tube digestif, du pancréas et de la rate. Elle a pour caractéristique d'être interposée entre deux systèmes capillaires veineux, celui des capillaires des artères viscérales issues de l'aorte et celui des capillaires intra-hépatiques veineux drainés ensuite par les veines sus-hépatiques. C'est une veine volumineuse de 8 à 10 cm de long et d'un diamètre de 15 à 20 mm.

Origine (Fig. 21 et 23) :

La veine porte naît de la confluence à angle droit à la face postérieure de l'isthme pancréatique de deux troncs veineux volumineux :

- *la veine mésentérique supérieure,* de direction sensiblement verticale et ascendante ;
- et *le tronc veineux spléno-mésaraïque,* horizontal, constitué lui-même par la réunion de la veine splénique et de la veine mésentérique inférieure. Ce confluent portal situé à hauteur de la deuxième lombaire, un peu à droite de la ligne médiane, derrière l'isthme du pancréas, est donc particulièrement profond et répond (Fig. 25) :
  - en avant, à l'isthme pancréatique,
  - en arrière, par l'intermédiaire du fascia de Treitz, à la veine cave inférieure et à la terminaison de la veine rénale ;
  - à gauche, à l'aorte abdominale et à l'origine de l'artère mésentérique supérieure ;
  - à droite, au cholédoque intra-pancréatique, plus antérieur.

* du latin, Porta = la porte (ou bien, la veine qui apporte)

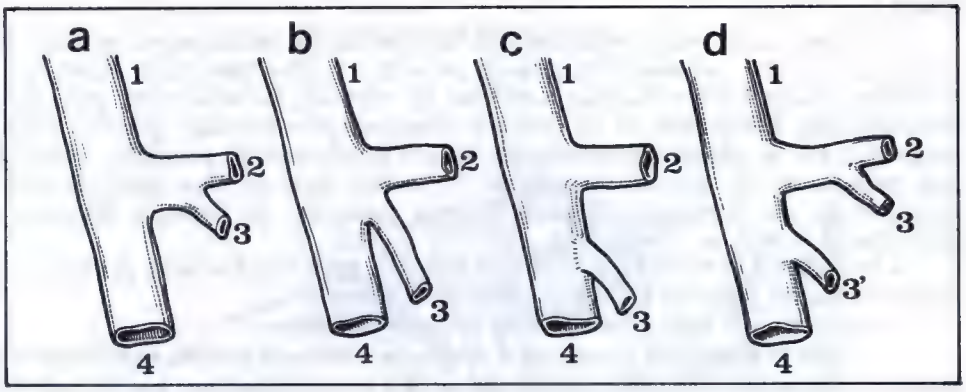

FIGURE 23

Les variations d'origine de la veine porte.

1. *Tronc de la veine porte.*
2. *Veine splénique.*
3. *Veine mésentérique inférieure.*

3'. *Veine colique gauche.*

4. *Veine mésentérique supérieure.*

a. *Disposition classique.*

b. *Convergence des branches d'origine avec absence du tronc spléno-mésaraïque.*

c. *Abouchement de la veine mésentérique inférieure dans la mésentérique supérieure.*

d. *Veine colique gauche s'abouchant dans la mésentérique supérieure.*

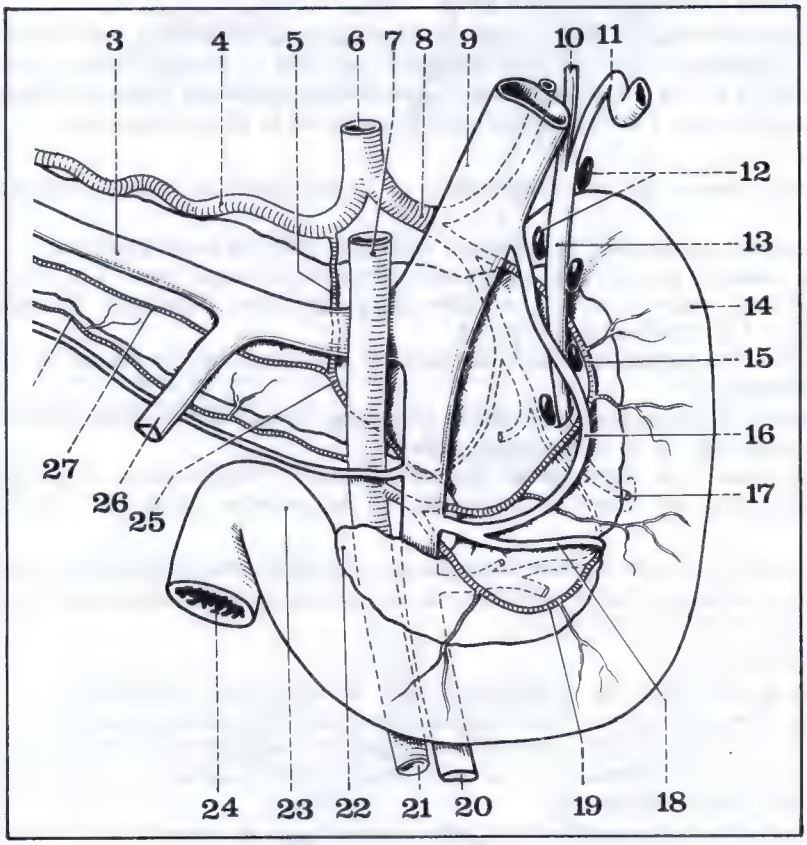

FIGURE 25

Vue postérieure du duodénum, du pancréas et de la veine porte. Les rapports de la veine porte à son origine.

3. *Veine splénique.*
4. *Artère splénique.*
5. *Artère pancréatique dorsale.*
6. *Tronc cœliaque.*
7. *Artère mésentérique supérieure.*
8. *Artère hépatique commune.*
9. *Veine porte.*
10. *Canal hépatique commun.*
11. *Canal cystique.*
12. *Ganglions du pédicule hépatique.*
13. *Canal cholédoque.*
14. *Deuxième duodénum.*
15. *Arcade artérielle supérieure de la tête pancréatique.*
16. *Veine pancréatico-duodénale supérieure et droite.*
17. *Ampoule de Vater.*
18. *Veine pancréatico-duodénale inférieure et droite.*
19. *Artère pancréatico-duodénale inférieure et gauche.*
20. *Veine mésentérique supérieure.*
21. *Artère mésentérique supérieure.*
22. *Processus uncinatus.*
23. *Quatrième duodénum.*
24. *Angle duodéno-jéjunal.*
25. *Arcade de Kirk.*
26. *Veine mésentérique inférieure.*
27. *Artère pancréatique transverse.*

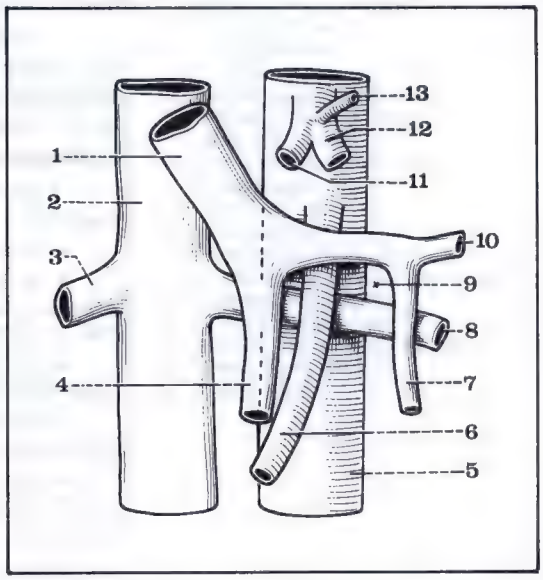

FIGURE 24

Vue antérieure du quadrilatère veineux de Rogie.

1. *Veine porte.*
2. *Veine cave inférieure.*
3. *Veine rénale droite.*
4. *Veine mésentérique supérieure.*
5. *Aorte abdominale.*
6. *Artère mésentérique supérieure.*
7. *Veine mésentérique inférieure.*
8. *Veine rénale gauche.*
9. *Quadrilatère veineux de Rogie.*
10. *Veine splénique.*
11. *Artère hépatique.*
12. *Artère splénique.*
13. *Artère coronaire stomachique.*

Trajet :

Le tronc de la veine porte ainsi formée se dirige obliquement en haut, à droite et en avant, croisant obliquement en « X » la direction de la veine cave inférieure. Normalement inclinée à 45° sur la verticale, la veine porte peut être beaucoup plus horizontale ou au contraire beaucoup plus verticale. Dans ce trajet ascendant, elle se dégage rapidement de la face postérieure du pancréas, croise la face postérieure du premier duodénum et pénètre dans le bord droit du petit épiploon où elle représente l'élément le plus postérieur du pédicule hépatique. Elle répond donc à ce niveau (Fig. 26) :

- *en arrière* à la veine cave inférieure dont elle est d'abord séparée par le tubercule omental du pancréas puis par l'hiatus de Winslow ;
- *en avant* aux autres éléments du pédicule hépatique.

— *l'artère hépatique commune* d'abord sur son bord gauche se bifurque en donnant naissance à la gastro-duodénale et à l'artère hépatique propre qui va monter sur le bord gauche de la veine porte.

— *la voie biliaire principale,* située le long du bord droit de la veine porte s'en écarte à sa partie inférieure pour dessiner avec elle le triangle inter-porto-cholédocien croisé par la veine pancréatico-duodénale supérieure droite, affluent de la veine porte, et par l'artère homologue, branche de la gastro-duodénale.

Terminaison :

Arrivée au niveau du hile hépatique, la veine porte se divise en deux branches :

- une branche droite dont la direction continue celle du tronc principal ;
- et une branche gauche qui s'en écarte presque à angle droit. Ces deux branches pénètrent toutes deux à l'intérieur du parenchyme hépatique où elles vont se ramifier. Cette bifurcation répond :
- *en arrière,* au tubercule caudé et au lobe de Spigel qui la sépare de la veine cave inférieure ;
- *en avant* à la bifurcation de l'artère hépatique propre généralement située au-dessous et à gauche de la bifurcation portale ;
- *plus en avant* à la convergence des deux canaux biliaires droit et gauche située habituellement en avant et au-dessus de la branche droite de l'artère hépatique.

Plus en avant et à droite, le canal cystique et le col de la vésicule dessinent avec la voie biliaire principale et la face inférieure du foie le *triangle de Budd* généralement traversé par l'artère cystique. (Fig. 26).

Collatérales (Fig. 27) :

Au cours de son trajet, la veine porte reçoit de nombreuses collatérales :

- *la veine coronaire stomachique* qui suit d'abord l'artère homologue dans la faux de la coronaire puis décrit une courbe à concavité supérieure et droite pour suivre l'artère hépatique commune et se jeter dans le flanc gauche du tronc de la veine porte à sa partie inférieure,
- *la veine pylorique,* satellite de l'artère homologue se termine à la partie moyenne du flanc gauche de la veine porte,
- *la veine pancréatico-duodénale supérieure droite* croise la face postérieure du cholédoque pour se jeter dans le bord droit de la veine porte,
- *les veines cystiques* se jettent dans la branche droite de la veine porte.

En outre, la branche gauche de la veine porte reçoit la veine ombilicale oblitérée et le canal d'Arantius.

Veines portes accessoires :

Ce terme désigne de petites veines qui gagnent le foie directement à l'intérieur de ses différents ligaments, citons ainsi :

- des veines épiploïques à l'intérieur du petit épiploon ;
- des veines vésiculaires unissant la face supérieure de la vésicule au parenchyme du lit vésiculaire ;
- des veines diaphragmatiques à l'intérieur du ligament coronaire et du ligament falciforme ;
- des veines satellites du ligament rond provenant de la paroi abdominale antérieure.

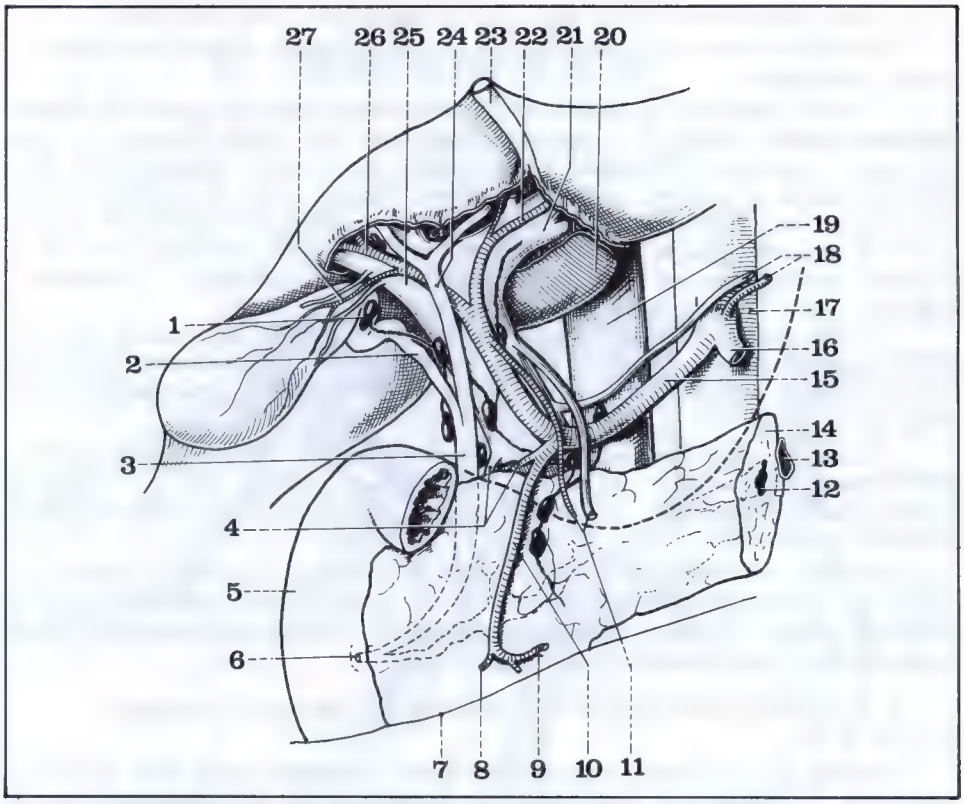

FIGURE 26

Vue antérieure du pédicule hépatique.

1. *Ganglion du col de la vésicule.*
2. *Canal cystique.*
3. *Canal cholédoque.*
4. *Veine et artère pancréatico-duodénales supérieures et droites.*
5. *Deuxième duodénum.*
6. *Ampoule de Vater.*
7. *Racine du méso-côlon transverse.*
8. *Origine de l'artère pancréatico-duodénale inférieure et droite.*
9. *Origine de l'artère gastro-épiploïque droite.*
10. *Artère gastro-duodénale.*
11. *Artère et veine pyloriques.*
12. *Canal de Wirsung.*
13. *Veine splénique.*
14. *Corps pancréatique sectionné.*
15. *Artère hépatique commune.*
16. *Origine de l'artère splénique.*
17. *Aorte abdominale.*
18. *Artère et veine coronaires stomachiques.*
19. *Veine cave inférieure.*
20. *Lobe de Spigel.*
21. *Branche gauche de la veine porte.*
22. *Branche gauche de l'artère hépatique.*
23. *Ligament rond du foie.*
24. *Canal hépatique commun.*
25. *Branche droite de la veine porte.*
26. *Artère hépatique droite.*
27. *Artère cystique.*

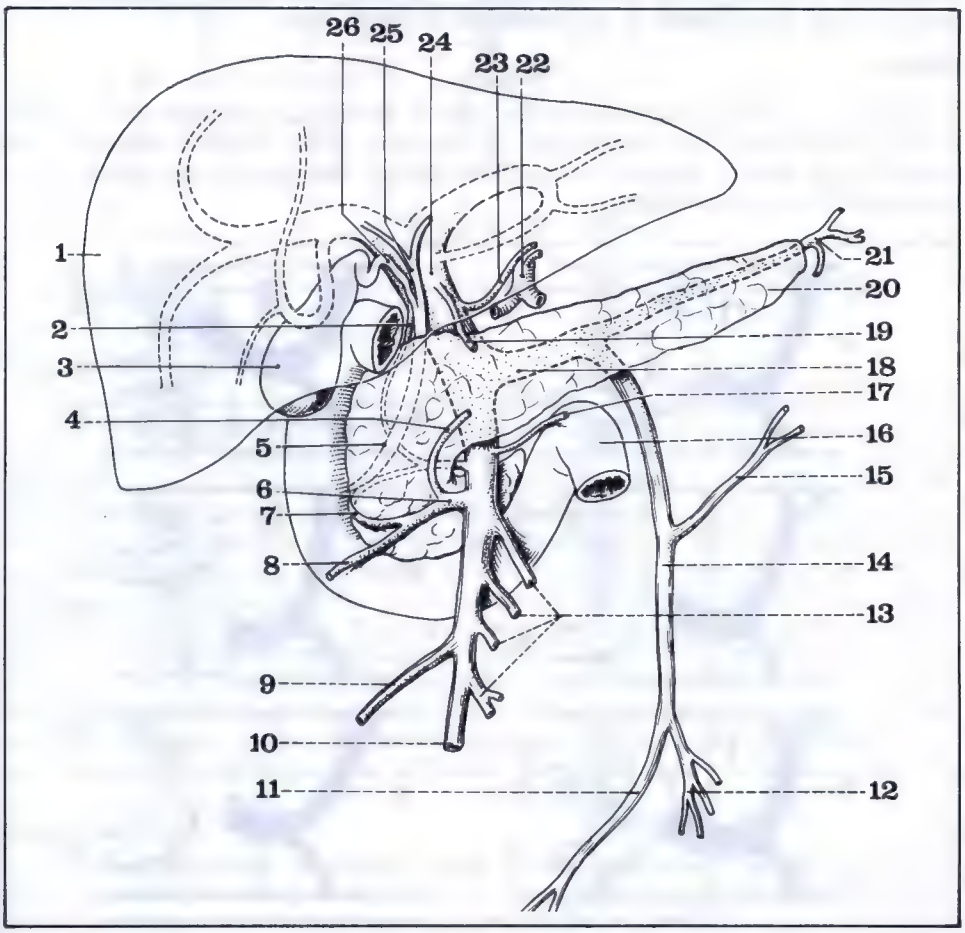

FIGURE 27

Vue d'ensemble de la veine porte et de ses branches d'origine.

1. *Foie.*
2. *Veine pancréatico-duodénale supérieure droite.*
3. *Vésicule biliaire.*
4. *Veine gastro-épiploïque droite.*
5. *Canal cholédoque.*
6. *Tronc gastro-colique de Henle.*
7. *Veine pancréatico-duodénale inférieure droite.*
8. *Veine colique supérieure droite.*
9. *Veine iléo-cæco-appendiculo-colique.*
10. *Veine mésentérique supérieure.*
11. *Veine hémorroïdale supérieure.*
12. *Veines sigmoïdiennes.*
13. *Veines jéjunales.*
14. *Veine mésentérique inférieure.*
15. *Veine colique supérieure gauche.*
16. *Angle duodéno-jéjunal.*
17. *Veine pancréatique inférieure.*
18. *Tronc spléno-mésaraïque vu par transparence.*
19. *Veine pylorique.*
20. *Queue du pancréas.*
21. *Veine splénique.*
22. *Tronc cœliaque.*
23. *Veine coronaire stomachique.*
24. *Tronc de la veine porte.*
25. *Canal hépatique commun.*
26. *Canal cystique.*

2. LES ARTERES HEPATIQUES (A. Hepaticae). (Fig. 28 à 32).

La vascularisation artérielle du foie est généralement assurée par plusieurs artères hépatiques.

— Avant tout par les deux branches terminales droite et gauche de **l'artère hépatique propre** venue de l'hépatique commune, née habituellement du tronc coeliaque. Cette artère hépatique propre peut être d'emblée dédoublée en deux branches droite et gauche, la branche droite naissant alors généralement de la mésentérique supérieure et pouvant passer soit en avant soit en arrière de la veine porte, la branche gauche pouvant naître soit du tronc coeliaque soit de la coronaire stomachique ou même de la splénique. (Voir plus loin : « Variations », Fig. 32).

— Plus accessoirement, la vascularisation hépatique est assurée par une **artère hépatique gauche** née de la coronaire stomachique et traversant en un trajet oblique en haut et à droite la pars condensa du petit épiploon pour gagner le hile hépatique.

— Encore plus accessoirement, le foie reçoit des rameaux artériels généralement minuscules issus des différentes artères de la région : diaphragmatique inférieure, pylorique, rénale, spermatique ou utéro-ovarienne, capsulaire droite etc.

Dans son ensemble cette vascularisation artérielle est sujette à de nombreuses variations et nous décrirons essentiellement ici la disposition classique où l'artère hépatique propre venue de l'hépatique commune, née du tronc cœliaque, assure l'essentiel de la vascularisation artérielle du foie.

A. L'ARTÈRE HÉPATIQUE COMMUNE (A. Hepatica Communis) (Fig. 28 et 29).

Destinée non seulement à la vascularisation hépatique mais aussi à celle du duodénum, du pancréas et d'une partie de l'estomac, c'est une artère volumineuse de 4 à 5 mm de diamètre et d'environ 3 à 4 cm de long.

Origine :

Elle est éminemment variable (Fig. 28). L'hépatique commune peut en effet naître généralement par trifurcation ou par bifurcation du tronc cœliaque, plus rarement elle peut se détacher de la mésentérique supérieure, voire même directement de l'aorte abdominale.

FIGURE 28

Les variations d'origine de l'artère hépatique (d'après Rio Branco).

1. Artère hépatique propre.
2. Coronaire stomachique.
3. Tronc cœliaque.
4. Artère splénique.
5. Artère mésentérique supérieure.

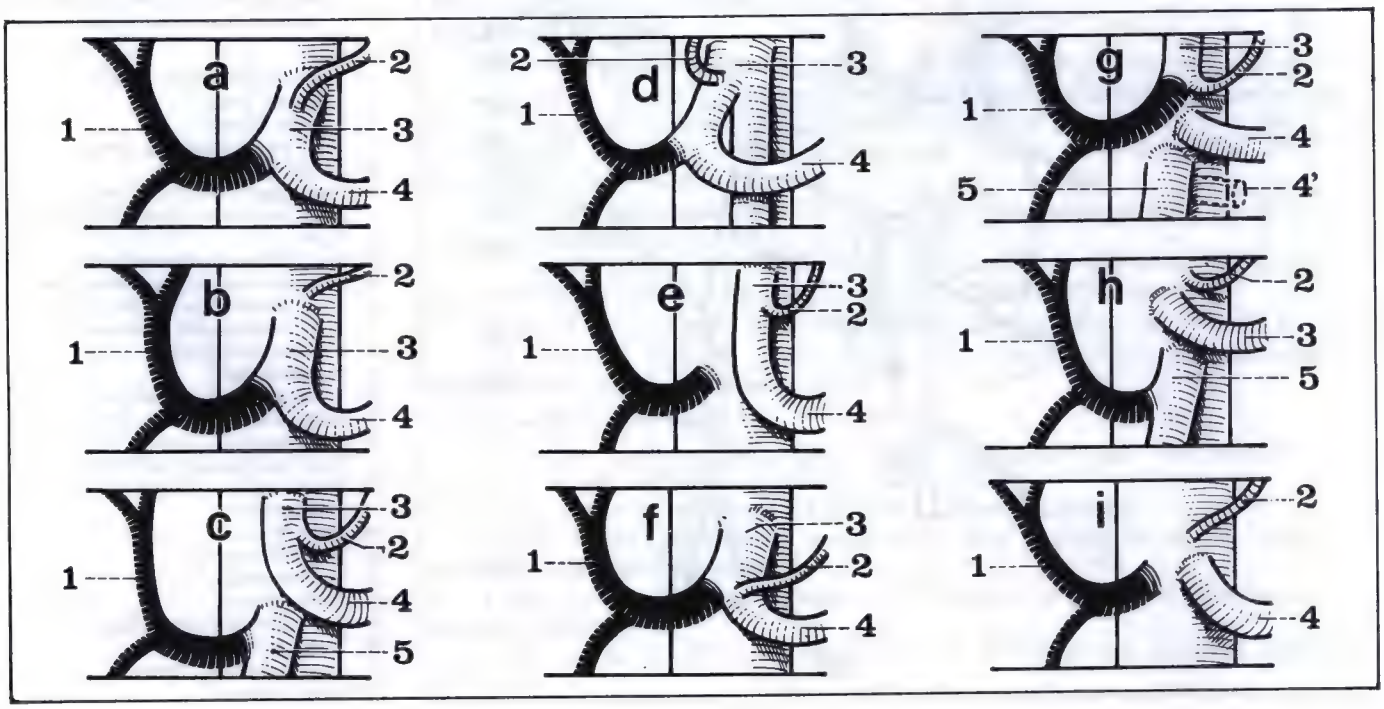

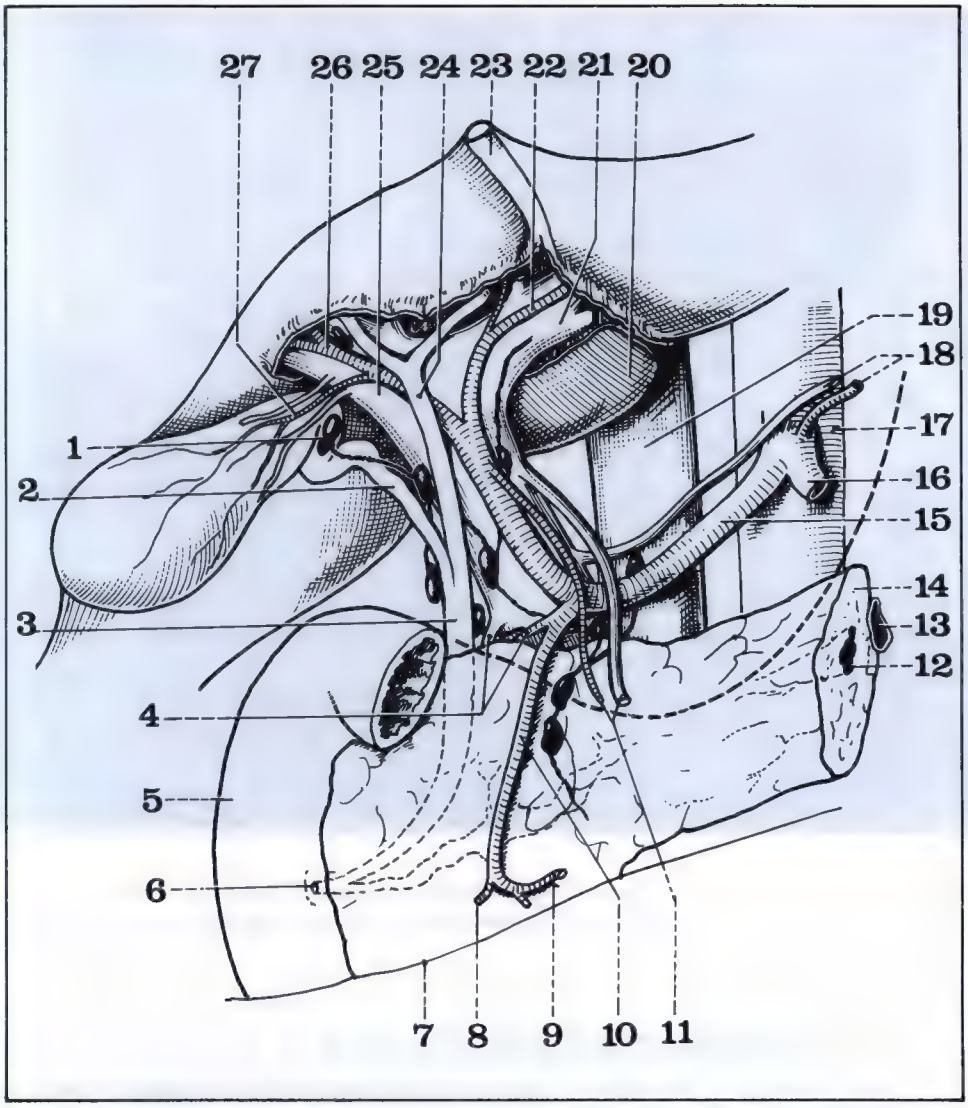

FIGURE 29

Vue antérieure du pédicule hépatique.

1. *Ganglion du col de la vésicule.*
2. *Canal cystique.*
3. *Canal cholédoque.*
4. *Veine et artère pancréatico-duodénales supérieures et droites.*
5. *Deuxième duodénum.*
6. *Ampoule de Vater.*
7. *Racine du méso-côlon transverse.*
8. *Origine de l'artère pancréatico-duodénale inférieure et droite.*
9. *Origine de l'artère gastro-épiploïque droite.*
10. *Artère gastro-duodénale.*
11. *Artère et veine pyloriques.*
12. *Canal de Wirsung.*
13. *Veine splénique.*
14. *Corps pancréatique sectionné.*
15. *Artère hépatique commune.*
16. *Origine de l'artère splénique.*
17. *Aorte abdominale.*
18. *Artère et veine coronaires stomachiques.*
19. *Veine cave inférieure.*
20. *Lobe de Spigel.*
21. *Branche gauche de la veine porte.*
22. *Branche gauche de l'artère hépatique.*
23. *Ligament rond du foie.*
24. *Canal hépatique commun.*
25. *Branche droite de la veine porte.*
26. *Artère hépatique droite.*
27. *Artère cystique.*

Trajet et direction :

En continuant la direction du tronc coeliaque, elle se dirige en bas, en avant et à droite en décrivant une courbe à concavité supérieure et gauche pour venir au contact du bord supérieur du pancréas se diviser en deux branches : l'artère gastroduodénale qui descend derrière le premier duodénum, et l'artère hépatique propre qui monte dans le pédicule hépatique en avant de la veine porte. Au cours de ce trajet, elle traverse d'abord la région cœliaque de Luschka répondant en arrière au pilier droit du diaphragme et à la veine cave inférieure, recouverte en avant par le péritoine pariétal postérieur, surplombée en haut par le lobe de Spigel. Elle est ici au contact du ganglion semi-lunaire droit du sympathique. Puis décrivant sa courbe, l'artère hépatique soulève le péritoine pariétal postérieur de l'arrière-cavité en formant la faux de l'artère hépatique qui délimite avec la faux de la coronaire le foramen bursae omentalis. Elle se termine dans le pied du petit épiploon au-dessus du bord supérieur du pancréas à la face antérieure de la veine porte en se bifurquant en hépatique propre et gastroduodénale. (fig. 29).

Collatérales :

L'artère hépatique commune donne quelques rameaux ganglionnaires et surtout l'artère pancréatique isthmique ou pancréatique transverse qui descend à la face postérieure de l'isthme pancréatique où elle se ramifie.

FIGURE 30

L'artère hépatique sur deux clichés d'artériographie sélective du tronc cœliaque.
Sur le cliché de gauche, noter l'artère hépatique gauche née de la coronaire.

B. L'ARTÈRE HÉPATIQUE PROPRE (Fig. 30 et 31)

D'un calibre de 3 à 4 mm, de 15 à 30 mm de long, elle s'étend depuis le pied du pédicule hépatique jusqu'au niveau du hile du foie en un trajet oblique de bas en haut, de gauche à droite, et d'arrière en avant. Elle se termine en se bifurquant en deux branches droite et gauche qui pénètrent à l'intérieur du parenchyme hépatique. Au cours de son trajet, elle répond :

- *en avant* au feuillet antérieur du petit épiploon,
- *en arrière* à la veine porte,
- *à droite* à la voie biliaire principale dont elle se rapproche de plus en plus au cours de son trajet. Sa bifurcation terminale est située en avant de la branche droite de la veine porte, au-dessous et à gauche de la convergence des deux canaux biliaires.

Collatérales : (Fig. 31).

L'artère hépatique propre donne plusieurs collatérales représentées par :

- *l'artère supra-duodénale* qui naît à la partie basse du petit épiploon et descend dans le petit épiploon pour se ramifier à la face antérieure du premier duodénum ;
- *l'artère pylorique,* née également à la partie basse du pédicule hépatique se dirige en bas et à gauche sous le feuillet antérieur du petit épiploon, croisant par en avant la bifurcation de l'artère hépatique commune ; elle gagne ainsi le bord supérieur de l'antre pylorique qu'elle longe en se divisant en deux branches l'une antérieure, l'autre postérieure. Ces deux branches s'anastomosent avec les branches homologues de la coronaire stomachique pour former le cercle artériel de la petite courbure de l'estomac.

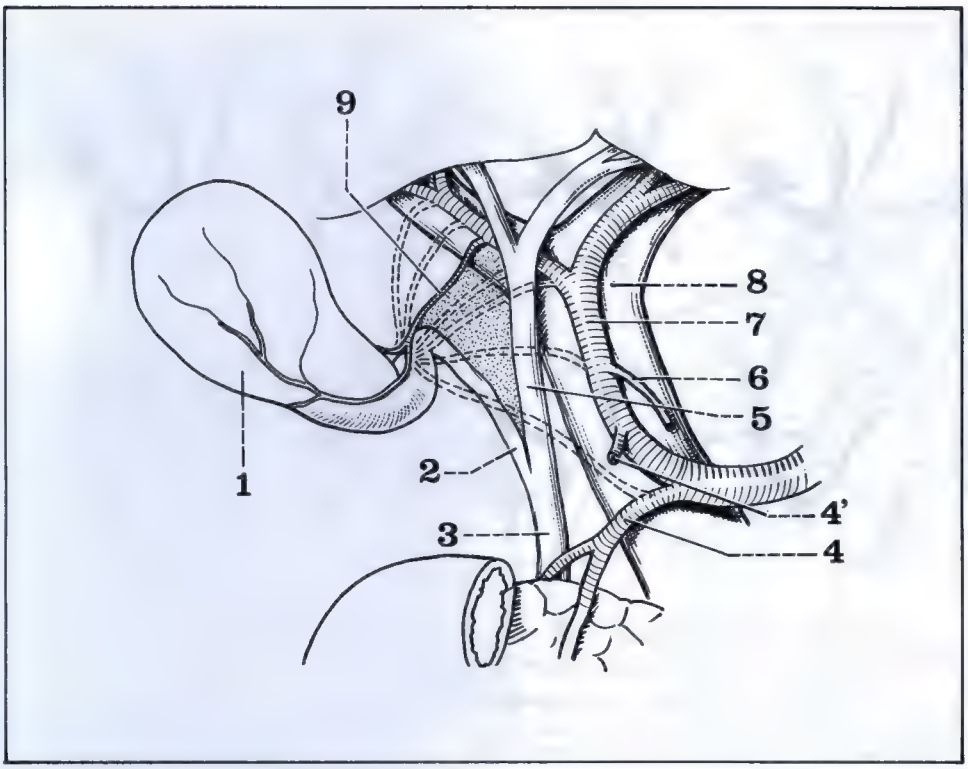

FIGURE 31.

Les variations de l'artère cystique.

1. *Vésicule biliaire.*
2. *Canal cystique.*
3. *Canal cholédoque.*
4. *Artère gastro-duodénale.*
4'. *Artère supra-duodénale.*
5. *Canal hépatique propre.*
6. *Artère pylorique.*
7. *Artère hépatique propre.*
8. *Veine porte.*
9. *Artère cystique en variété courte.*

En pointillés, les différents modes d'origine de l'artère cystique.

En grisé, le triangle de Calot.

• *l'artère cystique* est une collatérale volumineuse destinée à la voie biliaire accessoire et principalement à la vésicule biliaire. Elle peut revêtir deux types différents (Fig. 31) :

— *une variété courte* où l'artère cystique naît de la branche droite de l'artère hépatique à droite de la voie biliaire principale et descend obliquement en bas et à droite vers le col de la vésicule biliaire où elle se termine en se divisant généralement en deux branches. Elle forme alors avec le canal cystique et la voie biliaire principale le côté supérieur du triangle de Calot,

— *une variété longue* où l'artère cystique naît de la partie basse de l'artère hépatique propre et suit un trajet obliquement ascendant en haut et à droite vers le col de la vésicule biliaire croisant au passage la face antérieure de la voie biliaire principale.

Entre ces deux types extrêmes, tous les types intermédiaires sont possibles. Le seul point constant du trajet de l'artère cystique est représenté finalement par sa terminaison en deux branches au niveau du col de la vésicule biliaire.

Anastomoses :

Par l'intermédiaire de ces différentes collatérales, l'artère hépatique contracte des anastomoses avec les autres branches du tronc cœliaque, coronaire stomachique et artère splénique.

La principale de ces anastomoses, la seule véritablement capable de rétablir le flux artériel hépatique en cas d'interruption de l'artère hépatique, est représentée en fait par la gastro-duodénale.

C. L'ARTÈRE HÉPATIQUE GAUCHE (Fig. 32) venue de la coronaire stomachique est une branche artérielle assez inconstante, de calibre extrêmement variable, inversement proportionnel à celui de la branche gauche de l'artère hépatique propre, et qui se destine essentiellement à la vascularisation de la partie gauche du foie. Née du sommet de la crosse de la coronaire stomachique, elle se dirige obliquement en haut et à droite dans la pars condensa du petit épiploon pour pénétrer dans le parenchyme hépatique à la partie moyenne du sillon ombilical.

FIGURE 32

Les variations des artères hépatiques (d'après Mellière).

1. Branche droite de l'hépatique moyenne.
2. Branche gauche de l'hépatique moyenne.
2'. Artère hépatique gauche, branche de la coronaire.
3. Coronaire stomachique.
4. Splénique.
5. Gastro-duodénale.
6. Artère hépatique accessoire.

A. et B. Division précoce d'une hépatique commune unique, la branche droite passant soit en arrière (A) soit en avant (B) de la veine porte.

C. et D. Disposition de type embryologique avec trois artère hépatiques naissant soit uniquement du tronc cœliaque (C) soit du tronc cœliaque et de la mésentérique (D).

E. Absence d'hépatique commune.

F. Vascularisation hépatique assurée uniquement par la mésentérique supérieure.

G. Vascularisation hépatique assurée uniquement par la coronaire stomachique.

H. Vascularisation assurée par deux artères naissant l'une de la mésentérique supérieure, l'autre de la coronaire.

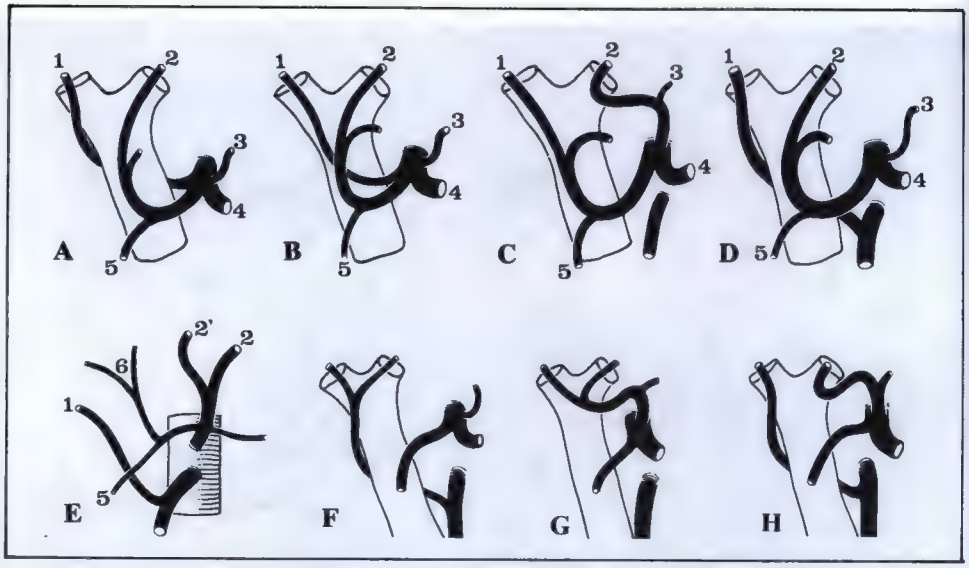

D. LES VARIATIONS DE LA VASCULARISATION ARTÉRIELLE HÉPATIQUE sont extrêmement nombreuses (Fig. 32).

a) Elles peuvent porter sur **le mode de naissance** de l'hépatique commune qui peut naître soit par trifurcation du tronc cœliaque, soit par bifurcation du tronc cœliaque en artère hépatique et artère splénique, la coronaire stomachique naissant correctement de l'aorte ; l'artère hépatique commune peut naître aussi directement de l'aorte voire même de la mésentérique supérieure.

b) Ces variations peuvent porter sur **le mode de division** de l'hépatique commune qui peut se trifurquer en artère gastro-duodénale, artère hépatique gauche et artère hépatique droite.

c) Ces variations peuvent être représentées par un dédoublement de l'hépatique propre ; il peut exister :

– soit un **dédoublement droit,** il existe alors une artère hépatique propre, branche de l'hépatique commune, et une artère hépatique droite qui naît alors généralement de la mésentérique supérieure,

– soit un **dédoublement gauche,** il existe alors une artère hépatique propre venue de l'hépatique commune et une artère hépatique gauche née soit indépendamment de l'hépatique, soit le plus souvent de la coronaire stomachique.

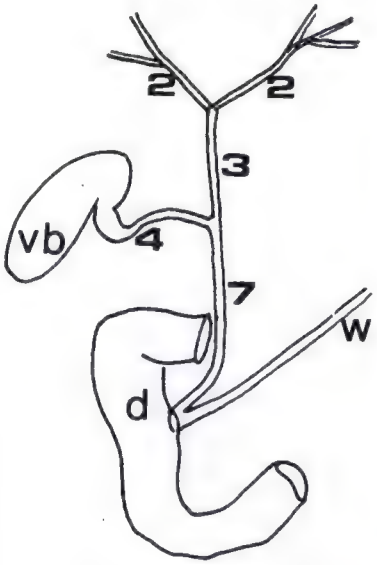

FIGURE 32 bis.

Dimensions en centimètres des voies biliaires.

vb : vésicule biliaire, d : duodénum, w : Wirsung.

Les voies biliaires extra-hépatiques (Fig. 33 à 34)

Les voies biliaires extra-hépatiques comprennent :

• **la voie biliaire principale,** conduit excréteur de la bile étendu depuis le hile du foie jusqu'à la deuxième portion du duodénum ;

• **la voie biliaire accessoire,** branchée latéralement en dérivation sur la voie biliaire principale et constituée par la vésicule biliaire, sorte de diverticule en cul-de-sac prolongé par le canal cystique qui vient s'ouvrir à la partie moyenne de la voie biliaire principale.

LA VOIE BILIAIRE PRINCIPALE (Fig. 33)

Conduisant la bile depuis le foie jusqu'au deuxième duodénum, la voie biliaire principale comprend théoriquement deux segments :

• *le canal hépatique commun* (Ductus Hepaticus Communis) qui naît dans le hile hépatique de la convergence des canaux hépatiques droit et gauche et qui s'étend jusqu'à l'abouchement du cystique à hauteur du bord supérieur du duodénum ;

• *le canal cholédoque* (Ductus choledocus) étendu de l'abouchement du cystique et de la voie biliaire principale ou confluent biliaire inférieur jusqu'à sa terminaison dans le duodénum.

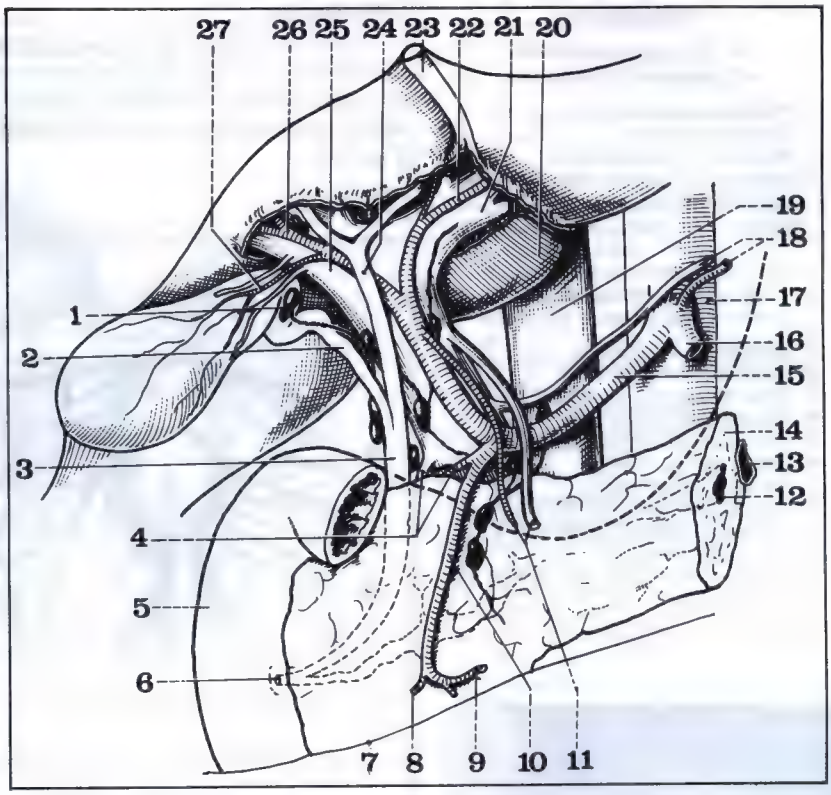

La projection squelettique, facilement étudiée radiologiquement après cholangiographie s'effectue sur le bord droit de la colonne depuis le bord supérieur de la onzième dorsale jusqu'à la troisième vertèbre lombaire. Cette projection s'effectue en avant des apophyses transverses, ce qui nécessite des incidences de 3/4 pour « dégager » la voie biliaire principale de l'ombre de la colonne. (Fig. 33).

Origine :

La voie biliaire principale naît habituellement dans la moitié droite du hile hépatique par la convergence des deux canaux hépatiques droit et gauche, le droit très court presque vertical, le gauche plus long sensiblement horizontal ; ces deux canaux drainant l'ensemble des voies biliaires intra-hépatiques. Cette origine est en fait variable car la convergence peut s'effectuer beaucoup plus bas, dans le pédicule hépatique ; il peut exister un glissement des canaux intra-hépatiques qui peuvent venir s'aboucher directement soit au niveau du confluent, réalisant alors une convergence à trois ou quatre branches, soit même exceptionnellement plus bas, dans le canal hépatique commun ou le canal cystique.

Trajet :

La voie biliaire principale descend dans le bord droit du petit épiploon à la partie antérieure du pédicule hépatique obliquement en bas, à gauche et un peu en arrière. Un peu au-dessus du bord supérieur du premier duodénum, elle reçoit le canal cystique qui s'adosse à elle sur une certaine longueur avant de s'y aboucher ; la voie biliaire principale prend alors en dessous de ce confluent biliaire inférieur le nom de cholédoque. Celui-ci continue la direction du canal hépatique, s'écarte progressivement à droite du bord droit de la veine porte avec laquelle il dessine le triangle inter-porto-cholédocien, passe ainsi derrière le duodénum puis à la face postérieure de la tête du pancréas où il décrit une courbe à concavité supérieure et droite pour rejoindre le bord interne du deuxième duodénum qu'il traverse obliquement en bas et à droite accolé au bord supérieur du canal de Wirsung. Ce trajet d'environ 8 cm de long, légèrement oblique en bas, à droite et en arrière, parfois plus ou moins sinueux, est parfaitement visible à la **cholangiographie.** (Fig. 33).

FIGURE 33

A droite, vue antérieure du pédicule hépatique. A gauche, cholangiographie par voie intraveineuse montrant le trajet de la voie biliaire principale et la vésicule biliaire.

1. *Ganglion du col de la vésicule.*
2. *Canal cystique.*
3. *Canal cholédoque.*
4. *Veine et artère pancréatico-duodénales supérieures et droites.*
5. *Deuxième duodénum.*
6. *Ampoule de Vater.*
7. *Racine du méso-côlon transverse.*
8. *Origine de l'artère pancréatico-duodénale inférieure et droite.*
9. *Origine de l'artère gastro-épiploïque droite.*
10. *Artère gastro-duodénale.*
11. *Artère et veine pyloriques.*
12. *Canal de Wirsung.*
13. *Veine splénique.*
14. *Corps pancréatique sectionné.*
15. *Artère hépatique commune.*
16. *Origine de l'artère splénique.*
17. *Aorte abdominale.*
18. *Artère et veine coronaires stomachiques.*
19. *Veine cave inférieure.*
20. *Lobe de Spigel.*
21. *Branche gauche de la veine porte.*
22. *Branche gauche de l'artère hépatique.*
23. *Ligament rond du foie.*
24. *Canal hépatique commun.*
25. *Branche droite de la veine porte.*
26. *Artère hépatique droite.*
27. *Artère cystique.*

FIGURE 34

A. Vue intra-duodénale de la grande caroncule.

1. *Repli sus-caronculaire.*
2. *Grande caroncule.*
3. *Muqueuse duodénale.*
4. *Frein de la grande caroncule.*
5. *Orifice de l'ampoule de Vater ou papille.*

B. Coupe de l'ampoule de Vater.

1. *Muqueuse duodénale.*
2. *Repli sus-caronculaire.*
3. *Sous-muqueuse duodénale.*
4. *Musculeuse duodénale.*
5. *Paroi de l'ampoule de Vater.*
6. *Ampoule de Vater.*
7. *Grande caroncule.*
8. *Orifice de l'ampoule de Vater.*
9. *Sphincter propre du Wirsung.*
10. *Canal de Wirsung.*
11. *Sphincter propre du canal du cholédoque.*
12. *Canal cholédoque.*

FIGURE 36

Cholangiographie peropératoire. Imprégnation simultanée du duodénum et du canal de Wirsung.

Terminaison :

La voie biliaire principale après avoir traversé obliquement la paroi duodénale accolée au canal de Wirsung se termine en s'ouvrant dans la lumière duodénale par un orifice situé au fond d'une cavité : l'**ampoule de Vater** (Ampulla Hepato Pancreaticae) repérée par un capuchon muqueux transversal : **la grande caroncule duodénale.** (Fig. 34).

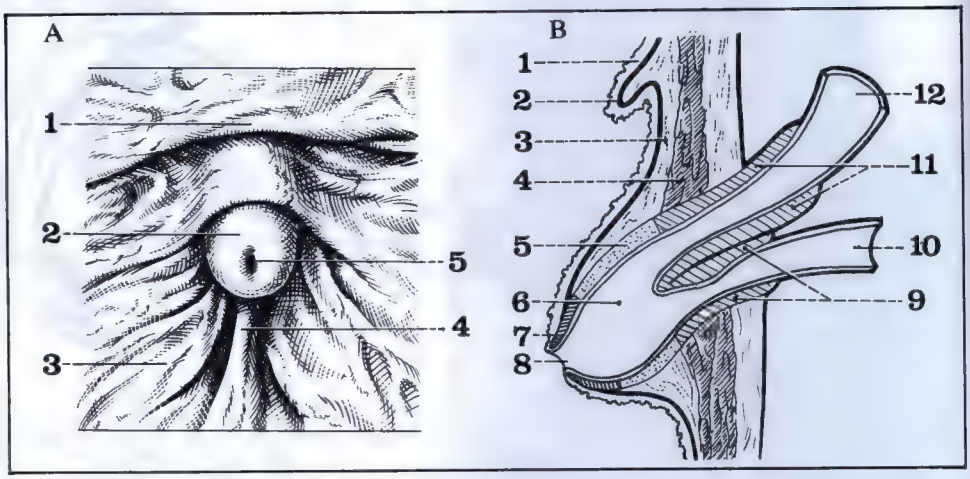

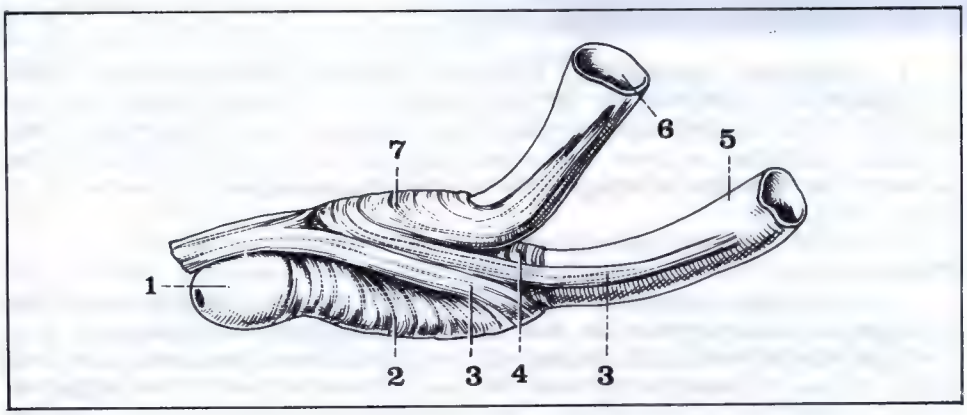

FIGURE 35

Le sphincter d'Oddi.

1. *Papille.*
2. *Sphincter commun.*
3. *Fibres musculaires longitudinales.*
4. *Sphincter propre du canal de Wirsung.*
5. *Canal de Wirsung.*
6. *Cholédoque.*
7. *Sphincter propre du cholédoque.*

Structure :

La voie biliaire principale est constituée par une tunique muqueuse porteuse de cryptes glandulaires entourées d'une tunique conjonctive élastique avec quelques fibres musculaires. A sa partie inférieure, au niveau de son segment intramural, la partie terminale du cholédoque est entourée par un sphincter musculaire, lisse, complexe : *le sphincter d'Oddi* (Sphincter Ampullae) comprenant un *sphincter commun* entourant la terminaison du cholédoque et du Wirsung, un *sphincter propre au cholédoque* et un *sphincter propre au Wirsung.* (Fig. 35).

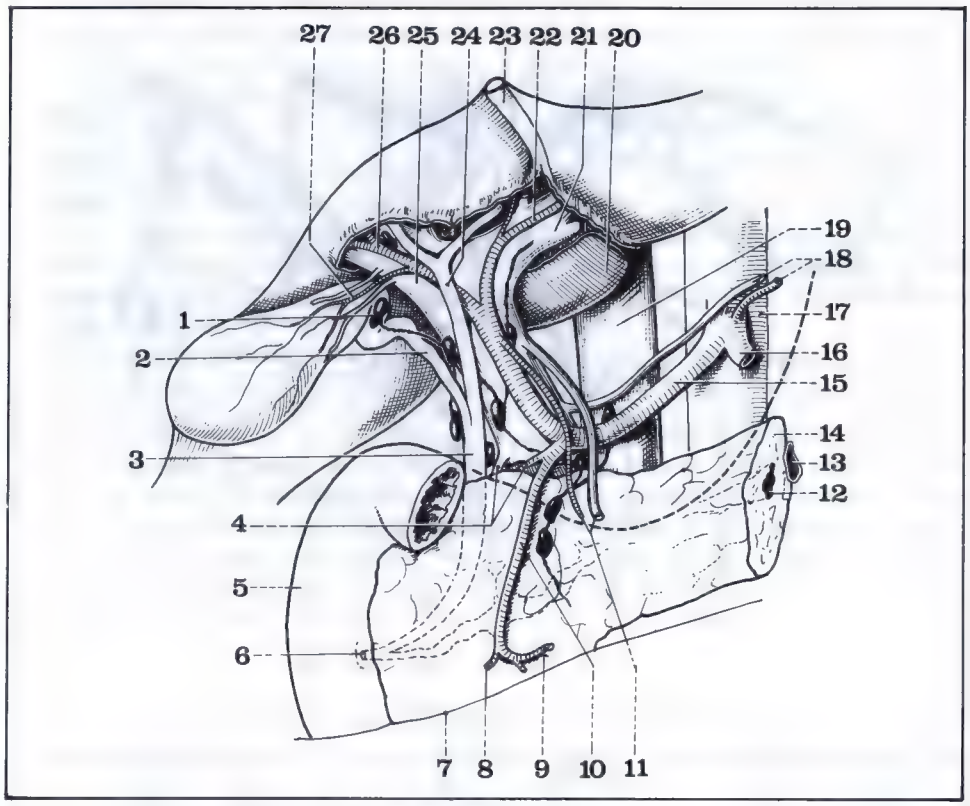

FIGURE 37

Vue antérieure du pédicule hépatique.

1. *Ganglion du col de la vésicule.*
2. *Canal cystique.*
3. *Canal cholédoque.*
4. *Veine et artère pancréatico-duodénales supérieures et droites.*
5. *Deuxième duodénum.*
6. *Ampoule de Vater.*
7. *Racine du méso-côlon transverse.*
8. *Origine de l'artère pancréatico-duodénale inférieure et droite.*
9. *Origine de l'artère gastro-épiploïque droite.*
10. *Artère gastro-duodénale.*
11. *Artère et veine pyloriques.*
12. *Canal de Wirsung.*
13. *Veine splénique.*
14. *Corps pancréatique sectionné.*
15. *Artère hépatique commune.*
16. *Origine de l'artère splénique.*
17. *Aorte abdominale.*
18. *Artère et veine coronaires stomachiques.*
19. *Veine cave inférieure.*
20. *Lobe de Spigel.*
21. *Branche gauche de la veine porte.*
22. *Branche gauche de l'artère hépatique.*
23. *Ligament rond du foie.*
24. *Canal hépatique commun.*
25. *Branche droite de la veine porte.*
26. *Artère hépatique droite.*
27. *Artère cystique.*

Les rapports :

• **A l'origine,** le confluent biliaire supérieur ou convergence biliaire est situé dans l'insertion hépatique du petit épiploon, en arrière du lobe carré, en avant du lobe de Spigel. La convergence est placée en principe sur la face antérieure de la branche droite de la veine porte, au-dessus et à droite de la bifurcation de l'artère hépatique dont la branche droite croise la face antérieure du canal hépatique commun à son origine. (Fig. 37).

• **Dans le pédicule hépatique,** la voie biliaire principale descend à la face antérieure de la *veine porte* dont elle rejoint progressivement le bord droit. Elle répond à droite au canal cystique et au col de la vésicule biliaire. Elle est parfois croisée sur sa face antérieure par *l'artère cystique* en variété longue. A gauche, elle répond à *l'artère hépatique* donnant naissance à sa partie basse à l'artère pylorique. A l'intérieur du pédicule cheminent également les *lymphatiques,* répartis en deux courants : l'un juxta-artériel, l'autre juxta-biliaire situés sur le bord droit de la voie biliaire principale. (Fig. 37).

Les nerfs forment également deux plexus, l'un antérieur, satellite de l'artère, l'autre postérieur rétro-cholédocien.

Tous ces éléments sont enveloppés par le péritoine du bord droit du *petit épiploon.*

Les rapports à distance, dans ce segment éminemment chirurgical de la voie biliaire principale, méritent d'être rappelés :

• *en arrière,* le pédicule hépatique est séparé de la veine cave inférieure par l'hiatus de Winslow ;

• *à gauche,* c'est la pars flaccida du petit épiploon et la petite courbure gastrique plus à distance ;

• *à droite,* la voie biliaire accessoire qui représente le « fil d'Ariane » de la voie principale en chirurgie biliaire ;

• *en avant,* le pédicule est masqué par le premier duodénum et l'angle droit du côlon en bas, la face inférieure du foie en haut, tous éléments qu'il faut récliner pour faire apparaître chirurgicalement le pédicule.

FIGURE 38

Vue antérieure du pédicule hépatique.

1. *Ganglion du col de la vésicule.*
2. *Canal cystique.*
3. *Canal cholédoque.*
4. *Veine et artère pancréatico-duodénales supérieures et droites.*
5. *Deuxième duodénum.*
6. *Ampoule de Vater.*
7. *Racine du méso-côlon transverse.*
8. *Origine de l'artère pancréatico-duodénale inférieure et droite.*
9. *Origine de l'artère gastro-épiploïque droite.*
10. *Artère gastro-duodénale.*
11. *Artère et veine pyloriques.*
12. *Canal de Wirsung.*
13. *Veine splénique.*
14. *Corps pancréatique sectionné.*
15. *Artère hépatique commune.*
16. *Origine de l'artère splénique.*
17. *Aorte abdominale.*

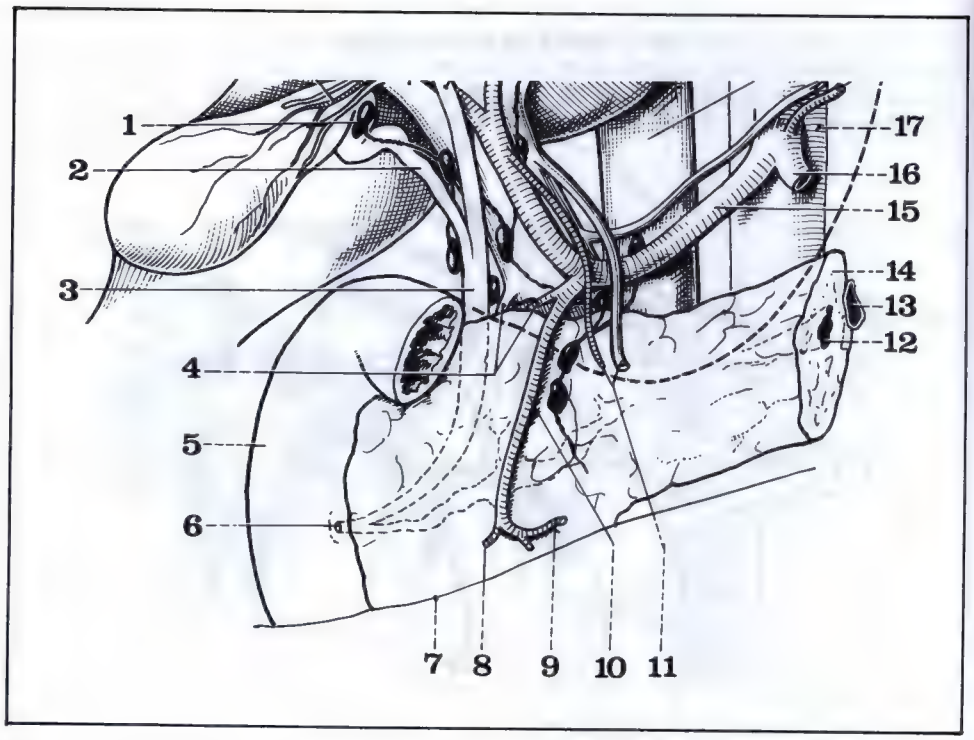

FIGURE 39

Vue postérieure du duodénum, du pancréas et de la veine porte.

3. *Veine splénique.*
4. *Artère splénique.*
5. *Artère pancréatique dorsale.*
6. *Tronc cœliaque.*
7. *Artère mésentérique supérieure.*
8. *Artère hépatique commune.*
9. *Veine porte.*
10. *Canal hépatique commun.*
11. *Canal cystique.*
12. *Ganglions du pédicule hépatique.*
13. *Canal cholédoque.*
14. *Deuxième duodénum.*
15. *Arcade artérielle supérieure de la tête pancréatique.*
16. *Veine pancréatico-duodénale supérieure et droite.*
17. *Ampoule de Vater.*
18. *Veine pancréatico-duodénale inférieure et droite.*
19. *Artère pancréatico-duodénale inférieure et gauche.*
20. *Veine mésentérique supérieure.*
21. *Artère mésentérique supérieure.*
22. *Processus uncinatus.*
23. *Quatrième duodénum.*
24. *Angle duodéno-jéjunal.*
25. *Arcade de Kirk.*
26. *Veine mésentérique inférieure.*
27. *Artère pancréatique transverse.*
28. *Arcade pancréatique inférieure (inconstante).*
29. *Veine pancréatique inférieure.*

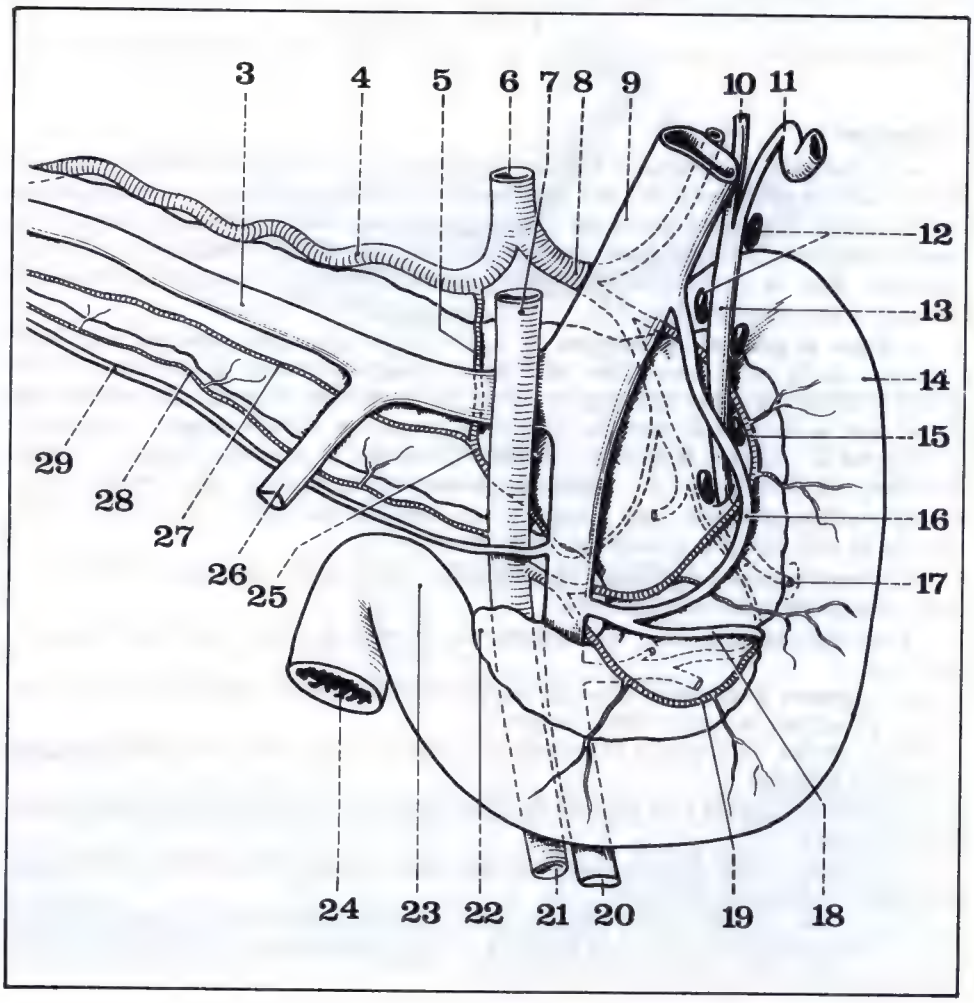

• **A la partie basse du pédicule hépatique,** derrière la première portion du duodénum, la voie biliaire principale reçoit le canal cystique et s'écarte en dehors de la veine porte en formant ainsi un triangle à base inférieure duodénale : *le triangle inter-porto-cholédocien.* Dans l'aire de ce triangle, chemine l'*artère pancréatico-duodénale supérieure droite* qui croise la face antérieure du cholédoque et la veine homologue qui croise sa face postérieure. A ce niveau, la voie biliaire principale répond à gauche, à la **bifurcation de l'artère hépatique commune** en *hépatique propre,* qui monte dans le pédicule, et *artère gastro-duodénale* qui descend verticalement derrière le premier duodénum au bord inférieur duquel elle se divise en pancréatico-duodénale inférieure droite et gastro-épiploïque droite. A ce niveau, la voie biliaire principale est masquée en avant par la face postérieure du *premier duodénum* dont la sépare parfois le tubercule omental du pancréas (Fig. 38).

• **Dans son segment rétro-pancréatique,** la voie biliaire principale est située en avant du fascia de Treitz et se creuse une gouttière oblique en bas, en avant et à droite, à la face postérieure de la *tête du pancréas ;* au cours de ce trajet, elle croise la direction horizontale du *canal de Santorini* avant de s'accoler au bord supérieur du *canal de Wirsung* près de sa terminaison. Dans ce segment, la voie biliaire principale est croisée en arrière par l'anastomose de la pancréatico-duodénale supérieure droite avec la pancréatico-duodénale supérieure gauche, branche de la mésentérique supérieure. En arrière, par l'intermédiaire du fascia de Treitz, plan de clivage du décollement duodéno-pancréatique, le cholédoque répond à la veine cave inférieure recevant à ce niveau les veines rénales (Fig. 39).

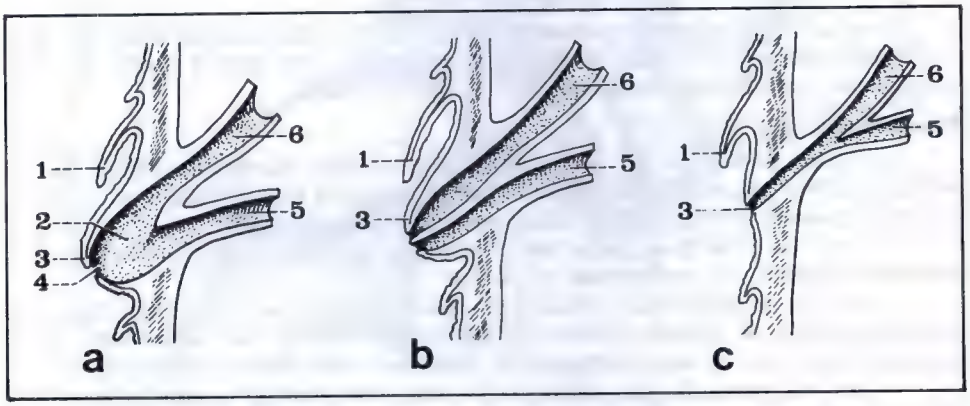

FIGURE 40

Coupe de la paroi duodénale montrant les variations de l'ampoule de Vater (d'après Testut et Jacob).

1. Repli sus-caronculaire.
2. Ampoule de Vater.
3. Grande caroncule.
4. Orifice de l'ampoule de Vater.
5. Canal de Wirsung.
6. Canal cholédoque.

a. Disposition classique.
b. Abouchement séparé du Wirsung et du cholédoque.
c. Canal commun.

• **Dans le segment terminal,** les rapports essentiels de la voie biliaire principale sont représentés par le *canal de Wirsung* et la paroi duodénale que le cholédoque traverse obliquement de haut en bas. Normalement cholédoque et Wirsung s'abouchent au fond de *l'ampoule de Vater,* petite cavité conoïde creusée dans l'épaisseur de la paroi duodénale et au fond de laquelle le cholédoque s'ouvre juste au-dessus de l'orifice du Wirsung. Cette terminaison est susceptible de **variations** et à côté de ce type classique, on peut observer l'absence d'ampoule de Vater, les deux canaux s'ouvrant par deux orifices séparés par la paroi duodénale ou, au contraire, l'abouchement précoce du Wirsung dans le cholédoque terminal, les deux canaux constituant alors un canal commun qui vient seul s'ouvrir dans la paroi duodénale (Fig. 40).

• **Vascularisation et innervation de la voie biliaire principale :**

La vascularisation artérielle est assurée par de petites branches venues de l'artère hépatique propre et de la pancréatico-duodénale supérieure droite.

Les veines rejoignent directement la veine porte.

Les lymphatiques se jettent dans les ganglions du hile hépatique et dans les ganglions répartis le long de la voie biliaire principale, notamment le ganglion du confluent hépato-cystique ou ganglion de Mascagni.

Les nerfs proviennent du ganglion semi-lunaire droit et du vague par l'intermédiaire du plexus hépatique antérieur.

FIGURE 41

Trois aspects radiologiques de la vésicule biliaire :

A. Vésicule arrondie, « en boule », cystique court.
B. Vésicule d'aspect classique et de direction oblique.
C. Vésicule allongée, cystique sinueux.

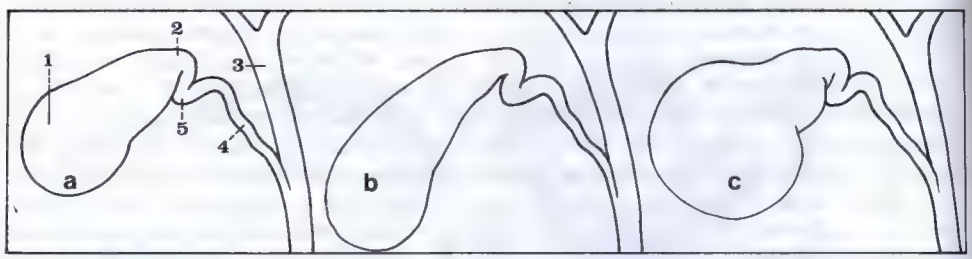

FIGURE 41

Différentes variations morphologiques de la vésicule biliaire.

a) Aspect habituel.
b) Vésicule de type allongé.
c) Vésicule de type arrondi.

1. Fond de la vésicule.
2. Col de la vésicule.
3. Canal hépatique commun.
4. Canal cystique.
5. Bassinet.

LA VOIE BILIAIRE ACCESSOIRE

Branchée en dérivation sur la voie biliaire principale, elle comprend la vésicule biliaire et le canal cystique, qui rattache cette dernière à la voie biliaire principale.

A. LA VÉSICULE BILIAIRE (Vesica Fellea).

C'est un réservoir musculo-membraneux situé à la face inférieure du foie dans la fossette cystique entre le lobe carré à gauche, le lobe droit à droite, le sillon transverse en arrière et le bord antérieur du foie en avant.

Morphologie (Fig. 41) :

La forme de la vésicule est extrêmement variable. Rarement cylindrique ou ovoïde, parfois hémisphérique, elle a le plus souvent la forme d'une poire à petite extrémité postéro-interne. Il est classique de lui distinguer :

— *un fond* situé à la partie antéro-externe, arrondi, parfois perceptible à la palpation, mobile car entièrement péritonisé ;

— *un corps,* de forme cylindrique, aplati dans le sens vertical, diminuant progressivement de calibre d'avant en arrière et dont la face supérieure est en contact direct avec la face inférieure du foie, sans interposition du péritoine,

— *un col,* partie la plus étroite et la plus postérieure. Formant la transition avec le cystique, il commence en avant au niveau du collet marqué par un coude et un sillon, dessine un trajet en siphon avant de se poursuivre par le canal cystique. Sa face externe présente un certain nombre de sillons et de bosselures dont la première du côté droit constitue le *bassinet.*

• **Les dimensions** de la vésicule sont extrêmement variables, en moyenne de 8 à 11 cm de long sur 3 à 4 cm de diamètre pour une capacité d'environ 45 cm^3. Sa direction est oblique en arrière, en haut et à gauche. Elle se projette sur le flanc droit des 2e, 3e et 4e vertèbres lombaires, comme le précisent facilement les techniques radiologiques d'imprégnation radio-opaque par voie orale ou intra-veineuse. (Fig. 41).

Péritonisation :

La vésicule biliaire est normalement adhérente par la face supérieure du corps à la face inférieure du foie à laquelle elle est réunie par des tractus fibreux, quelques veinules et parfois des petits canaux biliaires aberrants. Elle est plaquée à la face inférieure du foie par le péritoine hépatique qui revêt la face inférieure du corps et entoure complètement le fond relativement mobile tandis que le col est relié au foie par un véritable méso : le méso hépato-cystique, dépendance du bord droit du petit épiploon. Il existe en fait des variations nombreuses dans cette péritonisation, la vésicule pouvant être littéralement incrustée dans le parenchyme hépatique ou au contraire reliée sur toute son étendue à la face inférieure du foie par un véritable méso. (Fig. 42).

B. LE CANAL CYSTIQUE (Ductus Cysticus).

Continuant le col de la vésicule, il fait avec lui un angle plus ou moins aigu, ouvert en bas et en arrière et décrit un trajet oblique en bas, à gauche et en arrière pour aller se jeter dans le bord droit de la voie biliaire principale avec laquelle il forme un angle très aigu. L'abouchement du cystique et de la voie biliaire principale ou confluent biliaire inférieur, situé normalement au niveau du bord supérieur du premier duodénum, est en fait assez variable, le cystique pouvant avoir un trajet assez long accolé à la voie biliaire principale ou même la contourner en pas de vis et s'aboucher parfois à la partie tout inférieure du cholédoque rétro-pancréatique. Sa longueur est donc variable, de 3 à 4 cm, son diamètre normalement de 2 à 4 mm. Sa surface intérieure, muqueuse, présente un certain nombre de replis formant une série de valvules dessinant tout au long du canal un trajet en spirale (valvules de Heister)*.

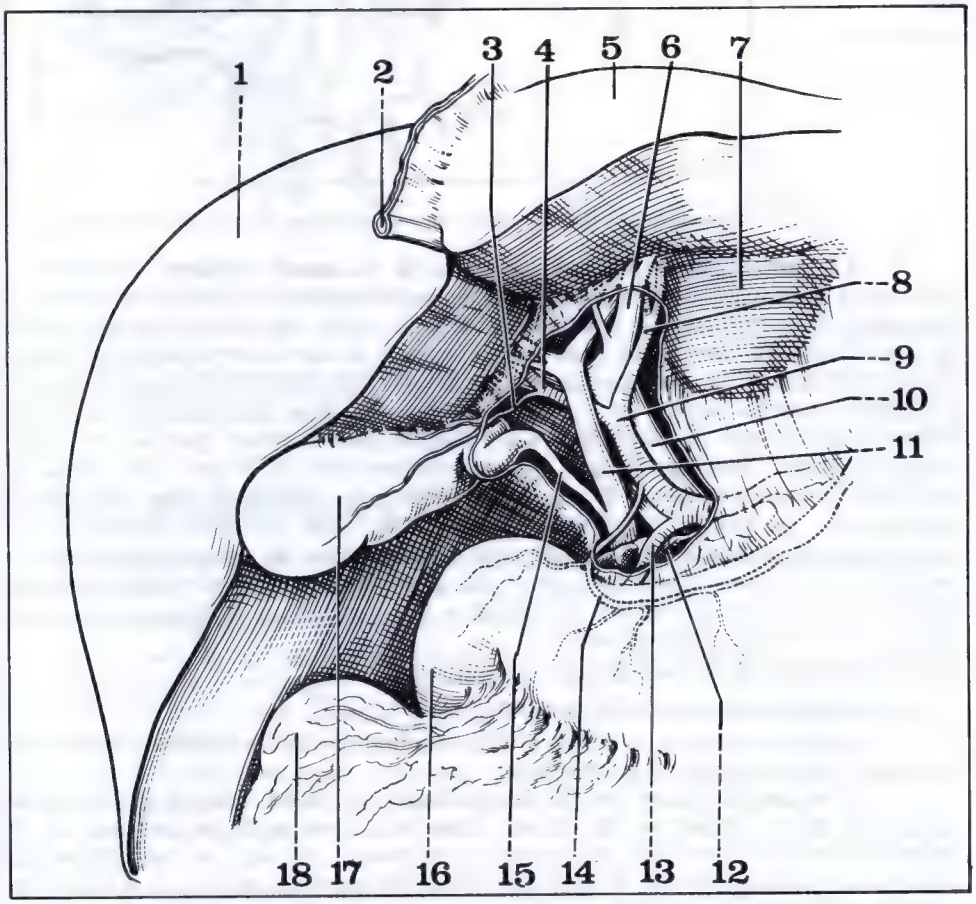

C. LES RAPPORTS DE LA VÉSICULE ET DU CYSTIQUE (Fig. 43)

A. **Le fond de la vésicule** (Fundus vesicae Felleae) répond en haut à la face inférieure du foie et à son bord antérieur marqué de l'échancrure cystique par l'intermédiaire de deux feuillets péritonéaux constituant le récessus hépato-cystique ouvert en avant. En bas, le fond de la vésicule répond à l'angle droit du côlon et plus à distance au génu supérius du duodénum. En avant, il vient au contact de la paroi abdominale antérieure, classiquement à l'union des extrémités antérieures des 9e, et 10e cartilages costaux, au niveau du bord externe du muscle grand droit.

B. **Le corps** (Corpus Vesicae Felleae) répond en haut au lit vésiculaire de la face inférieure du foie à laquelle il est uni par du tissu cellulaire lâche où passent quelques grêles vaisseaux. En bas, par l'intermédiaire du péritoine vésiculaire, le corps de la vésicule répond à la partie droite du côlon transverse et au 2e duodénum auquel il est parfois rattaché par le ligament cystico-duodéno-colique (Fig. 60)

* HEISTER Lorenz (1683-1758) - Anatomiste et chirurgien allemand.

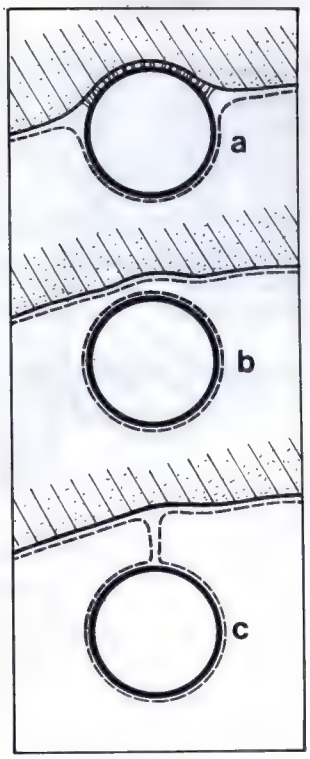

FIGURE 42

Les rapports de la vésicule biliaire avec la face inférieure du foie.

a) Au niveau du corps de la vésicule (la face supérieure de la vésicule est accolée à la face inférieure du foie).
b) Au niveau du fond de la vésicule (fossette péritonéale).
c) Au niveau du col de la vésicule (méso-hépato-cystique).

FIGURE 43

La vésicule biliaire et le pédicule hépatique.

1. Lobe droit du foie.
2. Ligament rond.
3. Artère cystique en variété courte.
4. Artère hépatique droite.
5. Lobe carré.
6. Branche gauche de la veine porte.
7. Lobe de Spigel.
8. Artère hépatique gauche.
9. Artère hépatique propre.
10. Veine porte.
11. Canal hépatique commun.
12. Tubercule omental du pancréas.
13. Artère gastro-duodénale.
14. Artère pylorique.
15. Canal cystique.
16. Deuxième duodénum.
17. Vésicule biliaire.
18. Angle colique droit.

FIGURE 44

Les variations de l'artère cystique.

1. *Vésicule biliaire.*
2. *Canal cystique.*
3. *Canal cholédoque.*
4. *Artère gastro-duodénale.*
4'. *Artère supra-duodénale.*
5. *Canal hépatique commun.*
6. *Artère pylorique.*
7. *Artère hépatique propre.*
8. *Veine porte.*
9. *Artère cystique.*

En pointillés, les différents modes d'origine de l'artère cystique. En grisé, le triangle de Calot.

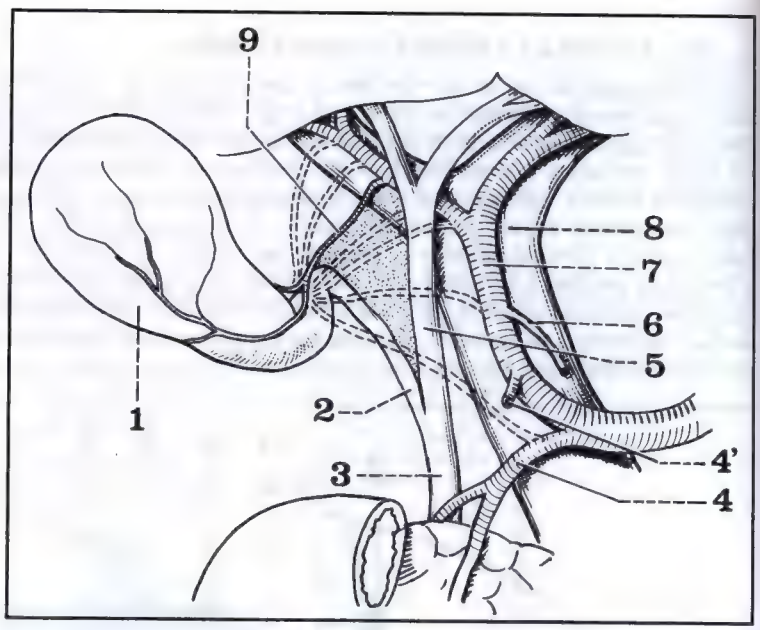

C. **Le col** (Collum Vesicae Felleae) **et le canal cystique,** entièrement péritonisés sont logés dans le bord droit du petit épiploon et répondent en haut à la branche droite de l'artère hépatique d'où peut naître une artère cystique courte, au canal hépatique droit plus haut et à la branche droite de la veine porte plus en arrière. En dedans, le canal cystique répond à la voie biliaire principale à laquelle il s'accole progressivement en formant un angle très aigu, constituant avec le hile hépatique le *triangle de Calot* dans l'aire duquel passe l'artère cystique en variété longue. L'artère hépatique propre est normalement plus à distance. Au niveau du confluent hépato-cystique, il existe souvent un ganglion plus ou moins volumineux. En bas, le col de la vésicule et le canal cystique répondent à la région pyloro-duodénale. En dehors, c'est le bord droit du petit épiploon qui se prolonge pour former le ligament cystico-duodéno-colique ; en arrière, par l'intermédiaire de la veine porte, l'hiatus de Winslow et la veine cave inférieure ; en avant, enfin, la paroi abdominale antérieure.

La vascularisation de la voie biliaire accessoire (Fig. 44).

La vascularisation artérielle provient :

– très accessoirement de petites artérioles allant de l'artère hépatique droite à la face supérieure du corps de la vésicule ;

– elle est assurée surtout par l'**artère cystique** (A. Cystica) qui peut naître soit de la branche droite de l'artère hépatique *(variété courte)* et se dirige alors en bas, en avant et à droite en formant le côté supérieur du triangle de Calot, soit *(variété longue)* de l'artère hépatique droite, et se dirige alors obliquement en haut et à droite en croisant la face antérieure de la voie biliaire principale et le cystique.

Quelle que soit son origine, l'artère cystique vient se diviser, au niveau du sillon séparant le col du corps, en deux branches l'une supérieure, l'autre inférieure qui se ramifient sur la vésicule. Il faut noter que *seul le point de terminaison de l'artère cystique sur la vésicule est à peu près constant ;* c'est à ce niveau qu'est pratiquée la ligature de l'artère au cours de la cholécystectomie.

Les veines cystiques forment deux courants ; l'un parti de la face supérieure du corps traverse le lit vésiculaire pour gagner la branche droite de la veine porte ; l'autre, le plus important, est formé par les deux veines cystiques qui suivent le même trajet que l'artère et vont se jeter dans le bord droit de la veine porte.

Les lymphatiques vont se jeter soit dans les ganglions du hile pour ceux de la face supérieure et du bord droit, soit dans le ganglion cystique et les ganglions du pédicule hépatique pour ceux de la face inférieure et du bord gauche.

L'innervation provient, comme celle de la voie biliaire principale, de rameaux du sympathique et du vague gagnant la voie biliaire accessoire par le plexus biliaire antérieur.

FIGURE 44 bis

Echographie de la vésicule.

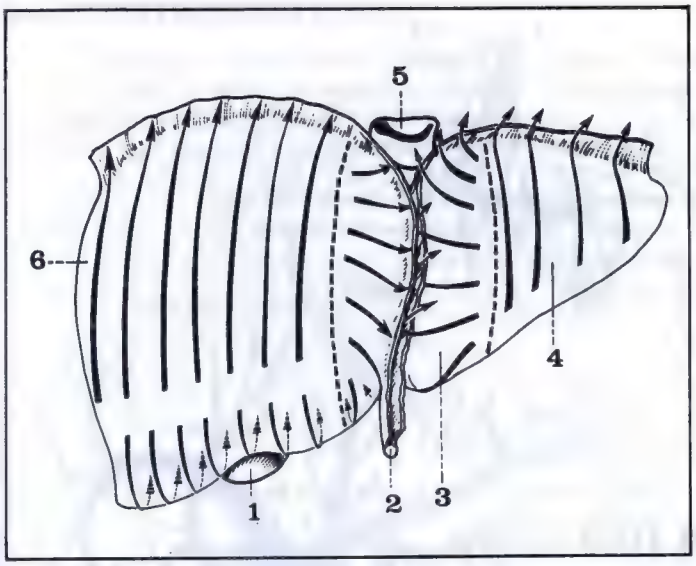

FIGURE 45

Les lymphatiques du foie, vue antérieure.

1. *Vésicule biliaire.*
2. *Ligament rond.*
3. *Bord antérieur du foie.*
4. *Lobe gauche du foie.*
5. *Veine cave inférieure.*
6. *Lobe droit du foie.*

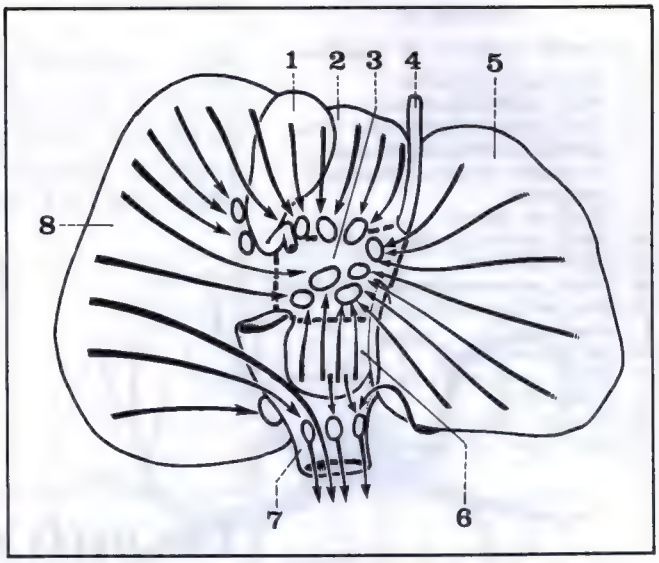

(D'après Testut et Latarjet).

FIGURE 46

Les lymphatiques du foie, vue inférieure.

1. *Vésicule biliaire.*
2. *Lobe carré.*
3. *Hile hépatique.*
4. *Ligament rond.*
5. *Lobe gauche du foie.*
6. *Lobe de Spigel.*
7. *Veine cave inférieure.*
8. *Lobe droit du foie.*

Les lymphatiques du foie (fig. 45 et 46)

Les lymphatiques du foie forment deux réseaux : un réseau superficiel et un réseau profond.

1. **Les lymphatiques superficiels :**

A. *Au niveau de la face supérieure du foie,* les lymphatiques superficiels peuvent suivre deux trajets :

— ceux situés près du bord antérieur continuent leur trajet sous la séreuse vers la face inférieure,

— ceux situés plus haut, cheminant sous la séreuse, se dirigent en arrière et en haut et gagnent l'aire du ligament coronaire soit directement, soit par l'intermédiaire du ligament falciforme et de là se rendent aux ganglions coeliaques.

B. *Les lymphatiques superficiels de la face inférieure* convergent pour la plupart vers les ganglions du hile hépatique. Seuls les lymphatiques les plus postérieurs du lobe de Spigel et du lobe droit rejoignent les ganglions latéro-caves droits.

2. **Les lymphatiques profonds** peuvent suivre deux courants :

• un courant *ascendant,* suivant les veines sus-hépatiques et gagnant avec elles les ganglions sus-diaphragmatiques ;

• un courant *descendant,* le plus important, suivant les branches de la veine porte en sens inverse pour gagner les ganglions du hile hépatique. Dans le pédicule hépatique, il existe deux chaînes ganglionnaires drainant, vers la région cœliaque et la citerne de Pecquet, les ganglions du hile hépatique, ce sont :

• la chaîne *juxta-biliaire* qui longe le cholédoque et dont le ganglion le plus constant est le ganglion du confluent biliaire inférieur (ganglion de Mascagni)* ;

• la chaîne de *l'artère hépatique* qui longe celle-ci jusqu'à son origine dans la région cœliaque.

---

* MASCAGNI Paolo (1752-1815) - Anatomiste italien (Sienne-Pise-Florence).

FIGURE 47

Les nerfs du foie et de l'estomac.

1. *Nerf vague (X) droit.*
2. *Nerfs gastro-hépatiques.*
3. *Nerf grand splanchnique droit.*
4. *Ganglion semi-lunaire droit et origine du plexus hépatique postérieur.*
5. *Nerfs du pylore.*
6. *Nerfs gastro-épiploïques droits.*
7. *Tronc cœliaque.*
8. *Nerfs gastro-épiploïques gauches.*
9. *Nerf antérieur de la petite courbure.*
10. *Nerfs spléniques.*
11. *Nerf postérieur de la petite courbure.*
12. *Filets cardiaques.*
13. *Nerf vague (X) gauche.*

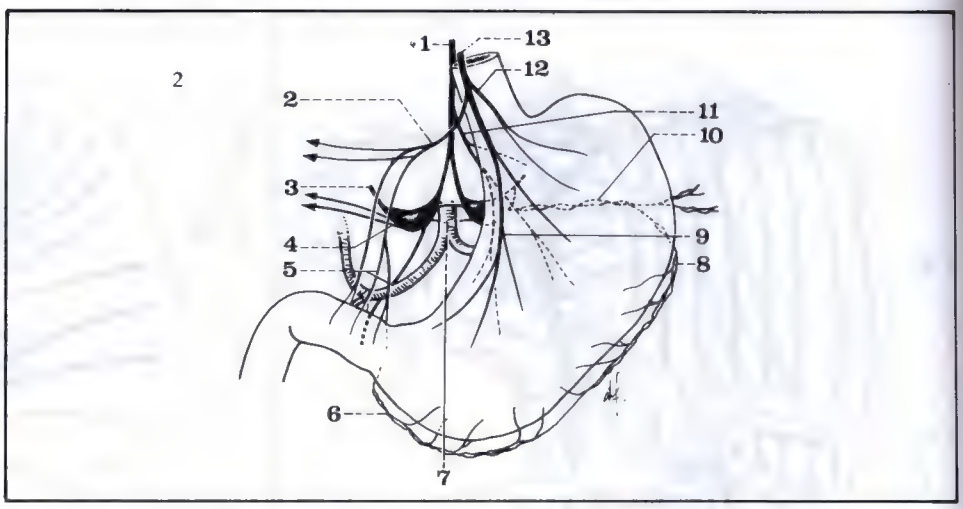

Les nerfs du foie (Fig. 47)

Ils proviennent essentiellement du vague gauche et du plexus solaire. Classiquement, on distingue :

a) **un nerf gastro-hépatique,** branche du vague gauche qui, né à hauteur du cardia, gagne le bord gauche du hile hépatique en passant par la pars condensa du petit épiploon. Il se termine en rejoignant les fibres du plexus hépatique antérieur ;

b) **le plexus hépatique antérieur,** né de la partie gauche du plexus solaire, suit le trajet de l'artère hépatique qu'il entoure et avec laquelle il monte dans le pédicule hépatique en donnant en cours de route des rameaux à la vésicule et une anastomose au nerf postérieur du cholédoque. Au niveau du hile, il pénètre dans la partie gauche du foie ;

c) **le plexus hépatique postérieur,** né de la partie droite du plexus solaire, forme trois ou quatre gros troncs nerveux qui croisent la face postérieure de la veine porte puis son bord droit, avant de longer la face postérieure de la voie biliaire principale dont il reste satellite. Il forme le plexus para-biliaire qui donne naissance à un rameau descendant : le nerf postérieur du cholédoque. Après avoir donné également des rameaux à la vésicule, le plexus postérieur se termine au niveau de la partie droite du hile hépatique où il pénètre.

Structure et segmentation du foie

STRUCTURE

Le foie est constitué d'un parenchyme friable dont les cellules se groupent en lobules hépatiques entre et à l'intérieur desquelles se ramifient les branches de l'artère hépatique, de la veine porte, les canaux biliaires intra-hépatiques et les veines sus-hépatiques. L'ensemble est entouré par une capsule fibreuse, **la capsule de Glisson,** qui adhère superficiellement au péritoine et dont la face profonde, clivable du tissu hépatique envoie à l'intérieur du parenchyme de fines cloisons conjonctives. Au niveau du hile, elle s'épaissit en formant la **plaque hilaire** et constitue des gaines communes aux différents vaisseaux du pédicule hépatique : branches de la veine porte, branches de l'artère hépatique, canaux biliaires : ce sont les **gaines glissoniennes.**

Le lobule hépatique lui-même est limité par des *espaces conjonctifs* dépendance des gaines glissoniennes à l'intérieur desquelles on rencontre une branche de la veine porte, une branche artérielle et un canalicule biliaire. Au centre du lobule, une *veine centro-lobulaire* représente un afférent des veines sus-hépatiques. Entre les veines inter-lobulaires, périphériques, et la veine centro-lobulaire s'interpose un réseau de capillaires veineux radiés dans les mailles duquel se disposent les cellules hépatiques.

SEGMENTATION HEPATIQUE

La notion de segmentation hépatique est récente. Pendant longtemps, le foie a été considéré comme un organe homogène, une masse de parenchyme compact pratiquement indissociable en territoires distincts. Certes, la présence à sa surface de sillons ou d'insertions ligamentaires avait permis de lui décrire un certain nombre de lobes. Mais cette division purement morphologique, d'ailleurs controversée et variable suivant les auteurs, ne correspondait à aucune réalité fonctionnelle, à aucun territoire parenchymateux précis.

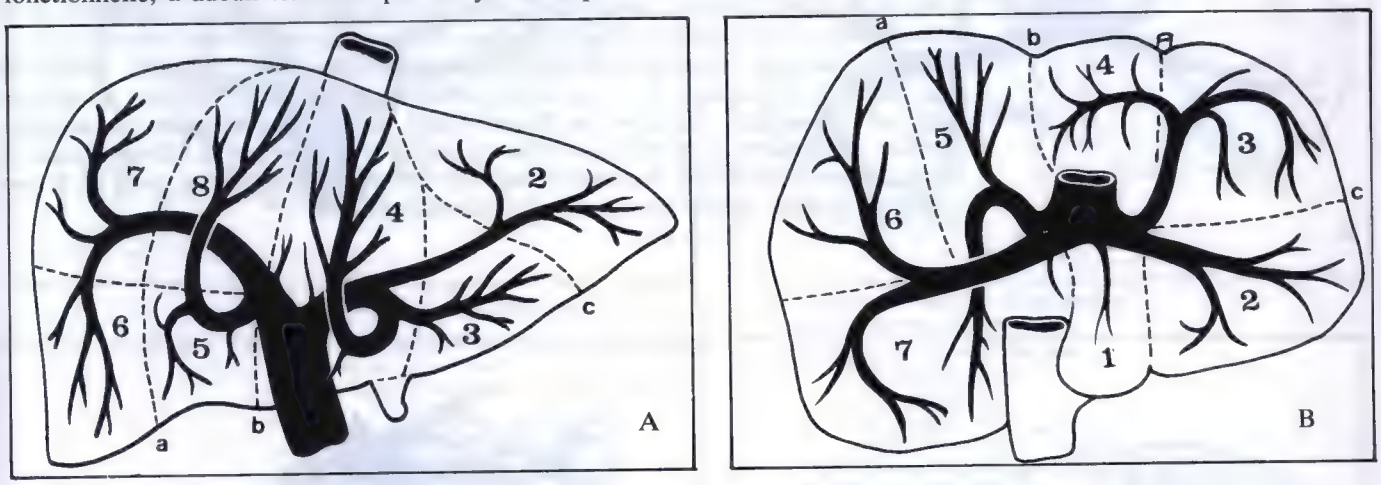

FIGURE 48

La distribution intra-hépatique de la veine porte vue en projection sur un foie supposé transparent.
A. Vue antérieure
B. Vue inférieure.
Les numéros indiquent les segments portaux selon la terminologie de C. Couinaud.
a) Scissure portale droite.
b) Scissure portale principale séparant le « foie droit » et le « foie gauche ».
c) Scissure portale gauche.
Noter que ces différents territoires ne se superposent pas aux divisions morphologiques.

1. PRINCIPES GÉNÉRAUX DE LA CONCEPTION ACTUELLE DE LA SEGMENTATION HÉPATIQUE :

La segmentation hépatique telle qu'on la conçoit actuellement est une segmentation fonctionnelle analogue à la segmentation pulmonaire et basée comme elle sur la notion de territoires vasculaires.

Les vaisseaux du foie ont en effet à l'intérieur de cet organe une distribution de type terminal : comme le précise l'étude des pièces d'injection-corrosion ils n'échangent entre eux aucune anastomose. Chaque branche doit donc assurer la vascularisation d'un territoire parenchymateux bien précis et théoriquement parfaitement individualisable. Ces territoires constituent suivant le volume et le type du pédicule considéré un **secteur** ou un **segment** hépatique bien défini : la notion de secteurs et de segments, territoires fonctionnels, vient ainsi se substituer à celle de lobe, entité purement morphologique (Fig. 48).

Entre deux territoires vasculaires – secteurs ou segments – voisins, existe donc une ligne ou plutôt un **plan de partage.** Ce plan de partage vasculaire a la valeur d'une **scissure.** Mais, à la différence des scissures pulmonaires, les scissures du foie ne sont matérialisées par aucun plan de clivage anatomique ni chirurgical. On ne peut les faire apparaître qu'artificiellement soit sur le cadavre, par injection de matière plastique ou de colorant, soit sur le vivant, par clampage d'un pédicule entraînant un changement de coloration du territoire correspondant.

Outre l'absence de plan de clivage au niveau des scissures, une seconde difficulté à l'étude de la segmentation hépatique est représentée par le nombre et la diversité des éléments vasculaires abordant le foie ou issus de lui : recevant la veine porte et les branches des artères hépatiques, il donne naissance aux canaux biliaires et aux veines sus-hépatiques. Théoriquement, la distribution de chacun de ces éléments pourrait servir de base à la description d'une segmentation. Une simplification importante est heureusement apportée par le groupement de ces éléments en deux pédicules :

- **le pédicule sus-hépatique** d'une part, formé par les courtes veines sus-hépatiques qui émergent du parenchyme à la face postérieure et se jettent presque aussitôt dans la veine cave inférieure ;
- **le pédicule hépatique** d'autre part, pénétrant l'organe à la partie moyenne de sa face inférieure, au niveau du hile, et groupant veine porte, artères hépatiques et canaux biliaires.

Il est capital de retenir d'emblée que **schématiquement les ramifications portales, artérielles et biliaires suivent à l'intérieur du parenchyme un trajet commun.** En effet, dès leur entrée dans le hile, elles s'entourent d'une mince gaine conjonctive émanée de la capsule de Glisson. Cette gaine glissonienne accompagne ces éléments et les rend solidaires tout au long de leur trajet intra-parenchymateux ; c'est la raison pour laquelle les pédicules secondaires émanés du pédicule hépatique sont encore appelés *pédicules glissoniens.* Chaque pédicule glissonien groupe donc une branche portale, une branche artérielle et un canal biliaire et l'on peut schématiquement admettre que la distribution de ces trois éléments est identique : à chaque division de la veine porte correspond une division artérielle et une division biliaire. La connaissance de la distribution d'un seul des trois éléments du pédicule glissonien, veine porte par exemple, est donc suffisante pour définir les territoires parenchymateux dépendant du pédicule glissonien. Il convient de noter en outre qu'à l'intérieur de chaque pédicule glissonien les rameaux biliaires sont toujours en **situation épi-portale** : notion importante du point de vue chirurgical, ce sont toujours les éléments biliaires que l'on rencontrera les premiers lorsqu'on cherchera à aborder un pédicule glissonien par sa face supérieure à travers le parenchyme.

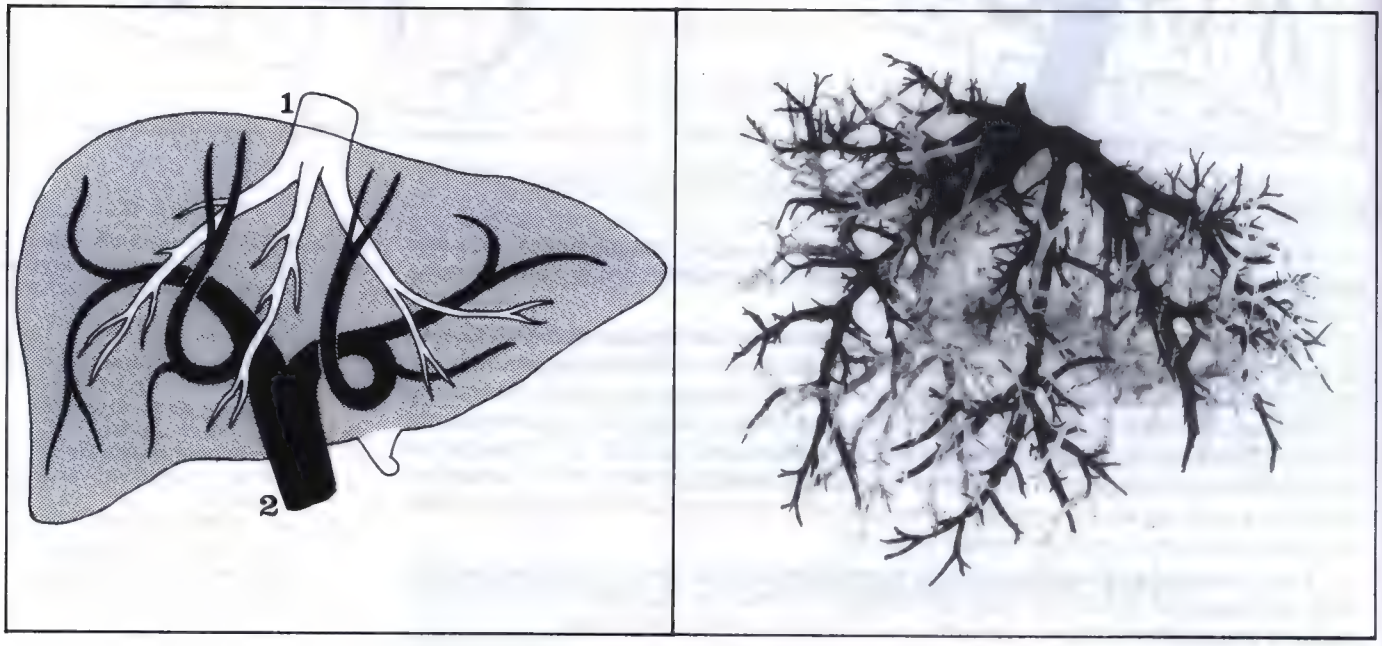

FIGURE 49

L'intrication des ramifications intra-hépatiques des veines sus-hépatiques et de la veine porte (le foie est supposé transparent).

1. *Veine cave inférieure.*
2. *Veine porte.*

A droite, photographie d'un moulage plastique de la veine porte (en blanc) et des veines sus-hépatiques (en noir)

Si donc les branches de la veine porte, de l'artère hépatique, et les canaux biliaires ont un trajet et une distribution superposables, en revanche il est facile de démontrer que la distribution de ce pédicule glissonien diffère totalement de celle du pédicule sus-hépatique. Comme le montrent les moulages plastiques, les branches portales et les branches sus-hépatiques s'intriquent un peu comme les doigts de deux mains croisées mais elles ne se superposent pas (Fig. 49). **Il est donc possible de décrire deux segmentations du foie :** l'une basée sur la distribution du pédicule sus-hépatique : c'est la segmentation **sus-hépatique,** l'autre basée sur la distribution du pédicule glissonien : c'est la segmentation **glissonienne** encore appelée segmentation **portale.** Du fait de l'intrication des deux pédicules, les éléments sus-hépatiques chemineront à la périphérie des territoires portaux, donc dans les scissures portales, inversement, les éléments glissoniens chemineront dans les scissures sus-hépatiques : c'est là une notion fondamentale et indispensable à la compréhension de la segmentation du foie. Nous étudierons donc successivement la segmentation portale puis la segmentation sus-hépatique avant d'envisager leurs rapports respectifs et leurs repères morphologiques essentiels.

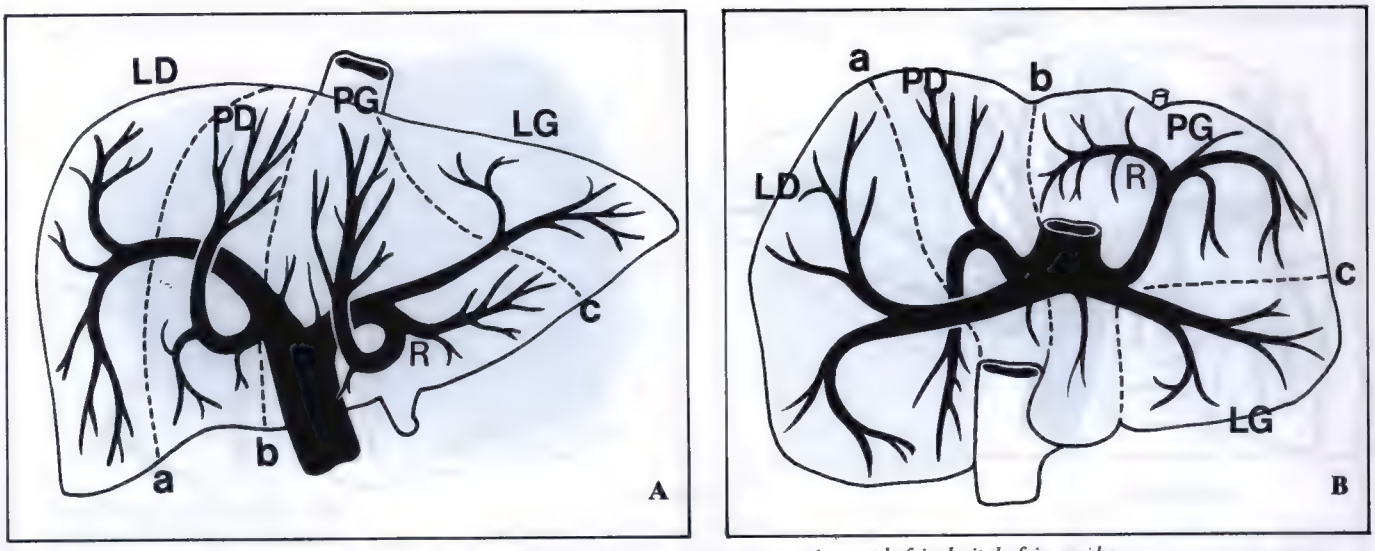

FIGURE 50

Distribution intra-parenchymateuse de la veine porte vue en projection sur le foie supposé transparent.

A. Vue antérieure
B. Vue inférieure.
a) Scissure portale droite.
b) Scissure portale principale séparant le foie droit du foie gauche
c) Scissure portale gauche.
L.D. Secteur portal latéral droit.
P.D. Secteur portal paramédian droit.
P.G. Secteur portal paramédian gauche.
L.G. Secteur portal latéral gauche
R. Récessus de Rex.

2. LA SEGMENTATION PORTALE : (Fig. 50).

Les secteurs et segments qu'elle décrit sont des territoires parenchymateux correspondant à un pédicule glissonien donc à la fois portal, artériel et biliaire. Il est donc nécessaire d'étudier d'abord le mode de ramification de ces trois éléments. En pratique, nous l'avons dit, la connaissance de la seule distribution portale est suffisante à la compréhension de cette segmentation.

Le tronc de la veine porte à son entrée dans le hile se divise en deux branches : la branche droite et la branche gauche. Le territoire correspondant à la veine porte gauche constitue le **foie gauche.** Le territoire correspondant à la veine porte droite constitue le **foie droit.** Le foie gauche ainsi défini est nettement plus volumineux que le lobe gauche classique : outre celui-ci il comprend en effet le lobe carré et le parenchyme qui le surplombe sur la convexité. Le foie droit par contre est moins volumineux que le lobe droit de la morphologie classique. La limite entre foie droit et foie gauche constitue la **scissure portale principale** ou grande scissure sagittale. Normalement invisible à la surface du foie, cette scissure est un plan oblique passant par la veine cave inférieure, croisant le milieu du hile et le fond de la fossette vésiculaire. Chirurgicalement on peut la faire apparaître en clampant l'une des deux branches principales de la veine porte et de l'artère hépatique : la limite de la zone ischémiée qui change de coloration trace le trajet scissural à la surface du foie.

La connaissance de la distribution habituelle, dite « modale », de la veine porte droite et de la veine porte gauche permet de diviser le foie droit d'une part, le foie gauche d'autre part en deux secteurs : **un secteur paramédian** et **un secteur latéral.** Ces secteurs seront eux-mêmes subdivisés en segments.

A. **La segmentation du foie gauche :** (Fig. 50 et 51).

Après son entrée dans le hile, la veine porte gauche suit d'abord un trajet transversal puis se divise en deux branches :

- la branche latérale gauche qui poursuit le trajet transversal du tronc principal ;
- la branche paramédiane gauche qui, perpendiculaire au tronc principal, prend une direction sagittale et se dirige en avant pour se terminer en un cul-de-sac : le récessus de Rex sur lequel s'insèrent le ligament rond et la veine ombilicale.



FIGURE 50 bis

Coupe tomodensitométrique du foie avec injection des veines sus-hépatiques.

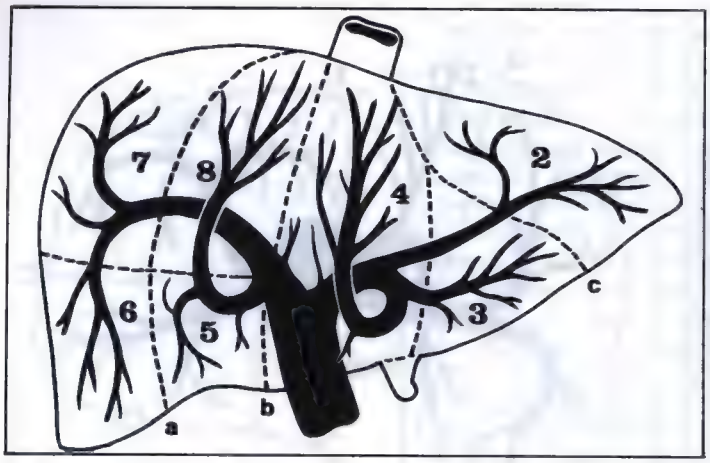

FIGURE 51

La segmentation portale. Vue antérieure. Les chiffres indiquent les différents segments selon la nomenclature de C. Couinaud.

a) Scissure portale droite.
b) Scissure portale principale.
c) Scissure portale gauche.



FIGURE 51 bis

Photographie d'un moulage plastique (vue antérieure) où les principales branches de la veine porte ont été injectées en couleurs différentes, dessinant ainsi les quatre secteurs portaux et faisant apparaître le trajet des trois scissures portales. De gauche à droite : secteur latéral droit, paramédian droit, paramédian gauche et latéral gauche.

Le territoire vascularisé par la branche latérale gauche constitue le **secteur latéral gauche.** Revêtant en gros la forme d'une pyramide aplatie, il correspond à peu près à la moitié postérieure du lobe gauche de la morphologie classique. Il ne comprend qu'un seul segment : *le segment II.* (Fig. 51, 51 bis et 52).

Le territoire vascularisé par la branche paramédiane gauche, le recessus de Rex et les branches qui en naissent forment le **secteur paramédian gauche :** il correspond au reste du foie gauche, c'est-à-dire en termes de morphologie classique à la moitié antérieure du lobe gauche, au lobe carré et au parenchyme qui le surplombe à gauche de la scissure portale principale. La limite entre les secteurs paramédian et latéral gauche constitue la **scissure portale gauche.** Celle-ci forme un plan de direction presque transversal, légèrement oblique en avant, tendu du bord gauche de la veine cave inférieure à la pointe du lobe gauche. Elle n'a d'ailleurs qu'un intérêt pratique réduit. Si le secteur latéral ne comprend qu'un seul segment, le segment II, le secteur paramédian par contre est subdivisé en deux segments : *le segment III et le segment IV.* En effet, la vascularisation du secteur paramédian gauche est assurée par deux sortes de branches issues, les unes de la corne gauche, les autres de la corne droite du recessus de Rex.

Le territoire vascularisé par les branches issues de la corne gauche du récessus constitue le segment III. Il est limité en arrière par la scissure portale gauche, à droite par un plan vertical passant par l'échancrure du ligement rond. Correspondant en somme à la moitié antérieure du lobe gauche classique, de forme grossièrement triangulaire, ce segment a donc des limites assez facilement repérables, ce qui rend la résection chirurgicale relativement aisée d'autant plus que son pédicule glissonien est aisément accessible au niveau de l'échancrure du ligament rond.

Le territoire vascularisé par les branches issues de la corne droite du récessus de Rex constitue le segment IV. Celui-ci, limité à droite par la grande scissure portale principale correspond donc au lobe carré et au parenchyme qui le surplombe au niveau de la convexité.

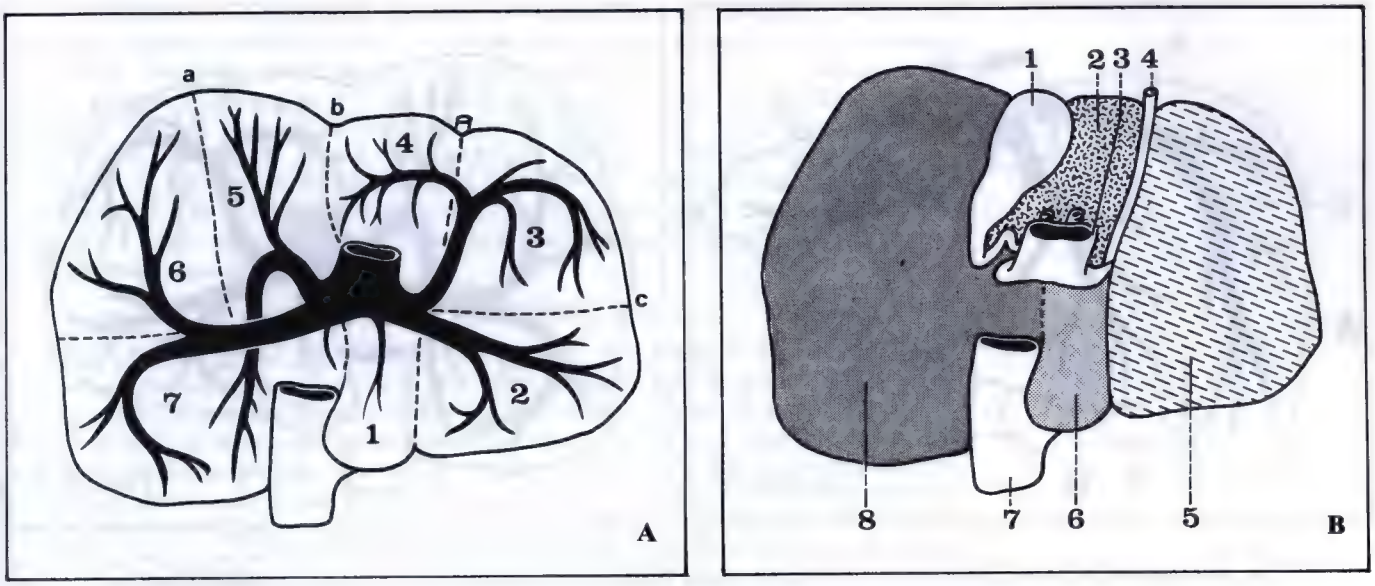

B. **La segmentation du foie droit** (Fig. 50, 51 et 52)

La branche droite de la veine porte après un court trajet transversal se divise en deux branches :

• la branche paramédiane droite, située approximativement dans un plan sagittal, décrit une vaste courbe à concavité postérieure remontant vers la face supérieure du foie et surcroisant à distance le tronc principal. Au cours de son trajet, elle donne des branches à destinée antérieure et des branches à destinée postérieure ;

• la branche latérale continue la direction du tronc principal et donne elle aussi des branches antérieures et des branches postérieures. Ainsi le foie droit peut-il lui aussi être divisé en deux secteurs :

— **le secteur paramédian droit,** vascularisé par le pédicule paramédian droit ;

— **le secteur latéral droit** vascularisé par le pédicule latéral droit. Ces deux secteurs sont séparés par la **scissure portale droite.** Difficilement repérable, celle-ci dessine sur la convexité du foie un trajet étendu du bord droit de la veine cave inférieure jusqu'à un point du bord antérieur situé approximativement à mi-distance du bord droit du lit vésiculaire et du bord droit du foie. A la face inférieure elle gagne rapidement le hile en suivant le bord droit du lit vésiculaire.

Chacun des deux secteurs du foie droit est subdivisé en deux segments l'un antérieur, l'autre postéro-supérieur.

• Le secteur paramédian droit, situé entre la scissure principale et la scissure droite est ainsi subdivisé en :

— *segment V,* antérieur, correspondant au territoire des branches antérieures de la veine paramédiane ;

— *segment VIII,* postéro-supérieur, correspondant aux branches postérieures de la veine paramédiane. Situé véritablement au-dessus du segment V, ce segment n'est visible que sur une vue antérieure du foie et n'apparaît donc pas sur la face inférieure.

• Le secteur latéral droit, situé à droite de la scissure portale droite est également subdivisé en deux segments : *le segment VI* antéro-inférieur et le *segment VII* postéro-supérieur, très volumineux et débordant largement sur la face inférieure dont il occupe une part importante. Il est à remarquer que le plan de séparation entre les segments V et VII d'une part, VII et VIII d'autre part, plan de direction franchement transversale, presque horizontale, n'a pas la valeur d'une scissure. Nous verrons en effet qu'il est traversé perpendiculairement par les veines sus-hépatiques et qu'il ne peut donc pas être utilisé pour séparer chirurgicalement ces différents segments.

FIGURE 52

La segmentation hépatique, vue inférieure.
A. Vue sur le foie supposé transparent des ramifications de la veine porte.
Les chiffres indiquent les segments selon la nomenclature de C. Couinaud.
a) Scissure portale droite.
b) Scissure portale principale.
c) Scissure portale gauche.
B. Vue inférieure du foie soulignant ses grandes divisions morphologiques. Noter que celles-ci ne se superposent pas exactement à la segmentation portale.
1. Vésicule biliaire.
2. Face inférieure du lobe carré correspondant approximativement à la face inférieure du segment IV.
3. Veine porte.
4. Ligament rond.
5. Face inférieure du lobe gauche correspondant à la fois au segment II et au segment III.
6. Lobe de Spigel (segment I).
7. Veine cave inférieure.
8. Face inférieure du lobe droit correspondant aux segments V, VI et VII.

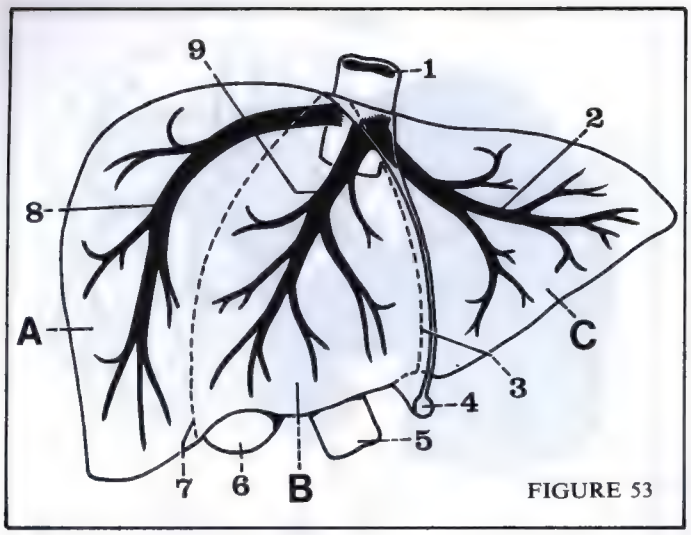

FIGURE 53

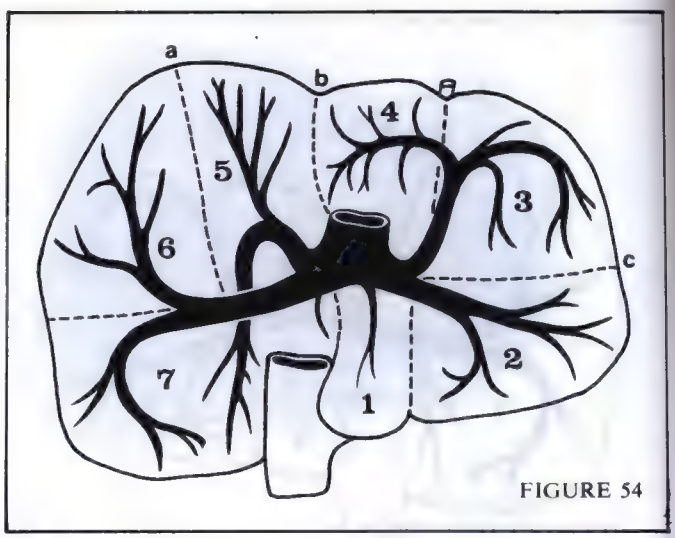

FIGURE 54

3. LA SEGMENTATION SUS-HEPATIQUE : (Fig. 53)

Elle est beaucoup plus simple que la segmentation portale. Il existe en effet trois veines sus-hépatiques principales :

- la veine sus-hépatique droite ;
- la veine sus-hépatique médiane ;
- la veine sus-hépatique gauche.

Ces trois veines convergent d'avant en arrière et de bas en haut à travers le parenchyme hépatique vers le tronc de la veine cave inférieure. Elles forment à elles trois une sorte d'éventail ouvert en avant. A l'intérieur du foie ces trois veines sus-hépatiques cheminent dans les scissures portales :

- la veine sus-hépatique droite dans la scissure portale droite ;
- la veine sus-hépatique médiane dans la scissure portale principale ;
- la veine sus-hépatique gauche dans la scissure portale gauche ;

Chacune d'entre elles reçoit ainsi par ses faces latérales des affluents provenant des deux territoires portaux entre lesquels elle chemine : le drainage veineux des territoires portaux s'effectue par leur périphérie scissurale. La veine sus-hépatique droite draine ainsi la totalité du secteur portal latéral droit et la moitié du secteur portal paramédian droit, la veine médiane draine le reste du secteur paramédian droit et une partie du secteur portal paramédian gauche, la veine sus-hépatique gauche draine le reste du secteur portal paramédian gauche et la totalité du secteur portal latéral gauche.

Le territoire de chacune des veines sus-hépatiques est donc très différent des territoires portaux précédemment décrits. On peut en effet distinguer trois territoires ou secteurs sus-hépatiques séparés par deux scissures sus-hépatiques.

- **Le secteur sus-hépatique droit** qui correspond au territoire drainé par la veine sus-hépatique droite a une forme et des dimensions assez variables. Englobant la totalité du secteur portal latéral et une partie du secteur portal paramédian droit, il représente du point de vue de la morphologie classique la moitié droite du lobe droit. Il est limité en dedans par la scissure sus-hépatique droite ; de situation assez variable, celle-ci s'étend approximativement de la veine cave inférieure à la partie droite de l'échancrure vésiculaire.

- **Le secteur sus-hépatique médian** drainé par la veine sus-hépatique médiane correspond à la partie centrale du foie. Surplombant le hile hépatique, le lit vésiculaire et le lobe carré il est limité à droite par la scissure sus-hépatique droite dont le trajet est, nous l'avons vu, assez variable. Sa limite gauche est en revanche parfaitement définie : c'est la scissure sus-hépatique gauche. Encore appelée *scissure ombilicale,* celle-ci a l'énorme intérêt d'être facilement repérable à la surface du foie où elle correspond à l'insertion du ligament falciforme sur la face supérieure, à l'échancrure du ligament rond au niveau du bord antérieur, au sillon d'Arantius sur la face inférieure. (Fig. 53).

FIGURE 53

Le pédicule sus-hépatique sur un foie supposé transparent.

1. *Veine cave inférieure.*
2. *Veine sus-hépatique gauche.*
3. *Ligament falciforme et scissure sus-hépatique gauche ou scissure ombilicale.*
4. *Ligament rond.*
5. *Veine porte.*
6. *Vésicule biliaire.*
7. *Scissure sus-hépatique droite.*
8. *Veine sus-hépatique droite.*
9. *Veine sus-hépatique sagittale médiane.*

A. Secteur sus-hépatique droit.
B. Secteur sus-hépatique médian.
C. Secteur sus-hépatique gauche ou lobe gauche du foie.

FIGURE 54

La segmentation portale, vue inférieure. Les numéros indiquent les différents segments.

a) Scissure portale droite.
b) Scissure portale principale.
c) Scissure portale gauche.
Noter que le lobe de Spigel correspond au segment I.

• **Le secteur sus-hépatique gauche,** enfin, territoire drainé par la veine sus-hépatique gauche comprend tout le parenchyme situé à gauche de la scissure ombilicale. Territoire parfaitement défini il englobe la totalité du secteur portal latéral gauche (segment II) et la moitié du secteur portal paramédian gauche (segment III) et surtout il correspond exactement au lobe gauche de la morphologie classique. Cette superposition d'un territoire vasculaire sus-hépatique — le secteur sus-hépatique gauche — à un lobe morphologique représente en fait l'intérêt essentiel de la description d'une segmentation sus-hépatique : nous verrons en effet que des conséquences chirurgicales importantes en découlent.

4. LE PROBLEME DU LOBE DE SPIGEL (Fig. 54) :

Dans la description qui précède il n'a pas été fait mention du lobe de Spigel. Celui-ci mérite en effet une place à part car il possède tant du point de vue portal que du point de vue sus-hépatique une vascularisation qui lui est propre. Du point de vue portal, il reçoit des branches de disposition d'ailleurs variable provenant soit de la branche gauche, soit de la branche droite, soit des deux branches de bifurcation de la veine porte. Il peut donc appartenir soit au foie droit, soit au foie gauche, soit être en quelque sorte « à cheval » sur les deux foies. De même, il possède ses propres veines sus-hépatiques qui se jettent directement dans la veine cave inférieure. Territoire original, il constitue le segment dorsal ou segment I.

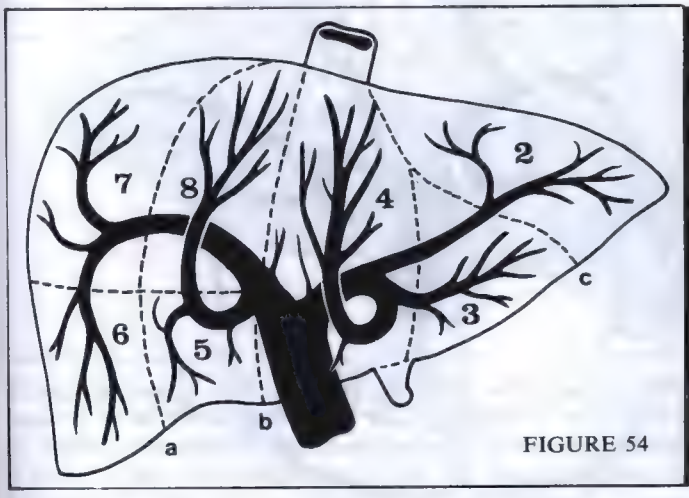

FIGURE 54

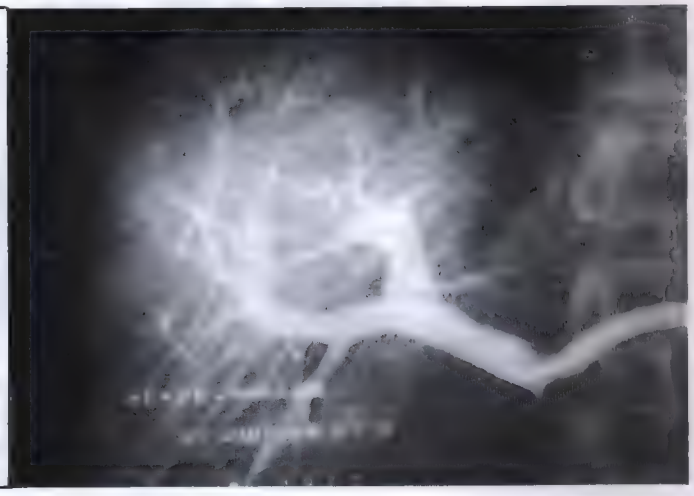

FIGURE 55

5. LES RAPPORTS DES SEGMENTATIONS PORTALE ET SUS-HEPATIQUE ET LEURS REPERES MORPHOLOGIQUES : (Fig. 54 et 55)

La segmentation hépatique ainsi décrite est une réalité purement fonctionnelle. Les territoires définis ci-dessus n'ont pour la plupart pas de délimitation morphologique apparente. On ne peut tracer leurs limites qu'au prix d'artifices anatomiques (injection-corrosion) ou chirurgicaux (clampage des pédicules). Une telle description peut donc paraître à première vue d'intérêt purement théorique et cela d'autant plus que les variations assez nombreuses de la distribution vasculaire peuvent encore venir modifier l'architecture type.

Il est donc utile de tenter de dégager les points réellement importants à retenir en pratique. Soulignons d'abord que **la segmentation la plus importante est la segmentation portale** qui divise l'organe en foie droit et foie gauche comprenant chacun un secteur paramédian et un secteur latéral. Facilement repérables à la lecture d'une splénographie (Fig. 55) ou d'une cholangiographie per-opératoire ces territoires sont utiles à connaître dans l'interprétation de tels examens radiologiques. Chirurgicalement, il est théoriquement possible de réaliser l'exérèse isolée de chacun des secteurs portaux. En pratique deux types seulement d'exérèse portale sont couramment utilisés : l'hépatectomie gauche ou ablation de l'hémi-foie gauche et l'hépatectomie droite ou ablation de l'hémi-foie droit. Il est également possible théoriquement de réaliser l'ablation isolée de territoires portaux plus réduits : secteurs ou mêmes segments. En pratique de telles

FIGURE 54

La segmentation portale, vue antérieure des ramifications de la veine porte sur le foie supposé transparent. Les chiffres indiquent les différents segments.

a) Scissure portale droite.
b) Scissure portale principale.
c) Scissure portale gauche.

FIGURE 55

Splénoportographie, cliché de face.

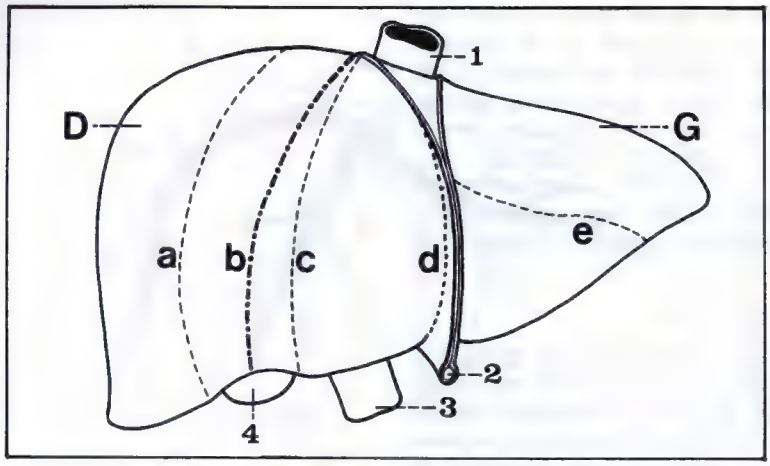

FIGURE 56

Trajet des principales scissures hépatiques sur une vue antérieure du foie.

1. Veine cave inférieure.
2. Ligament rond.
3. Veine porte.
4. Vésicule biliaire.
a) Scissure portale droite.
b) Scissure sus-hépatique droite.
c) Grande scissure portale médiane.
d) Scissure sus-hépatique gauche ou scissure ombilicale.
e) Scissure portale gauche.
Noter l'alternance des scissures portales et sus-hépatiques.

FIGURE 57

L'intrication des ramifications intra-hépatiques des veines sus-hépatiques et de la veine porte ; l'alternance des scissures portales et sus-hépatiques. Les veines sus-hépatiques cheminent dans les scissures portales, et inversement les branches portales dans les scissures sus-hépatiques.

1. Veine cave inférieure.
2. Veine porte.



interventions ne sont guère réalisées que sur le segment III dont le pédicule portal est assez facilement accessible car il chemine à la partie antérieure de la scissure sus-hépatique gauche, scissure ombilicale toujours aisément visible à la surface du foie. Parmi les territoires sus-hépatiques un seul a une importance réelle : c'est le secteur sus-hépatique gauche (Fig. 56 et 57). En effet, ce territoire fonctionnel correspondant à la veine sus-hépatique gauche présente deux particularités :

- la veine sus-hépatique gauche qui le draine et le définit est assez facile à découvrir et à isoler sur le flanc gauche de la veine cave inférieure ;
- de plus et surtout ce territoire fonctionnel est le seul à posséder des repères morphologiques précis. Il correspond en effet exactement au *lobe gauche* classique et la scissure ombilicale qui le limite est facilement repérée par l'insertion du ligament rond, le ligament suspenseur et le sillon d'Arantius. La lobectomie gauche ou sectoriectomie sus-hépatique gauche est ainsi l'exérèse hépatique la plus simple à pratiquer.

La notion de scissure intra-hépatique est également importante à retenir. Il existe trois scissures portales (médiane, droite et gauche) et deux scissures sus-hépatiques (droite et gauche). Ces cinq scissures ont naturellement un trajet différent, les deux scissures sus-hépatiques étant intercalées entre les trois scissures portales. Rappelons en outre que les scissures portales, plans avasculaires du point de vue glissonien, contiennent les veines sus-hépatiques et qu'inversement les scissures sus-hépatiques, plans avasculaires du point de vue sus-hépatique, livrent passage aux éléments glissoniens. (Fig. 56).

Parmi ces cinq scissures, deux surtout sont importantes à connaître car leur disposition est pratiquement constante et leur trajet repérable à la surface du foie. Il s'agit de la scissure portale principale et de la scissure sus-hépatique gauche ou scissure ombilicale. (Fig. 57).

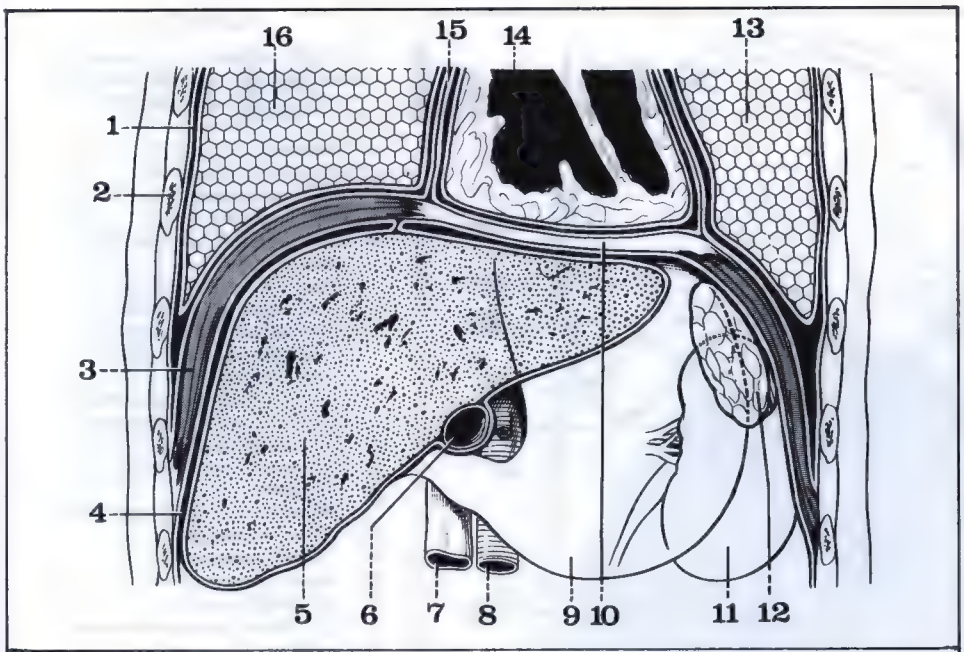

FIGURE 58

Coupe frontale montrant les rapports de la face supérieure du foie.

1. *Plèvre costale.*
2. *Côte.*
3. *Diaphragme.*
4. *Espace inter-hépato-phrénique.*
5. *Foie.*
6. *Vésicule biliaire.*
7. *Veine cave inférieure.*
8. *Aorte abdominale.*
9. *Estomac.*
10. *Centre phrénique.*
11. *Rein gauche.*
12. *Rate.*
13. *Poumon gauche.*
14. *Cœur.*
15. *Plèvre médiastine.*
16. *Poumon droit.*

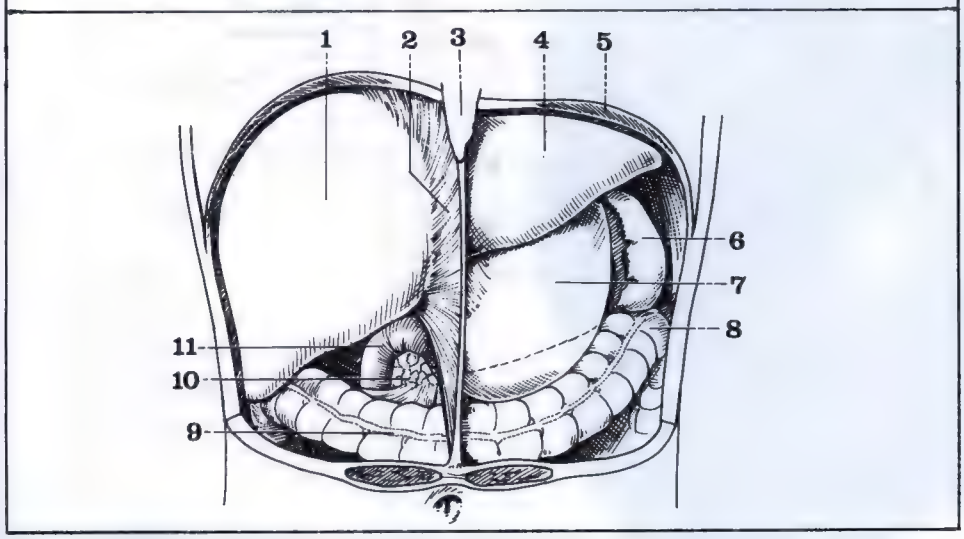

FIGURE 59

Vue schématique des organes de l'étage sus-mésocolique.

1. *Lobe droit du foie.*
2. *Ligament falciforme.*
3. *Appendice xiphoïde.*
4. *Lobe gauche du foie.*
5. *Coupole diaphragmatique gauche.*
6. *Rate.*
7. *Estomac.*
8. *Angle colique gauche.*
9. *Côlon transverse.*
10. *Tête du pancréas.*
11. *Duodénum.*

Les rapports du foie

LA FACE SUPÉRIEURE (Fig. 58 et 59)

Elle a des rapports **diaphragmatiques et pleuro-pulmonaires.** Elle répond en effet au **diaphragme** par deux feuillets péritonéaux : le péritoine viscéral hépatique et le péritoine pariétal diaphragmatique, réunis l'un à l'autre près de la ligne médiane par le ligament suspenseur. Ce ligament suspenseur divise l'espace inter-hépato-diaphragmatique en deux loges limitées en arrière par le feuillet antéro-supérieur du ligament coronaire et des ligaments triangulaires droit et gauche :

- *la loge inter-hépato-diaphragmatique droite* se continue en bas et à droite avec la gouttière pariéto-colique droite ;
- *la loge inter-hépato-diaphragmatique gauche* se prolonge en avant vers l'estomac et à gauche vers la rate.

Par l'intermédiaire du diaphragme, le foie répond à la face inférieure de la **plèvre** et à la face inférieure du **poumon droit** croisée par l'extrémité inférieure de la grande scissure ; plus en dedans à la face inférieure du cœur et du péricarde ; à gauche enfin, à la face inférieure du poumon gauche.

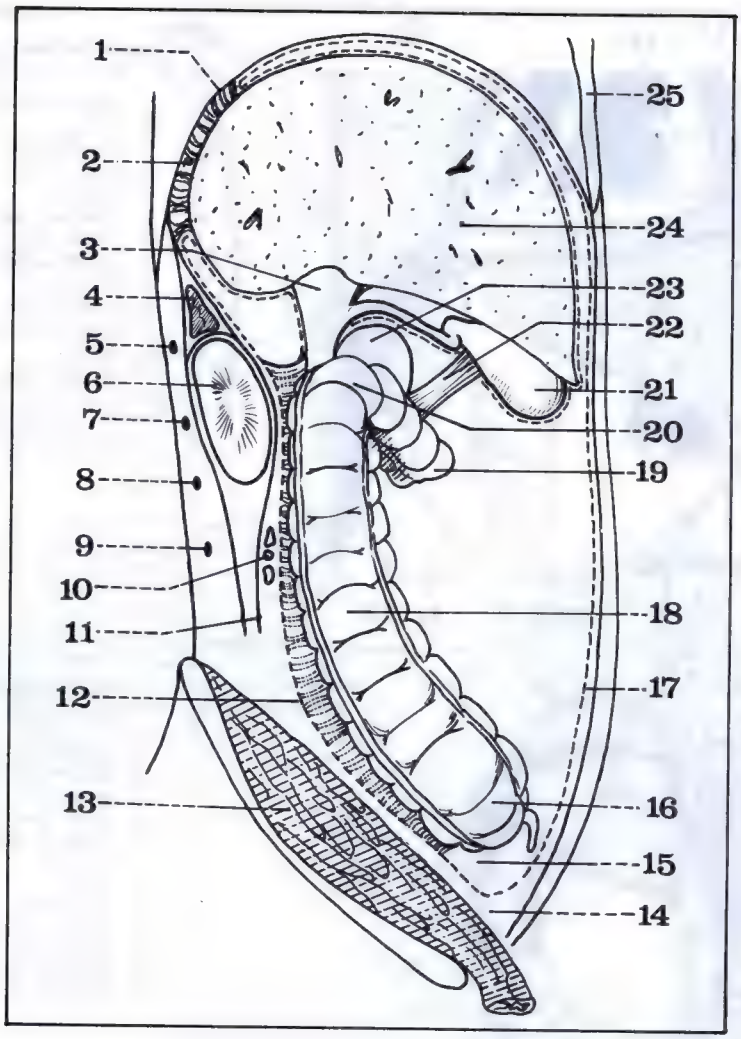

FIGURE 60

Coupe sagittale de l'abdomen montrant les rapports postérieurs et inférieurs du foie.

1. *Diaphragme.*
2. *Ligament coronaire.*
3. *Pédicule hépatique.*
4. *Surrénale droite.*
5. *Premier nerf lombaire (br. post.).*
6. *Rein droit.*
7. *Deuxième nerf lombaire.*
8. *Troisième nerf lombaire.*
9. *Quatrième nerf lombaire.*
10. *Vaisseaux spermatiques.*
11. *Gaine pré-rénale.*
12. *Péritoine pariétal postérieur.*
13. *Muscle psoas-iliaque droit.*
14. *Espace de Bogros.*
15. *Fossette rétro-caecale.*
16. *Caecum.*
17. *Péritoine pariétal antérieur.*
18. *Côlon ascendant.*
19. *Côlon transverse.*
20. *Angle colique droit.*
21. *Vésicule biliaire.*
22. *Ligament cystico-duodéno-colique.*
23. *Duodénum.*
24. *Foie.*
25. *Paroi chondro-costale droite.*

LA FACE POSTÉRIEURE

verticale, répond à la partie postérieure également verticale du **diaphragme.** Dans presque toute son étendue, ce rapport diaphragmatique s'effectue directement sans interposition du péritoine dans l'aire du ligament coronaire et du ligament triangulaire. A ce niveau, la face postérieure du foie répond également à la **veine cave inférieure,** verticale, amarrée de très près au foie par les veines sus-hépatiques ; **à la surrénale** droite et au pôle supérieur du **rein droit** ; enfin, au niveau du lobe gauche à **l'œsophage abdominal.**

LA FACE INFÉRIEURE (Fig. 60)

dirigée, obliquement en bas et en avant, entièrement péritonisée, répond au pédicule hépatique situé dans le bord droit du petit épiploon et à la voie biliaire accessoire, vésicule biliaire et canal cystique, plus à droite, solidarisés au foie par le péritoine. Surtout cette face inférieure forme une sorte de couvercle descendant sur les viscères de l'étage sus-mésocolique de l'abdomen. Elle répond ainsi de droite à gauche à **l'angle colique droit,** à la partie droite du côlon transverse, à l'extrémité droite du ligament gastro-colique et du méso-côlon transverse, **à la tête du pancréas, au premier et au deuxième duodénum,** au pylore et à l'antre pylorique et enfin au petit épiploon. Plus en arrière elle répond également au pôle supérieur du rein droit.

En pratique, à l'ouverture de l'abdomen, la face inférieure du foie masque ces différents viscères et il faut la soulever en basculant le foie en haut pour mettre en évidence les éléments de l'étage sus-mésocolique.

13 la rate

PLAN

Généralités :
- Morphologie
- Structure
- Situation
- Moyens de fixité
- Variations

Rapports

Vascularisation et innervation
- L'artère splénique
- La veine splénique
- Les lymphatiques
- Les nerfs

La rate (Lien) est un organe lymphoïde en étroites connexions avec le système porte, profondément située dans l'étage sus-mésocolique de l'abdomen, au-dessous de la coupole diaphragmatique gauche, en arrière et en dehors de l'estomac, en avant du rein gauche, au-dessus de l'angle colique gauche, dans une loge péritonéale, la loge splénique. Entièrement masquée par la partie inférieure du gril costal, c'est un organe à la fois thoracique et abdominal, dont la fragilité explique la fréquence des lésions traumatiques.

Rate : du latin, Rete = le Filet
Le mot latin = Lien
Le mot grec = Splen

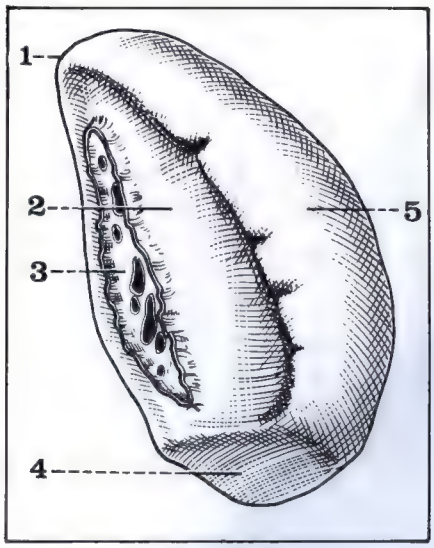

FIGURE 1

Vue antérieure de la rate.

1. *Pôle supérieur.*
2. *Versant antérieur de la face interne.*
3. *Hile splénique.*
4. *Pôle inférieur.*
5. *Face supéro-externe de la rate.*

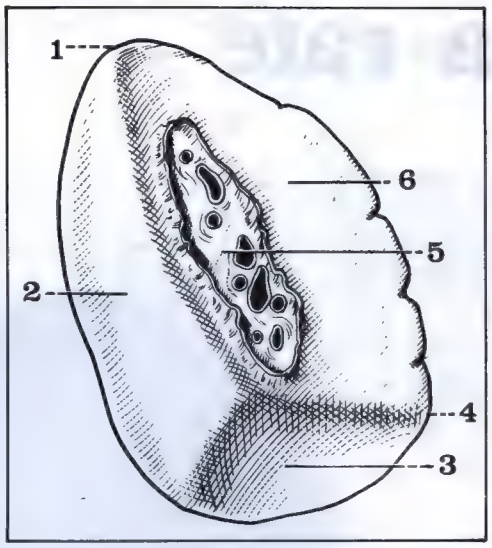

FIGURE 2

La face interne de la rate.

1. *Pôle supérieur de la rate.*
2. *Versant postérieur de la face interne.*
3. *Pôle inférieur de la rate.*
4. *Bord antérieur de la rate.*
5. *Hile splénique.*
6. *Versant antérieur de la face interne.*

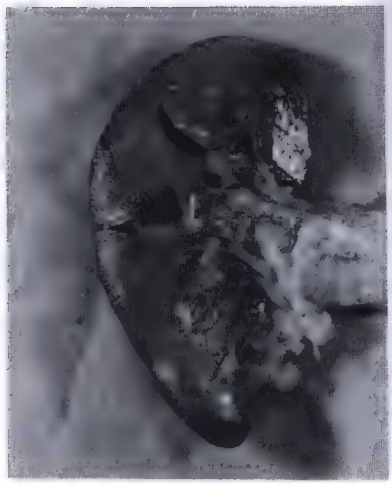

FIGURE 3

Photographie de la rate et de la queue du pancréas.
Vue postérieure d'une pièce opératoire de spléno-pancréatectomie.

GENERALITES

MORPHOLOGIE : (Fig. 1 à 4)

La rate est un organe de couleur rouge violacé, de consistance ferme mais extrêmement friable, entourée d'une capsule mince et fragile, de forme grossièrement ovoïde et à laquelle on distingue classiquement :

- une face externe, régulièrement arrondie, lisse et convexe (Fig. 1) ;
- une face interne ou hilaire qui présente à sa partie moyenne une sorte de cratère par où arrive le pédicule splénique : le hile splénique (Fig. 1 et 2) ;
- un bord antérieur, caractéristique par son aspect crénelé, reliquat de la lobulation primitive de la rate ;
- un bord postérieur, vertical, mousse et arrondi ;
- un pôle supérieur, peu marqué ;
- un pôle inférieur, souvent élargi en une véritable facette triangulaire.

■ **Les dimensions** de la rate sont variables. Normalement de 12 cm de haut, 8 cm de large et 5 cm d'épaisseur, pathologiquement elle peut prendre des dimensions considérables et occuper presque tout l'abdomen. Son poids normalement de 200 à 250 g chez le vivant peut lui aussi pathologiquement être augmenté.



FIGURE 3 bis

Coupe tomodensitométrique de la rate et de la queue du pancréas.

STRUCTURE :

La structure de la rate est complexe. Elle est constituée tout d'abord par une capsule fibreuse périphérique qui envoie vers la profondeur des cloisons conjonctives et élastiques contenant également des fibres musculaires lisses permettant à la rate une certaine contractilité. Entre ces travées fibreuses, le tissu splénique contient d'une part des nodules blanchâtres, lymphoïdes : les *corpuscules de Malpighi** dont l'ensemble forme la pulpe blanche. Celle-ci est entourée par des amas de globules rouges et de globules blancs plongés dans les mailles d'un réticulum dont l'ensemble forme ce que l'on a appelé les *cordons de Billroth***. A l'intérieur de cet ensemble, se ramifie le très riche réseau des vaisseaux spléniques.

---

* MALPIGHI Marcello (1628-1694) - Anatomiste et médecin italien.
** BILLROTH Albert Christian Theodor (1829-1894) - Anatomiste et chirurgien allemand.

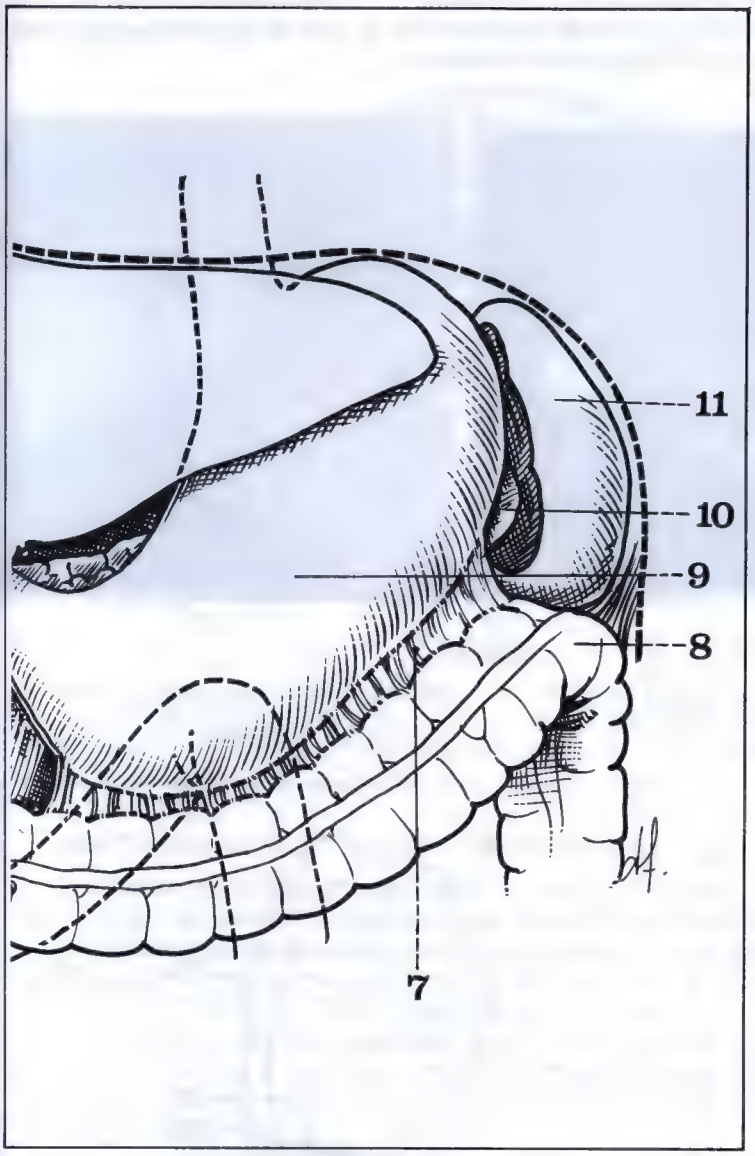

FIGURE 4

Vue antérieure de la rate et de la loge splénique.

7. Ligament gastro-colique.
8. Angle colique gauche.
9. Estomac.
10. Queue du pancréas.
11. Rate.

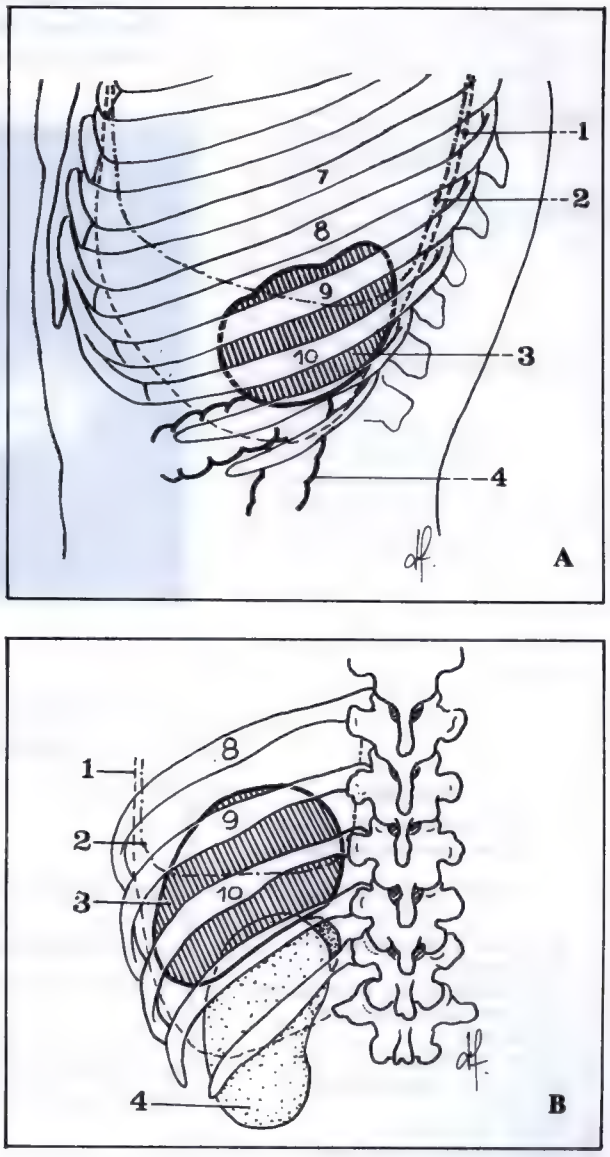

FIGURE 5

Projection pariétale de la rate
A. Vue latérale.

1. Projection de la plèvre.
2. Projection du poumon gauche.
3. Rate.
4. Angle gauche du côlon.

B. Vue postérieure.

1. Projection de la plèvre.
2. Projection du poumon gauche.
3. Rate.
4. Rein gauche.

SITUATION :

La rate est située dans l'espace sous-phrénique gauche, dans l'étage sus-mésocolique de l'abdomen au contact de la face inférieure de la coupole diaphragmatique gauche, en arrière et en dehors de la grande courbure de l'estomac à laquelle elle est réunie par l'épiploon gastro-splénique, en avant du rein gauche et de la queue du pancréas à laquelle elle est réunie par l'épiploon pancréatico-splénique, au-dessus de l'angle gauche du côlon qui lui forme une véritable console. (Fig. 4).

▪ **Sa projection squelettique** s'effectue sur les 9e, 10e et 11e côtes selon un ovale plus ou moins régulier à grand axe dirigé obliquement en bas et en dehors, parallèle aux dernières côtes. (Fig. 5).

■ **Radiologiquement,** la rate est visible sur les clichés simples de l'abdomen. Ses contours peuvent être précisés par l'insufflation d'air dans l'estomac ou par un pneumopéritoine. Elle peut être étudiée également par le biais de la spléno-portographie (Fig. 6) et surtout par l'échographie et le scanner.

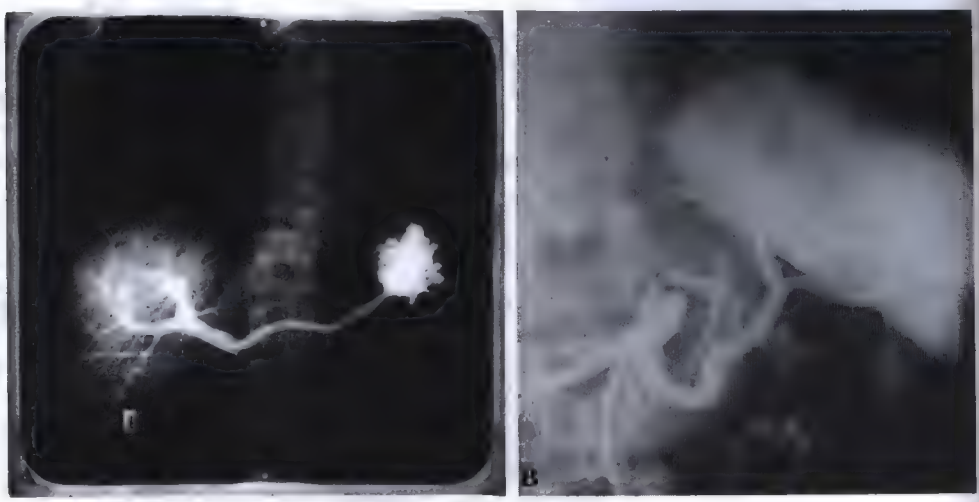

FIGURE 6

A. Imprégnation de la rate au cours d'une spléno-portographie par ponction directe.

B. Imprégnation de la rate au cours d'une artériographie du tronc cœliaque.

FIGURE 7

Vue antérieure de la rate et de ses attaches péritonéales.

(D'après Paître et Giraud).

1. *Epiploon gastro-splénique (sectionné).*
2. *Pôle supérieur du rein gauche.*
3. *Ligament gastro-colique (sectionné).*
4. *Artère épiploïque.*
5. *Diverticule épiploïque de l'A.C.D.E.*
6. *Côlon transverse.*
7. *Artère colique supérieure gauche.*
8. *Mésocôlon descendant.*
9. *Grand épiploon.*
10. *Arcade para-colique.*
11. *Côlon descendant.*
12. *Plan profond : lame fixatrice du côlon gauche.*
13. *Plan superficiel : ligament phrénico-colique gauche (sectionné).*
14. *Ligament spléno-colique.*
15. *Plan moyen : viscéro-colique.*
16. *Rate.*

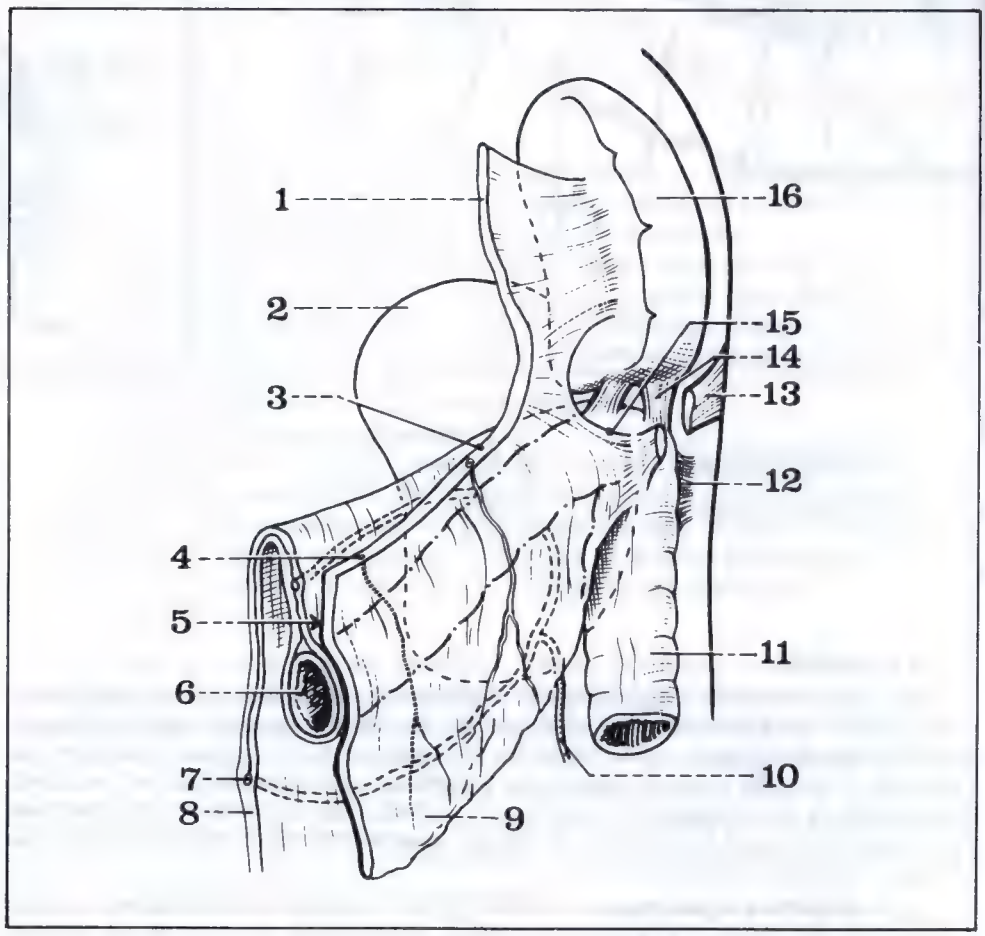

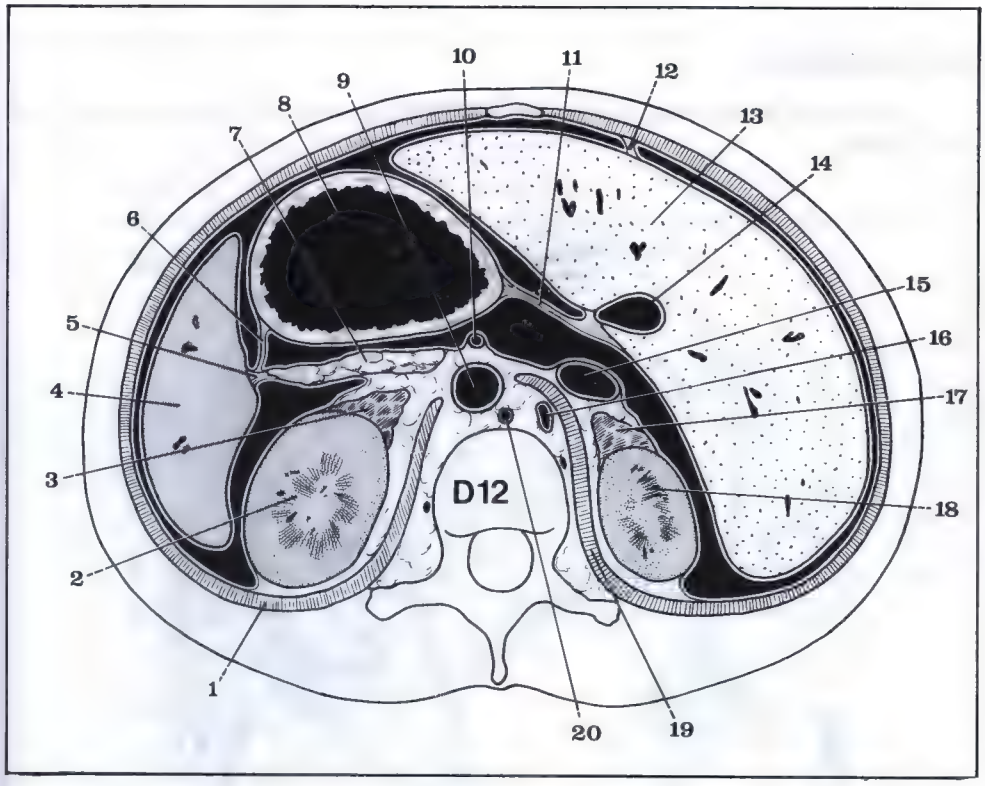

FIGURE 8

Coupe horizontale passant par la douzième vertèbre dorsale (segment inférieur de la coupe)

1. *Portion gauche du diaphragme.*
2. *Rein gauche.*
3. *Surrénale gauche.*
4. *Rate.*
5. *Epiploon pancréatico-splénique.*
6. *Epiploon gastro-splénique.*
7. *Corps du pancréas.*
8. *Estomac.*
9. *Aorte abdominale.*
10. *Tronc cœliaque.*
11. *Petit épiploon.*
12. *Ligament suspenseur du foie.*
13. *Foie.*
14. *Veine porte.*
15. *Veine cave inférieure.*
16. *Veine grande azygos.*
17. *Surrénale droite.*
18. *Rein droit.*
19. *Portion droite du diaphragme.*
20. *Canal thoracique.*

PÉRITONISATION ET MOYENS DE FIXITÉ (Fig. 7 et 8) :

Normalement entièrement péritonisée, la rate est un organe mobile, fixée essentiellement par son pédicule vasculaire et par deux replis péritonéaux :

• **l'épiploon gastro-splénique** (Lig. gastrolienale), cloison transversale à deux feuillets tendue entre la grosse tubérosité de l'estomac et le bord antérieur du hile de la rate ; il se continue en bas par le ligament gastro-colique (Fig. 7) ;

• **l'épiploon pancréatico-splénique** (Lig. Phrenicolienale) courte lame péritonéale à deux feuillets, oblique en avant et en dehors, tendue entre le péritoine de la face antérieure du rein et la queue du pancréas d'une part, le bord postérieur du hile splénique d'autre part.

C'est par ce dernier épiploon que le pédicule splénique gagne le hile de la rate.

Rappelons également que les deux épiploons gastro-splénique et pancréatico-splénique ferment à gauche l'arrière-cavité des épiploons.

De façon inconstante, la rate peut être en outre rattachée à la partie verticale du diaphragme par une lame péritonéale prolongeant vers le haut le ligament pancréatico-splénique et à laquelle on donne parfois le nom de *ligament phréno-splénique*.

De la même façon, il existe parfois un ligament *spléno-mésocolique* tendu de l'extrémité inférieure de la rate au côlon transverse. (Fig. 7)

Enfin, pathologiquement, la rate peut être plus ou moins adhérente à la coupole diaphragmatique gauche.

VARIATIONS :

En dehors des variations de volume et de fixité, il existe des **variations de forme** permettant d'opposer des rates allongées à hile vertical, à bords bien marqués, et des rates arrondies, compactes à hile étroit. Surtout, il faut signaler l'existence assez fréquente **de petites rates surnuméraires** en nombre variable et généralement situées dans les mésos ou les épiploons voisins.

LES RAPPORTS

Ils doivent être étudiés au niveau des différentes faces et des différents bords de l'organe.

FIGURE 9

Vue antérieure de la rate et de l'angle gauche du côlon.

1. *Estomac.*
2. *Extrémité gauche du ligament gastro-colique.*
3. *Méso-côlon transverse.*
4. *Côlon transverse.*
5. *Côte sectionnée.*
6. *Ligament suspenseur de l'angle gauche.*
7. *Coupole diaphragmatique gauche*
8. *Epiploon gastro-splénique et artère gastro-épiploïque gauche.*
9. *Rate.*
10. *Cul-de-sac inférieur de la plèvre.*
11. *Poumon gauche.*

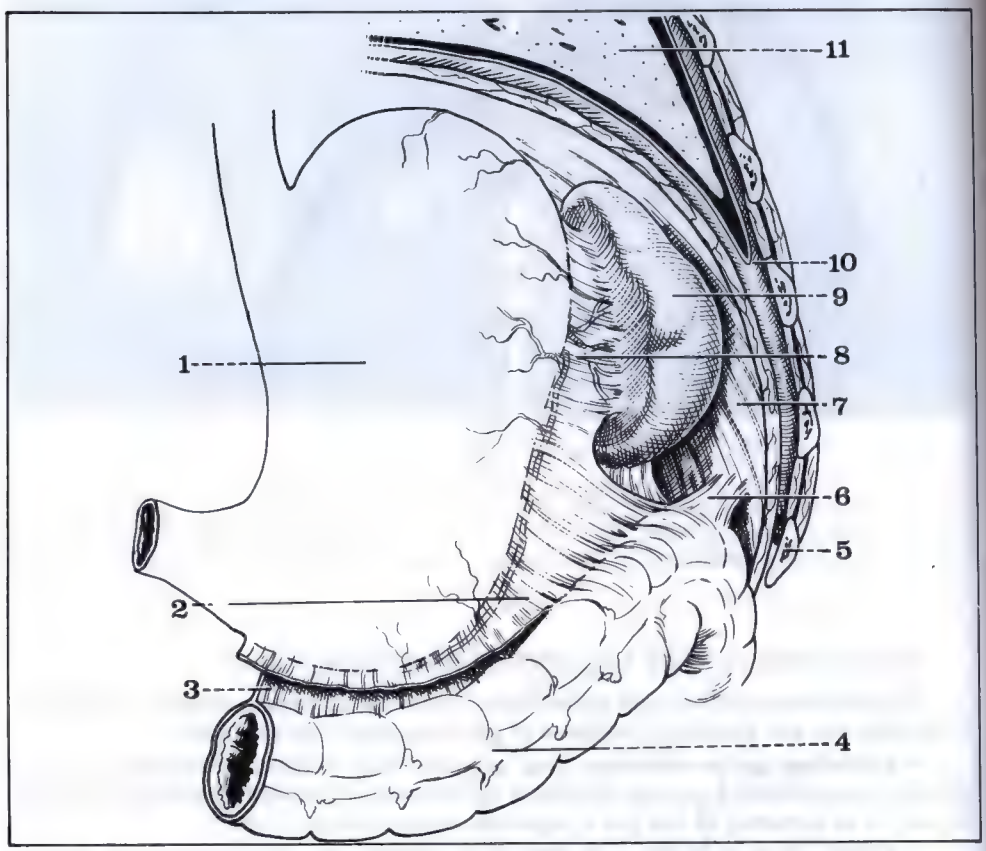

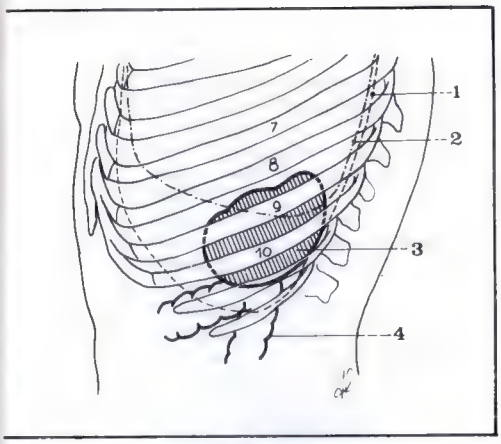

FIGURE 10

Les rapports de la rate avec la paroi thoracique. Vue latérale.

1. *Projection de la plèvre.*
2. *Projection du poumon gauche.*
3. *Rate.*
4. *Angle colique gauche.*

1. LA FACE EXTERNE, diaphragmatique, a des **rapports thoraciques.** Par l'intermédiaire du péritoine viscéral splénique et du péritoine pariétal diaphragmatique, elle répond en effet à la coupole diaphragmatique gauche sur laquelle elle se moule et plus à distance au cul-de-sac pleural qui la recouvre toute entière et où le poumon descend jusqu'à la 10e côte. Plus à distance, c'est la paroi thoracique où elle se projette sur l'axe de la 10e côte en arrière de la ligne axillaire moyenne. (Fig. 9 et 10).

2. LE BORD ANTERIEUR, crénelé, répond ainsi normalement au **rebord costal** qu'il ne dépasse pas en bas sauf en cas de splénomégalie où il devient alors perceptible à la palpation à travers les muscles larges de la paroi.

3. LE POLE SUPÉRIEUR OU SOMMET a des rapports **cardio-tubérositaires.** Il répond en effet à la **grosse tubérosité de l'estomac,** rattachée au hile splénique par l'épiploon gastro-splénique où cheminent les **vaisseaux courts** qui amarrent souvent la rate de très près à la grosse tubérosité (Fig. 9).

Plus en avant, le lobe gauche du foie et enfin à distance, le bord gauche de l'œsophage abdominal, longé par le vague gauche.

4. LE POLE INFÉRIEUR OU BASE, le plus accessible, a des **rapports coliques.** Il repose en effet sur **l'angle colique gauche** accolé en arrière et amarré au diaphragme par le sustentaculum lienis, repli péritonéal unissant l'angle colique gauche au diaphragme. Il répond également à la partie gauche du méso-côlon transverse où vient se terminer l'artère colique supérieure gauche (Fig. 9 et 11).

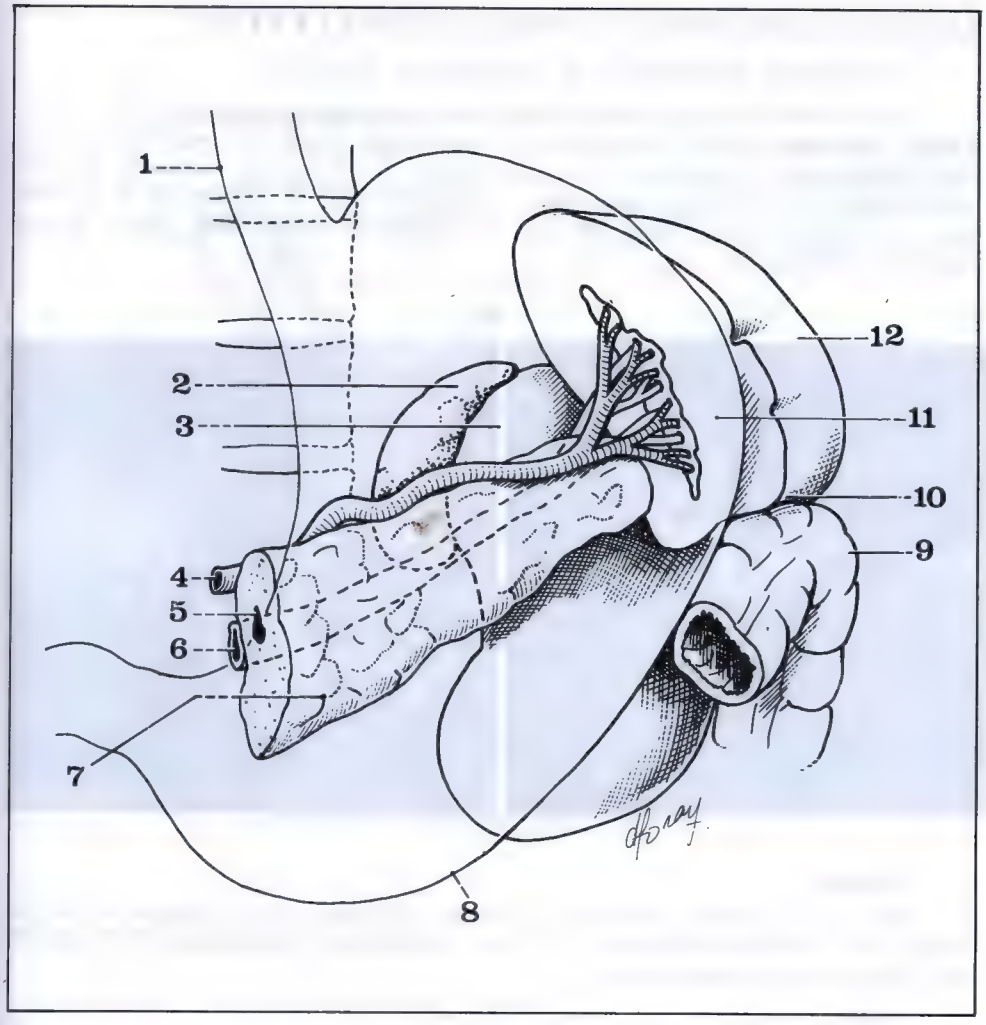

FIGURE 11

La rate et la queue du pancréas. Vue antérieure.

1. *Œsophage abdominal.*
2. *Surrénale gauche.*
3. *Pôle supérieur du rein gauche.*
4. *Artère splénique.*
5. *Canal de Wirsung.*
6. *Veine splénique.*
7. *Queue du pancréas.*
8. *Estomac.*
9. *Angle colique gauche.*
10. *Pôle inférieur de la rate.*
11. *Face interne de la rate.*
12. *Face externe de la rate.*

5. LE BORD POSTERIEUR, vertical répond au bord externe du **rein** et à la paroi postérieure formée ici par la partie verticale du diaphragme.

6. LA FACE INTERNE, la plus complexe est marquée avant tout par l'arrivée du pédicule splénique qui s'épanouit au niveau du hile. On peut distinguer à cette face deux segments, un segment pré-hilaire et un segment rétro-hilaire.

— A. **Le segment pré-hilaire** a essentiellement des rapports gastriques. Il répond en effet à la **grande courbure gastrique** à laquelle il est relié par l'épiploon gastro-splénique qui se poursuit plus loin par le ligament gastro-colique et qui contient les vaisseaux courts et surtout la gastro-épiploïque gauche qui vient s'anastomoser avec son homologue droite pour former le cercle artériel de la grande courbure gastrique (Fig. 9).

— B. **Le segment rétro-hilaire,** étroit, concave et caché, contracte des rapports rénaux et surrénaux. Il répond en effet à la loge rénale gauche et au **rein gauche** (il faut rappeler l'association relativement fréquente de rupture de la rate et du rein), plus en dedans **à la surrénale gauche** et plus à distance à la paroi abdominale postérieure. (Fig. 11).

— C. **La région hilaire** répond à l'arrivée du pédicule splénique : artère et veine spléniques qui gagnent la rate à l'intérieur de l'épiploon pancréatico-splénique. Le rapport essentiel est représenté ici par la **queue du pancréas** qui s'engage habituellement avec les vaisseaux à l'intérieur de l'épiploon pancréatico-splénique et vient donc au contact du hile (Fig. 11).

LA VASCULARISATION ET L'INNERVATION DE LA RATE

1. L'ARTÈRE SPLÉNIQUE (A. Lienalis) (Fig. 12 et 13).

La vascularisation artérielle de la rate est assurée par une seule artère : **l'artère splénique.** Artère volumineuse, la splénique irrigue non seulement la rate mais également le pancréas et une partie de l'estomac. Branche la plus volumineuse du tronc coeliaque, elle a habituellement un calibre de 5 à 8 mm pour une longueur de 15 à 25 cm, extrêmement variable en raison de son caractère très sinueux.

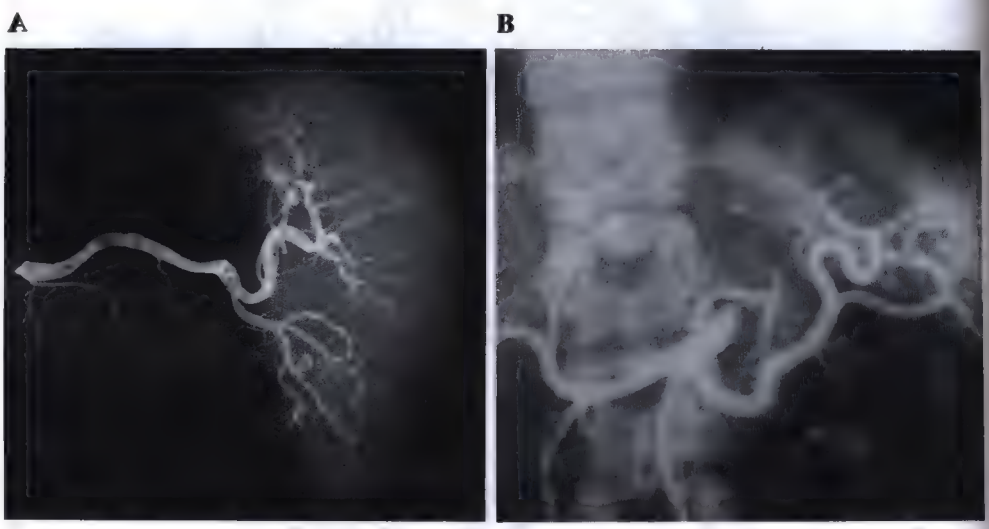

FIGURE 12

A. Artériographie de l'artère splénique sur une pièce opératoire de splénopancréatectomie. Noter l'importance des branches pancréatiques.

B. Artériographie sélective du tronc cœliaque montrant le trajet et les ramifications de l'artère splénique. Noter la présence d'une artère œsocardio-tubérositaire postérieure volumineuse naissant de la branche terminale supérieure de la splénique.

Origine :

Elle naît presque toujours du tronc coeliaque par trifurcation ou par bifurcation ; exceptionnellement, elle peut se détacher directement de l'aorte ou de la mésentérique supérieure.

Trajet :

Elle se dirige d'abord obliquement en bas et à gauche dans la région cœliaque de Luschka gagnant ainsi le bord supérieur du pancréas derrière lequel elle disparaît. Elle suit ensuite un *trajet transversal très sinueux* en arrière de la partie supérieure du corps et de la queue du pancréas dont elle déborde parfois le bord supérieur par ses sinuosités. Enfin, au niveau de la queue du pancréas, elle croise à nouveau le bord supérieur de cet organe pour devenir pré-pancréatique.

Terminaison :

Elle se termine dans l'épiploon pancréatico-splénique où elle se divise habituellement en deux branches terminales, l'une supérieure, l'autre inférieure qui irriguent toutes deux la rate.

Ses rapports doivent classiquement être étudiés dans ses trois segments sus, rétro et pré-pancréatiques. (Fig. 13).

• **Dans le segment sus-pancréatique,** long d'environ 2 cm, l'artère splénique est située dans la région coeliaque de Luschka.

— *En arrière,* elle répond à l'aorte émergeant de l'orifice aortique du diaphragme, au ganglion semi-lunaire gauche, à l'anse de Wrisberg et à la partie interne de la surrénale gauche.

— *En bas,* elle se rapproche progressivement du bord supérieur du pancréas, longée en arrière par la veine splénique qui reste horizontale et rétro-pancréatique pour gagner le confluent portal.

— *A droite,* la splénique s'éloigne de l'artère hépatique et de la coronaire stomachique qui délimitent le foramen bursae omentalis.

— *En avant,* elle répond à l'arrière-cavité des épiploons et par son intermédiaire à la petite courbure de l'estomac.

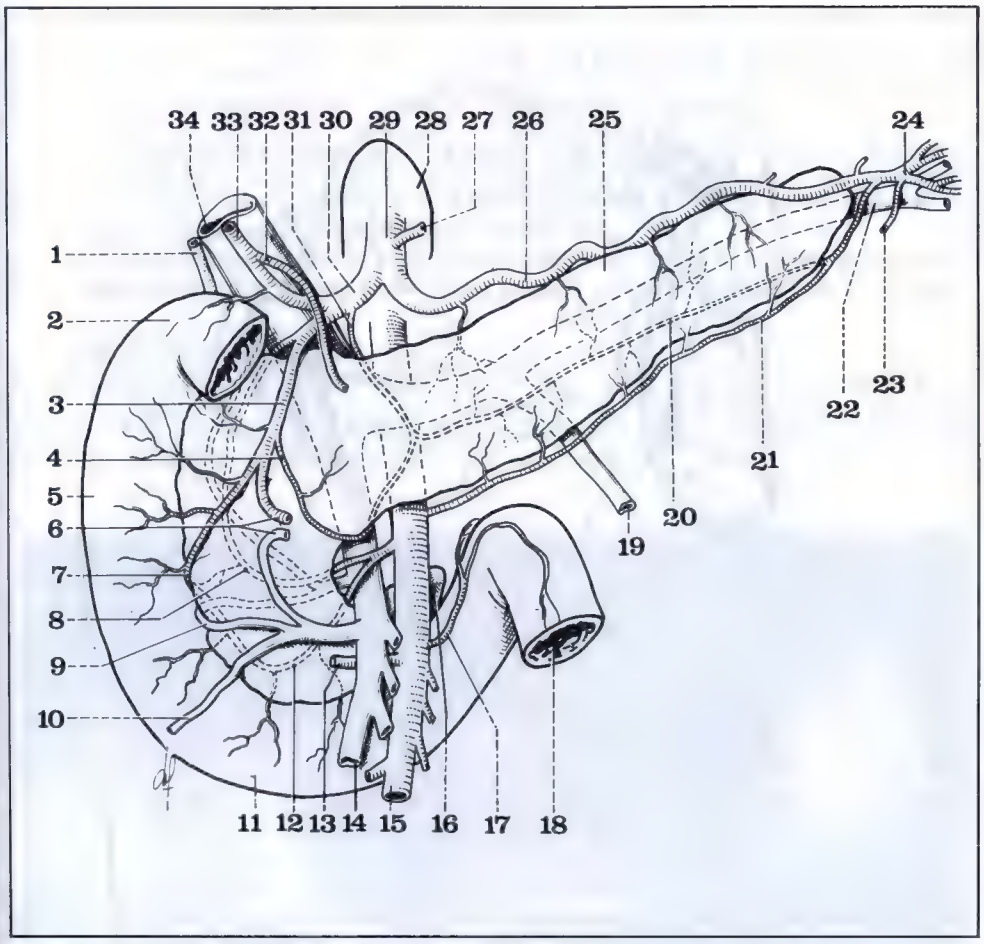

FIGURE 13

Vue antérieure du duodéno-pancréas et de la vascularisation.

1. *Canal cholédoque.*
2. *Genu superius du duodénum.*
3. *Artère gastro-duodénale.*
4. *Arcade de Kirk.*
5. *Deuxième duodénum.*
6. *Artère et veine gastro-épiploïques droites.*
7. *Artère pancréatico-duodénale inférieure et droite.*
8. *Artère pancréatico-duodénale inférieure et droite.*
9. *Veine pancréatique rejoignant le tronc gastro-colique de Henle.*
10. *Veine colique supérieure droite.*
11. *Troisième duodénum.*
12. *Artère pancréatico-duodénale inférieure et gauche.*
13. *Artère colique supérieure droite.*
14. *Veine mésentérique supérieure.*
15. *Artère mésentérique supérieure.*
16. *Artères jéjunales.*
17. *Artère de l'angle duodéno-jéjunal.*
18. *Angle duodéno-jéjunal.*
19. *Veine mésentérique inférieure.*
20. *Artère pancréatique transverse.*
21. *Artère pancréatique inférieure.*
22. *Veine splénique.*
23. *Artère gastro-épiploïque gauche.*
24. *Terminaison de l'artère splénique.*
25. *Queue du pancréas.*
26. *Artère splénique.*
27. *Artère coronaire stomachique.*
28. *Orifice aortique du diaphragme.*
29. *Tronc cœliaque.*
30. *Artère hépatique commune.*
31. *Artère pancréatique dorsale.*
32. *Artère pylorique.*
33. *Artère hépatique propre.*
34. *Veine porte.*

• **Dans le segment rétro-pancréatique,** le plus long, l'artère extrêmement sinueuse chemine dans une gouttière plus ou moins profonde située à la face postérieure du corps et de la queue du pancréas.

— *En avant,* elle répond à la face postérieure et au bord supérieur du pancréas auquel elle donne quelques rameaux ; plus à distance, à l'arrière-cavité des épiploons et à la face postérieure de l'estomac.

— *En arrière,* elle répond par l'intermédiaire du mésogastre postérieur accolé au muscle de Treitz, aux origines supérieures du psoas, à la surrénale gauche et au pôle supérieur du rein gauche, enfin un peu plus bas au pédicule rénal gauche.

— *En bas,* elle reste à distance de la veine splénique qui suit l'axe de la face postérieure du pancréas.

• **Dans son dernier segment, pré-pancréatique,** l'artère contourne le bord supérieur du pancréas et pénètre dans les deux feuillets de l'épiploon pancréatico-splénique. Elle répond ainsi en arrière à la *queue du pancréas,* puis, plus en dehors au bord externe du rein et au diaphragme et enfin à la partie postérieure de la face interne de la rate ; en bas, à la *veine splénique* accompagnée des ganglions du hile splénique, en avant par l'intermédiaire de l'extrémité gauche de l'arrière-cavité des épiploons à la grande courbure de l'estomac.

Collatérales : (Fig. 13)

Au cours de son trajet, l'artère splénique donne de nombreuses collatérales :

• *rameaux ganglionnaires* pour les ganglions de la région cœliaque ;

• *artère pancréatique dorsale* qui vascularise à la fois le pancréas gauche et le duodéno-pancréas en formant parfois l'arcade de Kirk (Fig. 18) ;

• *rameaux pancréatiques* descendants en nombre et en importance variables ;

FIGURE 14

Les collatérales gastriques de l'artère splénique.

11. Veine colique supérieure droite.
12. Vaisseaux mésentériques supérieurs.
13. Artères jéjunales.
14. Veine mésentérique inférieure.
15. Veine splénique.
16. Queue du pancréas.
17. Branches de division de l'artère splénique.
18. Rate.
19. Vaisseaux courts (de l'estomac).
20. Branche cardio-tubérositaire postérieure.
21. Artère splénique.
22. Branche cardio-tubérositaire antérieure.
23. Artère diaphragmatique inférieure gauche.
24. Œsophage abdominal.
25. Hiatus œsophagien.
26. Vaisseaux coronaires stomachiques.

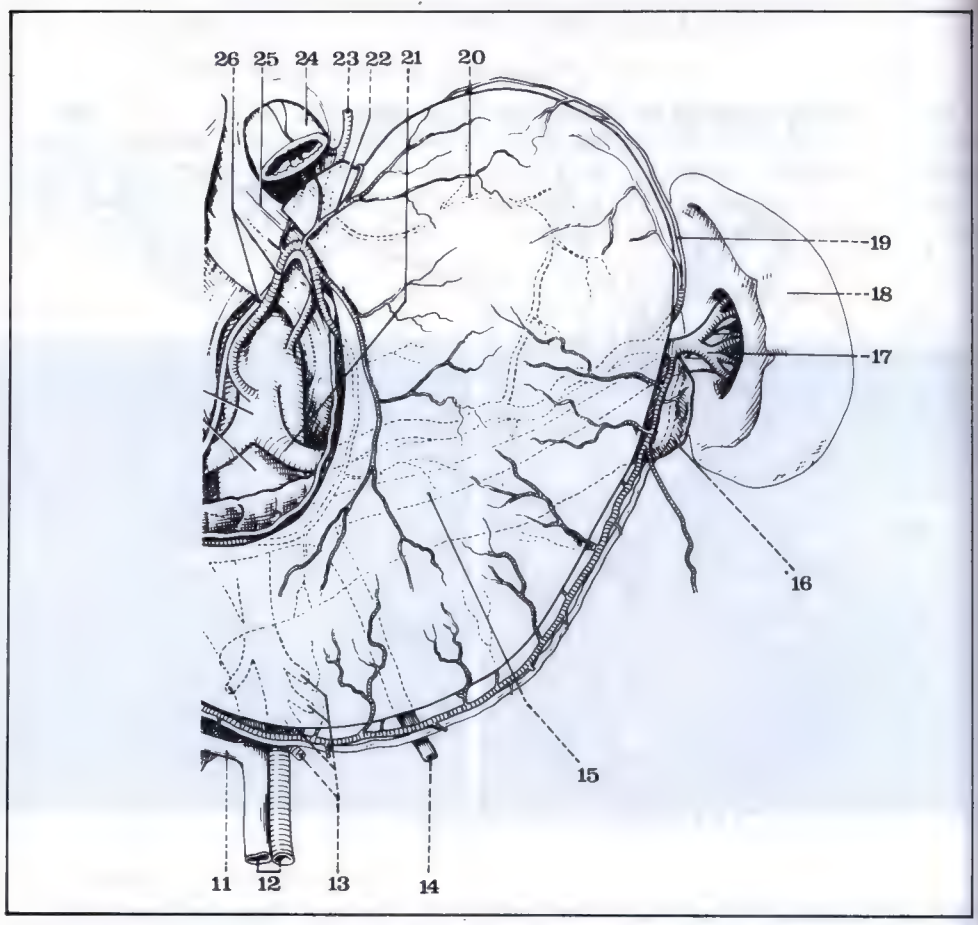

FIGURE 15

La terminaison de l'artère splénique.

1. Œsophage.
2. Surrénale gauche.
3. Pôle supérieur du rein gauche.
4. Artère splénique.
5. Canal de Wirsung.
6. Veine splénique.
7. Queue du pancréas.
8. Estomac.
9. Angle colique gauche.
10. Pôle inférieur de la rate.
11. Face interne de la rate.
12. Face externe de la rate.

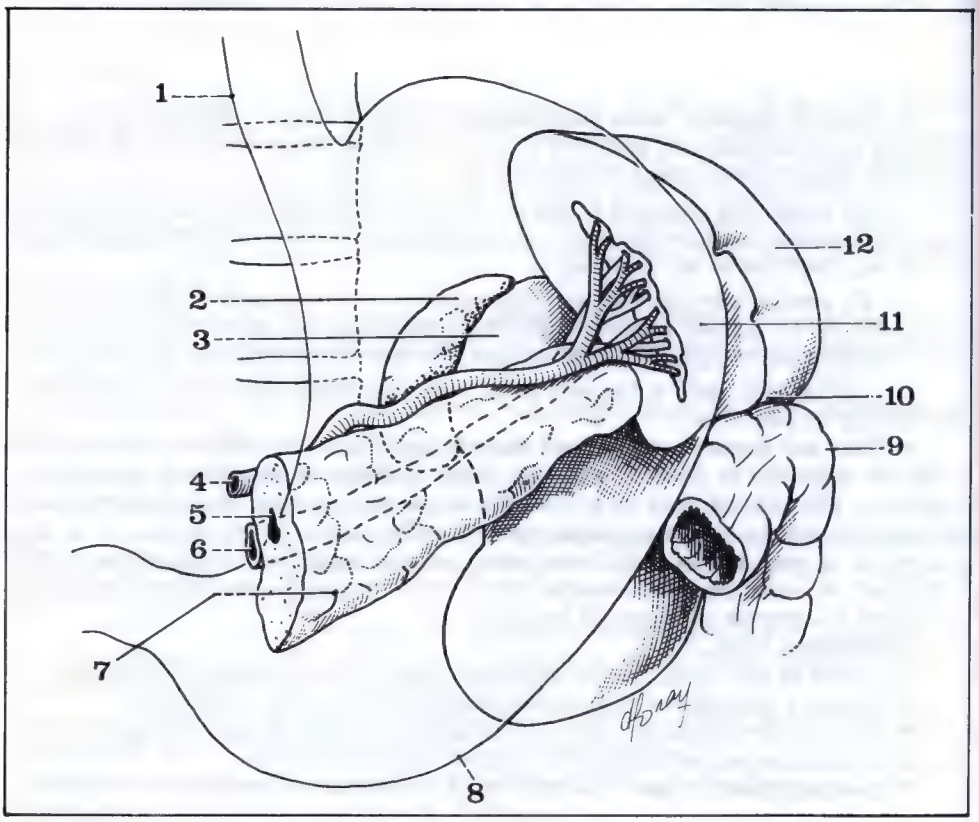

• *artère æso-cardio-tubérositaire postérieure* qui, née de la portion rétro-pancréatique monte obliquement en haut et à gauche, sous le péritoine pariétal postérieur de l'arrière-cavité pour aller vasculariser la face postérieure de la grosse tubérosité qu'elle aborde dans l'aire du ligament phréno-gastrique ;

• *artère gastro-épiploïque gauche* qui naît dans l'épiploon pancréatico-splénique soit de l'artère splénique elle-même soit d'une de ses terminales, se dirige en avant, en bas et à gauche pour pénétrer dans l'épiploon gastro-splénique et aller former le cercle artériel de la grande courbure de l'estomac (Fig. 14) ;

• *artère polaire supérieure* enfin, inconstante, qui après avoir donné quelques branches tubérositaires monte en haut et à gauche vers le pôle supérieur de la rate.

Terminales :

Typiquement, l'artère splénique se divise en deux branches l'une supérieure, l'autre inférieure qui pénètrent dans le hile en se ramifiant à leur tour en plusieurs rameaux. Ces deux branches terminales donnent naissance aux vaisseaux courts de l'estomac qui pénètrent dans l'épiploon gastro-splénique.

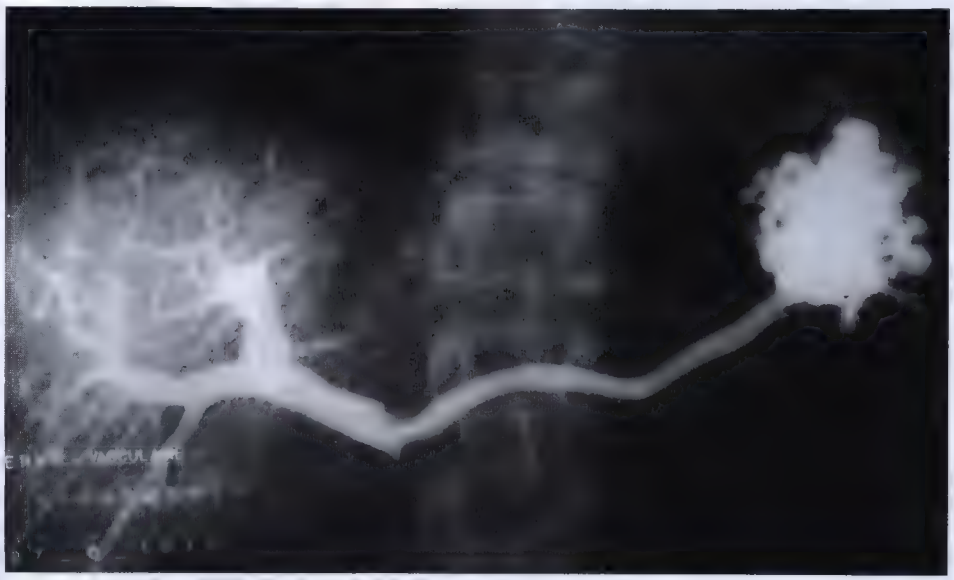

FIGURE 16

Splénoportographie par ponction directe de la rate.

2. LA VEINE SPLENIQUE (V. Lienalis)

Résumant la vascularisation veineuse de la rate, c'est une veine volumineuse (8 à 10 mm de diamètre) qui constitue une des trois principales branches d'origine de la veine porte. (Fig. 16 et 17).

Origine :

Elle naît dans l'épiploon pancréatico-splénique de la confluence de 5 à 6 branches qui émergent du hile splénique en arrière et au-dessous des branches artérielles correspondantes.

Trajet :

La veine splénique se dirige transversalement de gauche à droite en longeant d'abord la face antérieure puis le bord supérieur et enfin la partie moyenne de la face postérieure du pancréas gauche.

Terminaison :

Elle se termine en s'unissant à angle droit avec la veine mésentérique inférieure pour former *le tronc spléno-mésaraïque* (du grec, Mésaraion = le mésentère) qui se réunira lui-même à la veine mésentérique supérieure pour constituer la veine porte. Parfois, la veine splénique et la veine mésentérique inférieure se jettent indépendamment dans la veine porte (Fig. 17).

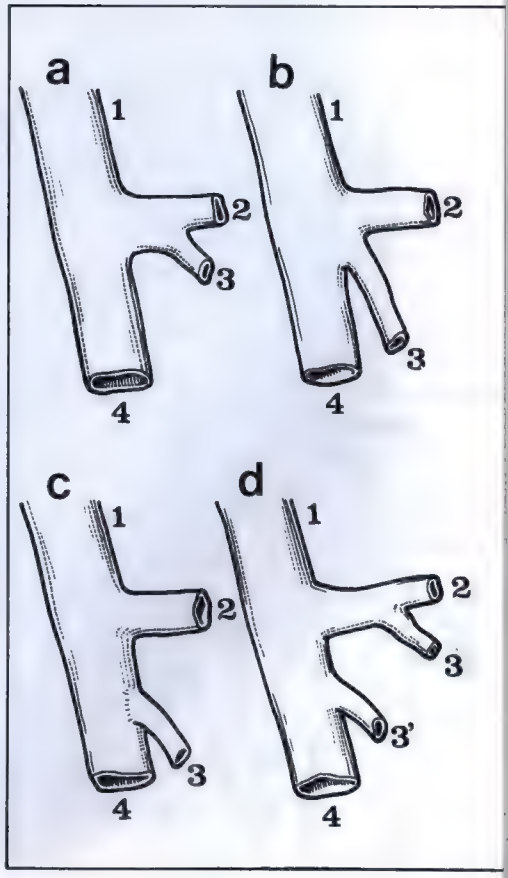

FIGURE 17 ▲

Les variations d'origine de la veine porte.

1. Tronc de la veine porte.
2. Veine splénique.
3. Veine mésentérique inférieure.
3'. Veine colique supérieure gauche.
4. Veine mésentérique supérieure.

a. Disposition classique.
b. Absence de tronc spléno-mésaraïque.
c. Veine mésentérique inférieure s'abouchant dans la mésentérique supérieure.
d. Dédoublement de la veine mésentérique inférieure.

FIGURE 18

Vue postérieure du duodénum, du pancréas et de la veine porte.

1. *Pédicule splénique.*
2. *Queue du pancréas.*
3. *Veine splénique.*
4. *Artère splénique.*
5. *Artère pancréatique dorsale.*
6. *Tronc cœliaque.*
7. *Artère mésentérique supérieure.*
8. *Artère hépatique commune.*
9. *Veine porte.*
10. *Canal hépatique commun.*
11. *Canal cystique.*
12. *Ganglions du pédicule hépatique.*
13. *Canal cholédoque.*
14. *Deuxième duodénum.*
15. *Arcade artérielle supérieure de la tête pancréatique.*
16. *Veine pancréatico-duodénale supérieure et droite.*
17. *Ampoule de Vater.*
18. *Veine pancréatico-duodénale inférieure et droite.*
19. *Artère pancréatico-duodénale inférieure et gauche.*
20. *Veine mésentérique supérieure.*
21. *Artère mésentérique supérieure.*
22. *Processus uncinatus.*
23. *Quatrième duodénum.*
24. *Angle duodéno-jéjunal.*
25. *Arcade de Kirk.*
26. *Veine mésentérique inférieure.*
27. *Artère pancréatique transverse.*
28. *Arcade pancréatique inférieure (inconstante).*
29. *Veine pancréatique inférieure.*

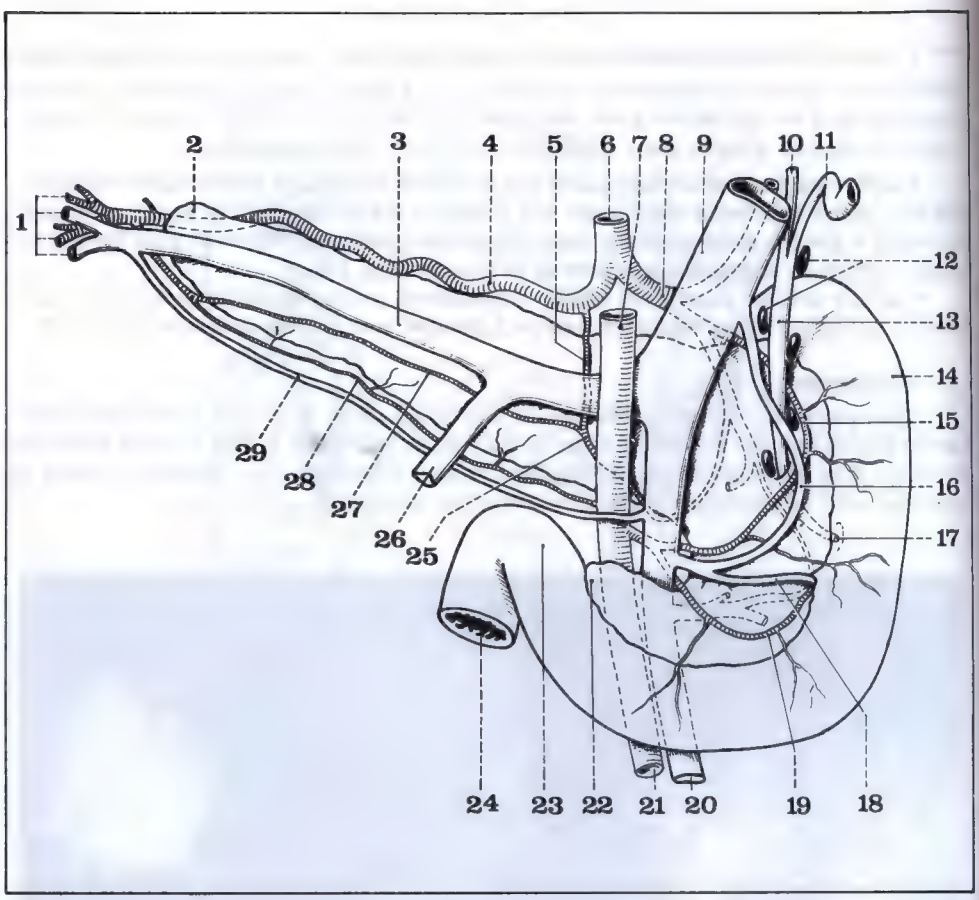

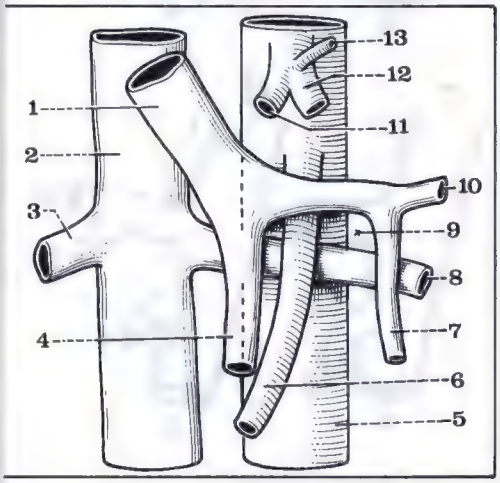

FIGURE 19

Vue antérieure du quadrilatère veineux de Rogie.

1. *Veine porte.*
2. *Veine cave inférieure.*
3. *Veine rénale droite.*
4. *Veine mésentérique supérieure.*
5. *Aorte abdominale.*
6. *Artère mésentérique supérieure.*
7. *Veine mésentérique inférieure.*
8. *Veine rénale gauche.*
9. *Quadrilatère veineux de Rogie.*
10. *Veine splénique.*
11. *Artère hépatique.*
12. *Artère splénique.*
13. *Artère coronaire stomachique.*

Les rapports de la veine splénique sont très voisins des rapports de l'artère. Cependant, la veine se place au-dessous de l'artère et reste horizontale alors que l'artère dans son ensemble a une direction ascendante en haut et à droite, si bien que les deux vaisseaux tendent à s'écarter l'un de l'autre de gauche à droite. Dans sa portion pré-pancréatique, elle est donc située au-dessous de l'artère dans l'épiploon pancréatico-splénique et répond en avant à l'arrière-cavité des épiploons et à la grande courbure gastrique, en arrière à la face antérieure du rein et de la surrénale gauche puis à la queue du pancréas. Dans sa portion rétro-pancréatique (Fig. 18) elle répond en avant à la face postérieure du pancréas à laquelle elle est amarrée par quelques collatérales et où elle se creuse une gouttière, en arrière, par l'intermédiaire du mésogastre postérieur accolé, au pédicule rénal et particulièrement à la veine rénale gauche (Fig. 19) qui lui est généralement sous-jacente ; elle croise ensuite à sa terminaison la face antérieure de l'aorte au-dessus de l'origine de l'artère mésentérique supérieure.

Collatérales

La veine splénique reçoit : les vaisseaux courts veineux homologues des vaisseaux courts artériels, la veine gastro-épiploïque gauche et de nombreuses petites veines pancréatiques.

3. LES LYMPHATIQUES DE LA RATE provenant de deux réseaux l'un superficiel, sous-capsulaire, l'autre profond émergeant au niveau du hile ; les lymphatiques spléniques se jettent dans les ganglions hilaires de la rate situés au contact de la terminaison de l'artère splénique dans l'épiploon pancréatico-splénique au voisinage de la queue du pancréas. Ils se drainent par les lymphatiques qui suivent l'artère splénique.

4. LES NERFS SPLENIQUES venus du plexus solaire gagnent le hile de la rate en suivant le plexus péri-artériel de l'artère splénique.

14 le grand épiploon

PLAN

Généralités :
- Morphologie :
  aspect
  dimensions
  forme
- Constitution :
  sac épiploïque
  embryonnaire
  grand épiploon
  définitif

Moyens de fixité :
insertions supérieures
insertion droite
insertion gauche

Rapports :
- Ligament
  gastro-colique
- Tablier épiploïque

Vascularisation et innervation :
- Artères
- Veines
- Lymphatiques
- Nerfs

L'estomac, le côlon transverse et le grand épiploon (pièce anatomique).

Formé par le cul-de-sac inférieur du mésogastre postérieur, le grand épiploon (Omentum Majus) unit la grande courbure gastrique au côlon transverse, et retombe comme un « tablier » devant les anses grêles.

« Le grand épiploon, c'est une partie engendrée et produicte du péritoine, estendue au-dessus et à l'entour de ce qui est contenu au ventre inférieur, côme nageant et jouant sur les intestins, dont a reçu son appellation grecque ».

(Charles Estienne, 1546).

Généralités

MORPHOLOGIE (Fig. 1 et 2)

a) ASPECT : mince et transparent chez le jeune enfant, le grand épiploon est chargé de pelotons adipeux chez l'adulte, et même parfois très volumineux chez le sujet obèse. De couleur jaunâtre, il présente une surface irrégulière, et peut être subdivisé en deux secteurs :

— droit : compact, bridé par des bandes fibreuses,

— gauche : plus mince et plus transparent.

b) DIMENSIONS : très variables, de l'épiploon très court, simple frange tombant en guirlande du bord antérieur du côlon transverse, à l'épiploon de grande taille, masquant en partie les viscères sous-mésocoliques ; là aussi intervient l'âge du sujet :

— *nouveau-né :* ne dépasse pas le côlon transverse,

— *adulte :* peut atteindre la partie basse de l'abdomen, et peut même s'engager dans le pelvis.

c) FORME : quadrilatère ou semi-circulaire, limité par quatre bords :

— supérieur : au contact de la grande courbure,

— droit : recouvrant parfois le côlon ascendant et le caecum,

— gauche : cachant la partie haute du côlon descendant,

— inférieur : arrondi, festonné, parfois déchiqueté, normalement libre dans la cavité abdominale.

FIGURE 1

Le grand épiploon et ses artères.

3. Artère épiploïque droite.
9. Arc de Barkow.
11. Branches épiploïques.
12. Artère épiploïque gauche.

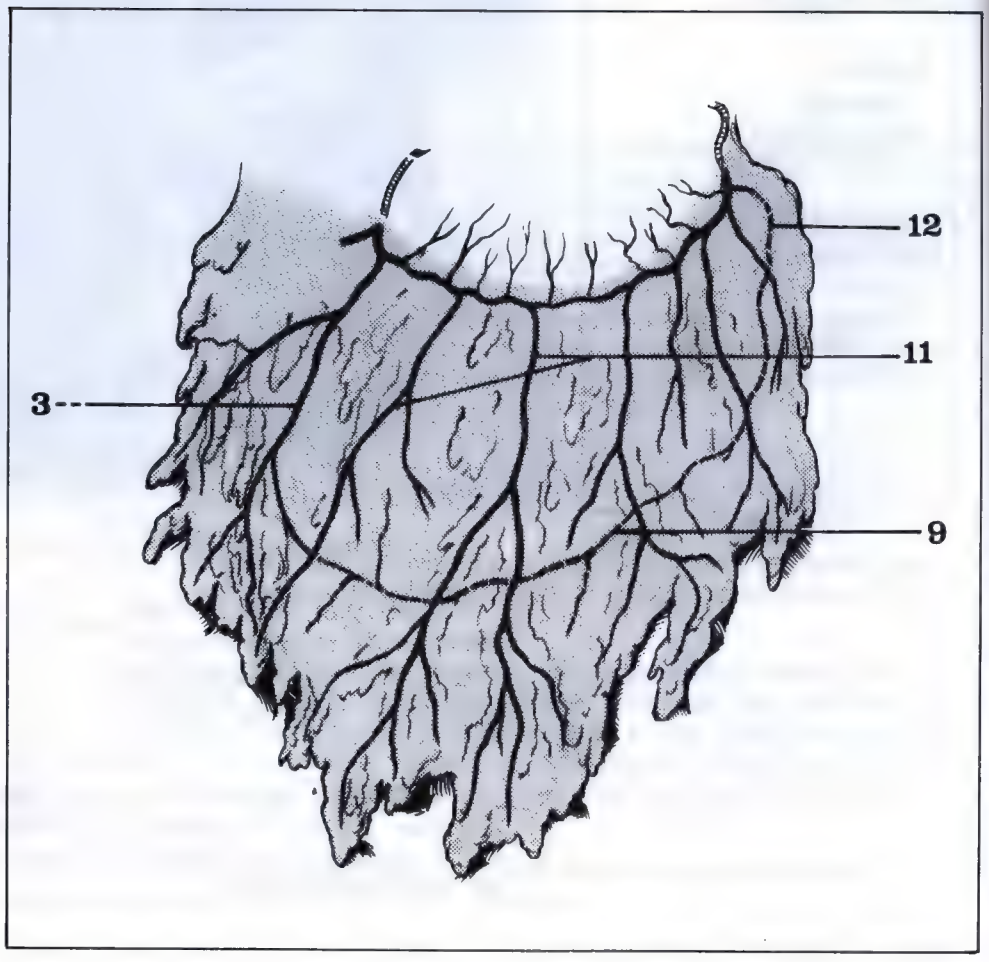

CONSTITUTION (Fig. 3)

a) LE SAC ÉPIPLOIQUE embryonnaire est formé de deux lames péritonéales :

— *postérieure,* « directe », qui part du mésogastre postérieur, repose en arrière sur le mésocôlon, passe devant le transverse, et se prolonge dans l'abdomen, jusqu'à sa réflexion en un « bord libre » ;

— *antérieure,* « réfléchie », qui remonte devant la lame directe, et va se fixer sur la grande courbure gastrique.

b) LE GRAND EPIPLOON définitif est réalisé par :

— *la fixation* de la lame directe au méso, puis au côlon transverse, par un accolement colo-épiploïque ; la lame réfléchie, tendue entre l'estomac et le transverse, prend alors le nom de « ligament gastro-colique » ;

la fusion des deux lames, au-dessous du transverse, en un « tablier épiploïque », qui comporte théoriquement quatre feuillets, mais paraît formé par une lame unique et épaisse.

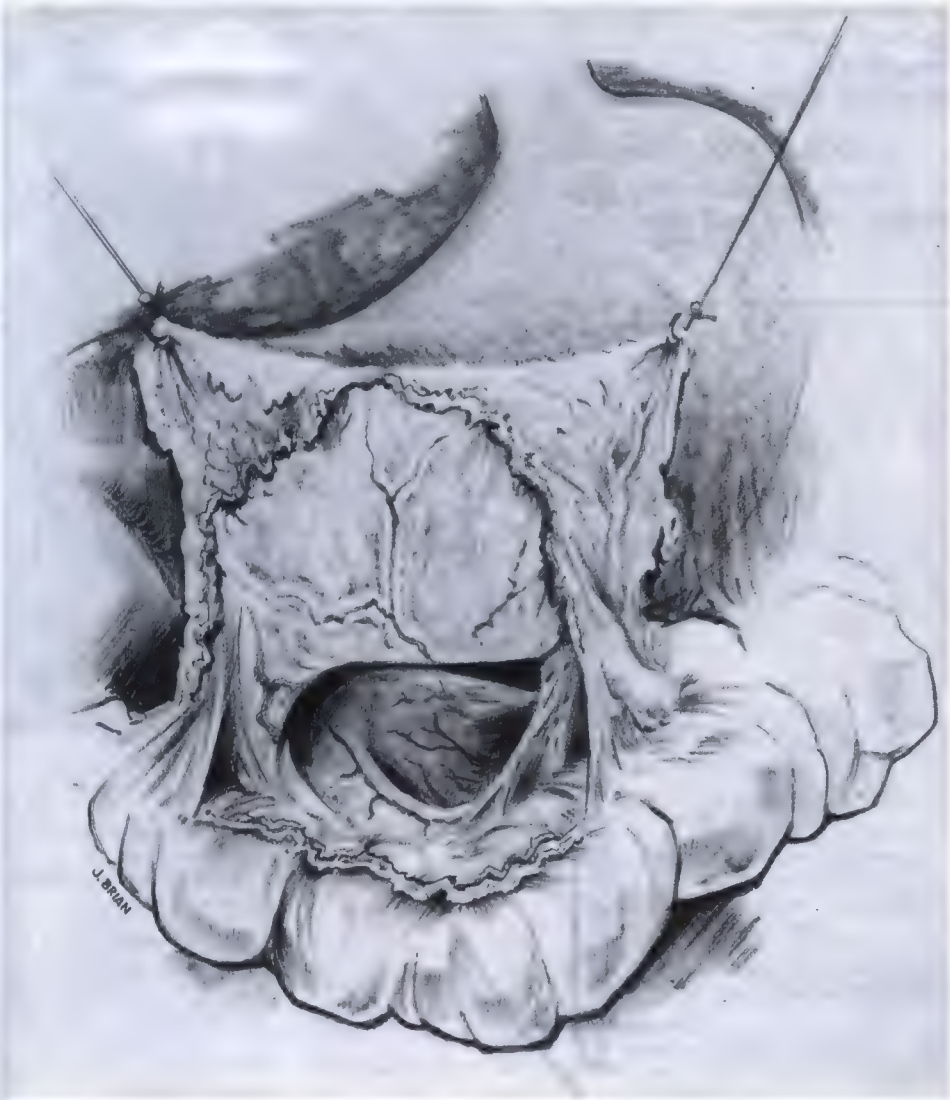

FIGURE 2

Le grand épiploon a été désinséré du côlon transverse et relevé devant l'estomac.
On aperçoit ainsi l'entrée des deux récessus gastro-côlo-mésocoliques.

(Dessin J. Brian).

Moyens de fixité

Le grand épiploon est fixé uniquement par la portion haute des lames postérieure et antérieure, et présente trois insertions : supérieure, droite et gauche.

a) INSERTIONS SUPERIEURES :

— **colique :** la lame postérieure s'attache sur le bord antéro-supérieur du côlon transverse ; cette insertion n'est pas primitive, mais résulte de l'accolement embryonnaire ; la manœuvre chirurgicale du « décollement colo-épiploïque », libère du côlon transverse la lame postérieure et donne accès à l'arrière-cavité des épiploons ; (Fig. 3)

— **gastrique :** la lame antérieure se fixe sur la grande courbure, depuis le segment mobile du 1er duodénum, jusqu'à l'épiploon gastro-splénique ; au contact de l'estomac, les deux feuillets de la lame antérieure se continuent avec la séreuse gastrique, et limitent un petit espace triangulaire qui loge le cercle de la grande courbure. (Fig. 5 A)

b) INSERTION DROITE :

le ligament gastro-colique fusionne peu à peu son extrémité droite avec la face antérieure du méso-côlon transverse. De cette coalescence résulte le ligament pariéto-colique droit, qui participe à la fixation de l'angle droit ; dans certains cas, un voile membraneux, la membrane de Jackson, reliquat d'un diverticule fœtal, s'étend jusque devant le côlon droit.

c) INSERTION GAUCHE :

l'extrémité gauche de l'épiploon s'accole sous la forme du ligament phrénico-colique, fixateur de l'angle gauche, sur lequel repose le pôle inférieur de la rate.

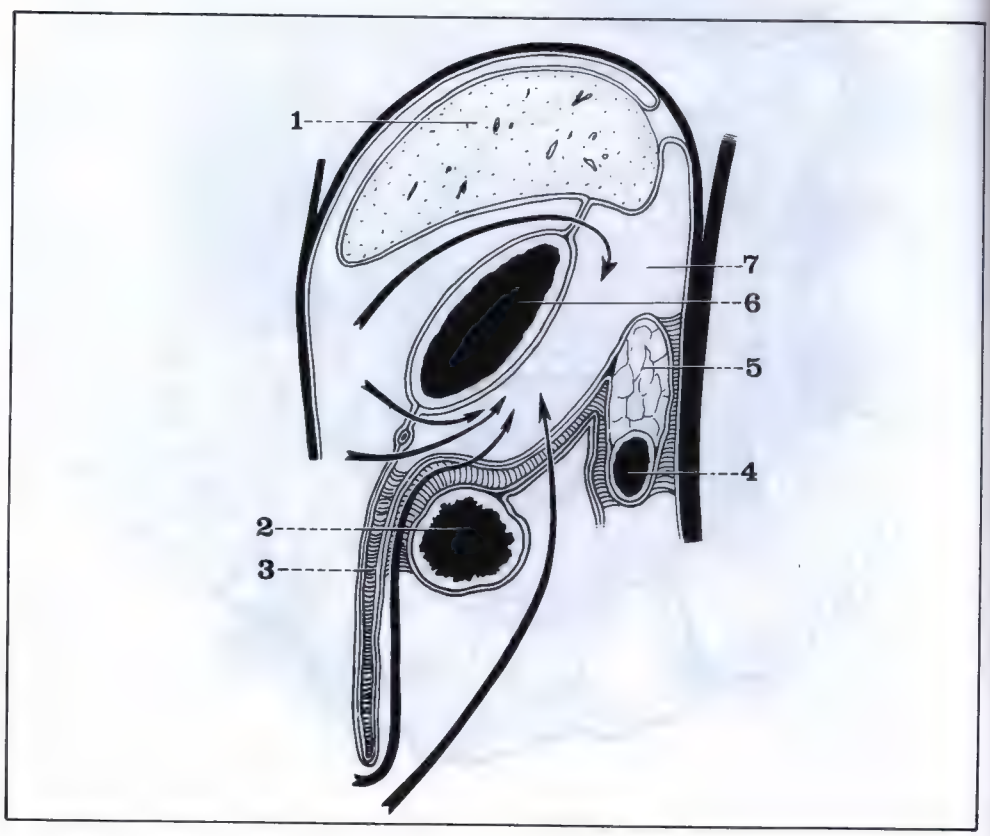

FIGURE 3

Coupe sagittale schématique de l'arrière-cavité des épiploons passant par l'estomac et le petit épiploon

1. *Foie.*
2. *Côlon transverse.*
3. *Grand épiploon.*
4. *Troisième duodénum.*
5. *Corps du pancréas.*
6. *Estomac.*
7. *Arrière-cavité des épiploons.*

Les flèches indiquent les différentes voies d'abord utilisées pour pénétrer à l'intérieur de l'arrière-cavité.

Rapports

LE LIGAMENT GASTRO-COLIQUE (Lig. Gastrocolicum) (Fig. 6),

Formé par la lame antérieure, réfléchie, le ligament gastro-colique est de constitution plus complexe qu'il est classique de le dire (Fig. 2 et 4) :

a) **dans sa portion médiane,** la lame antérieure est unique et mince, et réalise, entre l'estomac et le côlon transverse, une « zone circulaire translucide », d'un diamètre de 8 à 16 cm, voie d'accès facile à l'arrière-cavité (Fig. 5 A) ;

b) **sur ses parties latérales,** la lame antérieure est doublée à droite et à gauche par une lame péritonéale, issue du mésogastre postérieur, qui s'accole au mésocôlon transverse, passe au-dessus du côlon, et se replie derrière le ligament gastro-colique en limitant de chaque côté un « récessus gastro-colo-mésocolique », triangulaire à sommet latéral, profond de 3 à 8 cm (Fig. 2, 4 et 5 B).

FIGURE 4

La partie moyenne de l'ACDE a été sectionnée et enlevée pour montrer l'entrée des récessus droit et gauche.

(Dessin J. Brian)

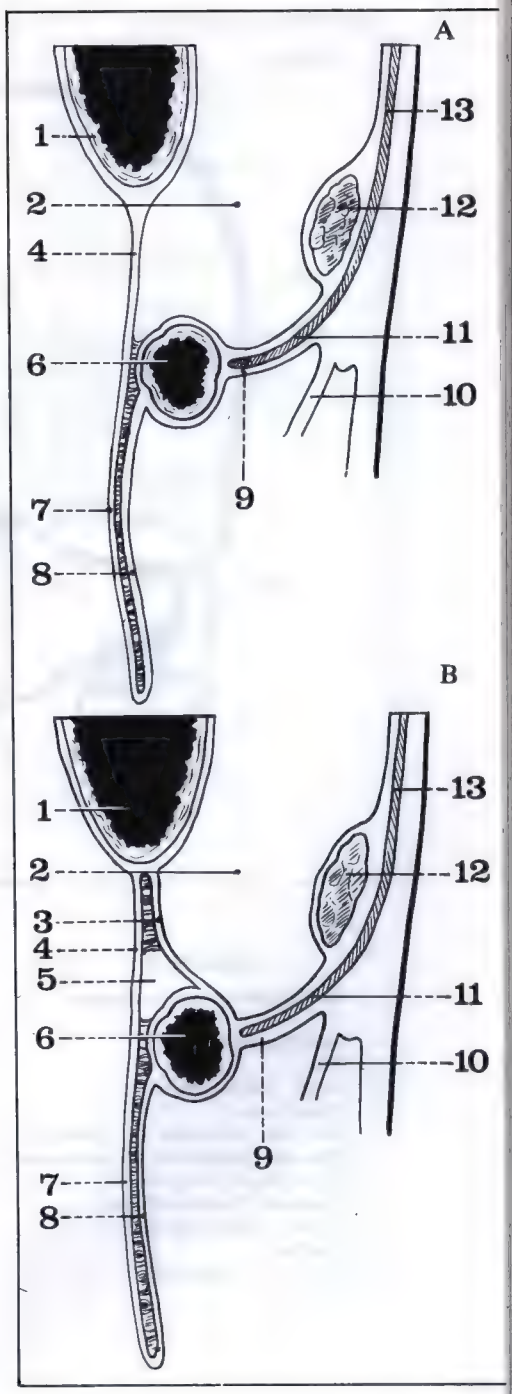

FIGURE 5

A. Coupe sagittale du ligament gastro-colique au niveau de la zone circulaire translucide.

B. Coupe sagittale au niveau du récessus gastro-colo-mésocolique.

1. *Estomac.*
2. *Arrière-cavité des épiploons.*
3. *Lame postérieure du ligament gastro-colique.*
4. *Ligament gastro-colique.*
5. *Récessus gastro-colo-mésocolique*
6. *Côlon transverse.*
7. *Lame antérieure du grand épiploon.*
8. *Lame postérieure du grand épiploon.*
9. *Mésocôlon transverse.*
10. *Mésentère.*
11. *Fascia d'accolement entre le MCT et le mésogastre postérieur.*
12. *Corps du pancréas.*
13. *Accolement pariétal du mésogastre postérieur.*

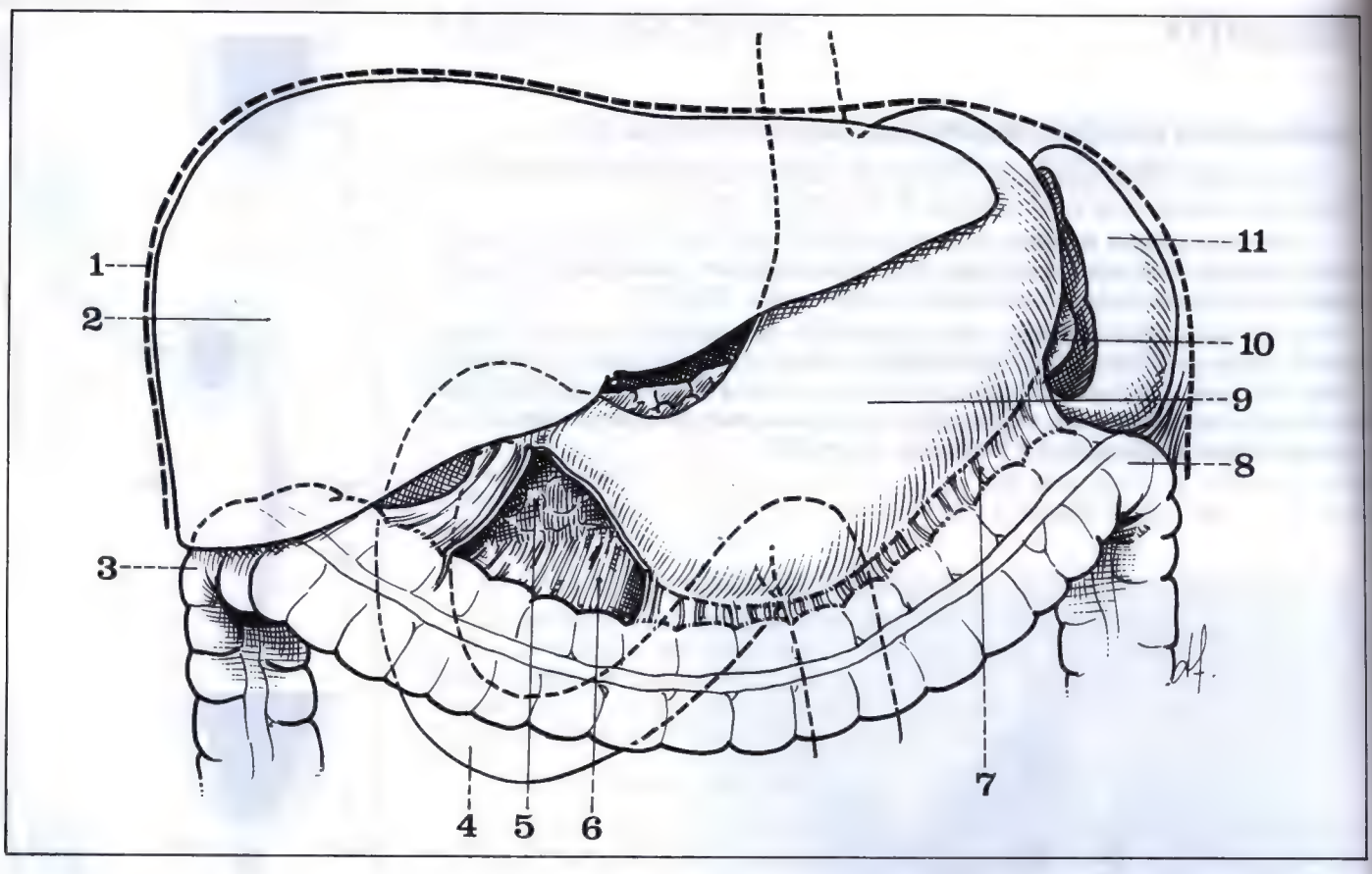

FIGURE 6

Le ligament gastro-colique.

1. *Diaphragme.*
2. *Foie.*
3. *Angle colique droit.*
4. *Duodénum.*
5. *Tête du pancréas (à travers le ligament gastro-colique sectionné)*
6. *Méso-côlon transverse.*
7. *Ligament gastro-colique.*
8. *Angle colique gauche.*
9. *Estomac.*
10. *Queue du pancréas.*
11. *Rate.*

LE TABLIER ÉPIPLOIQUE (Fig. 7)

Recouvrant presque complètement la masse intestinale, le tablier épiploïque, en raison de sa variabilité et de sa mobilité, n'a pas de rapports très précis :

a) **en arrière :** il masque
- — en totalité : la portion sous-mésocolique du duodénum, les anses jéjunales ;
- — en partie : les anses iléales, le côlon droit et le côlon gauche ;
- — exceptionnellement : les organes génitaux du pelvis féminin.

b) **en avant :** il est au contact de la paroi abdominale antérieure, et peut pénétrer dans les orifices herniaires.

Vascularisation et innervation

ARTÈRES

Le grand épiploon est vascularisé par les branches épiploïques des deux artères gastro-épiploïques (Fig. 7, 8 et 9) :

a) **dans la portion droite :**

l'artère gastro-épiploïque droite (A. Gastroepiploica Dextra) donne 5 à 8 artères épiploïques (Rami Epiploici) qui descendent verticalement dans la lame antérieure ; la 1re de ces branches, ou parfois la 2e, prend le nom d'*artère épiploïque droite ;* parvenues au bord libre, elles contournent, et remontent dans la lame postérieure en direction du côlon transverse.

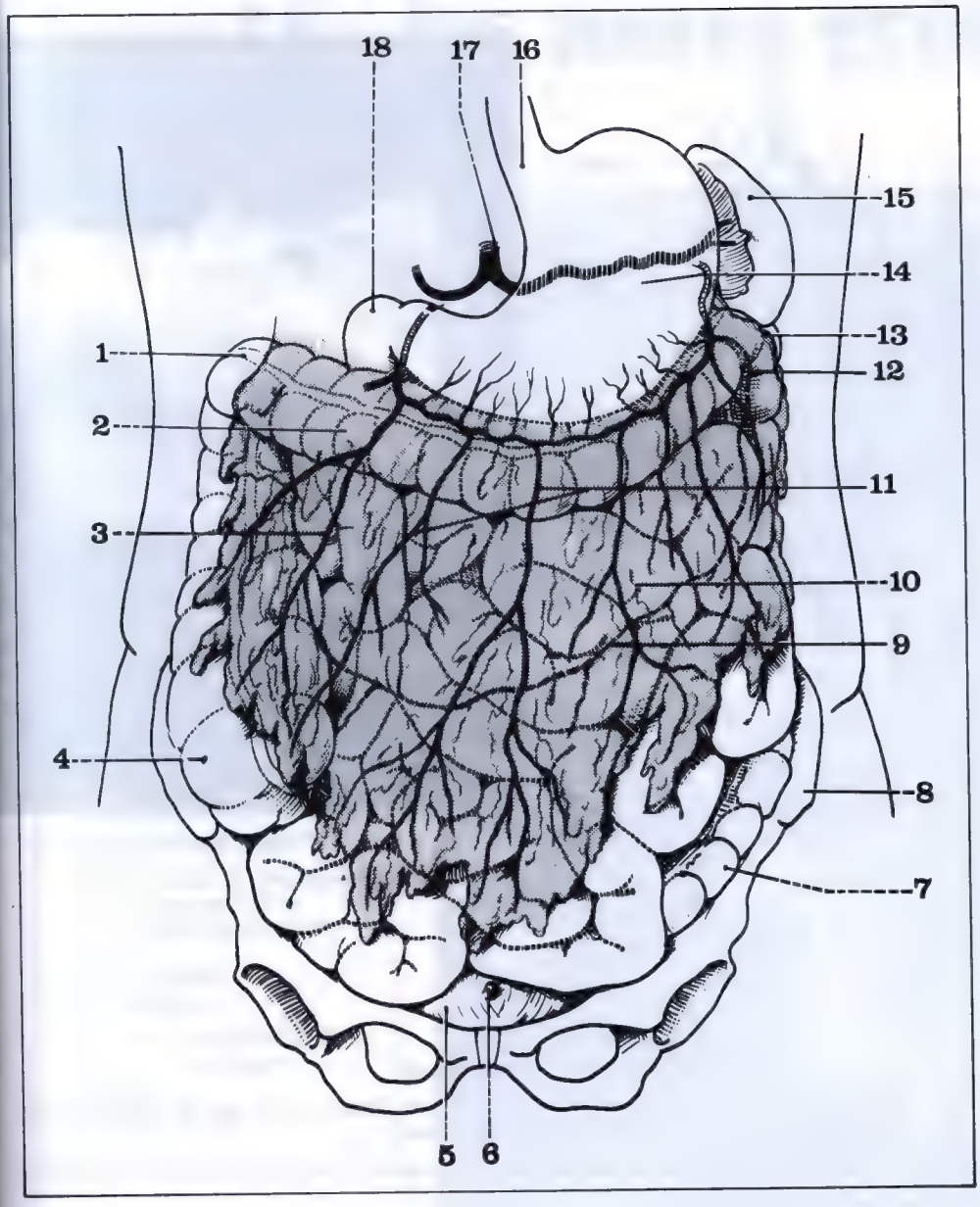

FIGURE 7

Le grand épiploon, ses artères et ses rapports.

1. *Angle colique droit.*
2. *Côlon transverse.*
3. *Artère épiploïque droite.*
4. *Caecum.*
5. *Vessie.*
6. *Ouraque.*
7. *Côlon descendant.*
8. *Os iliaque.*
9. *Arc de Barkow.*
10. *Anses grêles.*
11. *Branches épiploïques.*
12. *Artère épiploïque gauche.*
13. *Angle colique gauche.*
14. *Estomac.*
15. *Rate.*
16. *Cardio-œsophage.*
17. *Tronc cœliaque.*
18. *Duodénum.*

b) **dans la portion gauche :**

l'artère gastro-épiploïque gauche (A. Gastroepiploica Sinistra) donne 2 à 4 artères épiploïques (Rami Epiploici) ; la 1re de ces branches prend le nom d'*artère épiploïque gauche ;* elle descend au contact du bord gauche du grand épiploon, presque parallèlement au côlon transverse ; elle n'est pas située dans la lame postérieure, comme on le pensait, mais dans la lame antérieure, comme à droite, étant recouverte secondairement par l'expansion latérale gauche du grand épiploon, au cours de son évolution.

c) **dans la portion moyenne :**

l'anastomose à plein canal des deux artères épiploïques réalise la « grande arcade épiploïque de Haller » ou « arc de Barkow » qui circule dans la lame postérieure, à proximité du bord libre, et d'où partent (Fig. 7 et 8) :

– des rameaux ascendants, montant dans la lame postérieure ;

– des rameaux descendants, rejoignant le bord libre, puis s'anastomosant avec les branches épiploïques de la lame antérieure.

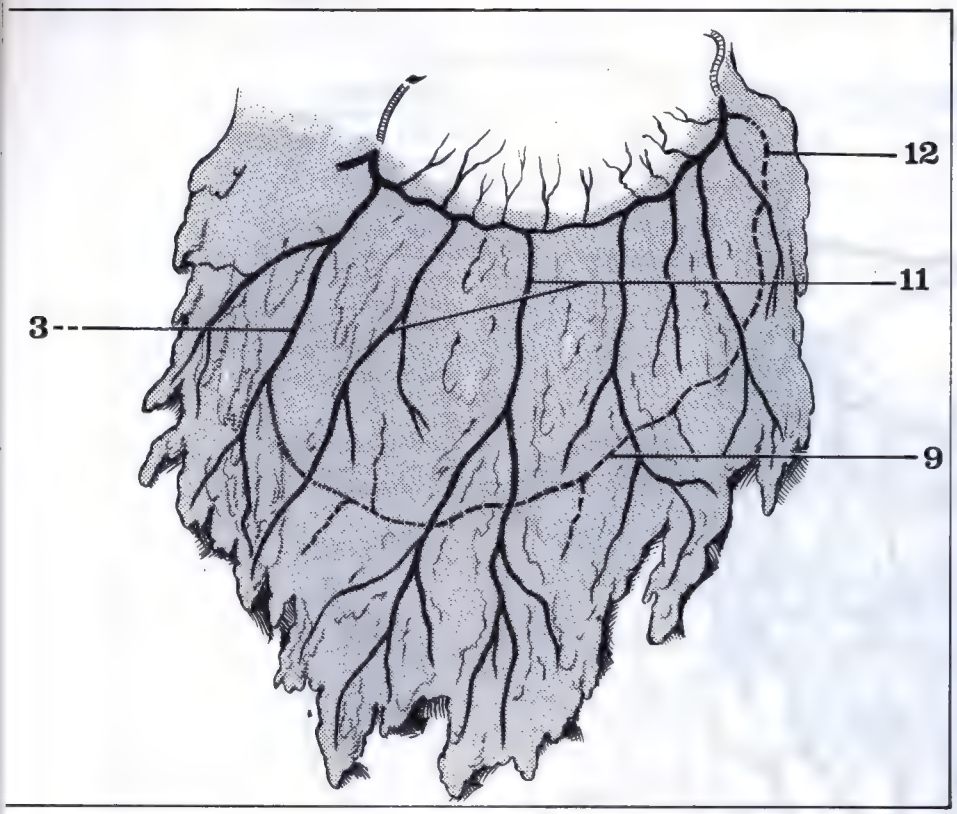

FIGURE 8

Le grand épiploon et ses artères.

3. Artère épiploïque droite.
9. Arc de Barkow.
11. Branches épiploïques.
12. Artère épiploïque gauche.

FIGURE 9

Artériographie du grand épiploon et de l'estomac chez le fœtus à terme.

VEINES

Particulièrement développées, elles se jettent :

– **à droite** : dans la veine gastro-épiploïque droite, puis, par le tronc gastro-colique (de Henle), dans la mésentérique supérieure ;

– **à gauche** : dans la veine gastro-épiploïque gauche, puis dans la veine splénique.

LYMPHATIQUES

Très riches, ils ont permis de comparer le grand épiploon à un ganglion lymphatique étalé (Ranvier)* ;

– **à droite** : ils se rendent aux ganglions gastro-épiploïques et sous-pyloriques, puis aux ganglions du groupe portal commun ;

– **à gauche** : le circuit terminal est le même, par l'intermédiaire des ganglions du hile de la rate, puis des ganglions spléniques.

Les **communications** entre les lymphatiques de la lame postérieure du grand épiploon et ceux du mésocôlon transverse sont négligeables à l'état normal, mais peuvent apparaître lors de l'évolution des cancers.

NERFS

Issus des plexus hépatique et splénique (du plexus solaire), ils suivent les vaisseaux, jusqu'à leurs branches terminales.

---

* RANVIER Louis Antoine (1835-1922) - Histologiste français.

15 les anses grêles

PLAN

Généralités :
- limites
- dimensions
- configuration externe
- constitution anatomique
- disposition générale
- morphologie radiologique

Rapports topographiques :
- en arrière
- en haut
- en bas
- à droite
- à gauche
- en avant

Mésentère :
- morphologie générale
- description et rapports :
  bords
  faces
  extrémités

Vascularisation et innervation :
- artères : la mésentérique supérieure
- veines
- lymphatiques
- nerfs

Radiographie barytée de l'intestin grêle (transit du grêle).

Portion mobile de l'intestin grêle, les « anses grêles » font suite à sa portion fixe, le duodénum. Formées par le jéjunum et par l'iléon, elles constituent le « jéjuno-iléon ».

Généralités

LIMITES

de l'angle duodéno-jéjunal à l'angle iléo-cæcal.

DIMENSIONS

- longueur = 5 à 6 mètres,
- diamètre = 3 cm à sa partie haute, 2 cm à sa partie basse.

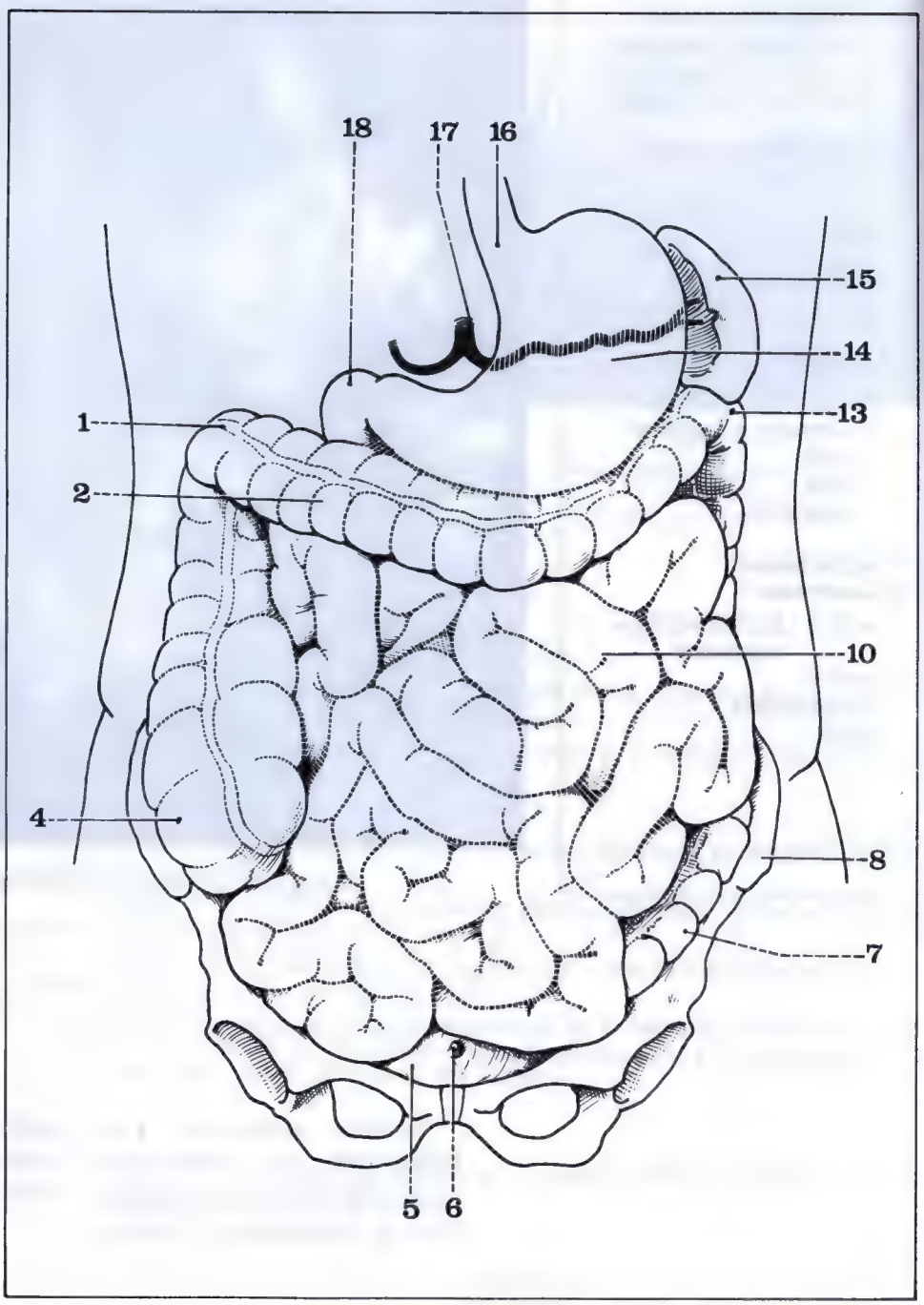

FIGURE 1

Les anses grêles.

1. *Angle colique droit.*
2. *Côlon transverse.*
4. *Caecum.*
5. *Vessie.*
6. *Ouraque.*
7. *Côlon descendant.*
8. *Os iliaque.*
10. *Anses grêles.*
13. *Angle colique gauche.*
14. *Estomac.*
15. *Rate.*
16. *Cardio-œsophage.*
17. *Tronc cœliaque.*
18. *Duodénum.*

FIGURE 2

Les anses grêles et le cadre colique (moulage).

CONFIGURATION EXTERNE (Fig. 1 et 2)

De couleur rosée, les anses grêles se présentent comme un long tube irrégulièrement cylindrique, suivant leur état de réplétion ; situées entièrement dans l'étage sous-mésocolique, elles décrivent une série de longues flexuosités très mobiles ;

à la coupe, on peut leur décrire :

— deux faces : convexes,

— deux bords : antérieur, libre dans la cavité abdominale ; postérieur, fixé à la paroi postérieure par un méso, le « mésentère ».

CONSTITUTION ANATOMIQUE (Fig. 3)

De la superficie à la profondeur, une anse grêle est formée par quatre couches :

a) *Séreuse :* péritonéale, transparente, accolée à la couche sous-jacente.

b) *Musculeuse :* avec deux plans de fibres ;

— longitudinales : superficielles,

— circulaires : profondes.

c) *Sous-muqueuse :* lâche, permettant le glissement de la muqueuse sous la musculeuse.

d) *Muqueuse :* rosée, présentant macroscopiquement trois sortes de reliefs :

— *villosités intestinales* (du latin, Villus = le poil) (Villi Intestinales) : minuscules, donnant à la muqueuse un aspect velouté (Fig. 4) ;

— *valvules conniventes* (du latin, connivere = être fermé) ou replis circulaires (Plicae Circulares) : hautes de 7 à 8 mm, elles forment des reliefs hémi-circulaires, plus nombreux dans la portion haute, absents dans la portion terminale ;

— *plaques de Peyer* :* amas de follicules clos lymphoïdes, elles siègent surtout dans la portion basse, et réalisent sur le bord libre des plaques blanchâtres ovalaires, longues de 1 à 3 cm.

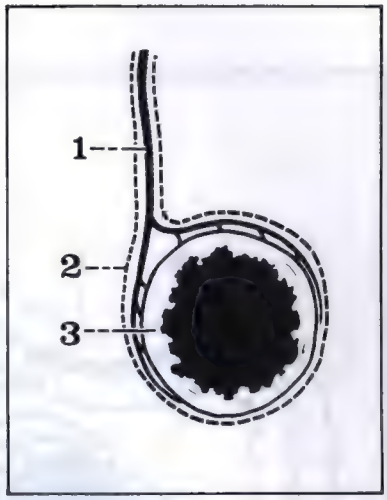

FIGURE 3

Coupe transversale d'une anse grêle.

1. Vaisseau droit.
2. Séreuse.
3. Musculeuse.

DISPOSITION GÉNÉRALE (Fig. 4 et 5)

Chaque anse grêle a la forme d'un U, avec deux branches sensiblement parallèles (afférente + efférente) qui encadrent entre elles un coin mésentérique ; la portion initiale, plus proche de la racine du mésentère, constitue le « pied de l'anse ».

— LONGUEUR D'UNE ANSE : 20 cm en moyenne, 40 cm au maximum.

— ORIENTATION : au nombre de 14 à 16, les anses grêles ne sont pas placées de façon fantaisiste dans l'abdomen mais disposées selon une orientation, mise en évidence par Grégoire, et correspondant à ses deux portions :

a) **Les anses supérieures** sont horizontales, les unes au-dessous des autres dans la partie médiane et gauche de l'abdomen, jusqu'au relief du muscle psoas gauche, en bas. Elles forment *le jéjunum* (du latin « jejuno », jeûner, parce qu'elles sont vides à jeun).

b) **Les anses inférieures** sont verticales, les unes à côté des autres et d'avant en arrière, depuis le relief du psoas gauche jusqu'au caecum. Elles forment *l'iléon* (du grec « eilein », s'enrouler). Les 15 derniers centimètres sont ascendants jusqu'à leur implantation dans le caecum.

Le diverticule de Meckel (Diverticulum Ilei), reliquat du canal omphalo-mésentérique, est un petit diverticule en doigt de gant, long de 5 à 6 cm, qui siège sur l'iléon à environ 80 cm du caecum ; il peut être à l'origine d'accidents inflammatoires.

FIGURE 4

Aspect de la muqueuse d'une anse jéjunale (transit baryté).

* PEYER Johann Conrad (1653-1712) - Médecin et anatomiste suisse.

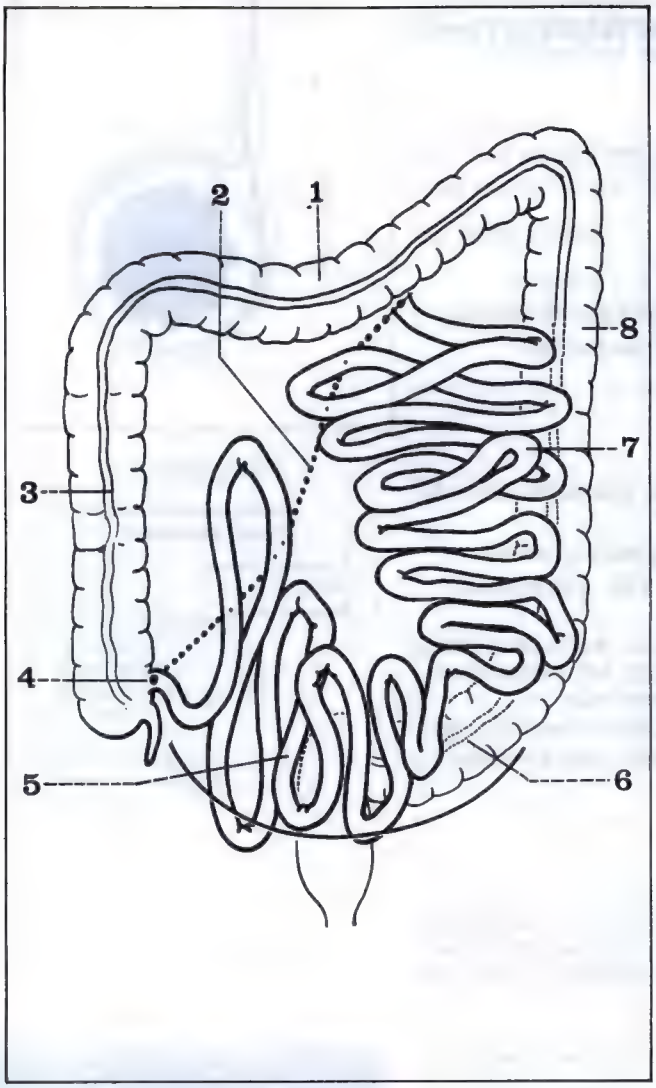

FIGURE 5

Disposition schématique des anses grêles.

1. *Côlon transverse.*
2. *Racine du mésentère.*
3. *Côlon ascendant.*
4. *Jonction iléo-caecale.*
5. *Anses iléales (= verticales).*
6. *Côlon sigmoïde.*
7. *Anses jéjunales (= horizontales).*
8. *Côlon descendant.*

FIGURE 6

Transit baryté du grêle montrant le duodénum et les anses jéjunales.

MORPHOLOGIE RADIOLOGIQUE (Fig. 4 et 6)

Les anses grêles peuvent être visibles après absorption d'une bouillie barytée qui circule dans l'intestin : c'est le « transit du grêle ».

a) **Aspect :**

— jéjunum : images dentelées, crénelées, en « radiateur électrique », (Fig. 4)
— iléon : images diverticulaires, avec, sur la dernière anse, aspect tubulaire.

b) **Topographie :** fixe seulement pour la 1re et la dernière anses :

— angle duodéno-jéjunal : bord gauche de L2, dépassant un peu la petite courbure gastrique,
— anses supérieures : horizontales,
— anses moyennes : plus obliques, débordant un peu sur le rachis lombaire,
— anses inférieures : verticales, plongeant dans le pelvis,
— dernière anse iléale : obliquement ascendante vers le caecum.

c) **Physiologie :**

— mouvements intestinaux : des contractions régulières ou « péristaltisme » assurent la progression de la bouillie opaque ;
— durée du transit : 5 à 6 heures, plus rapide dans le jéjunum que dans l'iléon.

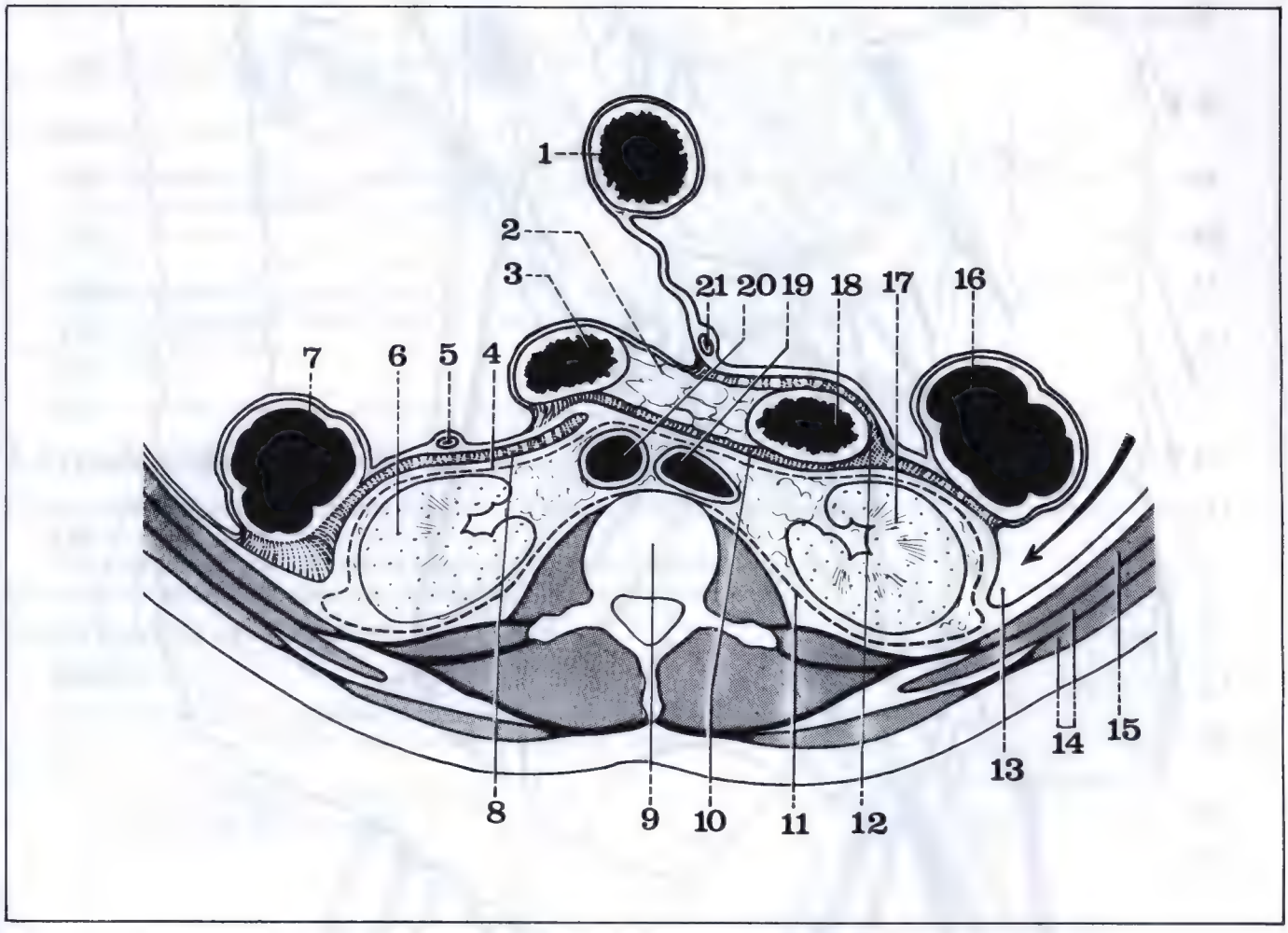

FIGURE 7

Coupe horizontale de l'abdomen passant par la 2e vertèbre lombaire (segment inférieur de la coupe).

1. *Première anse grêle.*
2. *Partie inférieure de la tête pancréatique.*
3. *Quatrième duodénum.*
4. *Fascia pré-rénal.*
5. *Veine mésentérique inférieure.*
6. *Rein gauche.*
7. *Côlon descendant.*
8. *Fascia de Toldt gauche.*
9. *Deuxième vertèbre lombaire.*
10. *Fascia de Treitz.*
11. *Fascia rétro-rénal.*
12. *Fascia de Toldt droit.*
13. *Gouttière pariéto-colique droite.*
14. *Muscles grand et petit oblique.*
15. *Muscle transverse.*
16. *Côlon ascendant.*
17. *Rein droit.*
18. *Deuxième duodénum.*
19. *Veine cave inférieure.*
20. *Aorte abdominale.*
21. *Artère mésentérique supérieure.*

Rapports topographiques (Fig. 7 et 8)

Dans leur ensemble, les anses grêles sont placées dans la portion gauche de la cavité abdominale, et dans le pelvis ; elles entrent en rapport avec :

EN ARRIÈRE

– au milieu : le rachis lombaire, en avant duquel circulent les gros vaisseaux (aorte et veine cave inférieure) ;

– de chaque côté : les mésocôlons droit et gauche, qui les séparent des organes rétro-péritonéaux (reins, uretères).

EN HAUT

le côlon transverse et son méso, qui les séparent des organes sus-mésocoliques (foie, estomac, rate, partie supérieure du duodénum et du pancréas).

EN BAS

le côlon pelvien, le rectum, et les organes génito-urinaires, les anses s'enfonçant :

– *chez l'homme :* entre le rectum et la vessie,

– *chez la femme :* entre le rectum et l'utérus.

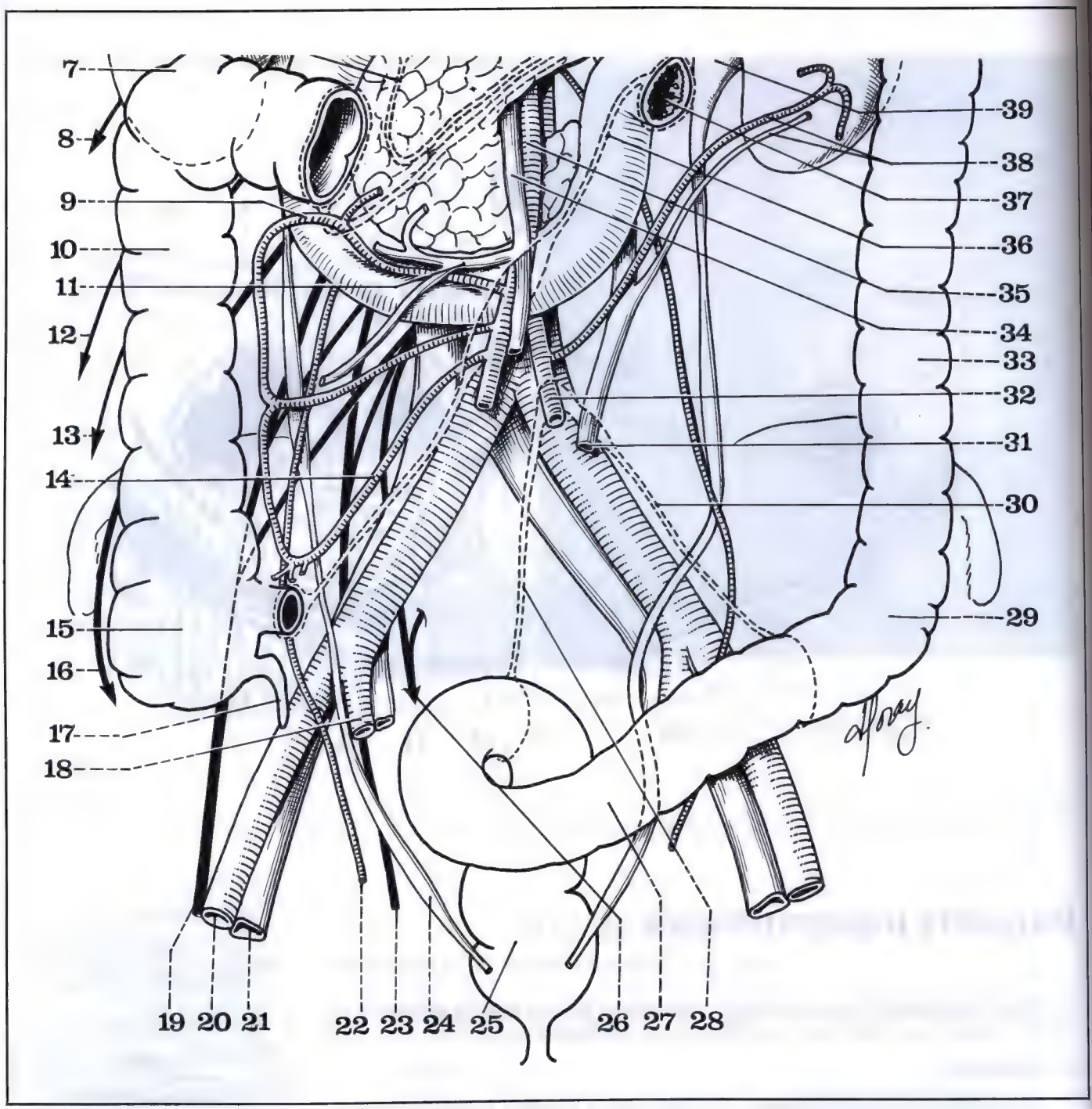

FIGURE 8

Rapports topographiques des anses grêles

7. *Angle colique droit.*
8. *Nerf lombaire.*
9. *Artère colique supérieure droite.*
10. *Côlon ascendant.*
11. *Tronc veineux gastro-colique.*
12. *Nerf lombaire.*
13. *Nerf lombaire.*
14. *Artère colique inférieure droite.*
15. *Cæcum.*
16. *Nerf fémoro-cutané droit.*
17. *Appendice.*
18. *Artère iliaque droite.*
19. *Nerf crural droit.*
20. *Artère iliaque externe droite.*
21. *Veine iliaque externe droite.*
22. *Artère spermatique droite.*
23. *Nerf obturateur droit.*
24. *Uretère pelvien droit.*
25. *Ampoule rectale.*
26. *Tronc lombo-sacré droit.*
27. *Côlon sigmoïde.*
28. *Racine primaire du méso-sigmoïde.*
29. *Côlon iliaque.*
30. *Racine secondaire du méso-sigmoïde.*
31. *Veine mésentérique inférieure.*
32. *Artère mésentérique inférieure.*
33. *Côlon descendant.*
34. *Veine mésentérique supérieure.*
35. *Artère mésentérique supérieure.*
36. *Racine du mésentère.*
37. *Angle duodéno-jéjunal.*
38. *Vaisseaux coliques supérieurs gauches.*
39. *Bassinet gauche.*

A DROITE

le cæcum et le côlon droit, qui occupent une place importante, et refoulent le grêle en dedans.

A GAUCHE

le côlon gauche, qui est au contraire rétracté contre la paroi postérieure, et recouvert par les anses jéjunales.

EN AVANT

le grand épiploon, qui recouvre plus ou moins la masse intestinale, et la sépare de la paroi abdominale antérieure (dont les 6 points faibles » peuvent être occupés par des hernies intestinales).

Le mésentère

(Mesenterium) du grec : Mésentéron (Mésos = au milieu - Entéron = les entrailles)

Méso des anses grêles, il les relie à la paroi abdominale postérieure, et leur assure leur vascularisation : c'est donc leur organe de soutien et de nutrition.

MORPHOLOGIE GÉNÉRALE (Fig. 9)

a) ASPECT :

cloison festonnée qui traverse obliquement l'étage sous-mésocolique de l'abdomen, le mésentère ressemble à un éventail très ouvert, c'est-à-dire à un segment de cercle dont :

- la corde est le bord pariétal (ou racine),
- la périphérie, le bord intestinal.

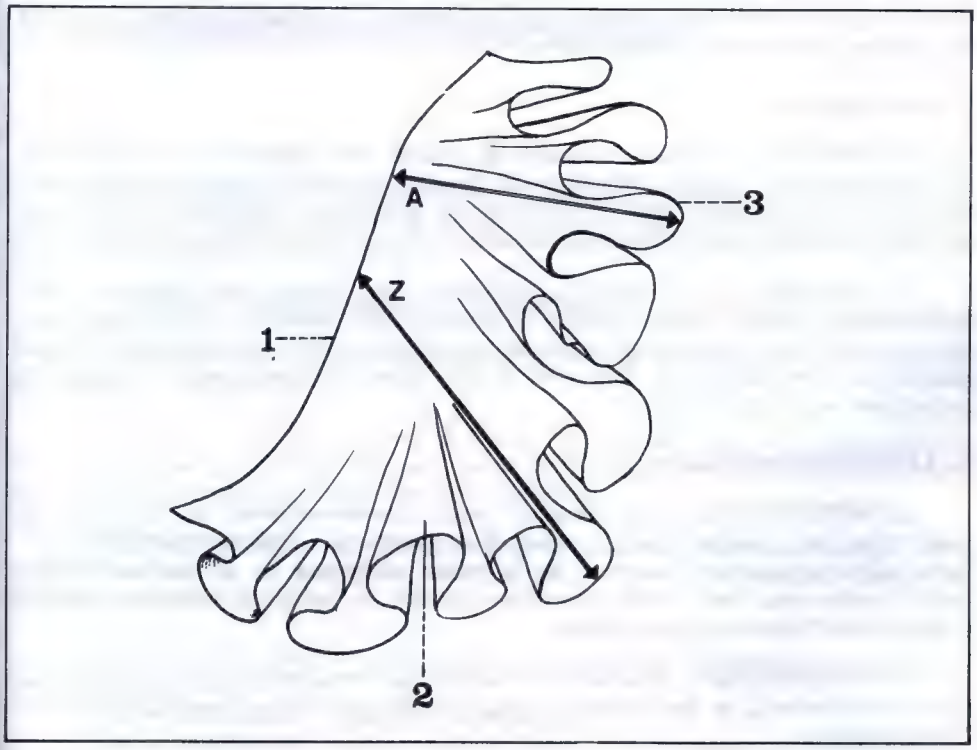

FIGURE 9

Le mésentère (isolé).

1. Racine du mésentère.
2. Portion iléale.
3. Portion jéjunale.
A = hauteur moyenne.
Z = hauteur maxima.

b) ÉPAISSEUR :

diminue progressivement de la racine au bord intestinal
- 2/3 supérieurs : épais et surchargé de graisse,
- 1/3 inférieur : de plus en plus mince, jusqu'au cæcum.

c) HAUTEUR :

présente **deux maxima** correspondant aux deux portions du grêle :
- portion moyenne du jéjunum : hauteur = 12 à 15 cm,
- portion moyenne de l'iléon : hauteur = 10 à 12 cm,

et une *hauteur minimum,* intermédiaire, au niveau du croisement du psoas gauche = 8 à 10 cm (Fig. 9).

FIGURE 10

Rapports de la racine du mésentère avec le duodénum.

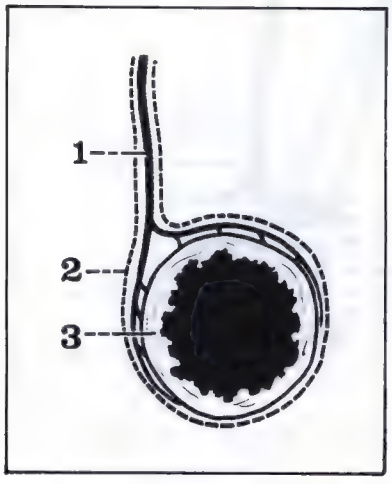

FIGURE 11

Coupe transversale de l'intestin grêle montrant l'insertion du mésentère.

1. *Vaisseau droit.*
2. *Séreuse mésentérique.*
3. *Portion droite de l'intestin grêle.*

DESCRIPTION ET RAPPORTS

On décrit au mésentère deux bords, deux faces, et deux extrémités.

1/ LES BORDS :

a) PARIETAL ou RACINE (Radix Mesenterii). (Fig. 8 et 12)

Long de 15 cm, large de 18 mm, il dessine une ligne brisée ou sinueuse, oblique en bas et à droite, où trois segments peuvent être individualisés :

— *supérieur :* oblique, de l'angle duodéno-jéjunal au bord inférieur du 3e duodénum, en longeant le bord droit du 4e duodénum ; (Fig. 10)

— *moyen :* vertical, court, devant l'aorte et la veine cave inférieure, se projetant sur L3 et L4 ; plus large que le précédent, il contient les vaisseaux mésentériques supérieurs ;

— *inférieur :* à nouveau oblique, du disque L4-L5 à l'angle iléo-caecal, au-dessus de l'artère iliaque primitive droite, en croisant, devant le psoas droit, l'uretère et les vaisseaux spermatiques (ou utéro-ovariens).

b) INTESTINAL : suivant les sinuosités des anses grêles, il en a la longueur (5 à 6 mètres) ; au contact de l'intestin, les deux feuillets du mésentère s'écartent pour l'engainer, mais leur insertion est asymétrique, se faisant non pas au milieu du cylindre, mais un peu à droite. (Fig. 11)

2/ LES FACES :

a) DROITE : à travers la masse de l'iléon, elle répond aux organes sous-mésocoliques droits (partie inférieure du duodéno-pancréas, angle droit du côlon, côlon droit et caecum) ; elle se replie sur le mésocôlon ascendant et limite une *loge latéro-mésentérique droite* qui conduit en bas à la fosse iliaque droite.

b) GAUCHE : à travers le jéjunum, elle répond aux organes sous-mésocoliques gauches (angle gauche du côlon, côlon gauche et côlon sigmoïde) ; elle se replie sur le mésocôlon descendant et limite une *loge latéro-mésentérique gauche* qui communique en bas avec le petit bassin (et peut ainsi y diriger des collections intra-abdominales).

3/ LES EXTREMITES : (Fig. 12)

a) SUPERIEURE : répondant à l'*angle duodéno-jéjunal,* elle constitue un point très fixe, plaqué sous le mésocôlon transverse ; des variations d'accolement peuvent reporter l'insertion de la racine en amont ou en aval de l'angle ; dans d'autres cas, une *fossette duodéno-jéjunale* du péritoine s'enfonce derrière l'angle, entre l'aorte et le rein gauche.

b) INFERIEURE : répondant à l'*angle iléo-caecal,* elle subit aussi les variations d'accolement, et son insertion peut se faire sur l'iléon terminal ou sur le côlon ascendant.

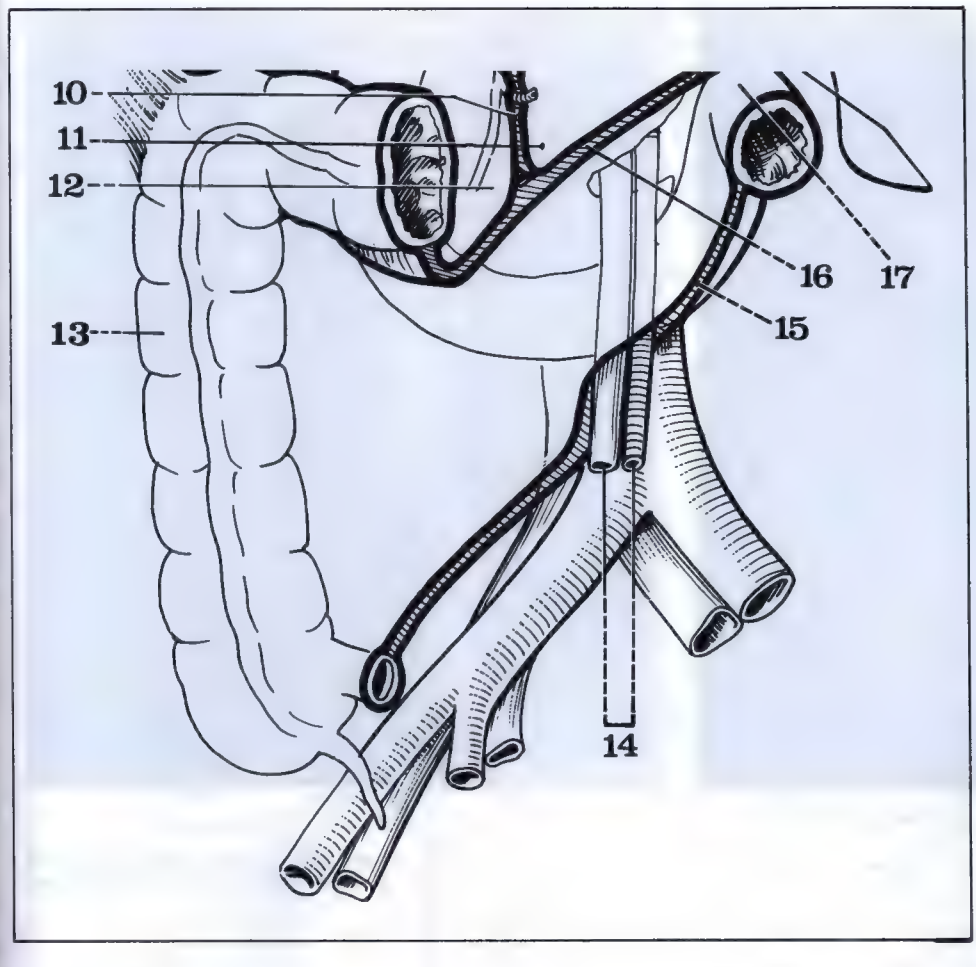

FIGURE 12

La racine du mésentère.

10. Insertion du ligament gastro-colique sur la tête du pancréas.
11. Récessus droit de l'arrière-cavité des épiploons.
12. Tête du pancréas.
13. Côlon ascendant.
14. Vaisseaux mésentériques supérieurs.
15. Racine du mésentère.
16. Racine du méso-côlon-transverse.
17. Angle duodéno-jéjunal.

Vascularisation et innervation

ARTÈRES

L'irrigation du grêle et du mésentère est assurée par l'artère mésentérique supérieure ; ses branches gauches sont destinées aux anses grêles, alors que ses branches droites se dirigent vers le côlon droit.

— **ARTERE MESENTERIQUE SUPERIEURE** (A. Mesenterica Superior) :

a) ORIGINE : de la face antérieure de l'aorte abdominale, à hauteur du disque D12-L1. (Fig. 13)

b) TRAJET : dirigée en bas, en avant, et à droite, elle est d'abord rétro-pancréatique, puis pré-duodénale (en avant du 3e duodénum), enfin intra-mésentérique (dans sa racine, puis entre ses deux feuillets).

c) TERMINAISON : en plein mésentère, à 60 ou 80 cm de l'angle iléo-caecal (mesurés sur le bord libre de l'iléon), au point où persiste parfois le diverticule de Meckel.

d) DIRECTION : bien visible sur les artériographies (à l'aide d'une sonde de Seldinger) (Fig. 14 et 15) :
- dans le plan sagittal : concavité postérieure,
- dans le plan frontal : légère concavité droite, sur le versant droit de l'aorte.

FIGURE 13

Dissection de l'artère mésentérique supérieure dans sa portion rétro-pancréatique (lorsqu'elle croise la veine rénale gauche).

FIGURE 14

Artériographie mésentérique de face (à l'aide d'une sonde de Seldinger). Noter l'origine anormale de l'artère hépatique droite.

FIGURE 15

Artériographie mésentérique de profil (à l'aide d'une sonde de Seldinger).

e) DIMENSIONS :

— longueur = 20 à 25 cm,
— calibre = 12 mm à l'origine, 2 mm à la terminaison.

f) RAPPORTS :

On peut distinguer deux segments, l'un fixe, l'autre mobile.

1/ Segment supérieur fixe :

— *rétro-pancréatique :* au-dessus du mésentère, l'artère longe la face antérieure de l'aorte, derrière l'isthme du pancréas ; la volumineuse veine rénale gauche se glisse entre elle et l'aorte, et forme l'élément postéro-inférieur du *quadrilatère veineux de Rogie* complété en avant par les branches constitutives de la veine porte : veine mésentérique supérieure (à droite), veine mésentérique inférieure (à gauche), veine splénique (en haut) ; (Fig. 13 et 16)

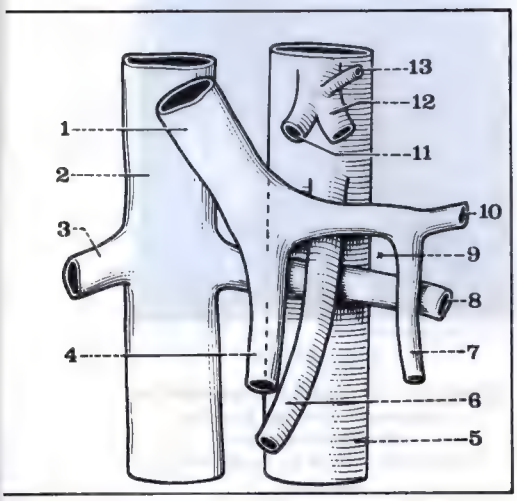

FIGURE 16

Vue antérieure du quadrilatère veineux de Rogie.

1. *Veine porte.*
2. *Veine cave inférieure.*
3. *Veine rénale droite.*
4. *Veine mésentérique supérieure.*
5. *Aorte abdominale.*
6. *Artère mésentérique supérieure.*
7. *Veine mésentérique inférieure.*
8. *Veine rénale gauche.*
9. *Quadrilatère veineux de Rogie.*
10. *Veine splénique.*
11. *Artère hépatique.*
12. *Artère splénique.*
13. *Artère coronaire stomachique.*

— *pré-pancréatique :* très courte, sous la racine du mésocôlon transverse, puis en avant du petit pancréas de Winslow (ou processus uncinatus) ; elle rejoint alors sa veine satellite et se place à sa gauche. (Fig. 17 et 18)

— *pré-duodénale :* l'artère pénètre dans la racine du mésentère et précroise le duodénum ; elle entre alors en rapport avec : (Fig. 17 et 18)

— en arrière : le 3e duodénum, serré dans une sorte de pince artérielle, entre l'aorte et la mésentérique supérieure (pathogénie de certaines occlusions) ;

— en avant : le péritoine du feuillet droit du mésentère (le méso est en effet incliné à gauche) ;

— à gauche : l'origine de la racine du mésentère, qui descend obliquement contre le bord droit du 4e duodénum ;

— à droite : la veine mésentérique supérieure.

— *intra-mésentérique :* presque verticale, dans le segment moyen de la racine du mésentère, d'abord devant l'aorte, puis devant l'espace inter-aortico-cave. (Fig. 17)

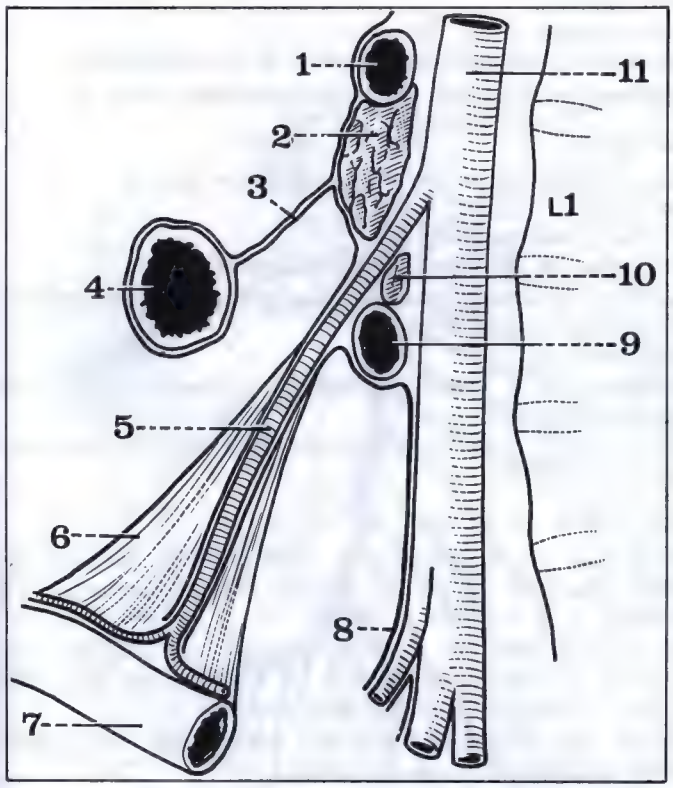

FIGURE 17

Coupe sagittale schématique montrant les rapports de l'artère mésentérique supérieure avec le pancréas.

1. *Premier duodénum.*
2. *Pancréas.*
3. *Méso-côlon transverse.*
4. *Côlon transverse.*
5. *Artère mésentérique supérieure.*
6. *Mésentère.*
7. *Intestin grêle.*
8. *Péritoine pariétal postérieur de l'étage sous-mésocolique.*
9. *Troisième duodénum.*
10. *Processus uncinatus.*
11. *Aorte abdominale.*

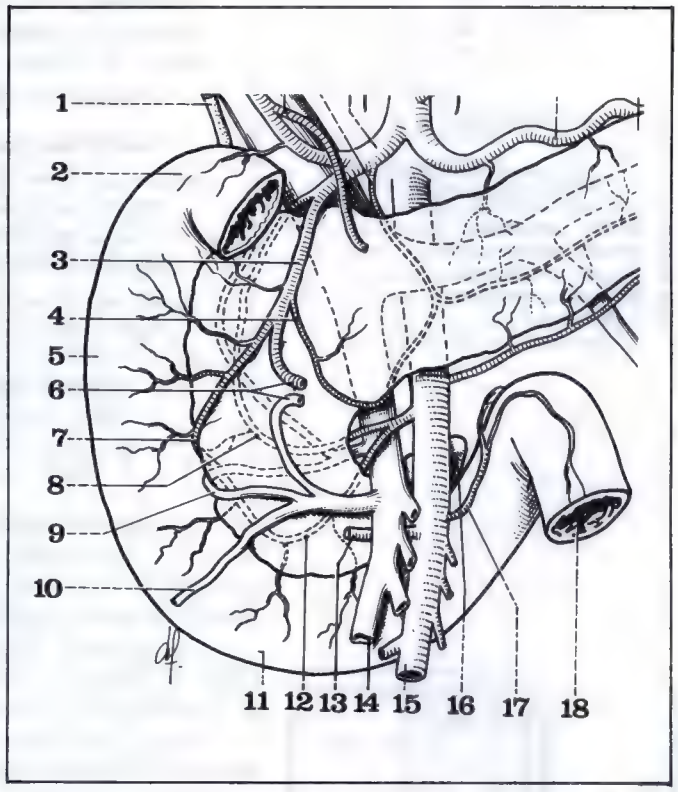

FIGURE 18

Vue antérieure du duodéno-pancréas et de sa vascularisation.

1. *Canal cholédoque.*
2. *Genu superius du duodénum.*
3. *Artère gastro-duodénale.*
4. *Arcade de Kirk.*
5. *Deuxième duodénum.*
6. *Artère et veine gastro-épiploïques droites.*
7. *Artère pancréatico-duodénale inférieure et droite.*
8. *Artère pancréatico-duodénale supérieure et droite.*
9. *Veine pancréatique rejoignant le tronc gastro-colique de Henle.*
10. *Veine colique supérieure droite.*
11. *Troisième duodénum.*
12. *Artère pancréatico-duodénale inférieure et gauche.*
13. *Artère colique supérieure droite.*
14. *Veine mésentérique supérieure.*
15. *Artère mésentérique supérieure.*
16. *Processus uncinatus.*
17. *Artère de l'angle duodéno-jéjunal.*
18. *Angle duodéno-jéjunal.*

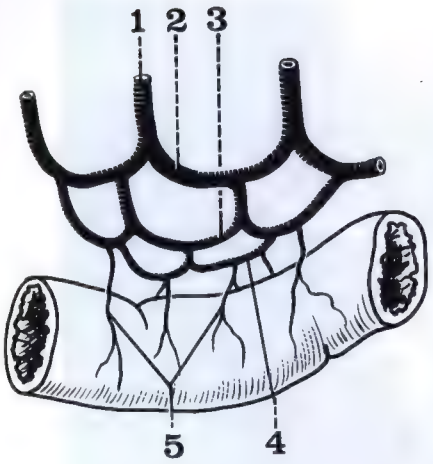

FIGURE 19

Les arcades artérielles de l'intestin grêle.

1. Artère intestinale.
2. Arcade de 1er ordre.
3. Arcade de 2e ordre.
4. Vaisseau parallèle.
5. Vaisseaux droits.

2/ **Segment inférieur mobile :** (Fig. 21)

à la hauteur du disque L4-L5, et à droite de la bifurcation aortique, l'artère pénètre entre les deux feuillets du mésentère libre ; très diminuée de calibre, elle s'incline en bas et à droite, croisant la veine cave inférieure, et le muscle psoas droit ; elle se termine alors en se bifurquant en deux petites branches qui s'anastomosent sous forme d'une boucle ovale.

g) BRANCHES COLLATERALES :

1/ **avant de pénétrer dans le mésentère,** la mésentérique supérieure donne de nombreuses branches qui ne sont pas destinées aux anses grêles ; nous ne ferons que les citer :

— *branches pancréatico-duodénales :* (Fig. 18)
pancréatique inférieure gauche,
pancréatico-duodénale gauche,
artère de l'angle duodéno-jéjunal (qui naît souvent de la précédente) ;

— *branche hépatique anormale* (droite, ou même commune). (Fig. 14)

2/ **dans le mésentère :** (Fig. 21)

- *par son bord droit :* l'artère donne les artères du côlon droit :
  colique supérieure droite,
  colique moyenne droite (inconstante),
  colique inférieure droite, ou iléo-caeco-appendiculo-colique ;
- *par son bord gauche :* elle donne les artères du grêle, au nombre de 12 à 16, qui seules nous intéressent ici :
  - *mode de groupement ;*
    — groupe supérieur : 4 à 6 branches longues et grosses destinées aux anses horizontales du jéjunum,
    — groupe inférieur : 6 à 10 branches courtes et grêles destinées aux anses verticales de l'iléon ;

  - *arcades artérielles :* (Fig. 19 et 20)

ces artères se divisent et s'anastomosent entre elles en formant des *arcades* de 1er ordre, de la convexité desquelles naissent d'autres branches, qui forment d'autres arcades (de 2e, 3e, 4e et même 5e ordre).

La dernière arcade prend le nom de *vaisseau parallèle* (de Dwight), qui longe à quelques centimètres le bord mésentérique et donne toute une série de branches perpendiculaires à l'intestin : les *vaisseaux droits.*

Ceux-ci se divisent en deux branches, pour les deux faces intestinales, parfois ces branches naissent isolément du vaisseau parallèle.

Chaque branche terminale (droite et gauche) envoie une petite *artère rétrograde* vers le bord mésentérique, qui reçoit ainsi 4 artères au total.

Les vaisseaux droits limitent avec le vaisseau parallèle et l'intestin de petites *lunettes intervasculaires.* (Fig. 21)

Parvenus au contact de l'intestin, les vaisseaux courent sous la séreuse, s'enfoncent dans la musculeuse, et s'anastomosent dans la sous-muqueuse en une longue arcade longitudinale.

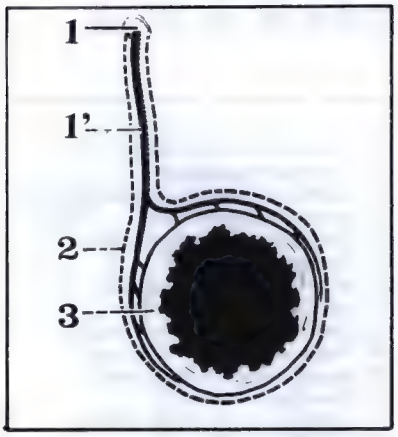

FIGURE 20

Coupe transversale de l'intestin grêle.

1. Vaisseau parallèle.
1'. Vaisseau droit.
2. Séreuse mésentérique.
3. Portion droite du grêle.

- *dispositions particulières :* (Fig. 21)

cette description varie avec le segment intestinal considéré :

— angle duodéno-jéjunal : anastomose de l'artère de l'angle avec la 1re artère jéjunale, (Fig. 18)

— anses jéjunales supérieures : une seule arcade loin de l'intestin, vaisseaux droits longs, lunettes intervasculaires larges et dépourvues de graisse,

— anses jéjunales inférieures et iléales supérieures : arcades plus nombreuses (au moins 3), vaisseaux droits courts et serrés, lunettes petites et pleines de graisse,

— dernière anse iléale : une seule arcade grêle borde l'intestin, entre la récurrente iléale (de la colique inférieure droite) et la branche droite de bifurcation de la mésentérique supérieure. L'aire triangulaire comprise entre l'arcade et les deux troncs qui la forment est peu vascularisée : c'est l'aire avasculaire de Trèves*. Mais des études récentes ont montré que la dernière anse iléale était beaucoup mieux irriguée qu'on le pensait (Fig. 22).

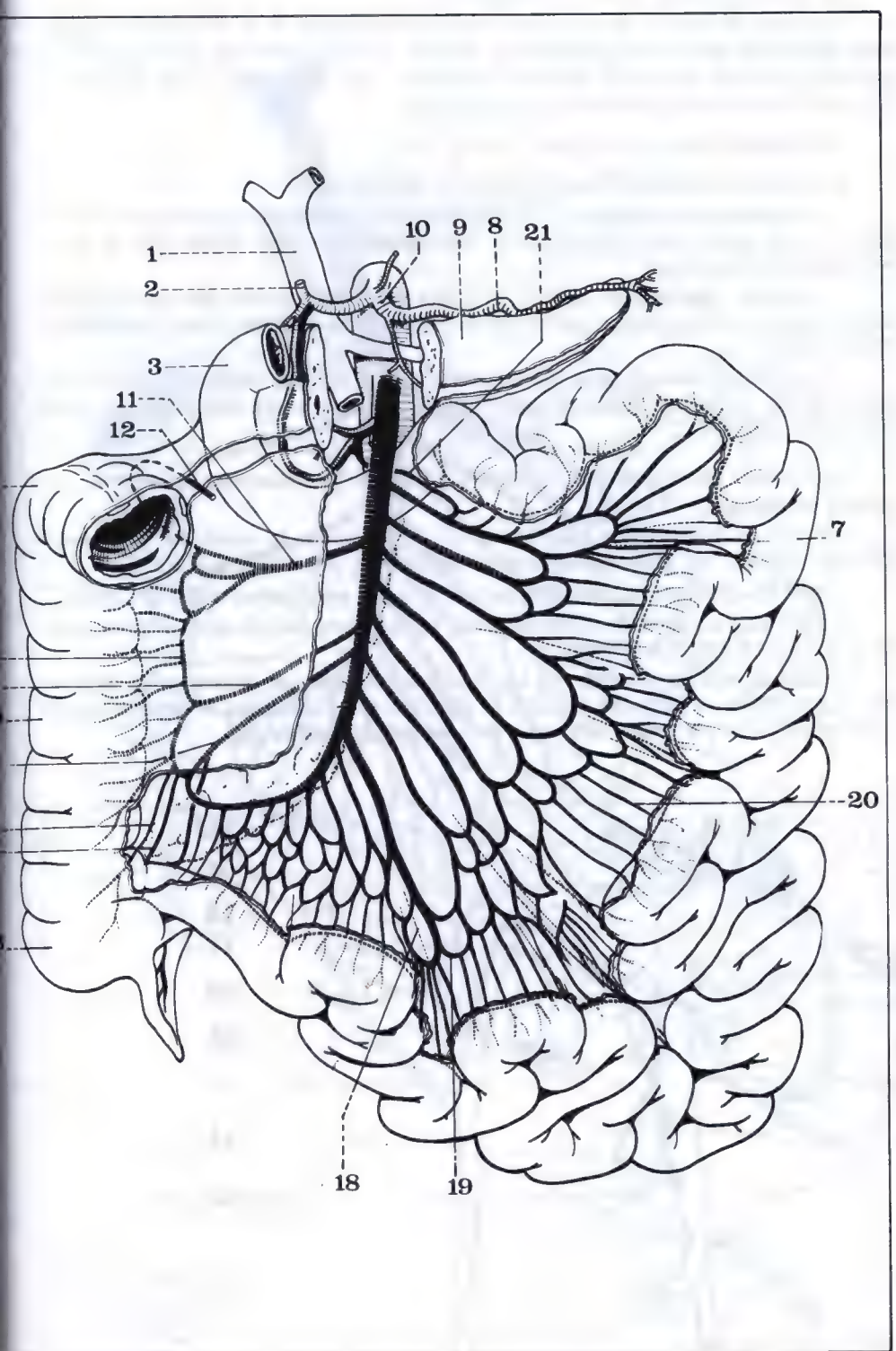

FIGURE 21

Vascularisation artérielle des anses grêles et du côlon droit.

1. *Veine porte.*
2. *Artère hépatique propre.*
3. *Duodénum (genu superius).*
4. *Angle colique droit.*
5. *Côlon ascendant.*
6. *Cæcum.*
7. *Anse jéjunale.*
8. *Artère splénique.*
9. *Corps du pancréas.*
10. *Tronc cœliaque.*
11. *Artère colique supérieure droite.*
12. *Artère colica media.*
13. *Arcade paracolique.*
14. *Artère colique moyenne droite.*
15. *Artère colique inférieure droite.*
16. *Artère cæcale antérieure.*
17. *Artère cæcale postérieure.*
18. *Lunette intervasculaire.*
19. *Vaisseau parallèle.*
20. *Vaisseau droit.*
21. *Artère de l'angle duodéno-jéjunal.*

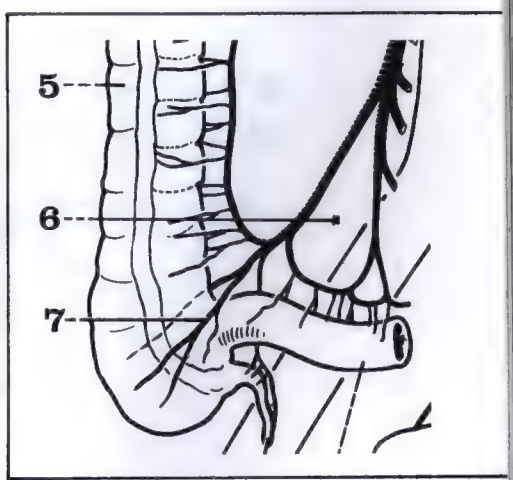

FIGURE 22

L'aire avasculaire de Trèves.

5. *Côlon ascendant.*
6. *Aire avasculaire.*
7. *Artère caecale antérieure.*

* TRÈVES Frederick (1853-1923) - Chirurgien et anatomiste anglais.

VEINES

Calquée sur la circulation artérielle, la vascularisation veineuse des anses grêles dispose de troncs principaux moins nombreux que les branches artérielles.

Les deux territoires veineux iléal et jéjunal se drainent intégralement dans la veine mésentérique supérieure.

a) TERRITOIRE ILEAL : (Fig. 24)

A partir d'une ou deux arcades juxta-intestinales, 4 à 5 branches iléales assez grêles se placent à gauche des artères, et rejoignent un gros tronc iléal vertical, rarement dédoublé en deux branches, qui draine les anses inférieures et se jette dans la veine mésentérique supérieure.

b) TERRITOIRE JEJUNAL : (Fig. 24)

Beaucoup plus étendu, il est divisible en trois secteurs :

— *inférieur :* comprenant de nombreuses arcades longues et grêles qui convergent vers un gros tronc intermédiaire, oblique en haut et à droite vers la veine mésentérique supérieure ;

— *moyen :* des arcades de 3 et 4 ordres aboutissent à un gros tronc jéjunal transversal qui croise la face antérieure de l'artère mésentérique avant d'aborder la veine satellite ;

— *supérieur :* une ou deux veines venant des premières anses jéjunales se placent à droite de leurs artères, et passent en arrière de l'artère mésentérique avant d'atteindre la veine.

c) VEINE MESENTERIQUE SUPERIEURE (V. Mesenterica Superior) ou grande mésaraïque : (Fig. 23)

née de la convergence des troncs d'origine, dont le mode de confluence est très variable, la veine mésentérique supérieure présente trois segments :

— **mobile,** dans le mésentère flottant : où, la veine est située en avant de l'artère ;

— **fixe,** dans la racine du mésentère : où, par un demi-tour de spire, la veine passe en avant puis à droite de son artère ;

— **hilaire,** sous le pancréas : où la veine, toujours à droite de son artère, devient plus superficielle, et disparaît derrière le pancréas pour constituer le confluent de la veine porte (avec les veines splénique et mésentérique inférieure).

FIGURE 23

La veine mésentérique supérieure.

2. *Veine pancréatico-duodénale supérieure droite.*
3. *Vésicule biliaire.*
4. *Veine gastro-épiploïque droite.*
5. *Canal cholédoque.*
6. *Tronc gastro-colique de Henle.*
7. *Veine pancréatico-duodénale inférieure droite.*
8. *Veine colique supérieure droite.*
9. *Veine cæco-appendiculo-colique.*
10. *Veine mésentérique supérieure.*
13. *Veines jéjunales.*
14. *Veine mésentérique inférieure.*
15. *Veine colique supérieure gauche.*
16. *Angle duodéno-jéjunal.*
17. *Veine pancréatique inférieure.*
18. *Tronc spléno-mésaraïque vu par transparence.*
19. *Veine pylorique.*
20. *Queue du pancréas.*

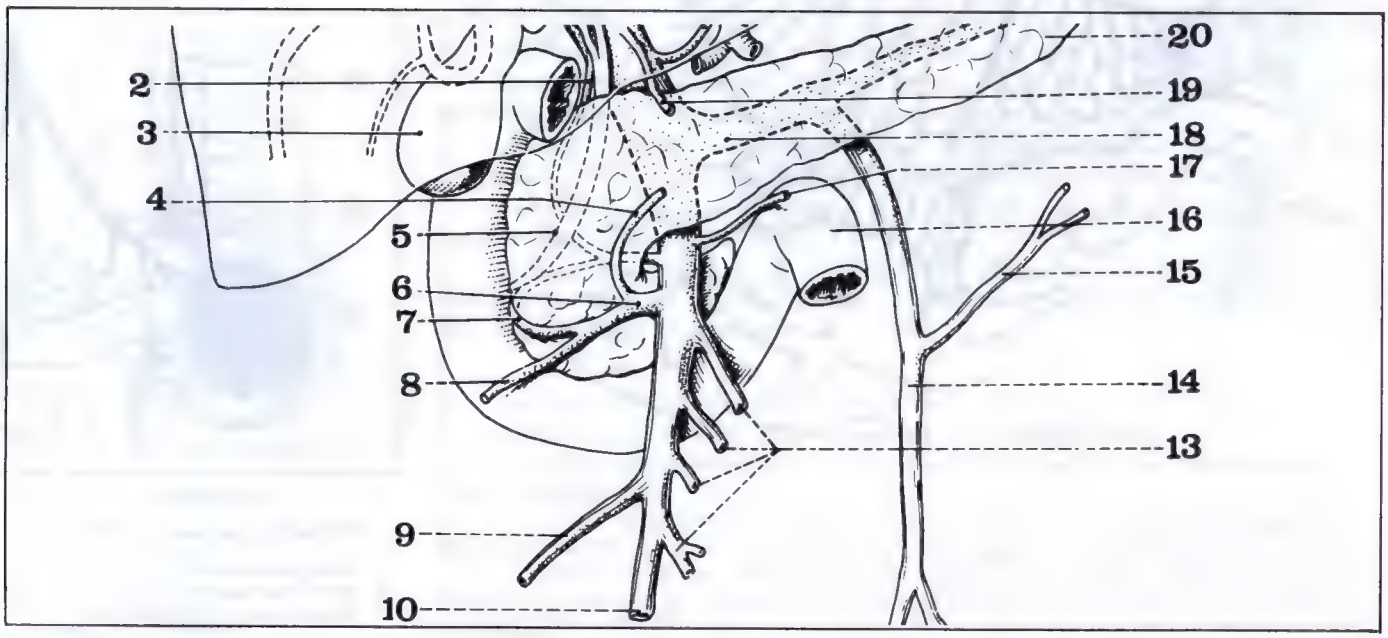

Sur son bord droit, la veine mésentérique supérieure a reçu ses *autres collatérales :*

— veine colique inférieure droite,

— veine colique moyenne droite (inconstante),

— veine colique supérieure droite, qui s'unit à la veine gastro-épiploïque droite pour former le *tronc gastro-colique de Henle.* (Fig. 23)

Quant aux branches pancréatiques, elles rejoignent directement la veine porte.

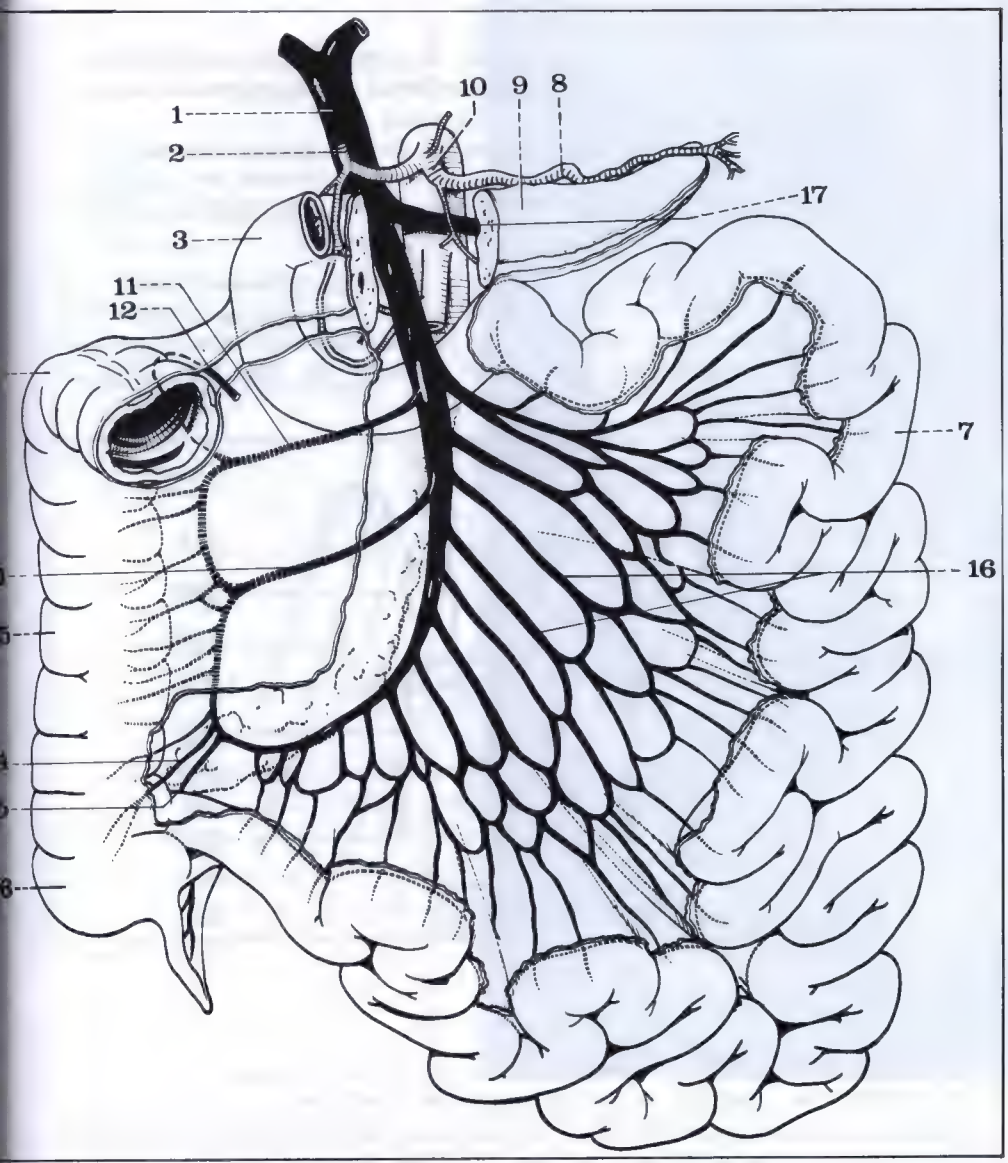

FIGURE 24

Vascularisation veineuse des anses grêles et du côlon droit.

1. *Veine porte.*
2. *Artère hépatique propre.*
3. *Duodénum (genu superius).*
4. *Angle colique droit.*
5. *Côlon ascendant.*
6. *Cæcum.*
7. *Anse jéjunale.*
8. *Artère splénique,*
9. *Corps du pancréas.*
10. *Tronc cœliaque.*
11. *Veine colique supérieure droite.*
12. *Veine colica media.*
13. *Veine colique moyenne droite.*
14. *Veine cæcale antérieure.*
15. *Veine cæcale postérieure.*
16. *Veines jéjunales.*
17. *Veine splénique.*

LYMPHATIQUES

Satellites des veines, ils comprennent des réseaux d'origine, et des collecteurs qui se drainent dans la citerne de Pecquet :

a) RÉSEAUX D'ORIGINE :

Un réseau *muqueux* recevant les chylifères qui naissent des villosités intestinales, et un réseau *sous-muqueux,* en liaison dans la musculeuse avec un « plexus intramusculaire », rejoignent les vaisseaux sous-séreux du bord mésentérique.

b) COLLECTEURS ET GANGLIONS :

Répartis en *deux territoires,* iléal et jéjunal, ils correspondent aux chylifères (ou « veines lactées » d'Asellius*), 3 à 4 fois plus nombreux que les vaisseaux sanguins.

Ils gagnent des ganglions répartis en *trois relais :*

— périphérique : ganglions petits, annexés à l'arcade juxta-intestinale ;

— intermédiaire : ganglions volumineux, le long de l'arcade de 1er ordre ;

— central : dans la racine du mésentère, autour des vaisseaux mésentériques supérieurs.

c) CITERNE DE PECQUET ou citerne du chyle (Cisterna Chyli) : les collecteurs lymphatiques se drainent dans un *tronc intestinal* qui se jette dans le tronc lombaire gauche, puis dans l'origine rétro-aortique du canal thoracique, souvent dilatée en ampoule sous le nom de « citerne de Pecquet ». (Fig. 25)

FIGURE 25

Les ganglions aortico-lombaires et la citerne de Pecquet.

5. *Nerf petit splanchnique droit.*
6. *Veine lombaire ascendante.*
7. *Pilier droit du diaphragme.*
8. *Rameau communicant du sympathique.*
9. *Chaîne sympathique lombaire.*
10. *Tronc lombaire droit.*
11. *Muscle psoas droit.*
12. *Ganglion latéro-cave.*
18. *Ganglion latéro-aortique.*
19. *Aorte abdominale.*
20. *Ganglion rétro-aortique.*
21. *Tronc lombaire gauche.*
22. *Citerne de Pecquet.*
23. *Tronc intestinal.*
24. *Artère lombaire gauche.*
25. *Veine lombaire gauche.*
26. *Pilier gauche du diaphragme.*
27. *Origine du canal thoracique.*



NERFS

Satellites des artères, ils forment autour de la mésentérique supérieure et de ses branches un important *plexus mésentérique supérieur.*

Celui-ci est formé par des filets nerveux issus des ganglions semi-lunaires, aortico-rénaux, et mésentériques supérieurs. La lame nerveuse se dispose en deux plans largement anastomosés entre eux :

— pré-artériel : né du nerf vague droit et des ganglions aortico-mésentériques ;

— rétro-artériel : né du plexus pré-aortique.

Les fibres périphériques de ce plexus longent chaque collatérale artérielle et constituent une arcade nerveuse, au-dessous du vaisseau parallèle, d'où les filets ultimes gagnent l'intestin de façon directe ou par l'intermédiaire des vaisseaux droits.

---

* ASELLIUS Gaspar (1581-1626) - Anatomiste et chirurgien italien.

16 le côlon

PLAN

Disposition générale.
Division anatomo-chirurgicale.
Dimensions
Configuration externe.
Configuration interne.
Structure.
Morphologie radiologique.

Radiographie barytée du côlon.

Le côlon est la portion du gros intestin qui fait suite à l'intestin grêle, et s'étend de l'angle iléo-caecal au rectum. Il se distingue des anses grêles par son calibre, sa fixité partielle, et sa situation en cadre autour de l'étage sous-mésocolique.
(côlon = du grec « koluein » retarder).

DISPOSITION GÉNÉRALE (Fig. 1)

Le côlon débute dans la fosse iliaque droite par un volumineux cul-de-sac, le *cæcum,* auquel est appendu un petit diverticule, l'*appendice ;* puis il monte verticalement contre la fosse lombaire sous forme d'un *côlon ascendant.*

Il se coude ensuite pour constituer le *côlon transverse* qui croise de droite à gauche la région, au-dessous de l'estomac. Après un nouveau coude, il redescend verticalement dans le flanc gauche sous forme d'un *côlon descendant.*

A hauteur de la crête iliaque gauche, il traverse obliquement le canal iliaque gauche, et constitue le *côlon iliaque,* auquel fait suite le *côlon pelvien* (ou côlon sigmoïde) qui plonge dans le bassin, décrit une boucle devant le sacrum, et se continue par le *rectum.*

DIVISION ANATOMO-CHIRURGICALE

Cette division classique, basée sur l'alternance de segments mobiles et fixes, et sur les changements d'orientation du cadre colique, ne correspond ni aux affections du côlon, ni surtout aux exérèses opératoires, conditionnées par les territoires vasculaires.

Aussi est-il préférable de diviser le côlon en deux portions : (Fig. 2)

— *le côlon droit,* irrigué par les vaisseaux mésentériques supérieurs, et comprenant :

le caecum et l'appendice, le côlon ascendant, et la moitié droite du côlon transverse ;

— *le côlon gauche,* irrigué par les vaisseaux mésentériques inférieurs, et comprenant : la moitié gauche du côlon transverse, le côlon descendant, le côlon iliaque, le côlon sigmoïde.

FIGURE 1

Le côlon et les anses grêles.

1. *Côlon transverse.*
2. *Racine du mésentère.*
3. *Côlon ascendant.*
4. *Jonction iléo-caecale.*
5. *Anses iléales (= verticales).*
6. *Côlon sigmoïde.*
7. *Anses jéjunales (= horizontales).*
8. *Côlon descendant.*

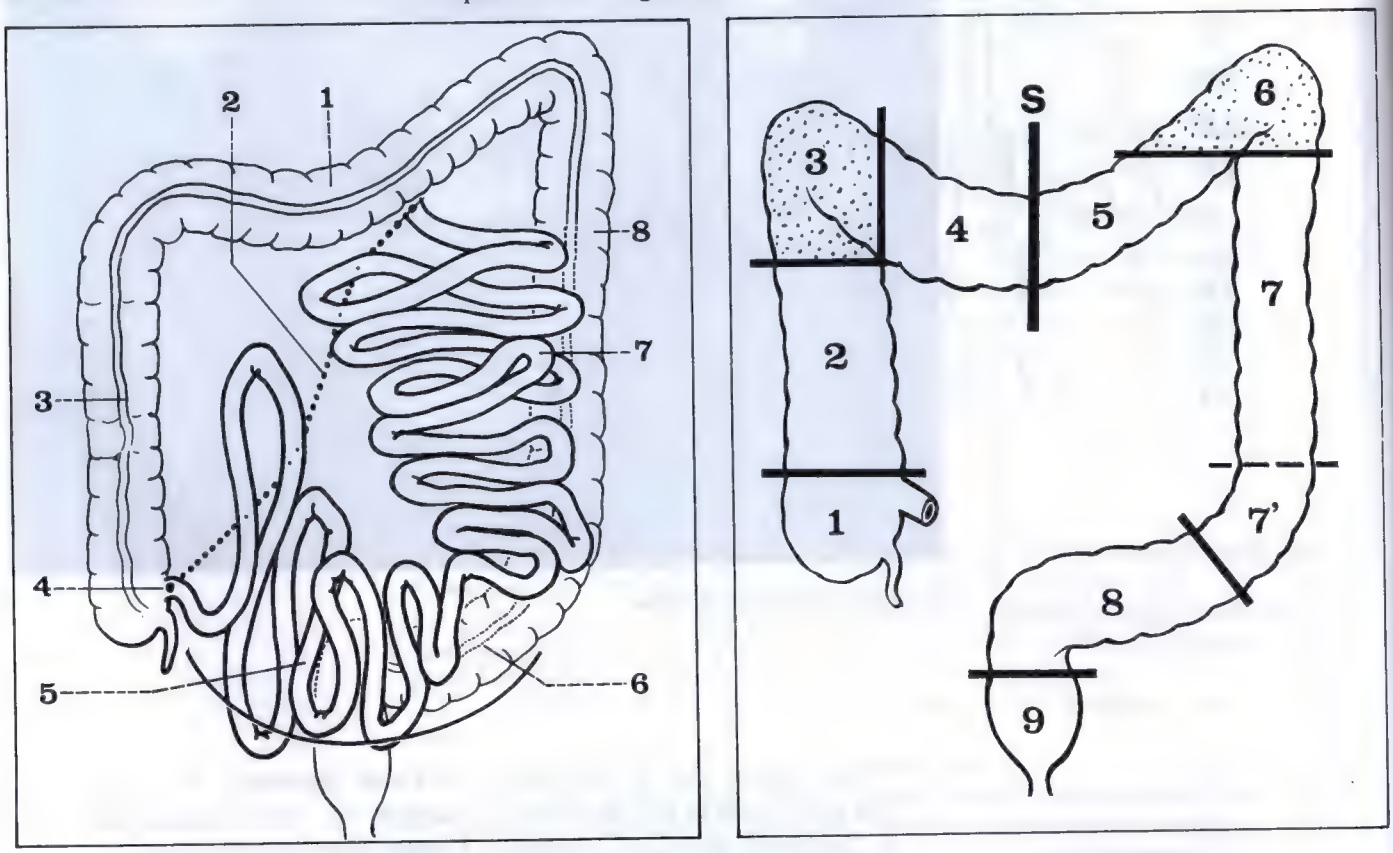

FIGURE 2

Les différentes portions du côlon.

1. *Caecum.*
2. *Côlon ascendant.*
3. *Angle colique droit.*
4. *Portion droite du transverse.*
5. *Portion gauche du transverse.*
6. *Angle colique gauche.*
7. *Côlon descendant (ou lombaire).*
7'. *Côlon iliaque.*
8. *Côlon sigmoïde.*
9. *Rectum.*

S = ligne théorique de séparation.

DIMENSIONS

— *longueur* = 1, 45 m à 1,65 m, variable selon la taille de l'individu,
— *calibre* = diminue progressivement du caecum (circonférence = 28 cm) au côlon pelvien (circonférence = 14 cm).

L'excès de longueur réalise le « dolicho-côlon » et l'excès de calibre le « méga-côlon »,

CONFIGURATION EXTERNE (Fig. 1 et 3)

a) BANDELETTES (Teniae Coli) : le côlon est parcouru suivant son grand axe par trois bandelettes musculaires longitudinales, qui convergent toutes vers la base de l'appendice :

— une antérieure ou libre (Tenia Libera) : assez large, devenant inférieure sur le côlon transverse,

— une postéro-externe ou omentale (Tenia Omentalis) : de largeur moyenne,

— une postéro-interne ou mésocolique étroite

Sur le transverse, ne subsistent que deux bandelettes (antérieure et postérieure).

b) Des BOSSELURES ou haustrations coliques (Haustra Coli), séparées par des *sillons* transversaux, ou plis semi-lunaires (Plicae Semilunares), segmentent le côlon sur tout son trajet, et décroissent du caecum au côlon pelvien.

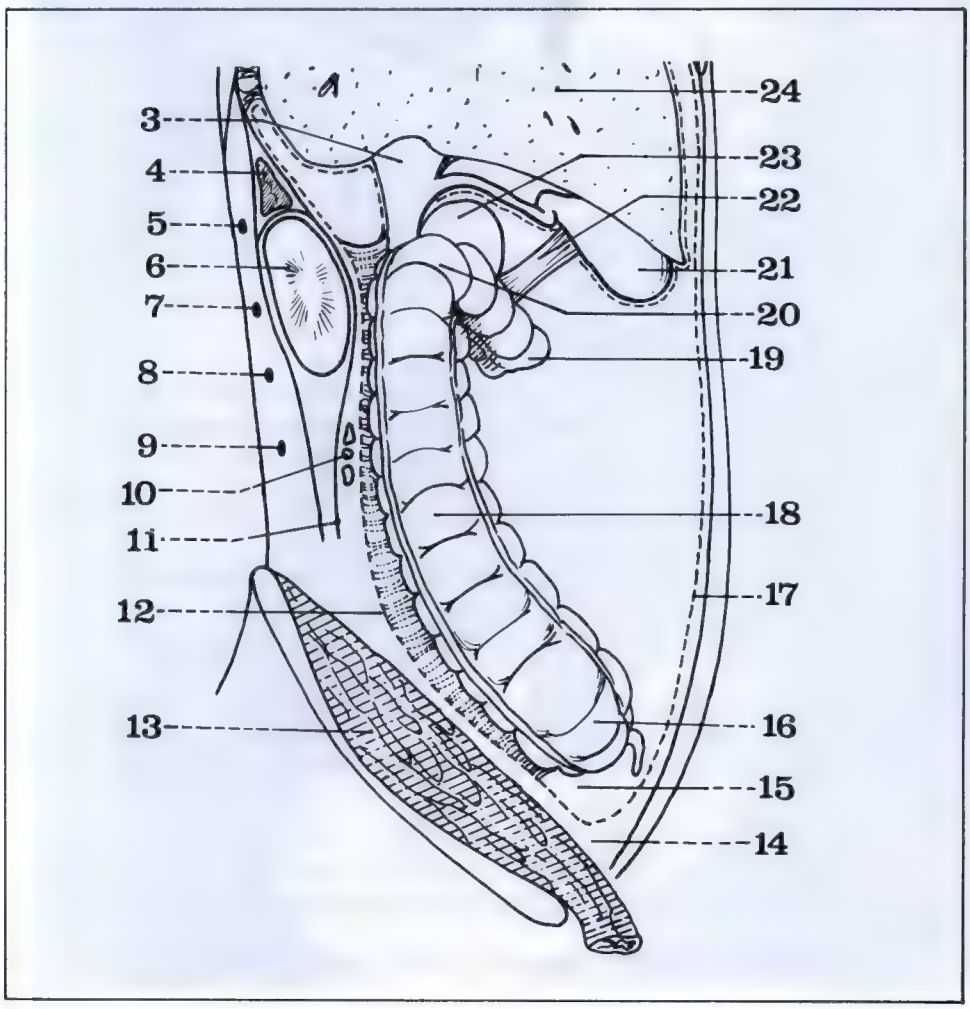

FIGURE 3

Coupe sagittale de l'abdomen montrant les rapports du côlon droit.

3. Pédicule hépatique.
4. Surrénale droite.
5. Premier nerf lombaire (br. post.).
6. Rein droit.
7. Deuxième nerf lombaire.
8. Troisième nerf lombaire.
9. Quatrième nerf lombaire.
10. Vaisseaux spermatiques.
11. Gaine pré-rénale.
12. Péritoine pariétal postérieur.
13. Muscle psoas-iliaque droit.
14. Espace de Bogros.
15. Fossette rétro-caecale.
16. Caecum.
17. Péritoine pariétal antérieur.
18. Côlon ascendant.
19. Côlon transverse.
20. Angle colique droit.
21. Vésicule biliaire.
22. Ligament cystico-duodéno-colique.
23. Duodénum.
24. Foie.

FIGURE 4

Coupe transversale du côlon gauche montrant la disposition diverticulaire.

1. *Artère colique.*
2. *Bandelette postéro-interne (ou mésocolique).*
3. *Musculeuse colique.*
4. *Diverticule colique.*
5. *Bandelette antérieure (ou libre).*
6. *Bandelette postéro-externe (ou omentale).*

c) APPENDICES ÉPIPLOIQUES (Appendices Epiploicae) : en travers des bandelettes sont implantés des *appendices épiploïques :* ces houppes graisseuses plus développées sur le côlon gauche, sont irriguées par une artériole spéciale, branche d'un vaisseau droit (Fig. 4 et 5).

d) DIVERTICULES : Plus développés chez le vieillard ils siègent le plus souvent sur le côlon ilio-pelvien, de préférence à l'intérieur d'un appendice épiploïque. (Fig. 4)

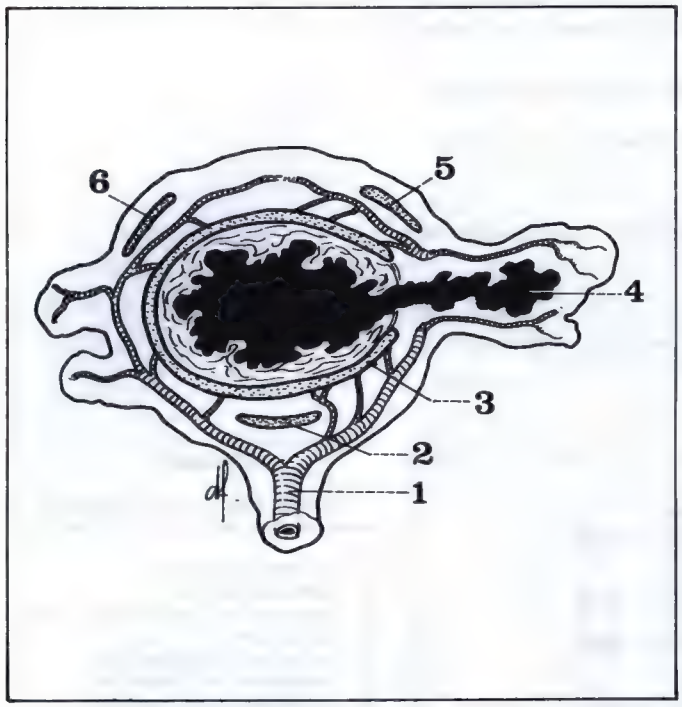

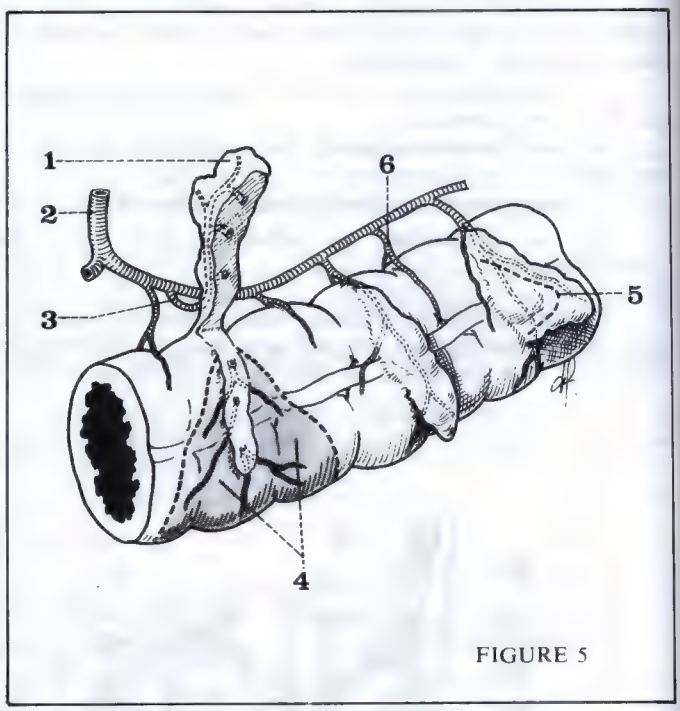

FIGURE 5

FIGURE 5

Vue du côlon gauche montrant la disposition des appendices épiploïques par rapport aux vaisseaux.

1. *Appendice épiploïque désinséré.*
2. *Artère colique.*
3. *Vaisseau droit (long).*
4. *Zone d'irrigation du vaisseau long.*
5. *Appendice épiploïque.*
6. *Vaisseau droit (court).*

CONFIGURATION INTERNE

Elle est le reflet de la surface extérieure du côlon c'est-à-dire que :

— les bandelettes correspondent à trois saillies rubanées longitudinales,

— les bosselures correspondent à des cavités ampullaires,

— les sillons à des replis falciformes ou éperons,

— et les diverticules, à des évaginations en doigts de gant de la muqueuse à travers la musculeuse.

La « colonoscopie » par fibroscope permet une bonne exploration du côlon chez le vivant.

STRUCTURE

Relativement mince, la paroi colique est formée, de la superficie à la profondeur, par quatre couches :

a) *séreuse* : péritonéale, entourant la surface libre du côlon, jusqu'aux zones d'accolement

b) *musculeuse :* avec deux plans de fibres :

— longitudinales : au niveau des bandelettes,

— circulaires : plus épaisses sur le côlon descendant et le côlon pelvien,

c) *sous-muqueuse* : lâche, permettant le glissement de la muqueuse sous la musculeuse,

d) *muqueuse* : épaisse, soulevée par les crêtes transversales des replis falciformes.

MORPHOLOGIE RADIOLOGIQUE

Le cadre colique est parfaitement visible par le « lavement baryté ».

a) **aspect :** (Fig. 6)

— le côlon descendant ne présente que des bosselures peu marquées, alors que le côlon transverse est très segmenté par les haustrations coliques ; seul le côlon ascendant reste large et peu sinueux jusqu'au caecum.

b) **topographie :**

les portions accolées du côlon opposent leur fixité à la variabilité des portions libres, c'est-à-dire que le côlon pelvien et le côlon transverse occupent des situations très variables dans la cavité abdomino-pelvienne, alors que les côlons descendant et ascendant sont relativement fixes ; les angles coliques sont les portions les plus stables du côlon. (Fig. 7 et 8)

FIGURE 6

Radiographie du cadre colique par lavement baryté (après insufflation gazeuse) chez un enfant de 12 ans.

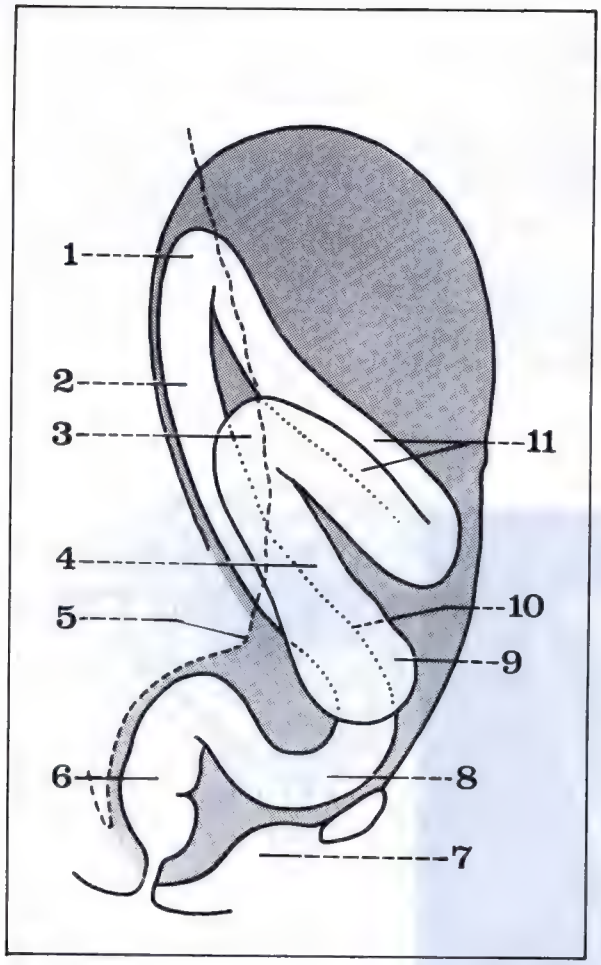

FIGURE 7

Vue de profil schématique du côlon (d'après Merz).

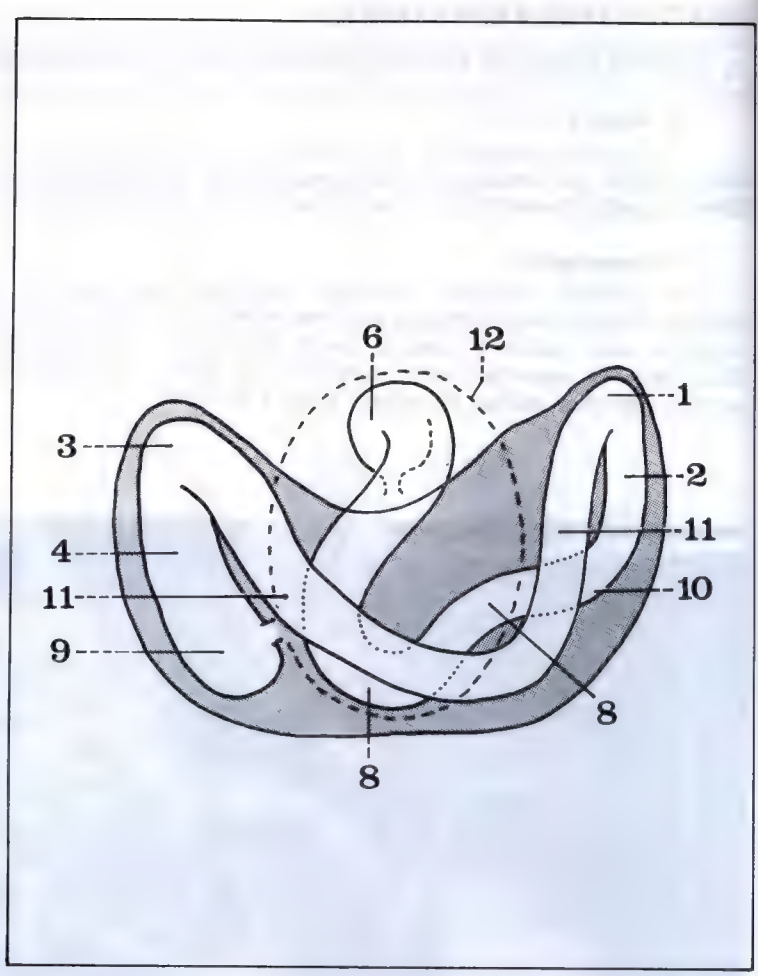

FIGURE 8

Projection horizontale schématique du côlon (d'après Merz).

1. *Angle colique gauche.*
2. *Côlon descendant.*
3. *Angle colique droit.*
4. *Côlon ascendant.*
5. *Promontoire.*
6. *Rectum.*
7. *Petit bassin.*
8. *Côlon sigmoïde.*
9. *Caecum.*
10. *Côlon iliaque.*
11. *Côlon transverse.*
12. *Détroit supérieur.*

c) **Physiologie :**

le côlon est animé de cinq sortes de mouvements :

— *péristaltiques :* périodiques et lents, assurant la progression d'un repas baryté de la valvule iléo-caecale au côlon pelvien en 14 à 20 heures ;

— *antipéristaltiques :* uniquement dans le côlon ascendant, segment de stase où s'effectuent le brassage et la résorption des aliments ;

— *de masse :* par bonds rapides et espacés, destinés à la progression,

— *pendulaires :* oscillatoires, destinés au brassage,

— *de segmentation* du contenu intestinal.

La plupart de ces mouvements sont visibles grâce à la radioscopie après ingestion ou lavement de baryte.

17 le côlon droit

PLAN

Le cæcum :
- généralités
- moyens de fixité :
  - péritoine cæcal
  - péritoine appendiculaire
- rapports :
  - faces
  - bords
  - fond
- vascularisation et innervation.

Le côlon ascendant :
- généralités
- moyens de fixité
- rapports
- vascularisation et innervation

L'angle colique droit :
- généralités
- moyens de fixité
- rapports
- vascularisation et innervation

La portion droite du côlon transverse :
- généralités
- moyens de fixité
- rapports
- vascularisation

Conclusion

Le côlon droit s'étend de la terminaison de l'iléon à la portion moyenne du côlon transverse. Entièrement vascularisé par les branches de l'artère mésentérique supérieure, il correspond à des segments de stase, où s'effectue la résorption hydrique.

On le subdivise en quatre portions : cæcum, côlon ascendant, angle droit et portion droite du côlon transverse, dont la solidarité chirurgicale conduit à une exérèse globale : l'hémicolectomie droite.

Le cæcum

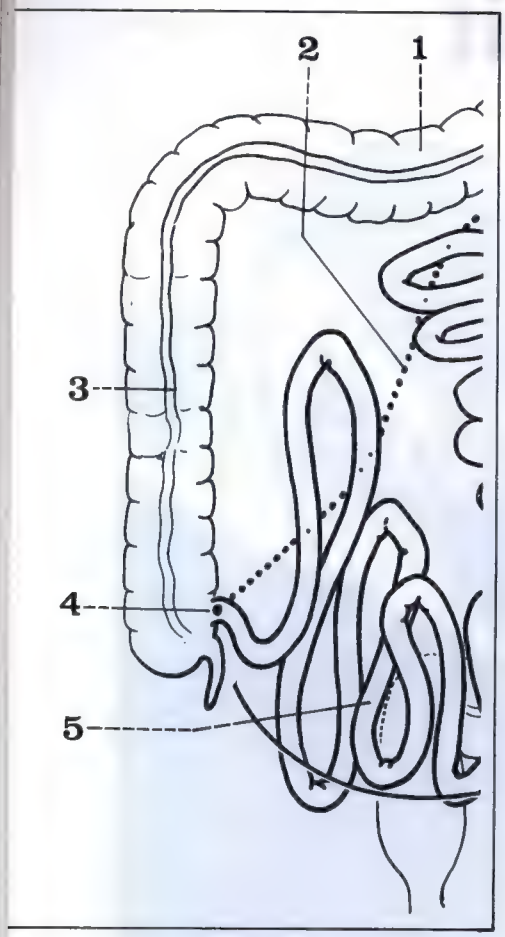

FIGURE 1

Le caecum et le côlon ascendant.

1. Côlon transverse.
2. Racine du mésentère.
3. Côlon ascendant.
4. Jonction iléo-caecale.
5. Anses iléales (= verticales).

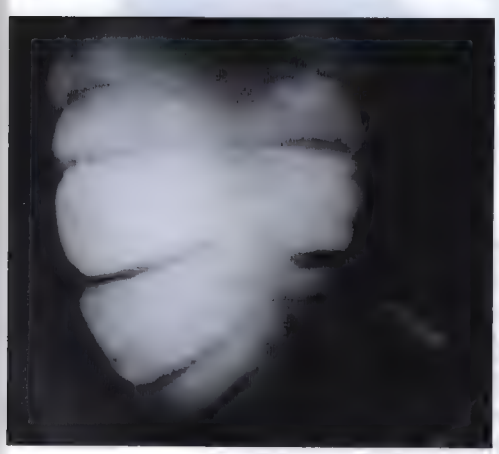

FIGURE 2

Radiographie du cæcum montrant la position normale de l'appendice.

Portion initiale du côlon, le cæcum (Cecum) forme un large diverticule sous-jacent à l'abouchement de l'iléon dans le gros intestin. Portion borgne, infundibulaire, du côlon droit, il tire son nom du latin (cæcum = borgne, aveugle) (Fig. 1).

GÉNÉRALITÉS

1. LIMITES :

en haut, un plan horizontal rasant le bord supérieur de l'iléon le sépare artificiellement du côlon ascendant (fig. 4).

2. SITUATION :

— *cas normaux :* dans la fosse iliaque droite au-dessous de la ligne bisiliaque, qui réunit les deux crêtes iliaques ;

— *variations :* la rotation de 270° de l'anse ombilicale, en sens inverse des aiguilles d'une montre, explique que le cæcum ne soit pas toujours placé dans la fosse iliaque :

- **position haute : sous-hépatique, plus fréquente chez l'enfant,**
- **position basse : pelvienne, plus fréquente chez le vieillard,**
- **position ectopique : plus rare, dans la fosse iliaque gauche, ou à hauteur de l'ombilic (au niveau du promontoire).**

3. DIMENSIONS :

— hauteur = 8 à 10 cm ; largeur = 6 à 7 cm ;

— capacité = 200 à 300 ml

4. CONFIGURATION EXTERNE : (Fig. 2 et 3)

le caecum a la forme d'un sac ouvert en haut présentant un corps et un fond ;

a) **Le corps** est parcouru en surface par trois *bandelettes musculaires* qui convergent vers la base de l'appendice :

une antérieure, une postéro-externe, une postéro-interne.

Des sillons transversaux délimitent des *bosselures* superposées : la bosselure inféro-interne s'enroule sous le bord inférieur de l'iléon terminal, et constitue la bosselure sous-iléale.

b) **Le fond** est constitué par la bosselure inféro-externe, souvent diverticulaire ; il est coudé à angle obtus, ou même à angle droit, sur le corps du caecum.

5. L'APPENDICE VERMIFORME (Appendix Vermiformis)

est un diverticule creux implanté sur la face interne du cæcum, au point de convergence des trois bandelettes, à 3 cm au-dessous de l'abouchement iléal.

a) **Dimensions :**

longueur = 6 à 7 cm, calibre = 5 à 8 mm,

b) **Situation :** (Fig. 3)

très variable par rapport au caecum ;

— le plus souvent : latéro-caecal, verticalement descendant le long de la paroi interne du caecum

— anormalement : sous-caecal, ou ascendant en avant du caecum (pré-caecal) ou en arrière de lui (rétro-caecal).

c) **Forme :**

cylindrique, avec une pointe effilée ; parfois conique, chez l'enfant.

d) **Direction :** (Fig. 2)

d'abord transversale en dedans, puis, après un coude, verticale au-dessous du caecum

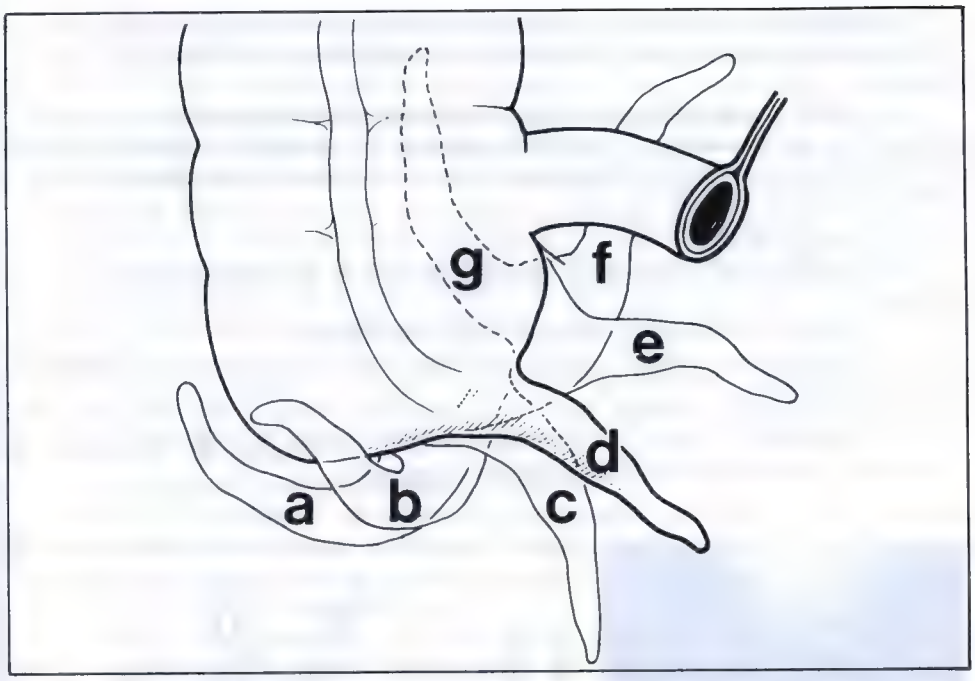

FIGURE 3

Les différentes positions de l'appendice par rapport au caecum.

a. Latéro-caecale externe.
b. Sous-caecale.
c. Pelvienne.
d. Normale.
e. Interne.
f. Rétro-iléale.
g. Rétro-caecale.

6. CONFIGURATION INTERNE : (Fig. 4)

indépendamment des saillies rubanées, et des cavités ampullaires, le cæcum présente, de haut en bas, deux orifices internes :

a) **l'orifice iléo-cæcal** (Ostium Ileocecale), en forme de fente, est fermé par la *valvule de Bauhin** ou valvule iléo-cæcale (valva Ileocecalis), formée de deux valves :

– l'une *supérieure,* iléo-colique, longue et épaisse, presque horizontale.
– l'autre *inférieure,* iléo-cæcale, en retrait, presque verticale.

Les extrémités des valves se rejoignent en formant deux commissures qui se prolongent sur les parois cæcales par deux replis ou freins de Morgagni** (Frenulum Valvae Ileocecalis).

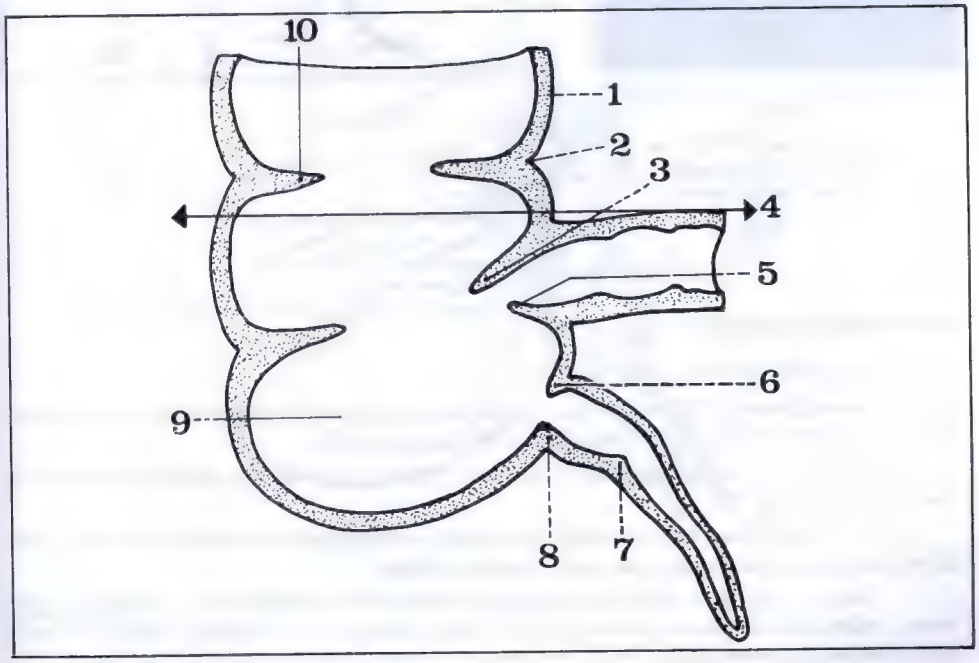

FIGURE 4

Configuration interne du caecum.

1. Bosselure.
2. Incisure.
3. Valvule iléo-colique.
4. Limite entre le caecum et le côlon ascendant.
5. Valvule iléo-caecale.
6. Valvule de Gerlach.
7. Valvule de Manniga.
8. Implantation de l'appendice.
9. Cavité caecale.
10. Eperon.

* BAUHIN Gaspard (1560-1624) - Anatomiste et botaniste suisse.
** MORGAGNI Giovanni Battista (1682-1771) - Anatomiste italien.

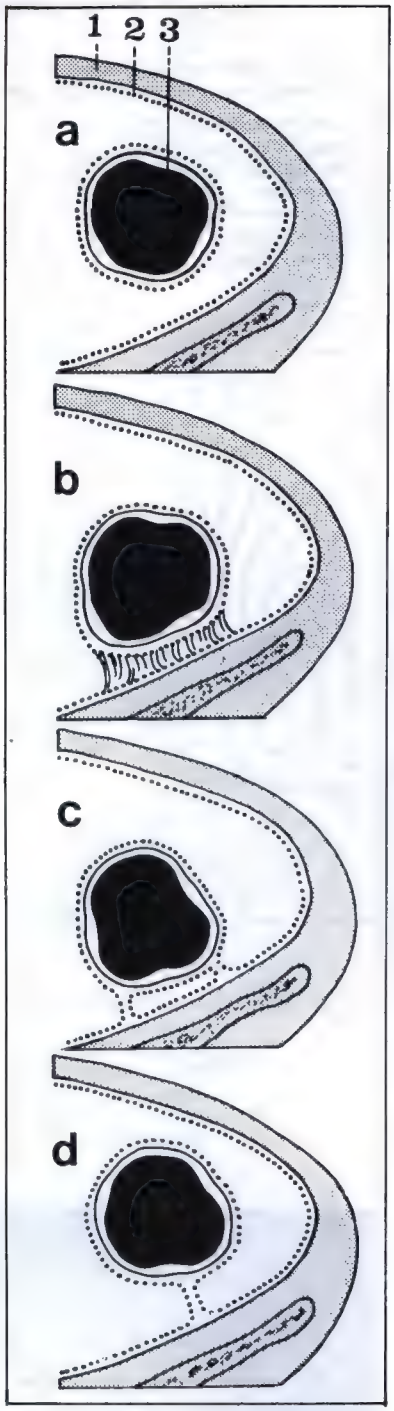

FIGURE 5

Le péritoine caecal et ses différents aspects (coupes horizontales).

1. *Paroi abdominale.*
2. *Péritoine pariétal.*
3. *Caecum.*

a. Caecum libre (disposition normale)
b. Caecum complètement accolé.
c. Formation de la fossette rétro-caecale.
d. Caecum à méso.

Normalement continente, la valvule de Bauhin est formée par l'adossement de la muqueuse et de la couche circulaire de la musculeuse, qui réalise une sorte de sphincter.

b) **L'orifice appendiculaire** (Ostium Appendicis Vermiformis) à 3 cm plus bas, arrondi, est parfois limité par un repli muqueux, la *valvule de Gerlach**. Un autre rétrécissement, la *valvule de Manniga,* peut être situé dans le canal appendiculaire, à hauteur du coude (Fig. 4).

7. STRUCTURE :

comme au niveau des autres portions du côlon, le caecum comprend quatre tuniques :

— séreuse : péritonéale, variable avec l'accolement,

— musculeuse : à deux couches de fibres, plus développées sur l'appendice (sauf à sa pointe),

— sous-muqueuse : lâche,

— muqueuse : épaisse et blanchâtre, riche en *follicules clos* lymphoïdes au niveau de l'appendice (Folliculi Lymphatici Aggregati).

FIGURE 6

Radiographie du caecum par lavement baryté (après insufflation).

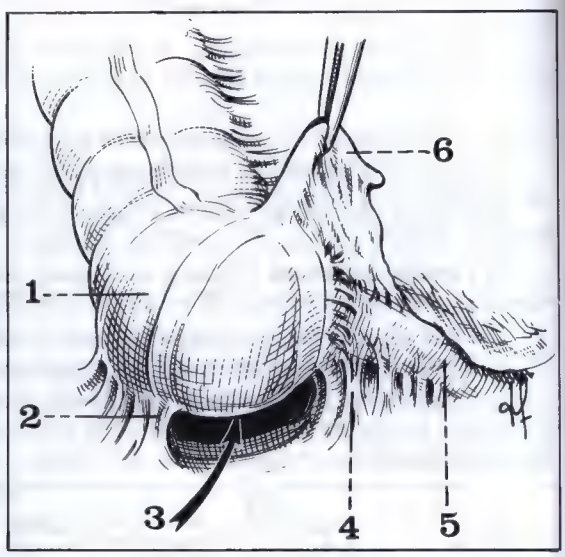

FIGURE 7

La fossette rétro-caecale.

1. *Caecum.*
2. *Ligament caecal supérieur.*
3. *Fossette rétro-caecale.*
4. *Ligament caecal inférieur.*
5. *Iléon terminal.*
6. *Appendice (soulevé par une pince).*

MOYENS DE FIXITÉ

1. LE PÉRITOINE CÆCAL :

— **normalement** (80 % des cas), le cæcum est mobile, entièrement recouvert de péritoine, flottant librement dans la fosse iliaque droite.

Au-dessus, le côlon ascendant est fixé, et deux ligaments marquent la limite de l'accolement (Fig. 7) :

— l'*un supérieur,* latéro-colique ascendant, triangulaire à sommet supérieur, relie le bord externe du cæcum à la paroi lombo-iliaque,

— l'*autre inférieur,* rétro-iléo-colique, également triangulaire à sommet supérieur, relie le bord interne du cæcum à la paroi iliaque, et prolonge l'insertion basse de la racine du mésentère.

* GERLACH Joseph (1820-1896) - Anatomiste et physiologiste allemand.

Ces deux ligaments forment deux véritables « freins » caecaux. Ils limitent la *fossette rétro-caecale,* comprise entre le caecum et le péritoine pariétal postérieur, et dont le fond remonte jusqu'à l'accolement du côlon ascendant ; elle peut contenir l'appendice s'il est en situation rétro-caecale. (Fig. 8)

Le péritoine antérieur, en passant de l'iléon au caecum, est soulevé par l'artère caecale antérieure en un *repli mésentérico-caecal,* tendu de la face antérieure du mésentère à celle du caecum ; ainsi est réalisée une *fossette iléo-caecale antérieure,* située devant la terminaison de l'iléon, et ouverte en dedans.

— **anormalement** (20 % des cas), le caecum peut être complètement accolé à la paroi postérieure, et semble ainsi rétro-péritonéal ; il peut pourtant être décollé chirurgicalement, et rendu mobile, en passant dans le plan du fascia de Toldt droit ;

à l'inverse, le caecum peut être exagérément mobile par l'intermédiaire d'un *véritable méso* qui le relie à distance à la fosse iliaque : une telle disposition favorise le volvulus ou l'invagination. (Fig. 5)

2. LE PERITOINE APPENDICULAIRE :

entouré complètement de péritoine, l'appendice est relié au caecum et à l'iléon terminal par un *méso,* soulevé par l'artère appendiculaire. (Fig. 9)

De forme quadrilatère, il présente quatre bords :

— *supérieur* : iléo-mésentérique,

— *droit* : très court, fixé au bord interne du caecum,

— *inférieur* : fixé sur le bord gauche de l'appendice, en laissant libre la pointe,

— *gauche* : libre, semi-lunaire, qui contient l'artère appendiculaire.

En avant de ce méso, un *repli iléo-appendiculaire,* soulevé par une branche récurrente iléale de l'artère appendiculaire, ou seulement par un petit muscle iléo-appendiculaire, détermine une petite *fossette iléo-appendiculaire,* ouverte en bas et à gauche. (Fig. 9)

FIGURE 8

Coupe sagittale de l'abdomen montrant les rapports du caecum.

14. Espace de Bogros.
15. Fossette rétro-caecale.
16. Caecum.
17. Péritoine pariétal antérieur.
18. Côlon ascendant.

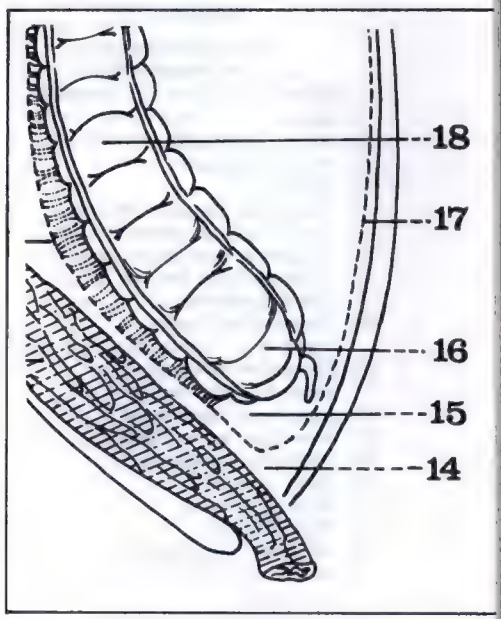

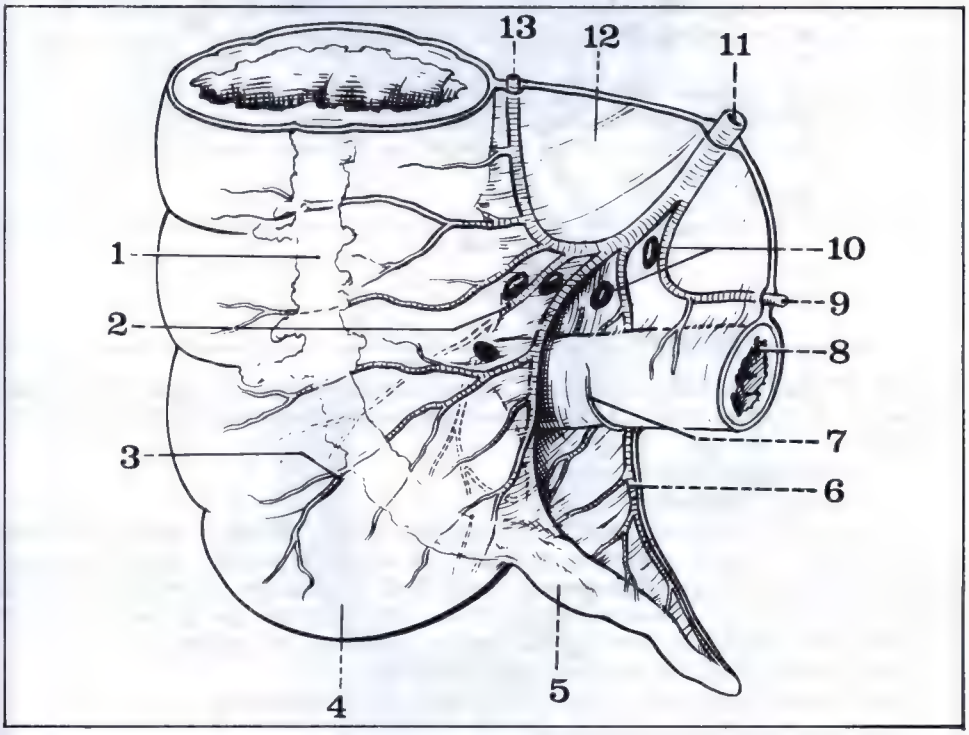

FIGURE 9

Le péritoine appendiculaire.

1. Bandelette antérieure.
2. Branche caecale postérieure.
3. Branche caecale antérieure.
4. Fond caecal.
5. Appendice.
6. Artère appendiculaire.
7. Branche récurrente iléale.
8. Iléon terminal.
9. Branche iléale.
10. Ganglions iléo-caecaux.
11. Artère colique inférieure droite.
12. Mésocôlon ascendant.
13. Branche colique (ascendante).

RAPPORTS

Situé dans la fosse iliaque droite, le cæcum occupe la *loge cæcale* fermée :

— en arrière : par le canal iliaque,

— en bas : par l'arcade crurale,

— en avant : par la paroi abdominale antérieure,

et ouverte :

— en haut : vers la cavité abdominale,

— en dedans : vers l'excavation pelvienne.

Les rapports du caecum se font par l'intermédiaire de ses faces, de ses bords, et de son fond.

1. **FACES :** (Fig. 10 et 12)

a) POSTERIEURE : d'avant en arrière, le caecum repose sur cinq plans :

— le péritoine pariétal postérieur,

— la couche celluleuse sous-péritonéale : où circulent les vaisseaux iliaques externes, les vaisseaux spermatiques, le nerf génito-crural, et l'uretère,

— le fascia iliaca,

— la couche celluleuse sous-aponévrotique : où circulent les vaisseaux circonflexes iliaques, les vaisseaux ilio-lombaires, le nerf fémoro-cutané et le nerf crural,

— le plan musculaire de l'iliaque (en dehors) et du psoas (en dedans).

Ces rapports sont rendus plus intimes si le caecum est complètement accolé.

FIGURE 10

Coupe horizontale du canal iliaque droit (segment inférieur de la coupe).

1. *Iléon.*
2. *Artère spermatique.*
3. *Nerf obturateur.*
4. *Uretère.*
5. *Vaisseaux iliaques externes.*
6. *Artère iliaque interne.*
7. *Chaîne sympathique sacrée.*
8. *Veine iliaque interne.*
9. *Tronc lombo-sacré.*
10. *Premier nerf sacré (dans le 1 er canal sacré primitif).*
11. *Deuxième nerf sacré (dans le canal sacré).*
12. *Ligament interosseux.*
13. *Interligne sacro-iliaque.*
14. *Veine ilio-lombaire.*
15. *Nerf crural.*
16. *Muscle iliaque.*
17. *Fascia iliaca.*
18. *Récessus rétro-caecal.*
19. *Artère circonflexe iliaque profonde.*
20. *Nerf fémoro-cutané.*
21. *Caecum.*
22. *Mésentère.*

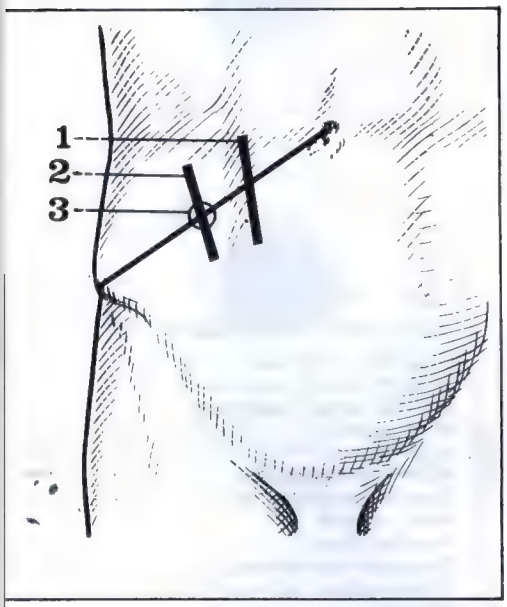

FIGURE 11

Projection et voies d'abord de l'appendice.

1. *Incision de Jalaguier.*
2. *Incision de Mac Burney.*
3. *Point de Mac Burney.*

b) ANTERIEURE : le caecum répond directement à la paroi abdominale antérieure, formée de trois couches musculaires superposées, de la profondeur à la superficie :

— le péritoine pariétal antérieur,

— le fascia transversalis,

— les trois muscles larges (transverse, petit oblique, grand oblique), traversés par les nerfs abdomino-génitaux, et entourés par des aponévroses qui forment en dedans la gaine du muscle grand droit ; le caecum répond à la fois à la partie antérieure des muscles larges et au tiers externe du grand droit ; les incisions chirurgicales permettent d'atteindre le caecum et l'appendice :

soit en dissociant les muscles larges (Mac Burney),

soit en pénétrant dans la gaine du grand droit (Jalaguier),

— le tissu cellulaire sous-cutané,

— la peau enfin, au niveau de laquelle le *point de Mac Burney**, qui repère souvent la projection de la base de l'appendice, correspond au milieu d'une ligne oblique unissant l'épine antéro-supérieure droite à l'ombilic (Fig. 11).

* MAC BURNEY Charles (1845-1913) - Chirurgien américain.

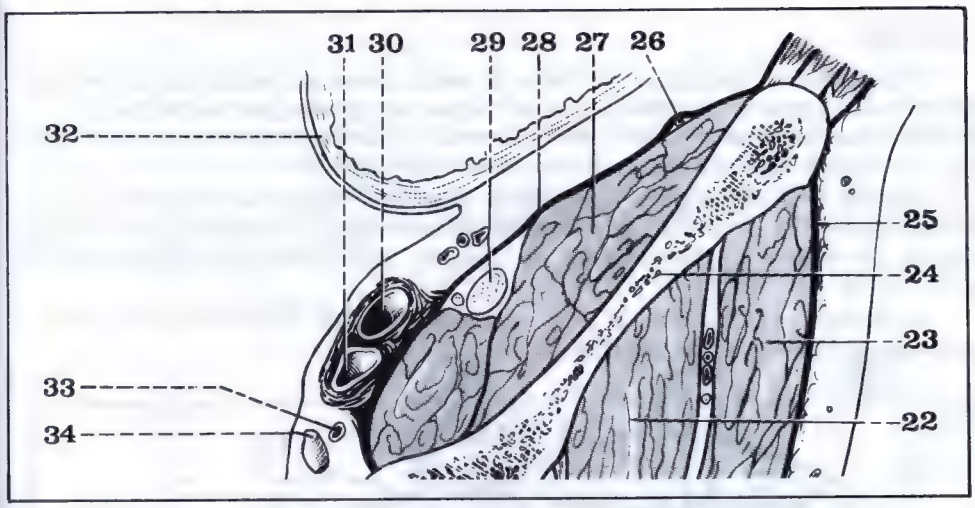

FIGURE 12

Coupe frontale du canal iliaque droit (segment antérieur de la coupe).

22. Muscle petit fessier.
23. Muscle moyen fessier.
24. Aile iliaque.
25. Aponévrose fessière superficielle.
26. Nerf fémoro-cutané.
27. Muscle psoas-iliaque.
28. Fascia iliaca.
29. Nerf crural.
30. Artère iliaque externe.
31. Veine iliaque externe.
32. Cæcum.
33. Artère ilio-lombaire.
34. Ganglion lymphatique.

2. **BORDS :** (Fig. 10, 12 et 13)

a) EXTERNE :

— *en bas* : le caecum répond à la portion latérale du canal iliaque, c'est-à-dire au muscle iliaque, recouvert par le fascia iliaca,

— *en haut* : au-dessus de la crête iliaque, il entre en rapport avec les muscles larges ; entre le caecum et la paroi commence la portion inférieure de la « gouttière pariéto-colique » qui se continue plus haut le long du côlon ascendant.

b) INTERNE : (Fig. 13)

— *en bas* : l'appendice, en situation normale, entre à peine en rapport avec le bord interne, mais, dans quelques cas, il est verticalement ascendant en direction de l'iléon,

— *en haut* : l'iléon terminal, orienté en haut et à droite, forme avec le caecum un angle aigu, l'angle iléo-caecal ; il est accompagné par la terminaison du mésentère, dans lequel circulent les vaisseaux caecaux.

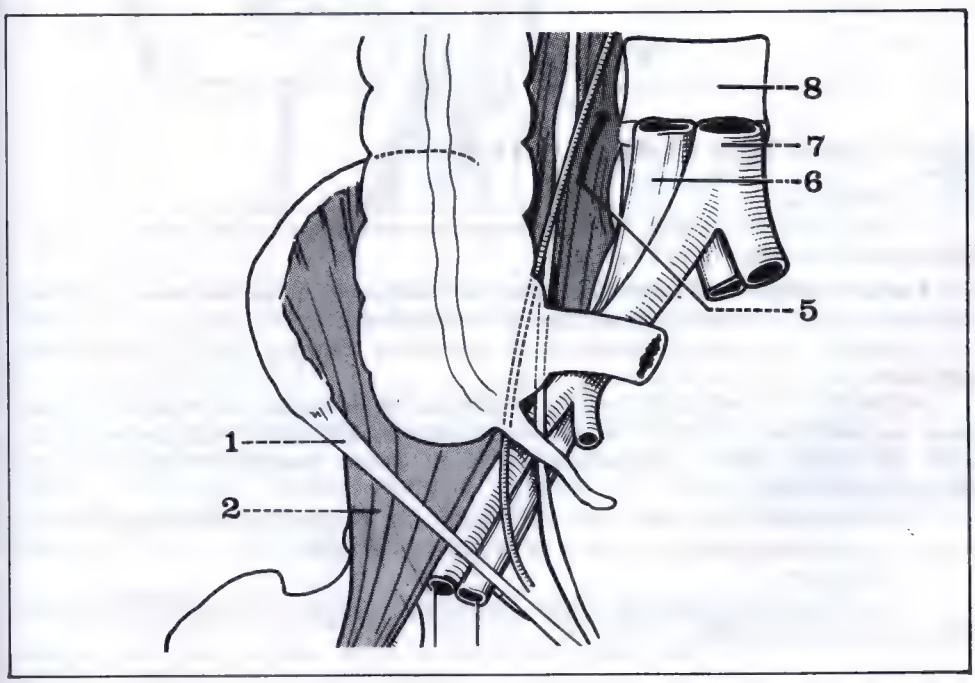

FIGURE 13

Vue antérieure du caecum montrant ses rapports avec la fosse iliaque droite.

1. Arcade crurale.
2. Muscle psoas-iliaque.
5. Nerf génito-crural droit.
6. Veine cave inférieure.
7. Aorte abdominale.
8. Corps de L3.

3. FOND :

L'appendice s'y implante, à la limite du bord interne, au point d'union des trois bandelettes ; il peut parfois plonger dans l'excavation pelvienne et entrer en rapport avec les organes du petit bassin ; chez la femme, sa pointe peut être reliée à l'ovaire par un véritable ligament appendiculo-ovarien (de Clado*).

Le fond cæcal répond à la partie basse de la fosse iliaque, au niveau de l'angle dièdre qu'elle forme avec la paroi abdominale antérieure ; il affleure ainsi l'arcade crurale, qui sépare le canal inguinal de l'anneau crural (possibilité de hernies du cæcum) (Fig. 13).

Au-dessous du péritoine, le long de l'arcade crurale, s'étend le tissu cellulo-graisseux de l'espace de Bogros (Fig. 8).

FIGURE 14

Vascularisation du caecum.

1. *Bandelette antérieure.*
2. *Branche caecale postérieure.*
3. *Branche caecale antérieure.*
4. *Fond caecal.*
5. *Appendice.*
6. *Artère appendiculaire.*
7. *Branche récurrente iléale.*
8. *Iléon terminal.*
9. *Branche iléale.*
10. *Ganglions iléo-caecaux.*
11. *Artère colique inférieure droite.*
12. *Mésocôlon ascendant.*
13. *Branche colique (ascendante).*

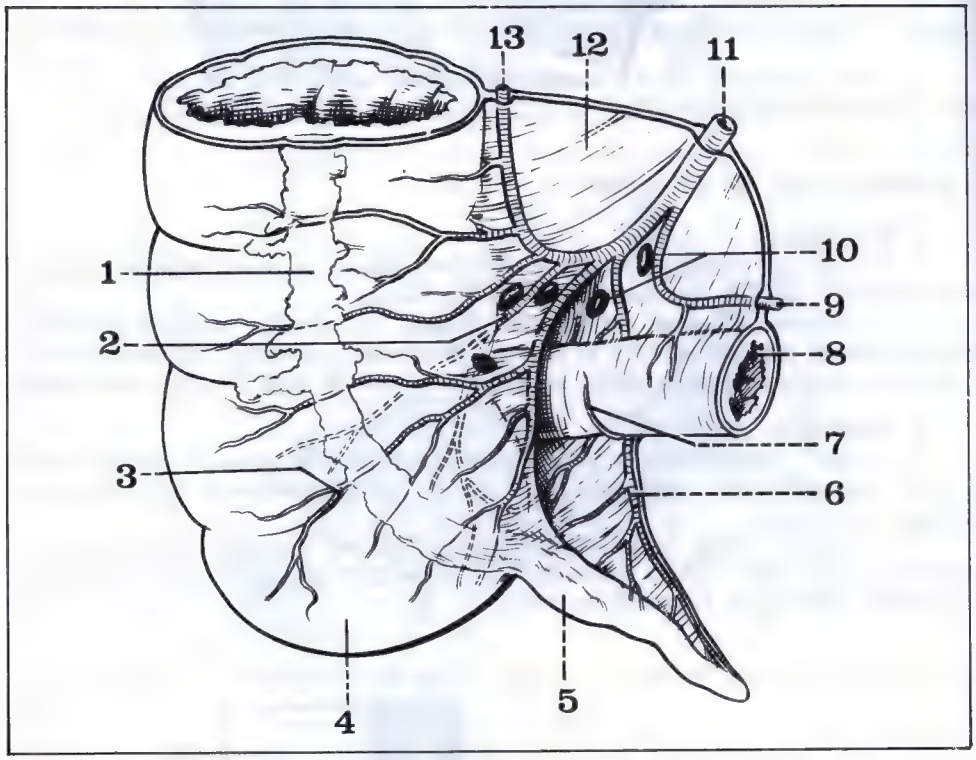

VASCULARISATION ET INNERVATION

1. ARTÈRES :

la vascularisation cæcale est assurée par une seule branche de l'artère mésentérique supérieure (Fig. 14 et 15) :

l'artère colique inférieure droite ou iléo-colique (Arteria Ileocolica), parfois considérée à tort comme la terminale de cette artère :

a) *origine* : un peu au-dessus de la bifurcation terminale de la mésentérique supérieure, à la hauteur du disque L4-L5,

b) *trajet* : le long de la portion inférieure de la racine du mésentère, elle passe en avant ou en arrière de la veine mésentérique supérieure, contourne la saillie du psoas, dans le mésocôlon accolé, et croise l'uretère et les vaisseaux spermatiques droits,

c) *terminaison* : à 6 ou 7 cm de l'angle iléo-colique, en un bouquet de 5 branches, provenant parfois de deux branches principales,

d) *branches :*

— *artère iléale* : qui suit l'iléon terminal, et s'unit à la dernière branche iléale de la mésentérique,

* CLADO Spiro (1856-1905) - Chirurgien à Paris.

— *artère appendiculaire* (A. Appendicularis) : qui passe derrière l'iléon, soulève le méso-appendice, et gagne l'appendice par 3 à 4 rameaux ; elle donne également la branche récurrente iléale, qui soulève le repli iléo-appendiculaire,

— *artère caecale antérieure* (A. Cecalis Anterior) : qui gagne la face antérieure du caecum, soulève le repli mésentérico-caecal, et se divise en 2 ou 3 rameaux sur la paroi caecale antérieure,

— *artère caecale postérieure* (A. Cecalis Posterior) : qui descend derrière l'angle iléo-colique, et se distribue à la paroi caecale postérieure, jusqu'au fond et jusqu'à la racine de l'appendice,

— *artère colique ascendante* (A. Ascendens) : qui constitue l'arcade para-colique du côlon ascendant.

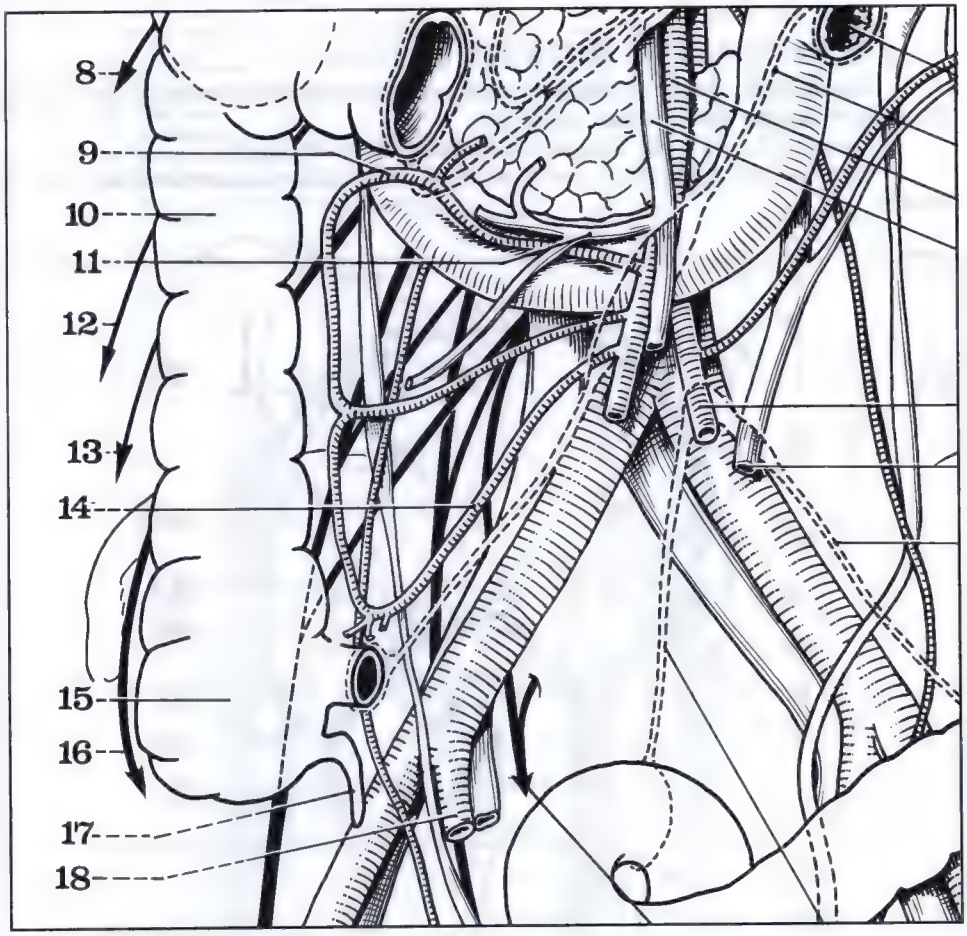

FIGURE 15

Le caecum et les artères coliques droites.

8. Nerf lombaire.
9. Artère colique supérieure droite.
10. Côlon ascendant.
11. Tronc veineux gastro-colique.
12. Nerf lombaire.
13. Nerf lombaire.
14. Artère colique inférieure droite.
15. Caecum.
16. Nerf fémoro-cutané droit.
17. Appendice.
18. Artère iliaque interne droite.

2. VEINES :

superposables aux artères, elles se jettent dans la veine iléo-colique, puis dans la veine mésentérique supérieure, tributaire du système porte.

3. LYMPHATIQUES :

— *les ganglions caecaux* sont situés en avant et en arrière du caecum,

— *les ganglions appendiculaires* sont situés dans le méso-appendice,

— tous rejoignent les *ganglions iléo-caecaux* situés autour de l'artère iléo-colique, et souvent responsables chez l'enfant du tableau inflammatoire de l'« adénite mésentérique » ; de là, ils suivent la veine mésentérique supérieure jusqu'au confluent portal commun.

4. NERFS :

issus du plexus mésentérique supérieur (du plexus solaire), ils forment 4 à 5 filets nerveux qui suivent l'artère mésentérique supérieure, puis sa branche iléo-colique, jusqu'aux tuniques du caecum.

Le côlon ascendant

Étendu du cæcum à l'angle colique droit, le côlon ascendant (Colon Ascendens) est un véritable réservoir intestinal doué d'un certain pouvoir digestif.

GÉNÉRALITÉS

1. DIMENSIONS :

- longueur = 12 à 15 cm
- calibre = 6 cm

2. CONFIGURATION EXTERNE (Fig. 16 et 18) :

- *bandelettes :* de type classique, c'est-à-dire une antérieure et deux postérieures (la postéro-interne étant la plus saillante),
- *bosselures :* 7 à 8, de volume décroissant de bas en haut,
- *appendices épiploïques :* peu nombreux, sous forme de simples franges graisseuses.

FIGURE 16

Coupe sagittale de l'abdomen montrant les rapports du côlon droit.

1. *Diaphragme.*
2. *Ligament coronaire.*
3. *Pédicule hépatique.*
4. *Surrénale droite.*
5. *Premier nerf lombaire (br. post.).*
6. *Rein droit.*
7. *Deuxième nerf lombaire.*
8. *Troisième nerf lombaire.*
9. *Quatrième nerf lombaire.*
10. *Vaisseaux spermatiques.*
11. *Gaine pré-rénale.*
12. *Péritoine pariétal postérieur.*
13. *Muscle psoas-iliaque droit.*
14. *Espace de Bogros.*
15. *Fossette rétro-caecale.*
16. *Caecum.*
17. *Péritoine pariétal antérieur.*
18. *Côlon ascendant.*
19. *Côlon transverse.*
20. *Angle colique droit.*
21. *Vésicule biliaire.*
22. *Ligament cystico-duodéno-colique.*
23. *Duodénum.*
24. *Foie.*
25. *Paroi chondro-costale droite.*

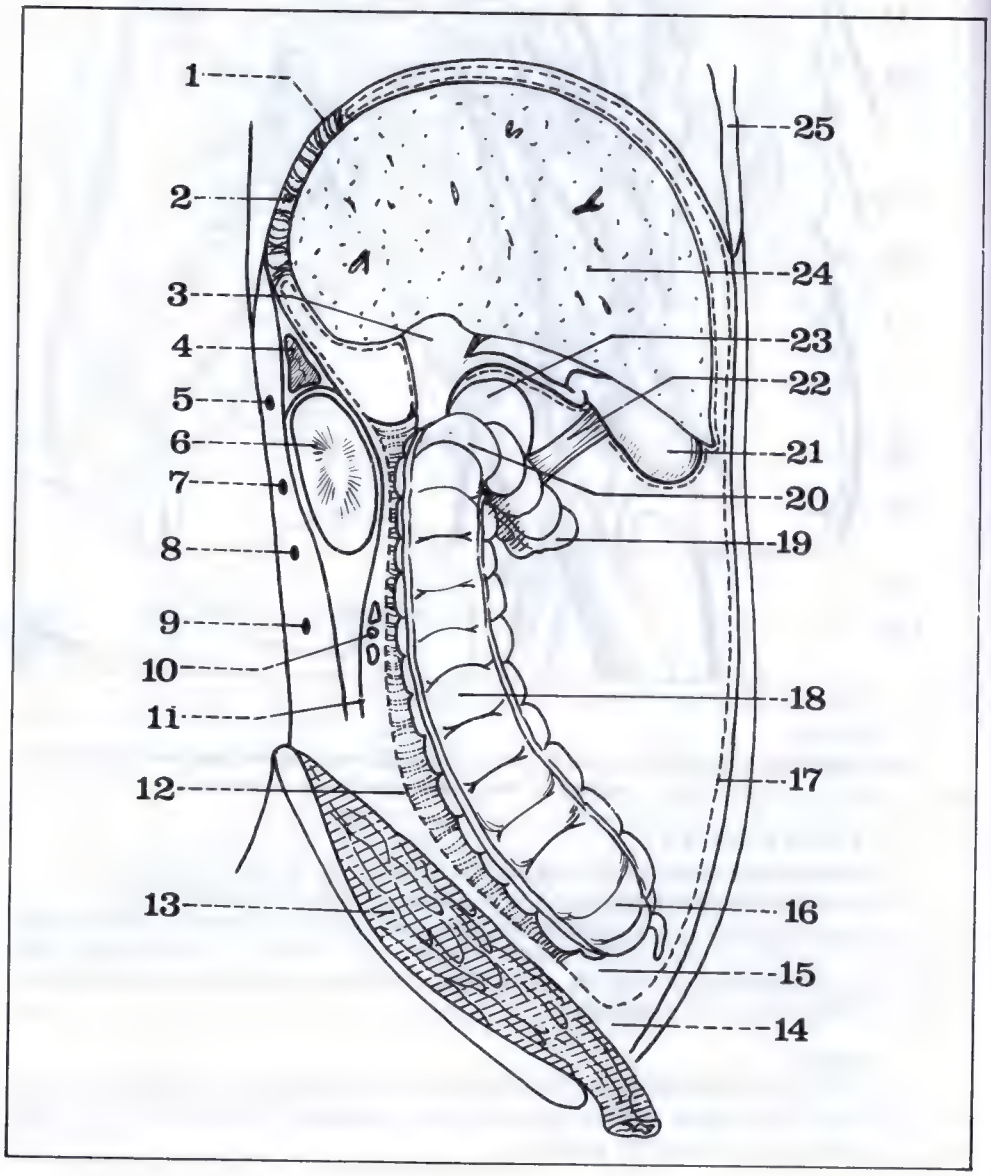

3. DIRECTION

oblique de bas en haut et d'avant en arrière, c'est-à-dire plus profond au voisinage de l'angle droit ;

la *radiographie* après lavement baryté le montre sous l'aspect d'un gros boudin à profondes incisures latérales, se présentant sous trois aspects : (Fig. 17)

— soit en arc à concavité interne,

— soit en colonne inclinée ou verticale,

— soit, plus rarement, en accordéon, lorsque le côlon est trop long.

FIGURE 17

Schéma radiologique du côlon droit.

1. Iléon terminal.
2. Valvule de Bauhin.
3. Caecum.
4. Appendice.
5. Côlon ascendant.
6. Angle colique droit.
7. Portion droite du côlon transverse.

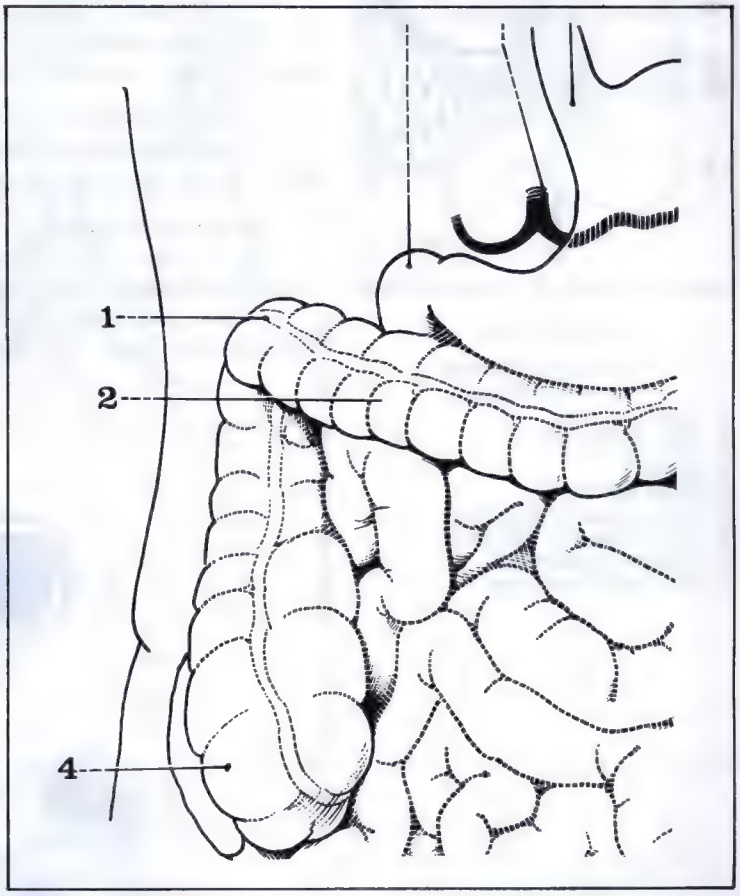

FIGURE 18

Le côlon droit.

1. Angle colique droit.
2. Côlon transverse.
4. Caecum.

MOYENS DE FIXITÉ (Fig. 16)

Le côlon ascendant et son méso sont accolés au péritoine pariétal postérieur par l'intermédiaire du *fascia de Toldt droit*, consécutif au rabattement de l'anse ombilicale ; il est limité :

— en haut : par une ligne allant de l'origine de la mésentérique supérieure au 2e duodénum,

— en bas : par une ligne allant de la bifurcation aortique à angle iléo-colique,

— en dedans : par l'artère mésentérique supérieure,

— en dehors : par le côlon ascendant.

Le décollement colo-pariétal permet assez facilement la libération du côlon et de son méso lors de l'hémicolectomie droite.

Dans un quart des cas, le côlon ascendant n'est pas accolé : complètement entouré par le péritoine, il est donc tout à fait libre dans la cavité abdominale, ce qui facilite son exérèse chirurgicale, mais expose aussi aux occlusions par volvulus.

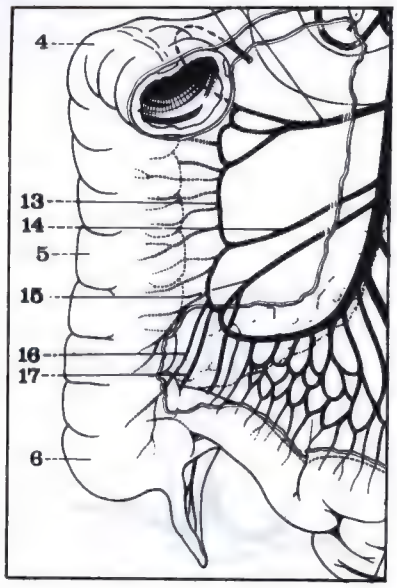

FIGURE 18 bis

Vascularisation artérielle du côlon ascendant.

4. Angle colique droit.
5. Côlon ascendant.
6. Cæcum.
13. Arcade paracolique.
14. Artère colique moyenne droite.
15. Artère colique inférieure droite.
16. Artère cæcale antérieure.
17. Artère cæcale postérieure.

RAPPORTS (Fig. 19)

a) POSTERIEURS :

par l'intermédiaire du fascia de Toldt, le côlon ascendant repose sur le muscle iliaque, puis sur le muscle carré des lombes ; à la partie haute, il entre en rapport avec le pôle inférieur du rein droit

b) INTERNES :

— en avant du mésocôlon : la masse de l'intestin grêle, dans sa portion iléale, correspondant aux anses verticales ;

— dans le mésocôlon : les vaisseaux coliques droits

— derrière le péritoine pariétal postérieur :

le 2e duodénum et le genu inferius, et, un peu plus bas, sur le relief du muscle psoas, l'uretère droit et les vaisseaux spermatiques.

c) EXTERNES :

la paroi abdominale latérale forme avec le côlon la *gouttière pariéto-colique*, dans laquelle peuvent circuler les collections suppurées ou hématiques.

d) ANTERIEURS :

— en bas : le côlon ascendant est directement en rapport avec les muscles larges de l'abdomen, que traversent les 11e et 12e nerfs intercostaux ;

— en haut : les anses grêles, ou le grand épiploon, peuvent s'interposer entre lui et la paroi abdominale

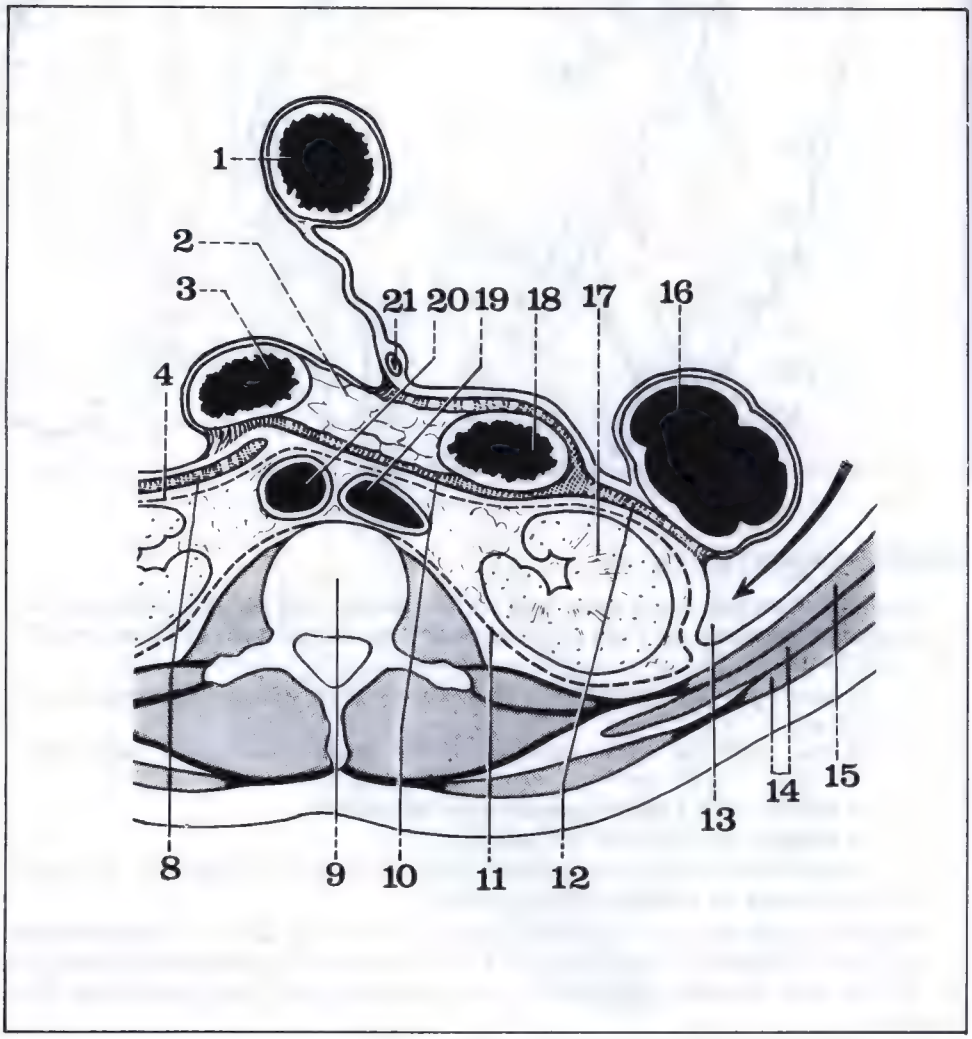

FIGURE 19

Coupe horizontale de l'abdomen passant, par la 2e vertèbre lombaire (segment inférieur de la coupe).

1. Première anse grêle.
2. Partie inférieure de la tête pancréatique.
3. Quatrième duodénum.
4. Fascia pré-rénal.
8. Fascia de Toldt gauche.
9. Deuxième vertèbre lombaire.
10. Fascia de Treitz.
11. Fascia rétro-rénal.
12. Fascia de Toldt droit.
13. Gouttière pariéto-colique droite.
14. Muscles grand et petit obliques.
15. Muscle transverse.
16. Côlon ascendant.
17. Rein droit.
18. Deuxième duodénum.
19. Veine cave inférieure.
20. Aorte abdominale.
21. Artère mésentérique supérieure.

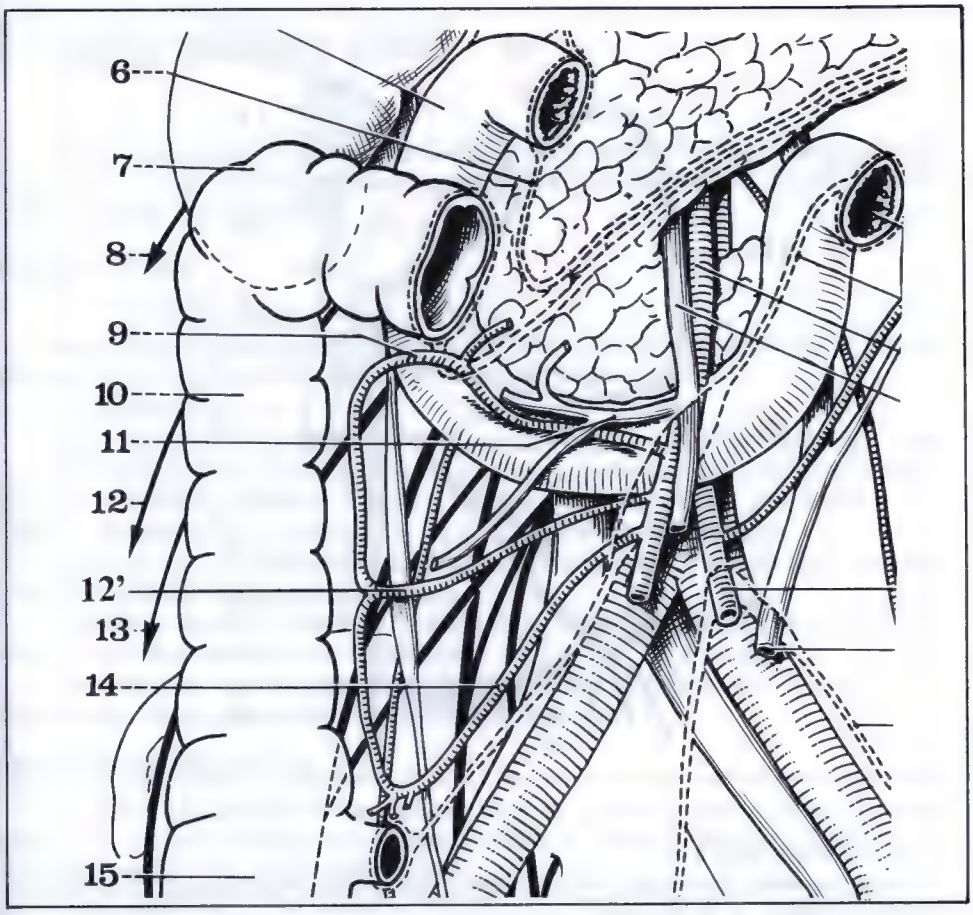

FIGURE 20

Vascularisation du côlon ascendant.

6. Limite droite du ligament gastro-colique.
7. Angle colique droit.
8. Nerf lombaire.
9. Artère colique supérieure droite.
10. Côlon ascendant.
11. Tronc veineux gastro-colique.
12. Nerf lombaire.
12'. Artère colique moyenne droite.
13. Nerf lombaire.
14. Artère colique inférieure droite.
15. Cæcum.

VASCULARISATION ET INNERVATION

1. ARTERES : (Fig. 18 bis)

— **l'artère colique moyenne droite** est la seule véritable artère du côlon ascendant, mais elle est très inconstante : (Fig. 20 et 21)

— origine : du tronc de la mésentérique supérieure, à égale distance entre les artères coliques inférieure et supérieure,

— trajet : transversal, dans le mésocôlon ascendant,

— terminaison : en deux branches :

- l'une descendante, anastomosée avec la branche colique de la colique inférieure,
- l'autre ascendante, anastomosée avec la colique supérieure droite,

— *l'arcade para-colique* ainsi réalisée longe le côlon ascendant, à 2 ou 3 cm du bord intestinal ; elle est unique, et entre en continuité :

— en bas : avec le système vasculaire du caecum,

— en haut : avec celui de l'angle colique droit ;

— *des vaisseaux droits,* espacés de 3 cm, s'en détachent par paires ou isolément, et se divisent en deux branches :

- ventrale : pour la face antérieure et le bord droit,
- dorsale : pour la face postérieure et le bord gauche.

Parmi ces vaisseaux droits : (Fig. 20 bis)

— les uns sont *longs* et volumineux, atteignant le côlon au niveau des incisures et irriguant les franges épiploïques ; ils ont sous leur dépendance un territoire colique de forme triangulaire à sommet mésocolique ;

— les autres sont *courts* et grêles, atteignant le côlon au niveau des bosselures ; ils constituent un système intermédiaire entre l'arcade paracolique et le bord mésocolique du côlon.

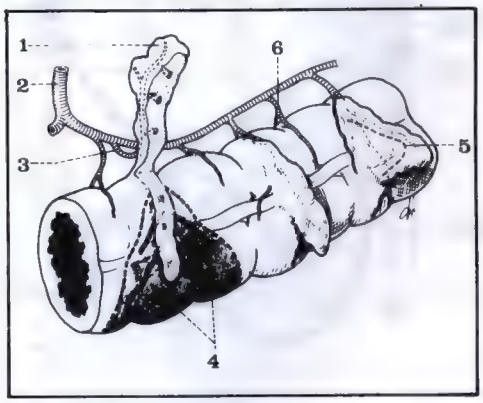

FIGURE 20 bis

Disposition des appendices épiploïques par rapports aux vaisseaux.

1. Appendice épiploïque désinséré.
2. Artère colique.
3. Vaisseau droit (long).
4. Zone d'irrigation du vaisseau long.
5. Appendice épiploïque.
6. Vaisseau droit (court).

FIGURE 21

Disposition des vaisseaux coliques droits (d'après Monod et Duhamel).

1. *Vaisseaux mésentériques supérieurs.*
2. *Tronc veineux gastro-colique (de Henle).*
3. *Ganglion principal.*
4. *Ganglion intermédiaire.*
5. *Artère colique inférieure droite.*
6. *Terminaison de la mésentérique supérieure.*
7. *Branche iléale.*
8. *Branche colique de la caecale antérieure.*
9. *Ganglion para-colique.*
10. *Artère colique moyenne droite.*
11. *Arcade para-colique.*
12. *Branche ascendante (ou colica media) de la colique supérieure droite.*

En pointillé, les variations d'origine de la colique moyenne.

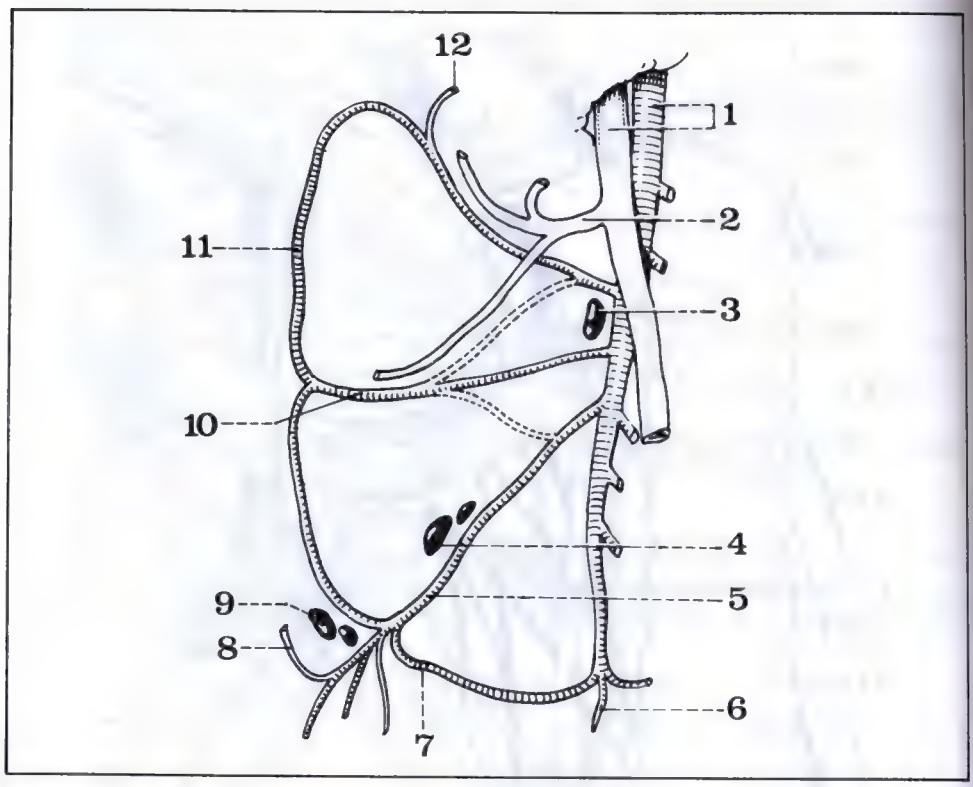

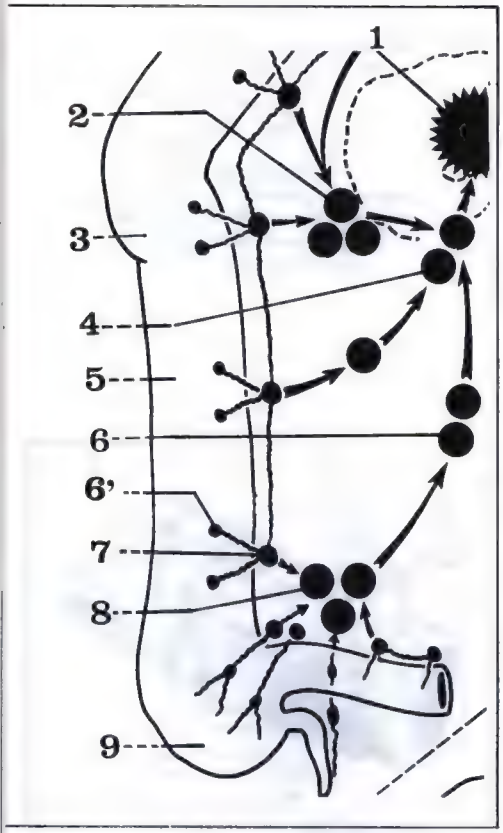

FIGURE 22

Irrigation lymphatique du côlon droit.

1. *Groupe central rétro-pancréatique.*
2. *Groupe intermédiaire.*
3. *Angle colique droit.*
4. *Groupe principal.*
5. *Côlon ascendant.*
6. *Groupe principal.*
6'. *Groupe épicolique.*
7. *Groupe paracolique.*
8. *Ganglions iléo-cæcaux.*
9. *Cæcum.*

2. VEINES (Fig. 21) :

superposables aux artères, elles réalisent une arcade plus éloignée du côlon que l'arcade artérielle, et se drainant :

— vers le bas : dans la veine colique inférieure (ou iléo-colique),

— vers le haut ; dans la veine colique supérieure, qui, par le tronc gastro-colique de Henle débouche dans la veine mésentérique supérieure.

3. LYMPHATIQUES : (Fig. 22)

strictement compris dans l'aire du mésocôlon ascendant, ils se répartissent dans 5 groupes ganglionnaires :

— groupe épicolique : situé sur la paroi même du côlon,

— groupe paracolique : situé le long de l'arcade paracolique,

— groupe intermédiaire : le long des vaisseaux coliques inférieurs, moyens, et supérieurs,

— groupe principal : au niveau de l'origine des artères coliques,

— groupe central : le long du tronc de l'artère mésentérique supérieure jusqu'au confluent portal rétro-pancréatique.

Les cancers du côlon ascendant comme ceux du caecum, évoluent assez tardivement vers ce dernier groupe : ils ont donc une assez bonne réputation pronostique.

4. NERFS :

issus du plexus mésentérique supérieur, ils possèdent deux contingents :

— sympathique : qui dépend du plexus solaire et des nerfs splanchniques,

— para-sympathique : qui dépend du nerf pneumogastrique droit.

L'angle colique droit

Formé par la jonction du côlon ascendant et du côlon transverse, l'angle colique droit (Flexura Coli Dextra) est souvent appelé « angle hépatique », en raison de ses rapports étroits avec le foie.

GÉNÉRALITÉS

1. SITUATION (Fig. 23) :

sous la face inférieure du foie, à hauteur de l'extrémité antérieure de la 10e côte ; plus facile à atteindre que l'angle gauche, surtout s'il est ptosé.

2. FORME (Fig. 24) :

l'angle droit peut manquer, par arrêt de l'évolution de l'anse ombilicale, mais cette disposition est rare ; lorsqu'il existe il présente un mouvement de torsion dû au fait que sa branche afférente (côlon ascendant) est postérieure par rapport à sa branche efférente (côlon transverse) ; on peut lui décrire deux aspects :

– simple : avec un coude unique, réalisant plus souvent un angle aigu (inférieur à 50°) qu'un angle droit, ou même obtus ;

– double : suivant le mode de fixation, avec une angulation latérale, pré-rénale, et une angulation médiale, pré-duodénale.

En radiologie : les deux branches de l'angle droit se superposent sur les clichés en incidence antéro-postérieure. (radiographie page 2031).

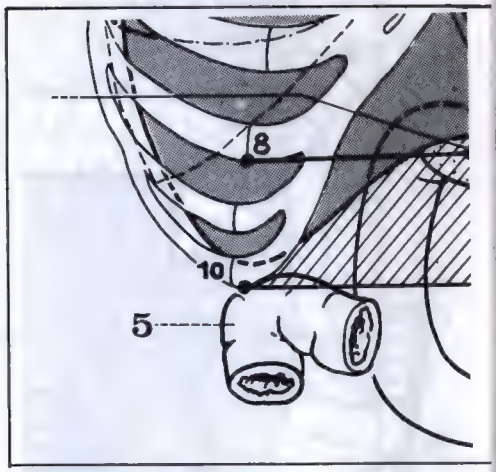

FIGURE 23

Situation de l'angle colique droit (5).

MOYENS DE FIXITÉ (Fig. 25)

L'appareil suspenseur de l'angle droit dépend avant tout du processus d'accolement de la branche afférente sur le plan postérieur ; avec Descomps, on décrit très schématiquement trois plans ligamentaires :

a) **plan profond** : rétro-colique, formant la « lame fixatrice du coude droit » de Buy, partie supérieure du fascia de Toldt, où on a pu individualiser un ligament réno-colique, et un ligament phréno-colique ;

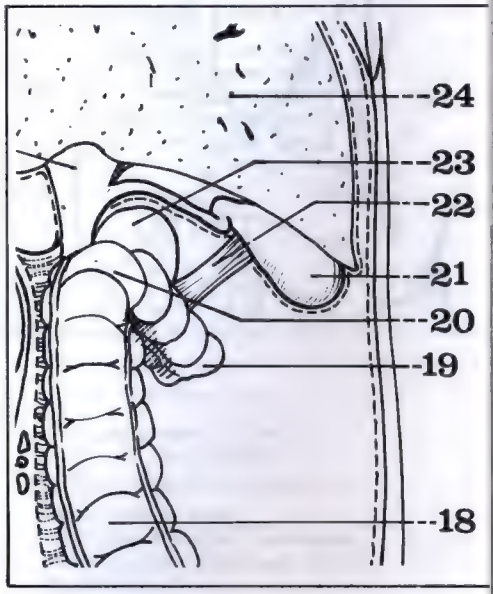

FIGURE 24

Rapports de l'angle colique droit.

18. Côlon ascendant.
19. Côlon transverse.
20. Angle colique droit.
21. Vésicule biliaire.
22. Ligament cystico-duodéno-colique.
23. Duodénum.
24. Foie.

FIGURE 25

Moyens de fixité de l'angle colique droit (D'après Paitre et Giraud).

1. Foie.
2. Vésicule biliaire.
3. Ligament cystico-colique (sectionné).
4. Pôle supérieur du rein droit.
5. Ligament hépato-colique.
6. Ligament réno-colique.
7. Angle colique droit.
8. Ligament phréno-colique droit.
9. Côlon ascendant.
10. Portion droite du côlon transverse.
11. Expansion droite du grand épiploon.
12. Ligament omento-côlo-pariétal (sectionné).
13. Ligament duodéno-colique.
14. Genu superius.
15. Petit épiploon.

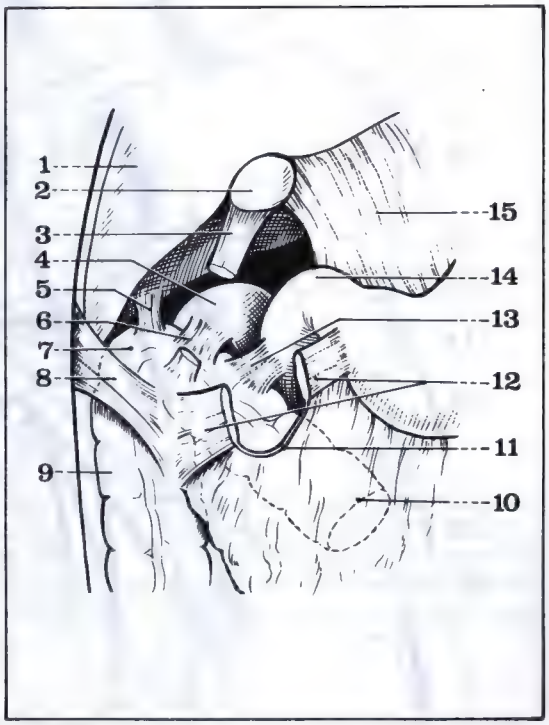

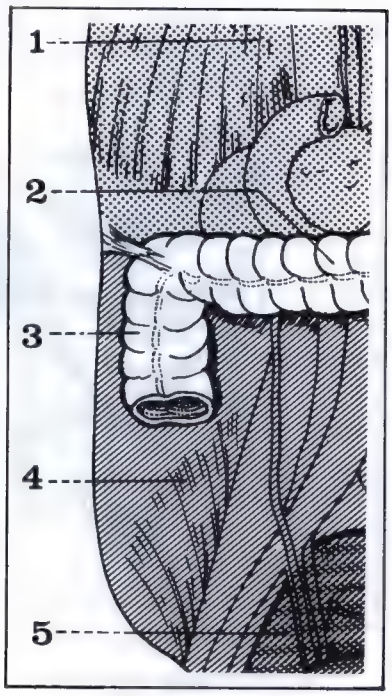

FIGURE 26

L'angle colique droit.

1. *Etage sus-mésocolique.*
2. *Côlon transverse.*
3. *Côlon ascendant.*
4. *Etage sous-mésocolique.*
5. *Cavité pelvienne.*

b) **plan moyen** : viscéro-colique, rarement complet, formé par le ligament cystico-duodéno-colique, (Ansel et Sencert) et par le ligament hépato-colique,

c) **plan superficiel** : pré-colique, représenté par l'expansion droite du grand épiploon, qui s'étale devant l'angle droit en un ligament omento-côlo-pariétal.

En raison des variations d'accolement, l'angle droit du côlon est beaucoup moins fixe que l'angle gauche.

RAPPORTS (Fig. 26 et 27)

a) POSTERIEURS :

l'angle droit repose sur la partie moyenne du rein droit, mais laisse apparaître le pôle inférieur du rein derrière le mésocôlon ascendant

b) INTERNES :

l'extrémité inférieure de la surrénale et, plus en dedans, la 2e portion du duodénum

c) EXTERNES :

l'extrémité supérieure de la gouttière pariéto-colique.

d) SUPERIEURS :

l'angle droit marque son empreinte sur la face inféro-interne du lobe droit du foie, en avant de l'empreinte rénale, et en dehors de la vésicule biliaire

e) INFERIEURS :

les boucles des 2e et 3e anses horizontales du jéjunum

f) ANTERIEURS :

l'angle droit ne répond à la paroi abdominale que s'il est ptosé ; il est normalement séparé de l'extrémité antérieure de la 10e côte par le foie, et par le bord droit du grand épiploon.

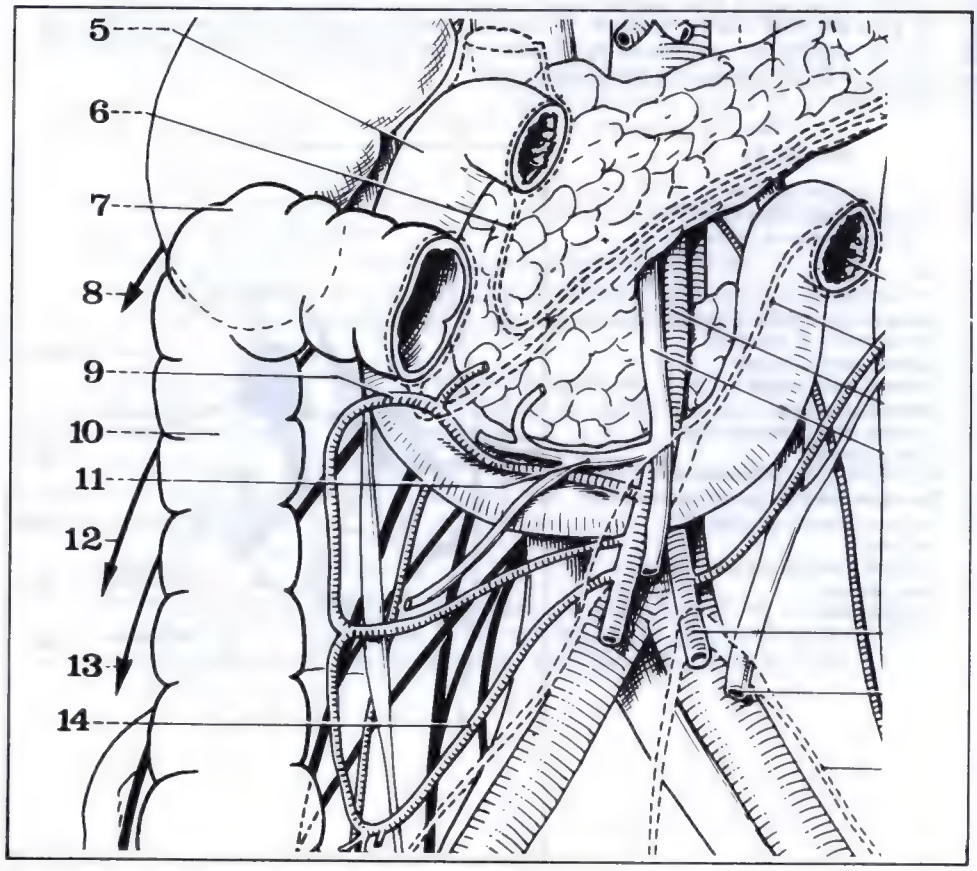

FIGURE 27

Rapports de l'angle droit.

5. *Deuxième portion du duodénum.*
6. *Limite droite du ligament gastro-colique.*
7. *Angle colique droit.*
8. *Nerf lombaire.*
9. *Artère colique supérieure droite.*
10. *Côlon ascendant.*
11. *Tronc veineux gastro-colique.*
12. *Nerf lombaire.*
13. *Nerf lombaire.*
14. *Artère colique inférieure droite.*

VASCULARISATION ET INNERVATION

1. ARTÈRES :

– **l'artère colique supérieure droite** irrigue l'angle droit, mais aussi une portion importante du côlon transverse (Fig. 27 et 28) :

– *origine :* du bord droit de l'artère mésentérique supérieure, entre le bord inférieur de l'isthme du pancréas et le bord supérieur du 3e duodénum ;

– *trajet :* oblique en haut et à droite, d'abord sous le péritoine pariétal postérieur, puis dans la racine du mésocôlon transverse (devant le 2e duodénum) enfin entre les deux feuillets du très court mésocôlon transverse droit ;

– *terminaison :* après 5 cm de trajet, elle se divise en deux branches, non pas en face de l'angle droit lui-même, mais à quelques centimètres en dedans, près de la portion droite du côlon transverse :

• *branche descendante,* droite, ou artère de l'angle droit (A. Colica Dextra), se rapprochant du bord interne du côlon ascendant pour s'anastomoser avec la colique moyenne, dans l'arcade para-colique.

• *branche ascendante,* gauche (A. Colica Media) suivant le bord inférieur du côlon transverse et formant le pilier droit de l'arcade de Riolan.

Dans l'angle de division de ces deux branches peuvent se former des arcades de 2e ou 3e ordre.

2. VEINES (Fig. 27) :

– **la veine colique supérieure droite** suit le bord inférieur de son artère, et forme, avec la gastro-épiploïque droite et la pancréato-duodénale inférieure droite, le tronc veineux gastro-colique (de Henle).

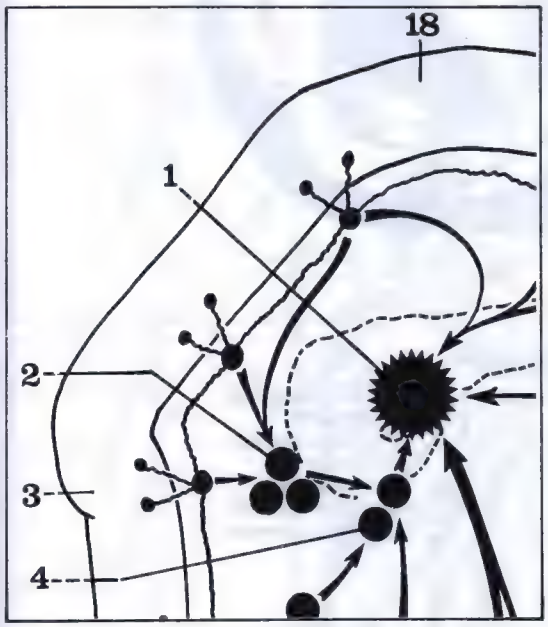

FIGURE 29

Irrigation lymphatique de l'angle droit.

1. Groupe central rétro-pancréatique
2. Groupe intermédiaire.
3. Angle colique droit.
4. Groupe principal.
18. Côlon transverse.

3. LYMPHATIQUES : (Fig. 29)

suivant les vaisseaux coliques supérieurs droits, ils rejoignent un *relai pré-pancréatique,* formé par 4 ou 5 ganglions placés devant le pancréas, dans l'angle du genu inferius ; ce n'est qu'après cette étape supplémentaire qu'ils atteignent le *groupe central rétro-pancréatique.* Néanmoins, les cancers de cette portion, privés des autres groupes intermédiaires, évoluent plus vite vers le groupe central que ceux du côlon ascendant et du caecum.

4. NERFS :

issus du plexus mésentérique supérieur

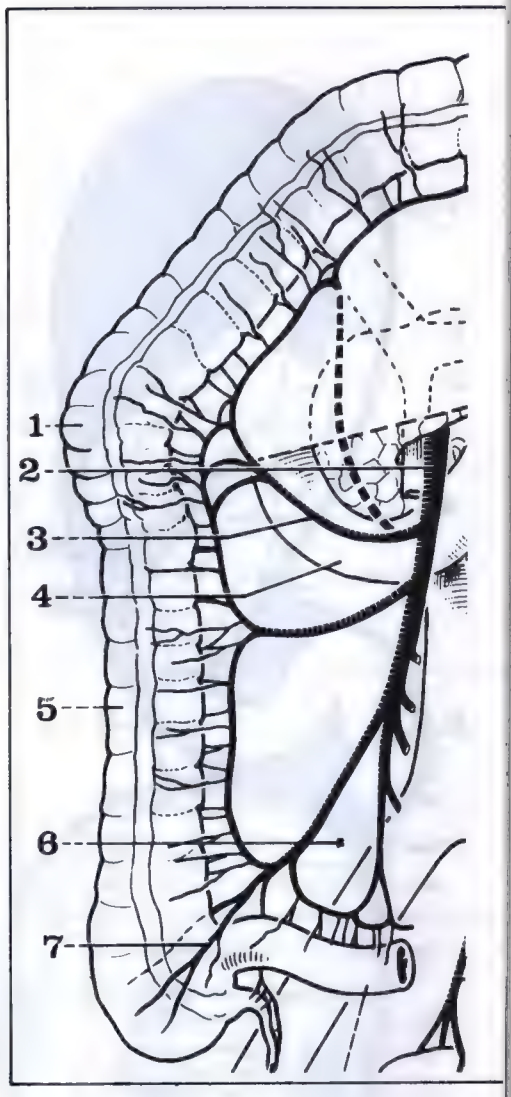

FIGURE 28

Vascularisation artérielle de l'angle droit.
(le côlon transverse est soulevé).

1. Angle colique droit.
2. Artère mésentérique supérieure.
3. Artère colique supérieure droite.
4. Duodénum.
5. Côlon ascendant.
6. Aire avasculaire de Trèves.
7. Artère caecale antérieure.

En pointillé : l'artère colica media « accessoire ».

La portion droite du côlon transverse

Segment moyen du gros intestin, le côlon transverse (Colon Transversum) est étendu de l'angle droit à l'angle gauche.

GÉNÉRALITÉS

1. DEFINITION :

la portion droite fait suite à l'angle droit, et se termine classiquement au croisement des vaisseaux mésentériques supérieurs, à droite de l'angle duodéno-jéjunal ; elle forme la *portion sous-hépatique* ou *portion fixe,* reliée à la paroi postérieure par un méso court.

Mais les recherches anatomiques modernes, basées sur le territoire vasculaire de la mésentérique supérieure, tendent à repousser vers la ligne médiane la limite de la portion droite, au-delà de la partie moyenne du côlon transverse.

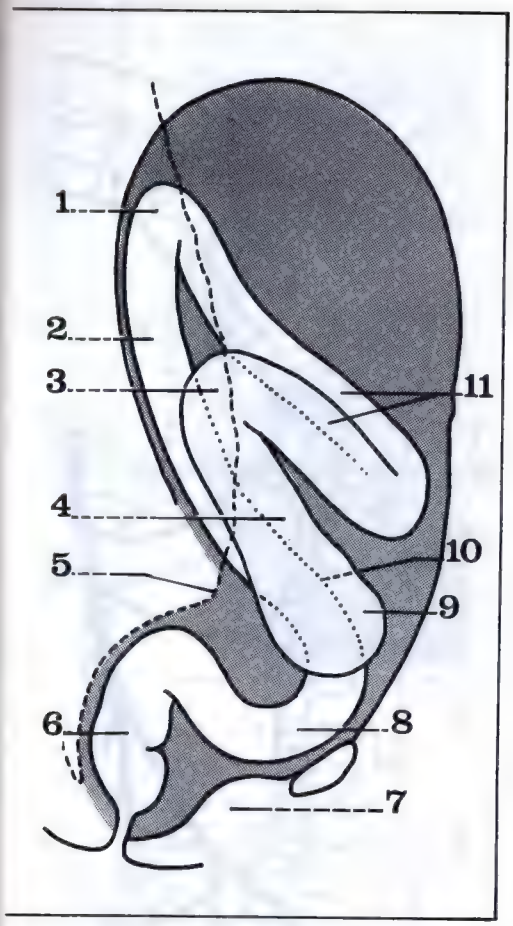

FIGURE 30

Vue de profil schématique du côlon (d'après Merz).

1. *Angle colique gauche.*
2. *Côlon descendant.*
3. *Angle colique droit.*
4. *Côlon ascendant.*
5. *Promontoire.*
6. *Rectum.*
7. *Petit bassin.*
8. *Côlon sigmoïde.*
9. *Caecum.*
10. *Côlon iliaque.*
11. *Côlon transverse.*

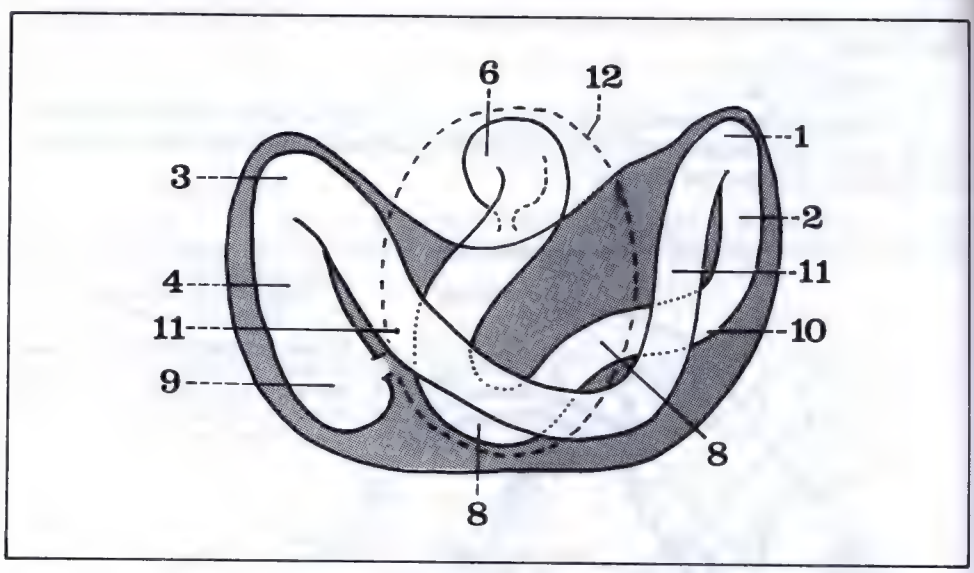

FIGURE 31

Projection horizontale schématique du côlon (d'après Merz).

1. *Angle colique gauche.*
2. *Côlon descendant.*
3. *Angle colique droit.*
4. *Côlon ascendant.*
6. *Rectum.*
8. *Côlon sigmoïde.*
9. *Cæcum.*
10. *Côlon iliaque.*
11. *Côlon transverse.*
12. *Détroit supérieur.*

2. DIMENSIONS :

— longueur = environ 15 cm (soit le 1/3 du transverse)
— calibre = 6 cm (plus important que la portion gauche)

3. DIRECTION : (Fig. 30 et 31)

le plus souvent en S allongé, formant l'« anse sinueuse », oblique en bas, en avant et à gauche, et de plus en plus superficielle à mesure qu'elle se rapproche de la ligne médiane

4. ASPECTS

tube bosselé et irrégulier, présentant :
— des bandelettes : 1 inférieure et 2 supérieures (antérieure + postérieure),
— des appendices épiploïques : disposés en une seule rangée,
— et, sur son bord antéro-supérieur, l'insertion du grand épiploon.

MOYENS DE FIXITÉ (Fig. 33)

— *en dehors :* comme l'angle droit, la portion droite du transverse est fixée au péritoine pariétal postérieur par le fascia d'accolement de Toldt ;

— *en dedans :* le mésocôlon transverse est encore ici très court, attaché en arrière par sa racine, oblique en haut et à gauche.

RAPPORTS

a) POSTÉRIEURS (Fig. 32 et 33) :

— *en dehors :* le bord interne du rein droit, à sa partie moyenne, le bassinet droit et l'origine de l'uretère,

— *en dedans :* la 2e portion du duodénum (union 1/3 supérieur, 2/3 inférieurs) et la tête du pancréas.

b) SUPÉRIEURS :

le fond de la vésicule biliaire est en rapport étroit avec la portion droite du côlon transverse, souvent uni par le ligament cystico-colique.

b) ANTERIEURS :

la paroi abdominale, au niveau de l'hypocondre droit, séparée du côlon par la portion droite du grand épiploon.

FIGURE 33

Coupe verticale de l'abdomen passant par l'hiatus de Winslow

1. *Veine sus-hépatique.*
2. *Partie rétro-cave du lobe de Spigel.*
3. *Veines sus-hépatiques accessoires*
4. *Pôle supérieur de la glande surrénale droite.*
5. *Fascia de Treitz.*
6. *Fascia de Toldt.*
7. *Troisième duodénum.*
8. *Côlon transverse.*
9. *Pancréas.*
10. *Premier duodénum.*
11. *Hiatus de Winslow.*
12. *Voie biliaire principale.*
13. *Veine porte.*
14. *Veine cave inférieure.*
15. *Foie.*
16. *Diaphragme.*

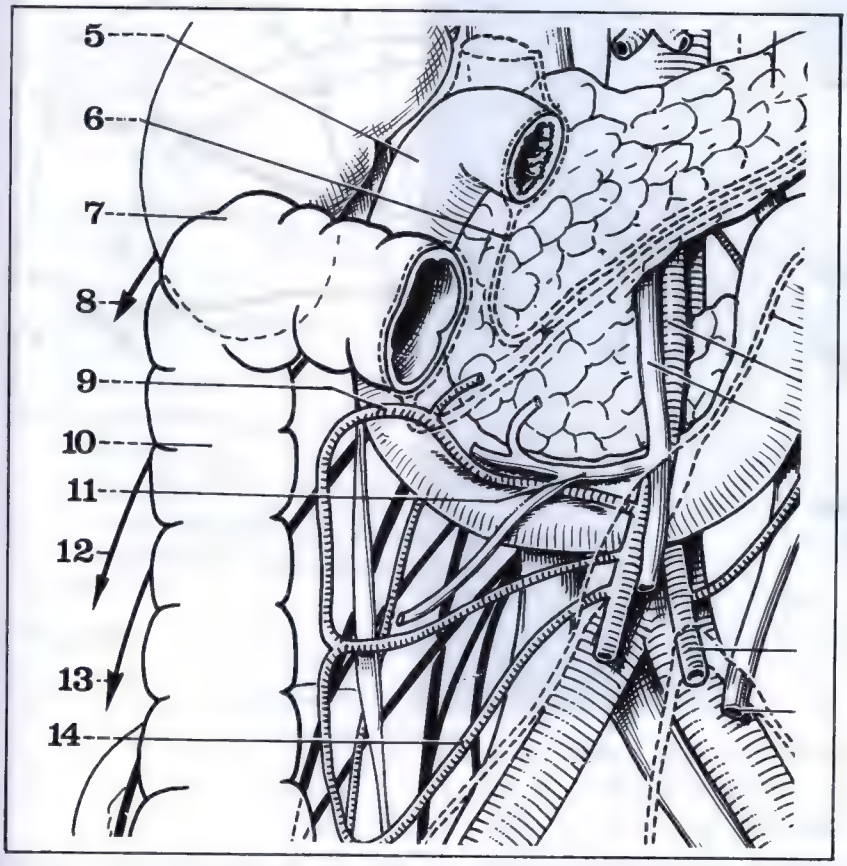

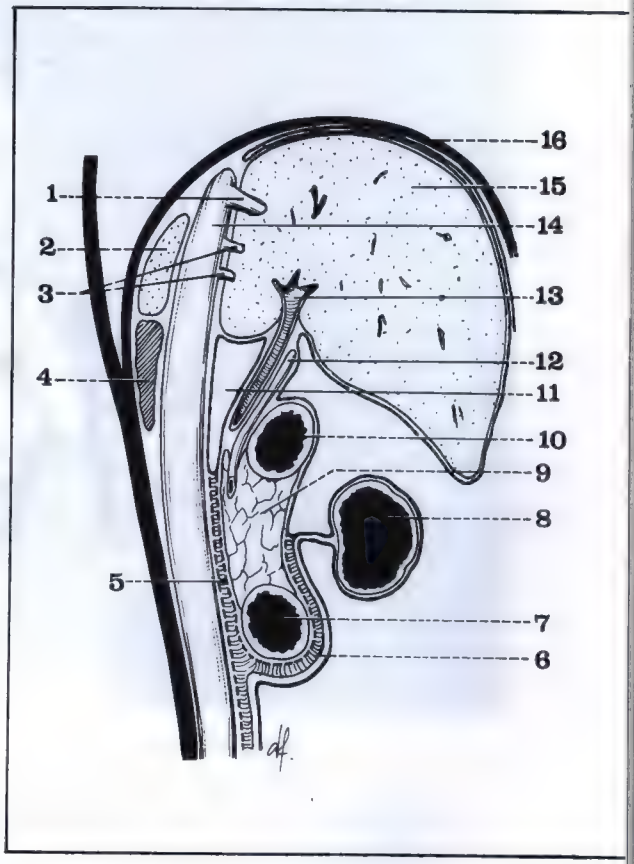

FIGURE 32

Rapports de la portion droite du côlon transverse.

5. *Deuxième portion du duodénum.*
6. *Limite droite du ligament gastro-colique.*
7. *Angle colique droit.*
8. *Nerf lombaire.*
9. *Artère colique supérieure droite.*
10. *Côlon ascendant.*
11. *Tronc veineux gastro-colique.*
12. *Nerf lombaire.*
13. *Nerf lombaire.*
14. *Artère colique inférieure droite.*

VASCULARISATION

1. ARTÈRES :

— **la colica media,** branche ascendante de la colique supérieure droite, assure la vascularisation de la portion droite du côlon transverse, en formant l'*arcade de Riolan* qui chemine dans le mésocôlon transverse, à 3 cm du côlon ;

— **la colica media « accessoire »** renforce cette arcade dans 1/4 des cas et constitue l'artère du côlon transverse ; collatérale de la colica média, ou branche directe de la mésentérique supérieure, elle monte dans le mésocôlon transverse et rejoint la partie moyenne de l'arcade de Riolan. (Fig. 34 = artère en pointillé).

2. LYMPHATIQUES (Fig. 35) :

comme ceux de l'angle droit, ils rejoignent le *relais pré-pancréatique,* et atteignent secondairement le confluent portal commun.

FIGURE 34

Vascularisation artérielle de la portion droite du côlon transverse.

1. Angle colique droit.
2. Artère mésentérique supérieure.
3. Artère colique supérieure droite.
4. Duodénum.
23. Arcade de Riolan.

En pointillé : la colica media « accessoire ».

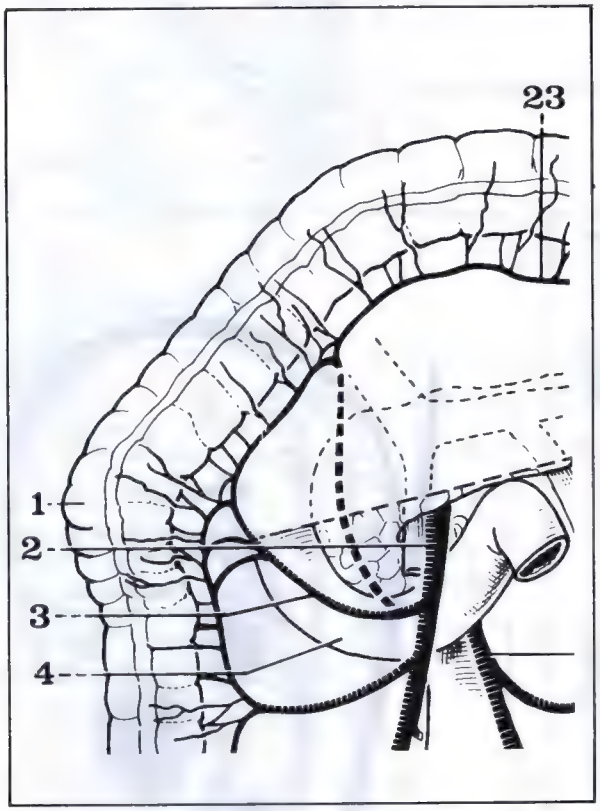

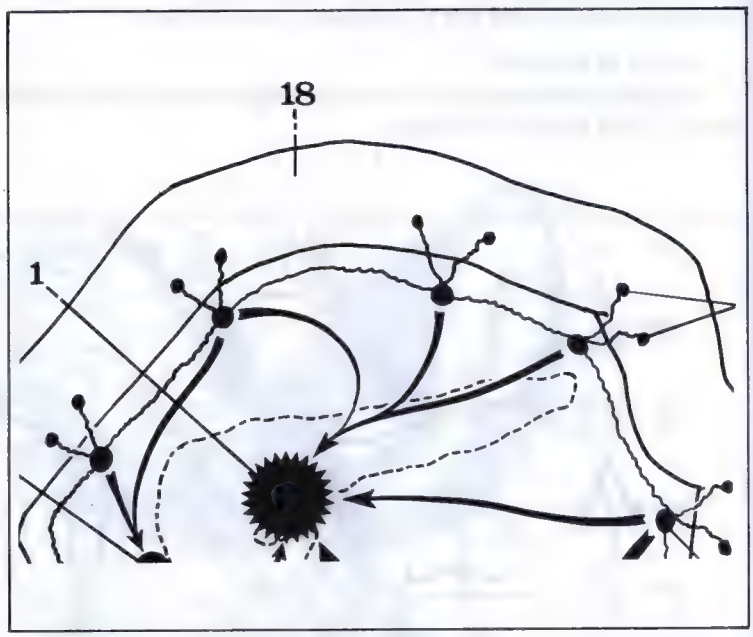

FIGURE 35

Irrigation lymphatique du côlon transverse.

1. Groupe central rétro-pancréatique
18. Côlon transverse.

CONCLUSION

La chirurgie du cancer colique droit utilise de façon précise ces rapports anatomiques. L'hémicolectomie droite tient compte :

— des données vasculaires : la totalité du côlon droit étant vascularisée par les branches coliques de la mésentérique supérieure,

— de la diffusion lymphatique : le long des axes vasculaires, atteignant rapidement les ganglions principaux, à l'origine des artères coliques.

Cette intervention consiste à enlever en bloc le caecum, le côlon ascendant, et la moitié droite du côlon transverse, c'est-à-dire la totalité du côlon droit.

18 le côlon gauche

PLAN

La portion gauche du côlon transverse :
- généralités
- moyens de fixité
- rapports
- vascularisation et innervation

L'angle colique gauche :
- généralités
- moyens de fixité
- rapports
- vascularisation et innervation

Le côlon lombo-iliaque :
- généralités
- moyens de fixité
- rapports
- vascularisation et innervation

Le côlon sigmoïde :
- généralités
- moyens de fixité :
  - méso-sigmoïde
  - ligaments accessoires
- rapports
- vascularisation et innervation :
  - artères :
  - la mésentérique inférieure
  - veines
  - lymphatiques
  - nerfs

Conclusion

Le côlon gauche s'étend de la portion moyenne du côlon transverse au rectum. Entièrement vascularisé par les branches de l'artère mésentérique inférieure, il correspond, pour sa partie haute, à un segment de passage, et, pour sa partie basse, à un segment de stase pré-défécatoire.

On le subdivise en quatre parties : portion gauche du côlon transverse, angle gauche, côlon lombo-iliaque, et côlon sigmoïde, dont la solidarité chirurgicale peut conduire à une exérèse globale : l'hémicolectomie gauche.

La portion gauche du côlon transverse

GÉNÉRALITÉS

1. DÉFINITION

la portion gauche prolonge la portion droite jusqu'à l'angle colique gauche ; elle commence classiquement sous le pylore, à gauche du croisement des vaisseaux mésentériques, et forme la *portion sous-gastrique* ou *portion mobile,* reliée à la paroi postérieure par un méso long.

Nous avons déjà vu (cf. Côlon droit) que les recherches anatomiques modernes, basées sur des études vasculaires, tendent à réduire la longueur de cette portion gauche, au profit de la portion droite, en raison de la prédominance habituelle de la mésentérique supérieure.

2. DIMENSIONS : (Fig. 1 et 2)

— longueur = environ 30 cm (soit les 2/3 du transverse),
— calibre = 4 à 5 cm (moins important que la portion droite).

3. DIRECTION :

oblique en haut et à gauche, décrivant une courbe régulière, concave en arrière et en haut, l' « arc des côlons » qui épouse assez régulièrement la grande courbure gastrique ; superficielle dans sa portion libre, elle devient de plus en plus profonde à mesure qu'elle se rapproche de l'angle gauche. (Fig. 4)

Les variations sont fréquentes ; elles dépendent :
— de la longueur de l'anse colique
— du type morphologique du sujet :
côlon transversal chez les brévilignes,
colon en U ou en V chez les longilignes.

De cette façon, le point déclive est très variable, et peut aller de l'ombilic à la symphyse du pubis.

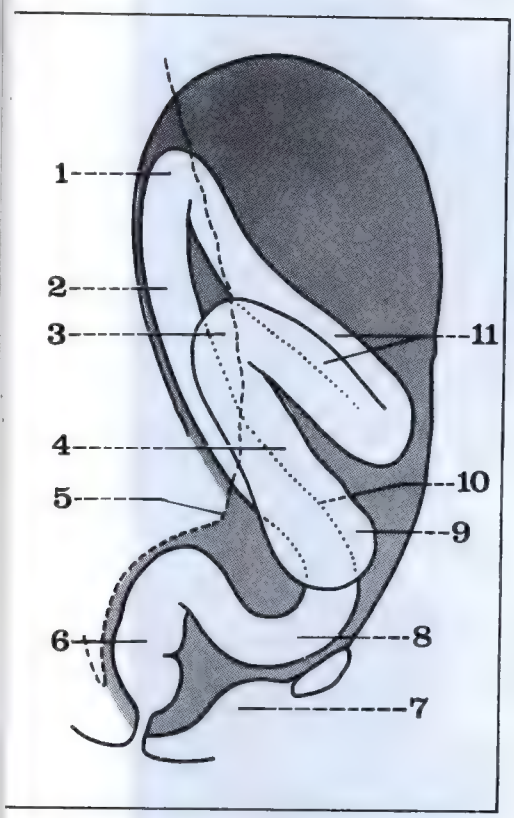

FIGURE 1

Vue de profil schématique du côlon (d'après Merz).

1. *Angle colique gauche.*
2. *Côlon descendant.*
3. *Angle colique droit.*
4. *Côlon ascendant.*
5. *Promontoire.*
6. *Rectum.*
7. *Petit bassin.*
8. *Côlon sigmoïde.*
9. *Caecum.*
10. *Côlon iliaque.*
11. *Côlon transverse.*
12. *Détroit supérieur.*

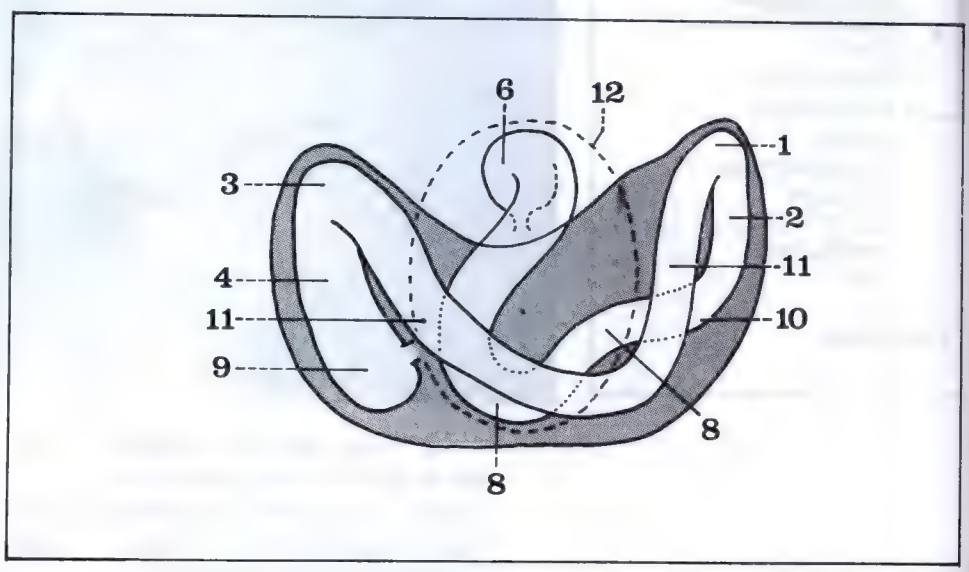

FIGURE 2

Projection horizontale schématique du côlon (d'après Merz).

L'exploration radiologique après lavement baryté met bien en évidence les boucles et les sinuosités du transverse, variables avec la position du sujet. (Fig. 9)

4. ASPECT : (Fig. 3)

identique à celui de la portion droite, avec des bosselures et des sillons qui lui donnent un aspect irrégulier et moniliforme ; l'insertion du grand épiploon sur son bord antéro-supérieur permet de le repérer facilement.

MOYENS DE FIXITE (Fig. 4)

Grâce à la hauteur du mésocôlon transverse (qui atteint 15 cm à sa partie moyenne), la portion gauche du côlon transverse est particulièrement mobile, et retombe sur les premières anses jéjunales.

La racine du mésocôlon transverse, qui a croisé la tête du pancréas, passe au-dessus de l'angle duodéno-jéjunal en longeant le bord inférieur du corps du pancréas , et croise la portion moyenne de la face antérieure du rein gauche.

Le mésocôlon transverse (Mesocolon Transversum), étendu, comme le côlon transverse, de l'angle droit à l'angle gauche, forme une cloison oblique en avant et en bas qui sépare la cavité abdominale en deux étages : sus et sous-mésocoliques.

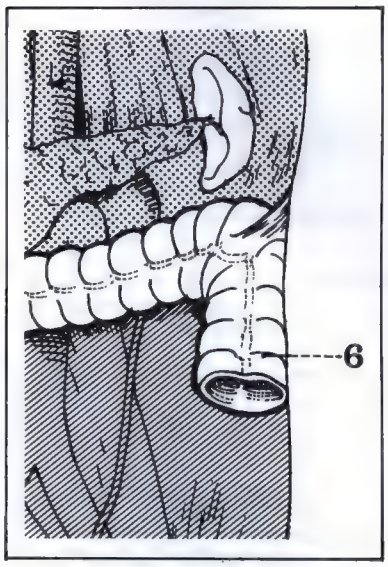

FIGURE 3

La portion gauche du côlon transverse.

6. Côlon descendant.

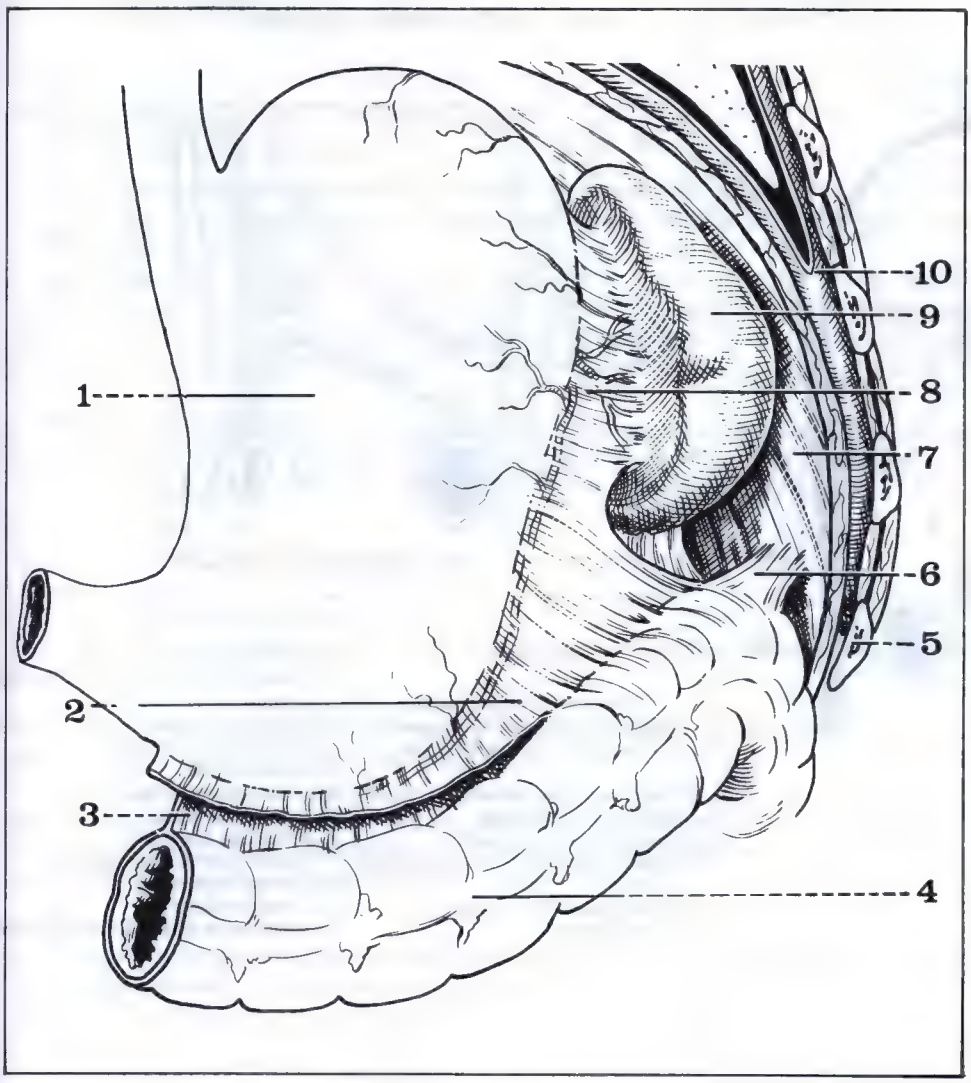

FIGURE 4

Rapports supérieurs de la portion gauche du côlon transverse.

1. Estomac.
2. Extrémité gauche du ligament gastro-colique.
3. Méso-côlon transverse.
4. Côlon transverse.
5. Côte sectionnée.
6. Ligament suspenseur de l'angle gauche.
7. Coupole diaphragmatique gauche.
8. Epiploon gastro-splénique.
9. Rate.
10. Cul-de-sac inférieur de la plèvre.

RAPPORTS (Fig. 4, 5 et 6)

a) POSTERIEURS

— *en dedans* : le côlon, très mobile, reste à distance du corps du pancréas, sus-jacent à la racine du méso,

— *en dehors* : le méso devient court, et le côlon se plaque peu à peu contre le pôle supérieur du rein gauche.

b) SUPERIEURS :

— *en dedans* : le côlon longe la grande courbure gastrique, à laquelle il est uni d'assez près par le ligament gastro-colique, où circule le cercle vasculaire des gastro-épiploïques ; la face antéro-supérieure du mésocôlon forme le plancher de l'arrière-cavité des épiploons qui peut être atteinte chirurgicalement de 3 façons :

— par ouverture du ligament gastro-colique,

— par décollement côlo-épiploïque,

— par ouverture du mésocôlon transverse, (Fig. 5)

— *en dehors* : le côlon devient plus profond, et s'engage derrière la portion verticale de l'estomac.

c) INFERIEURS :

le mésocôlon et le côlon lui-même, auquel est fixé le tablier graisseux du grand épiploon, recouvrent les premières anses jéjunales.

d) ANTERIEURS :

la paroi abdominale, au niveau de l'hypocondre gauche.

FIGURE 5

Voies d'abord de l'arrière-cavité des épiploons.

1. *Foie.*
2. *Côlon transverse.*
3. *Grand épiploon.*
4. *Troisième duodénum.*
5. *Corps du pancréas.*
6. *Estomac.*
7. *Arrière-cavité des épiploons.*

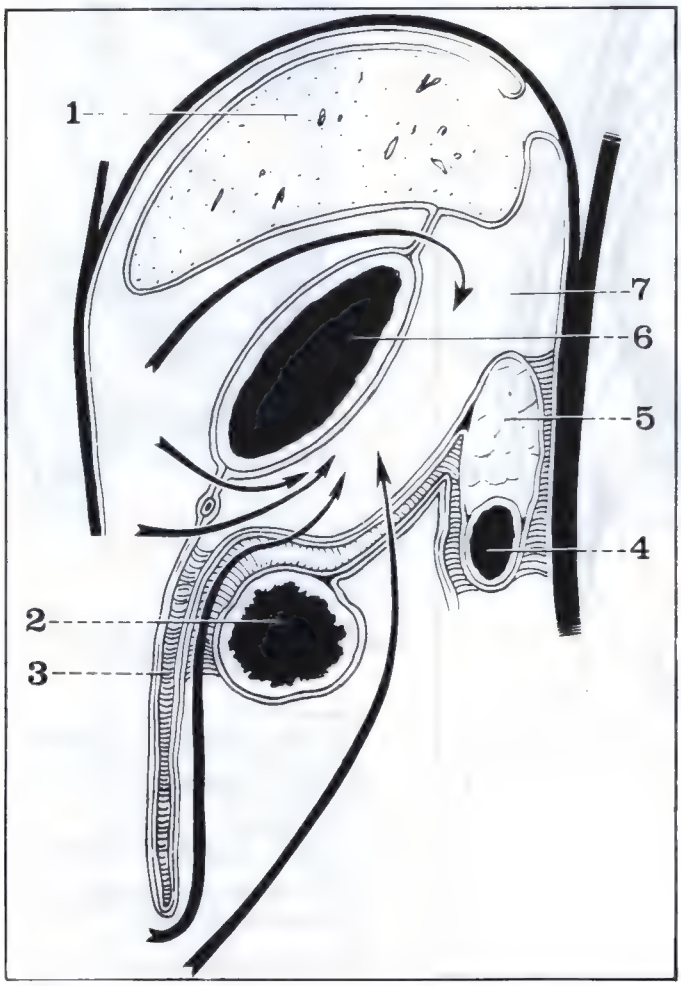

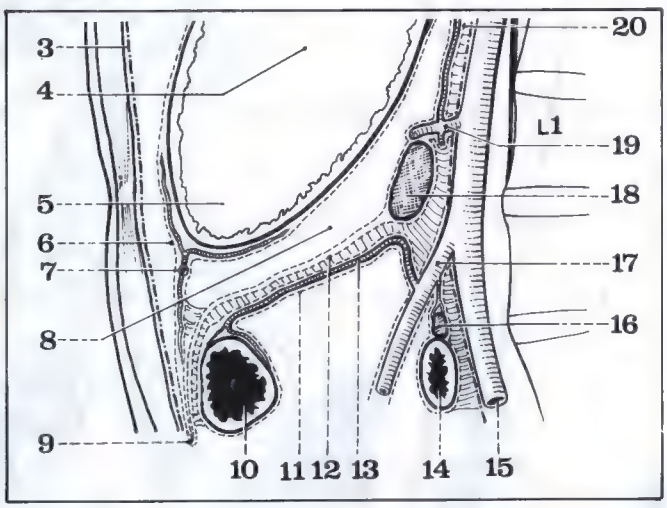

FIGURE 6

Coupe sagittale schématique passant par le corps de l'estomac et l'arrière-cavité des épiploons.

3. *Péritoine pariétal antérieur.*
4. *et 5. Corps de l'estomac.*
6. *Ligament gastro-colique.*
7. *Arcade artérielle de la grande courbure.*
8. *Arrière-cavité des épiploons.*
9. *Grand épiploon.*
10. *Côlon transverse.*
11. *Feuillet inférieur du méso-côlon transverse.*
12. *Feuillet supérieur primitif du méso-côlon transverse.*
13. *Artère colique.*
14. *Troisième duodénum.*
15. *Aorte abdominale.*
16. *Processus uncinatus.*
17. *Artère mésentérique supérieure.*
18. *Isthme du pancréas.*
19. *Tronc cœliaque.*
20. *Accolement du mésogastre postérieur.*

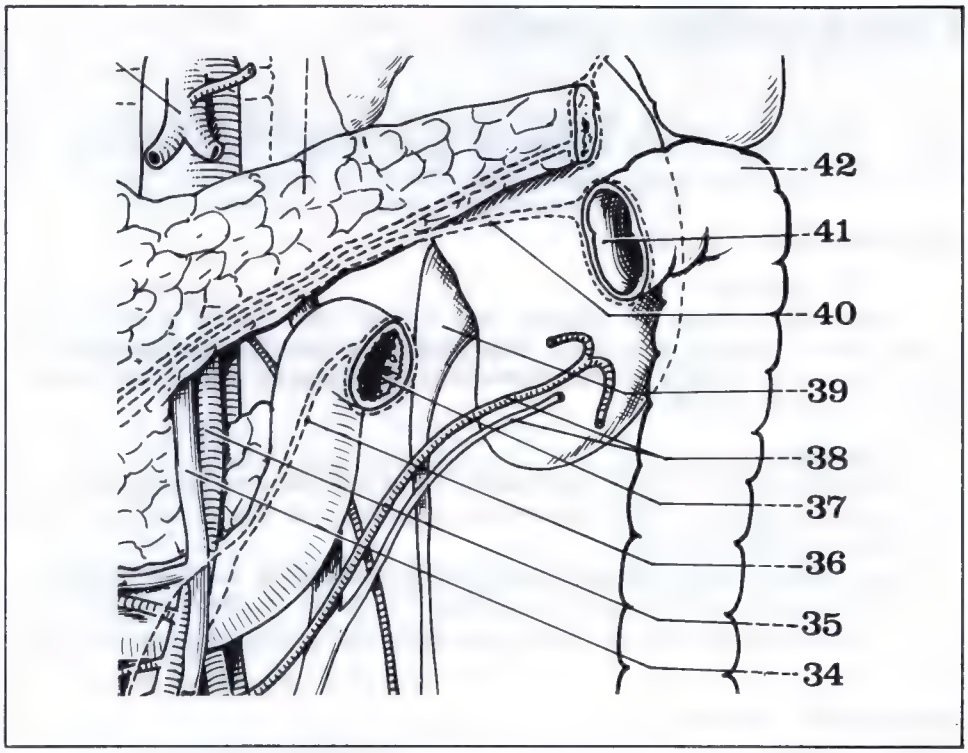

FIGURE 7

Rapports et vascularisation de la portion gauche du côlon transverse.

34. Veine mésentérique supérieure.
35. Artère mésentérique supérieure.
36. Racine du mésentère.
37. Angle duodéno-jéjunal.
38. Vaisseaux coliques supérieurs gauches.
39. Bassinet gauche.
40. Racine du mésocôlon transverse.
41. Côlon transverse.
42. Angle colique gauche.

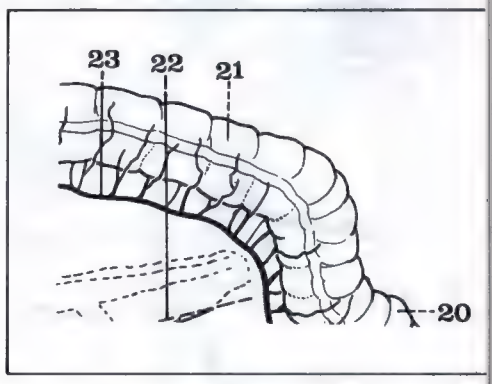

FIGURE 8

L'arcade de Riolan.
20. Angle colique gauche.
21. Côlon transverse.
22. Racine du MCT.
23. Arcade de Riolan.

VASCULARISATION ET INNERVATION

1. ARTÈRES (Fig. 7 et 8) :

— **la colique supérieure gauche,** par sa branche ascendante pénètre dans le mésocôlon transverse, et constitue le pilier gauche de l'*arcade de Riolan**, qui vascularise le côlon transverse.

Formée par l'anastomose à plein canal des branches ascendantes de la colique supérieure droite et de la colique supérieure gauche, cette arcade est l'homologue de l'arcade para-colique, et se trouve parfois renforcée par des arcades de 2e ordre. De là partent des vaisseaux droits, longs ou courts, espacés de 3 cm.

A l'heure actuelle, on estime que la principale source vasculaire vient, même pour la portion gauche du transverse, de la colique supérieure droite, par la colica média (renforcée dans 1 / 4 des cas par une colica média accessoire)

2. VEINES : (Fig. 7)

— **colique supérieure gauche,** branche de la mésentérique inférieure.

3. LYMPHATIQUES : (Fig. 16)

à partir des ganglions épi et paracoliques, les collecteurs lymphatiques rejoignent :

— en dedans : le relais pré-pancréatique,

— en dehors : directement le groupe central rétro-pancréatique, en suivant les troncs artériel ou veineux de la colique supérieure gauche.

De cette façon, les cancers du côlon transverse situés à proximité de l'angle gauche essaiment directement vers le confluent portal commun, sans s'arrêter au relais pré-pancréatique ; ils ont donc un pronostic plus sévère que ceux des autres portions du transverse ou ceux du côlon droit.

4. NERFS :

issus du plexus mésentérique inférieur, par l'intermédiaire de l'artère colique supérieure gauche, ils forment une arcade nerveuse para-colique, située plus à distance du côlon que l'arcade artérielle.

FIGURE 9

Radiographie du côlon transverse (portion gauche) et de l'angle colique gauche.

* RIOLAN Jean (1577-1657) - Anatomiste et botaniste parisien.

L'angle colique gauche

Formé par la jonction du côlon transverse et du côlon descendant, l'angle colique gauche (Flexura Coli Sinistra) est souvent appelé « angle splénique », en raison de ses rapports étroits avec la rate.

GENERALITES (Fig. 10)

1. SITUATION :

toujours fixe, l'angle est profond, dans le sinus réno-pariétal (gouttière entre le bord externe du rein et la paroi abdominale postérieure) ; plus haut situé que l'angle droit, il se projette derrière l'extrémité antérieure de la 8e côte, à hauteur de la 11e vertèbre dorsale.

2. FORME :

toujours aigu (40 à 50°) l'angle gauche est orienté dans un plan sagittal, avec une branche afférente (côlon transverse) antérieure, et une branche efférente (côlon descendant) postérieure.

Les *examens radiologiques* doivent tenir compte de cette disposition et utiliser les incidences obliques pour visualiser la totalité de l'angle. (Fig. 9)

La fermeture exagérée de l'angle peut entraîner certaines formes d'occlusion intestinale.

FIGURE 10

Situation de l'angle colique gauche.

13. Angle colique gauche.
14. Estomac.
15. Rate.

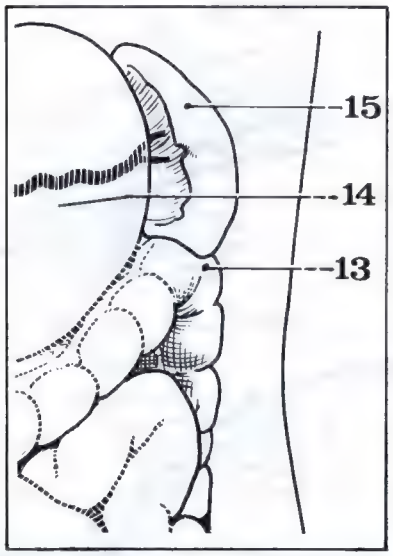

MOYENS DE FIXITE (Fig. 11)

Comme à droite, on peut décrire à l'angle gauche trois plans ligamentaires :

a) **plan profond** : rétro-colique, formant la « lame fixatrice du coude gauche » de Buy, partie supérieure du fascia de Toldt,

b) **plan moyen** : viscéro-colique, formé par le ligament spléno-mésocolique, qui prolonge vers le bas les ligaments gastro et pancréatico-spléniques,

FIGURE 11

Moyens de fixité de l'angle colique gauche. (d'après Paitre et Giraud).

1. *Epiploon gastro-splénique (sectionné).*
2. *Pôle supérieur du rein gauche.*
3. *Ligament gastro-colique (sectionné).*
4. *Artère épiploïque.*
5. *Diverticule épiploïque de l'A.C.D.E.*
6. *Côlon transverse.*
7. *Artère colique supérieure gauche.*
8. *Mésocôlon descendant.*
9. *Grand épiploon.*
10. *Arcade para-colique.*
11. *Côlon descendant.*
12. *Plan profond : lame fixatrice du coude gauche.*
13. *Plan superficiel : ligament phrénico-colique gauche (sectionné).*
14. *Ligament spléno-colique.*
15. *Plan moyen : viscéro-colique.*
16. *Rate.*

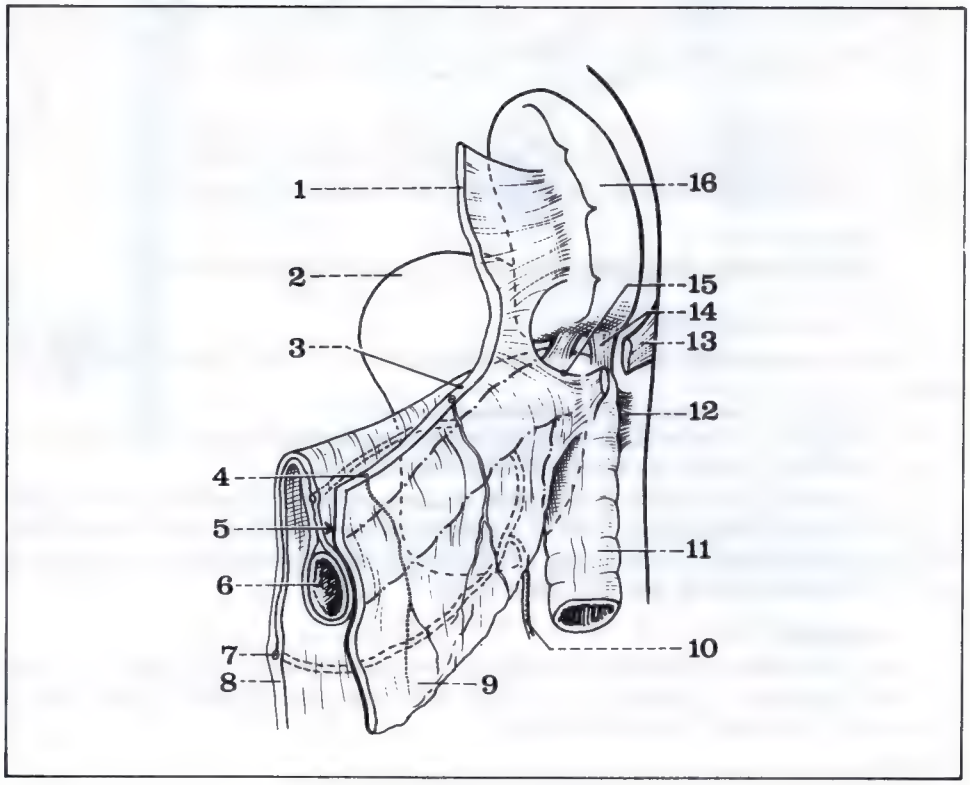

c) **plan superficiel :** pré-colique, le plus important, représenté par l'expansion gauche du sac épiploïque. On l'appelle encore « ligament phrénico-colique gauche » (de Phoebus)* et, parce qu'il loge sur sa face supérieure la base de la rate, le « sustentaculum lienis » (soutien de la rate) ; en forme d'éventail, à base colique, et à sommet diaphragmatique il comprend le plus souvent deux faisceaux :

— supérieur : phrénico-transverse, peu résistant,
— inférieur : phrénico-angulaire, volumineux et solide.

RAPPORTS (Fig. 12 et 13)

a) POSTERIEURS :
le sinus réno-pariétal gauche.

b) INTERNES :
la face antérieure du pôle supérieur du rein, la glande surrénale gauche, et la queue du pancréas.

c) EXTERNES :
le diaphragme et le cul-de-sac pleural costo-diaphragmatique (plaies associées thoraco-abdominales).

d) SUPERIEURS :
la facette colique (ou base) de la rate.

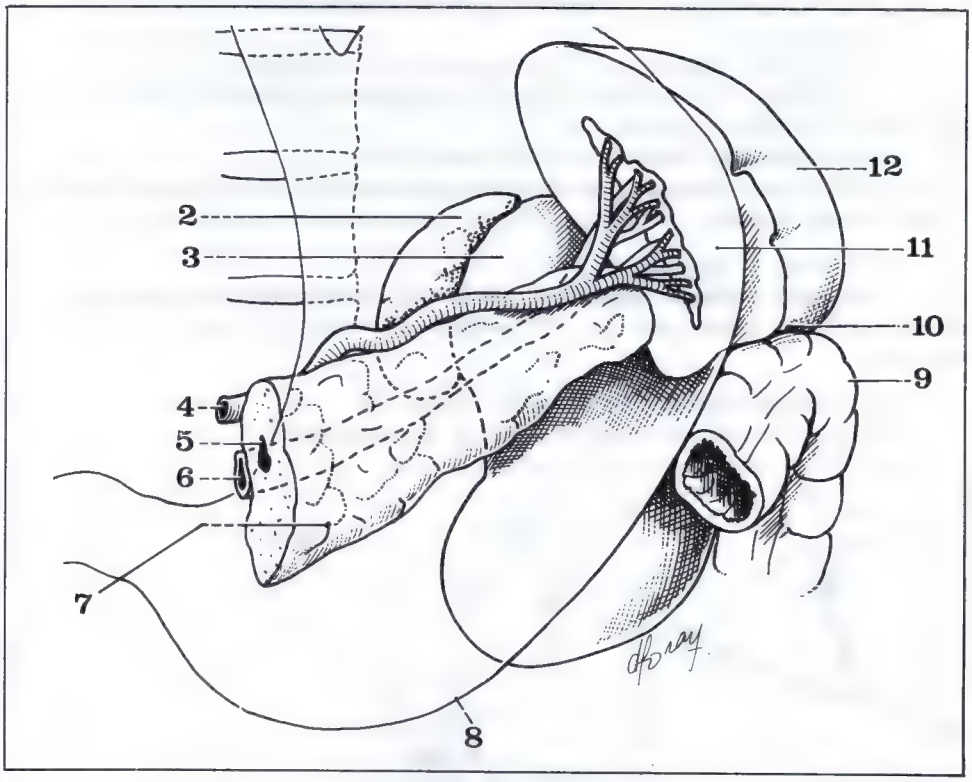

FIGURE 13

Rapports de l'angle colique gauche.

2. Surrénale gauche.
3. Pôle supérieur du rein gauche.
4. Artère splénique.
5. Canal de Wirsung.
6. Veine splénique.
7. Queue du pancréas.
8. Estomac.
9. Angle colique gauche.
10. Pôle inférieur de la rate.
11. Face interne de la rate.
12. Face externe de la rate.

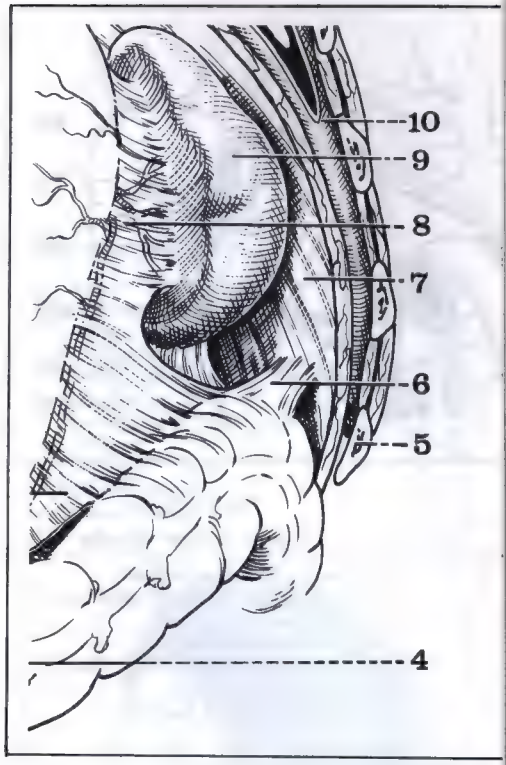

FIGURE 12

Vue antérieure de la rate et de l'angle gauche du côlon.

4. Côlon transverse.
5. Côte sectionnée.
6. Ligament suspenseur de l'angle gauche.
7. Coupole diaphragmatique gauche
8. Epiploon gastro-splénique.
9. Rate.
10. Cul-de-sac inférieur de la plèvre.

* PHOEBUS Philipp (1804-1880) - Médecin allemand.

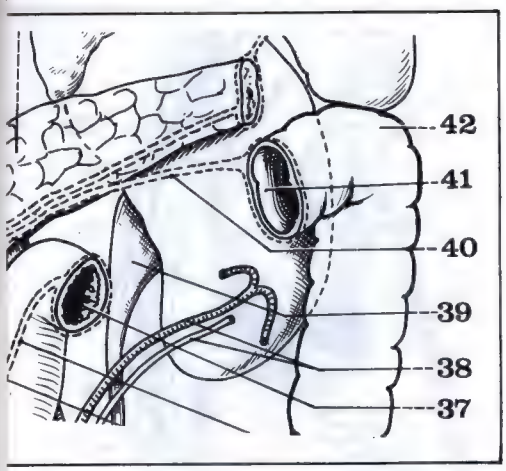

FIGURE 14

L'angle colique gauche.

37. Angle duodéno-jéjunal.
38. Vaisseaux coliques supérieurs gauches.
39. Bassinet gauche.
40. Racine du mésocôlon transverse.
41. Côlon transverse.
42. Angle colique gauche.

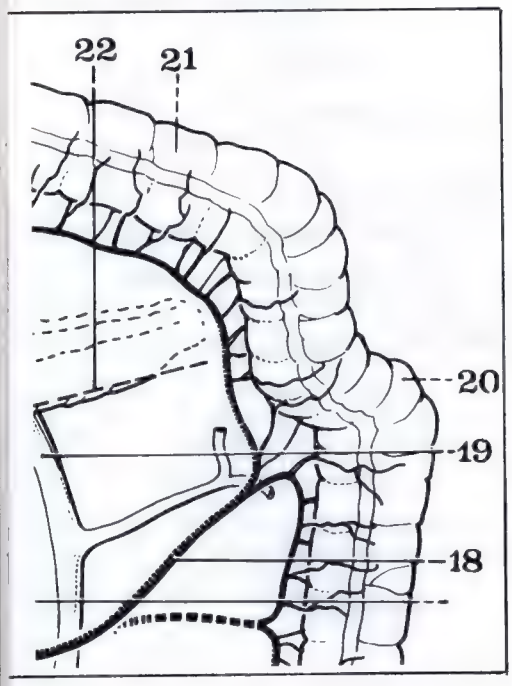

FIGURE 15

Vascularisation artérielle de l'angle colique gauche.

18. Artère colique supérieure gauche.
19. Veine mésentérique inférieure.
20. Angle colique gauche.
21. Côlon transverse.
22. Racine du mésocôlon transverse.

e) INFERIEURS :
les premieres anses jéjunales, et le grand épiploon.

f) ANTERIEURS :
la face postérieure de la grande courbure gastrique, et, plus bas, la paroi chondro-costale.

Très profond, et fort éloigné de la ligne médiane, l'angle gauche est un véritable organe thoraco-abdominal, dont l'abord chirurgical est souvent difficile.

VASCULARISATION ET INNERVATION

1. ARTÈRES :

— **la colique supérieure gauche** (A. Colica Sinistra) est l'artère de l'angle gauche (Fig. 14 et 15).

a) **Origine :** de la mésentérique inférieure, soit isolément, à 3 cm de son origine, soit par un tronc commun avec les autres branches, à 6 cm de son origine.

b) **Trajet :**

— *oblique* en haut et à gauche : dans le mésocôlon descendant, soulevant un repli qui limite la fossette duodénale inférieure, et croisant les éléments rétropéritonéaux : vaisseaux spermatiques gauches, puis uretère ;

— *vertical :* croisant la face antérieure de la veine mésentérique inférieure, puis longeant son flanc gauche en décrivant avec elle l'arc vasculaire de Treitz,* à concavité interne.

— à nouveau *oblique* en haut et à gauche, elle rejoint sa veine homonyme, et croise la face antérieure du bassinet, puis du rein gauche.

c) **Terminaison :**

à quelques centimètres de l'angle gauche, en 2 branches :

— ascendante : qui pénètre dans le mésocôlon transverse et forme le pilier gauche de l'arcade de Riolan,

— descendante : destinée au côlon descendant.

Entre ces deux branches, se forme une arcade de 2e ordre qui se distribue à l'angle colique gauche.

2. VEINES : (Fig. 15)

— **la veine colique supérieure gauche** n'accompagne pas longtemps son artère : elle la quitte près de son origine et rejoint la veine mésentérique inférieure.

3. LYMPHATIQUES ET NERFS : (Fig. 16)
identiques à ceux de la portion gauche du transverse.

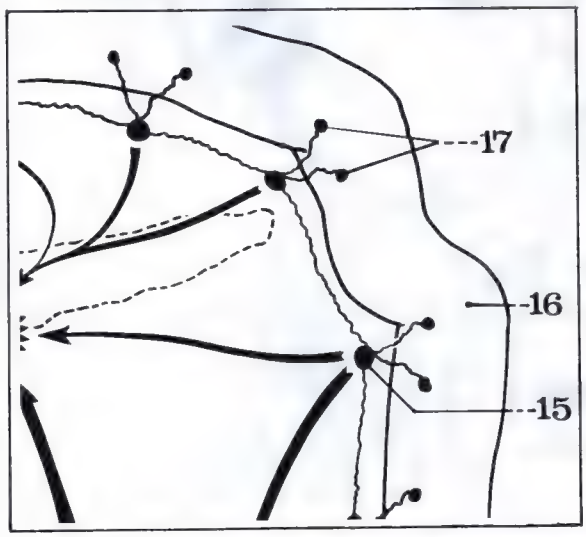

FIGURE 16

Irrigation lymphatique de l'angle gauche.

15. Groupe paracolique.
16. Angle colique gauche.
17. Groupe épicolique.

* TREITZ Wenzel (1819-1872) - Médecin autrichien - Professeur d'anatomie pathologique à Cracovie et de pathologie à Prague.

Le côlon lombo-iliaque

Il correspond à la portion accolée du côlon gauche et peut être subdivisé en deux portions :

— supérieure, ou lombaire, formant le côlon descendant,
— inférieure, ou iliaque.

GÉNÉRALITÉS (Fig. 17 et 18)

1. LIMITES :
— côlon descendant : de l'angle gauche à la crête iliaque gauche,
— côlon iliaque : de la crête iliaque au détroit supérieur (bord interne du psoas gauche).

2. DIMENSIONS :
— longueur : côlon descendant = 15 à 20 cm,
côlon iliaque = 10 à 15 cm,
— calibre = 4 à 5 cm.

3. CONFIGURATION EXTERNE :
tube cylindrique épais et rétracté avec :
— des bosselures et des sillons peu marqués,
— des appendices épiploïques, fixés sur la bandelette antérieure et la bandelette postéro-interne,
— des diverticules sur la portion iliaque.

4. DIRECTION :
— *côlon descendant* : rectiligne et vertical, en situation profonde, plaqué contre la paroi lombaire, et formant une légère courbe à concavité antéro-interne,
— *côlon iliaque* : oblique en bas, en dedans, et en avant, devenant plus superficiel ; le plus souvent en position moyenne, il croise le milieu de la fosse iliaque ; mais il peut être plus court, chez l'enfant, siégeant près de l'articulation sacro-iliaque, ou plus long, chez le vieillard, proche de l'arcade crurale.

FIGURE 17

Vue de profil schématique du côlon.

1. *Angle colique gauche.*
2. *Côlon descendant.*
3. *Angle colique droit.*
4. *Côlon descendant.*
5. *Promontoire.*
6. *Rectum.*
7. *Petit bassin.*
8. *Côlon*
9. *Caecum.*
10. *Côlon iliaque.*
11. *Côlon transverse.*

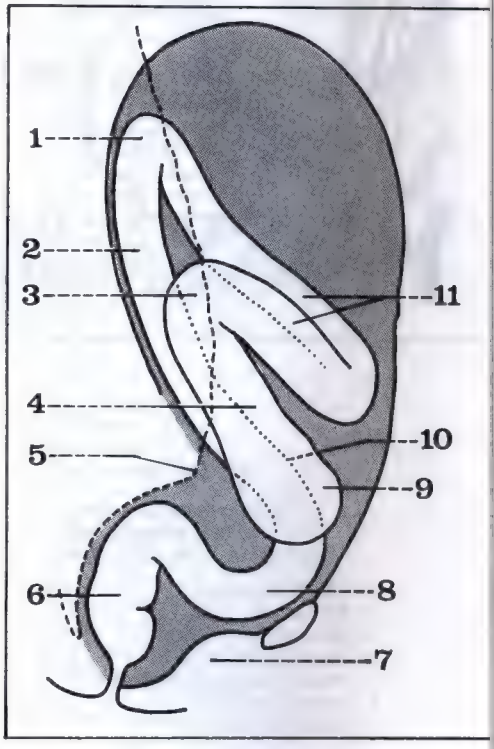

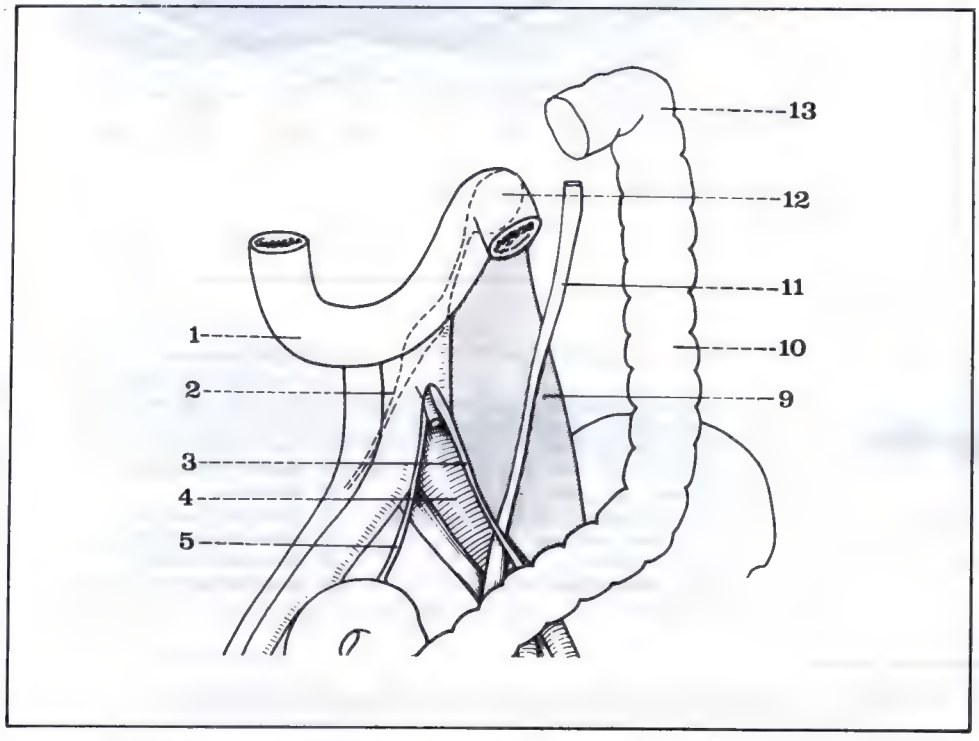

FIGURE 18

Le côlon lombo-iliaque.

1. *Duodénum (genu inferius).*
2. *Racine du mésentère.*
3. *Racine secondaire du mésosigmoïde.*
4. *Artère iliaque primitive gauche.*
5. *Racine primaire du mésosigmoïde*
9. *Muscle psoas gauche.*
10. *Côlon descendant.*
11. *Uretère gauche.*
12. *Angle duodéno-jéjunal.*
13. *Angle colique gauche.*

MOYENS DE FIXITÉ (Fig. 19, 20 et 21)

Comme le côlon ascendant, il est accolé au péritoine pariétal postérieur par l'intermédiaire du fascia de Toldt* gauche. Cet accolement est constant au niveau du côlon descendant ; mais il peut faire défaut au niveau du côlon iliaque :

– soit de façon partielle : ménageant, en dehors, des récessus para-coliques,

– soit de façon globale (10 % des cas) : grâce à un court méso qui lui laisse une certaine mobilité.

Le clivage chirurgical du côlon lombo-iliaque permet de retrouver le plan du fascia rétro-colique et de respecter les vaisseaux de son méso.

FIGURE 19

Le côlon iliaque.

10. Artère iliaque interne gauche.
11. Artère iliaque externe gauche.
12. Artère iliaque primitive gauche.
13. Racine secondaire du mésosigmoïde.
14. Artère spermatique gauche.
15. Côlon descendant.
16. Uretère gauche.

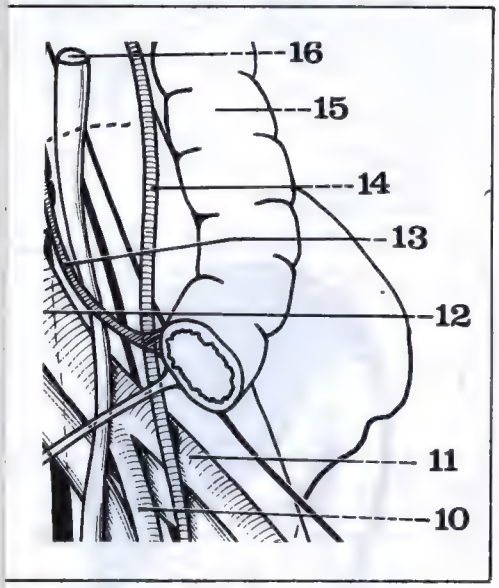

FIGURE 20

Coupe horizontale passant par la fossette intersigmoïde (segment inférieur de la coupe).

1. Côlon descendant.
2. Rein gauche.
3. Mésocôlon descendant.
4. Fossette intersigmoïde.
5. Artère mésentérique inférieure.
6. Aorte abdominale.
7. Veine cave inférieure.

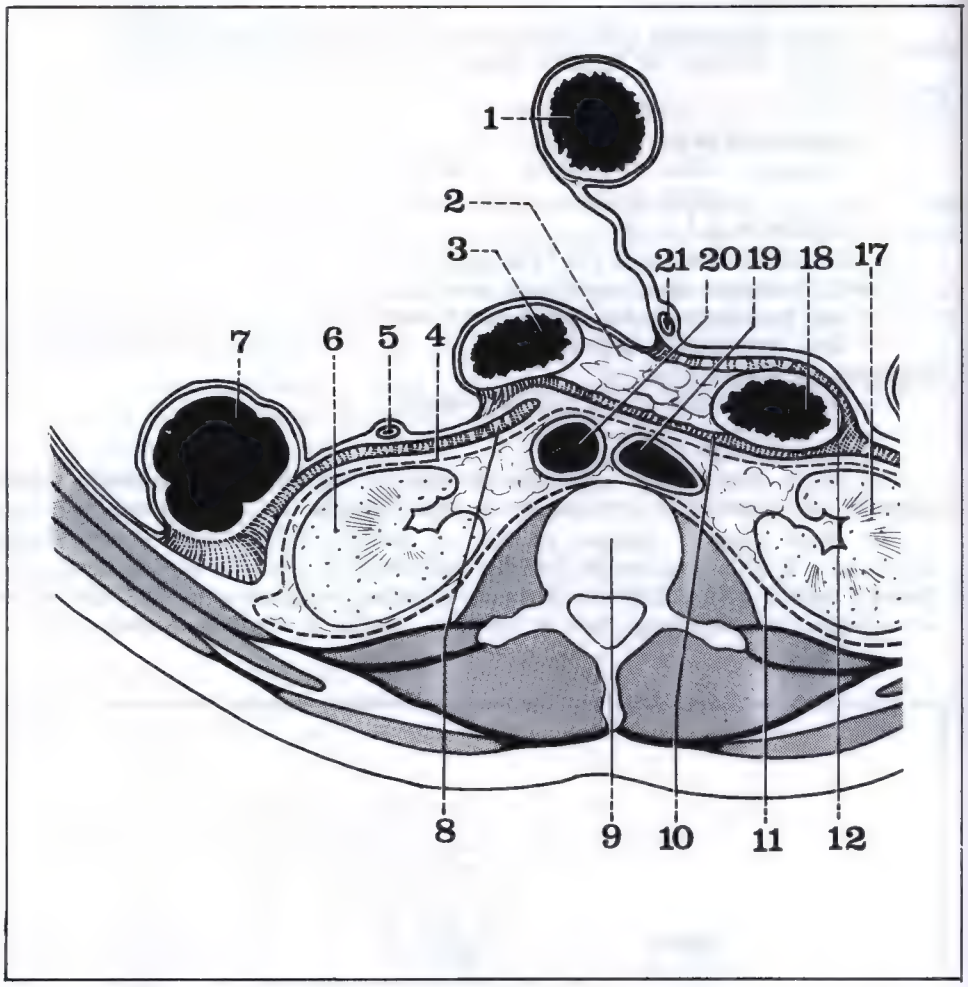

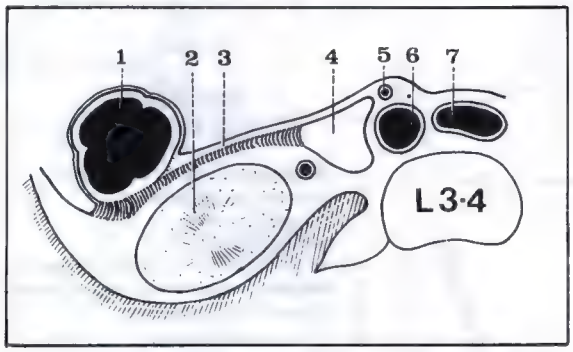

FIGURE 21

Coupe horizontale de l'abdomen passant par la 2e vertèbre lombaire (segment inférieur de la coupe).

1. Première anse grêle.
2. Partie inférieure de la tête pancréatique.
3. Quatrième duodénum.
4. Fascia pré-rénal.
5. Veine mésentérique inférieure.
6. Rein gauche.
7. Côlon descendant.
8. Fascia de Toldt gauche.
9. Deuxième vertèbre lombaire.
10. Fascia de Treitz.
11. Loge rétro-rénale.
12. Fascia de Toldt droit.
17. Rein droit.
18. Deuxième duodénum.
19. Veine cave inférieure.
20. Aorte abdominale.
21. Artère mésentérique supérieure.

* TOLDT Karl (1840-1920) - Professeur d'anatomie à Prague, puis à Vienne.

RAPPORTS (fig. 21, 22 et 23)

a) POSTERIEURS, de haut en bas :

— les dernières digitations du diaphragme et les deux côtes flottantes,

— le muscle carré des lombes,

— les parties molles du « canal iliaque », avec :

• dans la couche celluleuse sous-péritonéale, les vaisseaux iliaques externes (près du détroit supérieur), les vaisseaux spermatiques, le nerf génito-crural, et l'uretère,

• dans la couche celluleuse sous-aponévrotique, les nerfs fémoro-cutané et crural, et les muscles iliaque (en dehors) et psoas (en dedans).

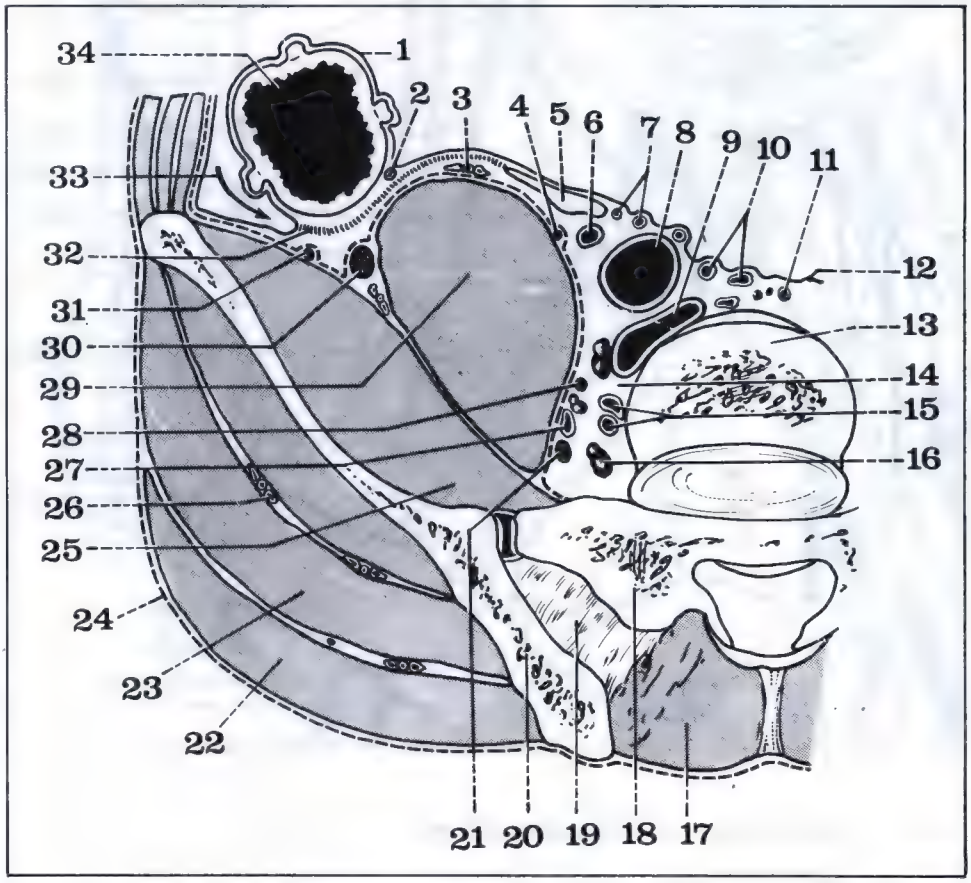

FIGURE 22

Coupe horizontale passant par le côlon iliaque (d'après Paturet) (segment inférieur de la coupe).

1. *Séreuse colique.*
2. *Artère colique gauche.*
3. *Vaisseaux spermatiques gauches.*
4. *Nerf génito-crural gauche.*
5. *Fossette inter-sigmoïde.*
6. *Uretère gauche.*
7. *Artères sigmoïdiennes.*
8. *Artère iliaque primitive gauche.*
9. *Veine iliaque primitive gauche.*
10. *Vaisseaux mésentériques inférieurs.*
11. *Artère sacrée moyenne.*
12. *Péritoine pariétal postérieur.*
13. *Corps de L5 (portion inférieure).*
14. *Fossette de Cunéo et Marcille.*
15. *Vaisseaux ilio-lombaires gauches.*
16. *Ganglion lymphatique.*
17. *Masse sacro-lombaire gauche.*
18. *Sacrum.*
19. *Ligament interosseux de la sacro-iliaque.*
20. *Os iliaque.*
21. *Ganglion lymphatique.*
22. *Muscle grand fessier gauche.*
23. *Muscle moyen fessier gauche.*
24. *Aponévrose fessière.*
25. *Muscle iliaque gauche.*
26. *Vaisseaux fessiers.*
27. *Veine lombaire ascendante gauche.*
28. *Nerf obturateur gauche.*
29. *Muscle psoas gauche.*
30. *Nerf crural gauche.*
31. *Nerf fémoro-cutané gauche.*
32. *Fascia de Toldt gauche.*
33. *Gouttière pariéto-colique gauche.*
34. *Côlon iliaque gauche.*

b) INTERNES :

— dans la cavité péritonéale : les anses grêles, et le grand épiploon qui les recouvre en partie,

— dans le mésocôlon descendant : les arcades vasculaires et nerveuses,

— derrière le péritoine pariétal postérieur : le pôle inférieur du rein gauche, plus bas, l'uretère gauche longé en dehors par les vaisseaux spermatiques (ou utéro-ovariens).

c) EXTERNES :

contre la paroi abdominale latérale est ébauchée une gouttière pariéto-colique, beaucoup moins profonde que du côté droit. (Fig. 22)

d) ANTERIEURS :

les anses grêles viennent s'interposer entre le côlon descendant et les muscles larges, mais le côlon iliaque est souvent au contact de la paroi abdominale.

FIGURE 23

Rapports du côlon lombo-iliaque.

29. Côlon iliaque.
30. Racine secondaire du méso-sigmoïde.
31. Veine mésentérique inférieure.
32. Artère mésentérique inférieure.
33. Côlon descendant.
34. Veine mésentérique supérieure.
35. Artère mésentérique supérieure.
36. Racine du mésentère.
37. Angle duodéno-jéjunal.
38. Vaisseaux coliques supérieurs gauches.
39. Bassinet gauche.
40. Racine du mésocôlon transverse.
41. Côlon transverse.

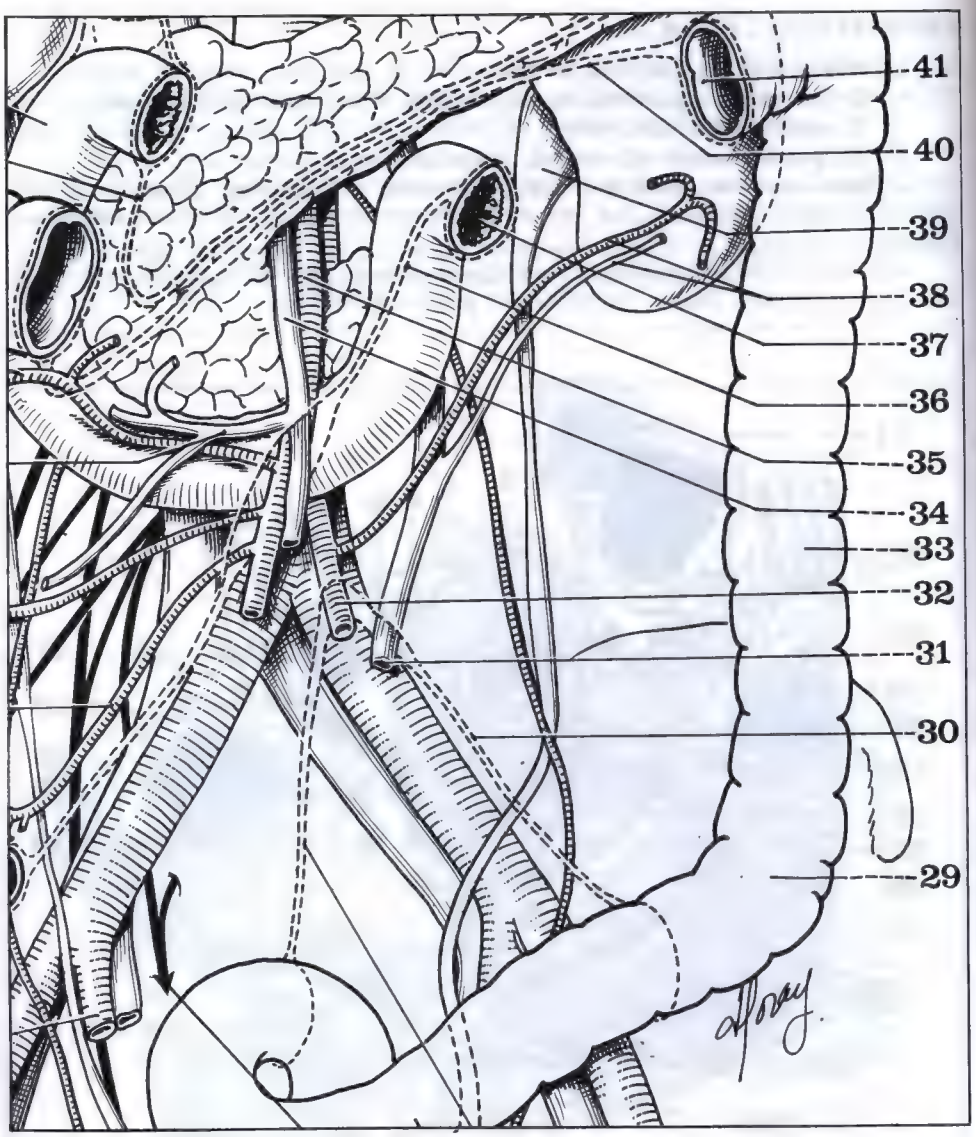

FIGURE 24

Radiographie du côlon lombo-iliaque (après lavement baryté).

VASCULARISATION ET INNERVATION

a) ARTÈRES : (Fig. 25)

— **l'artère colique moyenne gauche,** inconstante, est l'artère du côlon descendant :

— origine : du tronc de la mésentérique inférieure, ou de la colique supérieure gauche,

— trajet : transversal, dans le mésocôlon descendant,

— terminaison : en deux branches :

- l'une descendante, anastomosée avec la sigmoïdienne supérieure,
- l'autre ascendante, anastomosée avec la colique supérieure gauche.

— **l'arcade para-colique** ainsi réalisée est unique ; elle longe le côlon descendant et le côlon iliaque, et entre en continuité avec les systèmes vasculaires sus et sous-jacents ; elle est formée de toute façon, même en l'absence de colique moyenne.

— **des vaisseaux droits** longs ou courts, s'en détachent, et se divisent en deux branches, comme au niveau du côlon ascendant.

b) VEINES :

rejoignent la veine mésentérique inférieure, et le système porte.

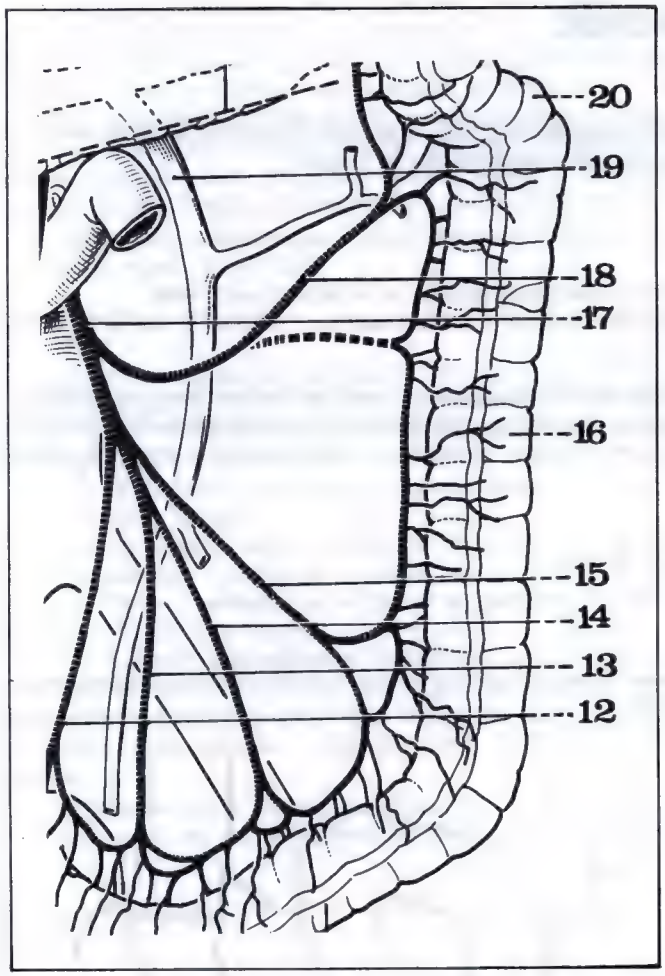

FIGURE 25

Vascularisation artérielle du côlon lombo-iliaque.

12. *Terminale de l'artère mésentérique inférieure.*
13. *Troisième artère sigmoïdienne.*
14. *Deuxième artère sigmoïdienne.*
15. *Première artère sigmoïdienne.*
16. *Côlon descendant.*
17. *Artère mésentérique inférieure.*
18. *Artère colique supérieure gauche.*
19. *Veine mésentérique inférieure.*
20. *Angle colique gauche.*

En pointillé : l'artère colique moyenne gauche.

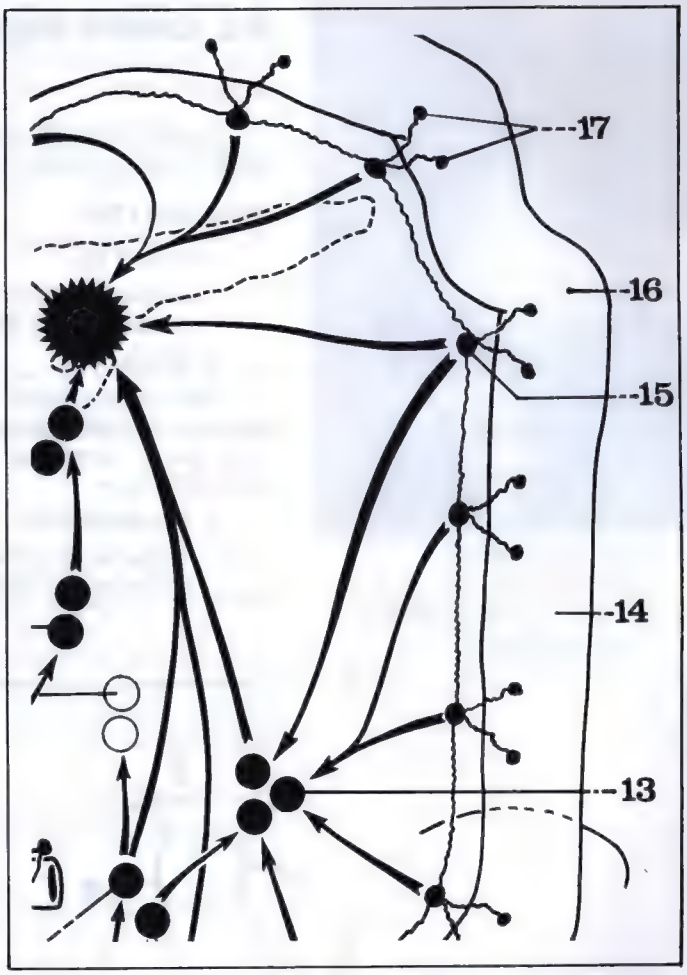

FIGURE 26

Irrigation lymphatique du côlon descendant.

13. *Groupe intermédiaire sigmoïdien*
14. *Côlon descendant.*
15. *Groupe paracolique.*
16. *Angle colique gauche.*
17. *Groupe épicolique.*

c) LYMPHATIQUES : (Fig. 26)

les trois groupes épicolique, paracolique, et intermédiaire se drainent dans un groupe principal subdivisé en deux systèmes :

— l'un supérieur (2 à 3 ganglions) : le long de la veine mésentérique inférieure, aboutissant au groupe central rétro-pancréatique,

— l'autre inférieur (1 à 2 ganglions) : à l'origine de l'artère colique supérieure gauche, aboutissant aux ganglions mésentériques inférieurs, puis juxta-aortiques.

d) NERFS :

issus du plexus mésentérique inférieur, ils possèdent les deux contingents (sympathique + para-sympathique).

Le côlon sigmoïde

Le côlon pelvien ou côlon sigmoïde (Colon Sigmoideum) est un segment mobile, qui fait suite au côlon iliaque, et se continue par le rectum.

GÉNÉRALITÉS

a) LIMITES :

— en haut : le bord interne du psoas gauche, et le détroit supérieur.
— en bas : la face antérieure de la 3e vertèbre sacrée.

b) ASPECT :

tube assez régulier, sans grosses bosselures, avec seulement deux bandelettes (antérieure + postérieure), des appendices épiploïques, et de nombeux diverticules ; à la partie basse, un sillon, parfois circulaire, objective la « jonction recto-sigmoïdienne ».

c) DIMENSIONS :

— longueur moyenne = 40 cm,
— calibre = 3 à 5 cm.

FIGURE 27

A. Aspect normal du sigmoïde chez l'adulte (anse sigma).

1. *Côlon descendant (ou lombaire).*
2. *Crête iliaque gauche.*
3. *Côlon iliaque.*
4. *Bord interne du muscle psoas.*
5. *Rectum.*
6. *Côlon sigmoïde.*

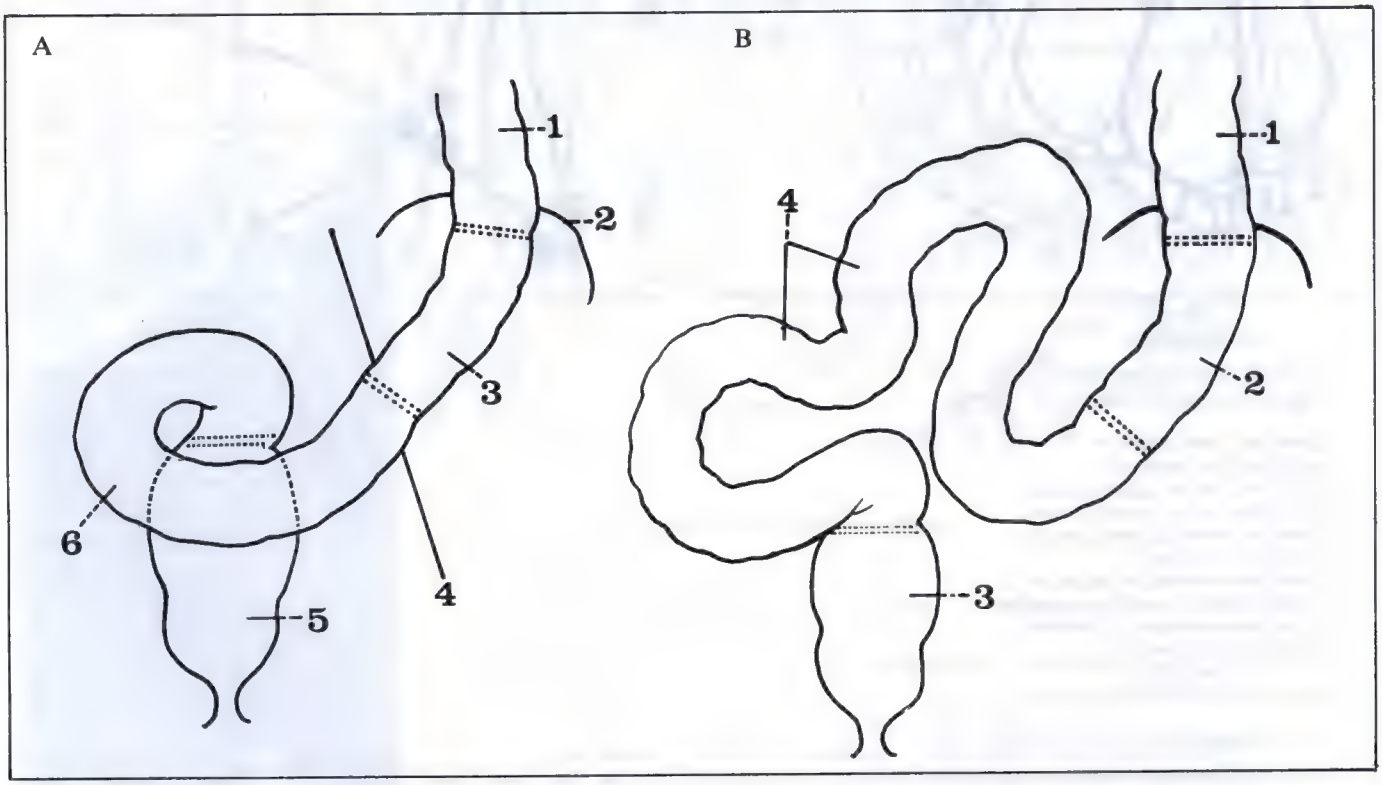

B. Aspect du sigmoïde allongé chez l'enfant (anse oméga).

1. *Côlon descendant (ou lombaire).*
2. *Côlon iliaque.*
3. *Rectum.*
4. *Côlon sigmoïde.*

d) SITUATION ET DIRECTION :

situé dans l'excavation pelvienne, le côlon sigmoïde occupe une position variable suivant sa longueur et la hauteur de son méso :

— *type habituel* : de longueur normale, il suit la paroi gauche du petit bassin, longe la face postérieure du pubis, gagne la paroi pelvienne droite, subit une inflexion de droite à gauche devant le sacrum, et se continue avec le rectum : il décrit ainsi une courbe à concavité postérieure, qui ressemble assez à la lettre grecque « sigma » (d'où le nom de côlon sigmoïde) (Fig. 27 A).

— *type mobile et long* : dans cette disposition, habituelle chez l'enfant, le côlon mesure 70 à 80 cm ; ne pouvant se loger dans le petit bassin, il monte dans la cavité abdominale, en avant des anses grêles inférieures, passe dans la fosse iliaque droite, et rejoint obliquement le rectum ; il dessine souvent plusieurs courbes, et réalise un type de M, ou en « oméga », (Fig. 27 B)

— *type fixe et court* (10 % des cas) : long de 15 à 30 cm, le côlon est presque accolé, avec un méso court ; il gagne le rectum en longeant la paroi gauche du petit bassin, sans même décrire de sinuosités.

L'examen radiologique, après lavement baryté, individualise facilement ces différents types. (Fig. 28)

FIGURE 28

Radiographie du côlon sigmoïde et du rectum après lavement baryté.

MOYENS DE FIXITE

Le côlon sigmoïde est relié à la paroi postérieure par un méso à double racine qui fait de lui une portion originale de l'intestin :

a) LE MESO-SIGMOIDE (Mesocolon Sigmoideum), en forme de cornet, ou d'éventail, présente :

— deux faces : antérieure et postérieure,

— deux bords :

- *intestinal :* convexe, qui suit le côlon,
- *pariétal :* subdivisé en deux racines : (Fig. 29)

— **l'une « primaire »,** verticale et médiane, allant de la bifurcation aortique à la face antérieure de S3,

— **l'autre « secondaire »,** oblique en bas et à gauche, allant de la bifurcation aortique au bord interne du psoas gauche ; limite inférieure de l'accolement du méso-côlon lombo-iliaque, elle longe le bord externe des vaisseaux iliaques primitifs, puis externes, croisant ainsi l'uretère et les vaisseaux spermatiques gauches.

Plus ou moins étendu, suivant la longueur du côlon sigmoïde, le méso contient entre ses deux feuillets les éléments vasculaires et nerveux sigmoïdiens.

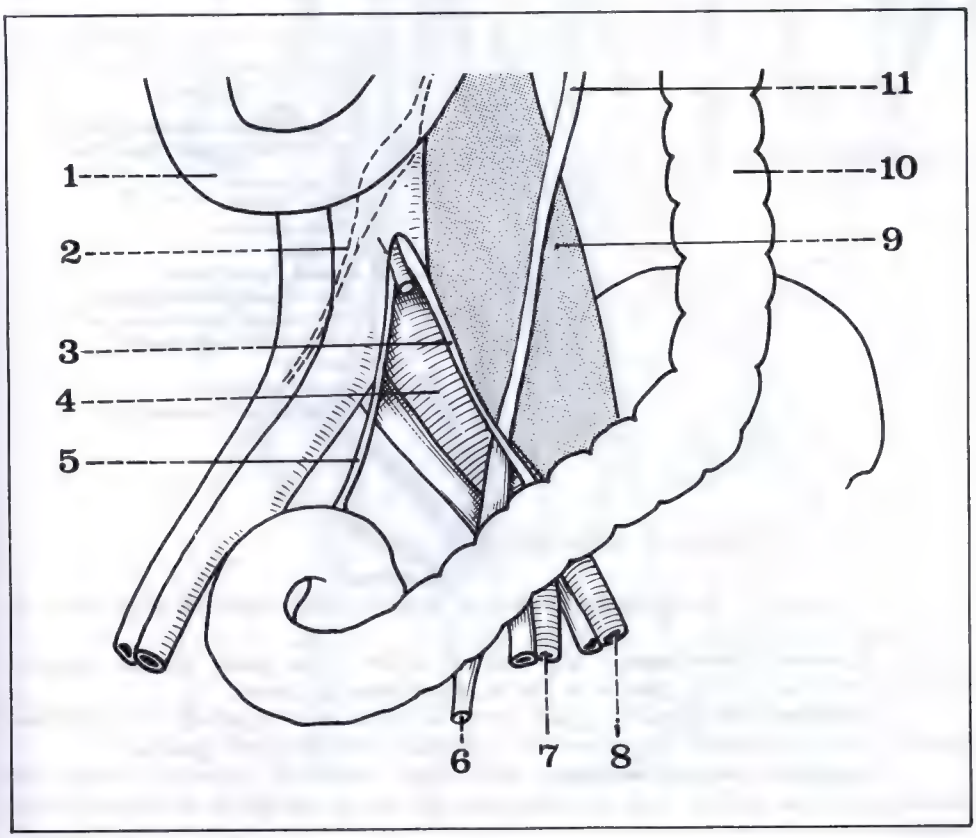

FIGURE 29

Les racines du mésosigmoïde.

1. *Duodénum (genu inferius).*
2. *Racine du mésentère.*
3. *Racine secondaire du mésosigmoïde.*
4. *Artère iliaque primitive gauche.*
5. *Racine primaire du mésosigmoïde*
6. *Uretère pelvien gauche.*
7. *Artère iliaque interne gauche.*
8. *Artère iliaque externe gauche.*
9. *Muscle psoas gauche.*
10. *Côlon descendant.*
11. *Uretère gauche.*

Si l'on relève le côlon sigmoïde vers la cavité abdominale, on voit apparaître entre les deux racines la *fosse sigmoïde,* dont le fond est formé par le péritoine pariétal pelvien ; le sommet de cette fosse, dans l'angle des deux racines, conduit dans un diverticule du péritoine, la *fossette inter-sigmoïde ou récessus intersigmoïdien (Recessus intersigmoideus),* en forme d'entonnoir, longue de 3 à 10 cm, dont le fond se trouve normalement en avant de la bifurcation aortique, mais peut parfois atteindre la 3e portion du duodénum (Fig. 20 et 30).

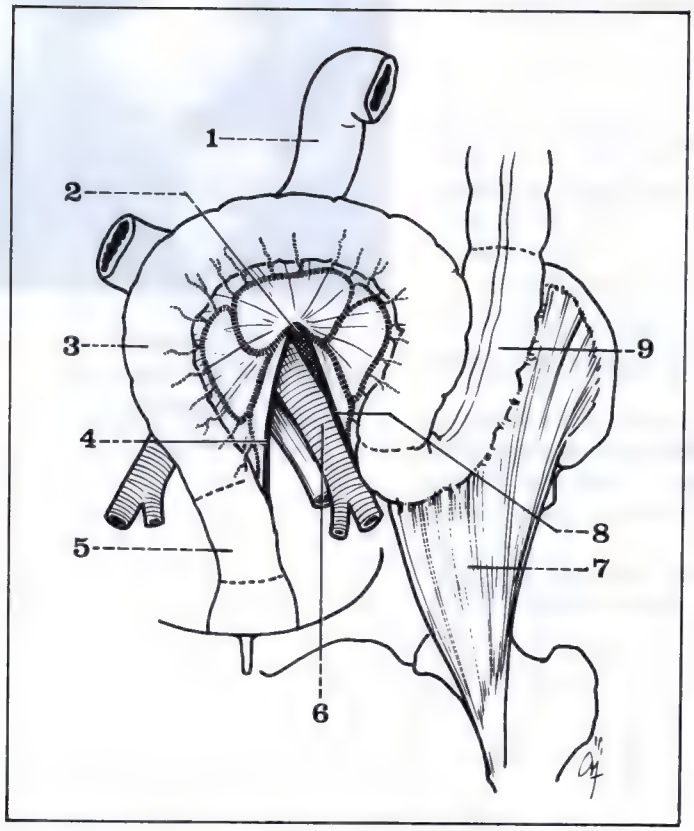

FIGURE 30

Le côlon sigmoïde et son méso (le côlon sigmoïde est soulevé).

1. *Quatrième portion du duodénum.*
2. *Orifice de la fossette inter-sigmoïde.*
3. *Côlon sigmoïde.*
4. *Racine primaire du mésosigmoïde.*
5. *Jonction sigmoïdo-rectale.*
6. *Artère iliaque primitive gauche.*
7. *Muscle psoas iliaque gauche.*
8. *Racine secondaire du mésosigmoïde.*
9. *Côlon iliaque.*

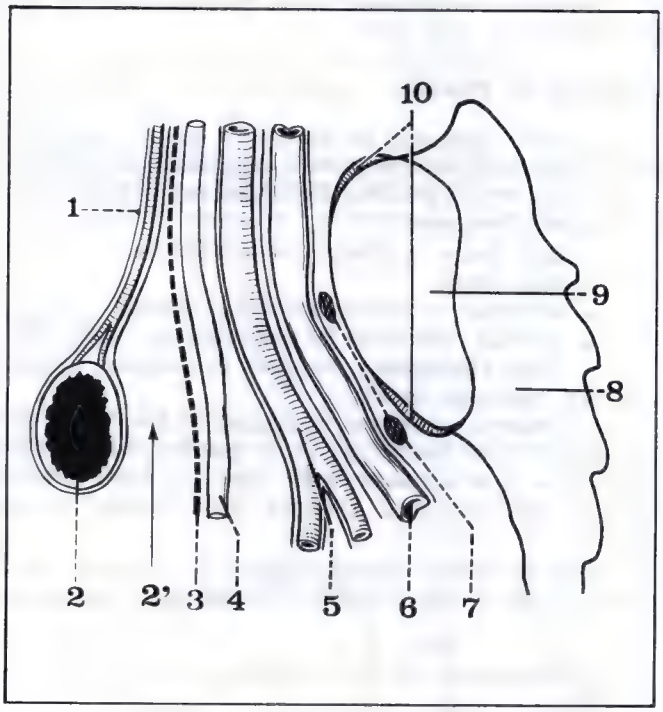

FIGURE 31

Coupe sagittale théorique passant par le mésosigmoïde (d'après Merz).

1. *Mésosigmoïde.*
2. *Côlon sigmoïde.*
2'. *Fosse sigmoïde.*
3. *Péritoine.*
4. *Uretère pelvien gauche.*
5. *Artère iliaque primitive gauche.*
6. *Veine iliaque primitive gauche.*
7. *Tronc lombo-sacré gauche.*
8. *Sacrum.*
9. *Facette auriculaire.*
10. *Ligaments sacro-iliaques.*

b) LES LIGAMENTS ACCESSOIRES :

Des formations ligamentaires amarrent aussi le côlon sigmoïde à la paroi et aux organes voisins :

— **ligament côlo-iliaque** : qui unit le côlon à la paroi iliaque gauche, prolongeant ainsi vers la gauche la racine secondaire du méso,

— **ligament côlo-tubaire** : tendu entre le mésocôlon sigmoïde et la trompe gauche (chez la femme), il contient les vaisseaux utéro-ovariens gauches

— **ligament côlo-mésentérique** : inconstant, tendu, de gauche à droite, du mésosigmoïde au feuillet droit du mésentère, à 5 cm au-dessus de la jonction iléo-caecale.

RAPPORTS

dans le type habituel (Fig. 31, 32 et 33)

a) POSTERIEURS :

— le côlon sigmoïde longe la paroi pelvienne, répondant, par l'intermédiaire de son méso, à l'aileron sacré et à l'articulation sacro-iliaque gauches ;

— derrière le péritoine pelvien cheminent l'uretère gauche (adhérant au péritoine) ainsi que les vaisseaux spermatiques (ou utéro-ovariens).

b) SUPERIEURS :

les anses grêles flottantes.

c) INFERIEURS :

la partie déclive de l'anse sigmoïdienne descend dans le cul-de-sac de Douglas et s'interpose :

— chez l'homme : entre la vessie et l'ampoule rectale,

— chez la femme : entre l'utérus et le rectum.

Le sigmoïde et son méso s'étalent comme un couvercle au-dessus des organes pelviens : d'où leur utilisation chirurgicale dans la « péritonisation haute » du petit bassin.

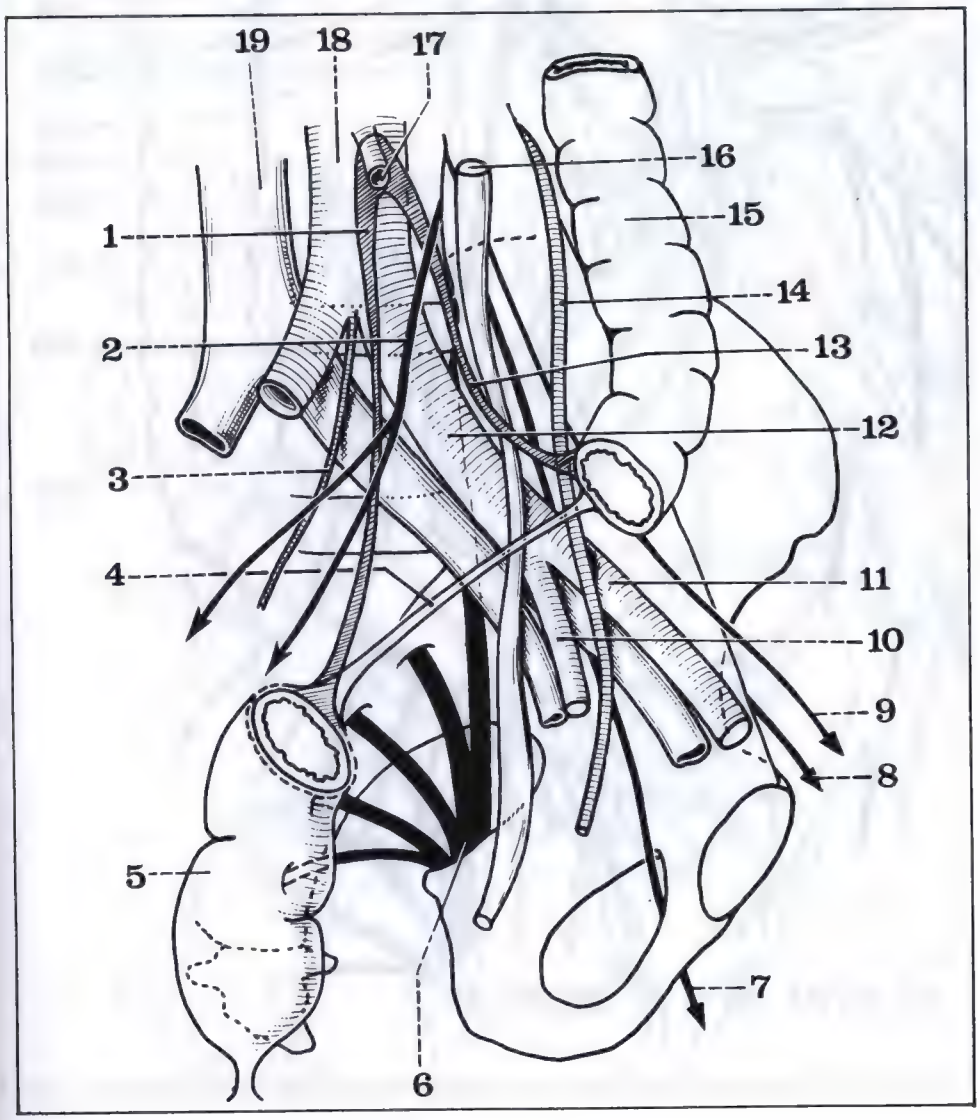

FIGURE 32

Rapports postérieurs des racines du mésosigmoïde.

1. *Racine primaire du mésosigmoïde*
2. *Nerf hypogastrique supérieur (du sympathique).*
3. *Artère sacrée moyenne.*
4. *Mésosigmoïde.*
5. *Ampoule rectale.*
6. *Nerf grand sciatique gauche.*
7. *Nerf obturateur gauche.*
8. *Nerf crural gauche.*
9. *Nerf génito-crural gauche.*
10. *Artère iliaque interne gauche.*
11. *Artère iliaque externe gauche.*
12. *Artère iliaque primitive gauche.*
13. *Racine secondaire du mésosigmoïde.*
14. *Artère spermatique gauche.*
15. *Côlon descendant.*
16. *Uretère gauche.*
17. *Artère mésentérique inférieure.*
18. *Aorte abdominale.*
19. *Veine cave inférieure.*

d) INTERNES :

la racine primaire du méso entre en rapport, au-dessous de la bifurcation aortique, avec la veine iliaque primitive gauche, l'artère sacrée moyenne, et le nerf présacré.

e) EXTERNES :

la racine secondaire du méso, qui longe les vaisseaux iliaques gauches, entre en rapport, au-dessus du détroit supérieur, avec la fosse iliaque gauche.

f) ANTERIEURS :

le côlon sigmoïde est le plus souvent séparé de la paroi abdominale antérieure par les anses grêles et le dôme vésical ; mais, plus latéralement, il peut affleurer l'orifice inguinal profond, et participer à une hernie.

FIGURE 33

Rapports postérieurs du côlon sigmoïde.

22. *Artère spermatique droite.*
23. *Nerf obturateur droit.*
24. *Uretère pelvien droit.*
25. *Ampoule rectale.*
26. *Tronc lombo-sacré droit.*
27. *Côlon sigmoïde.*
28. *Racine primaire du méso-sigmoïde.*
29. *Côlon iliaque.*
30. *Racine secondaire du méso-sigmoïde.*
31. *Veine mésentérique inférieure.*
32. *Artère mésentérique inférieure.*
33. *Côlon descendant.*
34. *Veine mésentérique supérieure.*
35. *Artère mésentérique supérieure.*
36. *Racine du mésentère.*
37. *Angle duodéno-jéjunal.*
38. *Vaisseaux coliques supérieurs gauches.*

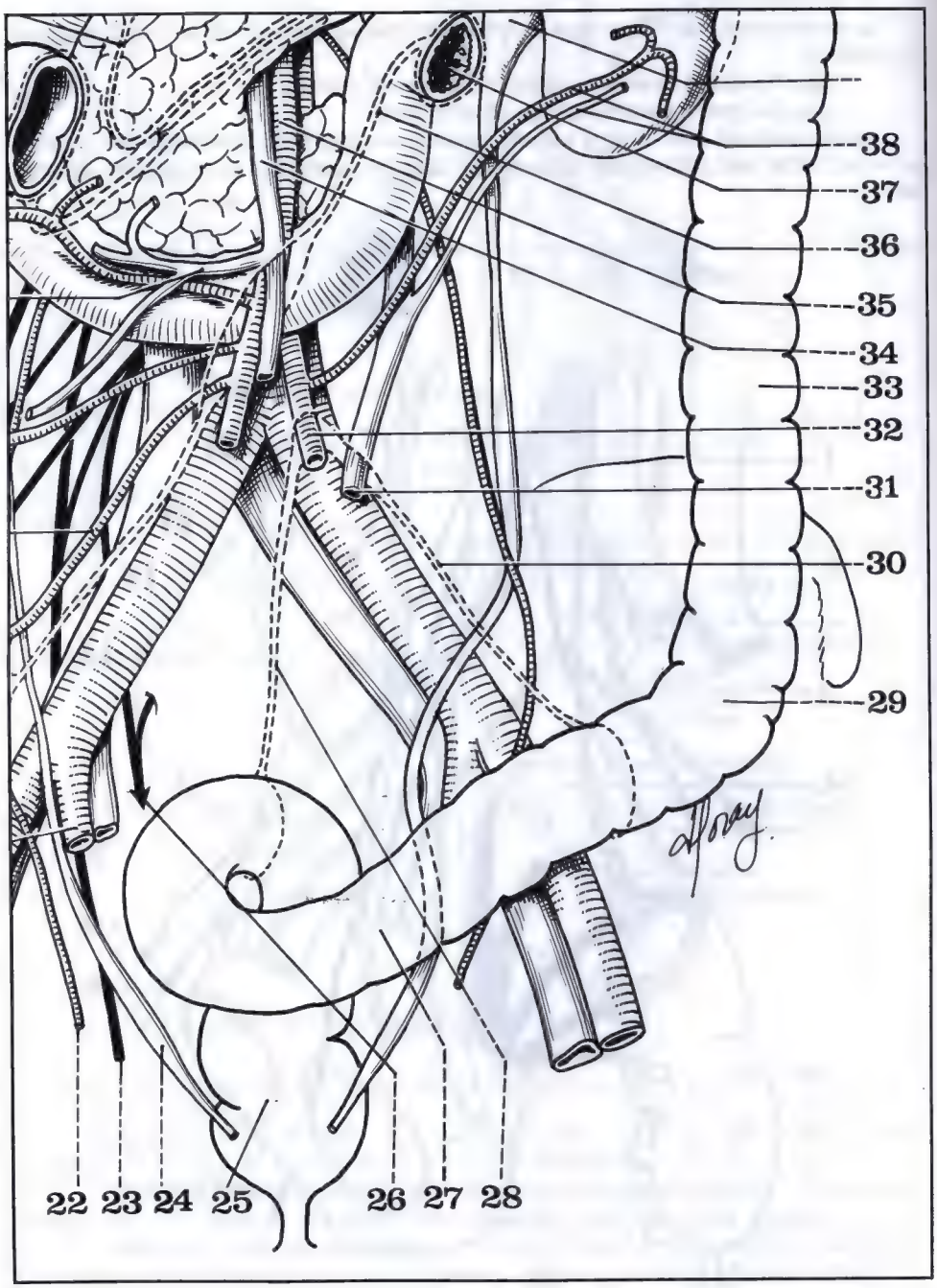

VASCULARISATION ET INNERVATION

a) ARTÈRES (Fig. 33 et 34) :

— L'ARTERE MESENTERIQUE INFERIEURE (A. Mesenterica Inferior), par sa branche colique inférieure gauche, vascularise le côlon sigmoïde ; étudions d'abord l'anatomie de l'artère mésentérique inférieure.

1. **Généralités :**

— *origine* : de la face antérieure de l'aorte abdominale, un peu à gauche de la ligne médiane, au niveau du disque L3-L4, à 5 cm au-dessus de la bifurcation aortique,

— *trajet* : oblique en bas et à gauche, décrivant une courbe a concavite droite, dont le sommet atteint le bord interne du psoas,

— *terminaison* : au niveau de S3, dans la racine primaire du méso-sigmoïde, par bifurcation en deux artères hémorroïdales supérieures,

— *dimensions* : appréciables après aortographie
longueur = 12 cm, calibre = 4 mm.

2. **Rapports :**

On peut individualiser 4 segments :

— *d'origine :* difficile d'accès, oblique en bas et à gauche sur 2 cm, entre :

— en arrière : la face antérieure de l'aorte, (Fig. 35)

— en avant : le fascia de Treitz, le crochet du pancréas, et le 3e duodénum, que croisent les vaisseaux mésentériques supérieurs.

— *lombaire* : l'artère décrit son arc, s'écarte de l'aorte, et pénètre dans le mésocôlon descendant ; elle descend devant le psoas, et se rapproche de l'uretère et des vaisseaux spermatiques gauches, qui restent plus externes.

FIGURE 34

Artériographie isolée de la mésentérique inférieure chez un malade porteur d'une oblitération athéromateuse de l'aorte abdominale.

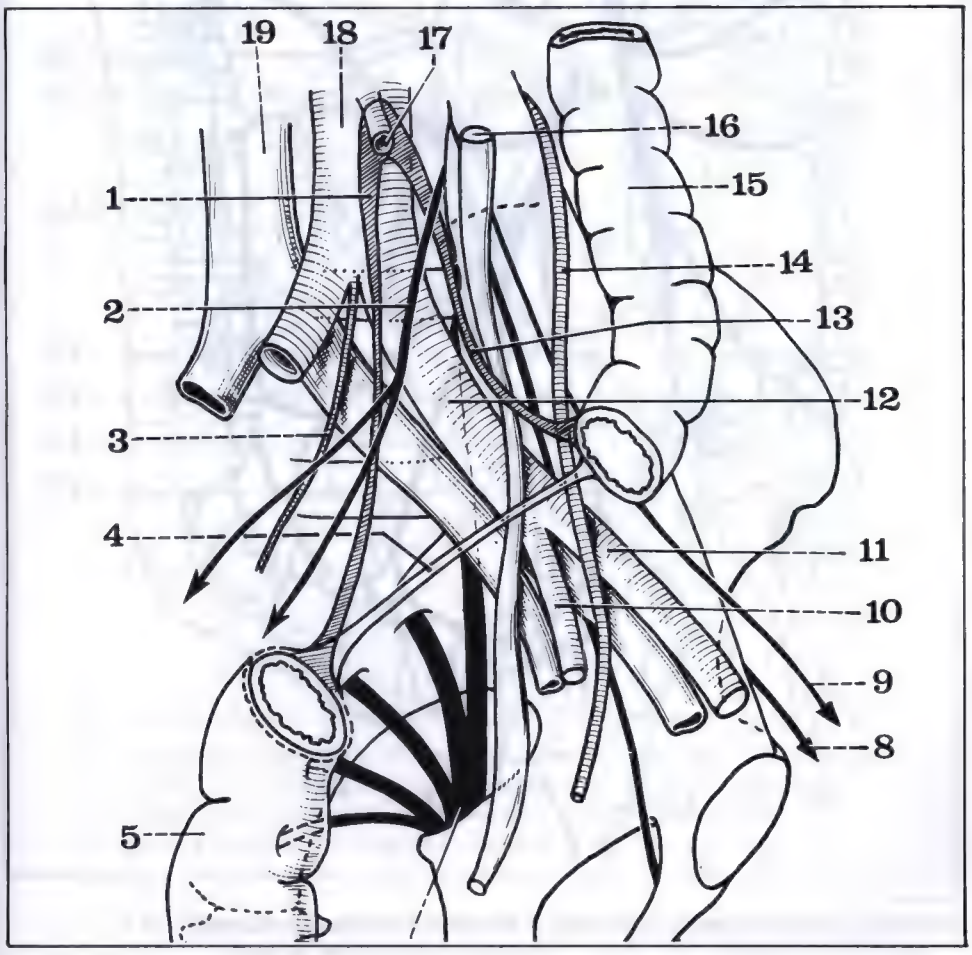

FIGURE 35

Rapports postérieurs des racines du mésosigmoïde.

1. *Racine primaire du mésosigmoïde*
2. *Nerf hypogastrique supérieur (du sympathique).*
3. *Artère sacrée moyenne.*
4. *Mésosigmoïde.*
5. *Ampoule rectale.*
8. *Nerf crural gauche.*
9. *Nerf génito-crural gauche.*
10. *Artère iliaque interne gauche.*
11. *Artère iliaque externe gauche.*
12. *Artère iliaque primitive gauche.*
13. *Racine secondaire du mésosigmoïde.*
14. *Artère spermatique gauche.*
15. *Côlon descendant.*
16. *Uretère gauche.*
17. *Artère mésentérique inférieure.*
18. *Aorte abdominale.*
19. *Veine cave inférieure.*

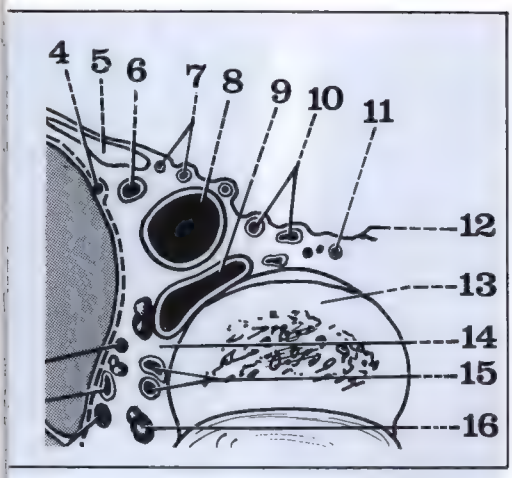

FIGURE 36

La fossette de Cunéo et Marcille.

4. Nerf génito-crural gauche.
5. Fossette inter-sigmoïde.
6. Uretère gauche.
7. Artères sigmoïdiennes.
8. Artère iliaque primitive gauche.
9. Veine iliaque primitive gauche.
10. Vaisseaux mésentériques inférieurs.
11. Artère sacrée moyenne.
12. Péritoine pariétal postérieur.
13. Corps de L5 (portion inférieure).
14. Fossette de Cunéo et Marcille.
15. Vaisseaux ilio-lombaires gauches.
16. Ganglion lymphatique.

— *iliaque :* changeant de direction, l'artère est oblique en bas et à droite, croisant les vaisseaux iliaques primitifs, peu après leur origine ; elle entre en rapport avec :

— en arrière : derrière les vaisseaux iliaques, la fossette ilio-lombaire (de Cunéo et Marcille*), comprise entre le promontoire, l'aileron sacré, et le bord interne du psoas (Fig. 36),

— en avant : la portion haute de la racine secondaire du méso, qu'elle croise perpendiculairement,

— *pelvien :* ayant franchi le détroit supérieur, l'artère redevient médiane et pénètre dans la racine primaire du mésocôlon qu'elle suit à sa partie basse ; elle entre en rapport avec :

— en arrière : la concavité sacrée, que parcourent l'artère sacrée moyenne, les artères sacrées latérales, et les filets sympathiques du nerf pré-sacré,

— en avant : la terminaison du sigmoïde,

— à gauche : l'uretère, plaqué sous le péritoine pelvien postérieur.

Au point où cesse la racine primaire du méso, et où commence le rectum, elle se divise en ses deux terminales.

3. **Branches collatérales :** (Fig. 37 et 38)

— l'artère colique supérieure gauche (Cf. Angle colique gauche),

— l'artère colique moyenne gauche, inconstante (Cf. Côlon lombo-iliaque),

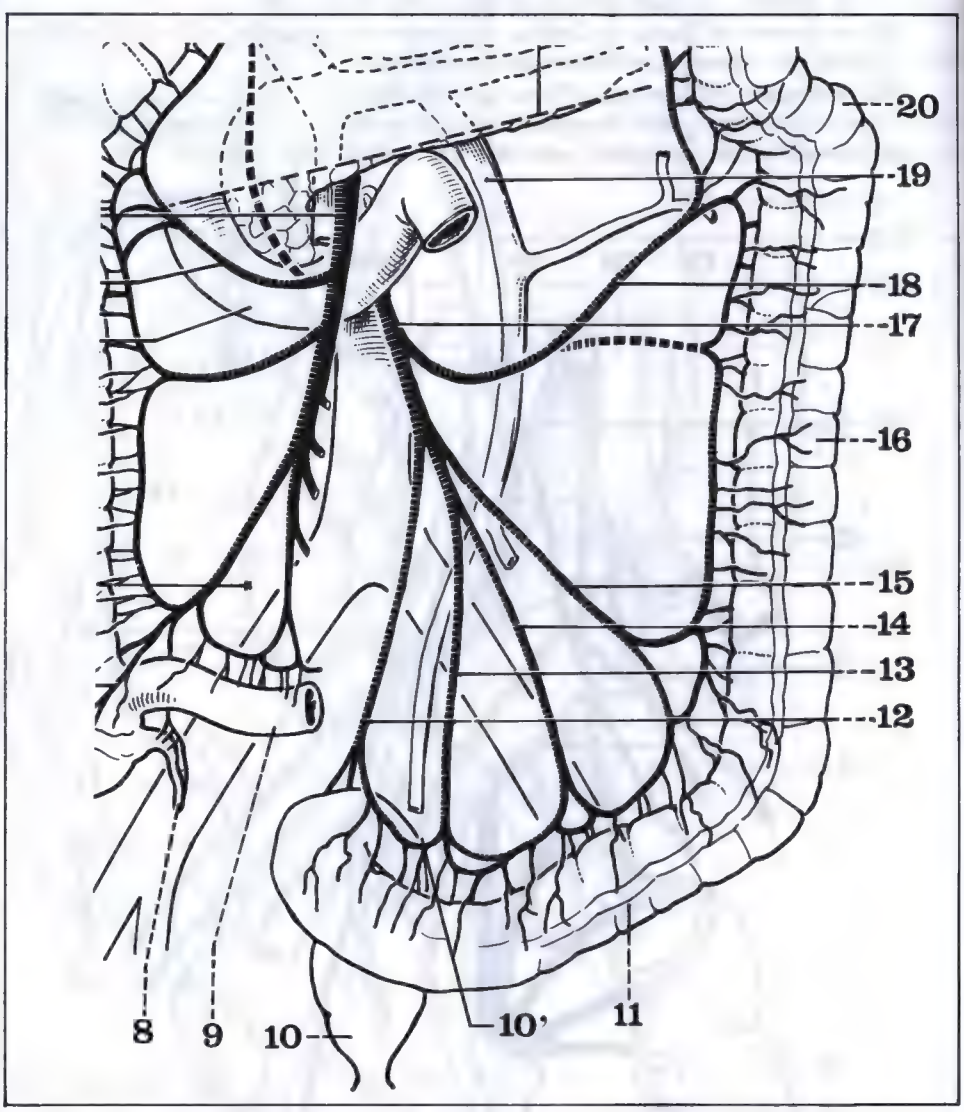

FIGURE 37

L'artère mésentérique inférieure.

8. Appendice.
9. Iléon terminal.
10. Rectum.
10'. Artère sigmoïda ima.
11. Côlon sigmoïde.
12. Terminale de l'artère mésentérique inférieure.
13. Troisième artère sigmoïdienne.
14. Deuxième artère sigmoïdienne.
15. Première artère sigmoïdienne.
16. Côlon descendant.
17. Artère mésentérique inférieure.
18. Artère colique supérieure gauche.
19. Veine mésentérique inférieure.
20. Angle colique gauche.

En pointillé :
l'artère colique moyenne gauche.

* CUNÉO Bernard-Joseph (1873-1944) - Chirurgien et anatomiste français.
MARCILLE Maurice (1871-1941) - Chirurgien et anatomiste français.

— **l'artère colique inférieure gauche**, ou tronc des artères sigmoïdiennes (Aa. Sigmoideae) qui seule nous intéresse dans ce chapitre,

— *origine* : à 3 cm au-dessous de la colique supérieure, par un tronc commun,

— *trajet* : très court, oblique en bas et à gauche, dans le mésocôlon descendant,

— *terminaison* : en trois artères sigmoïdiennes :

▪ *supérieure ou 1re* : qui s'engage dans la racine secondaire du méso, en dehors des vaisseaux iliaques primitifs,

▪ *moyenne ou 2e* : mobile, en plein mésosigmoïde,

▪ *inférieure ou 3e* : qui s'engage dans la racine primaire, en avant des vaisseaux mésentériques inférieurs,

— *anastomoses* : à 3 cm du côlon sigmoïde, les trois artères sigmoïdiennes se bifurquent en une branche ascendante et une branche descendante, qui s'anastomosent entre elles, et avec les branches des artères voisines :

— la supérieure s'unit à l'arcade para-colique (issue de la colique supérieure, ou de la moyenne),

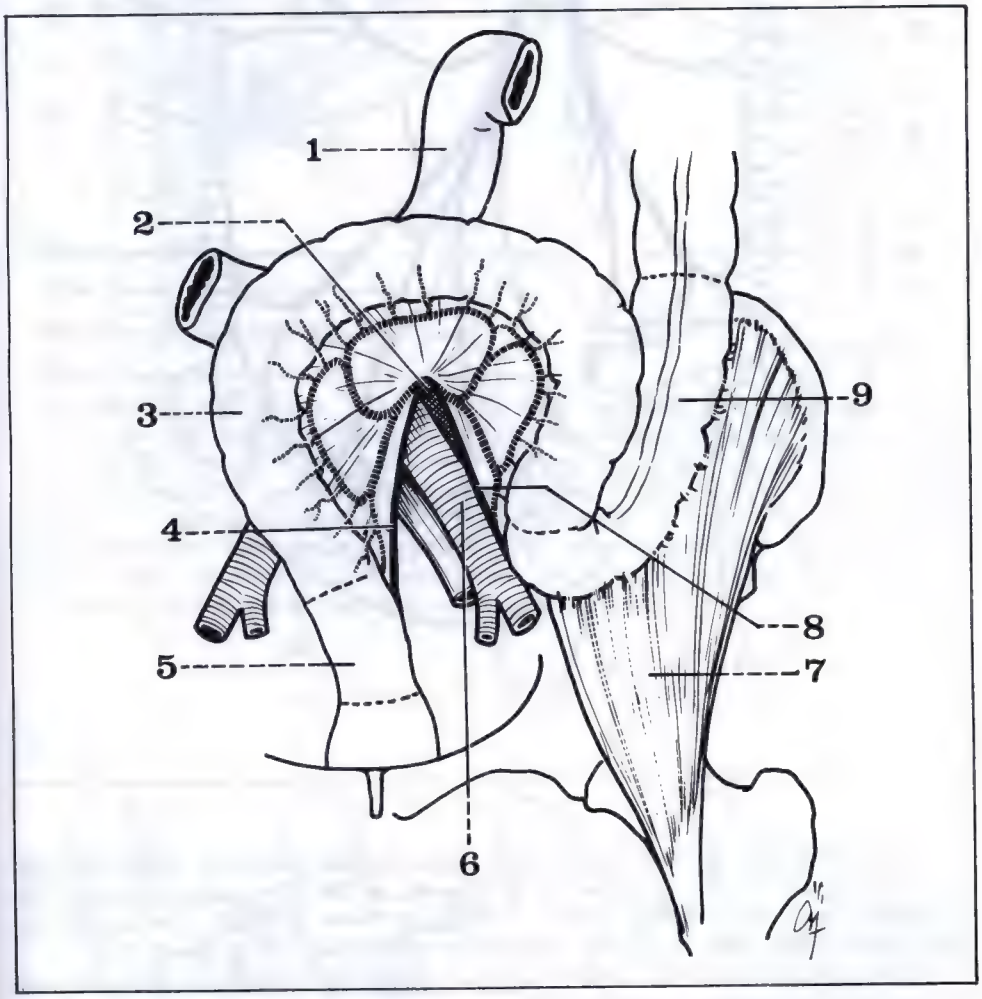

FIGURE 38

Les artères sigmoïdiennes.

(le côlon sigmoïde est soulevé).

1. *Quatrième portion du duodénum.*
2. *Orifice de la fossette inter-sigmoïde.*
3. *Côlon sigmoïde.*
4. *Racine primaire du mésosigmoïde.*
5. *Jonction sigmoïdo-rectale.*
6. *Artère iliaque primitive gauche.*
7. *Muscle psoas iliaque gauche.*
8. *Racine secondaire du mésosigmoïde.*
9. *Côlon iliaque.*

— l'inférieure s'unit à la branche gauche de l'hémorroïdale supérieure, ou à la mésentérique inférieure elle-même, par la « sigmoïda ima » (dernière sigmoïdienne) : cette anastomose entre le territoire sigmoïdien et le territoire rectal avait été considérée par Sudeck* comme un « point critique » de la chirurgie sigmoïdo-rectale (Fig. 37 et 41).

* SUDECK Paul Hermann (1866-1945) - Chirurgien allemand - Professeur de clinique chirurgicale à Hambourg.

FIGURE 39

Vue antérieure des artères mésentériques (le côlon transverse est soulevé).

1. *Angle colique droit.*
2. *Artère mésentérique supérieure.*
3. *Artère colique supérieure droite.*
4. *Duodénum.*
5. *Côlon ascendant.*
6. *Aire avasculaire de Trèves.*
7. *Artère cæcale antérieure.*
8. *Appendice.*
9. *Iléon terminal.*
10. *Rectum.*
11. *Côlon sigmoïde.*
12. *Terminale de l'artère mésentérique inférieure.*
13. *Troisième artère sigmoïdienne.*
14. *Deuxième artère sigmoïdienne.*
15. *Première artère sigmoïdienne.*
16. *Côlon descendant.*
17. *Artère mésentérique inférieure.*
18. *Artère colique supérieure gauche.*
19. *Veine mésentérique inférieure.*
20. *Angle colique gauche.*
21. *Racine du mésocôlon transverse.*

En pointillé : l'artère colica média et l'artère colique moyenne gauche.

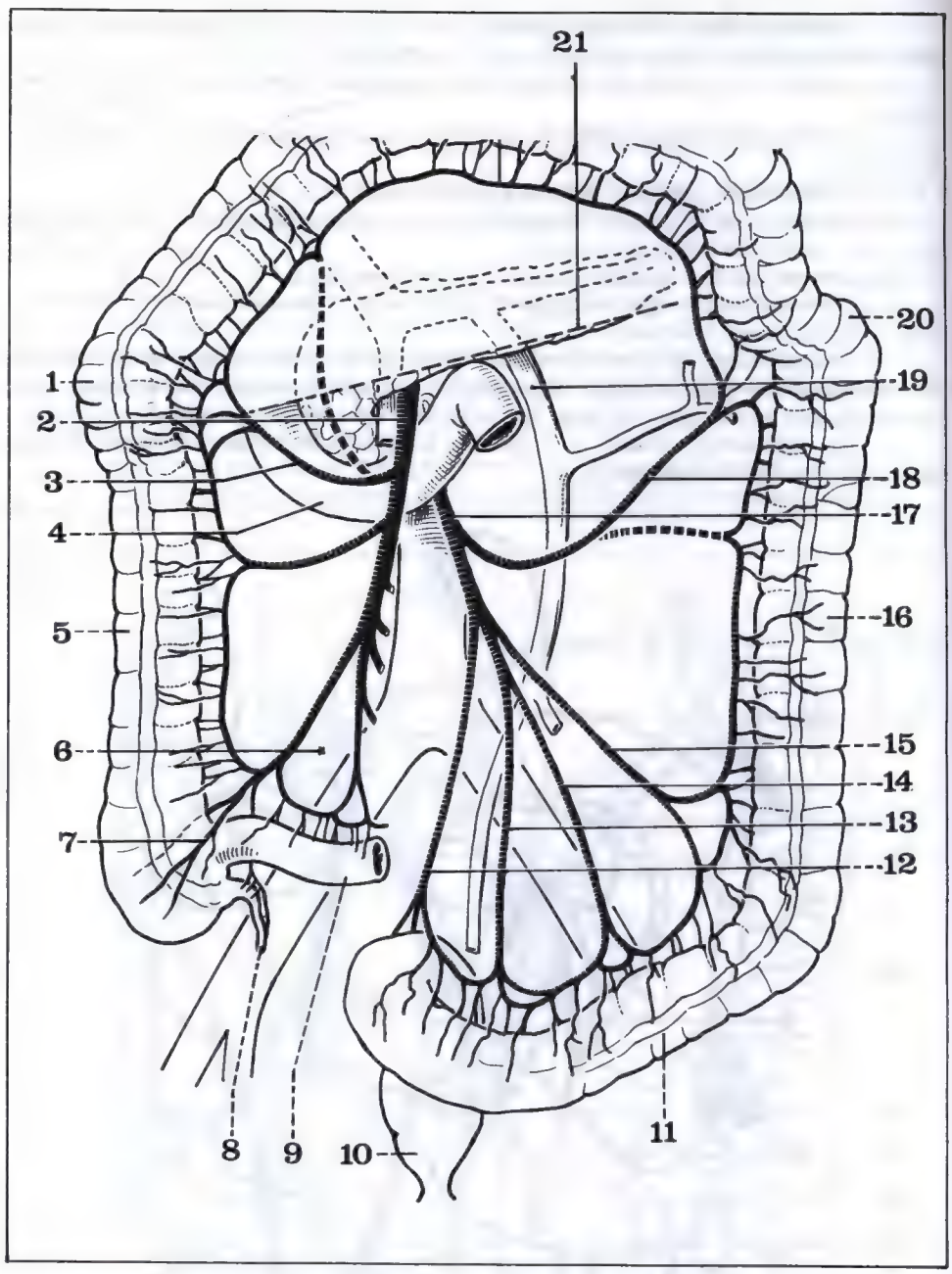

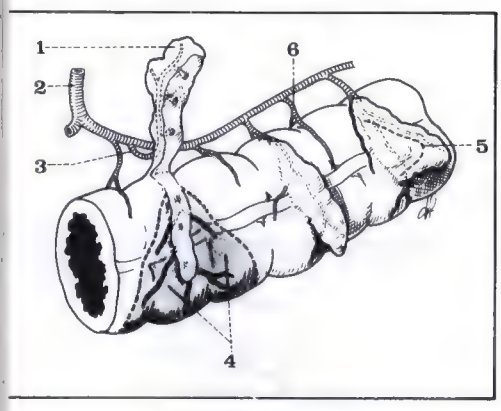

FIGURE 40

Le côlon sigmoïde et les appendices épiploïques.

1. *Appendice épiploïque désinséré.*
2. *Artère sigmoïdienne.*
3. *Vaisseau droit (long).*
4. *Zone d'irrigation du vaisseau long.*
5. *Appendice épiploïque.*
6. *Vaisseau droit (court).*

Au niveau du sigmoïde, les artères sigmoïdiennes s'unissent entre elles par des *arcades* de 1e, 2e, et même 3e ordre; de la dernière arcade naissent les vaisseaux droits qui, comme dans les autres portions coliques, sont courts, ou longs (parcourant dans ce cas les appendices épiploïques) (Fig. 39 et 40)

Mais les *variations* des artères sigmoïdiennes sont fréquentes (par excès ou par défaut), et le type normal ne se rencontre que dans la moitié des cas.

4. **Branches terminales** (Fig. 41)

Au contact du rectum, la mésentérique inférieure se bifurque en deux hémorroïdales supérieures (droite et gauche) destinées au rectum.

Les modalités de cette terminaison ont d'ailleurs été fort discutées, et, pour certains auteurs, l'artère hémorroïdale supérieure, ou rectale supérieure (A. Rectalis Superior) désigne le segment artériel compris entre le tronc des sigmoïdiennes et la bifurcation terminale.

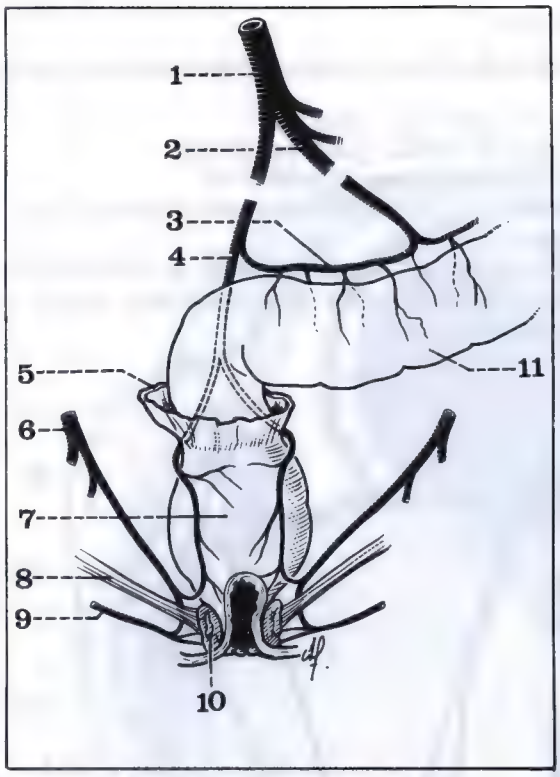

FIGURE 41

Vascularisation du sigmoïde et du rectum.

1. *Artère mésentérique inférieure (tronc d'origine).*
2. *Tronc des sigmoïdiennes.*
3. *Point critique (de Sudeck).*
4. *Terminaison de la mésentérique inférieure (ou artère hémorroïdale supérieure).*
5. *Cul-de-sac de Douglas.*
6. *Artère hémorroïdale moyenne.*
7. *Ampoule rectale.*
8. *Muscle releveur de l'anus.*
9. *Artère hémorroïdale inférieure.*
10. *Sphincter anal.*
11. *Côlon sigmoïde.*

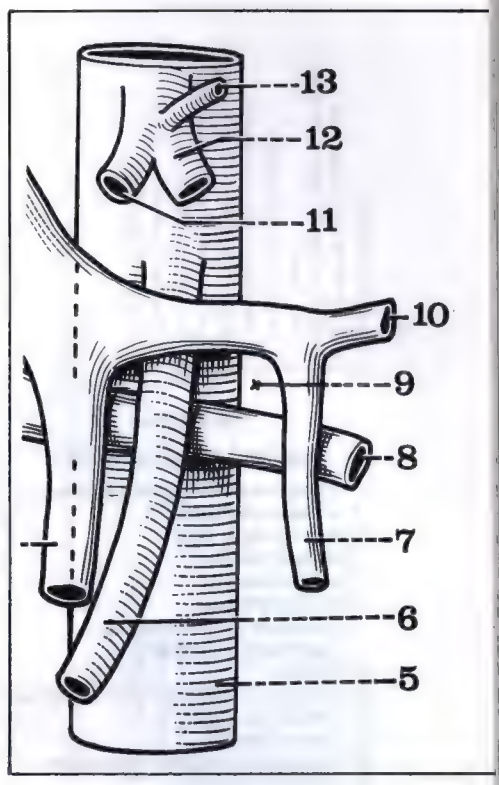

FIGURE 42

Vue antérieure du quadrilatère veineux de Rogie.

5. *Aorte abdominale.*
6. *Artère mésentérique supérieure.*
7. *Veine mésentérique inférieure.*
8. *Veine rénale gauche.*
9. *Quadrilatère veineux de Rogie.*
10. *Veine splénique.*
11. *Artère hépatique.*
12. *Artère splénique.*
13. *Artère coronaire stomachique.*

b) VEINES (Fig. 39)

Satellites des artères, les veines du côlon sigmoïde convergent vers le bord adhérent du méso, et se réunissent à hauteur du détroit supérieur en un tronc qui constitue l'origine de la *veine mésentérique inférieure* (V. Mesenterica Inferior). Celle-ci chemine à gauche de son artère, puis s'écarte progressivement d'elle, oblique en haut et à gauche, vers l'arc vasculaire de Treitz, situé en dehors du 4e duodénum ; puis elle se recourbe vers la droite, au-dessus de l'angle duodéno-jéjunal, pour rejoindre la face postérieure du pancréas, et former avec la veine splénique la racine gauche du tronc porte. (Fig. 42 et 43)

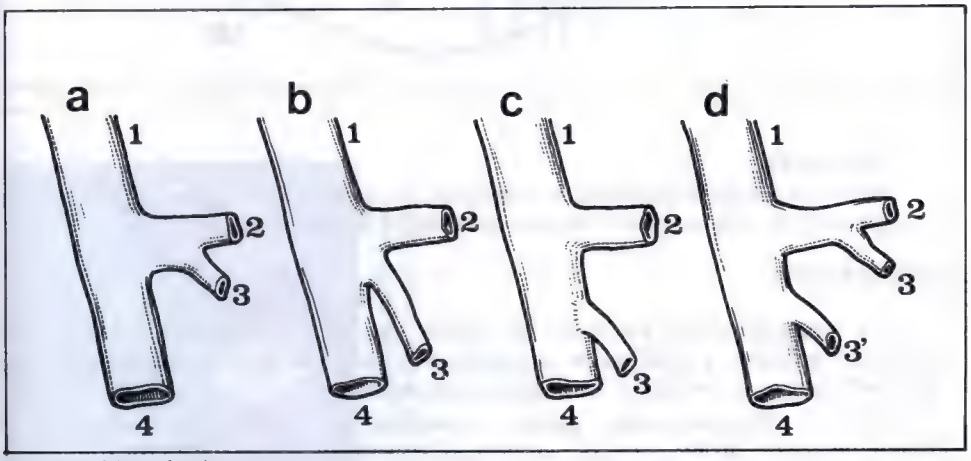

a. *Disposition classique.*
b. *Convergence des branches d'origine avec absence du tronc spléno-mésaraïque.*
c. *Abouchement de la veine mésentérique inférieure dans la mésentérique supérieure.*
d. *Veine colique gauche s'abouchant dans la mésentérique supérieure.*

FIGURE 43

Les variations d'origine de la veine porte.

1. *Tronc de la veine porte.*
2. *Veine splénique.*
3. *Veine mésentérique inférieure.*
3'. *Veine colique gauche.*
4. *Veine mésentérique supérieure.*

c) LYMPHATIQUES (Fig. 44)

Comme dans les autres portions du côlon, on retrouve au niveau du sigmoïde 5 groupes ganglionnaires :

— groupe épicolique : situé au contact du côlon,

— groupe paracolique : le long de l'arcade juxta-intestinale,

— groupe intermédiaire : le long des artères sigmoïdiennes,

— groupe principal : au contact de l'artère mésentérique inférieure, jusqu'à l'origine de la colique supérieure gauche,

— groupe central : à l'origine de l'artère (ganglions latéro et pré-aortiques).

L'étude des *voies de drainage* lymphatiques a progressivement imposé en chirurgie la notion de colectomie gauche étendue.

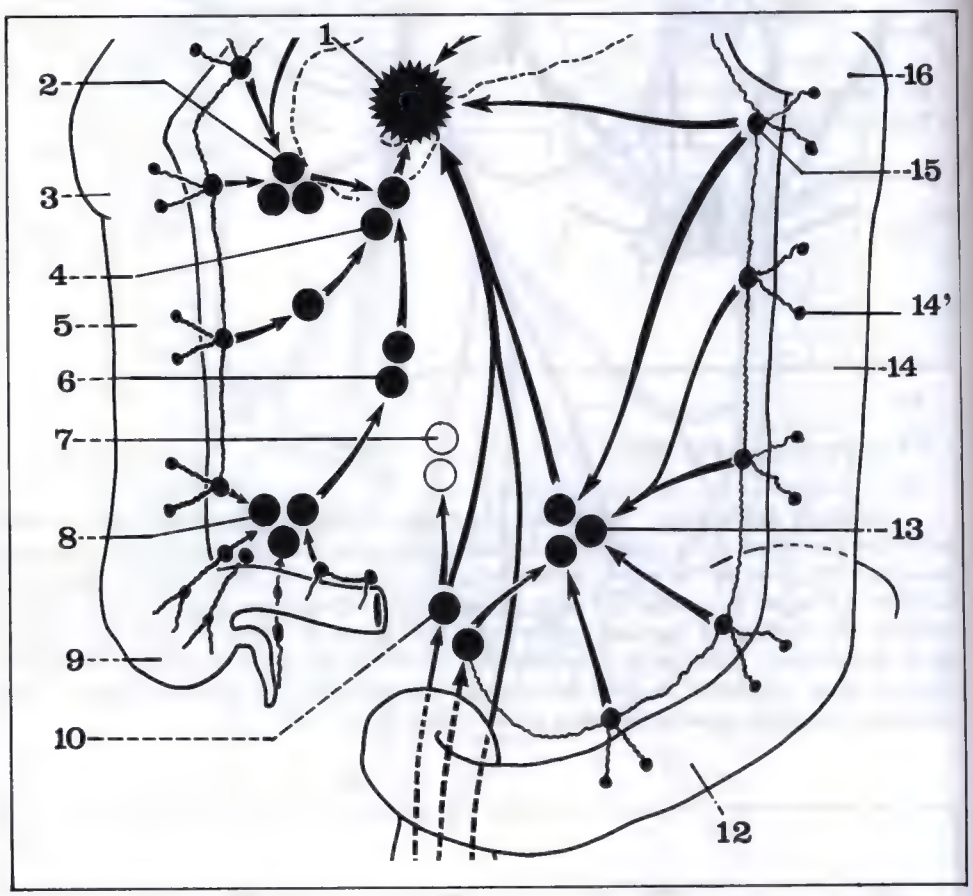

FIGURE 44

Irrigation lymphatique du côlon.

1. *Groupe central rétro-pancréatique.*
2. *Groupe intermédiaire.*
3. *Angle colique droit.*
4. *Groupe principal.*
5. *Côlon ascendant.*
6. *Groupe principal.*
7. *Ganglions lombo-aortiques.*
8. *Ganglions iléo-cæcaux.*
9. *Cæcum.*
10. *Groupe hémorroïdal supérieur (Mondor).*
12. *Côlon sigmoïde.*
13. *Groupe intermédiaire sigmoïdien.*
14. *Côlon descendant.*
14'. *Groupe épicolique.*
15. *Groupe paracolique.*
16. *Angle colique gauche.*

d) NERFS :

issus du plexus mésentérique inférieur, ils suivent les artères sigmoïdiennes, et apportent au sigmoïde leur double contingent sympathique et vagal.

CONCLUSION

La vascularisation artérielle du côlon gauche rend possible divers types d'exérèses coliques. La diffusion lymphatique impose parfois des colectomies plus étendues que ne le justifient les lésions elles-mêmes.

Mais l'hémicolectomie gauche complète ne peut être comparée à l'hémicolectomie droite, car elle suppose des problèmes très différents :

— de voies d'abord chirurgical,

— de sections vasculaires,

— et de rétablissement de la continuité intestinale.

coupes transversales de l'abdomen

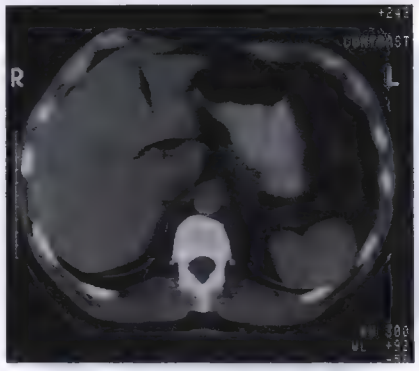

Coupe tomodensitométrique de l'abdomen passant par la 11e vertèbre dorsale (T11).

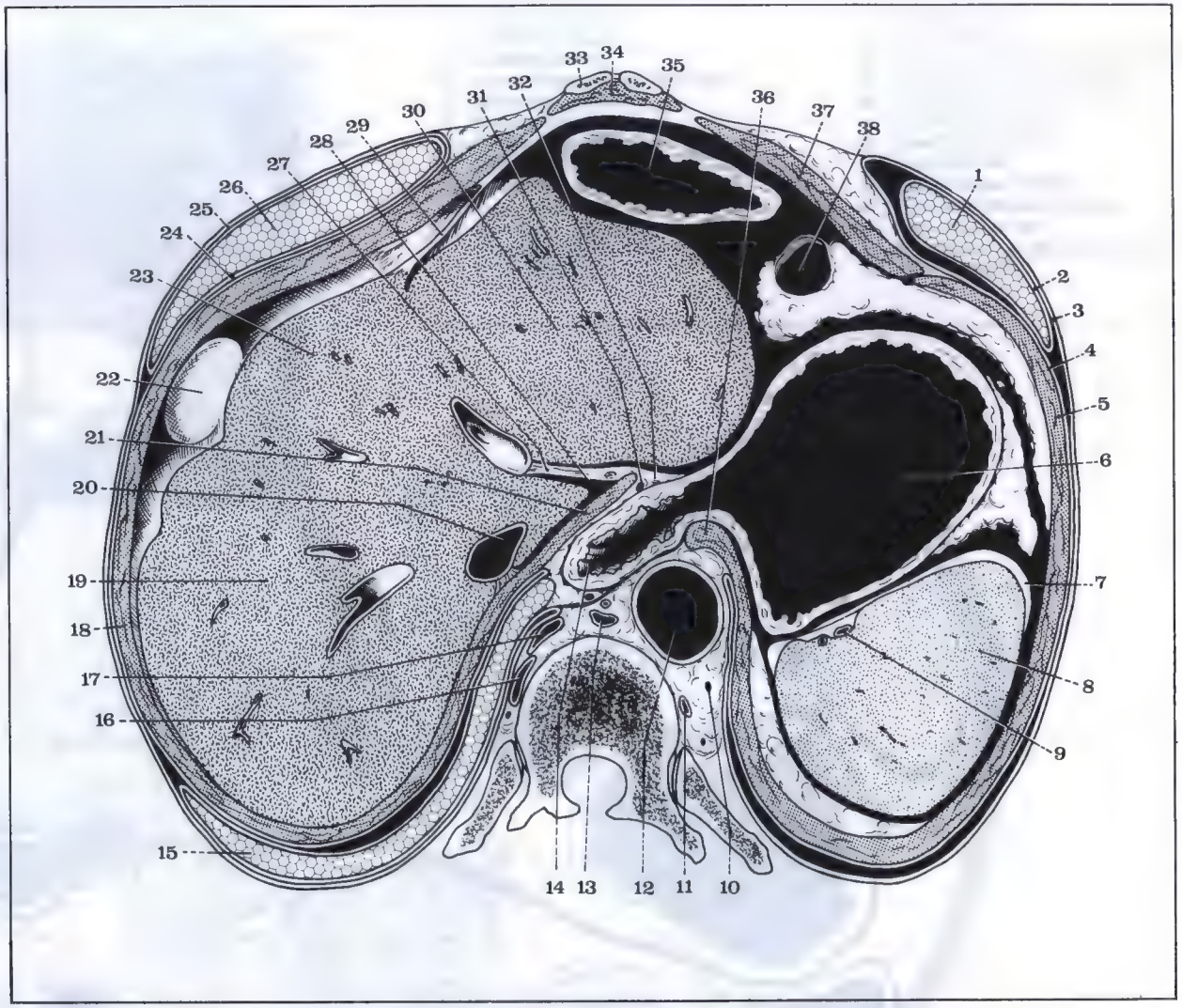

Coupe horizontale du tronc passant par T 11.

1. *Lingula du poumon gauche.*
2. *Plèvre viscérale.*
3. *Plèvre pariétale.*
4. *Cul-de-sac costo-diaphragmatique.*
5. *Diaphragme gauche.*
6. *Estomac.*
7. *Capsule splénique.*
8. *Rate.*
9. *Artère splénique.*
10. *Nerf grand splanchique gauche.*
11. *Veine hémi-azygos inférieure.*
12. *Aorte thoraco-abdominale.*
13. *Veine cave azygos.*
14. *Œsophage abdominal.*
15. *Lobe inférieur du poumon droit.*
16. *Veine intercostale droite.*
17. *Artère intercostale droite.*
18. *Diaphragme droit.*
19. *Lobe droit du foie.*
20. *Veine cave inférieure.*
21. *Bord droit de l'hiatus œsophagien.*
22. *Vésicule biliaire.*
23. *Lobe carré du foie.*
24. *Plèvre diaphragmatique.*
25. *Plèvre pariétale.*
26. *Lobe moyen du poumon droit.*
27. *Petit épiploon.*
28. *Cul-de-sac péritonéal.*
29. *Ligament suspenseur du foie.*
30. *Lobe gauche du foie.*
31. *Nerf pneumogastrique gauche.*
32. *Orifice œsophagien du diaphragme.*
33. *Appendice xiphoïde (bifide).*
34. *Insertion du diaphragme.*
35. *Anse grêle.*
36. *Bord gauche de l'hiatus œsophagien.*
37. *Faisceau diaphragmatique.*
38. *Côlon transverse.*

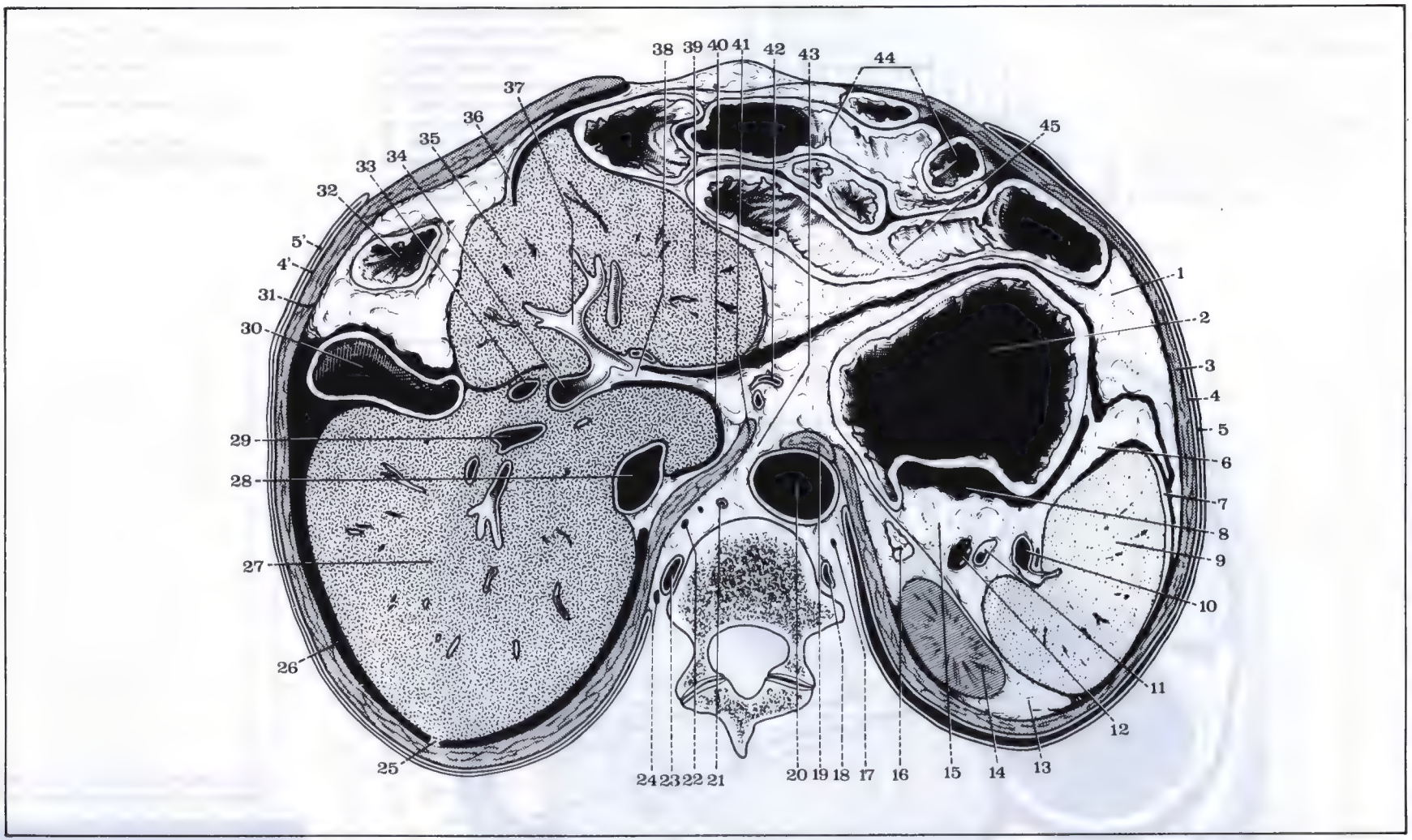

Coupe horizontale du tronc passant par T 12.

1. *Grand épiploon.*
2. *Estomac.*
3. *Diaphragme gauche.*
4. *et 4'. Plèvre diaphragmatique.*
5. *et 5'. Plèvre pariétale.*
6. *Epiploon gastro-splénique.*
7. *Capsule splénique.*
8. *Arrière-cavité des épiploons.*
9. *Rate.*
10. *Veine splénique.*
11. *Artère splénique.*
12. *Ganglion splénique.*
13. *Graisse rétro-péritonéale péri-rénale.*
14. *Pôle supérieur du rein gauche.*
15. *Épiploon pancréatico-splénique.*
16. *Surrénale gauche.*
17. *Nerf grand splanchnique gauche.*
18. *Douzième veine intercostale gauche.*
19. *Pilier droit du diaphragme.*
20. *Aorte abdominale.*
21. *Canal thoracique.*
22. *Nerf grand splanchnique droit.*
23. *Douzième veine intercostale droite.*
24. *Ganglion sympathique.*
25. *Ligament triangulaire droit.*
26. *Espace inter-hépato-phrénique.*
27. *Lobe droit du foie.*
28. *Veine cave inférieure.*
29. *Branche droite de la veine porte.*
30. *Vésicule biliaire.*
31. *Diaphragme droit.*
32. *Angle colique droit.*
33. *Canal hépatique.*
34. *Branche gauche de la veine porte.*
35. *Lobe carré du foie.*
36. *Ligament suspenseur du foie.*
37. *Ramifications portales.*
38. *Petit épiploon.*
39. *Lobe gauche du foie.*
40. *Cul-de-sac péritonéal.*
41. *Bord droit de l'orifice œsophagien.*
42. *Veine coronaire stomachique.*
43. *Orifice œsophagien du diaphragme.*
44. *Anses grêles.*
45. *Côlon transverse.*

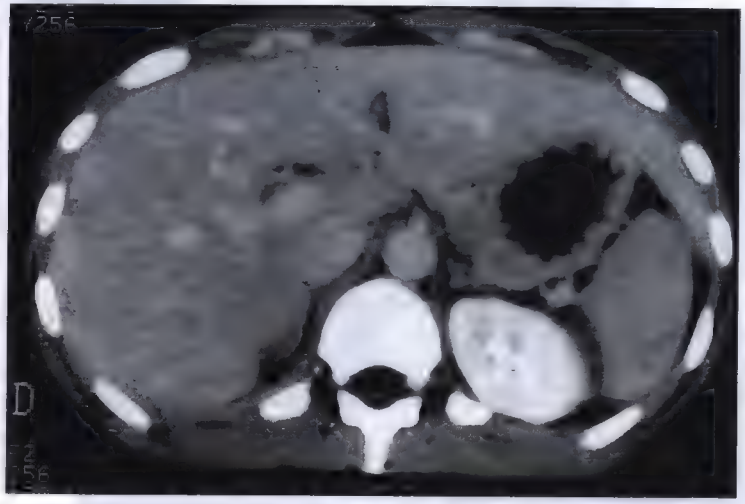

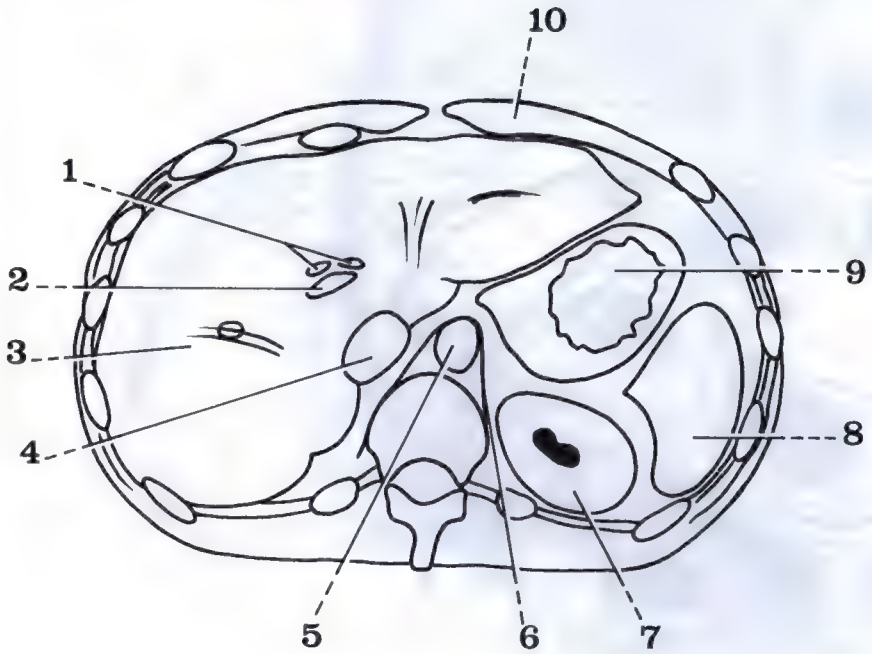

Coupe tomodensitométrique passant par T12-L1.

1. *Voies biliaires intrahépatiques.*
2. *Branche portale.*
3. *Foie droit.*
4. *Veine cave inférieure.*
5. *Aorte abdominale.*
6. *Diaphragme.*
7. *Rein gauche.*
8. *Rate.*
9. *Estomac.*
10. *Paroi abdominale.*

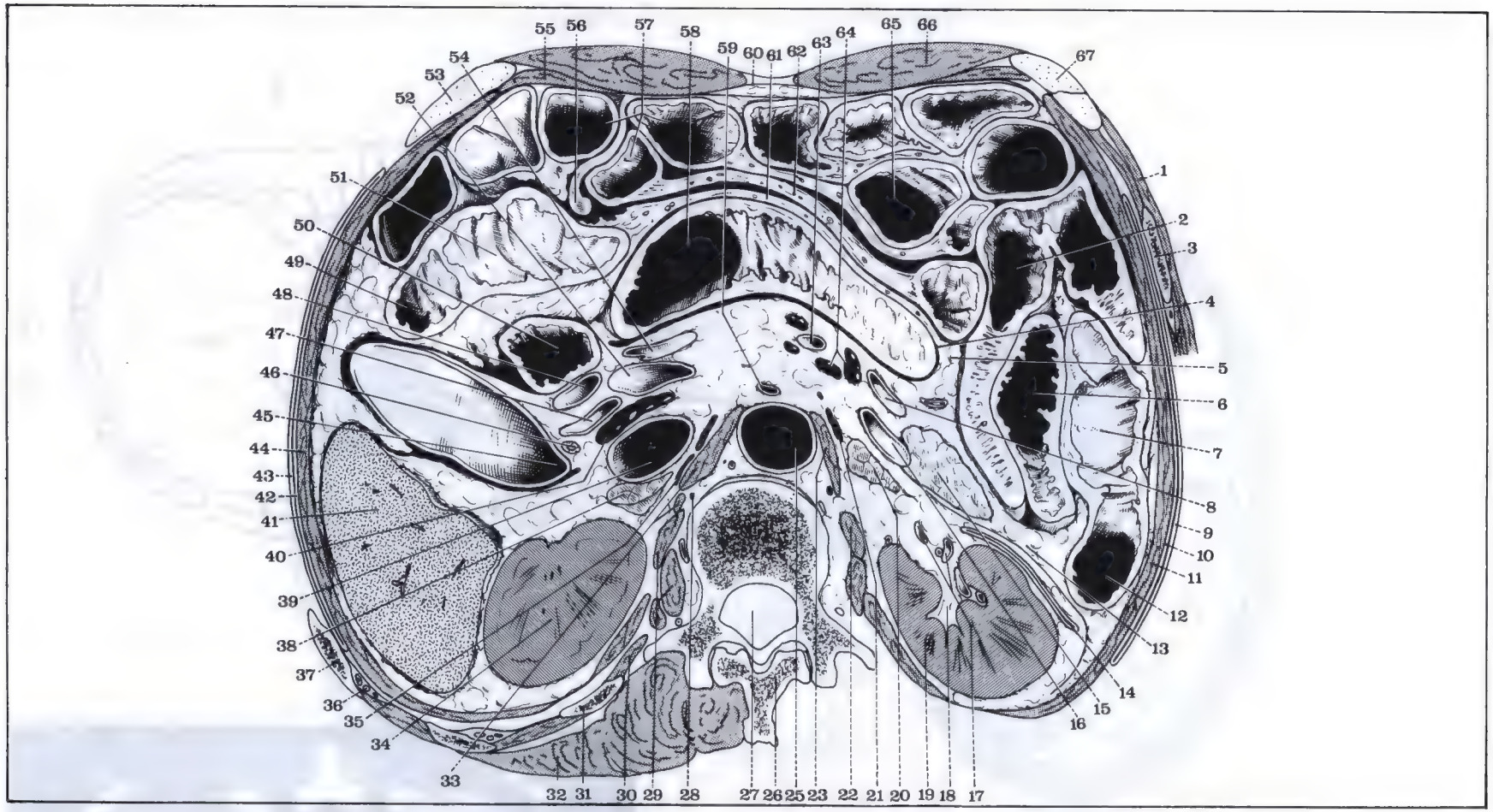

Coupe horizontale du tronc passant par L 1.

1. *Muscle grand oblique.*
2. *Anse grêle.*
3. *Huitième côte gauche.*
4. *Grande courbure gastrique.*
5. *Racine du méso-côlon transverse.*
6. *Anse grêle.*
7. *Côlon transverse.*
8. *Artère splénique.*
9. *Plèvre pariétale gauche.*
10. *Plèvre diaphragmatique gauche.*
11. *Diaphragme gauche.*
12. *Côlon descendant.*
13. *Epiploon pancréatico-splénique.*
14. *Capsule rénale.*
15. *Queue du pancréas.*
16. *Veine splénique.*
17. *Rein gauche.*
18. *Sinus du rein gauche.*
19. *Pyramides de Malpighi.*
20. *Surrénale gauche.*
21. *Ganglion semi-lunaire gauche.*
22. *Chefs d'insertion du psoas gauche.*
23. *Pilier gauche du diaphragme.*
25. *Aorte abdominale.*
26. *Arc postérieur de T 12.*
27. *Canal vertébral.*
28. *Sympathique droit.*
29. *Chefs d'insertion du psoas droit.*
30. *Muscle intercostal.*
31. *Douzième côte droite.*
32. *Masse sacro-lombaire droite.*
33. *Pilier droit du diaphragme.*
34. *Rein droit.*
35. *Ganglion semi-lunaire droit.*
36. *Artère intercostale.*
37. *Dixième côte droite.*
38. *Surrénale droite.*
39. *Veine cave inférieure.*
40. *Ganglions lymphatiques pré-caves.*
41. *Lobe droit du foie.*
42. *Plèvre diaphragmatique droite.*
43. *Plèvre pariéale droite.*
44. *Diaphagme droit.*
45. *Col de la vésicule biliaire.*
46. *Artère cystique.*
47. *Bassinet.*
48. *Canal cholédoque.*
49. *Angle colique droit.*
50. *Deuxième duodénum.*
51. *Côlon transverse.*
52. *Veine porte.*
53. *Cartilage costal droit.*
54. *Artère hépatique.*
55. *Muscle transverse de l'abdomen.*
56. *Ligament rond du foie.*
57. *Anses grêles.*
58. *Antre pré-pylorique.*
59. *Tronc cœliaque.*
60. *Ligne blanche.*
61. *Mésocôlon transverse.*
62. *Mésentère.*
63. *Artère splénique.*
64. *Ganglions spléniques.*
65. *Anse grêle.*
66. *Muscle grand droit de l'abdomen.*
67. *Cartilage costal gauche.*

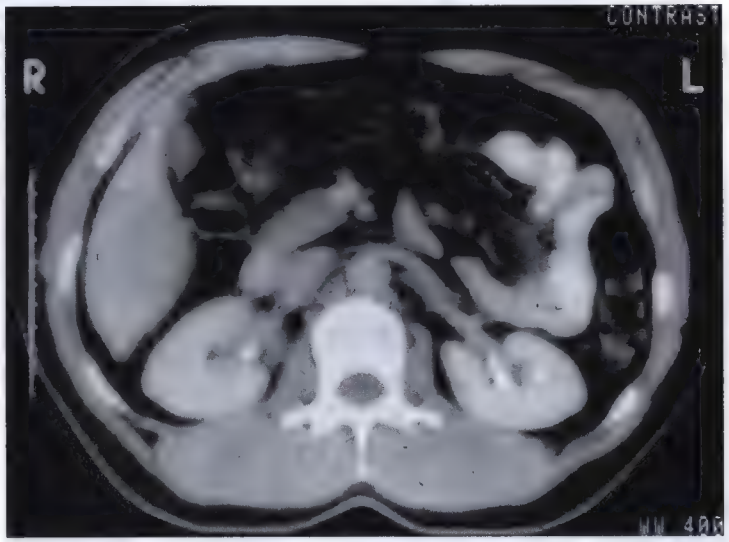

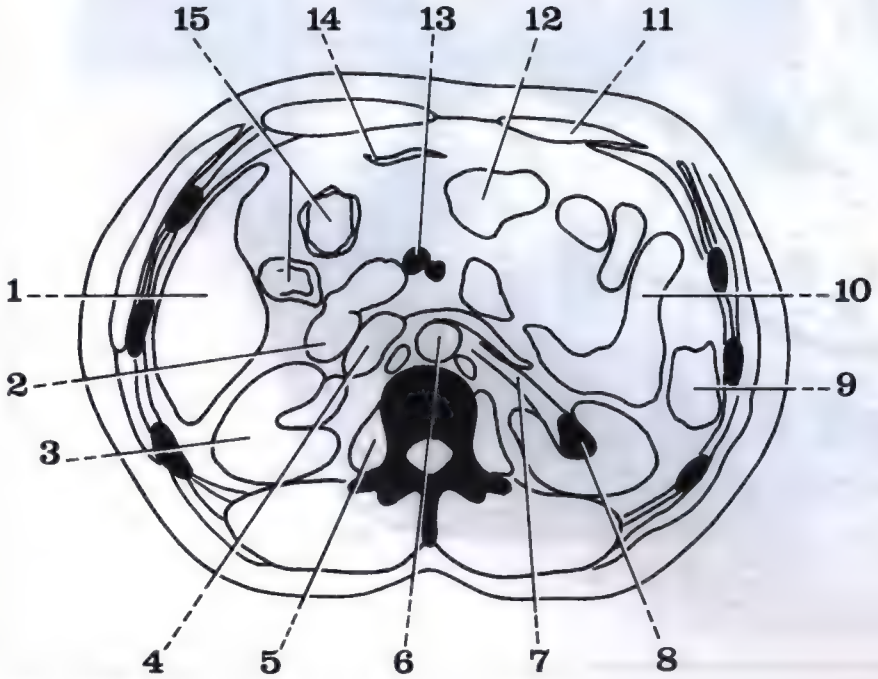

Coupe tomodensitométrique passant par L1.

1. *Foie (foie droit).*
2. *Duodéno-pancréas.*
3. *Rein droit.*
4. *Veine cave inférieure.*
5. *Muscle psoas.*
6. *Aorte.*
7. *Pédicule rénal gauche.*
8. *Bassinet du rein gauche.*
9. *Côlon descendant.*
10. *Intestin grêle.*
11. *Muscle grand droit de l'abdomen.*
12. *Côlon transverse.*
13. *Vaisseaux mésentériques supérieurs.*
14. *Grand épiploon.*
15. *Angle colique droit.*

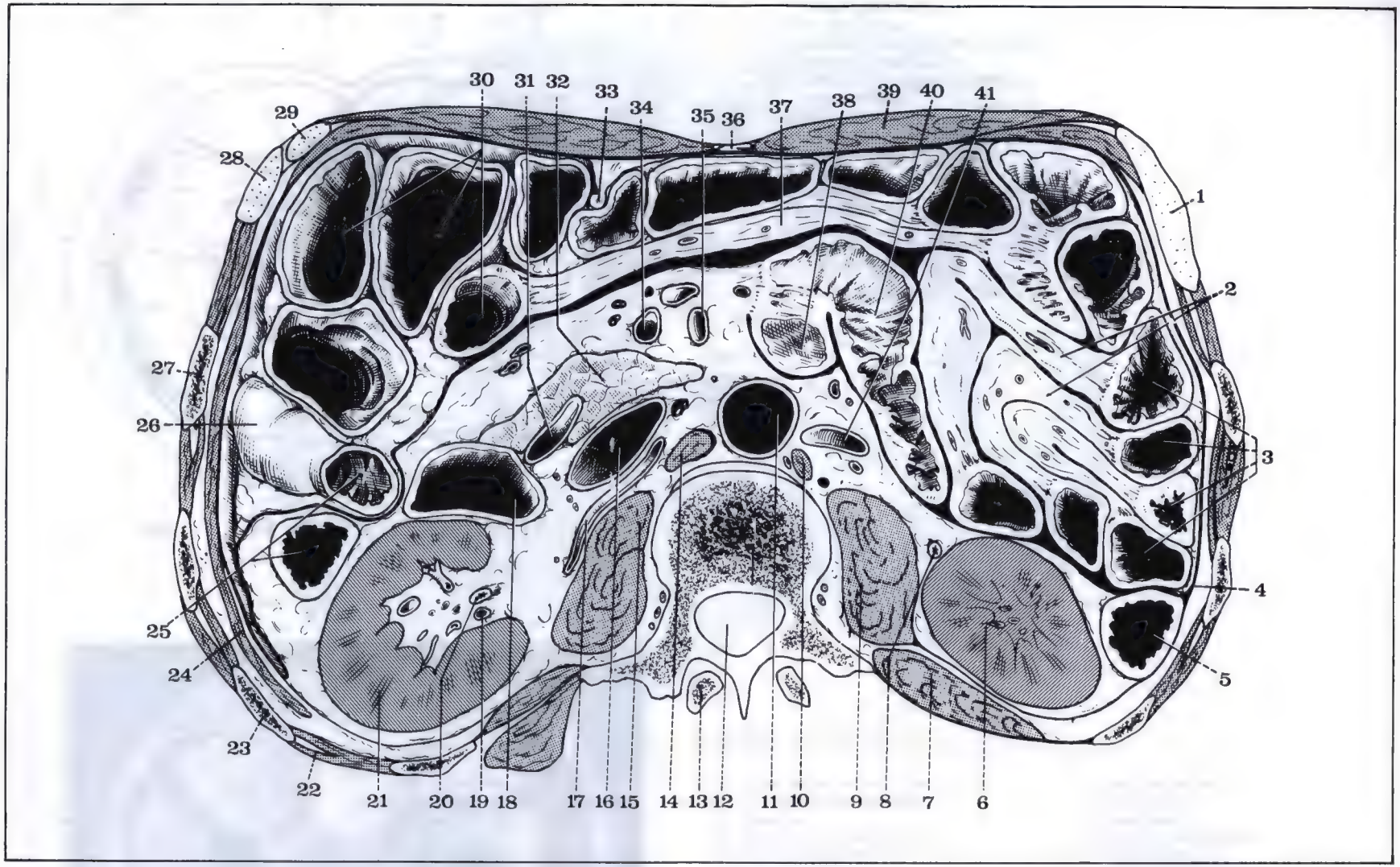

Coupe horizontale du tronc passant par L2.

1. *Deuxième cartilage costal gauche.*
2. *Mésentère.*
3. *Anses grêles.*
4. *Péritoine pariétal.*
5. *Côlon descendant.*
6. *Rein gauche.*
7. *Muscle carré des lombes gauche.*
8. *Uretère gauche.*
9. *Muscle psoas gauche.*
10. *Pilier gauche du diaphragme.*
11. *Aorte abdominale.*
12. *Canal vertébral.*
13. *Apophyse articulaire inférieure de L 1.*
14. *Pilier droit du diaphragme.*
15. *Muscles psoas droit.*
16. *Veine cave inférieure.*
17. *Artère rénale droite.*
18. *Deuxième duodénum.*
19. *Artère rétro-pyélique.*
20. *Uretère droit.*
21. *Rein droit.*
22. *Muscles intercostaux.*
23. *Onzième côte droite.*
24. *Diaphragme droit.*
25. *Angle colique gauche.*
26. *Côlon transverse.*
27. *Neuvième côte gauche.*
28. *Huitième cartilage costal droit.*
29. *Septième cartilage costal droit.*
30. *Anses grêles.*
31. *Canal cholédoque.*
32. *Tête du pancréas.*
33. *Ligament rond du foie.*
34. *Veine mésentérique supérieure.*
35. *Artère mésentérique supérieure.*
36. *Ligne blanche.*
37. *Mésentère.*
38. *Quatrième duodénum.*
39. *Muscle grand droit de l'abdomen.*
40. *Angle duodéno-jéjunal.*
41. *Artère rénale gauche.*

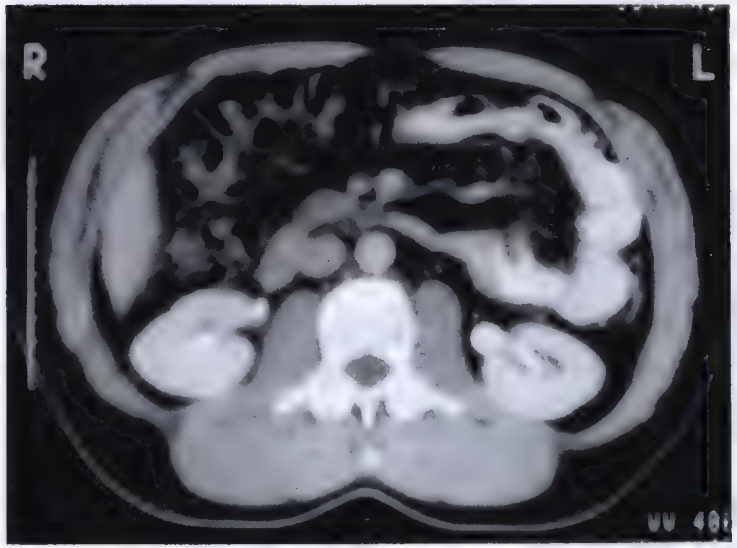

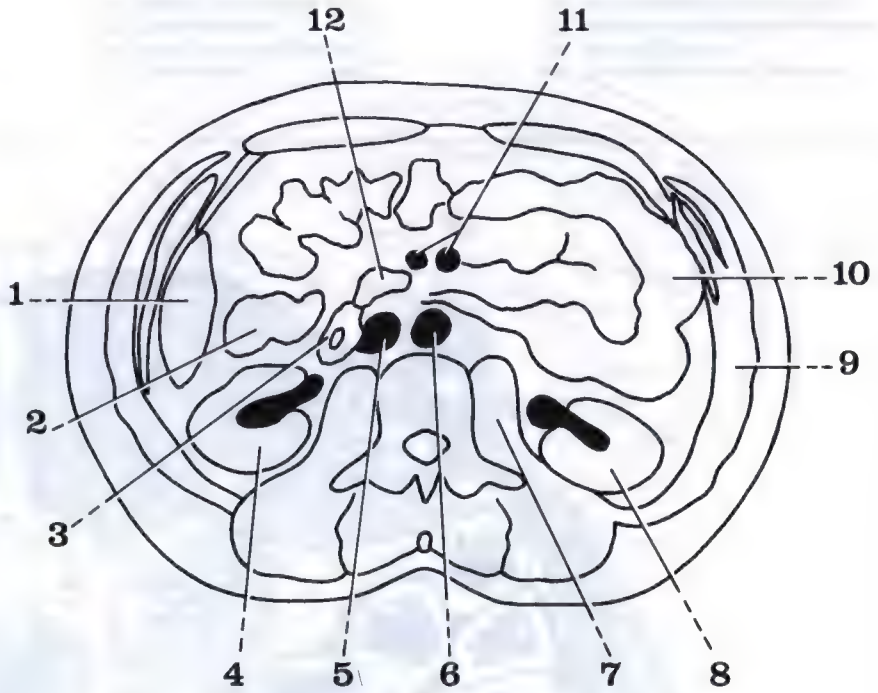

Coupe tomodensitométrique passant par L2.

1. *Partie inférieure du foie droit.*
2. *Côlon ascendant.*
3. *Duodénum.*
4. *Rein droit.*
5. *Veine cave inférieure.*
6. *Aorte.*
7. *Muscle psoas.*
8. *Rein gauche.*
9. *Muscle large de l'abdomen.*
10. *Intestin grêle.*
11. *Vaisseaux mésentériques supérieurs.*
12. *Partie inférieure de la tête du pancréas.*

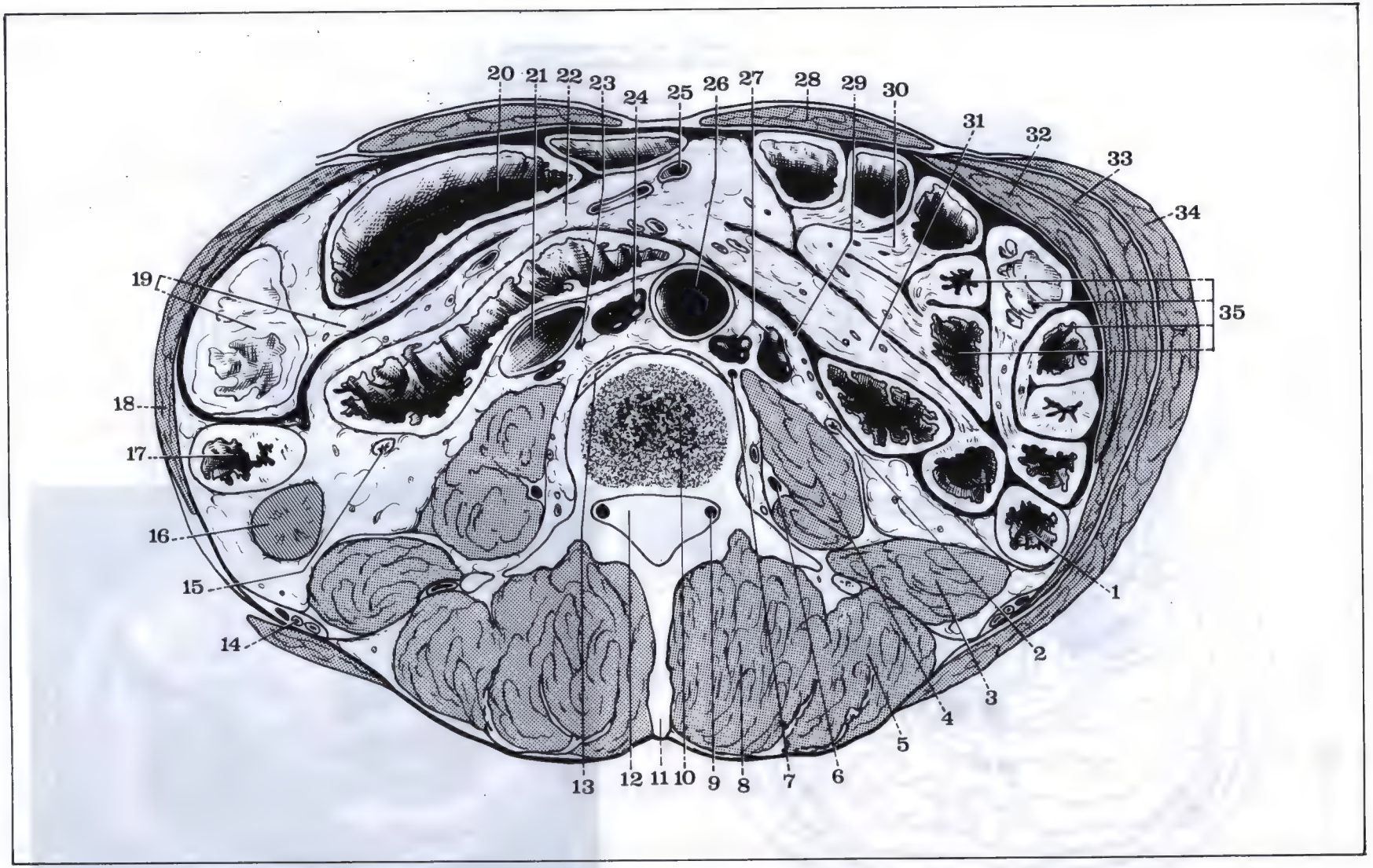

Coupe horizontale du tronc passant par L 3.

1. *Côlon descendant.*
2. *Uretère gauche.*
3. *Muscle carré des lombes gauches.*
4. *Muscle psoas gauche.*
5. *Masse sacro-lombaire gauche.*
6. *Deuxième nerf lombaire gauche.*
7. *Sympathique lombaire gauche.*
8. *Muscle long dorsal gauche.*
9. *Troisième nerf lombaire gauche.*
10. *Corps de L 3.*
11. *Apophyse épineuse de L 3.*
12. *Canal vertébral.*
13. *Pilier droit du diaphragme.*
14. *Douzième artère intercostale droite.*
15. *Uretère droit.*
16. *Pôle inférieur du rein droit.*
17. *Côlon ascendant.*
18. *Muscle grand oblique droit.*
19. *Iléon et mésentère.*
20. *Anse grêle.*
21. *Veine cave inférieure.*
22. *Racine du mésentère.*
23. *Sympathique lombaire droit.*
24. *Ganglion latéro-aortique droit.*
25. *Artère mésentérique supérieure.*
26. *Aorte abdominale.*
27. *Ganglions latéro-aortiques gauches.*
28. *Muscle grand droit de l'abdomen.*
29. *Péritoine pariétal postérieur.*
30. *et 31. Mésentère.*
32. *Muscle transverse de l'abdomen.*
33. *Muscle petit oblique gauche.*
34. *Muscle grand oblique gauche.*
35. *Anses grêles.*

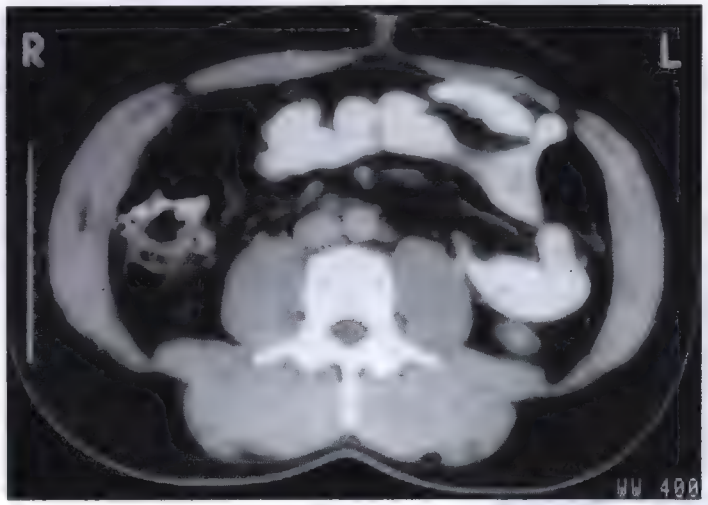

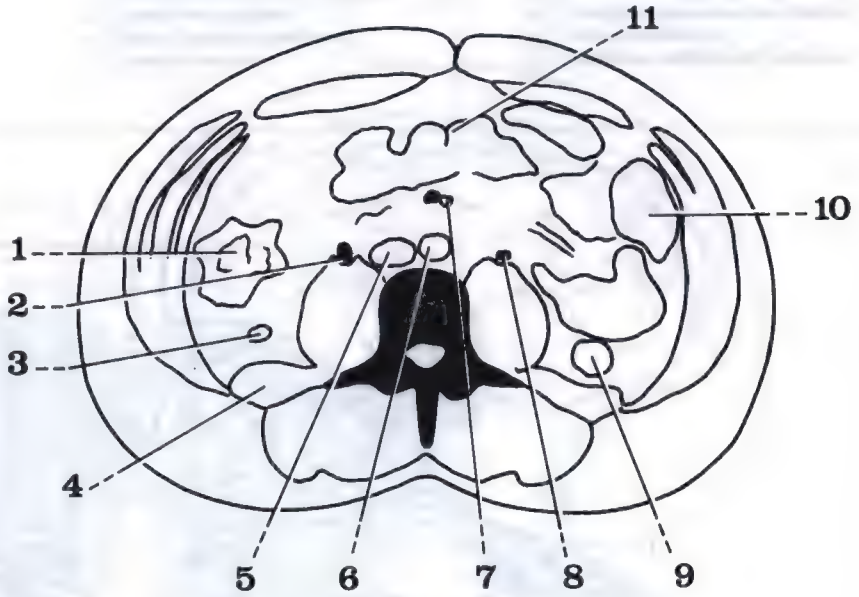

Coupe tomodensitométrique passant par la partie supérieure de L3.

1. *Côlon droit.*
2. *Uretère droit.*
3. *Pôle inférieur du rein droit.*
4. *Muscle carré des lombes.*
5. *Veine cave inférieure.*
6. *Aorte.*
7. *Vaisseaux mésentériques supérieurs.*
8. *Uretère gauche.*
9. *Pôle inférieur du rein gauche.*
10. *Côlon descendant.*
11. *Intestin grêle.*

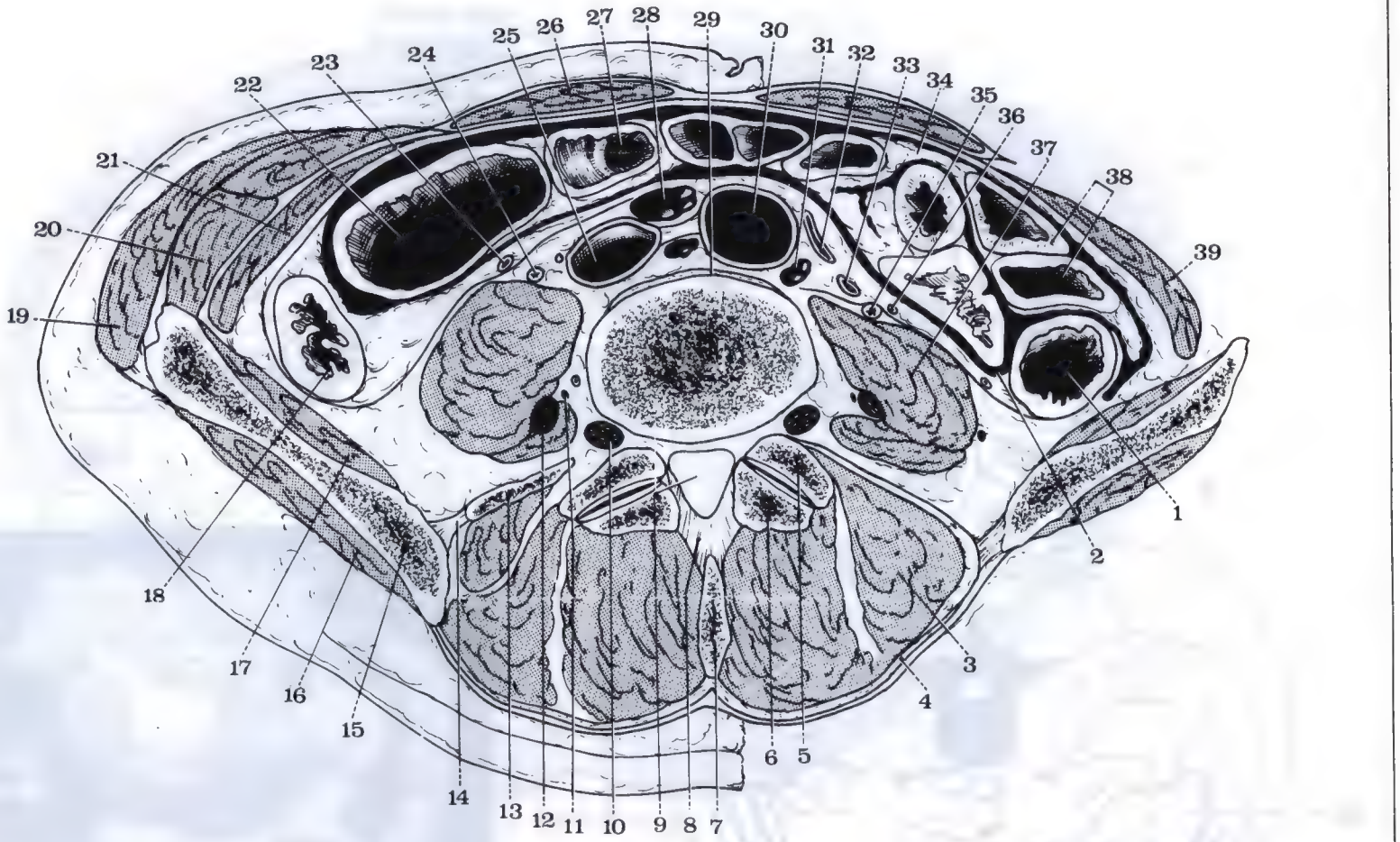

Coupe horizontale du tronc passant par L 4.

1. *Côlon descendant.*
2. *Péritoine pariétal postérieur.*
3. *Masse sacro-lombaire.*
4. *Aponévrose lombo-sacrée.*
5. *Apophyse articulaire supérieure de L 5.*
6. *Apophyse articulaire inférieure de L 4.*
7. *Apophyse épineuse de L 4.*
8. *Ligament jaune.*
9. *Canal vertébral.*
10. *Quatrième nerf lombaire droit.*
11. *Nerf obturateur droit.*
12. *Deuxième et troisième nerfs lombaires.*
13. *Apophyse transverse de L 5.*
14. *Ligament ilio-lombaire.*
15. *Os iliaque droit.*
16. *Muscle moyen fessier droit.*
17. *Muscle iliaque droit.*
18. *Fond du cæcum.*
19. *Muscle grand oblique droit.*
20. *Muscle petit oblique.*
21. *Muscle transverse de l'abdomen.*
22. *Côlon sigmoïde.*
23. *Artère spermatique droite.*
24. *Uretère droit.*
25. *Veine cave inférieure.*
26. *Muscle grand droit de l'abdomen.*
27. *Côlon sigmoïde.*
28. *Ganglion inter-aortico-cave.*
29. *Ligament longitudinal antérieur.*
30. *Aorte abdominale.*
31. *Ganglion latéro-aortique gauche.*
32. *Artère mésentérique inférieure.*
33. *Veine mésentérique inférieure.*
34. *Mésentère.*
35. *Uretère gauche.*
36. *Artère spermatique gauche.*
37. *Muscle psoas gauche.*
38. *Anses grêles.*
39. *Muscle grand oblique gauche.*

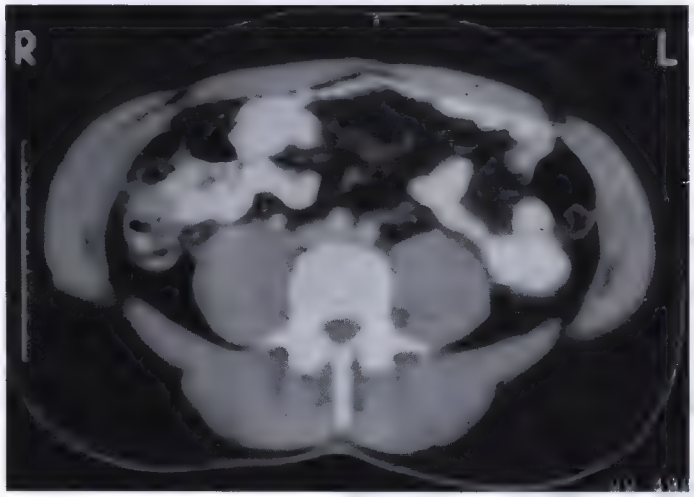

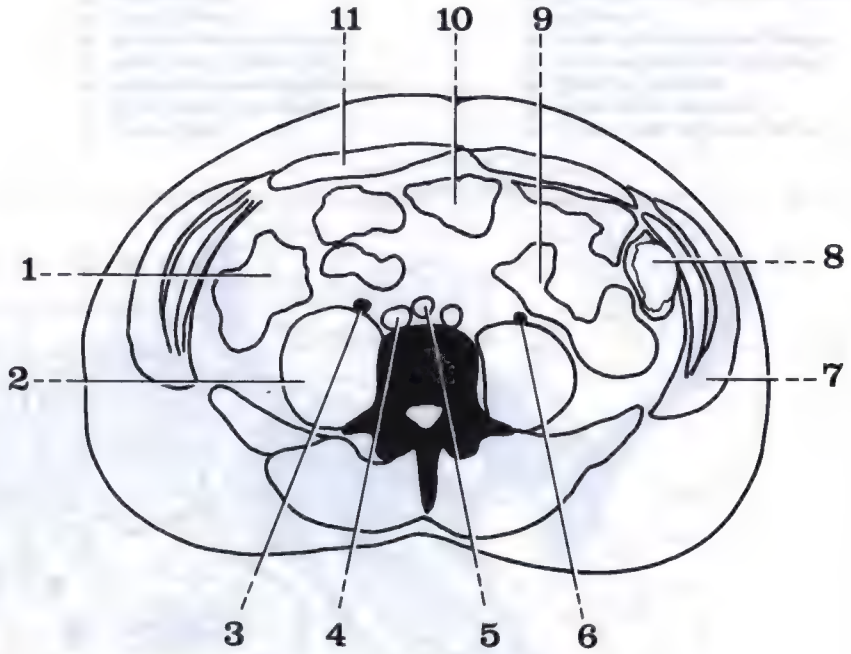

Coupe tomodensitométrique passant par L4.

1. *Cæcum.*
2. *Psoas droit.*
3. *Uretère droit.*
4. *Veine cave inférieure.*
5. *Vaisseaux iliaques primitifs.*
6. *Uretère gauche.*
7. *Muscles larges de la paroi abdominale.*
8. *Côlon descendant.*
9. *Intestin grêle.*
10. *Côlon sigmoïde.*
11. *Muscle grand droit de l'abdomen.*

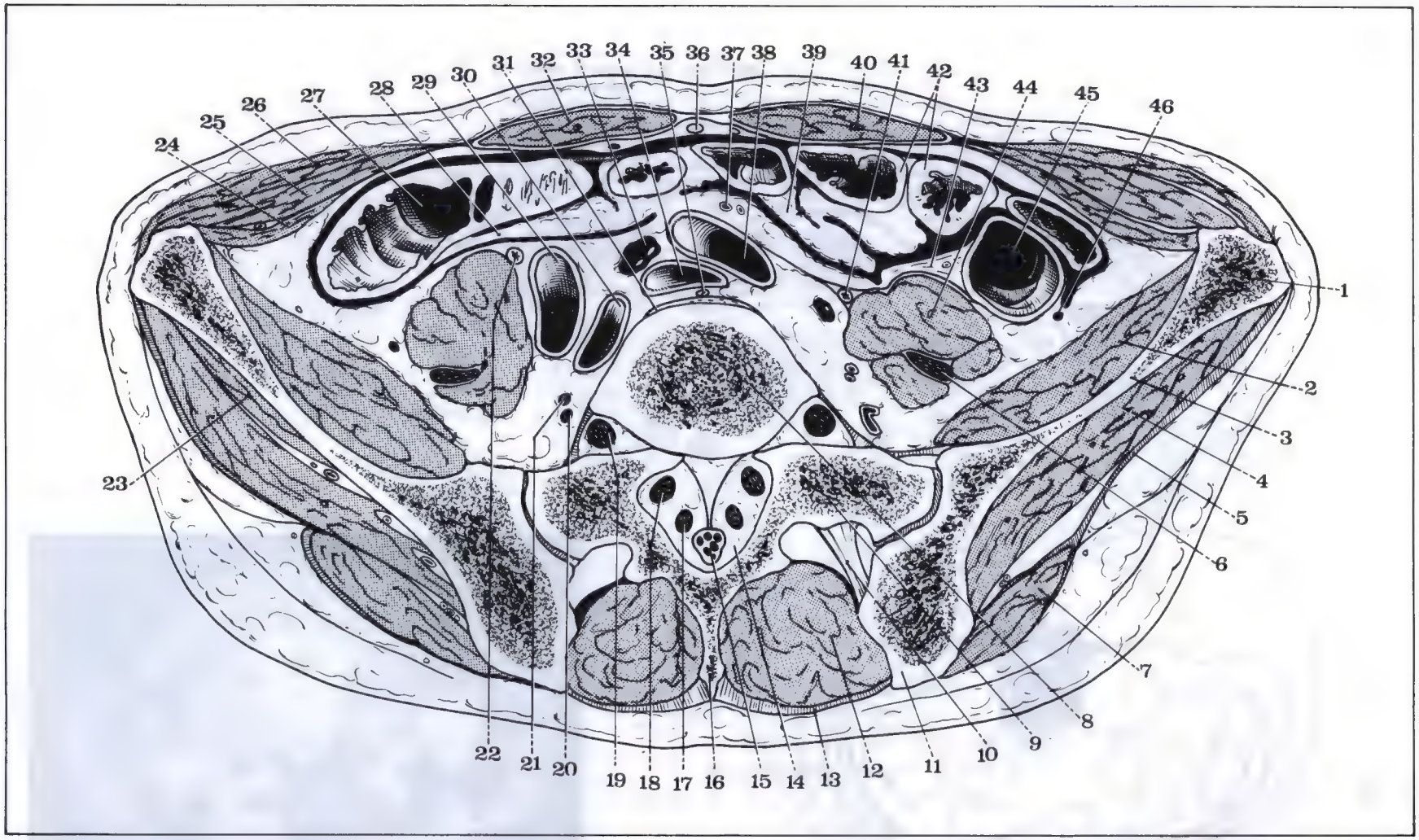

Coupe horizontale du tronc passant par L 5.

1. *Os iliaque gauche.*
2. *Muscle iliaque gauche.*
3. *Aile iliaque gauche.*
4. *Muscle moyen fessier gauche.*
5. *Bandelette de Maissiat.*
6. *Nerf crural gauche.*
7. *Muscle grand fessier gauche.*
8. *Corps de L 5.*
9. *Aileron du sacrum.*
10. *Ligament sacro-iliaque postérieur.*
11. *Épine iliaque postéro-supérieure.*
12. *Masse sacro-lombaire.*
13. *Aponévrose lombo-sacrée.*
14. *Canal sacré.*
15. *Racine des derniers nerfs sacrés.*
16. *Crête sacrée.*
17. *Deuxième nerf sacré droit.*
18. *Premier nerf sacré droit.*
19. *Cinquième nerf lombaire droit.*
20. *Quatrième nerf lombaire droit.*
21. *Nerf obturateur droit.*
22. *Uretère droit.*
23. *Muscle petit fessier droit.*
24. *Muscle transverse de l'abdomen.*
25. *Muscle petit oblique droit.*
26. *Muscle grand oblique droit.*
27. *Côlon sigmoïde.*
28. *Mésosigmoïde.*
29. *Artère iliaque primitive droite.*
30. *Veine iliaque primitive droite.*
31. *Ligament longitudinal antérieur.*
32. *Grand droit de l'abdomen droit.*
33. *Ganglion lymphatique du promontoire.*
34. *Veine iliaque primitive gauche.*
35. *Artère sacrée moyenne.*
36. *Canal de l'ouraque.*
37. *Artère mésentérique inférieure.*
38. *Artère iliaque primitive gauche.*
39. *Mésentère.*
40. *Grand droit de l'abdomen gauche.*
41. *Uretère gauche.*
42. *Anses grêles.*
43. *Mésocôlon descendant.*
44. *Muscle psoas gauche.*
45. *Côlon iliaque.*
46. *Nerf fémoro-cutané gauche.*

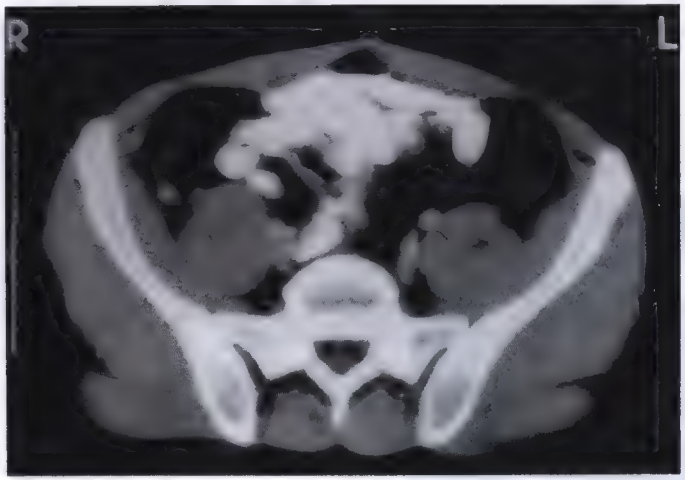

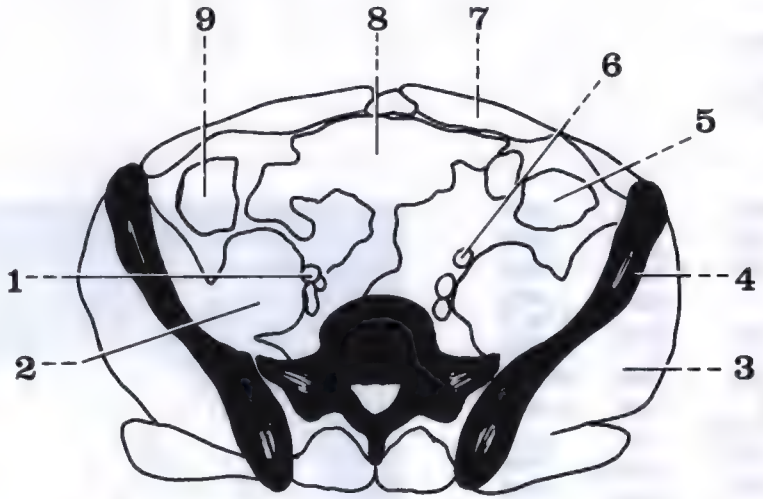

Coupe tomodensitométrique passant par L5.

1. *Uretère et vaisseaux iliaques droits.*
2. *Muscle psoas iliaque.*
3. *Muscles fessiers.*
4. *Aile iliaque.*
5. *Côlon descendant.*
6. *Uretère gauche.*
7. *Muscle grand droit de l'abdomen.*
8. *Anses grêles.*
9. *Cæcum.*

19 la région rétro-péritonéale médiane

PLAN

Limites

Contenu

- Aorte abdominale :
  tronc aortique
  bifurcation aortique
- Veine cave inférieure
- Formations lymphatiques :
  ganglions para-aortiques
  troncs lombaires
  canal thoracique
- Système nerveux végétatif
  sympathique lombaire
  plexus solaire
  systématisation

Rapports

- Intrinsèques ou inter-aortico-caves :
  région sous-diaphragmatique
  région lombaire
  carrefour aortico-cave
- Postérieurs :
  rétro-aortiques
  rétro-caves
- Latéraux :
  étage supérieur ou surrénal
  étage moyen ou rénal
  étage inférieur ou urétéral
- Antérieurs :
  étage rétro-hépatique
  étage inter-hépato-pancréatique
  étage rétro-duodéno-pancréatique
  étage sous-duodénal

Coupe frontale de la région rétro-péritonéale en imagerie par résonance magnétique nucléaire.

Située devant le rachis lombaire, la région rétro-péritonéale médiane constitue une importante voie de passage pour les gros vaisseaux qui descendent dans le pelvis ou qui remontent vers le thorax, accompagnés par l'axe lymphatique sous-diaphragmatique et par les chaînes nerveuses du système sympathique.



FIGURE 1

La paroi postérieure de l'abdomen.

35. Pilier droit du diaphragme.
35'. Œsophage.
36. Centre phrénique.
37. Orifice de la veine cave inférieure.

Limites

a) **En haut :**
la face inférieure du diaphragme et les orifices qui le traversent

b) **En bas :**
de façon conventionnelle, l'articulation lombo-sacrée, que repère la saillie du promontoire.

c) **Latéralement :**
également de façon conventionnelle, un double plan sagittal passant par le sommet des apophyses transverses.

d) **En avant :**
le péritoine pariétal postérieur et la masse des viscères intra-péritonéaux.

e) **En arrière :**
le plan osseux des deux dernières vertèbres dorsales, et celui des cinq vertèbres lombaires, séparées par le relief convexe des disques inter-vertébraux ; la saillie importante du rachis lombaire projette en avant les gros vaisseaux, et en particulier l'aorte abdominale, proche de la paroi abdominale chez les sujets maigres.

Deux sortes de *formations fibreuses* tapissent la face antérieure du rachis dorso-lombaire

1. *Le ligament vertébral commun antérieur* ou ligament longitudinal antérieur (Lig. Longitudinale Anterius) : épais et fibreux, large de 3 à 4 cm, il forme une lame continue, du rachis dorsal à la face antérieure du sacrum, et s'étend de chaque côté jusqu'aux arcades du psoas. (Fig. 1 et 3)

2. *Les piliers du diaphragme* (Crus Diaphragmi) recouvrent en partie le ligament vertébral et se confondent avec lui, dans la moitié supérieure de la région : (Fig. 2 et 3)

■ *Les piliers principaux* sont asymétriques, le *droit,* plus *épais,* descendant jusqu'à la 3e vertèbre lombaire, alors que le *gauche* ne dépasse pas la 2e lombaire ; ils entrecroisent leurs fibres internes sur la ligne médiane pour former le *lit fibreux de l'aorte,* et s'unissent l'un à l'autre, en avant de l'orifice aortique, en un *ligament arqué médian* (Lig. Arcuatum Medianum) ; au-dessus, les fibres musculaires du diaphragme délimitent en avant de D10 l'orifice œsophagien (Fig. 2) ;

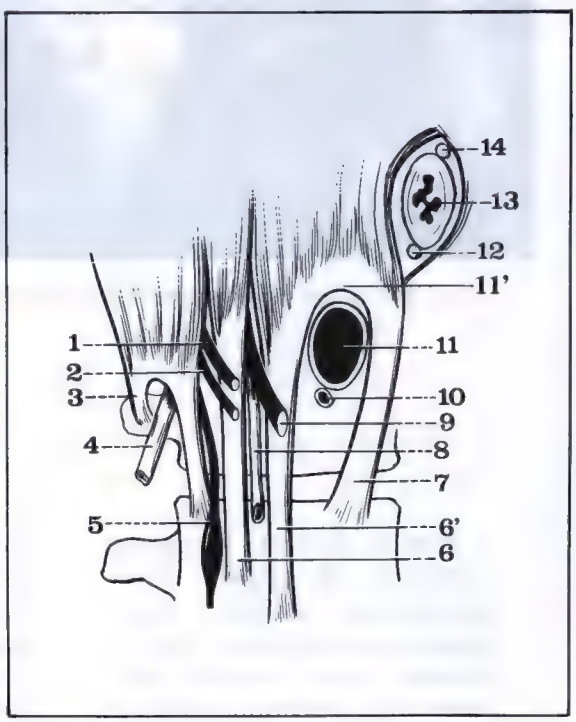

FIGURE 2

Vue antérieure des piliers du diaphragme.

1. Nerf petit splanchnique droit.
2. Nerf splanchnique inférieur droit.
3. Arcade du psoas.
4. Veine lombaire ascendante.
5. Ganglion sympathique lombaire droit.
6. Pilier moyen accessoire (côté droit).
6' Pilier interne principal (côté droit).
7. Pilier interne principal (côté gauche).
8. Racine interne de la veine azygos.
9. Nerf grand splanchnique droit.
10. Canal thoracique.
11. Aorte.
11' Ligament arqué médian.
12. Nerf pneumogastrique droit.
13. Œsophage.
14. Nerf pneumogastrique gauche.

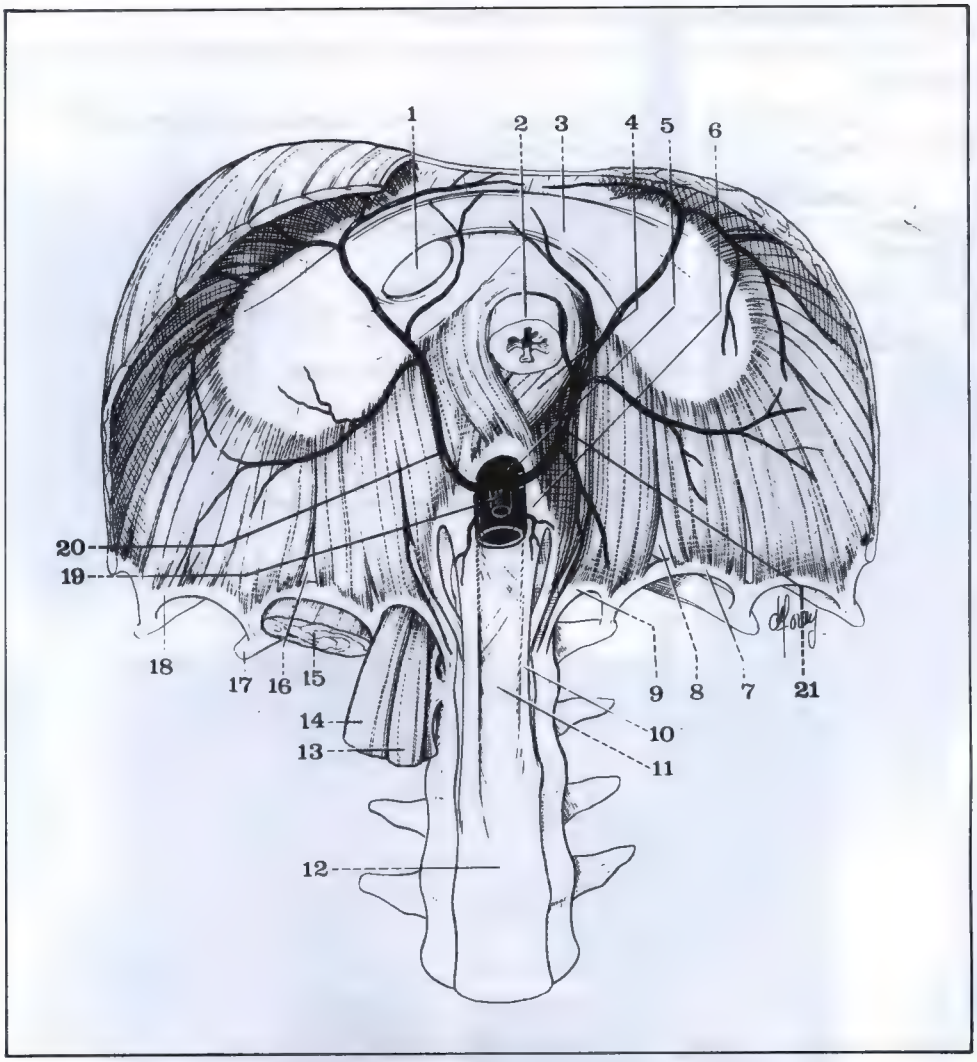

FIGURE 3

Vue antérieure du diaphragme.

1. *Orifice de la veine cave inférieure.*
2. *Œsophage abdominal.*
3. *Centre phrénique.*
4. *Hiatus œsophagien.*
5. *Aorte abdominale.*
6. *Ligament arqué médian.*
7. *Arcade du carré des lombes (ligament cintré du diaphragme).*
8. *Hiatus costo-lombaire gauche.*
9. *Arcade du psoas.*
10. *Pilier gauche du diaphragme.*
11. *Lit fibreux de l'aorte abdominale.*
12. *Ligament longitudinal antérieur.*
13. *Muscle psoas (faisceau corporéal).*
14. *Muscle psoas (faisceau transversaire).*
15. *Muscle carré des lombes.*
16. *Hiatus costo-lombaire droit.*
17. *Douzième côte.*
18. *Première arcade de Sénac.*
19. *Tronc cœliaque.*
20. *Artère diaphragmatique inférieure droite.*
21. *Artère diaphragmatique inférieure gauche.*

■ *Les piliers accessoires,* plus grêles et plus variables, sont conditionnés par le passage des nerfs splanchniques ; ils montent en dehors des piliers principaux, depuis la 2e lombaire jusqu'au bord postérieur du centre phrénique.

Entre piliers principaux et accessoires, des brêches musculo-fibreuses livrent passage aux chaînes sympathiques lombaires, et, un peu plus haut, aux nerfs splanchniques, tandis qu'en plein diaphragme, à l'union des folioles antérieure et droite du centre phrénique, s'ouvre le large orifice quadrilatère de la veine cave inférieure (Fig. 3).

Contenu

Dans la région rétro-péritonéale médiane circulent :

- les gros vaisseaux : aorte et veine cave inférieure,
- les formations lymphatiques,
- les chaînes et les plexus nerveux sympathiques.

A

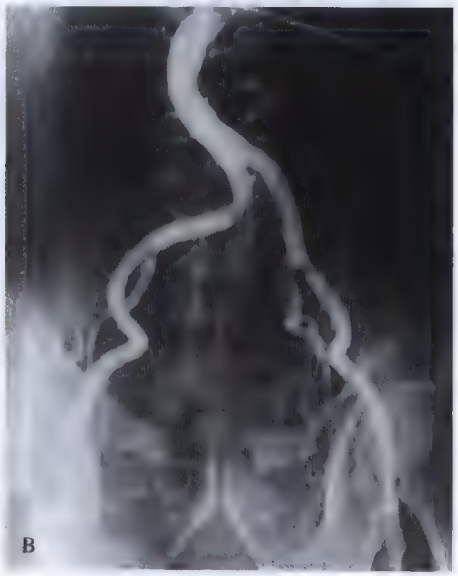

B

C

AORTE ABDOMINALE (Aorta Abdominalis)*

Son étude peut être divisée en deux portions : le tronc aortique, et la bifurcation aortique.

1. LE TRONC AORTIQUE fait suite à l'aorte thoracique, au niveau de D12, et se termine par une bifurcation, au niveau de L4 ou L4-L5.

a) **Situation** : profonde, devant le rachis lombaire, dont il suit la convexité antérieure ; placée à sa droite, la veine cave inférieure constitue son rapport essentiel.

Trois positions peuvent se rencontrer : (Fig. 4)

— médiane : lorsque le tronc se projette sur la portion axiale des corps vertébraux, surtout chez le sujet jeune

— para-médiane droite : sur le 1 / 3 droit des corps,

— para-médiane gauche : sur le 1 / 3 gauche.

FIGURE 4

La situation de l'aorte sur 3 aortographies trans-lombaires.
A. Position médiane.
B. Position para-médiane droite.
C. Position para-médiane gauche.

FIGURE 5

Aortographie par sonde de Seldinger introduite par l'artère fémorale droite.

* du grec : aortè, la grande artère. Contrairement à ses branches, l'aorte n'est jamais abdominale. On devrait l'appeler : « aorte lombaire ».

FIGURE 6

Aortographie trans-lombaire par ponction à la hauteur des artères rénales.

FIGURE 7

Aortographie trans-lombaire chez un sujet athéromateux (sténose de l'iliaque primitive droite et de l'artère rénale droite).

b) **Direction :** l'aortographie pratiquée soit par voie directe trans-lombaire, soit par voie rétrograde (méthode de Seldinger) permet d'individualiser deux types (Fig. 5, 6, 7) :

– sujet jeune : aorte rectiligne, verticale, sans sinuosités ;

– sujet âgé : aorte sinueuse, convexe à droite ou à gauche, parfois très contournée et asymétrique (Fig. 4).

Selon la qualité de ses parois artérielles, indemne ou non d'artérite, le type de l'adulte se rapproche de l'un ou de l'autre type.

c) **Dimensions :**

– longueur = 15 à 18 cm en moyenne,

– calibre = 20 à 30 mm.

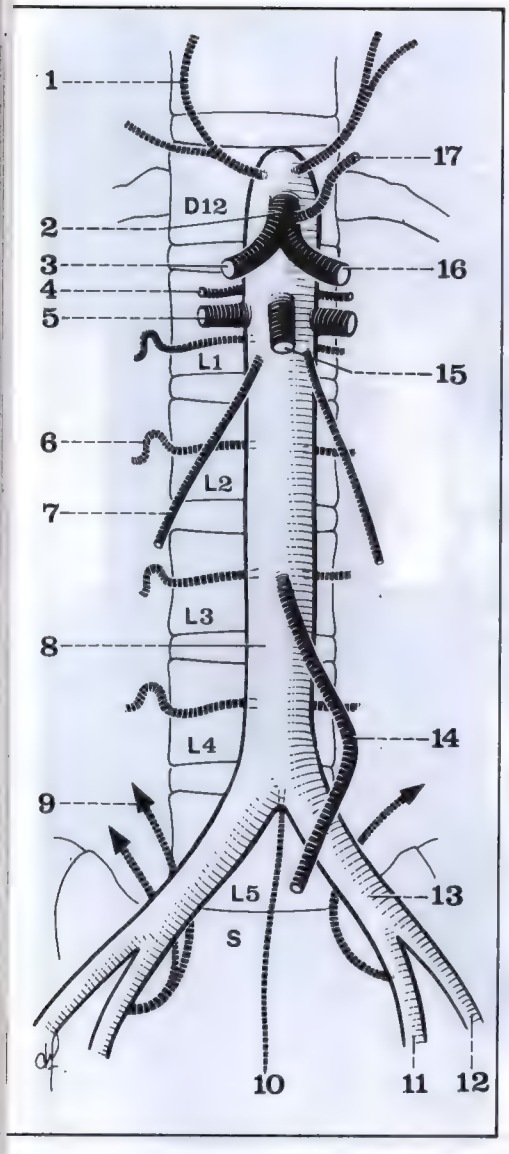

FIGURE 8

Les branches collatérales de l'aorte abdominale et leur projection radiologique.

1. *Artère diaphragmatique inférieure.*
2. *Tronc cœliaque.*
3. *Artère hépatique.*
4. *Artère capsulaire moyenne.*
5. *Artère rénale.*
6. *Artère lombaire.*
7. *Artère gonadique.*
8. *Aorte abdominale.*
9. *Artère ilio-lombaire (de l'iliaque interne).*
10. *Artère sacrée moyenne.*
11. *Artère iliaque interne.*
12. *Artère iliaque externe.*
13. *Artère iliaque primitive.*
14. *Artère mésentérique inférieure.*
15. *Artère mésentérique supérieure.*
16. *Artère splénique.*
17. *Artère coronaire stomachique.*

d) **Branches collatérales :** (Fig. 8)

— **pariétales :**

— *antérieures : artères diaphragmatiques inférieures* ou phréniques inférieures (Aa. Prenicae Inferiores) : les plus hautes, se détachant isolément, ou par un tronc commun, à la hauteur de D12, ou du disque D12-L1.

— *postérieures : artères lombaires* (Aa. Lumbales), homologues des intercostales, naissant par paires, de la face postérieure de l'aorte, à la hauteur des corps de L1, L2, L3 et L4 (quatre artères en général),

— **viscérales** : les plus volumineuses, et les plus importantes du point de vue vasculaire ;

— *tronc cœliaque* (Truncus Celiacus) : né de la face antérieure de l'aorte, immédiatement au-dessous des diaphragmatiques, à la hauteur du disque D12-L1 ; après un court trajet (10 à 30 mm) descendant, il se divise de façon très variable en 3 terminales :

— *artère coronaire stomachique* ou gastrique gauche (A. Gastrica Sinistra),

— *artère splénique* (A. Lienalis),

— *artère hépatique* ou hépatique commune (A. Hepatica Communis).

Assez souvent, le tronc coeliaque se bifurque en artères splénique et hépatique, et la coronaire stomachique n'est qu'une collatérale de cette bifurcation.

— *artères capsulaires moyennes* ou surrénales moyennes (A. Suprarenalis Media) : nées à la hauteur de L1, abordant le bord interne de chaque glande surrénale,

— *artère mésentérique supérieure* (A. Mesenterica Superior) : de gros calibre à l'origine (8 à 9 mm), à la face antérieure de l'aorte, à la hauteur du disque L1-L2, 10 mm au-dessous du tronc coeliaque,

— *artères rénales* (A. renalis) : nées des faces latérales de l'aorte, un peu au-dessous de la mésentérique supérieure, à la hauteur du disque L1-L2, ou de la moitié supérieure de L2.

— *artères génitales ou gonadiques* : nées de la face antérieure de l'aorte, un peu au-dessous des rénales, à la hauteur de L2 :

chez l'homme : *artère spermatique ou testiculaire* (A. Testicularis),

chez la femme : *artère ovarienne* (A. Ovarica)

— *artère mésentérique inférieure* (A. Mesenterica Inferior) : née de la face antérieure de l'aorte un peu à gauche de la ligne médiane, à 5 cm au-dessus de la bifurcation aortique, à la hauteur du disque L2-L3, ou du corps de L3 ;

— *en résumé :* de l'aorte abdominale naissent un très grand nombre de branches pariétales et viscérales, dont la valeur anastomotique est considérable, lors de l'oblitération d'une ou plusieurs branches :

Branches de l'aorte abdominale :

2 artères diaphragmatiques inférieures
8 artères lombaires
1 tronc cœliaque (avec 3 terminales)
2 artères capsulaires moyennes
1 artère mésentérique supérieure
2 artères génitales
1 artère mésentérique inférieure

2. LA BIFURCATION AORTIQUE est formée par les deux terminales principales de l'aorte, les artères iliaques primitives ; elle est désignée en chirurgie sous le nom de « carrefour aortique ».

a) **Situation** : plaquée contre la partie basse du rachis lombaire, elle se projette le plus souvent sur le corps de L4 ou sur le disque L4-L5 ; elle est toujours plus haute chez les sujets jeunes (parfois L3) que chez les sujets âgés (parfois L5) ; sur la paroi abdominale, elle correspond approximativement à l'ombilic.

b) **Angle d'ouverture** : l'angle sous-aortique d'écartement des artères iliaques est de 60 à 70° ; il est plus ouvert dans le type sinueux que dans le type rectiligne ; la situation plus verticale et plus postérieure de l'artère iliaque primitive gauche crée une sorte de torsion qui rend souvent asymétrique la bifurcation ; dans la lumière, l'angle d'ouverture forme un véritable « éperon aortique » qui sépare les deux artères iliaques primitives (Fig. 9).

c) **Anomalies** : l'embryologie montre que l'aorte abdominale se termine par l'artère sacrée moyenne qui s'atrophie au cours du développement et correspond à l'aorte caudale, impaire et médiane, mais des anomalies de bifurcation ont été signalées :

— absence d'une artère iliaque primitive, dont les deux branches (externe et interne) naissent directement de l'aorte,

— naissance anormale d'une polaire inférieure du rein

— persistance de deux aortes abdominales, droite et gauche, accolées l'une à l'autre.

d) **Branches terminales :**

— *artères iliaques primitives* ou iliaques communes (A. Iliaca Communis) : formant avec l'aorte un Y à l'envers, elles se dirigent en bas, en avant et en dehors, et se divisent en :

artère iliaque externe (A. Iliaca Externa),

artère iliaque interne ou hypogastrique (A. Iliaca Interna).

— *artère sacrée moyenne* ou sacrée médiane (A. Sacralis Mediana) : grêle et médiane, continuant la direction de l'aorte, elle naît au sommet de la bifurcation, un peu en arrière, puis elle franchit le promontoire, et descend sur la ligne médiane jusqu'au coccyx ; dans son trajet, elle donne de chaque côté la 5e artère lombaire, et quatre rameaux horizontaux qui s'anastomosent avec les artères sacrées latérales. (Fig. 8)

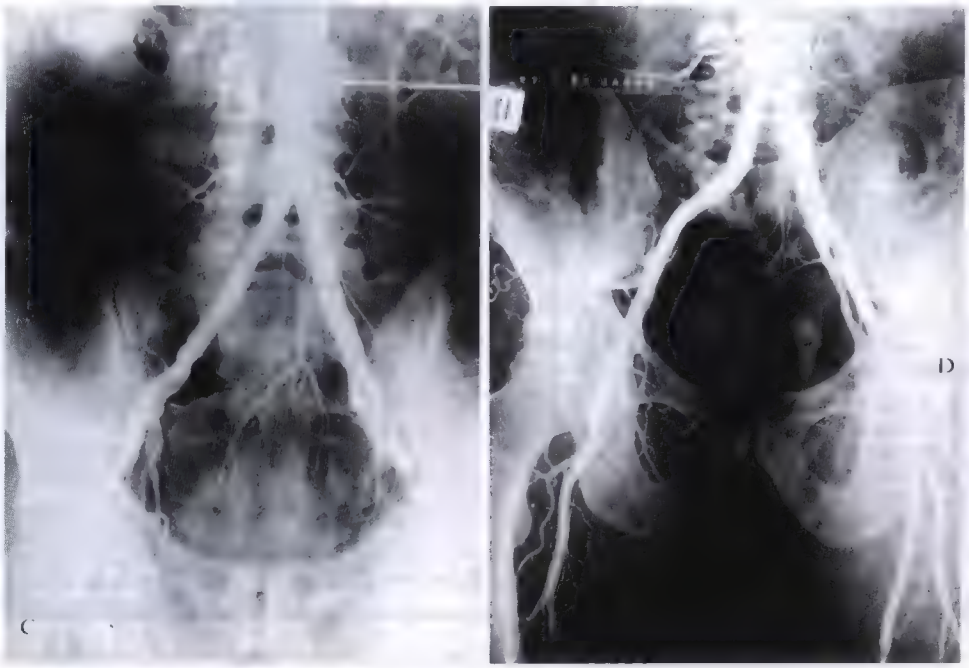

FIGURE 9

La bifurcation aortique (par aortographie)

A. Situation normale (disque L4-L5).

B. Situation haute chez l'enfant (L3).

C. Angle sous-aortique plus fermé (type rectiligne).

D. Angle sous-aortique plus ouvert (type sinueux).

VEINE CAVE INFÉRIEURE (Vena Cava Inferior) (du latin : Cavus = cavité).

Satellite de l'aorte abdominale, elle forme le tronc de retour commun des veines sous-diaphragmatiques :

a) **Origine :** par jonction des deux veines iliaques primitives, sur le flanc droit de L5, à 2 cm au-dessous de la bifurcation aortique.

b) **Trajet** : elle décrit deux portions :

— *abdominale* : la plus longue, à droite de la colonne lombaire, d'abord verticale jusqu'à LI, puis légèrement oblique à droite, lorsqu'elle s'enfonce dans la gouttière de la face postérieure du foie,

— *thoracique :* après la traversée du diaphragme par l'orifice quadrilatère, elle s'infléchit en avant et à gauche, et, pénétrant dans le péricarde, se jette dans l'atrium droit, à la hauteur de D9.

De réalisation parfois délicate, la *cavographie* met en évidence parfaitement son trajet. (Fig. 10 et 11)

c) **Dimensions :**

— *longueur :* 22 cm en moyenne, dont 18 cm pour la portion abdominale,

— *calibre :* augmentant de bas en haut, il passe de 20 à 30 mm, et présente deux renflements :

— l'un rénal : au-dessus des veines rénales,

— l'autre sus-hépatique : au-dessus des veines sus-hépatiques

d) **Anomalies :** rares, expliquées par l'embryologie :

— duplicité de la veine cave : la gauche se jetant dans la droite au-dessous du foie,

— absence de veine cave : remplacée par les veines azygos, les veines sus-hépatiques se jetant directement dans l'atrium droit,

— veine cave inférieure gauche : passant en avant de l'aorte à la hauteur de L2.

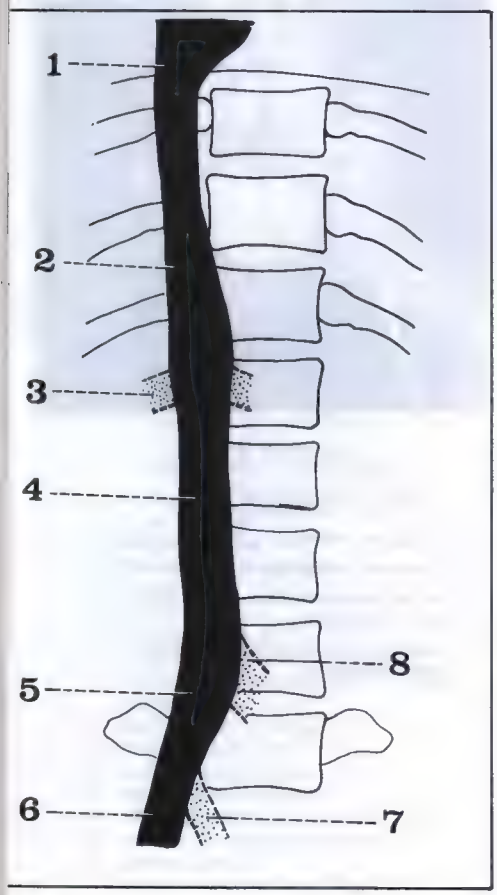

FIGURE 10

Cavographie normale (d'après R. Bourgeon).

1. *Traversée diaphragmatique de la VCI.*
2. *Portion rétro-hépatique de la VCI.*
3. *Abouchement de la veine rénale droite.*
4. *Portion sous-duodénale de la VCI.*
5. *Veine iliaque primitive droite.*
6. *Veine iliaque externe droite.*
7. *Abouchement de la veine iliaque interne droite.*
8. *Abouchement de la veine iliaque primitive gauche.*

Au-dessus : cavographie normale (par injection dans la veine fémorale droite).

FIGURE 11

Cavographie rétrograde sous ballonnet pneumatique (d'après R. Bourgeon et M. Guntz).

1. *Veine sus-hépatique moyenne.*
2. *Veine sus-hépatique droite.*
3. *Petites veines hépatiques.*
4. *Veine rénale droite.*
5. *Veine iliaque primitive droite.*
6. *Veine iliaque primitive gauche.*
7. *Veine lombaire ascendante.*
8. *Plexus veineux intra-rachidien.*
9. *Ballonnet.*
10. *Sonde.*

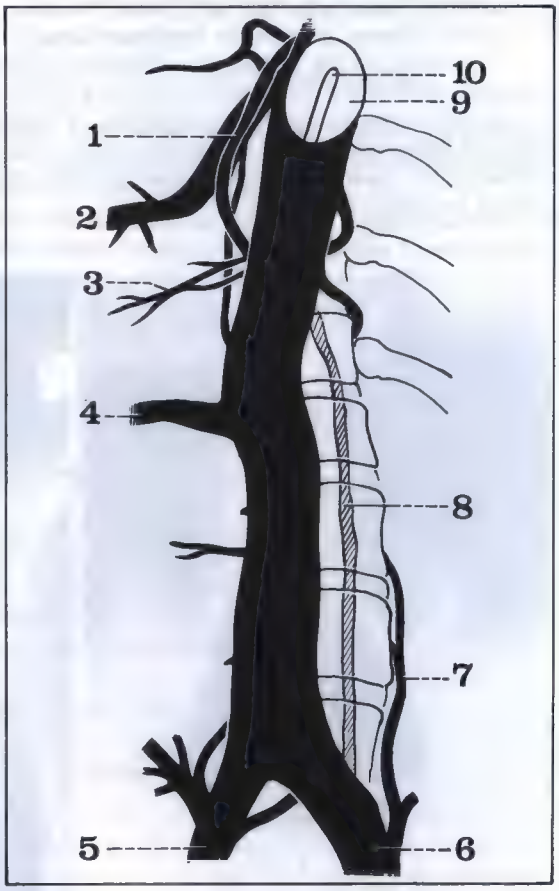

e) **Branches collatérales :** (Fig. 13)

— **pariétales :**

— *antérieures : veines diaphragmatiques inférieures* (Vv. Phrenicae Inferiores) : recevant les veines capsulaires supérieures, elles se jettent dans la veine cave immédiatement au-dessus des veines sus-hépatiques,

— *postérieures : veines lombaires* (Vv. Lumbales) : 4 de chaque côté, les plus longues étant les gauches qui passent derrière l'aorte ; elles sont anastomosées entre elles par la *veine lombaire ascendante* (V. Lumbalis Ascendens) qui monte entre les deux plans du psoas et constitue la racine externe de l'azygos

— **viscérales :** nombreuses et importantes ; de bas en haut. On distingue :

— *veine génitale droite* (ou gonadique droite),

chez l'homme : testiculaire (V. Testicularis Dextra)

chez la femme : ovarienne (V. Ovarica Dextra)

à gauche, la veine génitale se jette dans la veine rénale correspondante,

— *veines rénales* (V. Renales) (Fig. 12) :

courte à droite, longue et pré-aortique à gauche ; elles occupent dans le pédicule rénal un plan antérieur pré-artériel et rejoignent la veine cave à la hauteur de L2,

— *veine capsulaire moyenne droite* (V. Suprarenalis Dextra) : courte et volumineuse, la gauche se jetant dans la veine rénale gauche,

— *canal veineux d'Arantius** (Ductus Venosus) : chez le fœtus, il fait communiquer la branche gauche de la veine porte avec la veine cave, mais il s'oblitère après la naissance.

FIGURE 12

Les veines rénales (vue antérieure : dissection cadavérique)

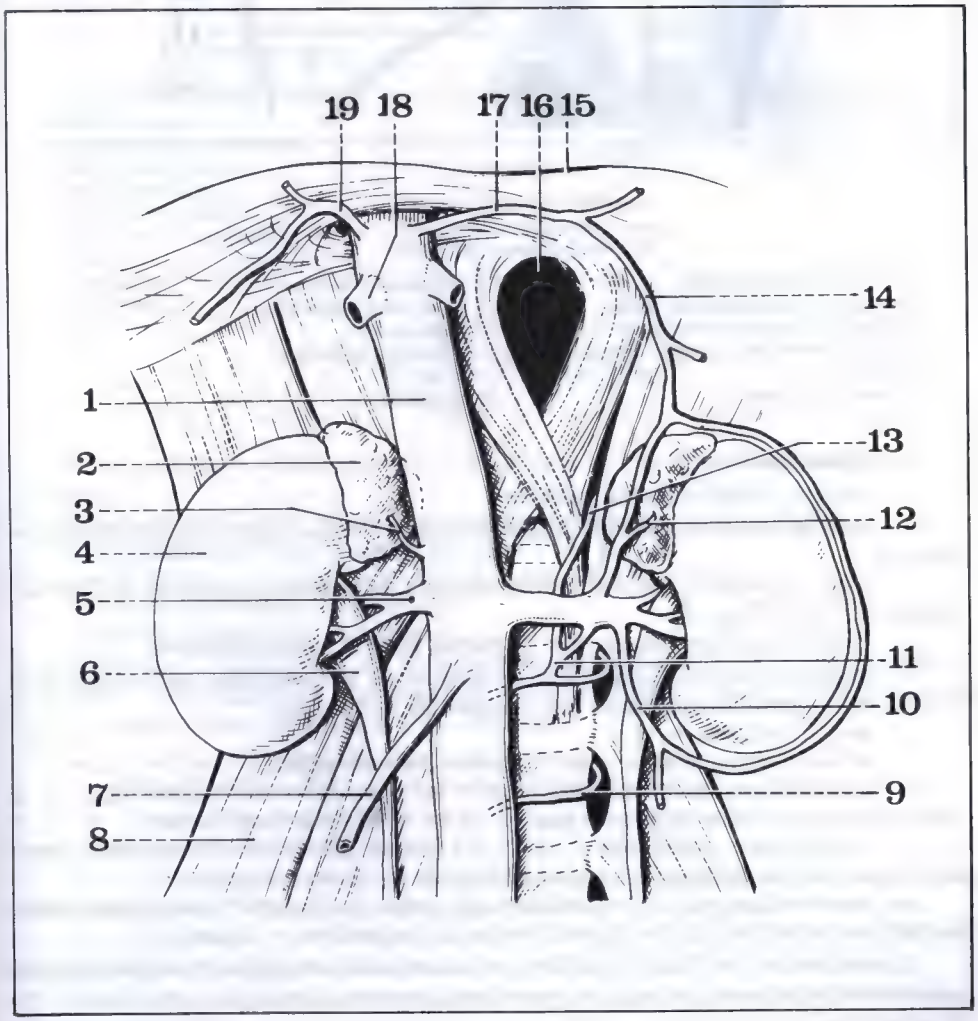

FIGURE 13

La portion haute de la VCI et ses branches collatérales.

1. *Portion rétro-hépatique de la VCI.*
2. *Glande surrénale droite.*
3. *Veine capsulaire moyenne droite.*
4. *Rein droit.*
5. *Veine rénale droite.*
6. *Bassinet droit.*
7. *Veine génitale droite.*
8. *Muscle psoas droit.*
9. *Veine lombaire gauche.*
10. *Arc veineux exo-rénal.*
11. *Canal réno-azygo-lombaire.*
12. *Veine capsulaire gauche.*
13. *Racine interne de la veine hémiazygos inférieure gauche.*
14. *Anastomose réno-diaphragmatique.*
15. *Centre phrénique.*
16. *Hiatus œsophagien.*
17. *Veine diaphragmatique inférieure gauche.*
18. *Veine sus-hépatique droite.*
19. *Veine diaphragmatique inférieure droite.*

* ARANTIUS (cf. page 1948).

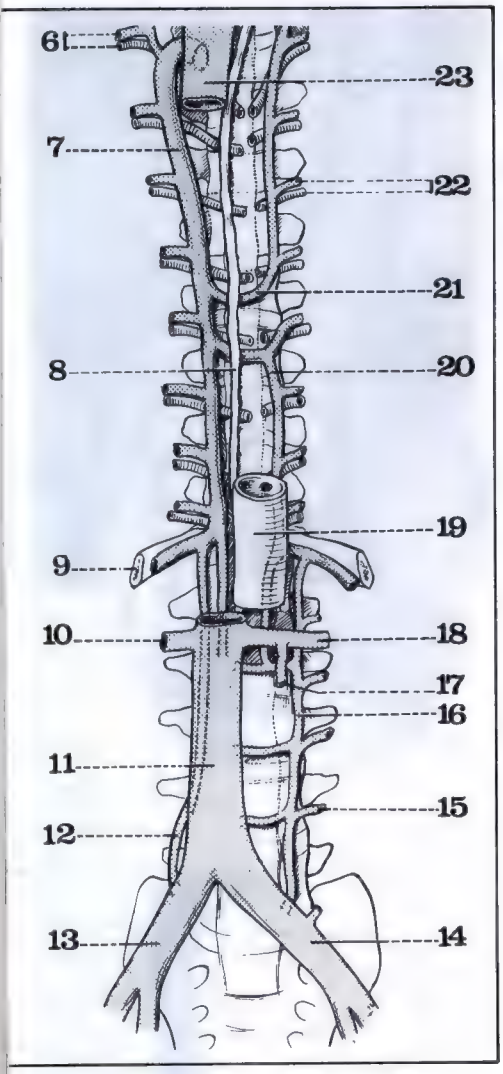

FIGURE 15

Le système azygos.

6. *Vaisseaux inter-costaux.*
7. *Veine grande azygos.*
8. *Canal thoracique.*
9. *Douzième côte.*
10. *Veine rénale droite.*
11. *Veine cave inférieure.*
12. *Veine lombaire ascendante droite.*
13. *Veine iliaque primitive droite.*
14. *Veine iliaque primitive gauche.*
15. *Veine lombaire.*
16. *Veine lombaire ascendante gauche.*
17. *Veine gonadique gauche.*
18. *Veine rénale gauche.*
19. *Aorte abdominale.*
20. *Veine hémi-azygos inférieure gauche.*
21. *Veine hémi-azygos supérieure gauche.*
22. *Vaisseaux intercostaux.*
23. *Veine cave supérieure.*

— *veines sus-hépatiques,* ou hépatiques (Vv. Hepaticae), subdivisées en deux groupes (Fig. 11 et 14) :

▪ *petites veines :* 10 à 15, drainant le lobe de Spigel* (ou lobe caudé) sous forme d'un véritable « pédicule postérieur » du foie.

▪ *grosses veines :* au nombre de deux troncs veineux :

veine droite (V. Hepatica Dextra) : calibre = 18 mm

tronc commun : calibre = 15 mm, formé par les deux autres veines sus-hépatiques :

moyenne (V. Hepatica Media) et gauche (V. Hepatica Sinistra).

Elles rejoignent la veine cave dans son segment rétro-hépatique.

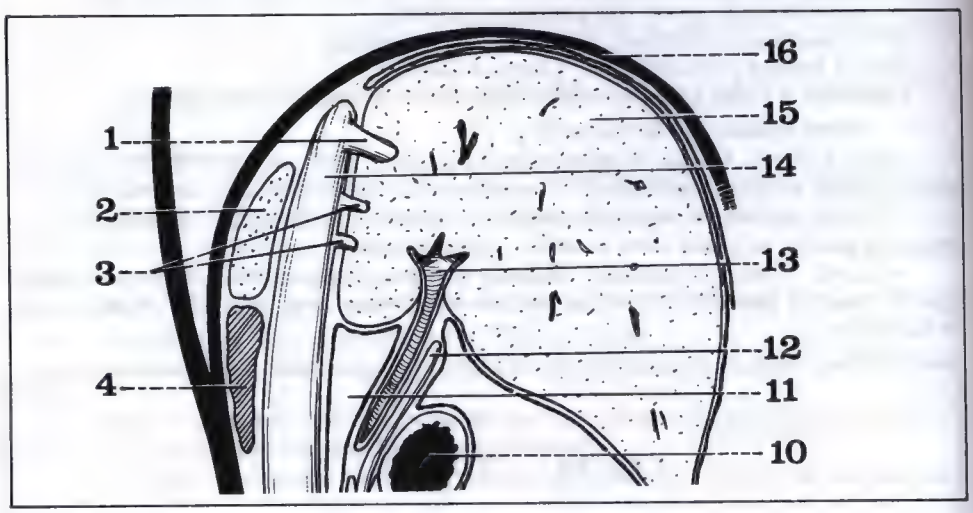

FIGURE 14

Coupe verticale de l'abdomen passant par l'hiatus de Winslow (d'après Grégoire et Oberlin).

1. *Veine sus-hépatique droite.*
2. *Partie rétro-cave du lobe de Spigel.*
3. *Veines sus-hépatiques accessoires.*
4. *Pôle supérieur de la glande surrénale droite.*
10. *Premier duodénum.*
11. *Hiatus de Winslow.*
12. *Voie biliaire principale.*
13. *Veine porte.*
14. *Veine cave inférieure.*
15. *Foie.*
16. *Diaphragme.*

f) **Anastomoses :**

— *avec le système cave supérieur :*

— dans la paroi abdominale antérieure (entre veines épigastrique et mammaire interne),

— avec les azygos : par les racines internes de la grande azygos et de l'hémiazygos inférieure, (Fig. 15)

— dans le canal rachidien : par les plexus intra et extra-rachidiens.

Ces anastomoses expliquent que la ligature ou la thrombose de la veine cave inférieure au-dessous des rénales soit compatible avec la vie :

— *avec le système porte :*

— anastomoses rectales : entre les veines hémorroïdales,

— anastomoses œsophagiennes : entre la veine coronaire stomachique et la veine diaphragmatique inférieure gauche, et les veines œsophagiennes,

— anastomoses ombilicales : entre les veines pariétales et les veines paraombilicales (accompagnant le cordon fibreux de la veine ombilicale),

— anastomoses péritonéo-pariétales : ou veines de Retzius**, développées dans les portions accolées du tube digestif (racine du mésentère et côlons).

Normalement peu fonctionnelles, ces anastomoses se dilatent notablement au cours des obstructions portales, et permettent le retour du sang du tube digestif vers le cœur droit.

---

* SPIGEL (cf. page 1948).

** RETZIUS André Adolf (1796-1860) - Anatomiste et anthropologue suédois - Professeur à Stockholm.

FORMATIONS LYMPHATIQUES

Situées le long de l'aorte abdominale, elles drainent la lymphe des membres inférieurs, du pelvis, et des viscères abdominaux et se collectent dans le canal thoracique.

a) LES GANGLIONS PARA-AORTIQUES (Fig. 16, 17 et 18)

Particulièrement nombreux, ils constituent une lame discontinue de 40 à 50 ganglions disposés le long de l'aorte suivant 4 groupes :

▪ *latéro-aortique gauche :* le plus simple, formé de 5 à 10 ganglions qui font suite aux ganglions iliaques primitifs, depuis la bifurcation aortique jusqu'à l'orifice diaphragmatique :

▪ *latéro-aortique droit :* plus complexe, en raison de la présence de la veine cave inférieure, qui permet d'individualiser 4 sous-groupes :

— inter-aortico-cave : entre aorte et VCI,
— pré-cave : dont deux ganglions constants ont été identifiés par Rouvière* :
le supérieur (au-dessous de la veine rénale droite)
l'inférieur (à hauteur de la bifurcation aortique),
— latéro-cave : plaqué sur les insertions du psoas et le pilier droit du diaphragme,
— rétro-cave.

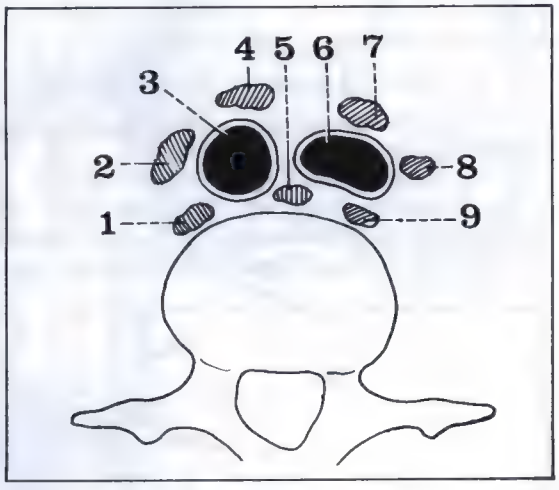

FIGURE 16

Les ganglions para-aortiques.

1. *Rétro-aortique.*
2. *Latéro-aortique gauche.*
3. *Aorte abdominale.*
4. *Pré-aortique.*
5. *Inter-aortico-cave.*
6. *Veine cave inférieure.*
7. *Pré-cave.*
8. *Latéro-cave.*
9. *Rétro-cave.*

Les *ganglions latéro-aortiques* forment un important carrefour où se drainent :

les chaînes iliaques primitives (membres inférieurs et petit bassin)
les lymphatiques des organes génitaux,
ceux des organes rétro-péritonéaux (reins et surrénales)
et ceux des viscères abdominaux :
à droite = collecteurs hépatiques
à gauche = collecteurs de la mésentérique inférieure et du tronc coeliaque.

Leur envahissement néoplasique impose parfois leur exérèse (curage ganglionnaire de certains cancers du testicule),

▪ *pré-aortique :* subdivisé en 3 sous-groupes :
— mésentérique inférieur : 3 ou 4 ganglions
— rénal : 2 ou 3 ganglions
— mésentérique supérieur

Ces ganglions reçoivent la lymphe des ganglions du promontoire, et une partie de celle du territoire mésentérique inférieur (côlon gauche et rectum).

▪ *rétro-aortique :* en liaison directe avec le groupe latéro-aortique gauche, il reçoit des collecteurs issus des ganglions iliaques primitifs et du rectum.

Tous ces *ganglions para-aortiques* sont largement anastomosés entre eux, formant des plexus qui entourent les gros vaisseaux pré-vertébraux.

* ROUVIÈRE Henri (1875-1952) - Professeur d'anatomie à Paris.

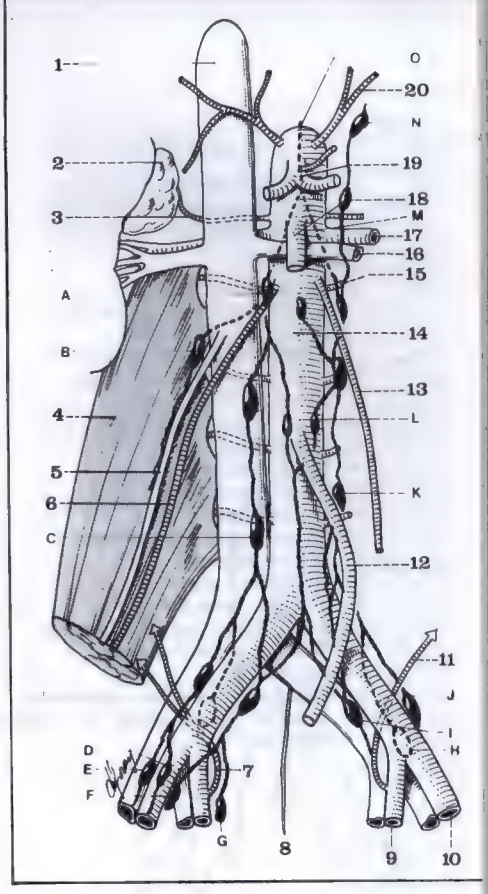

FIGURE 17

Les formations lymphatiques rétro-péritonéales.

1. *Veine cave inférieure.*
2. *Glande surrénale droite.*
3. *Artère capsulaire moyenne droite*
4. *Muscle psoas droit.*
5. *Veine génitale droite.*
6. *Artère génitale droite.*
7. *Artère ilio-lombaire droite.*
8. *Artère sacrée moyenne.*
9. *Artère iliaque interne gauche.*
10. *Artère iliaque externe gauche.*
11. *Artère ilio-lombaire gauche.*
12. *Artère mésentérique inférieure.*
13. *Artère génitale gauche.*
14. *Aorte abdominale.*
15. *Artère lombaire.*
16. *Veine rénale gauche.*
17. *Artère rénale gauche.*
18. *Artère mésentérique supérieure.*
19. *Tronc cœliaque.*
20. *Artère diaphragmatique inférieure gauche.*

A. Ganglion inter-aortico-cave.
B. Ganglion latéro-cave.
C. Ganglion pré-cave.
D. Groupe moyen (iliaque externe).
E. Groupe externe (iliaque externe).
F. Groupe interne (iliaque externe).
G. Ganglion iliaque interne.
H. Groupe postérieur (iliaque interne)
I. Groupe interne (iliaque primitif).
J. Groupe externe (iliaque primitif).
K. Ganglion latéro-aortique gauche.
L. Ganglion pré-aortique. (mésentérique inférieur).
M. Tronc lombaire gauche.
N. Ganglion sous-diaphragmatique.
O. Canal thoracique.

FIGURE 18

Coupe horizontale passant par le disque intervertébral L2-L3 (segment inférieur de la coupe).

1. *Racine L3.*
2. *Rameau communicant.*
3. *Ganglion sympathique gauche.*
4. *Veine lombaire gauche.*
5. *Veine lombaire ascendante.*
6. *Pilier gauche du diaphragme.*
7. *Ganglions latéro-aortiques.*
8. *Artère mésentérique inférieure.*
9. *Aorte abdominale.*
10. *Canal thoracique.*
11. *Veine cave inférieure.*
12. *Uretère lombaire droit.*
13. *Péritoine pariétal postérieur.*
14. *Nerf génito-crural.*
15. *Nerf fémoro-cutané.*
16. *Ganglion sympathique droit.*
17. *Muscle psoas (portion corporéale).*
18. *Troisième artère lombaire.*
19. *Fascia iliaca.*
20. *Muscle psoas (portion transversaire).*
21. *Branche dorso-spinale de l'artère lombaire.*

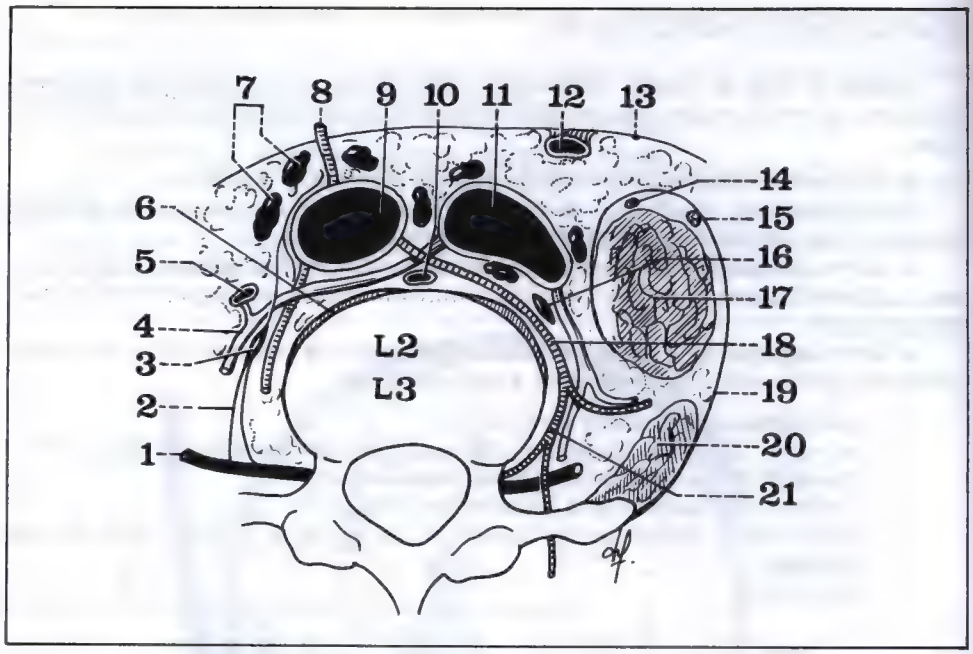

b) LES TRONCS LYMPHATIQUES LOMBAIRES (Trunci Lumbales).

Les chaînes ganglionnaires para-aortiques aboutissent dans deux *troncs lombaires* principaux : (Fig. 19)

— *droit* (Dexter) qui draine le groupe latéro-aortique droit,

— *gauche* (Sinister), plus développé, qui draine les groupes latéro-aortique gauche et rétro-aortique, et reçoit également le *tronc intestinal* (Trunci Intestinales), qui correspond au territoire mésentérique supérieur

FIGURE 19

Variations d'origine du canal thoracique (d'après Couinaud).

A. Origine haute thoracique.
B. Origine basse abdominale.

1. *Canal thoracique.*
2. *Citerne de Pecquet.*
3. *Tronc lombaire droit.*
4. *Tronc lombaire gauche.*
5. *Tronc intestinal.*

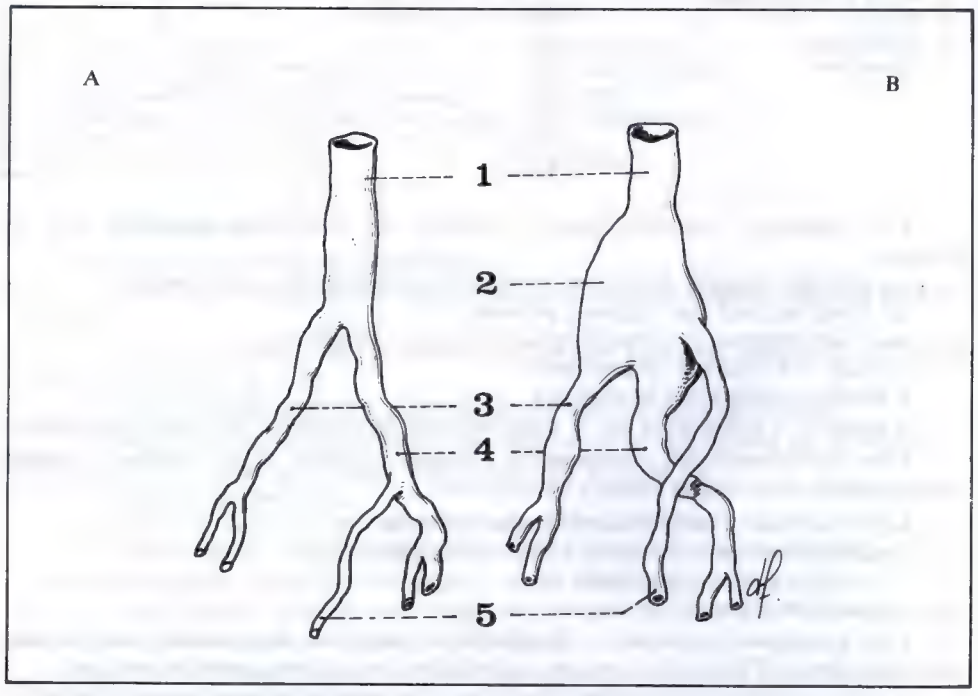

c) LE CANAL THORACIQUE (Ductus Thoracicus).

Tronc collecteur de tous les lymphatiques, à l'exception de ceux du membre supérieur droit et de la moitié droite de la tête et du cou, il prend naissance dans la partie haute de l'abdomen, et se termine dans la veine sous-clavière gauche.

Origine : la confluence des deux troncs lombaires et du tronc intestinal peut être basse ou haute (Fig. 19, 20 et 21) :

– si elle est basse (35 % des cas), elle se fait en arrière de l'aorte, à hauteur de L1 ou L2, et constitue une dilatation ampullaire, la *citerne de Pecquet** ou citerne du chyle (Cisterna Chyli) haute de 30 mm et large de 15 mm.

– si elle est haute (65 % des cas), elle se situe à la limite thoraco-abdominale, à hauteur de D11 ou D12, et le canal thoracique, directement constitué, forme avec les troncs lombaires un Y inversé.

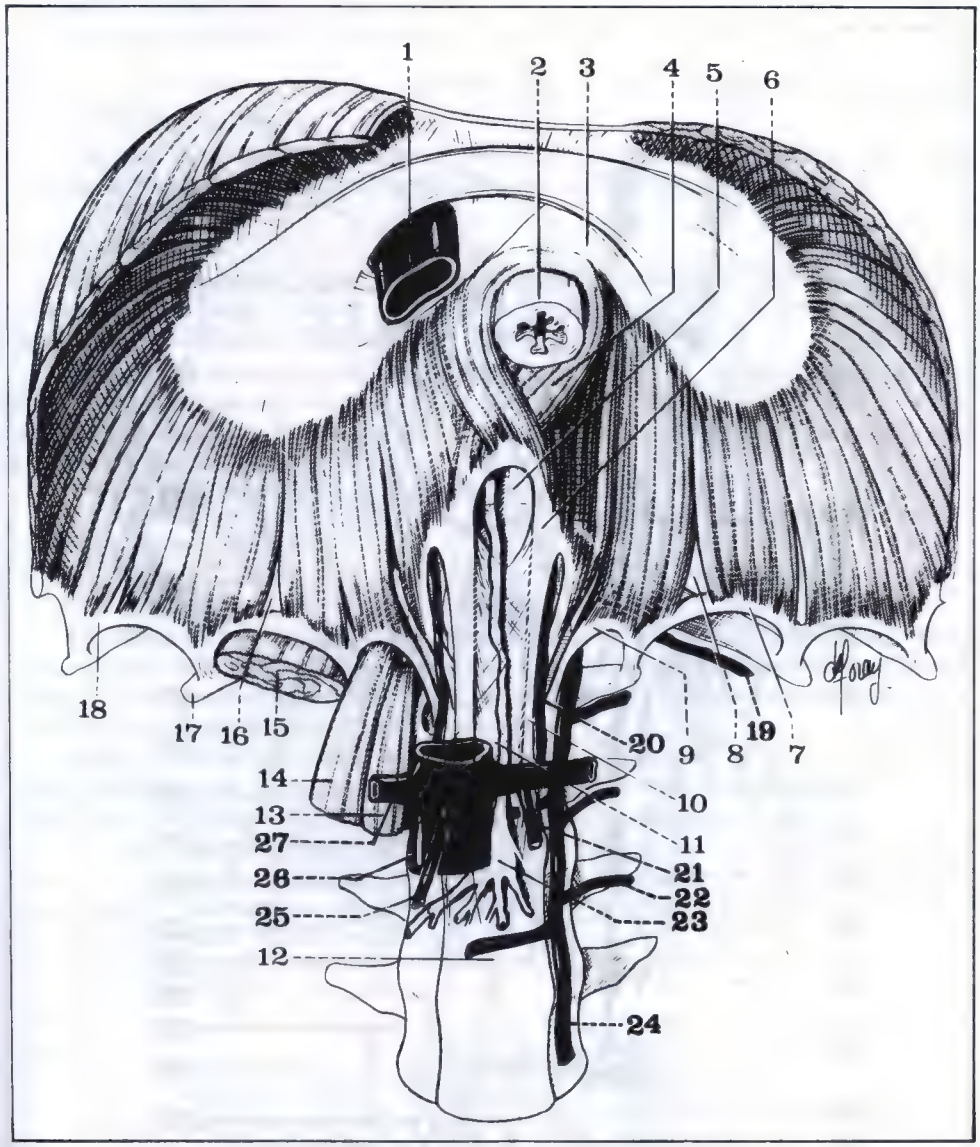

FIGURE 20

Origine du canal thoracique.

1. *Veine cave inférieure.*
2. *Œsophage abdominal.*
3. *Centre phrénique.*
4. *Hiatus œsophagien.*
5. *Disque intervertébral D12-L1.*
6. *Ligament arqué médian.*
7. *Arcade du carré des lombes (ligament cintré du diaphragme).*
8. *Hiatus costo-lombaire gauche.*
9. *Arcade du psoas.*
10. *Pilier gauche du diaphragme.*
11. *Lit fibreux de l'aorte abdominale.*
12. *Ligament longitudinal antérieur.*
13. *Muscle psoas (faisceau corporéal).*
14. *Muscle psoas (faisceau transversaire).*
15. *Muscle carré des lombes.*
16. *Hiatus costo-lombaire droit.*
17. *Douzième côte.*
18. *Première arcade de Sénac.*
19. *Douzième veine intercostale gauche.*
20. *Canal veineux réno-azygo-lombaire.*
21. *Veine gonadique gauche.*
22. *Veine lombaire gauche.*
23. *Citerne de Pecquet.*
24. *Veine lombaire ascendante.*
25. *Veine gonadique droite.*
26. *Veine cave inférieure.*
27. *Veine rénale droite.*

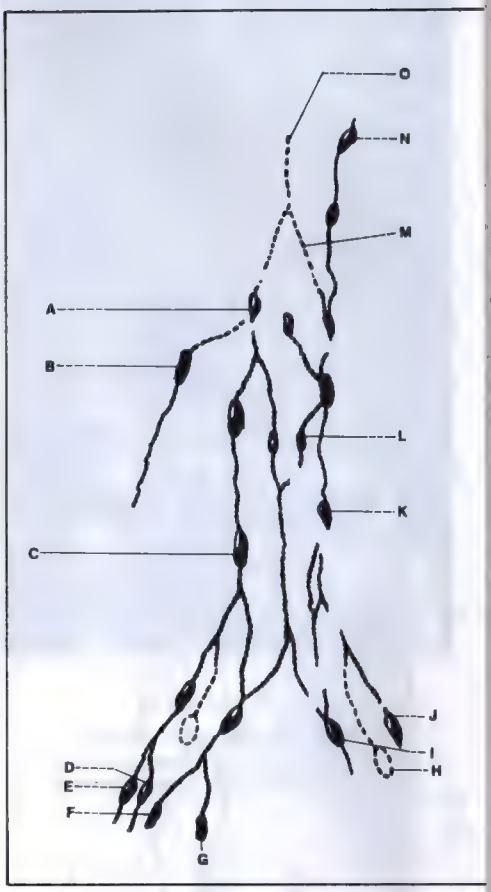

FIGURE 21

Les formations lymphatiques rétro-péritonéales.

A. Ganglion inter-aortico-cave.
B. Ganglion latéro-cave.
C. Ganglion pré-cave.
D. Groupe moyen (iliaque externe).
E. Groupe externe (iliaque externe).
F. Groupe interne (iliaque externe).
G. Ganglion iliaque interne.
H. Groupe postérieur (iliaque interne)
I. Groupe interne (iliaque primitif).
J. Groupe externe (iliaque primitif).
K. Ganglion latéro-aortique gauche.
L. Ganglion pré-aortique (mésentérique inférieur).
M. Tronc lombaire gauche.
N. Ganglion sous-diaphragmatique.
O. Canal thoracique.

* PECQUET Jean (1622-1674) - Anatomiste et physiologiste français (Paris).

FIGURE 22

Lymphographie montrant la citerne de Pecquet (en bas) et l'origine du canal thoracique.

Trajet : d'abord rétro-aortique, sa portion sous-diaphragmatique est plus ou moins longue suivant le niveau de son origine ; d'un calibre de 5 mm, il s'incline très légèrement à droite pour franchir, avec l'aorte, l'orifice du diaphragme, et pénétrer dans le thorax (Fig. 23).

La *lymphographie* permet de visualiser chez le vivant son trajet flexueux et ses contours irréguliers ; elle montre ses variations fréquentes, avec parfois un canal double, réuni par des anastomoses, ou même un véritable plexus (Fig. 22).

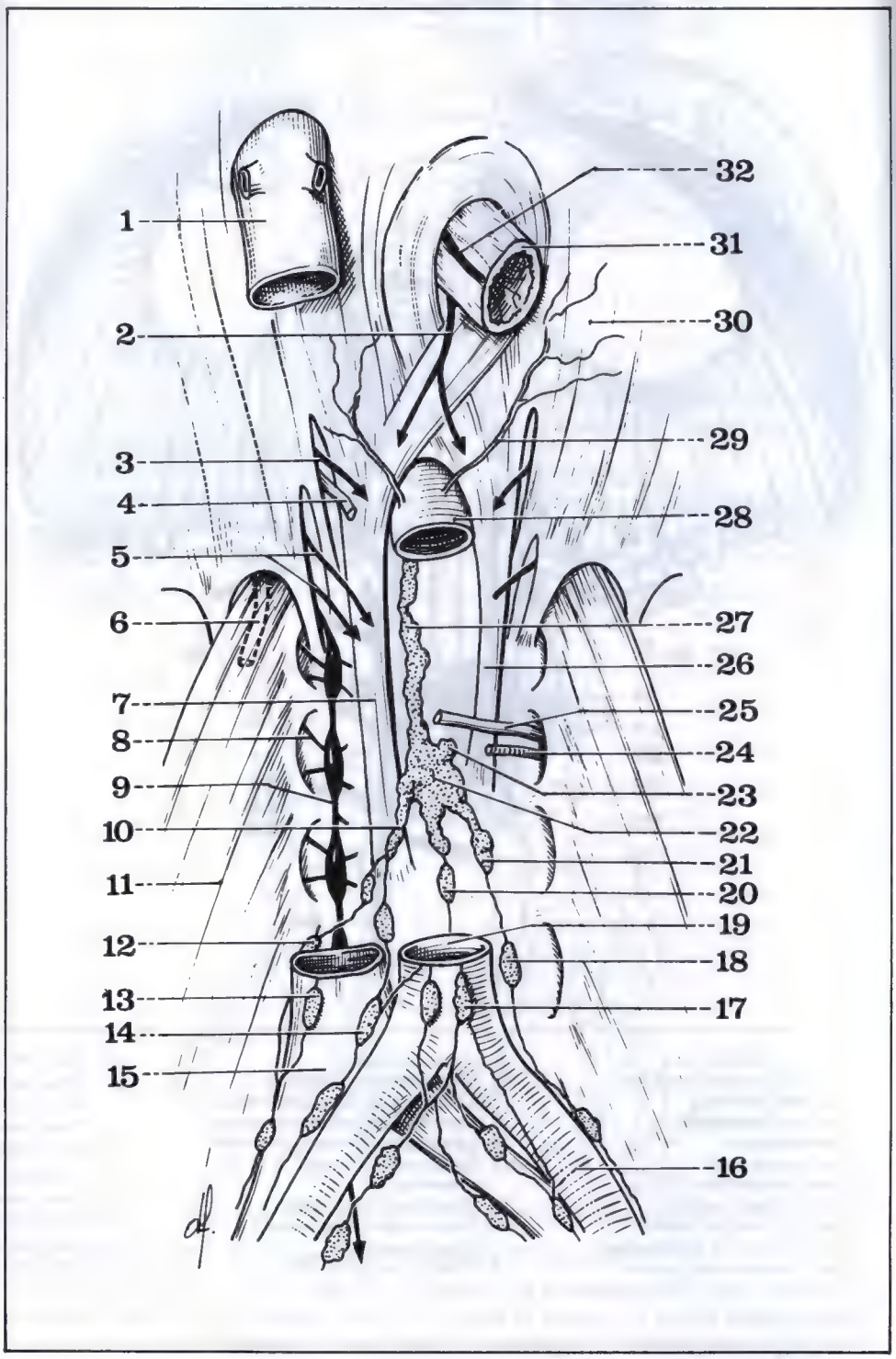

FIGURE 23

La région rétro-péritonéale médiane.

1. *Veine cave inférieure.*
2. *Nerf vague droit.*
3. *Nerf grand splanchnique droit.*
4. *Racine interne de la veine azygos.*
5. *Nerfs petit splanchnique et splanchnique inférieur.*
6. *Veine lombaire ascendante.*
7. *Pilier droit du diaphragme.*
8. *Rameau communicant.*
9. *Chaîne sympathique lombaire.*
10. *Tronc lymphatique lombaire droit.*
11. *Muscle psoas droit.*
12. *Ganglion rétro-cave.*
13. *Ganglion latéro-cave.*
14. *Ganglion inter-aortico-cave.*
15. *Confluent cave.*
16. *Artère iliaque primitive gauche.*
17. *Ganglion pré-aortique.*
18. *Ganglion latéro-aortique.*
19. *Aorte abdominale.*
20. *Ganglion rétro-aortique.*
21. *Tronc lombaire gauche.*
22. *Citerne de Pecquet.*
23. *Tronc lymphatique intestinal.*
24. *Artère lombaire gauche.*
25. *Veine lombaire gauche.*
26. *Pilier gauche du diaphragme.*
27. *Canal thoracique.*
28. *Aorte abdominale.*
29. *Artère diaphragmatique inférieure gauche.*
30. *Diaphragme.*
31. *Œsophage abdominal.*
32. *Nerf vague gauche.*

SYSTÈME NERVEUX VÉGÉTATIF

Avec les gros vaisseaux rétro-péritonéaux descendent de très nombreux nerfs végétatifs destinés à la portion sous-diaphragmatique du corps :

— les uns longent les faces latérales du rachis lombaire, et forment la *chaîne sympathique lombaire.*,

— les autres, plus complexes, s'organisent en lacis nerveux pré-aortiques ; ils dépendent du *plexus solaire.*

1. LE SYMPATHIQUE LOMBAIRE (Pars Abdominalis Systematis Autonomici). (Fig. 24)

Faisant suite au sympathique thoracique, il est formé comme lui d'une chaîne nerveuse sur laquelle s'interposent des renflements ganglionnaires

a) La chaîne

Elle apparaît dans la région par l'orifice diaphragmatique, entre les piliers moyen et externe, puis longe, à droite et à gauche, le rachis lombaire, d'abord verticale et parallèle, puis obliquant légèrement en dedans à hauteur de L4.

Longue de 16,5 cm, elle forme un cordon gris rosé, facile à distinguer des formations fibreuses de voisinage, plus nacrées ; le plus souvent unique, elle est rétro-cave à droite, et latéro-aortique à gauche ; dans certains cas, elle se bifurque à sa partie basse en deux filets :

— interne, anastomosé aux plexus pré-aortiques,

— externe, en continuité avec la chaîne sympathique sacrée, au-dessous des vaisseaux iliaques primitifs.

b) Les ganglions

En raison de leur disposition métamérique, ils sont théoriquement aussi nombreux que les vertèbres qu'ils longent, c'est-à-dire 5 de chaque côté ; mais des fusions interviennent souvent (entre D12 et L1, entre L5 et S1) et, dans 85 % des cas, on ne trouve que trois ganglions bien individualisés.

Situés en face de chaque trou de conjugaison, ils sont reliés aux troncs du plexus lombaire par des rameaux communicants ; il faut les rechercher contre le rachis, sur les disques intervertébraux, en avant des arcades du psoas.

— *le 1er ganglion,* long et mince, parfois fusionné, est très haut situé, sur le flanc de L1, dans l'interstice entre le pilier moyen et le pilier externe du diaphragme ; accompagné par le nerf petit splanchnique, il est placé en dehors et en arrière du grand splanchnique ;

— *le 2e ganglion,* toujours volumineux, ovalaire et long de 30 mm, est situé sur le flanc de L2

— le *3e ganglion,* inconstant, sur le flanc de L3, est souvent fusionné avec le précédent,

— *le 4e ganglion,* très petit, est placé sur le flanc de L4,

— *le 5e ganglion,* sur la face antéro-latérale de L5, est d'accès difficile, car il est caché par les veines, puis les artères iliaques primitives.

c) Les branches

De très nombreux rameaux s'échappent des ganglions lombaires

— *osseux* : courts et grêles, pour les corps vertébraux,

— *musculaires* : pour le grand psoas,

— *vasculaires* : pour les artères lombaires, en continuité avec le plexus péri-aortique et les plexus péri-iliaques ; ces filets ont une part importante dans la vaso-motricité des membres inférieurs, ce qui explique les effets vaso-dilatateurs de la sympathectomie lombaire dans les artérites des membres inférieurs ;

— *anastomotiques* : entre les chaînes droite et gauche, par de fins filets rétro-aortiques, d'une part, et avec les plexus pré-aortiques d'autre part,

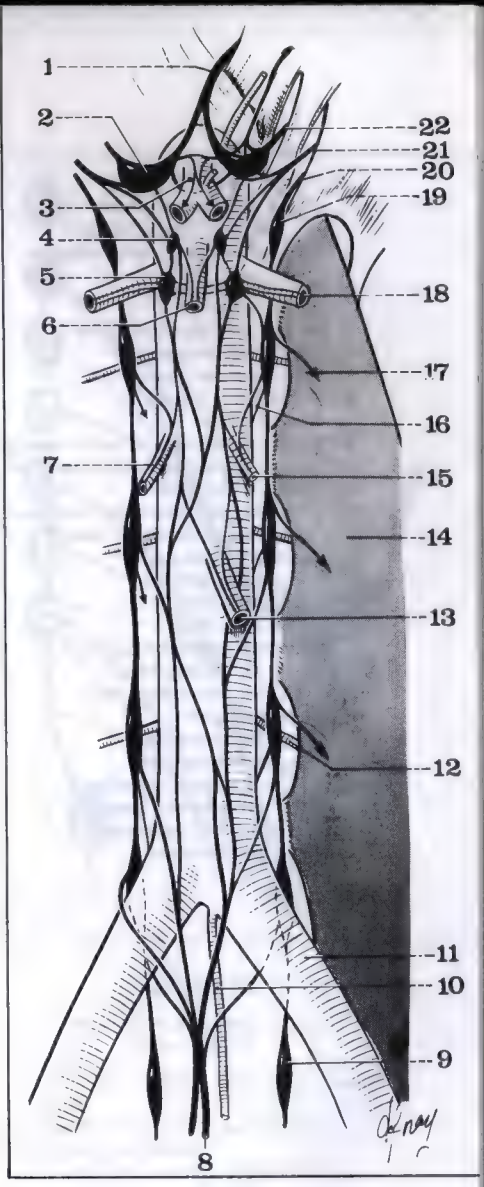

FIGURE 24

Le système nerveux végétatif rétro-péritonéal.

1. *Nerf vague droit.*
2. *Ganglion semi-lunaire droit.*
3. *Plexus cœliaque.*
4. *Ganglion mésentérique supérieur.*
5. *Ganglion aortico-rénal.*
6. *Artère mésentérique supérieure.*
7. *Artère génitale droite.*
8. *Nerf pré-sacré.*
9. *Premier ganglion sympathique pelvien.*
10. *Artère sacrée moyenne.*
11. *Artère iliaque primitive gauche.*
12. *Artère lombaire gauche.*
13. *Artère mésentérique inférieure.*
14. *Muscle psoas gauche.*
15. *Artère génitale gauche.*
16. *Rameau communicant.*
17. *Filet musculaire pour le psoas.*
18. *Artère rénale gauche.*
19. *Premier ganglion sympathique lombaire.*
20. *Chaîne sympathique thoraco-lombaire.*
21. *Nerf petit splanchnique.*
22. *Nerf grand splanchnique.*

FIGURE 25

Coupe horizontale de la région lombaire (segment inférieur de la coupe).

1. *Aorte abdominale.*
2. *Corps vertébral L2.*
3. *Pilier gauche du diaphragme.*
4. *Artère lombaire gauche.*
5. *Veine lombaire gauche.*
6. *Muscle psoas gauche.*
7. *Canal vertébral.*
8. *Branche postérieure du nerf lombaire.*
9. *Branche dorsale de l'artère lombaire.*
10. *Masse sacro-lombaire.*
11. *Aponévrose postérieure du transverse.*
12. *Charnière aponévrotique lombaire.*
13. *Muscle grand dorsal.*
14. *Muscle grand oblique.*
15. *Muscle petit oblique.*
16. *Muscle transverse.*
17. *Branche pariétale lombaire.*
18. *Muscle carré des lombes.*
19 et 20. *Branches antérieures du nerf lombaire.*
21. *Artère lombaire droite.*
22. *Veine lombaire droite (et veine lombaire ascendante).*
23. *Chaîne sympathique lombaire.*
24. *Pilier droit du diaphragme.*
25. *Veine cave inférieure.*

— *communicants :* passant sous les arcades aponévrotiques du psoas, avec les artères lombaires, ils rejoignent les racines antérieures du plexus lombaire, et agissent sur le tonus musculaire des membres inférieurs (Fig. 24).

Jusqu'au 2e nerf lombaire, il s'agit de rameaux communicants *blancs,* contenant des fibres pré-ganglionnaires, centrifuges, myéliniques, qui transmettent l'influx nerveux de la moelle aux viscères abdominaux ; au-dessous, il n'y a plus que des rameaux communicants *gris,* contenant des fibres post-ganglionnaires, centripètes, amyéliniques ;

les rameaux communicants supérieurs sont ascendants et courts (15 à 20 mm), les moyens sont horizontaux, et les inférieurs sont descendants et longs (40 à 50 mm) ;

les uns sont *profonds* et passent sous les arcades aponévrotiques du psoas, les autres sont *superficiels* et traversent les fibres charnues du muscle psoas, (Fig. 25)

— *viscéraux* : participant à la formation des plexus rénal, surrénal, génital, et mésentérique inférieur ; les fibres les plus basses sont à destinée pelvienne : à la face antérieure de l'aorte, elles constituent les racines latérales du plexus hypogastrique supérieur ou « nerf splanchnique pelvien »

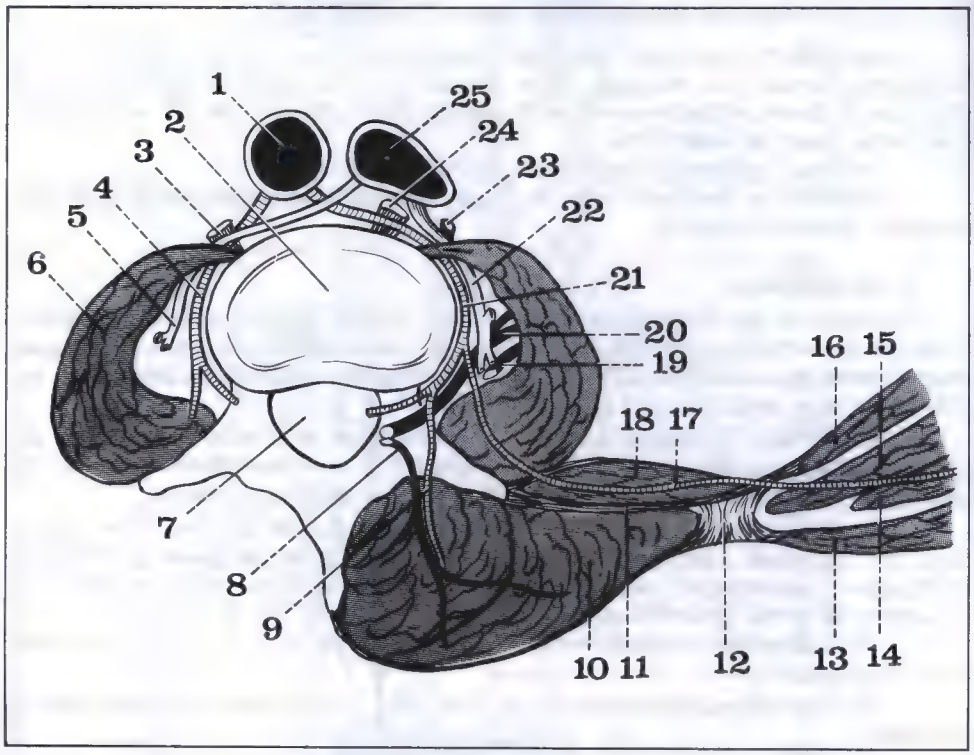

FIGURE 26

Portion droite du plexus solaire (moulage).

2. LE PLEXUS SOLAIRE OU PLEXUS COELIAQUE (Plexus Celiacus).

Constitué par un ensemble de ganglions et de filets nerveux pré-aortiques, il est plaqué autour de l'origine du tronc coeliaque, de la mésentérique supérieure, et des rénales.

a) **Les ganglions** (Fig. 27)

• *ganglions semi-lunaires* ou cœliaques (Ganglia Celiaca) : situés de chaque côté du tronc cœliaque, ils ont la forme d'un croissant à concavité supérieure, avec deux cornes (Fig. 26) :

— externe : où se jette le nerf grand splanchnique,

— interne : qui reçoit la bifurcation terminale du nerf pneumogastrique (ou vague) droit.

De couleur gris rosé, ils sont volumineux (20 mm de long) obliques en avant et en dedans, et de forme très irrégulière.

Ils peuvent souvent être subdivisés en deux portions (Fig. 28) :

— l'une médiale, proche du tronc cœliaque, qui reçoit le nerf vague droit, et forme le *ganglion juxta-cœliaque,*

— l'autre latérale, qui reçoit le nerf grand splanchnique et forme le *ganglion surréno-splanchnique.*

• *ganglions mésentériques supérieurs* (Ganglion Mesentericum Superius) : de petite taille (4 à 6 mm), parfois morcelés, ils sont placés sur la face antérieure de l'aorte, de part et d'autre de la mésentérique supérieure ;

• *ganglions aortico-rénaux* (Ganglia aortico-renalia) : plus volumineux que les précédents, de forme ovoïde, ils sont placés en avant de l'origine des artères rénales (à la face postérieure desquelles se trouve le ganglion rénal postérieur d'Hirschfeld)* (Fig. 27).

Tous ces ganglions, largement anastomosés entre eux, sont difficiles à individualiser ; ils forment, sur les flancs de l'aorte, deux masses hautes de 30 mm :

— l'une droite : inter-aortico-cave

— l'autre gauche : inter-aortico-surrénale

qui reposent en arrière sur les piliers du diaphragme, et se projettent en avant sur le bord supérieur du pancréas.

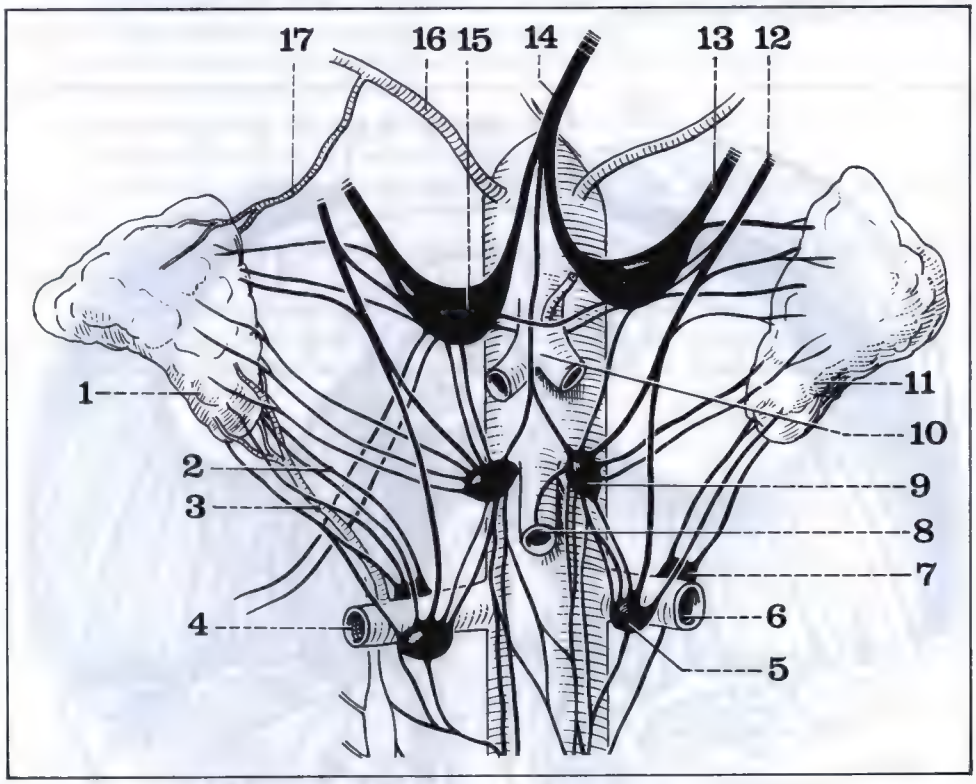

FIGURE 27

Le plexus solaire et l'innervation des surrénales

1. *Glande surrénale droite.*
2. *Filets surrénaux inférieurs.*
3. *Artère capsulaire inférieure.*
4. *Artère rénale droite.*
5. *Ganglion aortico-rénal gauche.*
6. *Artère rénale gauche.*
7. *Ganglion rénal postérieur (d'Hirschfeld).*
8. *Artère mésentérique supérieure.*
9. *Ganglion mésentérique supérieur.*
10. *Tronc cœliaque.*
11. *Glande surrénale gauche.*
12. *Nerf petit splanchnique gauche.*
13. *Nerf grand splanchnique gauche.*
14. *Nerf vague droit.*
15. *Ganglion semi-lunaire droit.*
16. *Artère diaphragmatique inférieure droite.*
17. *Artère capsulaire supérieure.*

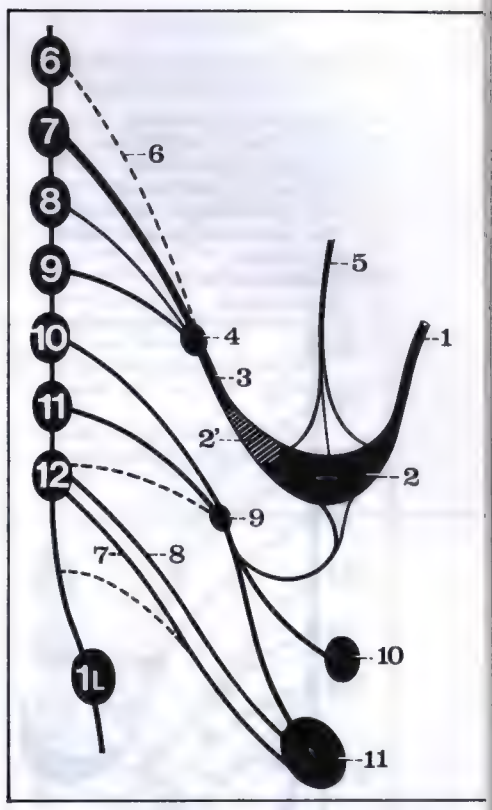

FIGURE 28

Constitution du plexus solaire (côté droit).

1. *Branche droite du nerf vague droit.*
2. *Ganglion semi-lunaire droit (juxta-cœliaque).*
2'. *Ganglion surréno-splanchnique.*
3. *Nerf grand splanchnique droit.*
4. *Ganglion de Lobstein.*
5. *Nerf phrénique droit.*
6. *Origine haute du grand splanchnique (pour Sappey).*
7. *Nerf splanchnique accessoire (de Souza-Pereira).*
8. *Nerf splanchnique inférieur droit.*
9. *Origine du nerf petit splanchnique droit.*
10. *Ganglion mésentérique supérieur*
11. *Ganglion aortico-rénal.*

* HIRSCHFELD Ludwig Moritz (1816-1876) - Professeur d'anatomie à Varsovie.

FIGURE 29

La chaîne sympathique thoracique et les nerfs splanchniques.

4. *Ganglion de Lobstein.*
5. *Nerf grand splanchnique.*
6. *Ganglion semi-lunaire.*
7. *Nerf petit splanchnique.*
8. *Nerf splanchnique inférieur.*
9. *Nerf splanchnique accessoire (inconstant).*
10. *Rameau accessoire.*
11. *Plexus rénal.*

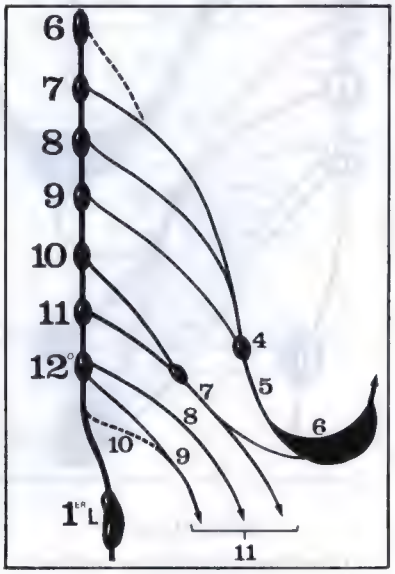

b) **Les branches afférentes** (Fig. 29 et 30)

Au contingent sympathique, le plus important, venu des nerfs splanchniques, se surajoutent un contingent para-sympathique, issu du vague droit, et quelques filets des nerfs phréniques.

— *le nerf grand splanchnique* (N. Splanchnicus Major) né des 7e, 8e et 9e ganglions sympathiques thoraciques, est formé dans le médiastin postérieur à partir du ganglion de Lobstein* ou ganglion splanchnique (Ganglion Splanchnicum), puis franchit le diaphragme entre pilier interne et pilier moyen, et, à hauteur de D12, se jette transversalement sur la corne externe et la face postérieure du ganglion semi-lunaire ; d'autres filets rejoignent directement la surrénale, et le plexus rénal ;

— *le nerf petit splanchnique* (N. Splanchnicus Minor), né des 10e et 11e ganglions thoraciques, franchit le diaphragme dans le même interstice que la chaîne sympathique (entre pilier moyen et pilier externe), et se divise en trois filets :

— à la face postérieure du ganglion semi-lunaire,
— sur le ganglion mésentérique supérieur,
— sur le ganglion aortico-rénal ;

— *le nerf splanchnique inférieur* (N. Splanchnicus Imus), inconstant, né du 12e ganglion thoracique, pénètre dans l'abdomen par le même orifice que le précédent, et se jette dans le plexus rénal ;

FIGURE 30

Vue antérieure du diaphragme.

1. *Orifice de la veine cave inférieure.*
2. *Œsophage abdominal.*
3. *Centre phrénique.*
4. *Nerf vague droit.*
5. *Disque intervertébral D12-L1.*
6. *Ligament arqué médian.*
7. *Arcade du carré des lombes (ligament cintré du diaphragme).*
8. *Hiatus costo-lombaire gauche.*
9. *Arcade du psoas.*
10. *Pilier gauche du diaphagme.*
11. *Lit fibreux de l'aorte abdominale.*
12. *Ligament longitudinal antérieur.*
13. *Muscle psoas (faisceau corporéal).*
14. *Muscle psoas (faisceau transversaire).*
15. *Muscle carré des lombes.*
16. *Hiatus costo-lombaire droit.*
17. *Douzième côte.*
18. *Première arcade de Sénac.*
18'. *Branche abdominale du nerf phrénique droit.*
19. *Nerf vague gauche.*
20. *Branche abdominale du nerf phrénique gauche.*
21. *Douzième nerf intercostal gauche.*
22. *Nerf grand splanchnique gauche.*
23. *Nerf petit splanchnique droit.*
24. *Chaîne sympathique lombaire gauche.*
25. *Nerf splanchnique inférieur droit.*

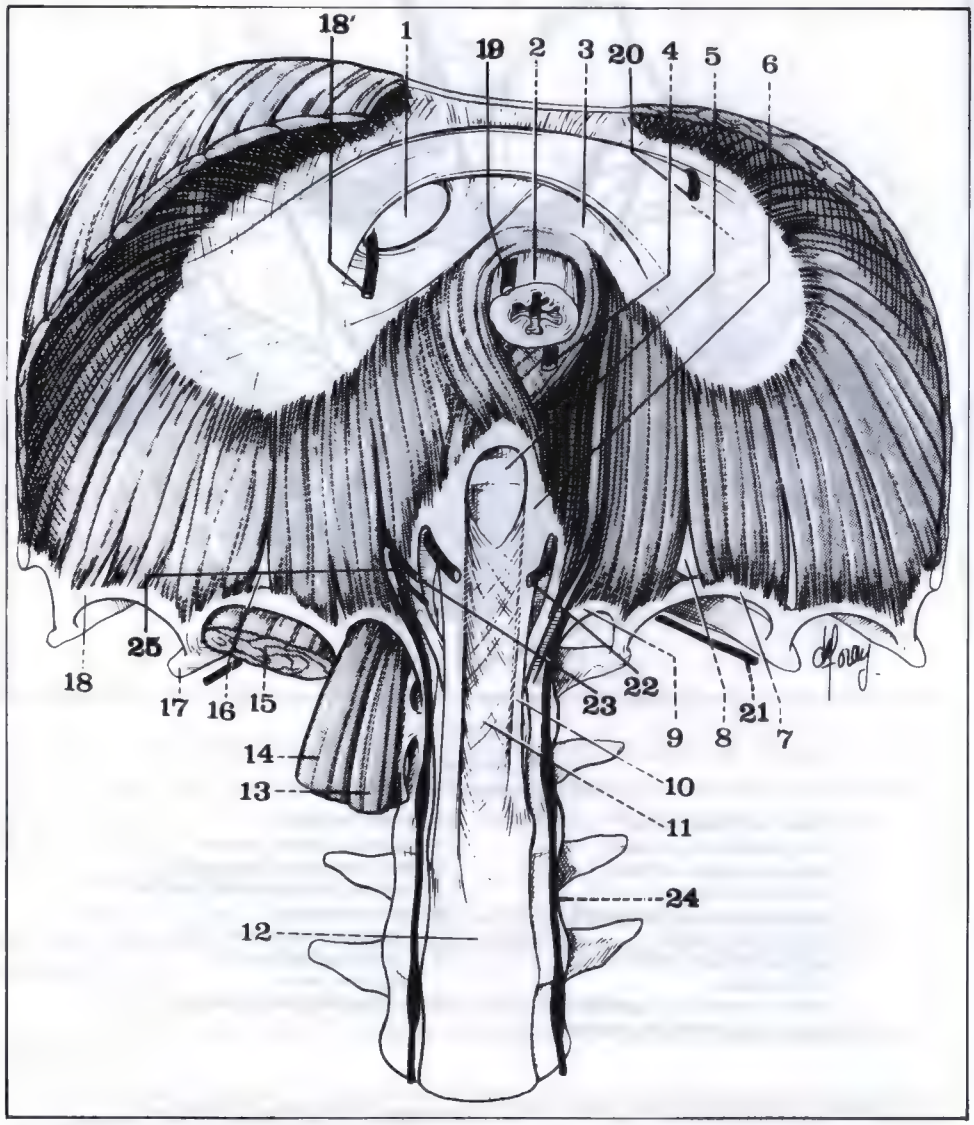

* LOBSTEIN Jean-Georges-Chrétien (1777-1835) - Anatomiste français - Professeur de pathologie et clinique médicale à Strasbourg.

— *le nerf vague droit* (Truncus Vagalis Posterior) chemine derrière l'œsophage abdominal et se divise en deux branches qui rejoignent chacune la corne interne du ganglion semi-lunaire correspondant, et constituent, avec le nerf grand splanchnique une anse nerveuse anastomotique :

— à droite : l'anse mémorable de Wrisberg* (Fig. 31),

— à gauche : l'anse homologue de Laignel-Lavastine** (Fig. 32).

D'autres filets rejoignent les ganglions mésentériques supérieurs, et le plexus mésentérique inférieur, mêlant ainsi aux fibres sympathiques le contingent parasympathique du nerf vague.

— *les nerfs phréniques* (Nn. Phrenici), par leurs branches abdominales, envoient également des filets au plexus solaire, par l'intermédiaire du plexus diaphragmatique inférieur

c) **Les branches efférentes :** (Fig. 32)

accompagnant les branches de l'aorte abdominale, elles apportent aux viscères abdominaux leur innervation sympathique et vagale, sous forme de plusieurs plexus :

— *plexus diaphragmatique inférieur :* issu du ganglion semi-lunaire correspondant, il s'épanouit sous la coupole diaphragmatique, sans suivre directement les artères,

— *plexus cœliaque* (Plexus Celiacus) : issu des deux ganglions semi-lunaires, il enlace le tronc cœliaque, et se subdivise en trois parties :

• plexus coronaire stomachique ou gastrique (Plexus Gastrici), destiné à l'estomac, en suivant la faux de l'artère,

• plexus hépatique (Plexus Hepaticus) disposé en deux plans :

— antérieur, satellite de l'artère hépatique,

— postérieur, satellite de la veine porte et des voies biliaires (nerf du cholédoque),

• plexus splénique (Plexus Lienalis), destiné au pancréas, à la rate et à la grande courbure gastrique.

— *plexus mésentérique supérieur* (Plexus Mesentericus Superior) : issu des ganglions homonymes, mais aussi du petit splanchnique et des ganglions semi-lunaires, il se distribue au duodéno-pancréas, aux anses grêles, et au côlon droit ;

FIGURE 31

Constitution du plexus solaire (côté droit).

1. *Branche droite du nerf vague droit (anse de Wrisberg).*
2. *Ganglion semi-lunaire droit.*
2'. *Ganglion surréno-splanchnique.*
3. *Nerf grand splanchnique droit.*
4. *Ganglion de Lobstein.*
5. *Nerf phrénique droit.*
6. *Origine haute du grand splanchnique (pour Sappey).*
7. *Nerf splanchnique accessoire (de Souza-Pereira).*
8. *Nerf splanchnique inférieur droit.*
9. *Origine du nerf petit splanchnique droit.*
10. *Ganglion mésentérique supérieur.*
11. *Ganglion aortico-rénal.*

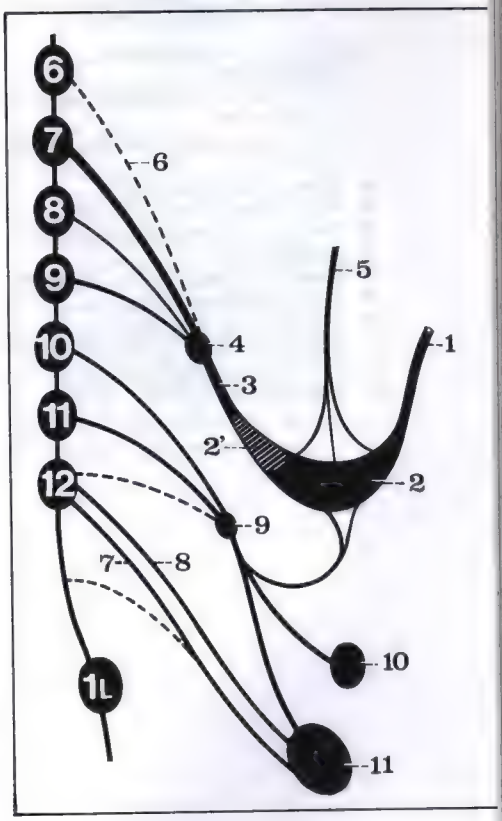

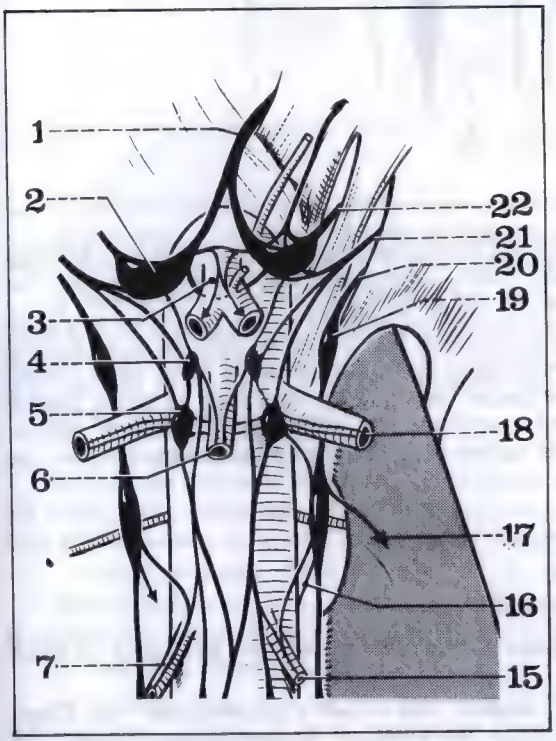

FIGURE 32

Le système nerveux végétatif rétro-péritonéal.

1. *Nerf vague droit.*
2. *Ganglion semi-lunaire droit.*
3. *Plexus cœliaque.*
4. *Ganglion mésentérique supérieur.*
5. *Ganglion aortico-rénal.*
6. *Artère mésentérique supérieure.*
7. *Artère génitale droite.*
15. *Artère génitale gauche.*
16. *Rameau communicant.*
17. *Filet musculaire pour le psoas.*
18. *Artère rénale gauche.*
19. *Premier ganglion sympathique lombaire.*
20. *Chaîne sympathique thoraco-lombaire.*
21. *Nerf petit splanchnique.*
22. *Nerf grand splanchnique (anse de Laignel-Lavastine).*

* WRISBERG Heinrich August (1739-1808) - Anatomiste allemand - Professeur d'anatomie à Göttingen.

** LAIGNEL-LAVASTINE Maxime (1875-1953) - Neuro-psychiatre français (Paris) - Historien de la médecine.

— *plexus surrénal* (Plexus Suprarenalis) : issu des nerfs grand et petit splanchniques, ainsi que du ganglion semi-lunaire, il suit les artères de la surrénale : (Fig. 33)

— supérieure = plexus surréno-diaphragmatique,

— moyenne = plexus surréno-solaire,

— inférieure = plexus surréno-rénal ;

— *plexus rénal* (Plexus Renalis) : issu des nerfs petit splanchnique et splanchnique inférieur, ainsi que du ganglion aortico-rénal, il forme un réseau en deux plans :

— antérieur : en avant de l'artère rénale,

— postérieur : qui comprend le ganglion rénal postérieur d'Hirschfeld (Fig. 27) ;

il donne aussi des filets au tiers supérieur de l'uretère (Plexus Uretericus) ;

FIGURE 33

Les nerfs splanchniques droits et l'innervation de la surrénale droite.

1. *Filet issu du nerf grand splanchnique.*
2. *Filet issu du ganglion surréno-splanchnique.*
3. *Filet issu du ganglion semi-lunaire.*
4. *Glande surrénale droite.*
5. *Nerf splanchnique inférieur.*
6. *Filet issu du petit splanchnique.*
7. *Uretère droit.*
8. *Ganglion sympathique lombaire.*
9. *Nerfs intermésentériques.*
10. *Ganglion aortico-rénal.*
11. *Ganglion mésentérique supérieur*
12. *Nerf petit splanchnique droit.*
13. *Ganglion semi-lunaire droit.*

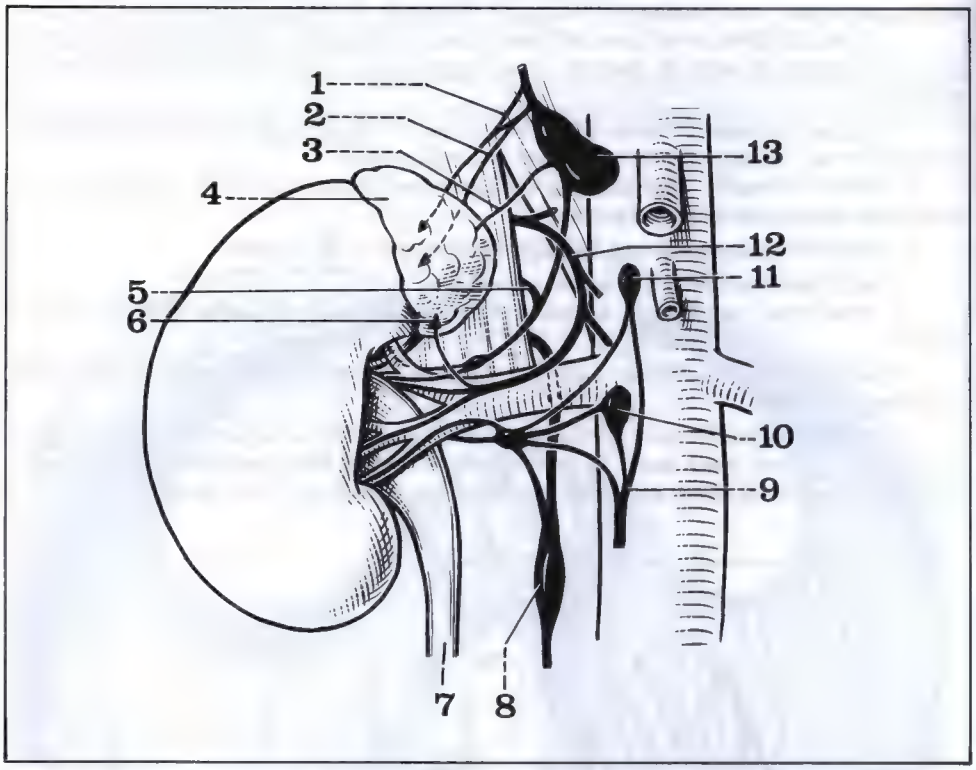

— *plexus spermatique* (Plexus Testicularis) ou *utéro-ovarien* (Plexus Ovaricus) : issu du précédent et des nerfs intermésentériques, il est destiné au testicule (chez l'homme) et aux annexes (chez la femme)

— *plexus mésentérique inférieur* (Plexus Mesentericus Inferior) : en liaison avec les ganglions mésentériques supérieurs, par l'intermédiaire d'un riche réseau de *nerfs intermésentériques*, il accompagne l'artère et se distribue au côlon gauche et à la partie supérieure du rectum ; certaines de ces fibres se dirigent vers la bifurcation aortique et constituent la racine médiane du splanchnique pelvien, ou plexus hypogastrique supérieur.

3 — SYSTEMATISATION

a) **Le sympathique :** (Fig. 34)

— *Voies centrifuges motrices :*

nées du tractus intermediolatéralis de la moelle, elles se partagent en deux contingents :

▪ *l'un supérieur,* de D6 à L2, destiné aux *viscères abdominaux :* les fibres préganglionnaires ne font que traverser les rameaux communicants blancs, les ganglions thoraciques et les nerfs splanchniques ;. elles font synapse avec le

neurone effecteur dans les ganglions du plexus solaire ; une disposition identique se rencontre pour les *viscères pelviens,* où les fibres préganglionnaires peuvent traverser les ganglions lombaires, et, par les filets du splanchnique pelvien, parvenir au ganglion hypogastrique où siègent les synapses ;

▪ *L'autre inférieur,* de D10 à L2, destiné au membre inférieur : les *fibres préganglionnaires* passent par les rameaux communicants blancs, jusqu'à L2, puis descendent dans la chaîne sympathique jusqu'aux ganglions lombaires et sacrés qui, dans ce cas, sont le siège des synapses : les *fibres post-ganglionnaires* passent par les rameaux communicants gris, à partir de L2, et rejoignent les nerfs rachidiens du plexus lombaire et du plexus sacré ; tous les afférents sympathiques passant donc par le 2e ganglion, il est indispensable que l'exérèse porte sur ce ganglion dans la sympathectomie lombaire pour artérite des membres inférieurs ; par contre, le 1er ganglion doit être ménagé chez l'homme, car il correspond au centre de l'éjaculation.

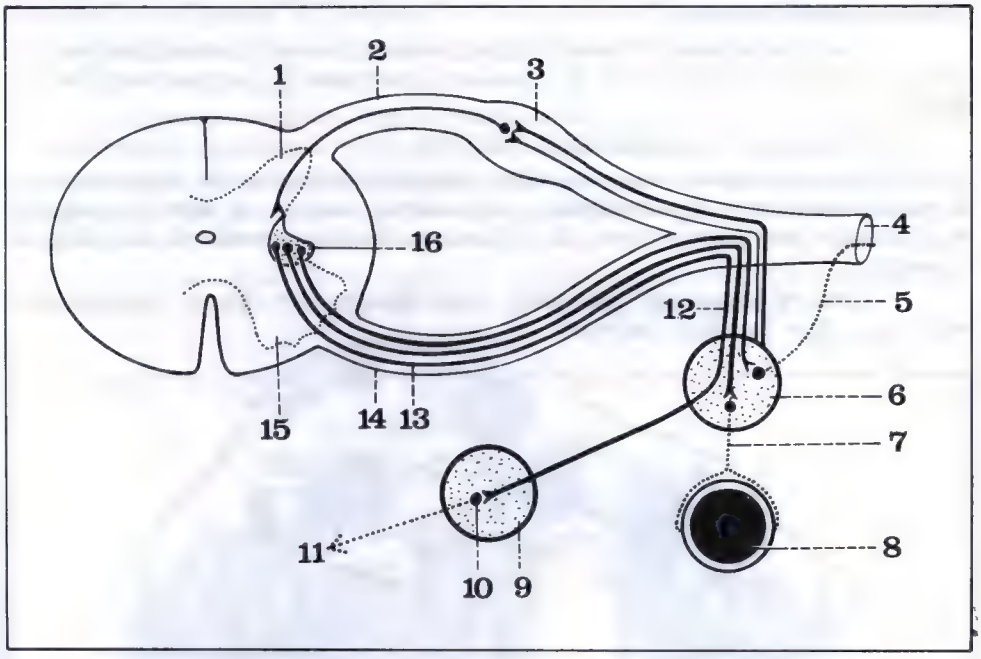

FIGURE 34

Systématisation du système nerveux végétatif.

1. *Corne postérieure de la moelle.*
2. *Racine postérieure (sensitive).*
3. *Ganglion spinal.*
4. *Nerf rachidien.*
5. *Rameau communicant gris.*
6. *Ganglion sympathique.*
7. *Branche à destinée vasculaire.*
8. *Artère.*
9. *Ganglion du plexus solaire (ou bien ganglion hypogastrique).*
10. *Neurone périphérique.*
11. *Fibre post-ganglionnaire.*
12. *Rameau communicant blanc (de D6 à L2).*
13. *Fibre pré-ganglionnaire.*
14. *Racine antérieure (motrice).*
15. *Corne antérieure de la moelle.*
16. *Tractus intermédio-latéralis.*

— *Voies centripètes sensitives :*

▪ *sensibilité pariétale :* disposée de façon métamérique, elle passe par les 6 derniers nerfs intercostaux, et par le 1er nerf lombaire (nerfs abdomino-génitaux) ;

▪ *sensibilité viscérale :* son centre est dans le plexus solaire : l'influx nerveux rejoint ensuite la moelle par les splanchniques, la chaîne sympathique thoracique, les rameaux communicants, et la racine postérieure des nerfs rachidiens, ce qui explique la projection thoracique des douleurs viscérales.

b) **Le para-sympathique :**

— *Voie centrifuge motrice :*

à partir du noyau cardio-pneumo-entérique du bulbe, les fibres suivent le trajet du vague droit, jusqu'aux ganglions semi-lunaires, et mésentériques supérieurs, où elles font synapse ; certaines vont même directement jusqu'à la paroi du viscère.

— *Voie centripète sensible :*

plus difficile à mettre en évidence, elle passe par le ganglion plexiforme et rejoint le noyau sensitif dorsal du bulbe rachidien.

c) **Les nerfs phréniques :**

leur anastomose avec les ganglions semi-lunaires explique certaines irradiations douloureuses, comme le point phrénique dans la fossette de Sédillot, lors des syndromes vésiculaires.

Rapports

INTRINSÈQUES OU INTER-AORTICO-CAVES

Si l'on considère les rapports respectifs de l'aorte abdominale et de la veine cave inférieure, trois régions peuvent être individualisées de haut en bas :

a) LA REGION SOUS-DIAPHRAGMATIQUE (Fig. 35)

l'obliquité inverse de l'aorte et de la veine cave détermine un *espace interaortico-cave* qui réalise un angle aigu à sinus supérieur et répond en arrière au flanc droit du rachis lombaire.

Dans cet espace s'enfoncent en coin deux formations :

— l'une postérieure : le pilier droit du diaphragme, responsable de la divergence aortico-cave ;

— l'autre antérieure : le lobe de Spigel ou lobe caudé (Lobus Caudatus) du foie, qui fait saillie à gauche de la veine cave, au-dessus du ganglion semi-lunaire droit.

b) LA REGION LOMBAIRE (Fig. 35)

L'espace interaortico-cave se réduit progressivement car les deux vaisseaux se rapprochent de la ligne médiane ; sur toute sa hauteur, il loge les ganglions lymphatiques inter-aortico-caves, et, de haut en bas, est traversé par une série de vaisseaux :

— l'artère hépatique commune, qui dessine sa « faux » à concavité supérieure, dans la région cœliaque ;

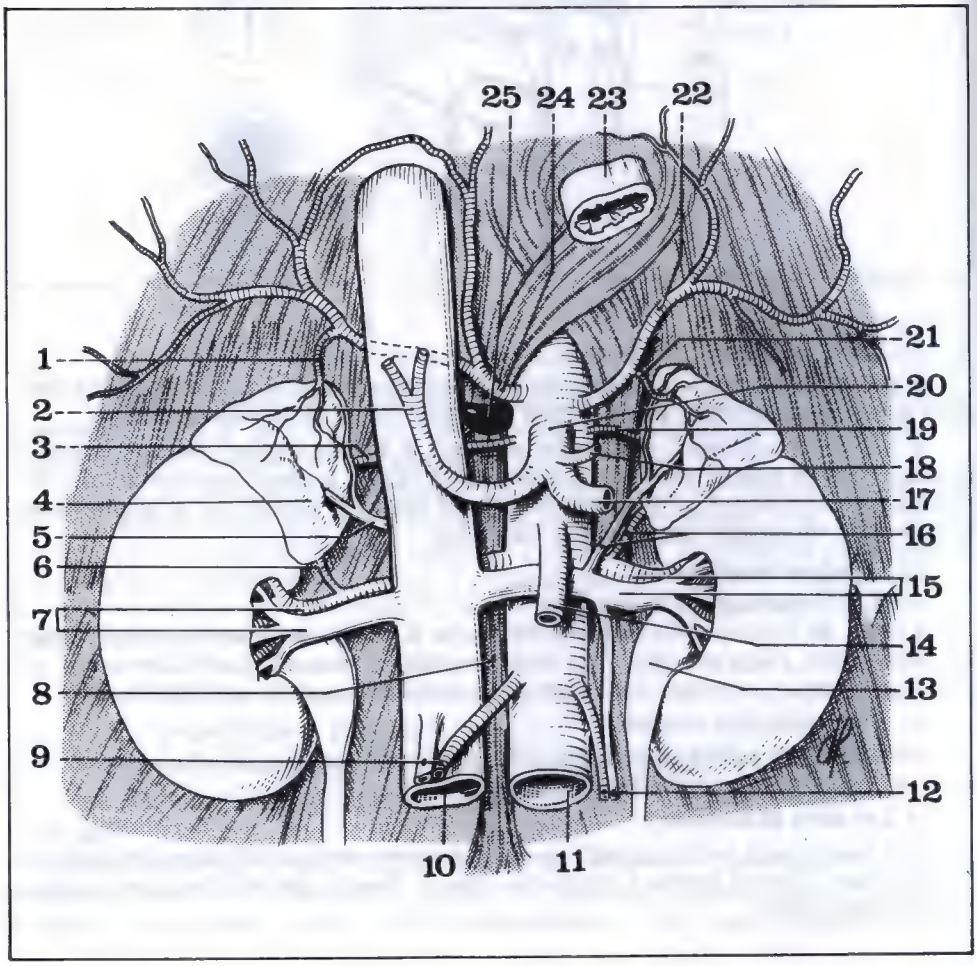

FIGURE 35

Vue antérieure des reins et des glandes surrénales.

1. *Artère capsulaire supérieure.*
2. *Artère hépatique propre.*
3. *Artère capsulaire moyenne.*
4. *Glande surrénale droite.*
5. *Veine surrénale principale droite.*
6. *Artère capsulaire inférieure droite.*
7. *Vaisseaux rénaux droits.*
8. *Pilier droit du diaphragme.*
9. *Vaisseaux de la gonade droite.*
10. *Veine cave inférieure.*
11. *Aorte abdominale.*
12. *Vaisseaux de la gonade gauche.*
13. *Bassinet gauche.*
14. *Artère mésentérique supérieure.*
15. *Artère et veine rénales gauches.*
16. *Artère capsulaire inférieure et veine surrénale principale gauche.*
17. *Artère splénique.*
18. *Artère coronaire stomachique.*
19. *Artère capsulaire moyenne gauche.*
20. *Tronc cœliaque.*
21. *Artère capsulaire supérieure gauche.*
22. *Artère diaphragmatique inférieure gauche.*
23. *Œsophage abdominal.*
24. *Artère diaphragmatique inférieure droite.*
25. *Ganglion semi-lunaire droit.*

— l'artère rénale droite, plus profonde, se dirigeant derrière la veine cave ;
— la veine rénale gauche, qui surcroise l'aorte sous l'artère mésentérique supérieure et rejoint le flanc gauche de la veine cave ;
— l'artère gonadique droite qui traverse obliquement l'espace inter-aortico-cave avant de croiser la face antérieure de la veine cave.

c) LE CARREFOUR AORTICO-CAVE (Fig. 36 et 37)

Occupant la partie basse de la région lombaire pré-vertébrale, il associe deux bifurcations :

— *antérieure ou aortique,* placée sur la ligne médiane en avant du rachis lombaire et formée par la jonction à angle aigu des deux artères iliaques primitives ;

— *postérieure ou ilio-cave,* appliquée sur le flanc droit du rachis, à 20 mm au-dessous de la bifurcation aortique.

La fourche artérielle iliaque est située en avant et au-dessus de la fourche veineuse, ce qui permet de délimiter un étroit *triangle inter-ilio-aortique* entre :

— en haut et à gauche : l'artère iliaque primitive gauche,

— en bas : la veine iliaque primitive gauche ;

— en haut et à droite : l'artère iliaque primitive droite qui vient de croiser la veine iliaque gauche, au voisinage du confluent veineux ;

le fond de ce triangle, souvent virtuel en raison du calibre de la veine iliaque gauche est formé par la face antérieure du corps de L5, sur laquelle descend verticalement l'artère sacrée moyenne.

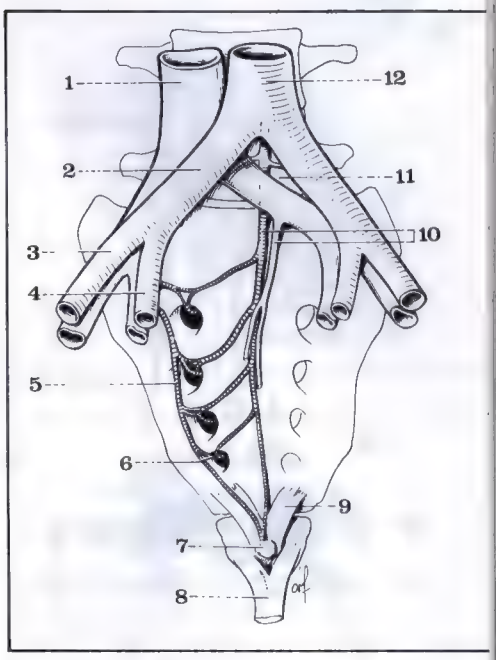

FIGURE 36

Vue antérieure du confluent aortico-cave.

1. *Veine cave inférieure.*
2. *Artère iliaque primitive droite.*
3. *Artère iliaque externe droite.*
4. *Artère iliaque interne droite.*
5. *Artère sacrée latérale inférieure.*
6. *Quatrième trou sacré antérieur.*
7. *Glande coccygienne.*
8. *Muscle recto-coccygien.*
9. *Ligament sacro-coccygien antérieur.*
10. *Vaisseaux sacrés moyens.*
11. *Triangle inter-ilio-aortique.*
12. *Aorte abdominale.*

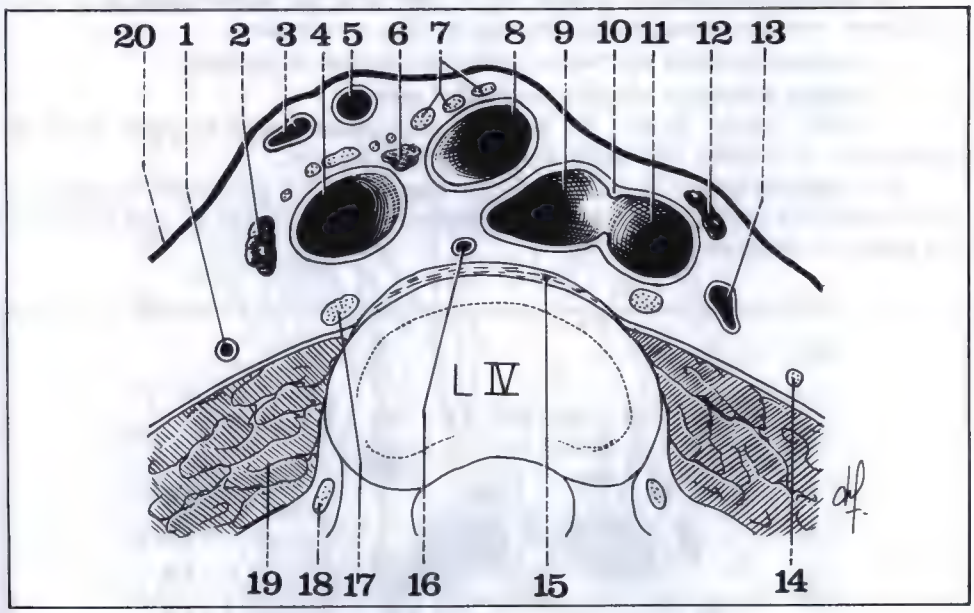

FIGURE 37

Coupe horizontale passant par L4 (segment inférieur de la coupe).

1. *Artère génitale gauche.*
2. *Ganglion iliaque primitif (groupe externe).*
3. *Veine mésentérique inférieure.*
4. *Artère iliaque primitive gauche.*
5. *Artère mésentérique inférieure.*
6. *Ganglion lymphatique du promontoire.*
7. *Plexus pré-sacré.*
8. *Artère iliaque primitive droite.*
9. *Veine iliaque primitive gauche.*
10. *Carrefour ilio-cave.*
11. *Veine iliaque primitive droite.*
12. *Ganglion lymphatique pré-cave.*
13. *Veine lombaire ascendante droite.*
14. *Nerf génito-crural droit.*
15. *Ligament longitudinal antérieur.*
16. *Artère sacrée moyenne.*
17. *Cinquième ganglion sympathique lombaire.*
18. *Racine supérieure du tronc lombo-sacré.*
19. *Muscle psoas gauche.*
20. *Péritoine pariétal postérieur.*

POSTÉRIEURS (Fig. 38, 39 et 40)

a) RÉTRO-AORTIQUES

L'aorte abdominale repose sur les quatre premières vertèbres lombaires et leurs disques intervertébraux, recouverts par le ligament longitudinal antérieur ;

à sa partie haute, elle cache les deux troncs lymphatiques lombaires, la citerne de Pecquet, et l'origine du canal thoracique, limités de chaque côté par les piliers du diaphragme ;

sur tout son trajet, l'aorte est longée par les ganglions lymphatiques rétro-aortiques, en liaison avec les ganglions latéro-aortiques gauches et se drainant dans le tronc lombaire gauche; entre l'aorte et le rachis s'étend un espace virtuel rétro-aortique dans lequel circulent les vaisseaux lombaires :

— *artères lombaires :* tendues de la face postérieure de l'aorte aux arcades aponévrotiques du psoas, avant de se diviser en une branche dorso-spinale, et une branche intercostale lombaire

— *veines lombaires gauches :* souvent doubles, circulant derrière l'aorte et établissant une anastomose entre la veine lombaire ascendante gauche (placée entre les deux plans du psoas) et la veine cave inférieure ;

plus latéralement, la chaîne sympathique lombaire gauche, reliée aux nerfs rachidiens par les rameaux communicants, délimite avec les corps vertébraux les espaces intervertébro-caténaires de Paturet dans lequel s'engagent les vaisseaux lombaires (Fig. 39).

b) RÉTRO-CAVES

La veine cave inférieure repose sur le flanc droit du rachis lombaire et entre en rapport avec les vaisseaux qui croisent sa face postérieure :

— segment terminal des veines lombaires droites et gauches,

— artères lombaires droites, issues de l'aorte,

— artère rénale droite : se glissant obliquement entre le pilier droit du diaphragme et la veine cave pour aborder le hile du rein.

Sur tout son trajet, la veine cave est longée par les ganglions lymphatiques latéro-aortiques droits, avec, en arrière, les ganglions rétro-caves, et, plus en dehors, les ganglions latéro-caves (Fig. 38).

FIGURE 38

Les ganglions para-aortiques.

1. *Rétro-aortique.*
2. *Latéro-aortique gauche.*
3. *Aorte abdominale.*
4. *Pré-aortique.*
5. *Inter-aortico-cave.*
6. *Veine cave inférieure.*
7. *Pré-cave.*
8. *Latéro-cave.*
9. *Rétro-cave.*

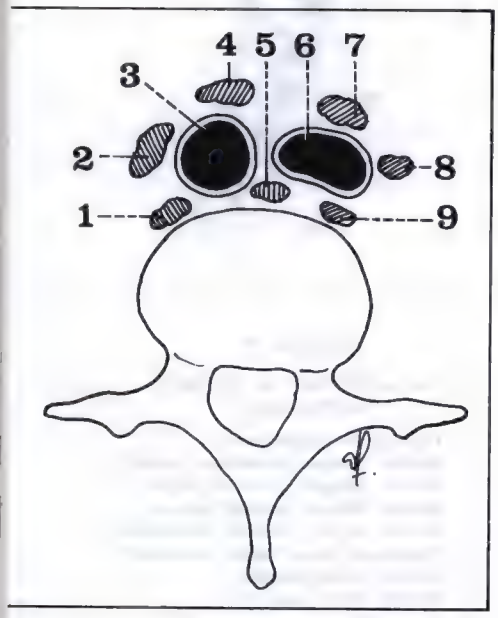

FIGURE 39

Coupe horizontale passant par le disque intervertébral L2-L3 (segment inférieur de la coupe).

1. *Racine de L3.*
2. *Rameau communicant.*
3. *Ganglion sympathique gauche.*
4. *Veine lombaire gauche.*
5. *Veine lombaire ascendante.*
6. *Pilier gauche du diaphragme.*
7. *Ganglions latéro-aortiques.*
8. *Artère mésentérique inférieure.*
9. *Aorte abdominale.*
10. *Canal thoracique.*
11. *Veine cave inférieure.*
12. *Uretère lombaire droit.*
13. *Péritoine pariétal postérieur.*
14. *Nerf génito-crural.*
15. *Nerf fémoro-cutané.*
16. *Ganglion sympathique droit.*
17. *Muscle psoas (portion corporéale).*
18. *Troisième artère lombaire.*
19. *Fascia iliaca.*
20. *Muscle psoas droit (portion transversaire).*
21. *Branche dorso-spinale lombaire.*

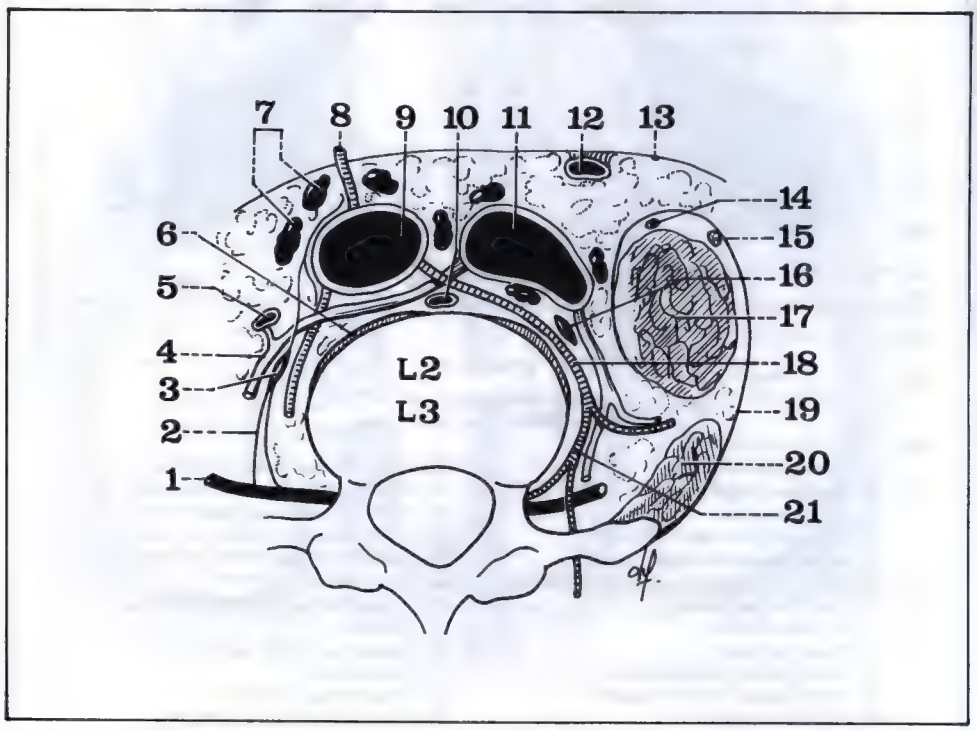

En profondeur circulent les *éléments sympathiques :* (Fig. 40 et 41)

— chaîne sympathique lombaire droite, recouverte par la veine cave, et limitant, comme à gauche, les espaces intervertébro-caténaires ;

— nerfs splanchniques droits, croisant la veine cave avant de rejoindre le plexus solaire ;

• grand splanchnique : traversant l'hiatus interne du diaphragme, et se terminant dans le ganglion semi-lunaire droit ;

• petit splanchnique : traversant l'hiatus externe, avec la chaîne sympathique, et se terminant dans les ganglions mésentérique supérieur et aortico-rénal ;

à sa *partie haute* enfin, la veine cave repose sur le diaphragme, dont elle est séparée par les branches de l'artère diaphragmatique inférieure droite, avant de quitter l'abdomen par l'orifice quadrilatère du diaphragme.

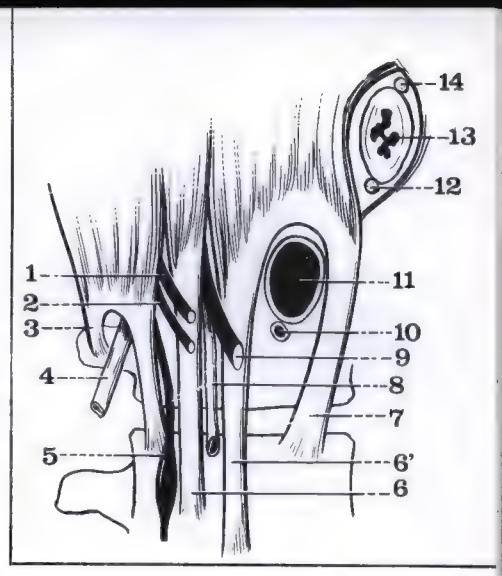

▲ FIGURE 40

Les piliers du diaphragme.

1. *Nerf petit splanchnique droit.*
2. *Nerf splanchnique inférieur droit.*
3. *Arcade du psoas.*
4. *Veine lombaire ascendante.*
5. *Ganglion lombaire droit.*
6. *Pilier accessoire droit.*
6'. *Pilier principal droit.*
7. *Pilier principal gauche.*
8. *Racine interne de la veine azygos.*
9. *Nerf grand splanchnique droit.*
10. *Canal thoracique.*
11. *Aorte.*
12. *Nerf vague droit.*
13. *Œsophage.*
14. *Nerf vague gauche.*

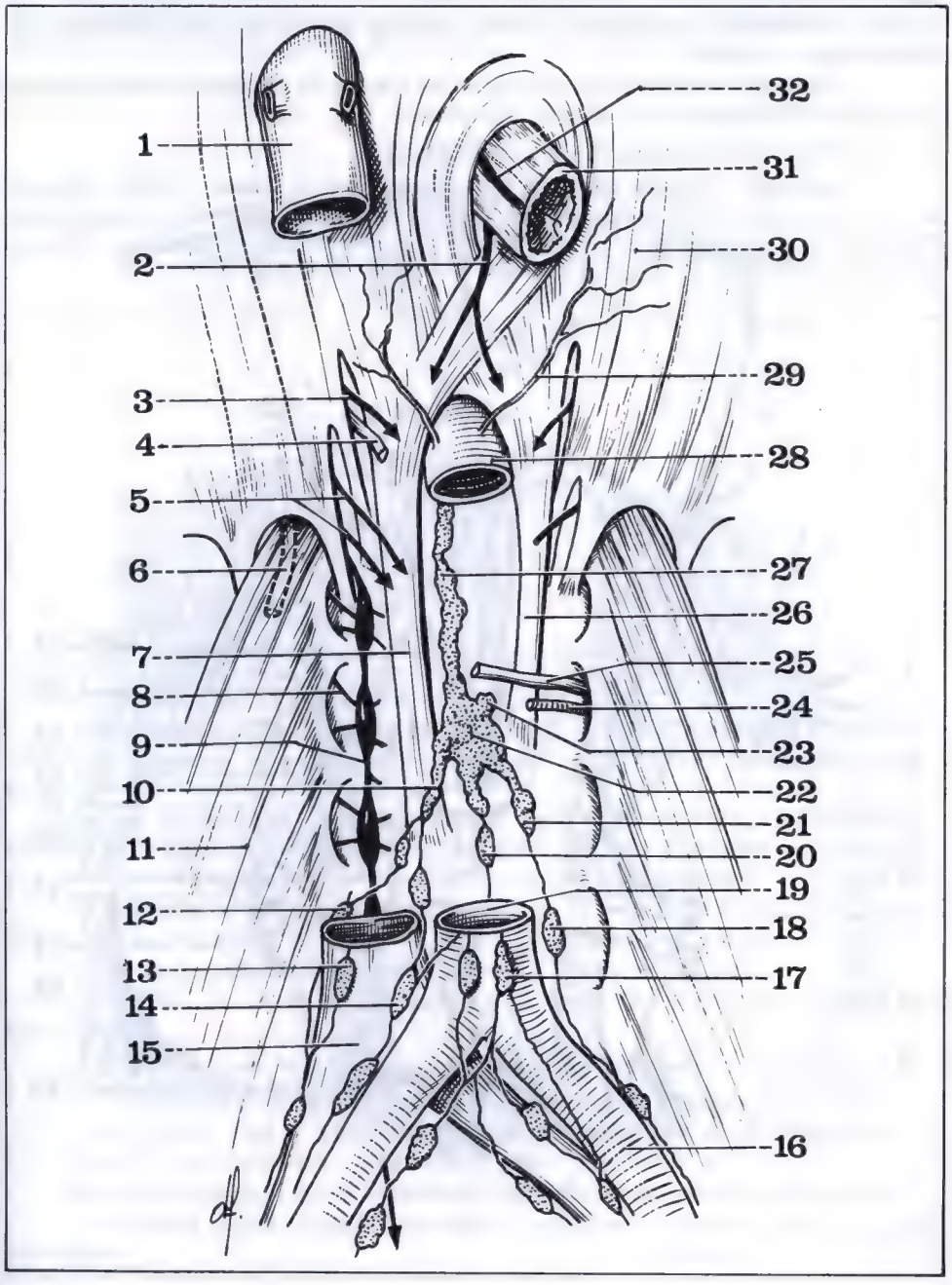

◀ FIGURE 41

La région rétro-péritonéale médiane.

1. *Veine cave inférieure.*
2. *Nerf vague droit.*
3. *Nerf grand splanchnique droit.*
4. *Racine interne de la veine azygos.*
5. *Nerfs petit splanchnique et splanchnique inférieur.*
6. *Veine lombaire ascendante.*
7. *Pilier droit du diaphragme.*
8. *Rameau communicant.*
9. *Chaîne sympathique lombaire.*
10. *Tronc lymphatique lombaire droit.*
11. *Muscle psoas droit.*
12. *Ganglion rétro-cave.*
13. *Ganglion latéro-cave.*
14. *Ganglion inter-aortico-cave.*
15. *Confluent cave.*
16. *Artère iliaque primitive gauche.*
17. *Ganglion pré-aortique.*
18. *Ganglion latéro-aortique.*
19. *Aorte abdominale.*
20. *Ganglion rétro-aortique.*
21. *Tronc lombaire gauche.*
22. *Citerne de Pecquet.*
23. *Tronc lymphatique intestinal.*
24. *Artère lombaire gauche.*
25. *Veine lombaire gauche.*
26. *Pilier gauche du diaphragme.*
27. *Canal thoracique.*
28. *Aorte abdominale.*
29. *Artère diaphragmatique inférieure.*
30. *Diaphragme.*
31. *Œsophage abdominal.*
32. *Nerf vague gauche.*

LATÉRAUX

De chaque côté des gros vaisseaux pré-vertébraux, trois étages peuvent être délimités de haut en bas (Fig. 42) :

a) ETAGE SUPERIEUR OU SURRENAL

— *à droite :* la surrénale est plaquée contre le flanc droit de la veine cave, derrière laquelle s'insinuent son sommet et son tiers interne ; la veine surrénale principale, courte et transversale, unit de façon intime la glande à la veine cave, et soulève un ligament surréno-cave ;

— *à gauche :* la surrénale est à distance de l'aorte, reliée à elle par l'artère capsulaire moyenne, qui soulève un ligament surréno-aortique.

b) ETAGE MOYEN OU RENAL

— *à droite :* la veine cave est proche du hile du rein, amarré étroitement par la veine rénale droite ; au-dessous du hile, la veine cave n'est séparée du rein que par le bassinet ; ces rapports intimes expliquent la plus grande difficulté des néphrectomies droites ;

— *à gauche :* le rein est plus éloigné de l'aorte, et la distance réno-aortique est à peu près double de la distance réno-cave.

c) ETAGE INFERIEUR OU URETERAL :

— *à droite :* l'uretère descend verticalement sur le psoas, à faible distance de la veine cave ; il se projette à 10 mm en dedans du sommet des apophyses transverses ; à hauteur de L3, il est surcroisé par les vaisseaux génitaux, obliques en bas et en dehors, la veine remontant en dehors de son artère ;

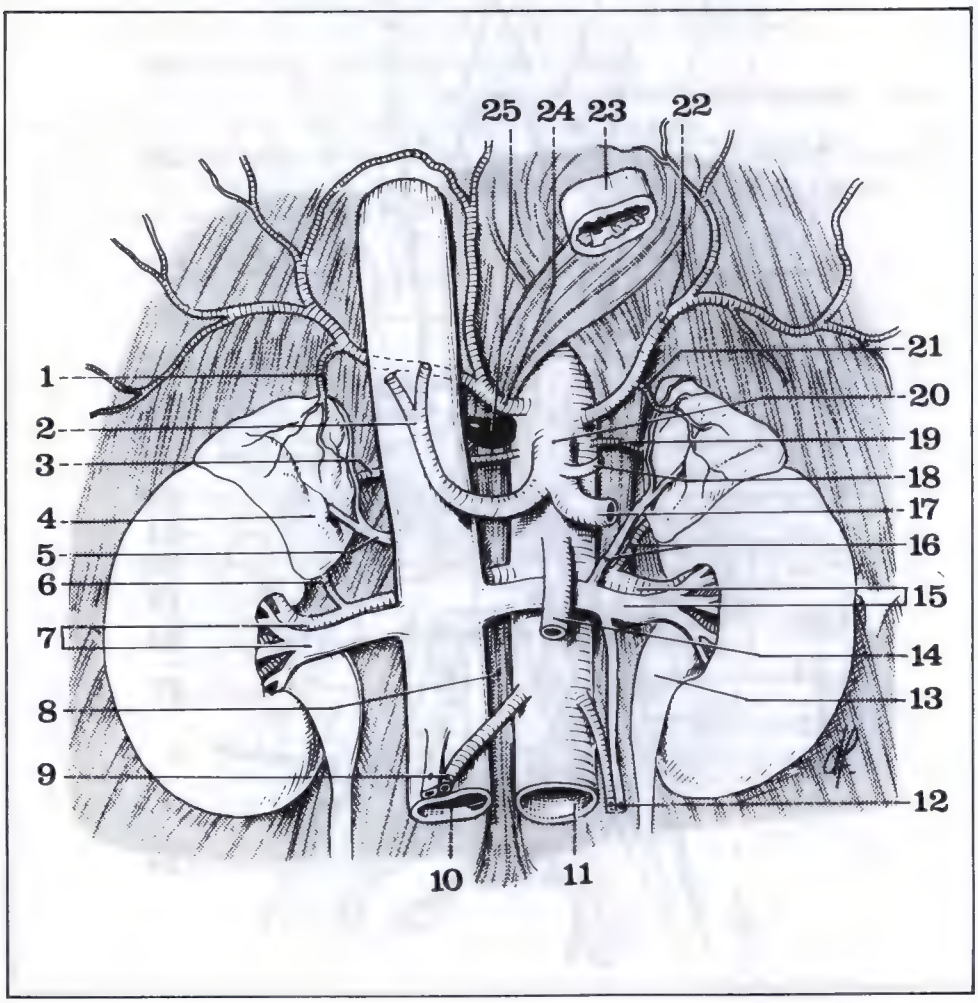

FIGURE 42

Vue antérieure des reins et des glandes surrénales.

1. *Artère capsulaire supérieure.*
2. *Artère hépatique propre.*
3. *Artère capsulaire moyenne.*
4. *Glande surrénale droite.*
5. *Veine surrénale principale droite.*
6. *Artère capsulaire inférieure droite.*
7. *Vaisseaux rénaux droits.*
8. *Pilier droit du diaphragme.*
9. *Vaisseaux de la gonade droite.*
10. *Veine cave inférieure.*
11. *Aorte abdominale.*
12. *Vaisseaux de la gonade gauche.*
13. *Bassinet gauche.*
14. *Artère mésentérique supérieure.*
15. *Artère et veine rénales gauches.*
16. *Artère capsulaire inférieure et veine surrénale principale gauche.*
17. *Artère splénique.*
18. *Artère coronaire stomachique.*
19. *Artère capsulaire moyenne gauche.*
20. *Tronc cœliaque.*
21. *Artère capsulaire supérieure gauche.*
22. *Artère diaphragmatique inférieure gauche.*
23. *Œsophage abdominal.*
24. *Artère diaphragmatique inférieure droite.*
25. *Ganglion semi-lunaire droit.*

— *à gauche :* l'uretère est plus à distance de l'aorte, et le paquet vasculaire génital s'interpose entre les deux organes au tiers supérieur de son trajet.

Des deux côtés, l'uretère lombaire, plaqué derrière le péritoine postérieur, est mobilisable avec lui.

ANTÉRIEURS

Par l'intermédiaire du péritoine, ils se font avec les viscères abdominaux ; l'accolement du foie et du duodéno-pancréas permet d'envisager de haut en bas quatre étages :

a) ETAGE RETRO-HEPATIQUE (Fig. 43)

Correspondant uniquement à la portion haute de la veine cave, il répond à la face postérieure du foie, où, dans l'aire du ligament coronaire, la veine cave occupe une gouttière verticale, longue de 4 cm, située entre le lobe droit et le lobe de Spigel ; à ce niveau, la veine adhère intimement au tissu hépatique en raison de la profondeur de la gouttière, et de l'arrivée des veines sus-hépatiques (surtout les grosses, qui constituent un efficace moyen de fixité du foie).

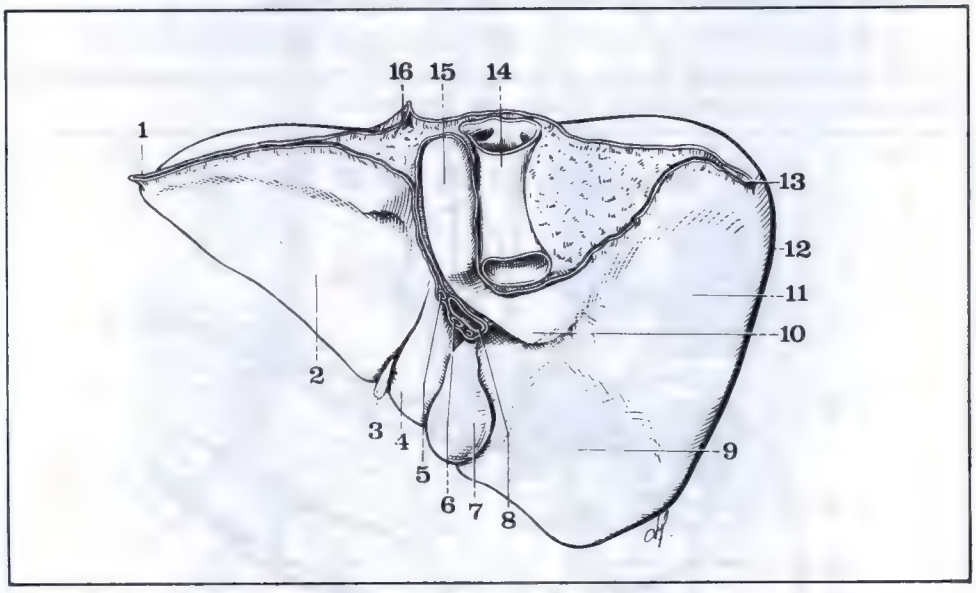

FIGURE 43

Vue postérieure du foie.

1. *Ligament triangulaire gauche.*
2. *Face inférieure du lobe gauche.*
3. *Ligament rond.*
4. *Lobe carré.*
5. *Artère hépatique dans le petit épiploon.*
6. *Voie biliaire principale.*
7. *Vésicule biliaire.*
8. *Veine porte.*
9. *Face inférieure du lobe droit.*
10. *Tubercule caudé.*
11. *Face inférieure du lobe droit et empreinte rénale.*
12. *Bord droit du foie.*
13. *Ligament triangulaire droit.*
14. *Veine cave inférieure.*
15. *Lobe de Spigel.*
16. *Ligament falciforme.*

b) ETAGE INTER-HEPATO-PANCREATIQUE

— **à droite :** la veine cave recouverte par le péritoine postérieur de l'arrière-cavité des épiploons, forme la paroi postérieure de l'*hiatus de Winslow* ou hiatus épiploïque (Foramen Epiploicum) ;

par son intermédiaire, elle répond à la pars vasculosa du petit épiploon qui contient le pédicule hépatique dont le plan postérieur est formé par la veine porte, et le plan antérieur par le canal cholédoque et l'artère hépatique ;

— **à gauche :** l'aorte forme le plancher de la *région cœliaque* de Luschka, limitée : (Fig. 42)

— en haut : par le diaphragme et la face inférieure du foie ;

— en bas : par le bord supérieur du pancréas, au niveau de son tubercule épiploïque ;

— à gauche : par le bord interne de la surrénale gauche ;

— à droite : par le lobe de Spigel et la veine cave ;

— en avant : par le péritoine pariétal qui forme la paroi postérieure de l'arrière-cavité des épiploons.

Dans cette région, l'aorte abdominale abandonne ses premières branches :

— les deux *artères diaphragmatiques inférieures :* montant vers le centre phrénique

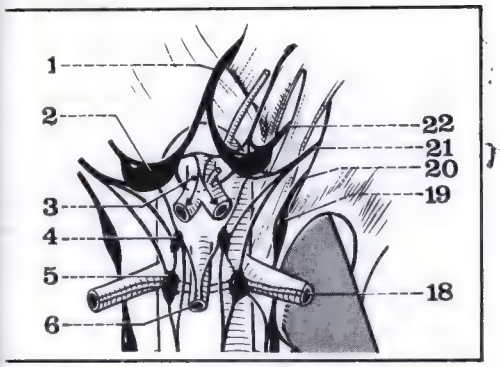

FIGURE 44

La région cœliaque.

1. *Nerf vague droit.*
2. *Ganglion semi-lunaire droit.*
3. *Plexus cœliaque.*
4. *Ganglion mésentérique supérieur.*
5. *Ganglion aortico-rénal.*
6. *Artère mésentérique supérieure.*
18. *Artère rénale gauche.*
19. *Premier ganglion lombaire.*
20. *Chaîne sympathique lombaire.*
21. *Nerf petit splanchnique.*
22. *Nerf grand splanchnique.*

— *le tronc cœliaque :* appliqué sur l'aorte, avec laquelle il forme un angle aigu de 20° ; après 10 à 15 mn de trajet, il se termine au bord supérieur du pancréas (Fig. 44 et 45) ;

— soit, en se trifurquant (trépied de Haller)*,

— soit, le plus souvent, en se bifurquant (hépatique + splénique), le coronaire stomachique naissant du tronc lui-même.

Entouré par l'épaisse gaine conjonctivo-nerveuse du plexus cœliaque, le tronc cœliaque est en rapport de chaque côté avec les ganglions semi-lunaires et les anses nerveuses qui les anastomosent aux grands splanchniques et au pneumogastrique droit ; il est également entouré par quelques ganglions lymphatiques du groupe pré-aortique, en liaison avec les ganglions latéro-aortiques.

En avant de l'aorte, et au-dessus du tronc cœliaque, croise transversalement la veine coronaire stomachique, qui, sous-péritonéale, longe l'artère hépatique pour se jeter dans la veine porte.

Plus en avant enfin, la région cœliaque est masquée par la pars flaccida du petit épiploon, qui unit la face inférieure du foie à la petite courbure gastrique, mais peut être facilement effondrée dans l'abord chirurgical.

c) ÉTAGE RÉTRO-DUODÉNO-PANCRÉATIQUE (Fig. 45, 46 et 47)

Le bloc duodéno-pancréatique, croisé en avant par la racine du mésocôlon transverse, recouvre entièrement les organes pré-vertébraux :

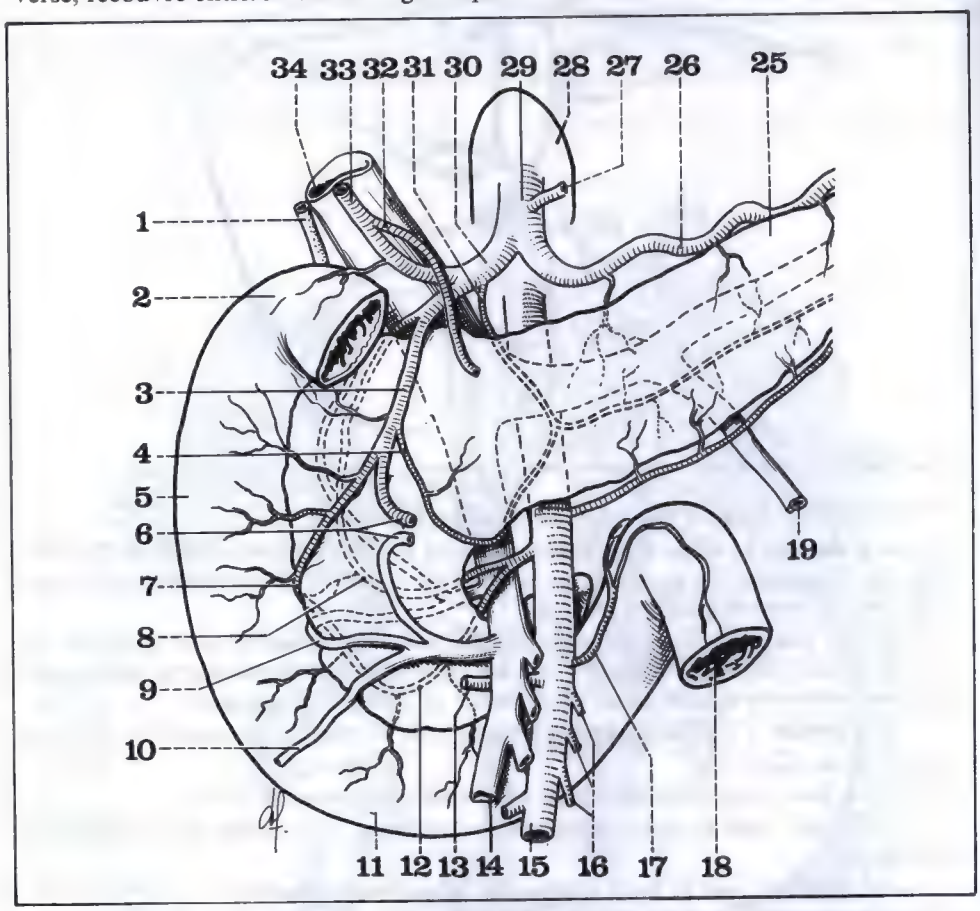

FIGURE 45

L'étage rétro-duodéno-pancréatique.

1. *Canal cholédoque.*
2. *Genu superius du duodénum.*
3. *Artère gastro-duodénale.*
4. *Arcade de Kirk.*
5. *Deuxième duodénum.*
6. *Artère et veine gastro-épiploïques droites.*
7. *Artère pancréatico-duodénale inférieure et droite.*
8. *Artère pancréatico-duodénale supérieure et droite.*
9. *Veine pancréatique rejoignant le tronc colique de Henlé.*
10. *Veine colique supérieure droite.*
11. *Troisième duodénum.*
12. *Artère pancréatico-duodénale inférieure et gauche.*
13. *Artère colique supérieure droite.*
14. *Veine mésentérique supérieure.*
15. *Artère mésentérique supérieure.*
16. *Artères jéjunales.*
17. *Artère de l'angle duodéno-jéjunal*
18. *Angle duodéno-jéjunal.*
19. *Veine mésentérique inférieure.*
25. *Queue du pancréas.*
26. *Artère splénique.*
27. *Artère coronaire stomachique.*
28. *Orifice aortique du diaphragme.*
29. *Tronc cœliaque.*
30. *Artère hépatique commune.*
31. *Artère pancréatique dorsale.*
32. *Artère pylorique.*
33. *Artère hépatique propre.*
34. *Veine porte.*

— **à droite :** le duodéno-pancréas adhère au péritoine pariétal postérieur par le fascia de Treitz ; le décollement duodéno-pancréatique, réalisable chirurgicalement, entraîne avec la tête du pancréas :

• des éléments veineux : portion terminale de la veine mésentérique supérieure, et confluent portal ;

* HALLER Albrecht von (1708-1777) - Médecin et physiologiste suisse (Berne) - Professeur d'anatomie à Göttingen.

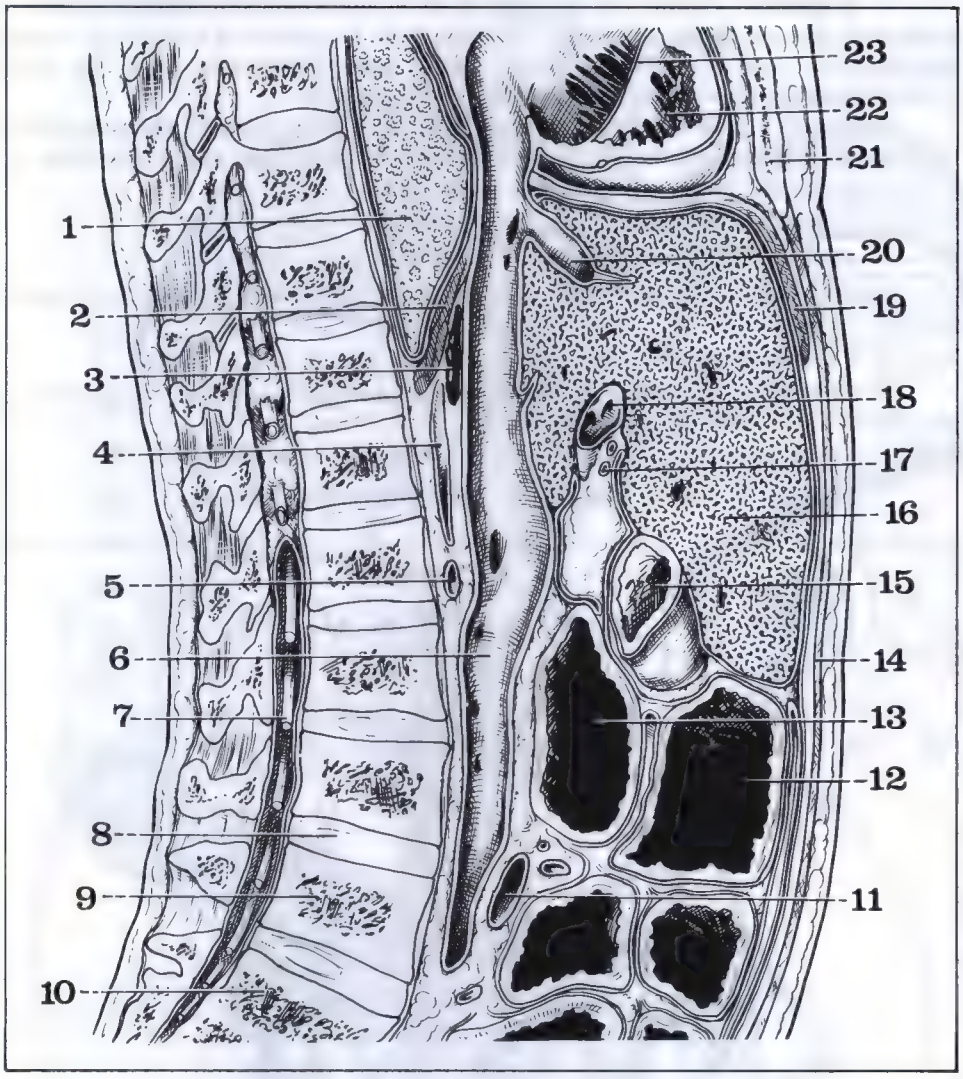

FIGURE 46

Coupe sagittale du tronc passant par la VCI (d'après Testut et Latarjet).

1. *Lobe inférieur du poumon droit.*
2. *Piliers du diaphragme.*
3. *Ganglion sympathique lombaire.*
4. *Veine lombaire ascendante.*
5. *Artère rénale droite.*
6. *Veine cave inférieure.*
7. *Racine de la queue de cheval.*
8. *Disque intervertébral L4-L5.*
9. *Corps de L5.*
10. *Base du sacrum.*
11. *Artère iliaque primitive droite.*
12. *Côlon transverse.*
13. *Deuxième duodénum.*
14. *Muscle grand droit de l'abdomen.*
15. *Vésicule biliaire.*
16. *Foie.*
17. *Branche droite de l'artère hépatique.*
18. *Branche droite de la veine porte.*
19. *Diaphragme.*
20. *Veine sus-hépatique droite.*
21. *Sternum.*
22. *Ventricule droit.*
23. *Valvule tricuspide.*

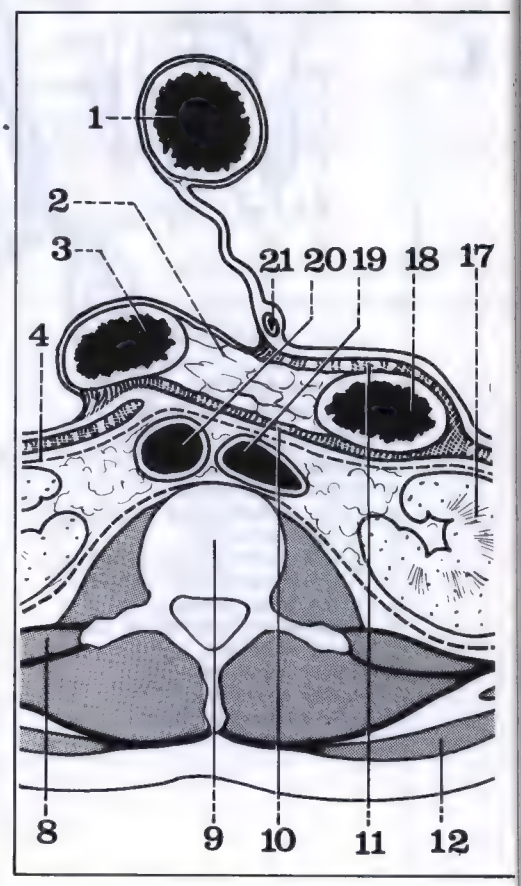

FIGURE 47

Coupe horizontale de l'abdomen passant par la 2e vertèbre lombaire (segment inférieur de la coupe).

1. *Première anse grêle.*
2. *Partie inférieure de la tête pancréatique.*
3. *Quatrième duodénum.*
4. *Fascia pré-rénal.*
8. *Muscle carré des lombes.*
9. *Deuxième vertèbre lombaire.*
10. *Fascia de Treitz.*
11. *Fascia de Toldt droit.*
12. *Muscle trapèze.*
17. *Rein droit.*
18. *Deuxième duodénum.*
19. *Veine cave inférieure.*
20. *Aorte abdominale.*
21. *Artère mésentérique supérieure.*

• un élément biliaire : le canal cholédoque accompagné des arcades vasculaires duodéno-pancréatiques, qui traverse la tête du pancréas avant de se jeter dans le 2e duodénum. A ce niveau, la veine cave inférieure reçoit la volumineuse veine rénale droite, située jusque là dans le pédicule rénal droit, en avant et au-dessous de son artère ;

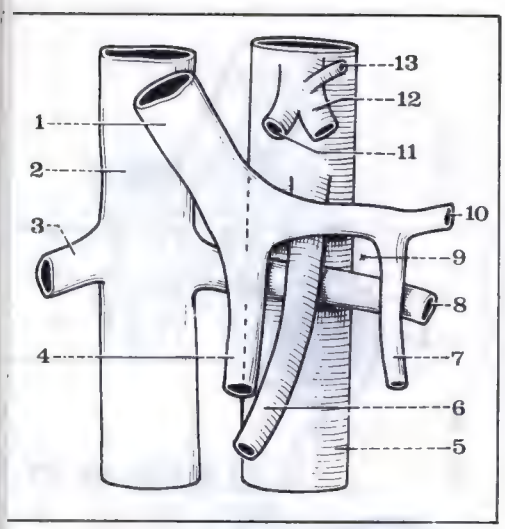

FIGURE 48

Vue antérieure du quadrilatère veineux de Rogie.

1. *Veine porte.*
2. *Veine cave inférieure.*
3. *Veine rénale droite.*
4. *Veine mésentérique supérieure.*
5. *Aorte abdominale.*
6. *Artère mésentérique supérieure.*
7. *Veine mésentérique inférieure.*
8. *Veine rénale gauche.*
9. *Quadrilatère veineux de Rogie.*
10. *Veine splénique.*
11. *Artère hépatique.*
12. *Artere splénique.*
13. *Artère coronaire stomachique.*

— **à gauche :** l'isthme du pancréas et le 3e duodénum sont fixés au péritoine postérieur par le fascia de Toldt ; ils masquent la portion d'origine de l'artère mésentérique supérieure sous laquelle croise transversalement, dans une pince vasculaire aortico-mésentérique, la veine rénale gauche ;

sur un plan plus antérieur, se projettent les autres éléments du quadrilatère veineux de Rogie, dans lequel apparaît l'artère mésentérique supérieure :(Fig. 48)

— à droite : veine mésentérique supérieure ;

— à gauche : veine mésentérique inférieure ;

— en haut : tronc spléno mésentérique inférieur

derrière l'artère mésentérique supérieure, la veine rénale gauche en constitue le côté inférieur.

d) ETAGE SOUS-DUODENAL (Fig. 49, 50, 51 et 52)

Il correspond exactement au carrefour aortico-cave dont la découverte chirurgicale nécessite deux manœuvres :

— soulever en haut et à droite les anses grêles et le mésentère ;

— récliner en bas et à gauche le sigmoïde et son méso,

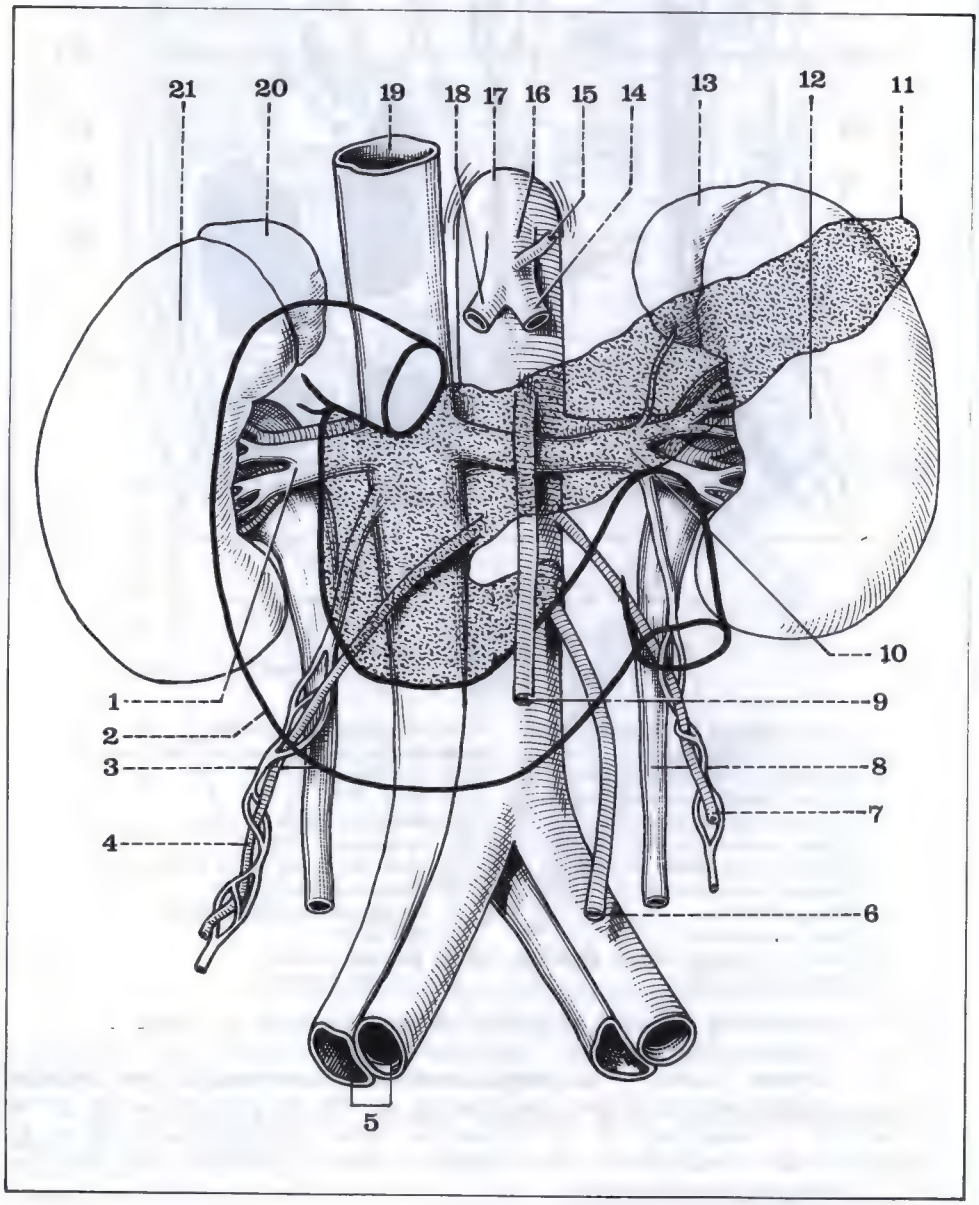

FIGURE 49

Les rapports postérieurs du duodénum et du pancréas.

1. *Veine rénale droite.*
2. *Duodénum.*
3. *Uretère droit.*
4. *Pédicule gonadique droit.*
5. *Vaisseaux iliaques droits.*
6. *Artère mésentérique inférieure.*
7. *Pédicule gonadique gauche.*
8. *Uretère gauche.*
9. *Artère mésentérique supérieure.*
10. *Veine rénale gauche.*
11. *Queue du pancréas.*
12. *Rein gauche.*
13. *Surrénale gauche.*
14. *Artère splénique.*
15. *Artère coronaire stomachique.*
16. *Tronc cœliaque.*
17. *Aorte abdominale.*
18. *Artère hépatique commune.*
19. *Veine cave inférieure.*
20. *Surrénale droite.*
21. *Rein droit.*

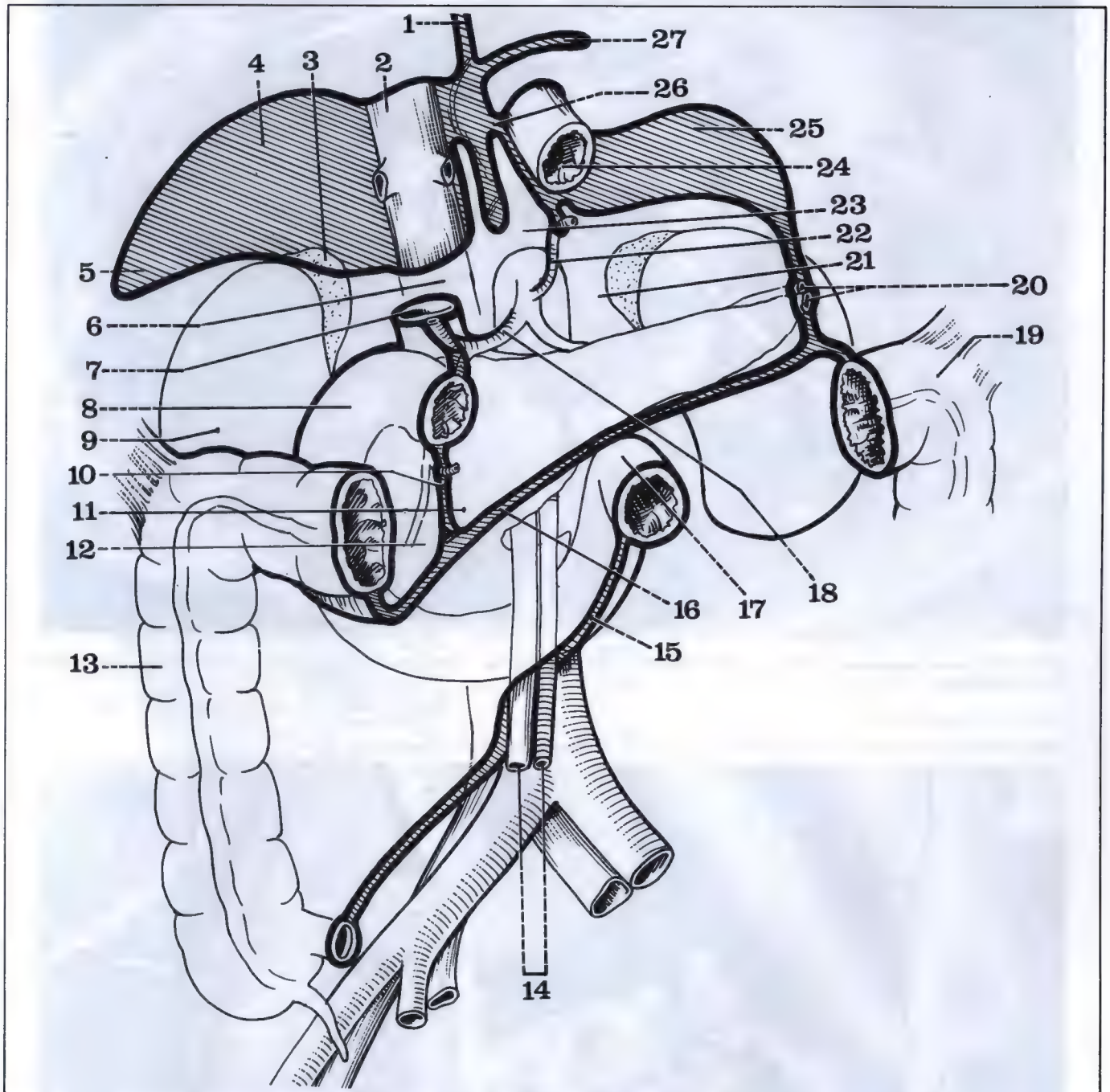

FIGURE 50

L'étage sous-duodénal.
(D'après Monod et Duhamel)

1. *Insertion du ligament falciforme.*
2. *Veine cave inférieure.*
3. *Surrénale droite.*
4. *Ligament coronaire du foie.*
5. *Ligament triangulaire droit.*
6. *Hiatus de Winslow.*
7. *Veine porte dans le pied du petit épiploon.*
8. *Duodénum.*
9. *Rein droit.*
10. *Insertion du ligament gastro-colique sur la tête du pancréas.*
11. *Récessus droit de l'arrière-cavité des épiploons.*
12. *Tête du pancréas.*
13. *Côlon ascendant.*
14. *Vaisseaux mésentériques supérieurs.*
15. *Racine du mésentère.*
16. *Racine du méso-côlon transverse.*
17. *Angle duodéno-jéjunal.*
18. *Faux de l'artère hépatique (bord inférieur du foramen bursae omentalis).*
19. *Angle colique gauche.*
20. *Vaisseaux spléniques dans l'épiploon pancréatico-splénique.*
21. *Arrière-cavité des épiploons.*
22. *Faux de la coronaire stomachique (bord supérieur du foramen bursae omentalis).*
23. *Vestibule de l'arrière-cavité des épiploons.*
24. *Œsophage abdominal.*
25. *Ligament gastro-phrénique.*
26. *Insertion diaphragmatique du petit épiploon.*
27. *Ligament triangulaire gauche du foie.*

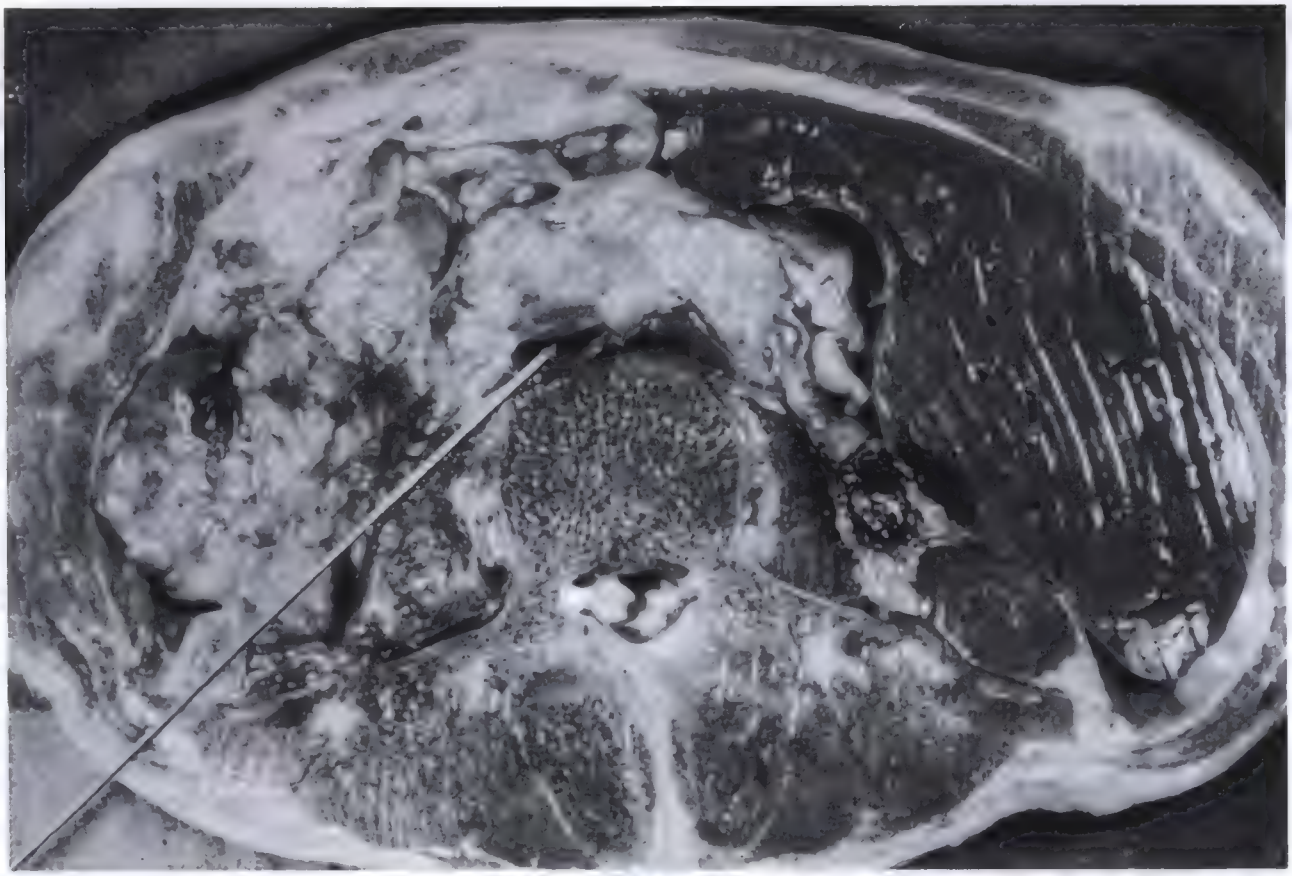

FIGURE 51. — *Coupe horizontale du tronc montrant les rapports de l'aorte abdominale (repérée par la pointe d'une aiguille d'aortographie).*

FIGURE 52. — *La bifurcation aortique et le croisement urétéral (dissection cadavérique).*

— **à droite :** la **racine du mésentère,** qui vient de croiser très obliquement l'aorte, de haut en bas et de gauche à droite, se coude en avant de la veine cave, à hauteur de L4, et vient longer le bord supérieur des vaisseaux iliaques primitifs droits ; elle renferme le pédicule vasculo-nerveux colique inférieur droit, (Fig. 53)

— au-dessus : la veine cave est recouverte par le fascia de Toldt, formé par l'accolement du feuillet postérieur du mésocôlon ascendant au péritoine pariétal postérieur ;

— au-dessous : un court segment du tronc cave apparaît derrière le péritoine pariétal primitif ;

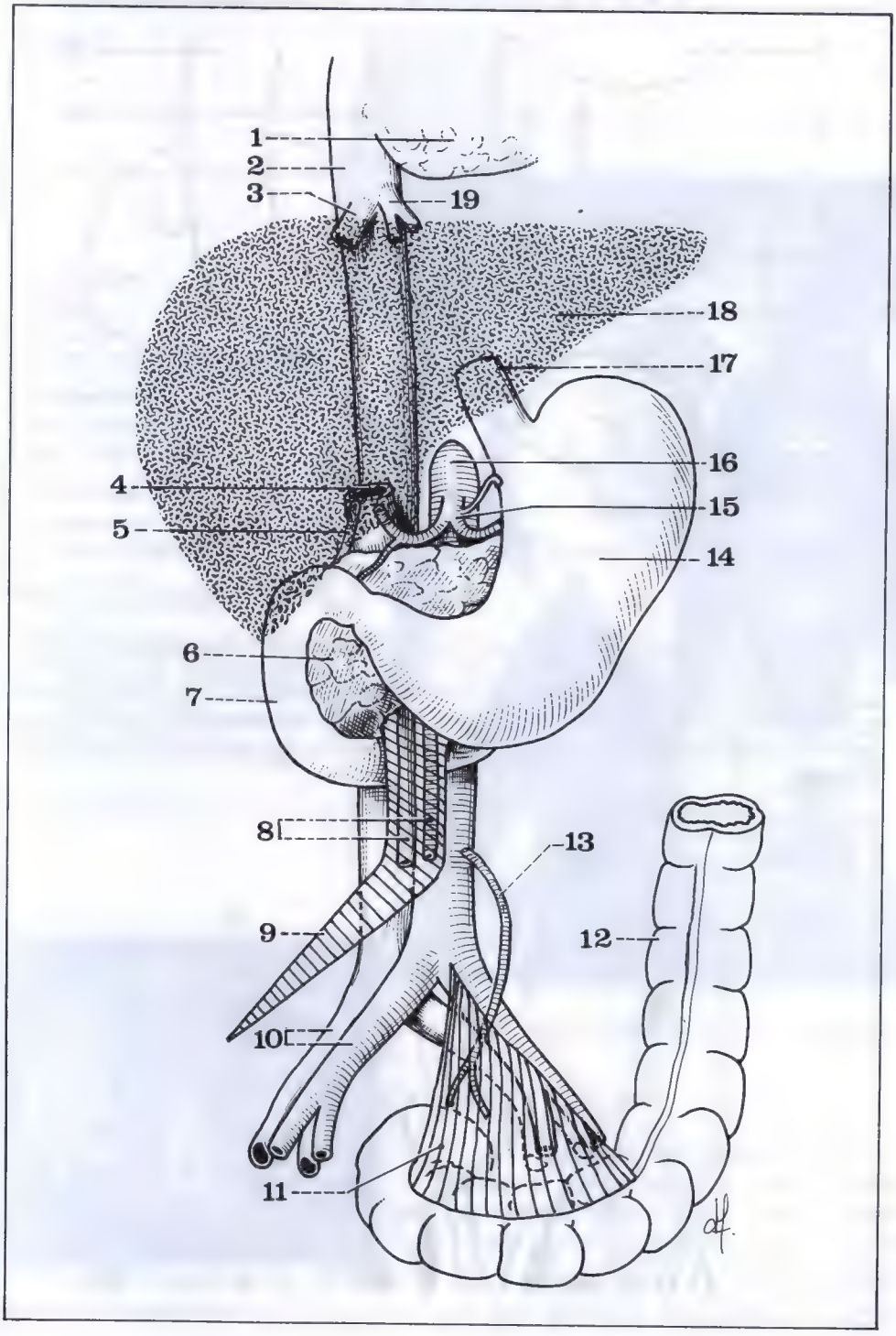

FIGURE 53

Rapports péritonéaux de l'aorte abdominale et de la veine cave inférieure (d'après Couinaud).

1. *Cœur.*
2. *Veine cave inférieure.*
3. *Veine sus-hépatique droite.*
4. *Veine porte.*
5. *Canal cholédoque.*
6. *Tête du pancréas.*
7. *Deuxième duodénum.*
8. *Vaisseaux mésentériques supérieurs.*
9. *Racine du mésentère.*
10. *Vaisseaux iliaques primitifs.*
11. *Méso-sigmoïde.*
12. *Côlon descendant.*
13. *Artère mésentérique inférieure.*
14. *Estomac.*
15. *Tronc cœliaque.*
16. *Aorte abdominale.*
17. *Œsophage abdominal.*
18. *Foie.*
19. *Veine sus-hépatique gauche.*

— **à gauche :** le péritoine pariétal postérieur tapisse l'aorte abdominale, et l'artère mésentérique inférieure, dans la portion comprise entre deux racines : (Fig. 54)

— en haut : la portion pré-aortique de la racine du mésentère,

— en bas : un peu à gauche de la bifurcation, la racine primaire du mésocôlon sigmoïde descend dans le petit bassin en suivant la ligne médiane ; la fossette intersigmoïde, comprise entre les deux racines du mésosigmoïde est généralement située un peu à gauche de la bifurcation ; mais elle peut remonter plus haut sur l'aorte, et atteindre même parfois le 3e duodénum ;

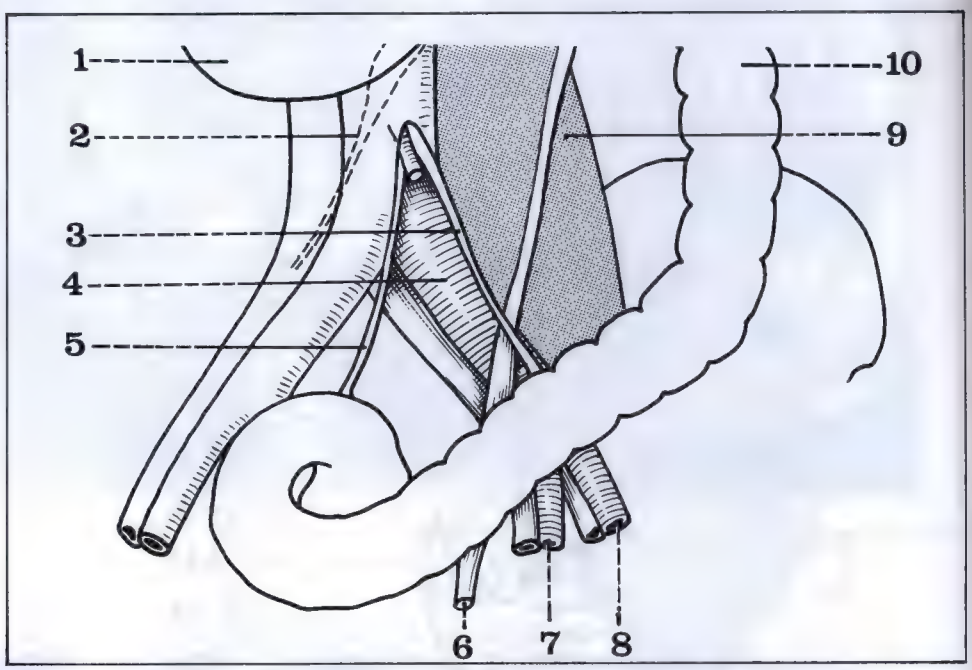

FIGURE 54

Le carrefour aortico-cave.

1. *Duodénum (genu inferius).*
2. *Racine du mésentère.*
3. *Racine secondaire du mésosigmoïde.*
4. *Artère iliaque primitive gauche.*
5. *Racine primaire du mésosigmoïde*
6. *Uretère pelvien gauche.*
7. *Artère iliaque interne gauche.*
8. *Artère iliaque externe gauche.*
9. *Muscle psoas gauche.*
10. *Côlon descendant.*

— **en bas :** le carrefour aortico-cave surplombe la saillie du promontoire, représentée par le disque lombo-sacré ; la veine iliaque primitive gauche, qui croise obliquement l'angle d'écartement des deux artères iliaques primitives, est chevauchée par les fibres du plexus pré-sacré qui provient des nerfs intermésentériques, et donne naissance plus bas aux deux nerfs hypogastriques (Cf. Loge rétro-rectale, page 2197) (Fig. 55).

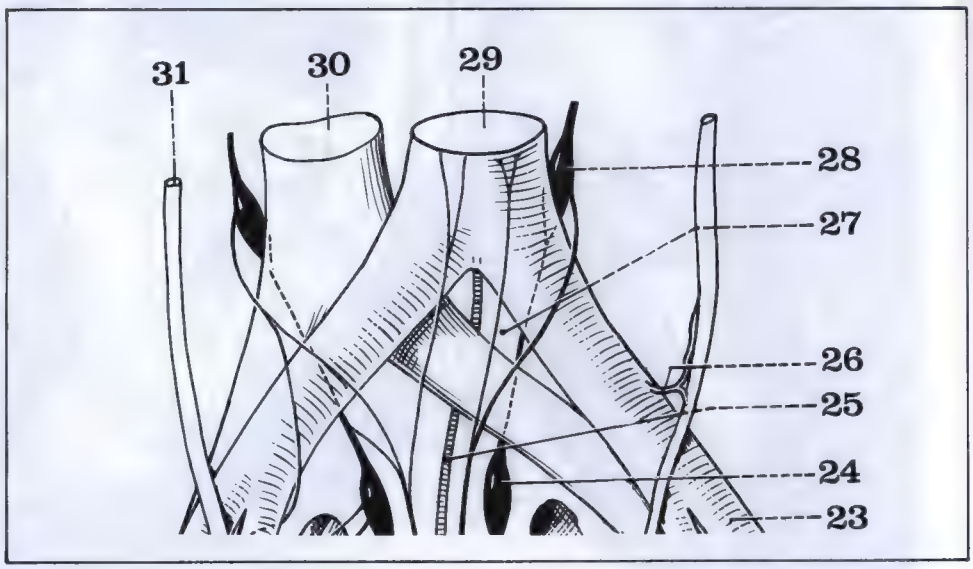

FIGURE 55

Vue antérieure du système sympathique pré-sacré.

23. *Artère iliaque externe gauche.*
24. *Ganglion sympathique sacré.*
25. *Artère sacrée moyenne.*
26. *Artère urétérale moyenne.*
27. *Triangle inter-ilio-aortique.*
28. *Cinquième ganglion sympathique lombaire.*
29. *Aorte abdominale.*
30. *Veine cave inférieure.*
31. *Uretère droit.*

20 la région rétro-péritonéale latérale

PLAN

Généralités :
Limites
Situation
Constitution anatomique

Les parois :
Paroi postérieure
Paroi antérieure

Le contenu :
- Les reins
  morphologie
  structure
  moyens de fixité
  rapports
  pédicules rénaux
- Les glandes surrénales
  surrénale droite
  surrénale gauche
- L'uretère lombo-iliaque
- Les vaisseaux
  de la gonade

Coupe frontale d'imagerie par résonance magnétique, passant par la région rétropéritonéale.

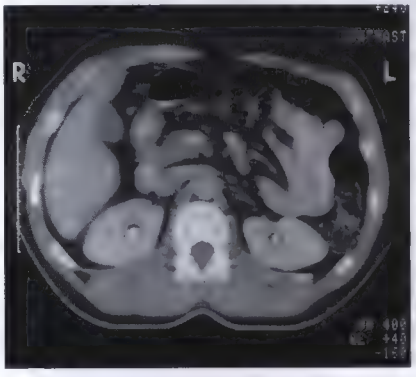

Coupe tomodensitométrique passant par L2.

Située immédiatement en dehors de la région prévertébrale des gros vaisseaux, entre le péritoine pariétal postérieur en avant et les muscles de la paroi lombo-iliaque en arrière, la région rétro-péritonéale latérale contient essentiellement les reins et leurs pédicules, les uretères et les glandes surrénales.

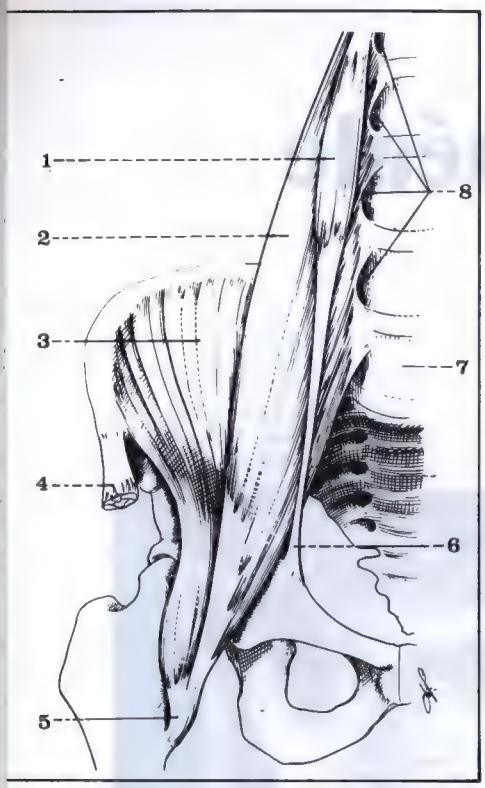

▲ FIGURE 1

Vue antérieure du muscle psoas-iliaque.

1. *Muscle petit psoas.*
2. *Corps musculaire du psoas.*
3. *Corps musculaire de l'iliaque.*
4. *Tendon du couturier.*
5. *Tendon terminal du psoas iliaque.*
6. *Tendon du petit psoas.*
7. *Corps vertébral de la cinquième lombaire.*
8. *Arcades fibreuses d'insertion du psoas.*

FIGURE 2

Coupe horizontale de l'abdomen passant par la partie inférieure de la tête pancréatique (segment inférieur de la coupe).

2. *Partie inférieure de la tête pancréatique.*
3. *Quatrième duodénum.*
4. *Fascia pré-rénal.*
8. *Muscle carré des lombes.*
9. *Deuxième vertèbre lombaire.*
10. *Muscles spinaux.*
11. *Fascia rétro-rénal.*
12. *Muscle trapèze.*
12'. *Aponévrose du transverse.*
13. *Gouttière pariéto-colique droite.*
14. *Muscles grand et petit oblique.*
15. *Muscle transverse.*
16. *Côlon ascendant.*
17. *Rein droit.*
18. *Deuxième duodénum.*
19. *Veine cave inférieure.*
20. *Aorte abdominale.*
21. *Artère mésentérique supérieure.*

Généralités

LES LIMITES DE LA RÉGION

La région rétro-péritonéale latérale est limitée :

• EN ARRIÈRE par la face antérieure verticale du *diaphragme* et celle des plans musculo-aponévrotiques de la **paroi lombaire latérale** représentés par :

– tout en dedans le *muscle psoas* revêtu du fascia iliaca et qui descend des apophyses transverses de la colonne lombaire vers le petit trochanter (Fig. 1 et 3) ;

– plus en dehors le muscle **carré des lombes** tapissé par son aponévrose qui s'épaissit en haut pour former l'arcade du carré des lombes (Ligamentum Arcuatum Laterale) (Fig. 4) ;

– en dehors et en arrière l'**aponévrose postérieure du muscle transverse** qui s'attache sur le sommet des apophyses transverses et qui est renforcée en haut par le ligament lombo-costal de Henle* (Ligamentum Lombo Costale) (Fig. 2) ;

– en bas et en dehors le **muscle iliaque** tapissant la fosse iliaque interne et revêtu, comme le psoas, du fascia iliaca (Fig. 1).

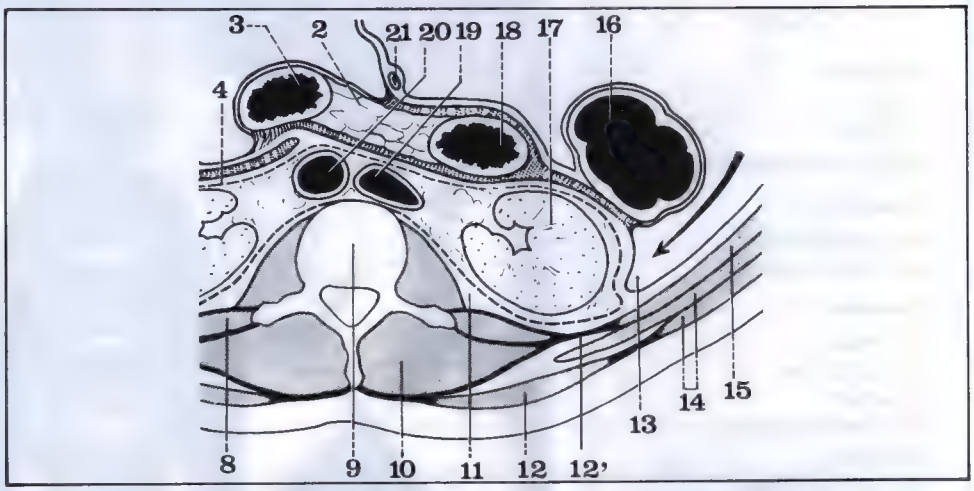

• *en avant* les limites de la région sont représentées par le **péritoine pariétal postérieur.** Mais, dans sa disposition définitive, du fait de l'accolement de certains organes, le feuillet postérieur du péritoine pariétal passe en avant de certains viscères intra-abdominaux qui vont ainsi répondre aux éléments de la région rétro-péritonéale latérale non par l'intermédiaire d'un feuillet péritonéal mais d'un *fascia d'accolement :* fascia de Toldt pour le côlon ascendant et le côlon descendant, mésogastre postérieur au niveau de la partie supérieure de la région rétro-péritonéale latérale gauche, fascia de Treitz au niveau de la partie supérieure de la région rétro-péritonéale latérale droite (Fig. 2) ;

• *en dedans,* la région rétro-péritonéale latérale se continue sans limite très précise avec la région pré-vertébrale des gros vaisseaux.

La limite est ici arbitraire et représentée par le **bord interne du muscle psoas.**

• *en dehors* la limite de la région est également assez imprécise. Elle correspond schématiquement à une verticale passant par l'extrémité de la **douzième côte** mais, celle-ci étant de disposition variable, la limite externe de la région correspond en fait sensiblement au bord interne du muscle petit oblique ;

• EN HAUT, la limite de la région est représentée classiquement par une ligne horizontale passant par la **onzième vertèbre dorsale ;**

• EN BAS, la région rétro-péritonéale latérale est limitée en dedans par le **détroit supérieur,** formé par la margelle du bassin longée par les vaisseaux iliaques et plus en dehors par l'angle dièdre formé par le muscle psoas iliaque, la paroi abdominale antérieure et l'arcade crurale, angle dièdre qui constitue **l'espace de Bogros**.**

* HENLE Friedrich-Gustav-Jakob (1809-1885) - Médecin allemand - Professeur d'anatomie à Göttingen.

** BOGROS Annet-Jean (1786-1823) - Anatomiste parisien.

SITUATION

La région rétro-péritonéale latérale est située *en avant* de la région lombaire musculaire latérale, *en arrière* de la cavité péritonéale, en dehors de la région pré-vertébrale des gros vaisseaux avec laquelle elle communique, *au-dessus* de la région pelvi-sous-péritonéale qu'elle surplombe et avec laquelle elle se continue insensiblement, *au-dessous* du diaphragme et de la paroi postérieure du thorax.

CONSTITUTION ANATOMIQUE

La région rétro-péritonéale latérale est constituée de deux parois l'une postérieure, musculaire, l'autre antérieure, péritonéale, et d'un contenu représenté par :

- les reins et leurs pédicules,
- les uretères,
- les glandes surrénales,
- le pédicule testiculaire chez l'homme ou ovarien chez la femme.

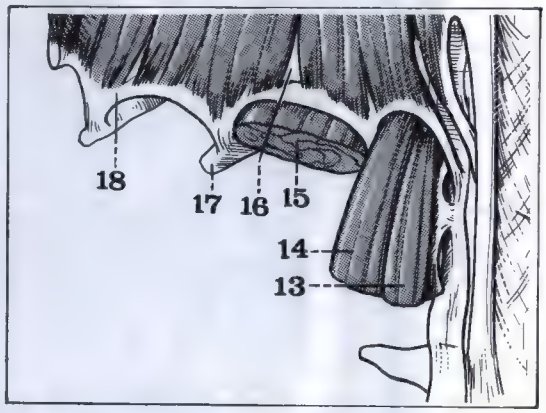

FIGURE 3

Les arcades du psoas et du carré des lombes.

13. Muscle psoas (faisceau corporéal).
14. Muscle psoas (faisceau transversaire).
15. Muscle carré des lombes.
16. Hiatus costo-lombaire droit.
17. Douzième côte.
18. Première arcade de Sénac.

Les parois

LA PAROI POSTÉRIEURE a une constitution musculo-aponévrotique. Elle comprend trois étages distincts :

– UN ÉTAGE SUPÉRIEUR **diaphragmatique** formé par les fibres verticales du diaphragme inséré en dedans sur l'arcade du psoas plus en dehors sur l'arcade du carré des lombes, la douzième et la onzième côtes (Fig. 3).

– UN ÉTAGE MOYEN constitué :

• **en dedans par le muscle psoas** inséré par une série d'arcades fibreuses sur les apophyses transverses et les corps vertébraux des première, deuxième, troisième et quatrième vertèbres lombaires et dont les fibres descendent obliquement en bas et en dehors à l'intérieur d'une gaine aponévrotique : *le fascia iliaca* (Fig. 1) ;

• **plus en dehors** c'est le plan du **muscle carré des lombes** inséré en dedans sur les apophyses transverses des quatre premières vertèbres lombaires, en haut sur le bord inférieur de la douzième côte, en bas sur la partie postérieure de la crête iliaque et le ligament ilio-lombaire ; le carré des lombes est revêtu par une mince aponévrose qui s'épaissit en haut pour former *l'arcade du carré des lombes* ou ligament cintré du diaphragme (Ligamentum Arcuatum Laterale) tendu de la transverse de L1 à la douzième côte (Fig. 3 et 4) ;

• **encore plus en dehors** c'est l'aponévrose postérieure du **muscle transverse de l'abdomen** (Transversus Abdominis) fibreuse et épaisse qui se fixe en dedans sur le sommet des apophyses transverses lombaires et qui à sa partie supérieure est renforcée par le *ligament lombo-costal de Henle* tendu des transverses de L1 et L2 à la douzième côte (Fig. 2 et 11) ;

– UN ÉTAGE INFÉRIEUR situé au-dessous de la crête iliaque et constitué par les muscles iliaque et petit iliaque en dehors, insérés sur la fosse iliaque interne, par le muscle psoas plus en dedans, ces muscles étant revêtus sur leur face antérieure par le fascia iliaca qui leur forme une véritable gaine à l'intérieur de laquelle ils sont entourés par une vaste couche celluleuse où cheminent l'artère circonflexe iliaque, l'artère ilio-lombaire, le nerf fémoro-cutané et le nerf crural (Fig. 1).

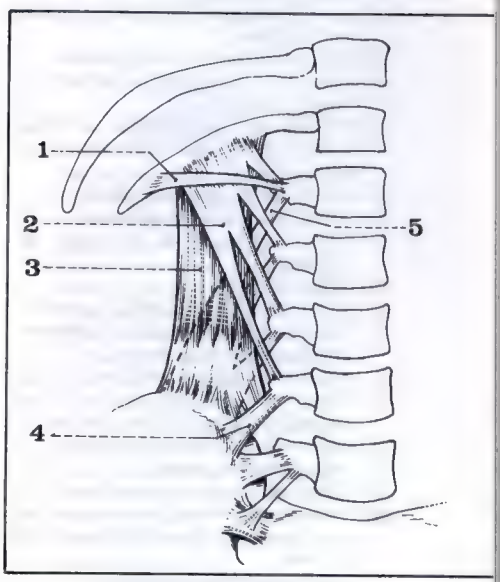

FIGURE 4

La paroi lombaire latérale : vue antérieure du muscle carré des lombes.

1. Arcade du carré des lombes.
2. Plan antérieur (costo-transversaire)
3. Plan moyen (ilio-costal).
4. Faisceau supérieur du ligament ilio-lombaire.
5. Plan postérieur (ilio-transversaire).

FIGURE 5

Le péritoine pariétal postérieur, les racines des différents mésos et ligaments péritonéaux.

1. *Veine cave inférieure.*
2. *Ligament coronaire du foie.*
3. *Faux de l'artère coronaire stomachique.*
4. *Glande surrénale droite.*
5. *Ligament triangulaire droit du foie.*
6. *Artère hépatique propre dans le pied du petit épiploon.*
7. *Racine du ligament gastro-colique.*
8. *Rein droit et zone d'accolement de l'angle colique droit.*
9. *Péritoine pariétal postérieur de l'étage sous-mésocolique et deuxième duodénum.*
10. *Artère colique supérieure droite.*
11. *Accolement du côlon ascendant.*
12. *Partie inférieure de la racine du mésentère.*
16. *Ampoule rectale.*
17. *Racine secondaire du méso-sigmoïde.*
18. *Vaisseaux mésentériques supérieurs dans la racine du mésentère.*
19. *Artère mésentérique inférieure.*
20. *Zone d'accolement du côlon descendant (fascia de Toldt gauche).*
21. *Artère colique supérieure gauche.*
22. *Angle duodéno-jéjunal.*
23. *Racine du méso-côlon transverse.*
24. *Corps du pancréas et péritoine pariétal postérieur de l'arrière-cavité des épiploons.*
25. *Arrière-cavité des épiploons.*
26. *Artère splénique.*
27. *Epiploon pancréatico-splénique.*
28. *Vestibule de l'arrière-cavité.*
29. *Rate.*
30. *Ligament gastro-phrénique.*

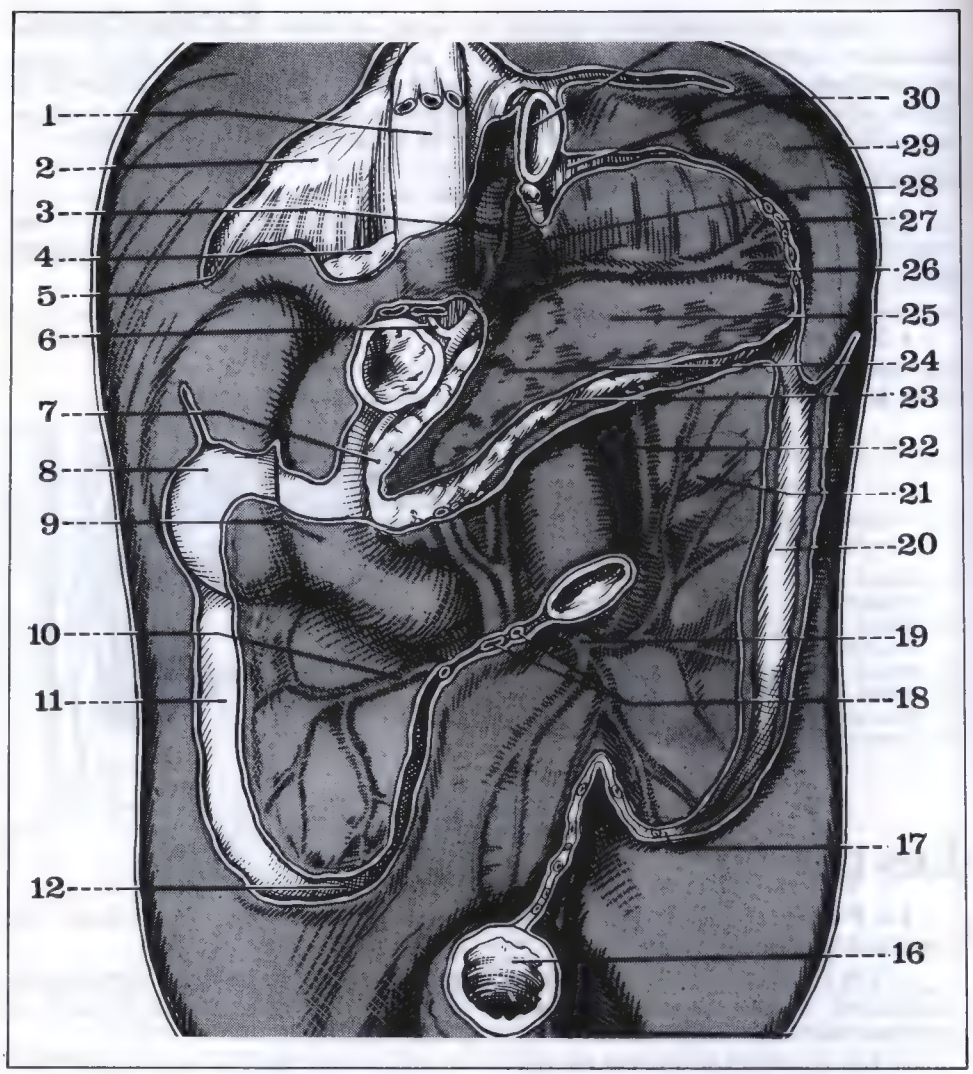

LA PAROI ANTÉRIEURE est une paroi péritonéale. Elle est formée par le péritoine pariétal postérieur primitif. Du fait des accolements secondaires des viscères intra-abdominaux, à certains niveaux, la paroi antérieure est formée non pas par un véritable feuillet péritonéal mais par un fascia d'accolement. Sa disposition est différente au niveau de la région lombaire latérale droite et de la région lombaire latérale gauche (Fig. 5).

• DU COTE DROIT, du fait de l'accolement du duodéno-pancréas d'une part, du côlon droit d'autre part, la paroi antérieure de la région est formée :

— en haut et en dehors, au niveau du pôle supéro-externe du rein droit, par le **péritoine pariétal postérieur** définitif ;

— plus en dedans par le **fascia de Treitz** accolant le deuxième duodénum et la tête du pancréas ;

— en bas par le **fascia de Toldt** droit accolant le côlon ascendant en dehors et le méso-côlon ascendant plus en dedans.

• DU COTE GAUCHE, à la partie supérieure de la région, la paroi antérieure est formée par le **mésogastre postérieur** accolant ici la queue du pancréas, plus bas par le fascia de Toldt gauche accolant le côlon descendant et le méso-côlon gauche.

Néanmoins, chirurgicalement, il persiste un plan de clivage extrêmement net entre les organes de la région rétro-péritonéale et le sac péritonéal lui-même. Il est donc possible de décoller des organes rétro-péritonéaux l'ensemble du sac péritonéal sans l'ouvrir.

Le contenu

1) Les reins

En grec : Néphroi (de Neiphein = uriner)
En latin : Renes, du grec : rein = couler

Organes sécréteurs de l'urine, les reins sont deux glandes volumineuses situées à la partie haute de la région rétro-péritonéale latérale, de part et d'autre des gros vaisseaux pré-vertébraux auxquels ils sont reliés par leur *pédicule.* Chacun d'eux est muni d'un canal excréteur, *l'uretère* qui descend verticalement d'abord dans la région rétro-péritonéale latérale puis dans le pelvis pour aller s'ouvrir dans la vessie (Fig. 6).

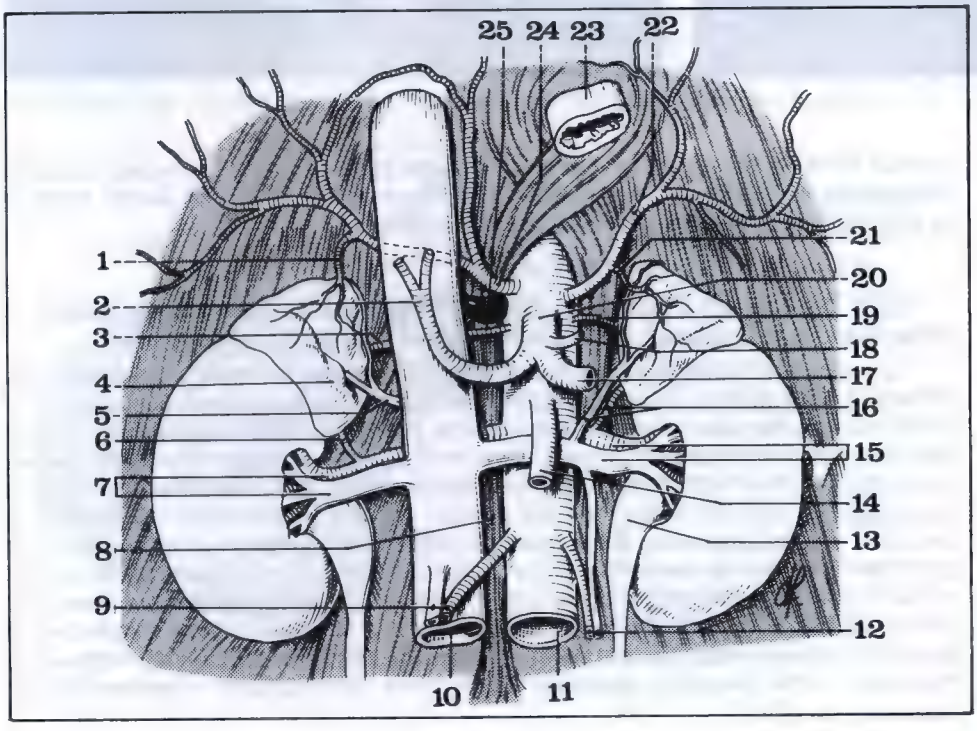

FIGURE 6

Vue antérieure des reins et des glandes surrénales.

1. *Artère capsulaire supérieure.*
2. *Artère hépatique propre.*
3. *Artère capsulaire moyenne.*
4. *Glande surrénale droite.*
5. *Veine surrénale principale droite.*
6. *Artère capsulaire inférieure droite.*
7. *Vaisseaux rénaux droits.*
8. *Pilier droit du diaphragme.*
9. *Vaisseaux de la gonade droite.*
10. *Veine cave inférieure.*
11. *Aorte abdominale.*
12. *Vaisseaux de la gonade gauche.*
13. *Bassinet gauche.*
14. *Artère mésentérique supérieure.*
15. *Artère et veine rénales gauches.*
16. *Artère capsulaire inférieure et veine surrénale principale gauche.*
17. *Artère splénique.*
18. *Artère coronaire stomachique.*
19. *Artère capsulaire moyenne gauche.*
20. *Tronc cœliaque.*
21. *Artère capsulaire supérieure gauche.*
22. *Artère diaphragmatique inférieure gauche.*
23. *Œsophage abdominal.*
24. *Artère diaphragmatique inférieure droite.*
25. *Ganglion semi-lunaire droit.*

MORPHOLOGIE EXTERIEURE

— LA FORME DU REIN est classiquement comparée à celle d'un haricot dont le hile situé à la partie moyenne du bord interne est creusé d'une cavité : le sinus du rein. Dans son ensemble, le rein est allongé verticalement et aplati d'avant en arrière ; on peut lui décrire une face antérieure convexe, une face postérieure plane, un bord interne concave, un bord externe fortement convexe et deux pôles supérieur et inférieur. De coloration brun rougeâtre, de consistance ferme, les reins ont une surface extérieure normalement lisse et régulière. Chez le nourrisson ils revêtent parfois un aspect lobulé, reliquat de leur dispositon embryonnaire. (Fig. 7)

— DIMENSIONS

Chaque rein mesure environ 12 cm de long sur 6 cm de large et 3 cm d'épaisseur pour un poids d'environ 150 g chez l'homme et 130 g chez la femme. Le rein gauche est souvent un peu plus volumineux que le rein droit.

— DIRECTION ET ORIENTATION

Le grand axe vertical du rein est légèrement oblique de haut en bas et de dedans en dehors. Le pôle inférieur de l'organe est ainsi plus écarté de la ligne médiane que le pôle supérieur. En outre leur axe transversal n'est pas situé dans

FIGURE 7

Vue antérieure du rein gauche.

A B

FIGURE 8

A. Cliché sans préparation montrant l'ombre des deux reins et sa situation par rapport au squelette.

B. Urographie intraveineuse normale.

un plan frontal mais fortement oblique en arrière et en dehors si bien que le sinus du rein regarde en réalité en avant, la face antérieure étant orientée en fait en avant et en dehors, la face postérieure en arrière et en dedans.

– SITUATION ET PROJECTION

Elles peuvent être précisées chez le vivant par **la radiographie** simple et **l'urographie intraveineuse** (Fig. 8) ainsi que par l'échographie et le scanner.

Les reins sont normalement situés à la partie haute de la région rétro-péritonéale latérale et se projettent un peu en dehors des apophyses transverses des onzième et douzième vertèbres dorsales ainsi que des deux premières vertèbres ombaires ; le pôle supérieur remontant jusqu'au niveau de la onzième côte, la partie moyenne de la face postérieure du rein étant croisée par la douzième côte. Cette projection est un peu plus basse du côté droit que du côté gauche ; le pôle inférieur du rein gauche se projetant au bord supérieur de la troisième transverse lombaire, celui du rein droit entre les troisième et quatrième transverses lombaires. Cette situation est en fait variable et il n'est pas exceptionnel que le rein occupe une position plus basse soit par un simple phénomène de ptose soit du fait d'une véritable ectopie congénitale. Il peut alors occuper une situation iliaque soit même exceptionnellement une situation pelvienne, cette dernière anomalie étant alors accompagnée d'anomalies des vaisseaux du rein.

FIGURE 9

Echographie du rein gauche.

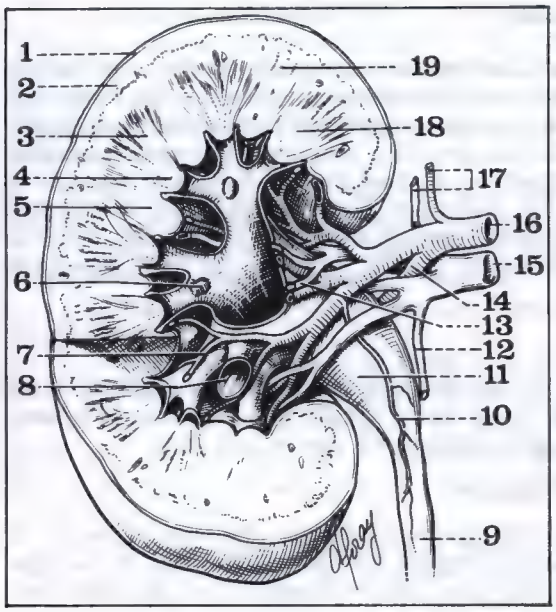

FIGURE 10

Coupe frontale du rein droit segment postérieur de la coupe.

1. *Capsule du rein.*
2. *Corticale.*
3. *Pyramide de Malpighi.*
4. *Papille.*
5. *Colonne de Bertin.*
6. *Papille.*
7. *Artère péri-pyramidale.*
8. *Calice.*
9. *Uretère.*
10. *Artère urétérale.*
11. *Bassinet.*
12. *Veine urétérale.*
13. *Veine pré-pyélique.*
14. *Artère rétro-pyélique.*
15. *Veine rénale droite.*
16. *Artère rénale droite.*
17. *Artère et veine capsulaires inférieures droites.*
18. *Pyramide de Malpighi.*
19. *Substance médullaire et colonne de Bertin.*

STRUCTURE (Fig. 10 et 10 bis)

Elle apparaît particulièrement bien sur une coupe du rein pratiquée selon son grand axe. Le rein est constitué d'une capsule fibreuse périphérique, **la capsule rénale,** qui tapisse la face superficielle de l'organe dont il se laisse cliver assez facilement ; au niveau du hile elle se réfléchit pour tapisser les parois du sinus et se continuer avec l'adventice des cavités excrétrices et des vaisseaux. Le parenchyme rénal proprement dit s'organise autour de la cavité du sinus rénal situé sur le bord interne de l'organe. Ce parenchyme comprend des parties plus foncées triangulaires à base externe qui constituent la zone médullaire ou **pyramides de Malpighi*.** Le sommet de chaque pyramide forme en dedans au niveau du sinus rénal une série de saillies arrondies ou **papilles.** Entre les pyramides de Malpighi et à la partie externe du rein s'organise la zone corticale qui forme entre les pyramides les **colonnes de Bertin**.** A la périphérie, la substance corticale comprend d'une part les **pyramides de Ferrein***** qui prolongent les pyramides de Malpighi vers la surface du rein ; et les **corpuscules de Malpighi,** tissu granuleux séparant les unes des autres les pyramides de Ferrein et contenant les glomérules (Fig. 35). On compte 8 à 10 papilles par rein et 10 à 20 orifices par papille.

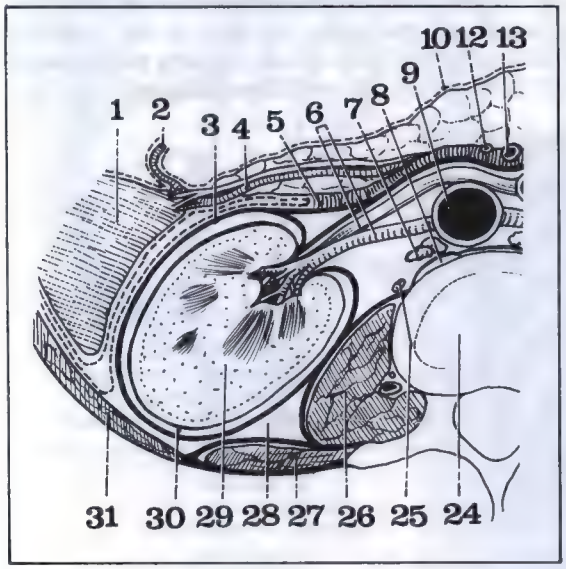

FIGURE 10 bis

Coupe horizontale schématique passant par les pédicules rénaux (segment inférieur de la coupe).

1. *Rate.*
2. *Artère gastro-épiploïque gauche.*
3. *Fascia pré-rénal.*
4. *Artère splénique.*
5. *Mésogastre postérieur.*
6. *Artère et veine rénales.*
7. *Ganglion latéro-aortique.*
8. *Plan fibreux pré-vertébral*
9. *Aorte abdominale.*
10. *Péritoine pariétal postérieur.*
12. *Artère pancréatique dorsale.*
13. *Artère mésentérique supérieure.*
24. *Corps vertébral de L1.*
25. *Chaîne sympathique lombaire.*
26. *Muscle psoas.*
27. *Muscle carré des lombes.*
28. *Graisse para-rénale.*
29. *Rein gauche.*
30. *Graisse péri-rénale.*
31. *Muscle transverse.*

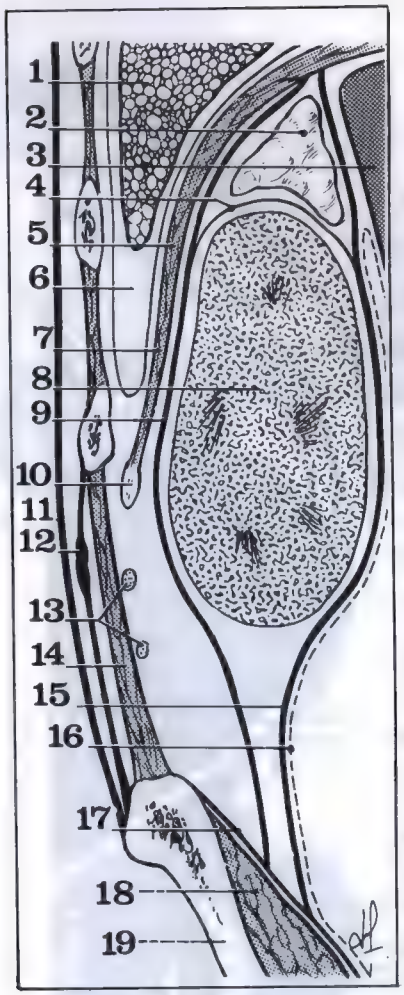

FIGURE 11

Coupe sagittale de la loge rénale droite.

1. *Poumon droit.*
2. *Glande surrénale droite.*
3. *Foie.*
4. *Feuillet inter-surréno-rénal.*
5. *Coupole diaphragmatique droite.*
6. *Cul-de-sac costo-diaphragmatique de la plèvre.*
7. *Coupole diaphragmatique.*
8. *Rein droit.*
9. *Fascia rétro-rénal de Zuckerkandl.*
10. *Arcade du psoas.*
11. *Aponévrose lombo-dorsale.*
12. *Aponévrose du transverse et ligament de Henle.*
13. *Nerfs abdomino-génitaux.*
14. *Carré des lombes.*
15. *Partie inférieure du fascia pré-rénal.*
16. *Péritoine.*
17. *Fascia iliaca.*
18. *Muscle iliaque.*
19. *Os iliaque.*

LES MOYENS DE FIXITÉ DU REIN

Le rein est situé à l'intérieur d'une loge cellulo-adipeuse : la **loge rénale** (Capsula Fibrosa), située en avant de la paroi postérieure de la cavité abdominale, en dehors de la saillie de la colonne vertébrale et du psoas, en arrière du péritoine pariétal postérieur. En hauteur, cette loge s'étend de la onzième côte à la crête iliaque et occupe donc toute la partie supérieure de l'espace rétro-péritonéal latéral (Fig. 11).

La loge rénale est une loge fibreuse fermée, limitée par le **fascia péri-rénal.** Celui-ci comprend deux feuillets : un feuillet antérieur ou pré-rénal et un feuillet postérieur ou rétro-rénal dit encore fascia de Zuckerkandl.

Le feuillet pré-rénal, mince et lache, se fixe en haut sur le diaphragme ; en dedans il va s'unir à l'adventice des éléments du pédicule rénal et rejoint le feuillet postérieur. En dehors le feuillet antérieur s'épaissit et rejoint également le feuillet postérieur, en bas enfin et se réunit au feuillet postérieur fermant ainsi vers le bas la loge rénale et se perd sur le fascia iliaca (Fig. 10 bis et 11).

Le feuillet postérieur ou fascia de Zuckerkandl, beaucoup plus épais et résistant, s'insère en haut avec le feuillet antérieur sur le diaphragme. Il tapisse la face postérieure du rein et se réunit en dehors et en bas avec le feuillet antérieur, en dedans il se perd comme lui sur les éléments du pédicule fermant ainsi complètement la loge rénale (Fig. 10 bis et 11).

* MALPIGHI Marcello (1628-1694) - Médecin italien - Professeur de médecine à Bologne et à Pise.

** BERTIN Exupère Joseph (1712-1781) - Médecin et anatomiste français.

*** FERREIN Antoine (1693-1769) - Professeur d'anatomie et de chirurgie à Paris.



FIGURE 12

Le plexus lombaire et le plexus sacré (d'après Netter).

1. *Douzième côte.*
2. *Douzième nerf intercostal.*
3. *Nerf grand abdomino-génital.*
4. *Nerf petit abdomino-génital.*
5. *Nerfs du psoas (grand + petit).*
6. *Nerf génito-crural.*
7. *Nerf fémoro-cutané.*
8. *Branche génitale du génito-crural.*
9. *Branche crurale du génito-crural.*
10. *Branches antérieures.*
11. *Branches latérales.*
12. *Nerfs du grand psoas et de l'iliaque.*
13. *Nerf obturateur accessoire.*
14. *Nerf fessier supérieur.*
15. *Nerf du pyramidal du bassin.*
16. *Arcade crurale.*
17. *Nerfs abdomino-génitaux.*
18. *Nerf crural.*
19. *Nerf fessier inférieur.*
20. *Nerf obturateur accessoire.*
21. *Nerf grand sciatique.*

L'ensemble du feuillet péri-rénal forme donc une loge fermée de toute part contenant le rein et la surrénale séparés par une petite cloison fibreuse, expansion du fascia péri-rénal ; c'est la lame inter-surréno-rénale. A l'intérieur de cette loge, le rein est séparé des parois par une graisse très fluide, la **graisse péri-rénale** ou capsule adipeuse du rein. Très peu développée chez le nourrisson et chez l'enfant, cette graisse péri-rénale se développe surtout chez l'adulte où elle présente son maximum d'épaisseur le long du bord externe et de l'extrémité inférieure du rein. Cette graisse péri-rénale a une consistance très différente de la *graisse para-rénale* qui sépare le fascia de Zuckerkandl* de la paroi postérieure, musculaire de la région, et forme l'espace rétro-rénal de Gerota**.

LES RAPPORTS DU REIN

Ils s'effectuent par l'intermédiaire des parois de la loge rénale et de la graisse péri-rénale qu'elle contient.

– EN ARRIÈRE, les rapports sont essentiellement pariétaux et comprennent les différents éléments de la voie d'abord habituelle, postérieure du rein. Le feuillet postérieur de la loge rénale (fascia de Zuckerkandl) est séparé des plans pariétaux par une mince couche de graisse para-rénale où cheminent de haut en bas le **dernier paquet vasculo-nerveux intercostal** oblique en bas et en dehors, les **deux nerfs abdomino-génitaux,** et, tout en bas croisant le pôle inférieur, le **nerf fémoro-cutané** (Fig. 12).

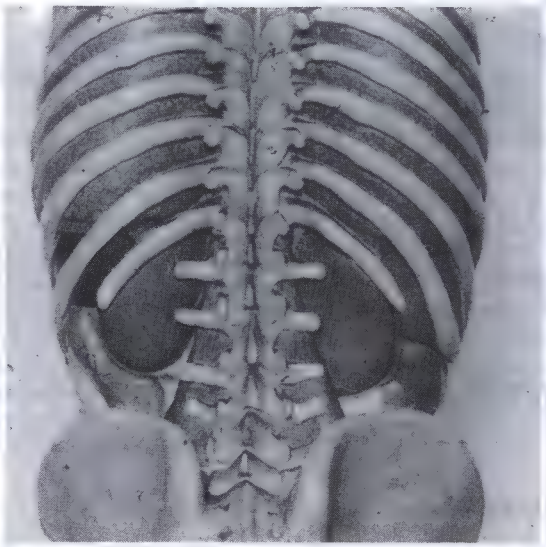

FIGURE 13

La projection du rein sur la paroi thoracique (vue postérieure). Photographie d'un moulage.

– **Plus en arrière,** les rapports postérieurs peuvent être subdivisés en deux étages : un étage supérieur thoracique, un étage inférieur lombaire.

a) **Au niveau de l'étage supérieur,** au-dessus de la douzième côte, la face postérieure du rein répond tout d'abord aux fibres verticales du *diaphragme* issues de l'arcade du psoas et de l'arcade du carré des lombes. Le diaphragme présente à ce niveau une déhiscence : l'hiatus costo-lombaire faisant communiquer la graisse para-rénale avec le fascia endo-thoracique (Fig. 14).

Plus en arrière c'est le *cul-de-sac costo-diaphragmatique postérieur de la plèvre* qui trace un trajet sensiblement horizontal croisant la onzième côte à environ 11 cm de la ligne médiane, tapissant la totalité de la face profonde de la douzième côte lorsque celle-ci est courte, laissant extra-pleurale son extrémité externe lorsque la douzième côte est longue. Encore plus en arrière c'est le *douzième espace inter-costal ;* la onzième côte croisant le pôle supérieur du rein, la douzième croisant en diagonale la partie moyenne du rein lorsqu'elle est longue ne dépassant pas son bord externe lorsqu'elle est courte (Fig. 13 et 20).

---

* ZUCKERKANDL Émile (1849-1910) - Professeur d'anatomie autrichien (Gratz, puis Vienne).

** GEROTA Dumitru (1867-1939) - Chirurgien roumain - Professeur de chirurgie à Bucarest.

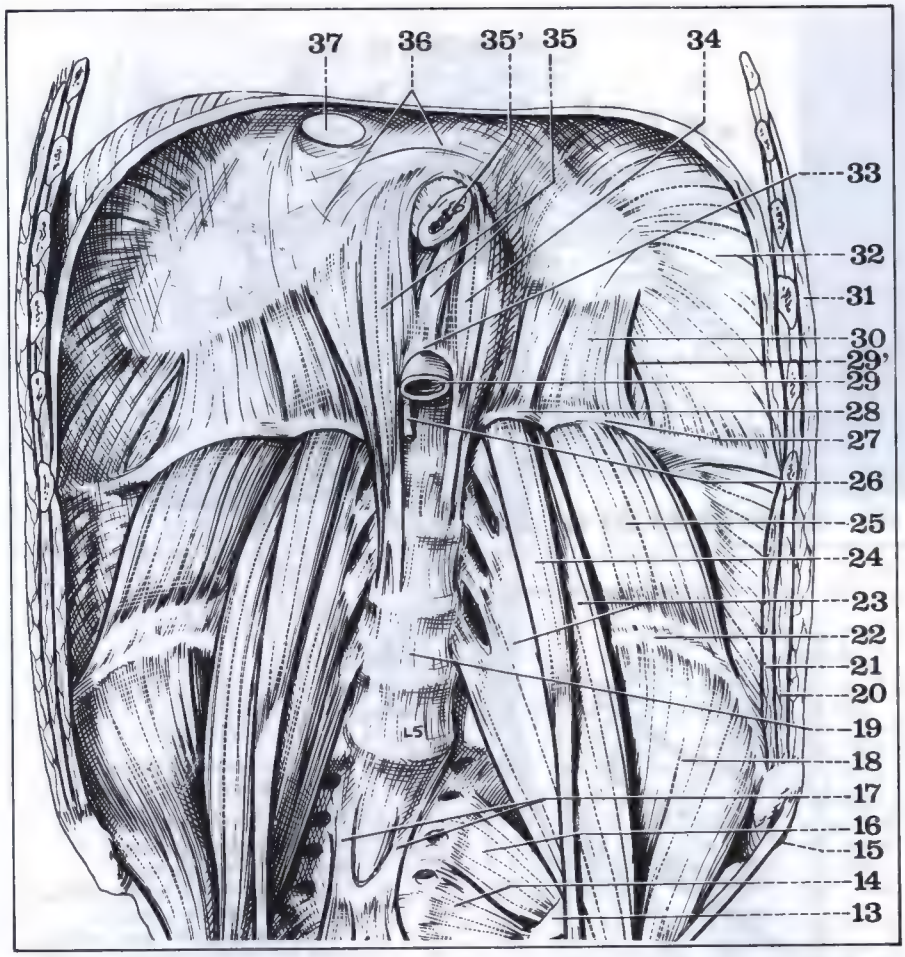

FIGURE 14

La paroi postérieure et le plancher de l'abdomen chez l'homme (d'après Netter).

13. Épine sciatique.
14. Muscle ischio-coccygien.
15. Épine iliaque antéro-supérieure.
16. Muscle pyramidal du bassin.
17. Ligament sacro-coccygien antérieur.
18. Muscle iliaque.
19. Ligament longitudinal antérieur.
20. Muscle petit oblique.
21. Muscle transverse de l'abdomen.
22. Crête iliaque.
23. Muscle grand psoas.
24. Muscle petit psoas.
25. Muscle carré des lombes.
26. Canal thoracique.
27. Arcade du carré des lombes.
28. Arcade du psoas.
29. Aorte abdominale.
29'. Hiatus costo-lombaire.
30. Faisceaux postérieurs du diaphragme.
31. Paroi thoracique.
32. Coupole diaphragmatique gauche.
33. Orifice aortique.
34. Fibres du pilier gauche.
35. Hiatus œsophagien.
35'. Œsophage.
36. Centre phrénique.
37. Orifice de la veine cave inférieure.

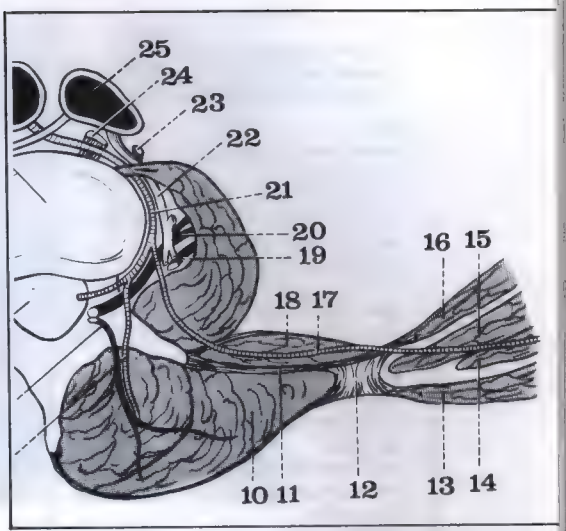

FIGURE 15

Coupe horizontale de la paroi lombaire (segment inférieur de la coupe).

10. Masse sacro-lombaire.
11. Aponévrose postérieure du transverse.
12. Charnière aponévrotique lombaire.
13. Muscle grand dorsal.
14. Muscle grand dorsal.
15. Muscle petit oblique.
16. Muscle transverse.
17. Branche pariétale lombaire.
18. Muscle carré des lombes.
19. et 20. Branches antérieures du nerf lombaires.
21. Artère lombaire droite.
22. Veine lombaire droite (et veine lombaire ascendante).
23. Chaîne sympathique lombaire.
24. Pilier droit du diaphagme.
25. Veine cave inférieure.

b) **Au niveau de l'étage inférieur ou lombaire,** les rapports s'effectuent avec :

• un premier plan musculaire formé en dedans par le *psoas*, plus en dehors par le *carré des lombes* dont le rein déborde légèrement le bord externe. Les aponévroses de ces deux muscles présentent en haut un épaississement en arcade tendu de la première costoïde lombaire au corps vertébral de L2 et de la première costoïde lombaire à la douzième : ce sont les arcades du psoas et du carré des lombes. (Fig. 14 et 15)

• Plus en arrière, le plan musculaire suivant est constitué par la mince et large *aponévrose postérieure du transverse* renforcée en haut et en dedans par le *ligament lombo-costal de Henle* tendu entre le sommet des deux premières costoïdes lombaires et la douzième côte. Assez bien individualisé, ce ligament sert classiquement de repère pour éviter l'ouverture du cul-de-sac pleural au cours de l'abord chirurgical du rein.

FIGURE 16

Coupe horizontale schématique passant par les pédicules rénaux (segment inférieur de la coupe).

1. *Rate.*
2. *Artère gastro-épiploïque gauche.*
3. *Fascia pré-rénal.*
4. *Artère splénique.*
5. *Accolement du mésogastre postérieur.*
6. *Artère et veine rénales.*
7. *Ganglion latéro-aortique.*
8. *Pilier du diaphragme.*
9. *Aorte abdominale.*
10. *Péritoine pariétal postérieur pré-pancréatique.*
12. *Artère pancréatique dorsale.*
13. *Artère mésentérique supérieure.*
14. *Veine cave inférieure.*
15. *Pancréas.*
16. *Artère pancréatico-duodénale supérieure droite.*
17. *Veine porte.*
18. *Cholédoque.*
19. *Artère et veine rénales droites.*
20. *Deuxième duodénum.*
21. *Ganglions latéro-vertébraux.*
22. *Veine lombaire ascendante.*
23. *Chaîne sympathique latéro-vertébrale.*
24. *Corps vertébral de la première lombaire.*
25. *Chaîne sympathique latéro-vertébrale.*
26. *Muscle psoas.*
27. *Muscle carré des lombes.*
28. *Graisse para-rénale.*
29. *Rein gauche.*
30. *Graisse péri-rénale.*
31. *Muscle transverse.*

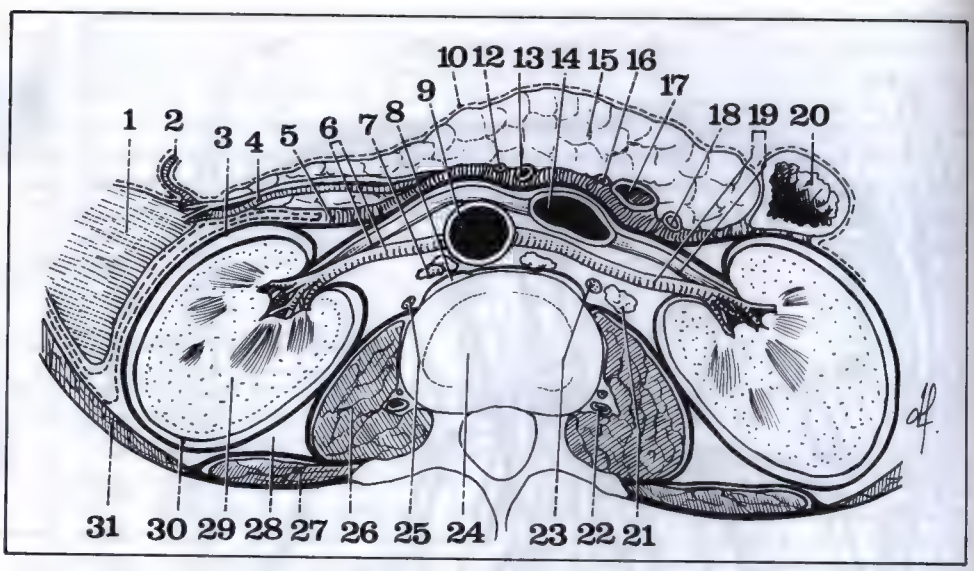

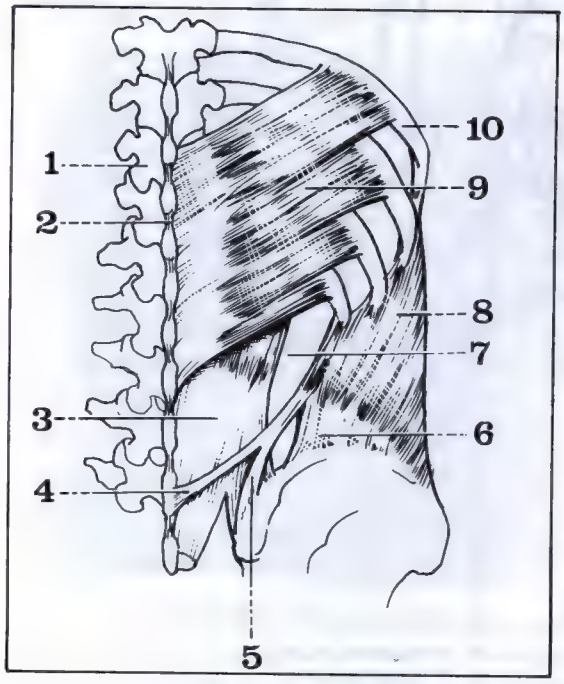

FIGURE 17

La paroi lombaire latérale : quadrilatère de Grynfeltt.

1. *Onzième vertèbre dorsale.*
2. *Ligament interépineux.*
3. *Masse sacro-lombaire.*
4. *Fibres du muscle petit oblique (nées de l'épineuse de L5).*
5. *Fibres du muscle petit oblique (nées de l'épine iliaque postéro-supérieure).*
6. *Origine iliaque du muscle petit oblique.*
7. *Quadrilatère de Grynfeltt.*
8. *Muscle petit oblique.*
9. *Muscle petit dentelé postérieur et inférieur.*
10. *Neuvième côte.*

• Plus superficiellement, le plan musculaire suivant est constitué de trois muscles : en dedans l'épaisse *masse sacro-lombaire* que l'on doit contourner par son bord externe, le muscle *petit dentelé* postérieur et inférieur tendu des apophyses épineuses de la colonne lombaire aux quatre dernières côtes, enfin en bas et en dehors le muscle *petit oblique* tendu de la partie postérieure de la crête iliaque aux 3 dernières côtes, ces trois muscles formant avec la douzième côte le quadrilatère de Grynfeltt, point faible classique de la région lombaire latérale au niveau duquel émerge le douzième paquet vasculo-nerveux intercostal (Fig. 16 et 17).

• Encore plus superficiellement, c'est l'aponévrose lombaire d'insertion du *grand dorsal* dont le bord externe oblique en haut et en dehors forme avec le bord postérieur du grand oblique, dirigé en haut et en dedans, et la crête, et la crête iliaque, horizontale en bas, le classique triangle de Jean-Louis Petit. Tous ces éléments sont revêtus par la peau et le tissu cellulaire sous-cutané de la région lombaire latérale (Fig. 18 et 19).

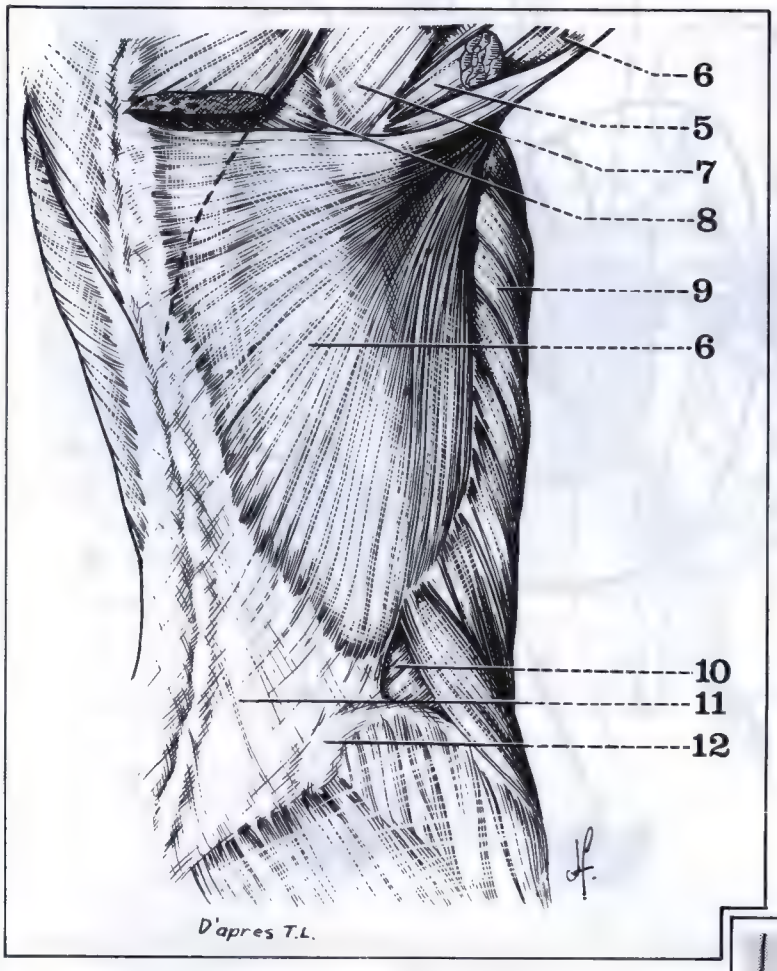

Vue photographique de la région lombaire et du triangle de J.L. Petit.

◀ FIGURE 18

La paroi lombaire latérale : triangle de Jean-Louis Petit

5. *Muscle grand rond (sectionné).*
6. *Muscle grand dorsal.*
7. *Muscle sous-épineux.*
8. *Muscle rhomboïde.*
9. *Muscle grand oblique.*
10. *Triangle de Jean-Louis Petit.*
11. *Aponévrose lombo-sacrée.*
12. *Crête iliaque.*

FIGURE 19

Vue photographique des plans superficiels de la région lombaire.

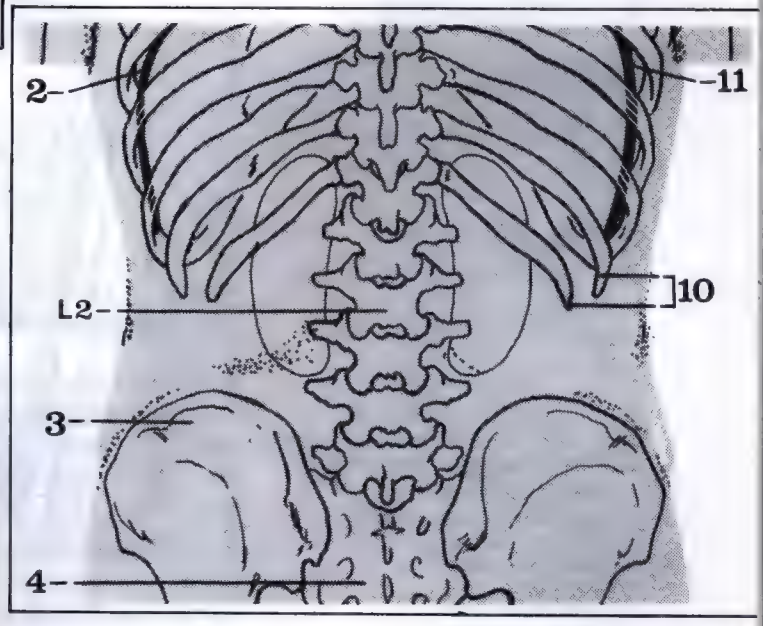

FIGURE 20

Vue postérieure du cadre osseux de la partie lombaire latérale

2. *Projection de la coupole diaphragmatique gauche.*
3. *Crête iliaque gauche.*
4. *Face postérieure du sacrum.*
10. *Onzième et douzième côtes.*
11. *Coupole diaphragmatique droite.*

FIGURE 21

Les rapports antérieurs des reins et de leurs pédicules (Le duodéno-pancréas est supposé transparent).

1. *Veine rénale droite.*
2. *Duodénum.*
3. *Uretère droit.*
4. *Pédicule gonadique droit.*
5. *Vaisseaux iliaques droits.*
6. *Artère mésentérique inférieure.*
7. *Pédicule spermatique gauche.*
8. *Uretère gauche.*
9. *Artère mésentérique supérieure.*
10. *Veine rénale gauche.*
11. *Queue du pancréas.*
12. *Rein gauche.*
13. *Surrénale gauche.*
14. *Artère splénique.*
15. *Artère coronaire stomachique.*
16. *Tronc cœliaque.*
17. *Aorte abdominale.*
18. *Artère hépatique commune.*
19. *Veine cave inférieure.*
20. *Surrénale droite.*
21. *Rein droit.*

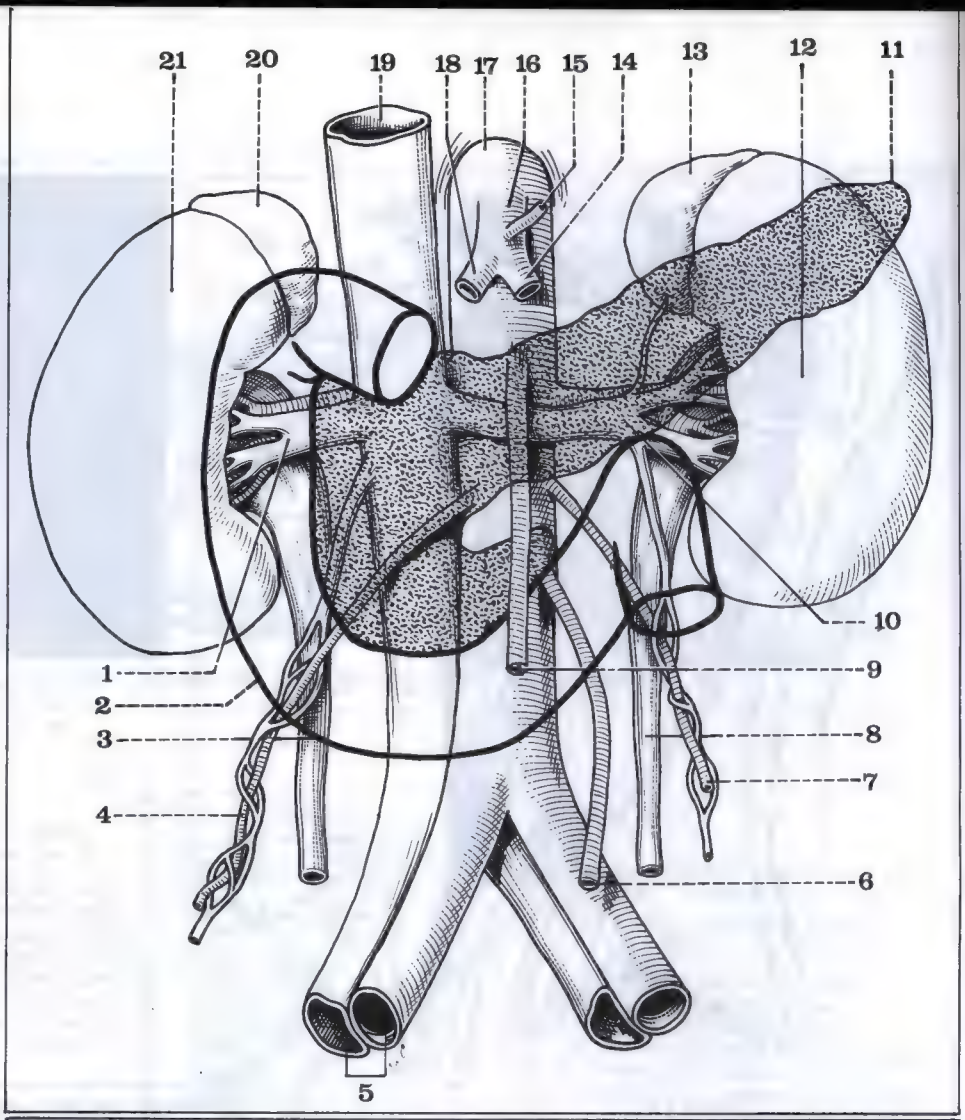

FIGURE 22

Coupe sagittale de l'abdomen passant à droite de la veine cave inférieure.

1. *Côte sectionnée.*
2. *Ligament coronaire du foie.*
3. *Glande surrénale.*
4. *Douzième côte.*
5. *Rein droit.*
6. *Fascia de Toldt.*
7. *Fascia pré-rénal.*
8. *Angle colique droit.*
9. *Péritoine pariétal antérieur.*
10. *Cul-de-sac pleural costo-diaphragmatique.*
11. *Poumon droit.*
12. *Cartilage costal.*
13. *Diaphragme.*
14. *Foie.*

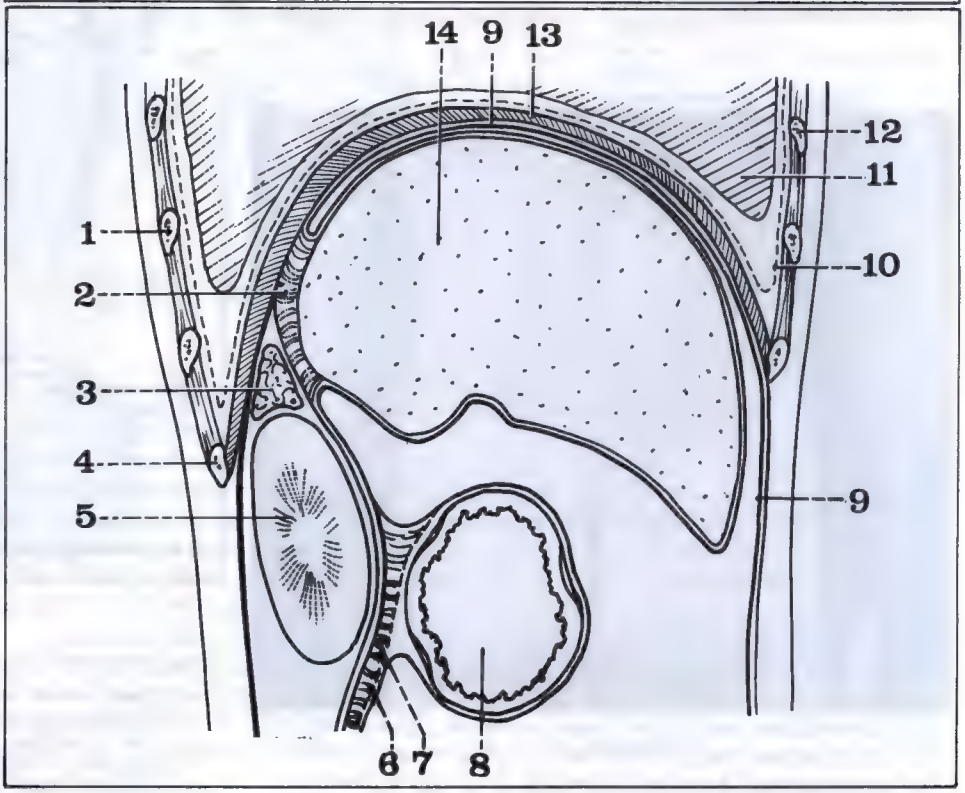

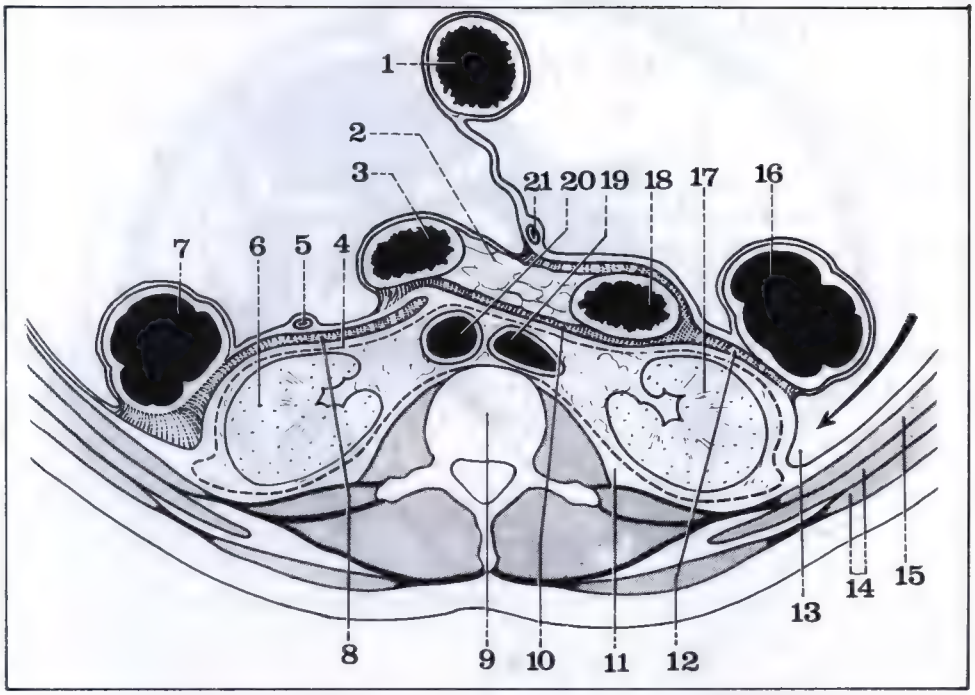

FIGURE 23

Coupe horizontale de l'abdomen passant par la partie inférieure de la tête pancréatique (segment inférieur de la coupe).

1. *Première anse grêle.*
2. *Partie inférieure de la tête pancréatique.*
3. *Quatrième duodénum.*
4. *Fascia pré-rénal.*
5. *Veine mésentérique inférieure.*
6. *Rein gauche.*
7. *Côlon gauche.*
8. *Fascia de Toldt gauche.*
9. *Deuxième vertèbre lombaire.*
10. *Fascia de Treitz.*
11. *Fascia rétro-rénal.*
12. *Fascia de Toldt droit.*
13. *Gouttière pariéto-colique droite.*
14. *Muscles grand et petit oblique.*
15. *Muscle transverse.*
16. *Côlon ascendant.*
17. *Rein droit.*
18. *Deuxième duodénum.*
19. *Veine cave inférieure.*
20. *Aorte abdominale.*
21. *Artère mésentérique supérieure.*

– LES RAPPORTS ANTÉRIEURS s'effectuent par l'intermédiaire du feuillet pré-rénal de la loge rénale et de la graisse para-rénale mince et discontinue. Ils sont différents à droite et à gauche (Fig. 21 et 23).

a) **Les rapports antérieurs du rein droit.** A la partie supérieure de l'organe ils s'effectuent par l'intermédiaire du péritoine pariétal postérieur avec la **face inférieure du foie** sur laquelle le pôle supérieur du rein marque classiquement une empreinte. Il peut exister ici parfois un accolement du péritoine pariétal postérieur au péritoine de la face inférieure du foie constituant le *ligament hépato-rénal.* Plus bas, le bord interne de la face antérieure du rein droit répond au **deuxième duodénum** accolé au plan postérieur par l'intermédiaire du fascia de Treitz. Le duodénum est croisé à l'union de ses deux tiers supérieurs et de son tiers inférieur par la **racine du méso-côlon transverse** dont l'extrémité droite vient croiser la face inférieure du rein près de son pôle inférieur. Plus bas, les rapports s'effectuent avec **l'angle colique droit** accolé par l'intermédiaire du fascia de Toldt droit et avec la partie toute supérieure du méso-côlon ascendant, également accolée, et où se ramifient les vaisseaux coliques supérieurs droits ; enfin, plus en dedans, en avant du duodénum, avec la partie droite du côlon transverse et du méso-côlon transverse (Fig. 21 à 24).

Tous ces éléments sont recouverts par la face inférieure du foie et la vésicule biliaire qui retombent sur eux comme un couvercle.

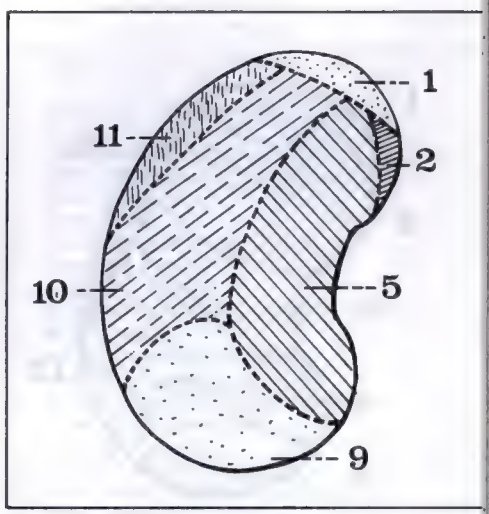

FIGURE 24

Schéma des rapports antérieurs du rein droit.

1. *Surrénale droite.*
2. *Tête du pancréas.*
5. *Deuxième duodénum.*
9. *Angle colique droit.*
10. *Péritoine pariétal postérieur.*
11. *Foie.*

FIGURE 25

Les rapports du rein gauche avec la rate et la queue du pancréas. L'estomac placé sur un plan plus antérieur est supposé transparent.

1. *Œsophage abdominal.*
2. *Surrénale gauche.*
3. *Pôle supérieur du rein gauche.*
4. *Artère splénique.*
5. *Canal de Wirsung.*
6. *Veine splénique.*
7. *Queue du pancréas.*
8. *Estomac.*
9. *Angle colique gauche.*
10. *Pôle inférieur de la rate.*
11. *Face interne de la rate.*
12. *Face externe de la rate.*

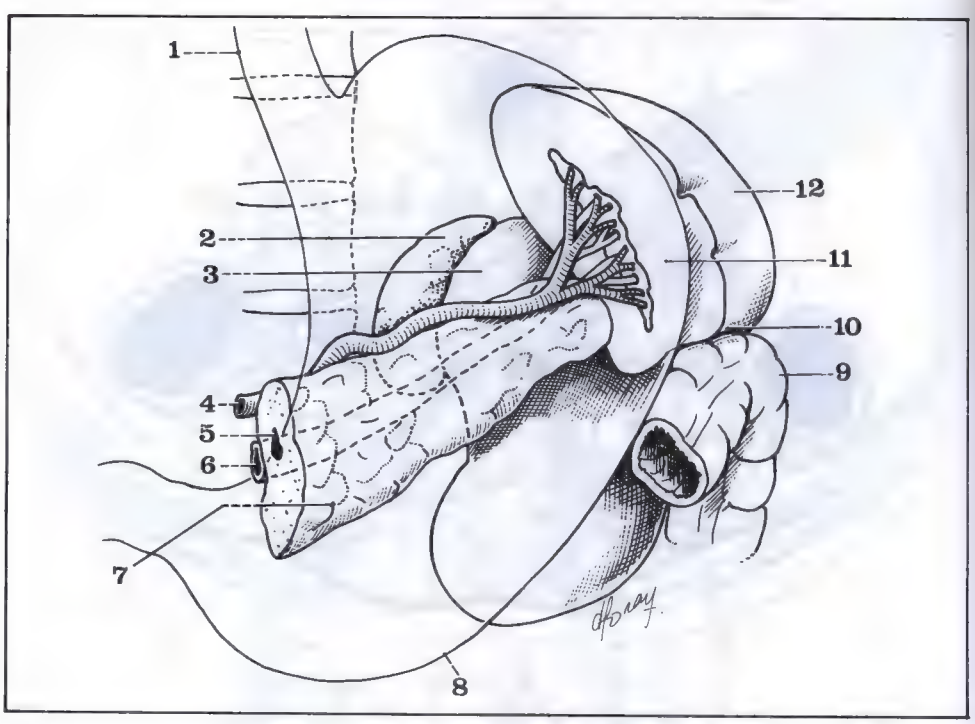

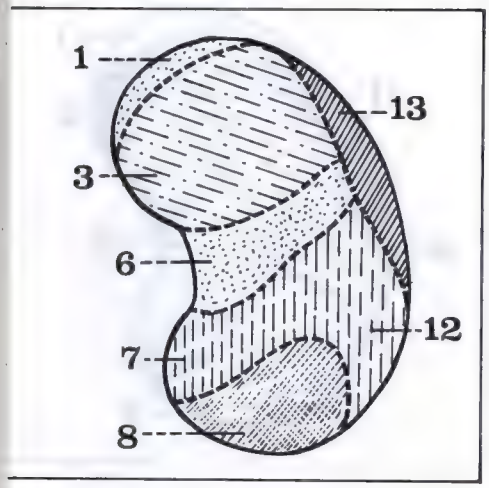

FIGURE 26

Schéma des rapports antérieurs du rein gauche.

1. *Surrénale gauche.*
3. *Face postérieure de l'estomac.*
6. *Queue du pancréas.*
7. *Partie gauche du côlon transverse*
8. *Anses grêles.*
12. *Angle colique gauche.*
13. *Rate.*

b) **Les rapports antérieurs du rein gauche.** Ils s'effectuent en haut avec la queue du pancréas qui croise la partie supérieure du rein dont elle est séparée par l'accolement du mésogastre postérieur avant de s'engager dans l'épiploon pancréatico-splénique. Plus en dehors la face interne de la rate est séparée de la face antérieure du rein par le péritoine pariétal postérieur, mais en contact intime avec lui ce qui explique la possibilité de rupture traumatique associée des deux organes. Plus en avant l'extrémité gauche de l'arrière-cavité des épiploons sépare la face antérieure du rein, de la grande courbure gastrique, de l'épiploon gastro-splénique, et de la partie gauche du ligament gastro-colique (Fig. 27).

Plus bas, en effet, la face antérieure du rein gauche est croisée par l'extrémité gauche de la racine du méso-côlon transverse. La partie inférieure du rein répond ainsi en avant à l'angle colique gauche accolé et au méso-côlon gauche où se ramifient les vaisseaux coliques supérieurs gauches (Fig. 25 et 26).

—LES RAPPORTS EXTERNES. En dehors, le bord externe du rein, régulièrement convexe est revêtu par le péritoine pariétal postérieur qui forme ici, à droite comme à gauche, la **gouttière pariéto-colique.** Celle-ci est plus ou moins profonde suivant que la réflexion péritonéale s'effectue plus ou moins loin vers la face postérieure du rein auquel le péritoine peut parfois former un véritable méso.

— LES RAPPORTS INTERNES (Fig. 28). Le bord interne, concave dans son ensemble, répond à sa partie toute supérieure à la **glande surrénale** dont le rein est séparé par le *feuillet inter-surréno-rénal,* expansion du fascia péri-rénal qui cloisonne la loge rénale. Plus à distance et plus bas, ce bord interne répond aux apophyses costoïdes des deux premières vertèbres lombaires, plus loin aux piliers du diaphragme et aux gros vaisseaux pré-vertébraux ; le rein gauche répond ainsi à **l'aorte,** le rein droit à la **veine cave inférieure,** souvent très proche en particulier à la partie haute de la région.

Tout en bas, près du pôle inférieur, le bord interne du rein répond au psoas et surtout au segment initial de **l'uretère** auquel il est réuni par le pseudo-ligament de Navaro.

A la partie moyenne, la région du sinus du rein répond à l'arrivée du **pédicule rénal** groupant d'avant en arrière la veine rénale, l'artère rénale et ses ramifications, le bassinet et enfin les éléments ganglionnaires qui accompagnent ces différentes formations. (Fig. 28)

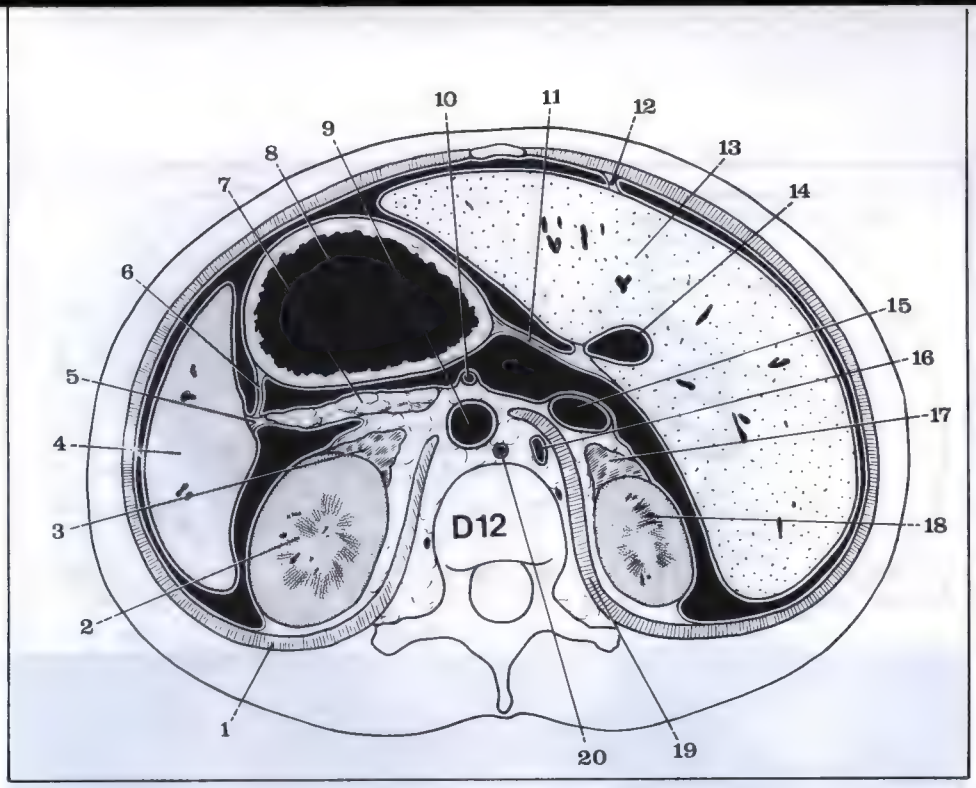

FIGURE 27

Coupe horizontale passant par la douzième vertèbre dorsale (segment inférieur de la coupe).

1. *Portion gauche du diaphragme.*
2. *Rein gauche.*
3. *Surrénale gauche.*
4. *Rate.*
5. *Epiploon pancréatico-splénique.*
6. *Epiploon gastro-splénique.*
7. *Corps du pancréas.*
8. *Estomac.*
9. *Aorte abdominale.*
10. *Tronc cœliaque.*
11. *Petit épiploon.*
12. *Ligament suspenseur du foie.*
13. *Foie.*
14. *Veine porte.*
15. *Veine cave inférieure.*
16. *Veine grande azygos.*
17. *Surrénale droite.*
18. *Rein droit.*
19. *Portion droite du diaphragme.*
20. *Canal thoracique.*

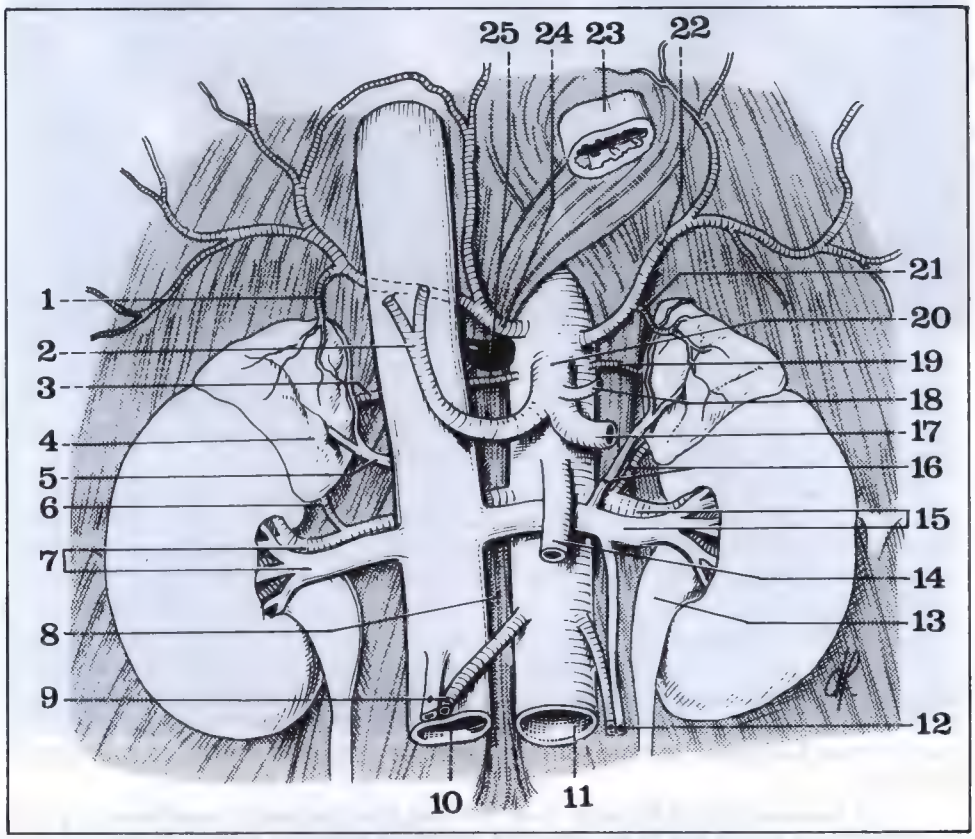

FIGURE 28

Vue antérieure des reins et des glandes surrénales

1. *Artère capsulaire supérieure.*
2. *Artère hépatique propre.*
3. *Artère capsulaire moyenne.*
4. *Glande surrénale droite.*
5. *Veine surrénale principale droite.*
6. *Artère capsulaire inférieure droite.*
7. *Artère rénale droite.*
8. *Diaphragme.*
9. *Vaisseaux de la gonade droite.*
10. *Veine cave inférieure.*
11. *Aorte abdominale.*
12. *Vaisseaux de la gonade gauche.*
13. *Bassinet gauche.*
14. *Artère mésentérique supérieure.*
15. *Artère et veine rénales gauches.*
16. *Artère capsulaire inférieure et veine surrénale principale gauche.*
17. *Artère splénique.*
18. *Artère coronaire stomachique.*
19. *Artère capsulaire moyenne gauche.*
20. *Tronc cœliaque.*
21. *Artère capsulaire supérieure gauche.*
22. *Artère diaphragmatique inférieure gauche.*
23. *Œsophage abdominal.*
24. *Artère diaphragmatique inférieure droite.*
25. *Ganglion semi-lunaire droit.*

LES PÉDICULES RÉNAUX (Fig. 28)

A droite comme à gauche ils groupent autour du segment initial de la voie excrétrice l'artère rénale et ses branches, la veine rénale et ses troncs d'origine ainsi que des lymphatiques et des nerfs. Nous étudierons d'abord successivement la morphologie, le trajet et le mode de ramification de ces différents éléments avant d'envisager leur mode de groupement dans le pédicule rénal droit et le pédicule rénal gauche, puis les rapports de ces derniers.

FIGURE 29

A. Vue antérieure du rein et du pédicule rénal droit.

B. Vue postérieure du rein et du pédicule rénal droit.

1. *Artère capsulaire inférieure.*
2. *Artère polaire supérieure.*
3. *Artère rénale droite.*
4. *Veine rénale droite.*
5. *Bassinet.*
6. *Artère rétro-pyélique.*
7. *Rein droit.*
8. *Uretère.*

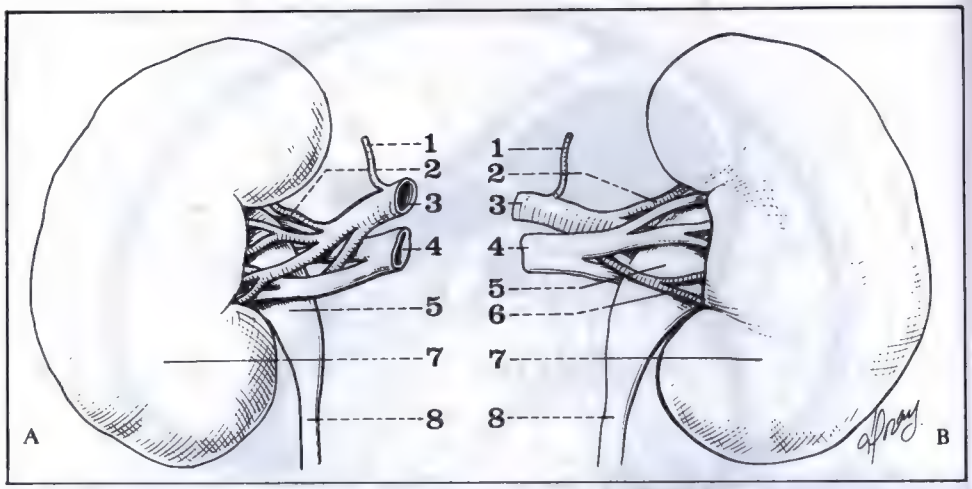

FIGURE 30

Urographie intraveineuse montrant la morphologie du bassinet et des calices. A noter l'existence au niveau du rein gauche d'une duplication pyélo-urétérale.

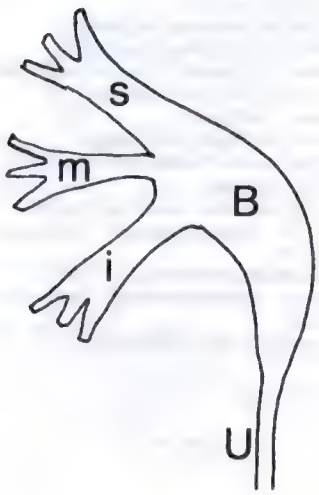

FIGURE 30 bis

Schématisation de la voie excrétrice.

Calices : supérieur (s), moyen (m), inférieur (i)

B. Bassinet.

U. Uretère.

1. LE SEGMENT INITIAL DE LA VOIE EXCRÉTRICE. Prenant naissance dans le sinus du rein, au bord interne de l'organe, le segment initial de la voie excrétrice est constitué par les petits et les grands calices qui se réunissent pour former le bassinet, celui-ci se continuant par l'uretère (Fig. 29, 30 et 30 bis).

– **Les petits calices** de 2e ordre (Calices Renales) sont des tubes membraneux d'environ 1 cm de long sur 3 à 5 mm de diamètre qui coiffent le sommet des papilles rénales au fond du sinus du rein. Au nombre de 10 à 15 ils sont parfaitement visibles sur un cliché d'urographie. Ils se réunissent par groupe de 2 ou 3 pour former les grands calices (Fig. 30 et 31).

– **Les grands calices** de 1er ordre formés par la réunion de 2 ou 3 petits calices ont la même structure que ces derniers. Ils sont généralement au nombre de trois : un calice supérieur, un calice moyen et un calice inférieur. Ils convergent obliquement en dedans, le calice supérieur étant dirigé obliquement en bas et en dedans, le calice moyen étant horizontal, le calice inférieur oblique en haut et en dedans pour former le bassinet.

– **Le bassinet** (Pelvis Renalis) revêt la forme d'un entonnoir membraneux à base supéro-externe formé par la réunion des grands calices et à sommet inféro-interne situé un peu au-dessus du pôle inférieur du rein où il se continue par le segment initial de l'uretère. Sa morphologie et ses dimensions sont variables : en moyenne le bassinet a 2 à 3 cm de haut sur une largeur d'environ 2 cm. Suivant la disposition des calices on distingue des *bassinets ampullaires,* les calices étant alors très courts, et le bassinet large, facilement explorable, et au contraire des *bassinets ramifiés,* les calices étant alors particulièrement longs et se réunissant tardivement à la partie tout externe du sinus rénal. La capacité du bassinet et des calices est d'environ 3 à 8 cm^3. Il est souvent appelé « pyélon » par les radiologues.

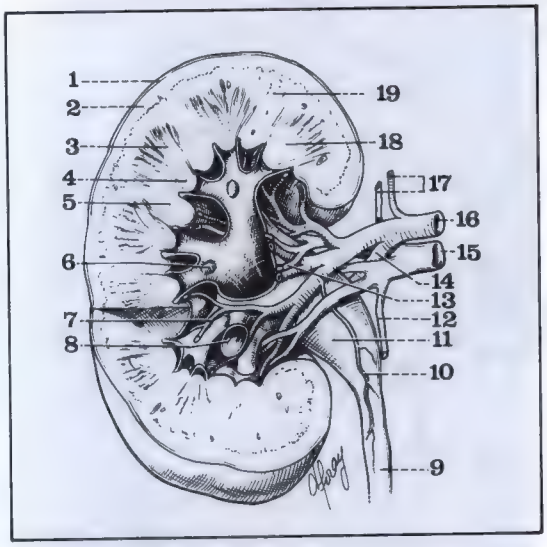

FIGURE 31

Coupe frontale du rein droit (segment postérieur de la coupe).

1. *Capsule du rein.*
2. *Corticale.*
3. *Pyramide de Malpighi.*
4. *Papille.*
5. *Colonne de Bertin.*
6. *Papille.*
7. *Artère péri-pyramidale.*
8. *Calice.*
9. *Uretère.*
10. *Artère urétérale.*
11. *Bassinet.*
12. *Veine urétérale.*
13. *Veine pré-pyélique.*
14. *Artère rétro-pyélique.*
15. *Veine rénale droite.*
16. *Artère droite.*
17. *Artère et veine capsulaires inférieures droites.*
18. *Pyramide de Malpighi.*
19. *Substance médullaire et colonne de Bertin.*

FIGURE 31 bis

Coupe tomodensitométrique des reins et des pédicules rénaux.

Du point de vue topographique, la partie inférieure du bassinet se projette sur un plan passant par le bord inférieur de la deuxième costoïde lombaire, sa base répondant à la verticale réunissant les deux premières costoïdes lombaires. La totalité des calices est logée profondément à l'intérieur du sinus rénal où les petits calices se disposent en deux rangées, l'une antérieure l'autre postérieure, le bassinet au contraire est extra-rénal et représente le plan le plus postérieur du pédicule rénal.

FIGURE 32

Les deux artères rénales vues au cours d'une aortographie rétrograde par la méthode de Seldinger.

2. L'ARTERE RENALE (A. Renis). Assurant non seulement la vascularisation du rein mais aussi celle du segment initial de la voie excrétrice et d'une partie de la glande surrénale, c'est une artère volumineuse qui nait directement des faces latérales de l'aorte abdominale entre l'artère mésentérique supérieure en haut et les artères de la gonade en bas. (Fig. 32)

— **Origine.** A droite comme à gauche, l'artère rénale nait de la face latérale de l'aorte à hauteur du disque L1-L2, l'origine de l'artère rénale gauche étant généralement légèrement plus haute que celle de la rénale droite.

— **Trajet.** Le trajet de l'artère rénale est différent à droite et à gauche (Fig. 35 bis).

FIGURE 33

Vue antérieure des reins et des glandes surrénales.

1. *Artère capsulaire supérieure.*
2. *Artère hépatique propre.*
3. *Artère capsulaire moyenne.*
4. *Glande surrénale droite.*
5. *Veine surrénale principale droite.*
6. *Artère capsulaire inférieure droite.*
7. *Artère rénale droite.*
8. *Diaphragme.*
9. *Vaisseaux de la gonade droite.*
10. *Veine cave inférieure.*
11. *Aorte abdominale.*
12. *Vaisseaux de la gonade gauche.*
13. *Bassinet gauche.*
14. *Artère mésentérique supérieure.*
15. *Artère et veine rénales gauches.*
16. *Artère capsulaire inférieure et veine surrénale principale gauche.*
17. *Artère splénique.*
18. *Artère coronaire stomachique.*
19. *Artère capsulaire moyenne gauche.*
20. *Tronc cœliaque.*
21. *Artère capsulaire supérieure gauche.*
22. *Artère diaphragmatique inférieure gauche.*
23. *Œsophage abdominal.*
24. *Artère diaphragmatique inférieure droite.*
25. *Ganglion semi-lunaire droit.*

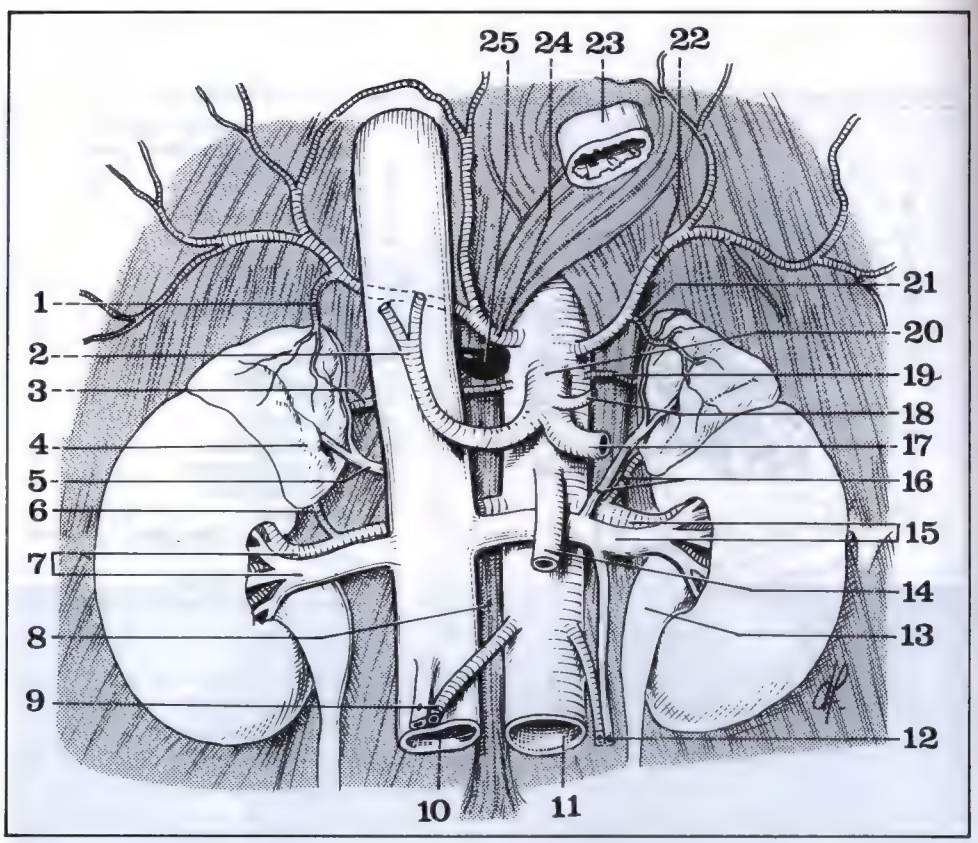

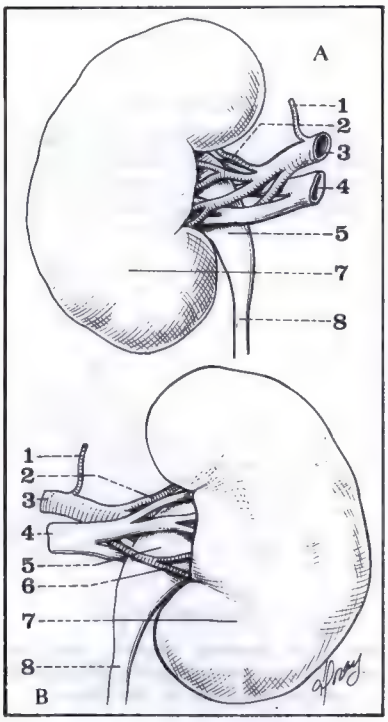

FIGURE 33 bis

A. Vue antérieure du rein et du pédicule rénal droit.

B. Vue postérieure du rein et du pédicule rénal droit.

1. *Artère capsulaire inférieure.*
2. *Artère polaire supérieure.*
3. *Artère rénale droite.*
4. *Veine rénale droite.*
5. *Bassinet.*
6. *Artère rétro-pyélique.*
7. *Rein droit.*
8. *Uretère.*

• **L'artère rénale droite.** De 7 cm de long pour un calibre de 7 mm elle se dirige obliquement en dehors et à droite faisant avec l'aorte un angle d'environ 60°. Elle décrit dans son ensemble une vaste courbe à concavité postérieure en se moulant sur la saillie des corps vertébraux et du psoas. Après avoir croisé la face postérieure de la veine cave elle rejoint la veine rénale droite dont elle suit le bord supérieur puis, peu avant d'atteindre le bord supéro-interne du bassinet, elle se divise en ses branches terminales (Fig. 33, 34 et 41).

Au cours de ce trajet elle répond en *arrière* au disque inter-vertébral L1-L2, tapissé par le grand ligament vertébral antérieur, puis au pilier droit du diaphragme, à la chaine sympathique lombaire droite. *En avant* elle répond à la terminaison de la veine rénale gauche puis à la veine cave inférieure qui masque sa face antérieure et qui est longée par les ganglions aortico-lombaires. *En haut,* elle répond à la partie inférieure du plexus solaire et en particulier au ganglion aortico-rénal droit (Fig. 33).

• **L'artère rénale gauche** est aussi volumineuse (7 mm de diamètre), mais plus courte (5 cm de longueur) que l'artère rénale droite. Née un peu plus haut que cette dernière elle a un trajet presque horizontal oblique en bas et en dehors et en arrière. Masquée en avant par la *veine rénale gauche* elle est d'emblée à l'intérieur du pédicule rénal. Elle se termine comme l'artère rénale droite un peu avant d'atteindre le bord interne du bassinet en se divisant en ses différentes terminales (Fig. 33 et 41).

— **Terminaison.** A droite comme à gauche, la terminaison de l'artère rénale est variable. Habituellement, elle se divise en deux branches :

• une branche antérieure, *pré-pyélique,* volumineuse, qui se ramifie elle-même en trois ou quatre branches vascularisant la partie antérieure du rein et qui donne aussi la polaire inférieure ;

• une branche postérieure, *rétro-pyélique* qui décrit une courbe à concavité inférieure pour passer d'abord au-dessus puis en arrière de la partie la plus externe du bassinet le long de la lèvre postérieure du hile. Elle donne trois à cinq branches qui vascularisent la moitié postérieure du rein. Elle donne également naissance à l'artère du pôle supérieur (Fig. 33 bis).

Il existe ainsi dans le sinus rénal deux plans artériels, l'un antérieur prépyélique, l'autre postérieur rétro-pyélique.

FIGURE 34

Artériographie de l'artère rénale gauche par la méthode de Seldinger.

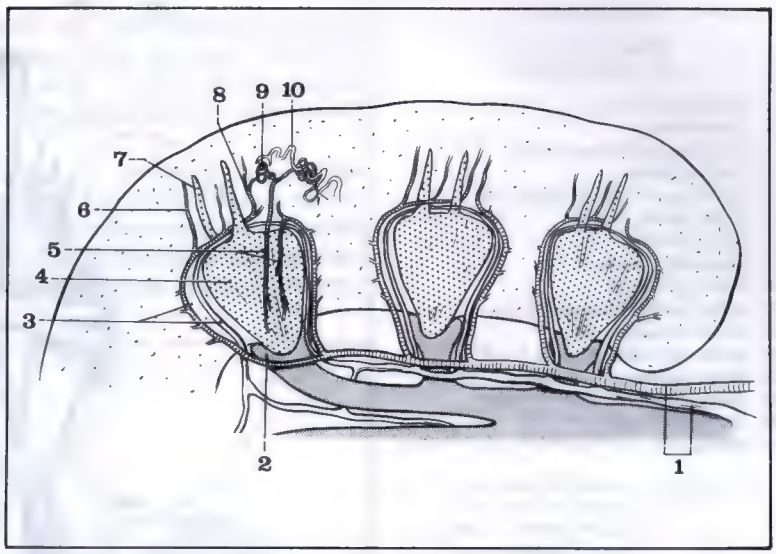

FIGURE 35

Coupe horizontale du rein montrant la distribution intra-parenchymateuse des artères rénales.

1. *Branche prépyélique de l'artère et de la veine rénale.*
2. *Petit calice.*
3. *Artère et veine inter-pyramidales.*
4. *Pyramide.*
5. *Artères droites.*
6. *Artère radiée.*
7. *Pyramide de Ferrein.*
8. *Artère glomérulaire.*
9. *Glomérule.*
10. *Tubule rénal.*

— **Collatérales.** L'artère rénale donne :

• des rameaux ganglionnaires,

• des artères capsulo-adipeuses vascularisant la graisse péri-rénale et participant à la constitution du cercle artériel exo-rénal,

• l'artère capsulaire inférieure destinée à la surrénale,

• des artères pyélo-urétériques vascularisant le bassinet et la partie initiale de l'uretère.

— **Variations.** Les variations des artères rénales sont extrêmement fréquentes ; la plus classique est la naissance d'une artère *polaire inférieure extra-hilaire* naissant directement de l'aorte et croisant l'origine de l'uretère. Il peut exister aussi des variations d'origine (plus ou moins hautes au niveau de l'aorte) des variations de longueur, des variations de distribution des branches terminales à l'intérieur du rein.

— **Anastomoses.** Les branches de l'artère rénale ont une disposition de type terminal mais ses collatérales, et en particulier la capsulaire inférieure, l'artère pyélo-urétérique et les capsulo-adipeuses s'anastomosent avec des branches artérielles venues de la diaphragmatique inférieure, des artères de la gonade et des artères lombaires pour former un cercle artériel exo-rénal.

— **Distribution intra-parenchymateuse.** Les branches de l'artère rénale sont de type terminal et, schématiquement, on peut admettre qu'il existe deux territoires vasculaires au niveau du rein :

• *un territoire antérieur* tributaire de la branche antérieure, pré-pyélique ; ce territoire comprend également le pôle inférieur lorsque la polaire inférieure nait de l'artère pré-pyélique ;

• *un territoire postérieur* comprenant la moitié postérieure du rein et le pôle supérieur lorsque la polaire supérieure naît de la rétro-pyélique.

En outre, chacun des deux pôles et en particulier le pôle inférieur peut constituer un territoire autonome lorsque l'artère polaire correspondante nait directement du tronc de l'artère rénale ou même de l'aorte.

A l'intérieur du parenchyme, les branches des artères pré et rétro-pyéliques donnent d'abord des branches *inter-papillaires* qui pénètrent entre les papilles puis cheminent entre les pyramides en prenant le nom d'artères *inter-pyramidales* ou péri-pyramidales. Celles-ci se terminent au niveau de la base des pyramides en formant une *corbeille vasculaire* d'où naissent *les artères radiées* qui donnent les *artères glomérulaires.* (Fig. 35)

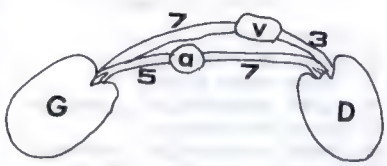

FIGURE 35 bis

Coupe horizontale avec les dimensions en centimètres des vaisseaux pédiculaires. a. aorte abdominale, v : veine cave inférieure, G : rein gauche, D : rein droit.

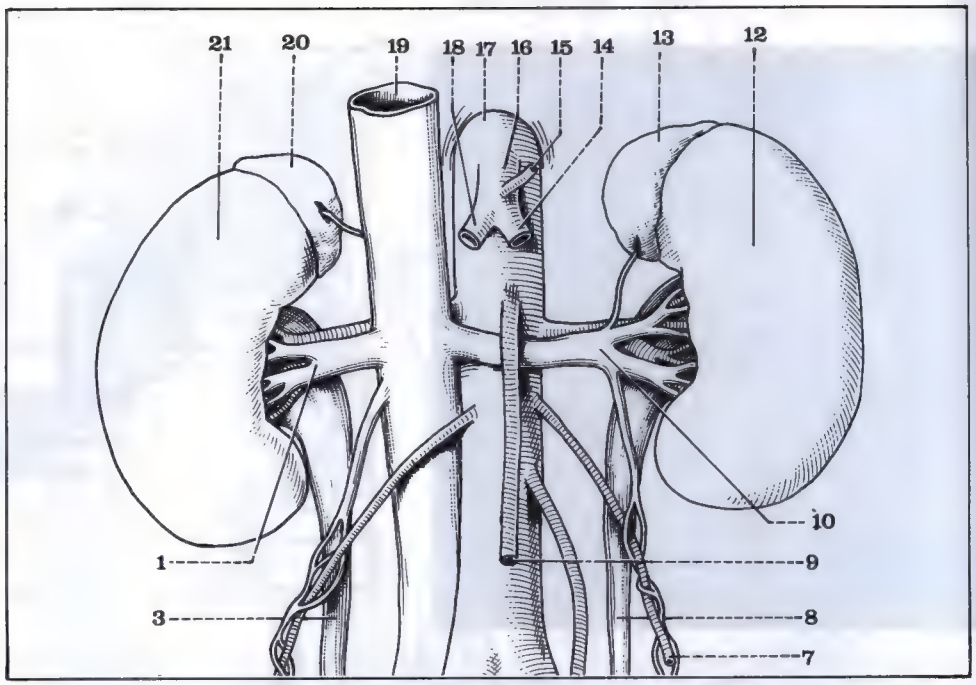

FIGURE 36

Trajet et rapports des veines rénales.

1. *Veine rénale droite.*
3. *Uretère droit.*
7. *Pédicule gonadique gauche.*
8. *Uretère gauche.*
9. *Artère mésentérique supérieure.*
10. *Veine rénale gauche.*
12. *Rein gauche.*
13. *Surrénale gauche.*
14. *Artère splénique.*
15. *Artère coronaire stomachique.*
16. *Tronc cœliaque.*
17. *Aorte abdominale.*
18. *Artère hépatique commune.*
19. *Veine cave inférieure.*
20. *Surrénale droite.*
21. *Rein droit.*

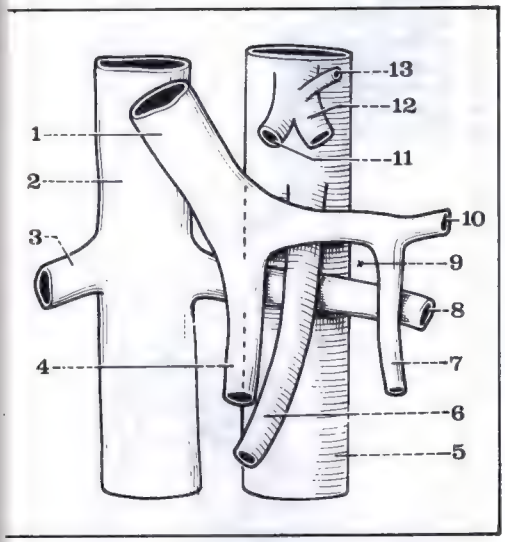

FIGURE 36 bis

Vue antérieure du quadrilatère veineux de Rogie.

1. *Veine porte.*
2. *Veine cave inférieure.*
3. *Veine rénale droite.*
4. *Veine mésentérique supérieure.*
5. *Aorte abdominale.*
6. *Artère mésentérique supérieure.*
7. *Veine mésentérique inférieure.*
8. *Veine rénale gauche.*
9. *Quadrilatère veineux de Rogie.*
10. *Veine splénique.*
11. *Artère hépatique.*
12. *Artère splénique.*
13. *Artère coronaire stomachique.*

3. LES VEINES RÉNALES (V. Renis). Drainant le sang veineux du rein, de l'atmosphère adipeuse péri-rénale du bassinet, de la partie supérieure de l'uretère et de la surrénale gauche, les deux veines rénales droite et gauche sont des veines volumineuses et avalvulées de 8 à 10 mm de diamètre.

– **Origine.** A droite comme à gauche, la veine rénale naît de la confluence au bord interne du sinus du rein de *veines péri-calicielles* drainant elles-mêmes les veines *inter-papillaires* provenant de la réunion des veines *péri-pyramidales* du parenchyme rénal. Dans le sinus rénal ces veines se répartissent en trois plans : l'un pré-pyélique, l'autre rétro-pyélique, le troisième situé entre les deux rangées antérieure et postérieure des calices.

En général, il existe deux ou trois troncs antérieurs, pré-pyéliques assez volumineux qui se réunissent au bord supéro-interne du bassinet à quelques grêles branches rétro-pyéliques pour former la veine rénale.

– **Trajet.** Le trajet de la veine rénale est différent à droite et à gauche (Fig. 36 et 37) :

• **A droite,** la veine rénale a un trajet très court d'environ 3 cm de long, de direction sensiblement horizontale et vient se terminer à angle droit sur le bord droit de la veine cave inférieure (Fig. 41).

• **A gauche,** la veine rénale a un long trajet de 7 cm, légèrement oblique en haut et en dedans décrivant une vaste courbe à concavité postérieure au cours de laquelle elle croise la face antérieure de l'aorte juste au-dessous de la mésentérique supérieure qui lui forme avec l'aorte une pince vasculaire. Rappelons que la veine rénale gauche constitue la limite inférieure du *quadrilatère de Rogie* limité par ailleurs par la veine cave inférieure, le tronc spléno-mésaraïque et la veine mésentérique inférieure. En avant et un peu à gauche de la mésentérique supérieure, elle répond au muscle de Treitz et à l'angle duodéno-jéjunal. Elle vient se terminer selon un angle aigu ouvert en bas dans le bord gauche de la veine cave inférieure (Fig. 36 bis).

– **Collatérales.** Les veines rénales reçoivent un certain nombre de collatérales :
• veines de l'atmosphère cellulo-adipeuse du rein,
• veines pyélo-urétériques de Lejars,
• veines surrénales accessoires,
• veines ganglionnaires,
• veine capsulaire principale et veines de la gonade du côté gauche, ces veines se jetant du côté droit directement dans la veine cave inférieure.

– **Anastomoses.** A droite comme à gauche, les veines rénales sont munies d'un très riche réseau anastomotique. Elles s'anastomosent en effet avec les veines capsu-

laires, les veines urétériques et les veines de la gonade par l'intermédiaire de l'arc veineux exo-rénal de Tuffier* et Lejars**, arcade veineuse située au bord externe de la loge rénale et unissant les veines capsulaires en haut aux veines urétériques et de la gonade en bas. Ce réseau veineux reçoit d'ailleurs des veines rénales accessoires issues de la convexité du rein.

Par ailleurs, les veines rénales sont anastomosées avec les veines azygos par l'intermédiaire, à droite, du tronc cavo-azygo-lombaire de Lejars formant la racine interne de la veine grande azygos, à gauche, par le tronc réno-azygo-lombaire formant la racine interne de l'hémi-azygos inférieure gauche. Ces différentes anastomoses constituent une voie de dérivation qui peut suppléer la veine rénale en cas de thrombose ou de ligature de celle-ci (Fig. 38).

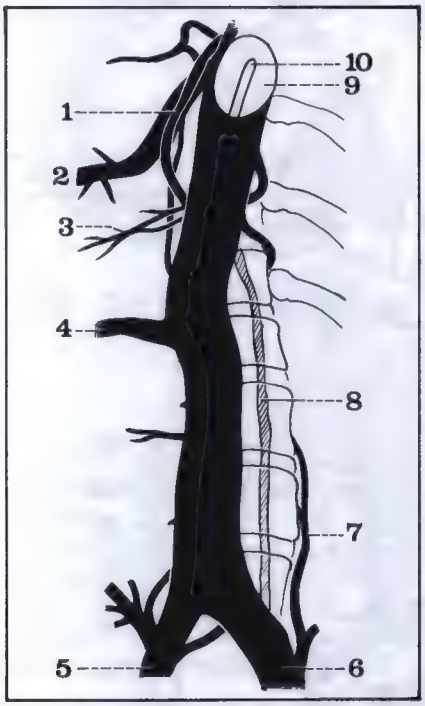

◄ ◄ FIGURE 37

Cavographie rétrograde sous ballonnet pneumatique (d'après R. Bourgeon et M. Guntz).

1. *Veine sus-hépatique médiane.*
2. *Veine sus-hépatique droite.*
3. *Petites veines hépatiques.*
4. *Veine rénale droite.*
5. *Veine iliaque primitive droite.*
6. *Veine iliaque primitive gauche.*
7. *Veine lombaire ascendante.*
8. *Plexus veineux intra-rachidien.*
9. *Ballonnet.*
10. *Sonde.*

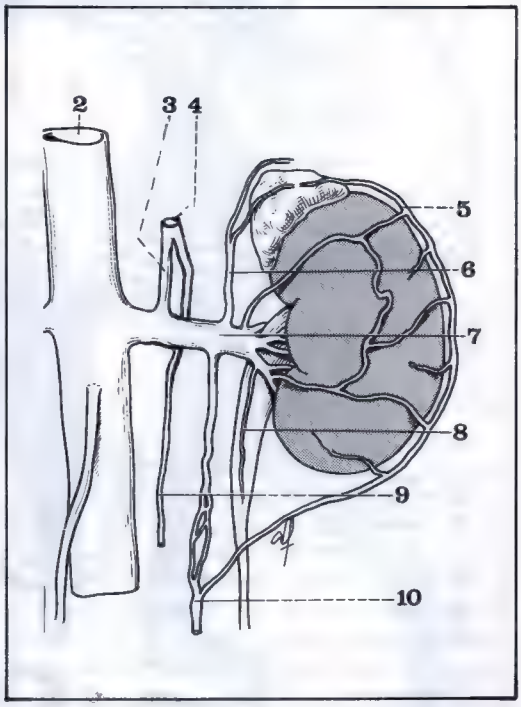

◄ FIGURE 38

Les veines rénales et le cercle veineux exo-rénal gauche.

2. *Veine cave inférieure.*
3. *Canal réno-azygo-lombaire de Tuffier et Lejars.*
4. *Veine hémi-azygos gauche.*
5. *Anastomose veineuse du cercle exo-rénal.*
6. *Tronc commun de la veine capsulaire moyenne et de la veine diaphragmatique inférieure.*
7. *Veine rénale gauche.*
8. *Veine urétérale.*
9. *Veine lombaire ascendante.*
10. *Veine gonadique gauche.*

– **Distribution intra-parenchymateuse.** Elle est très proche de la distribution artérielle. Il existe autour de la base des pyramides des corbeilles veineuses qui reçoivent d'une part des veines descendantes venues de la corticale où elles prennent leur origine dans les étoiles veineuses de Verheyen***, d'autre part des veines ascendantes cheminant à l'intérieur des pyramides.

Les veines efférentes des corbeilles veineuses forment les veines inter ou péripyramidales qui se poursuivent par les veines inter-papillaires, celles-ci venant se jeter dans les veines du sinus (Fig. 35).

4. LES LYMPHATIQUES DU REIN. Ils forment deux ou trois gros troncs situés autour de la veine rénale.

– Du côté droit, les troncs antérieurs, pré-veineux, se rendent dans les ganglions juxta-aortiques droits. Les troncs postérieurs, rétro-veineux, vont aux ganglions rétro-caves.

– A gauche, les lymphatiques du rein gauche se jettent tous dans les ganglions juxta-aortiques gauches.

5. LES NERFS DU REIN proviennent du plexus solaire. Ils se répartissent en deux plans : **un plan antérieur** provenant du ganglion aortico-rénal cheminant au bord supérieur de l'artère rénale et un **plan postérieur** provenant essentiellement des nerfs petits splanchniques, cheminant à la face postérieure de l'artère où ils présentent parfois un renflement ganglionnaire : *le ganglion rénal postérieur d'Hirschfeld* (Fig. 45).

* TUFFIER Théodore (1857-1929) - Professeur de chirurgie à Paris.
** LEJARS Félix Marie Louis (1863-1932) - Professeur de chirurgie à Paris.
*** VERHEYEN Philippe (1648-1710) - Anatomiste belge - Professeur de chirurgie à Louvain.

FIGURE 39

A. Vue antérieure du rein et du pédicule rénal droit.

B. Vue postérieure du rein et du pédicule rénal droit.

1. *Artère capsulaire inférieure.*
2. *Artère polaire supérieure.*
3. *Artère rénale droite.*
4. *Veine rénale droite.*
5. *Bassinet.*
6. *Artère rétro-pyélique.*
7. *Rein droit.*
8. *Uretère.*

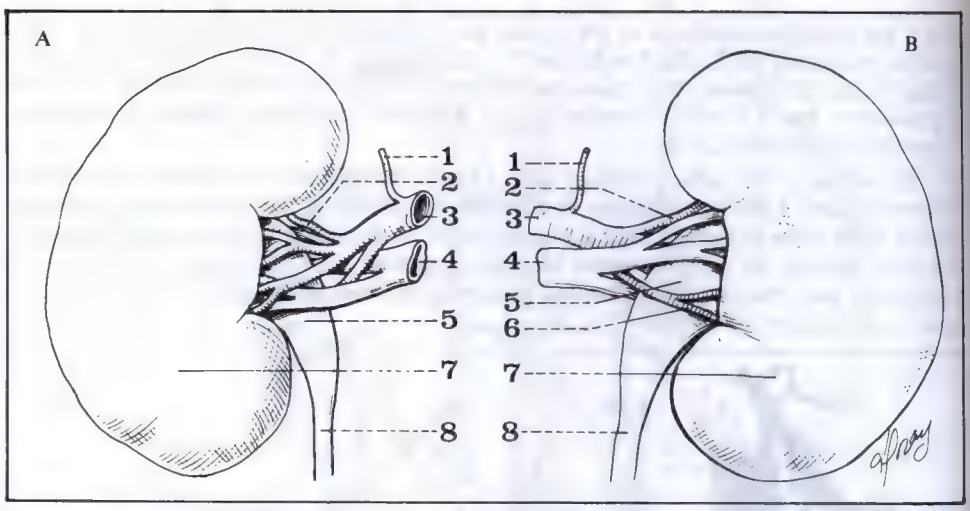

FIGURE 40

Vue antérieure des reins et des glandes surrénales.

1. *Artère capsulaire supérieure.*
2. *Artère hépatique propre.*
3. *Artère capsulaire moyenne.*
4. *Glande surrénale droite.*
5. *Veine surrénale principale droite.*
6. *Artère capsulaire inférieure droite.*
7. *Artère rénale droite.*
8. *Diaphragme.*
9. *Vaisseaux de la gonade droite.*
10. *Veine cave inférieure.*
11. *Aorte abdominale.*
12. *Vaisseaux de la gonade gauche.*
13. *Bassinet gauche.*
14. *Artère mésentérique supérieure.*
15. *Artère et veine rénales gauches.*
16. *Artère capsulaire inférieure et veine surrénale principale gauche.*
17. *Artère splénique.*
18. *Artère coronaire stomachique.*
19. *Artère capsulaire moyenne gauche.*
20. *Tronc cœliaque.*
21. *Artère capsulaire supérieure gauche.*
22. *Artère diaphragmatique inférieure gauche.*
23. *Œsophage abdominal.*
24. *Artère diaphragmatique inférieure droite.*
25. *Ganglion semi-lunaire droit.*

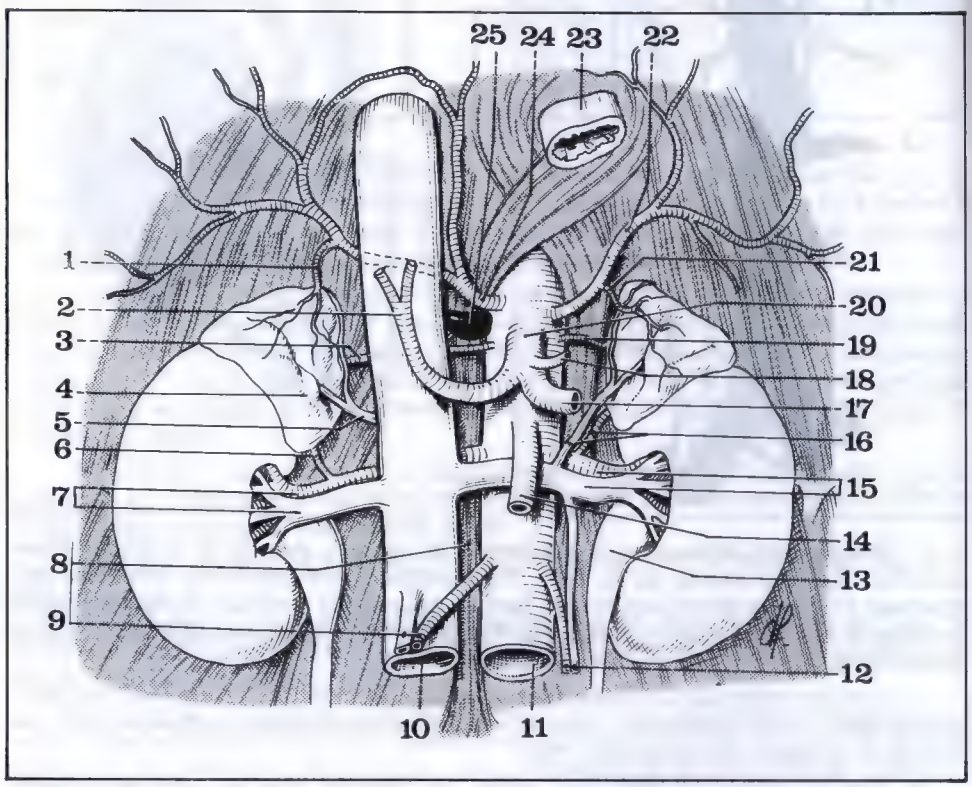

6. ORGANISATION TOPOGRAPHIQUE DU PEDICULE RENAL. Bien individualisé, le pédicule rénal est constitué par l'artère rénale, la veine rénale, le bassinet, des lymphatiques et des nerfs. Du point de vue topographique, le bassinet est situé à la partie la plus postérieure et la plus externe du pédicule dont les autres éléments ne le rejoignent que dans leur segment terminal où se divisent les artères et où naissent les veines. L'artère chemine plus en avant, légèrement oblique en bas, en dehors et en arrière. La veine rénale, de direction sensiblement parallèle se place au-dessous et en avant de l'artère. Celle-ci se bifurquant plus précocement que la veine semble contourner le bord supérieur et la face antérieure de celle-ci à la partie externe de la région par ses branches pré-pyéliques. Les lymphatiques sont répartis en deux groupes, l'un antérieur placé en avant de la veine, l'autre postérieur en arrière de l'artère et à son contact. Les nerfs se disposent en deux plans, l'un antérieur au niveau du bord supérieur de l'artère, l'autre postérieur au niveau de sa face postérieure. (Fig. 39, 40 et 41)

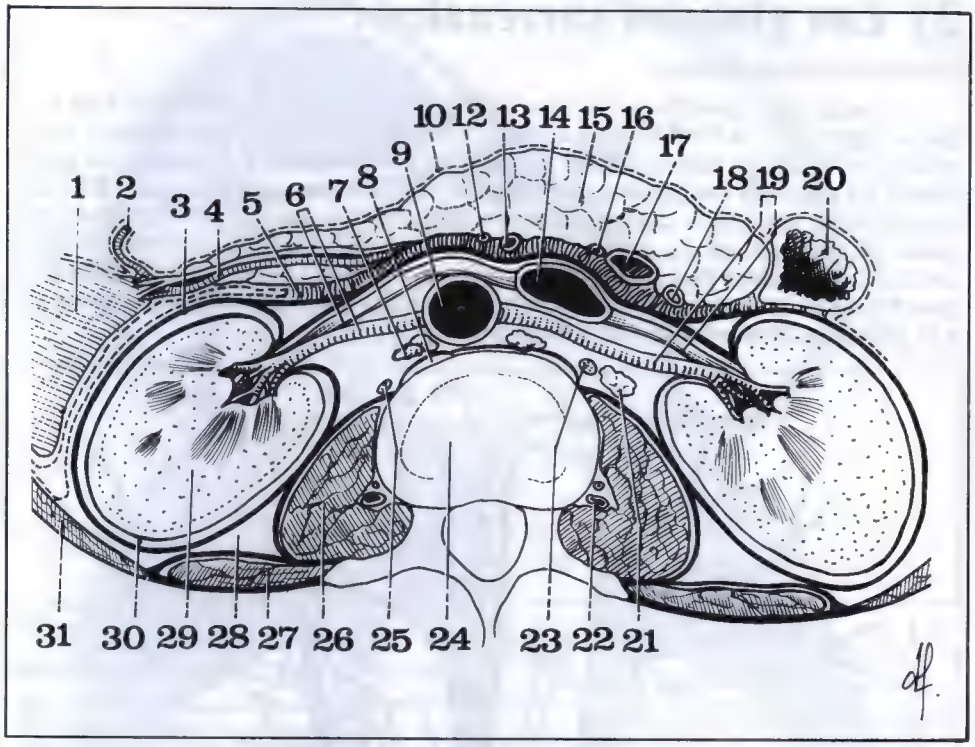

FIGURE 41

Coupe horizontale schématique passant par des pédicules rénaux (segment inférieur de la coupe).

1. *Rate.*
2. *Artère gastro-épiploïque gauche.*
3. *Fascia pré-rénal.*
4. *Artère splénique.*
5. *Accolement du mésogastre postérieur.*
6. *Artère et veine rénales gauches.*
7. *Ganglion latéro-aortique.*
8. *Plan fibreux pré-vertébral.*
9. *Aorte abdominale.*
10. *Péritoine pariétal postérieur pré-pancréatique.*
12. *Artère pancréatique dorsale.*
13. *Artère mésentérique supérieure.*
14. *Veine cave inférieure.*
15. *Pancréas.*
16. *Artère pancréatico-duodénale supérieure droite.*
17. *Veine porte.*
18. *Cholédoque.*
19. *Artère et veine rénales droites.*
20. *Deuxième duodénum.*
21. *Ganglion latéro-cave.*
22. *Veine lombaire ascendante.*
23. *Chaîne sympathique latéro-vertébrale.*
24. *Corps vertébral de la première lombaire.*
25. *Chaîne sympathique latéro-vertébrale.*
26. *Muscle psoas.*
27. *Muscle carré des lombes.*
28. *Graisse para-rénale.*
29. *Rein gauche.*
30. *Graisse péri-rénale.*
31. *Muscle transverse.*

Une couche de tissu cellulo-graisseaux enveloppe ces éléments qui sont entourés d'une gaine conjonctivo-vasculaire très développée qui se continue avec les parois de la loge rénale. L'ensemble du pédicule, bien individualisé, a une longueur de 2 à 4 cm et une hauteur de 2 à 5 cm pour une épaisseur de 1 à 2 cm. Ce pédicule apparaît extensible du fait de l'élasticité propre de ses éléments. Il existe en fait de multiples variations morphologiques et il est classique de distinguer d'une part des *pédicules longs,* minces et faciles à lier et des *pédicules courts,* gras à division précoce, d'abord chirurgical plus difficile. (Fig. 40 et 41)

7. LES RAPPORTS DU PEDICULE RENAL. Ils sont différents à droite et à gauche. (Fig. 40 et 41)

— **A droite,** le pédicule rénal répond :

- *en haut,* à la surrénale droite, en fait assez à distance,
- *en bas,* à l'origine de l'uretère,
- *en avant* au bord interne du deuxième duodénum et à la tête du pancréas derrière lequel cheminent le cholédoque et les arcades vasculaires duodéno-pancréatiques, l'ensemble de ces éléments étant séparé du pédicule par le fascia de Treitz,
- *en arrière,* c'est la paroi musculaire postérieure et en particulier le muscle psoas.

— **Le pédicule rénal gauche,** un peu plus long que le droit répond :

- *en haut* à la surrénale gauche extrêmement proche, au contact du pédicule et rattachée à lui par l'artère capsulaire inférieure, branche de l'artère rénale gauche, et la veine capsulaire principale qui se jette dans la veine rénale gauche,
- *en bas,* à l'origine de l'uretère ;
- *en avant* à la racine du méso-côlon transverse qui croise le pédicule rénal et à l'intérieur de laquelle cheminent les vaisseaux coliques ; au-dessus du méso-côlon transverse, au pancréas gauche accolé par le mésogastre postérieur et longé sur sa face postérieure par la veine splénique très proche de la veine rénale ; au-dessous du méso-côlon transverse, le pédicule rénal gauche répond au muscle de Treitz, à l'angle duodéno-jéjunal et au méso-côlon descendant où chemine l'arc vasculaire de Treitz ;
- *en arrière,* les rapports sont identiques à ceux du côté droit et s'effectuent avec la paroi musculaire postérieure et particulièrement avec le psoas.

2) Les glandes surrénales :

(Glandulae Supra-Renales)

Ce sont deux glandes endocrines indispensables à la vie, situées le long de la partie supérieure du bord interne du rein. Au nombre de deux l'une droite et l'autre gauche, elles ont en commun leur structure et leur situation à l'intérieur de la loge rénale. La structure des glandes surrénales est celle des glandes endocrines. Elles sont constituées d'une mince capsule résistante entourant un parenchyme friable de coloration jaune chamois. Le parenchyme comprend deux parties, l'une périphérique, corticale, de couleur plus claire et de consistance ferme, l'autre centrale médullaire, plus foncée et extrêmement friable, se liquéfiant très vite après la mort, ce qui a valu à la glande sa dénomination de « capsule ».

FIGURE 42

Vue antérieure des reins et des glandes surrénales.

1. *Artère capsulaire supérieure.*
2. *Artère hépatique propre.*
3. *Artère capsulaire moyenne.*
4. *Glande surrénale droite.*
5. *Veine surrénale principale droite.*
6. *Artère capsulaire inférieure droite.*
7. *Artère rénale droite.*
8. *Diaphragme.*
9. *Vaisseaux de la gonade droite.*
10. *Veine cave inférieure.*
11. *Aorte abdominale.*
12. *Vaisseaux de la gonade gauche.*
13. *Bassinet gauche.*
14. *Artère mésentérique supérieure.*
15. *Artère et veine rénales gauches.*
16. *Artère capsulaire inférieure et veine surrénale principale gauche.*
17. *Artère splénique.*
18. *Artère coronaire stomachique.*
19. *Artère capsulaire moyenne gauche.*
20. *Tronc cœliaque.*
21. *Artère capsulaire supérieure gauche.*
22. *Artère diaphragmatique inférieure gauche.*
23. *Œsophage abdominal.*
24. *Artère diaphragmatique inférieure droite.*
25. *Ganglion semi-lunaire droit.*

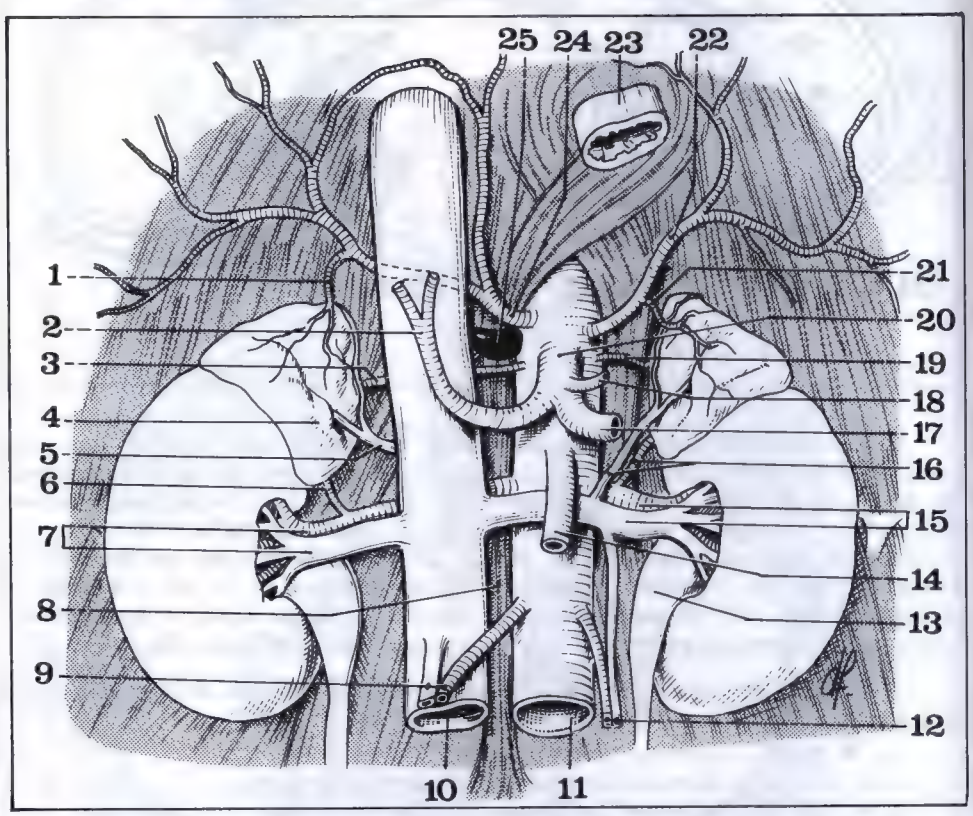

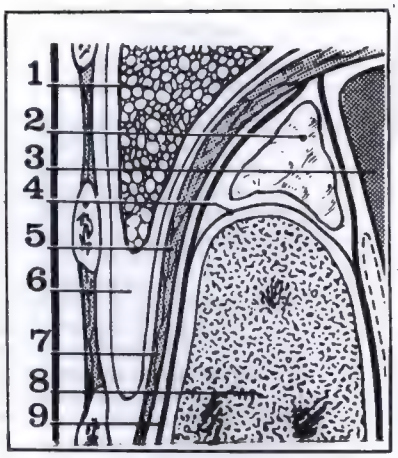

FIGURE 42 bis

Coupe sagittale de la loge rénale droite.

1. *Poumon droit.*
2. *Glande surrénale droite.*
3. *Foie.*
4. *Feuillet inter-surréno-rénal.*
5. *Coupole diaphragmatique droite.*
6. *Cul-de-sac costo-diaphragmatique de la plèvre.*
7. *Coupole diaphragmatique.*
8. *Rein droit.*
9. *Fascia rétro-rénal de Zuckerkandl.*

Leur situation dans la loge rénale est très voisine à droite et à gauche. Elles sont en effet entourées par le fascia péri-rénal et par l'atmosphère cellulo-adipeuse du rein. Le fascia péri-rénal envoie une cloison inter-surréno-rénale qui, à l'intérieur de la loge rénale, sépare le rein de la surrénale. Malgré cette situation il faut noter que les surrénales sont maintenues en place par leur pédicule vasculo-nerveux et qu'elles ne sont pas solidaires du rein.

En dehors de cette similitude de structure et de situation, les deux glandes surrénales droite et gauche ont une morphologie extérieure, des rapports et une vascularisation différentes, aussi est-il logique de les étudier séparément.

LA SURRÉNALE DROITE (Fig. 42, 43 et 44)

– MORPHOLOGIE. La surrénale droite a la forme d'une languette aplatie d'avant en arrière avec une extrémité inférieure étalée, une extrémité supérieure plus ou moins effilée, un bord interne convexe, un bord externe concave et épais. Sa face antérieure présente une dépression d'où émane la veine principale : c'est **le hile de la glande.** De coloration jaunâtre, elle a une surface irrégulière, chagrinée et une consistance ferme mais extrêmement friable.

De 4 à 5 cm de haut, de 3 cm de large, elle a une épaisseur de près de 1 cm au niveau de son bord externe. Son poids est de l'ordre de 8 g chez l'adulte (1/31 du poids du rein).

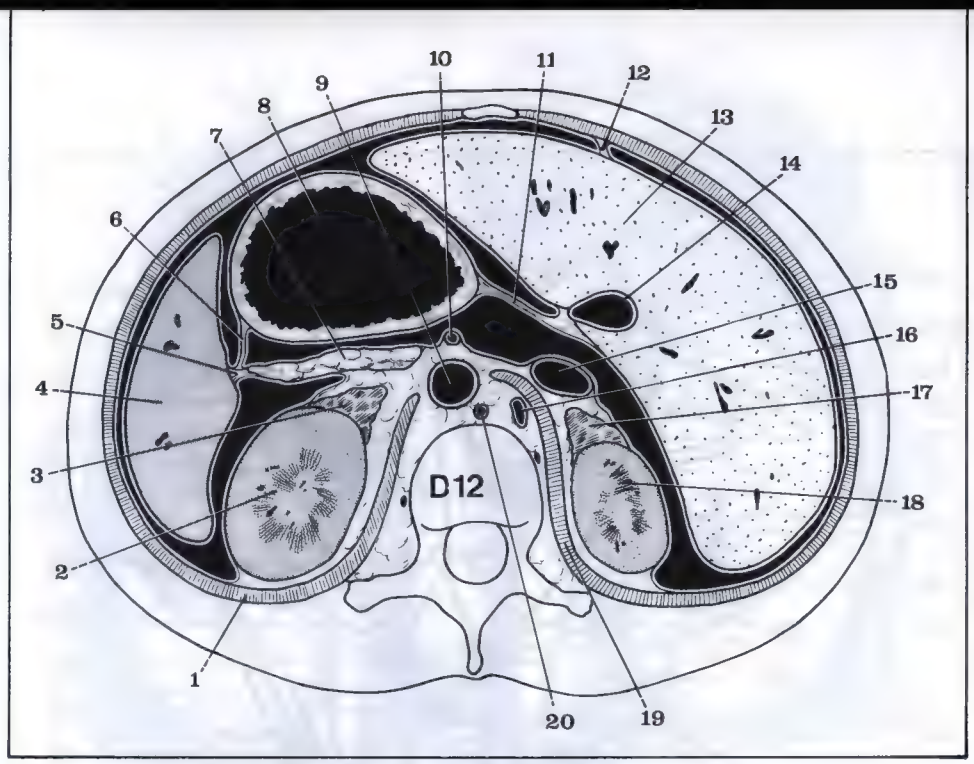

FIGURE 43

Coupe horizontale passant par la douzième vertèbre dorsale (segment inférieur de la coupe).

1. *Portion gauche du diaphragme.*
2. *Rein gauche.*
3. *Surrénale gauche.*
4. *Rate.*
5. *Epiploon pancréatico-splénique.*
6. *Epiploon gastro-splénique.*
7. *Corps du pancréas.*
8. *Estomac.*
9. *Aorte abdominale.*
10. *Tronc cœliaque.*
11. *Petit épiploon.*
12. *Ligament suspenseur du foie.*
13. *Foie.*
14. *Veine porte.*
15. *Veine cave inférieure.*
16. *Veine grande azygos.*
17. *Surrénale droite.*
18. *Rein droit.*
19. *Portion droite du diaphragme.*
20. *Canal thoracique.*

Sa situation est très profonde, très haute, et très interne, en dedans du pôle supérieur du rein droit. Elle est un peu plus postérieure que la surrénale gauche et tend même parfois à s'insinuer derrière la veine cave inférieure. Son grand axe est dans son ensemble oblique en dehors et en haut, l'extrémité interne s'approchant jusqu'à moins de 2 cm de la ligne médiane. (Fig. 42)

— LES RAPPORTS DE LA SURRENALE DROITE.

• **En arrière et en dedans** la surrénale droite répond :

• à la face latérale droite de la première vertèbre lombaire et du disque D12-L1,

• à la partie la plus interne de la douzième côte dont le bord inférieur est longé par le douzième paquet vasculo-nerveux intercostal,

• au pilier droit du diaphragme et à l'origine de l'arcade du psoas,

• aux éléments qui traversent le diaphragme à ce niveau : grand splanchnique et racine interne de la veine grande azygos en dedans, chaîne sympathique et petit splanchnique plus en dehors. (Fig. 44)

Par l'intermédiaire du diaphragme la face postérieure de la surrénale droite répond au cul-de-sac pleural costo-diaphragmatique.

• **En avant et en dehors** *la veine cave inférieure* représente le rapport le plus important ; elle recouvre plus ou moins la surrénale qui lui est amarrée de très près par la veine surrénale principale.

En haut c'est la face inférieure du lobe droit du foie où la surrénale droite marque une empreinte en dehors de la veine cave inférieure et en dedans de l'empreinte rénale. (Fig. 43)

Plus bas, le péritoine pariétal postérieur la sépare de l'entrée de l'hiatus de Winslow. Encore plus bas, c'est le genu superius du duodénum accolé par l'intermédiaire du fascia de Treitz.

• **Le bord externe** répond à la partie toute supérieure du bord interne du rein.

• **Le bord interne** répond :

• à la *veine cave inférieure* longée par les ganglions latéro-aortiques droits ;

• à *l'artère diaphragmatique* inférieure droite qui chemine sur le pilier droit du diaphragme en longeant le bord interne de la surrénale ;

• enfin, *au plexus solaire* représenté par le ganglion mésentérique supérieur, le ganglion aortico-rénal et le ganglion semi-lunaire droit recevant par sa corne externe le grand splanchnique, par sa corne interne la branche cœliaque du vague droit, l'ensemble formant l'anse mémorable de Wrisberg. (Fig. 44 et 45).

• **En bas,** le pôle inférieur de la surrénale droite reste à distance du *pédicule rénal droit.*

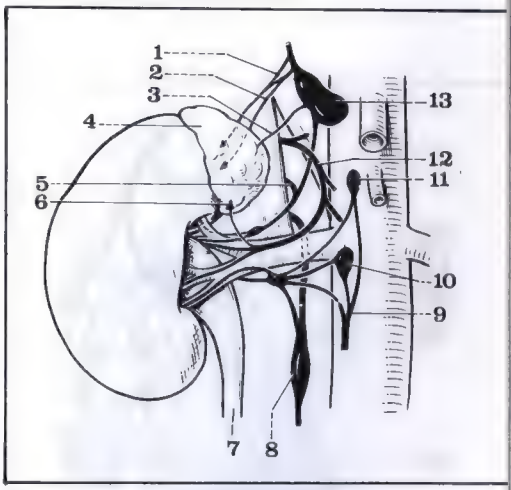

FIGURE 44

L'innervation de la glande surrénale droite (d'après Paturet).

1. *Plexus surréno-diaphragmatique.*
2. *Plexus surréno-solaire, pédicule postérieur.*
3. *Plexus surréno-solaire (pédicule interne).*
4. *Glande surrénale droite.*
5. *Plexus rénal et ganglion d'Hirschfeld.*
6. *Plexus surréno-rénal.*
7. *Uretère.*
8. *Chaîne sympathique lombaire.*
9. *Nerf spermatique ou utéro-ovarien.*
10. *Ganglion aortico-rénal.*
11. *Ganglion mésentérique supérieur.*
12. *Nerf petit splanchnique.*
13. *Ganglion semi-lunaire droit.*

FIGURE 45

Le plexus solaire et l'innervation des surrénales.

1. *Glande surrénale droite.*
2. *Filets surrénaux inférieurs.*
3. *Artère capsulaire inférieure.*
4. *Artère rénale droite.*
5. *Ganglion aortico-rénal gauche.*
6. *Artère rénale gauche.*
7. *Ganglion rénal postérieur (d'Hirschfeld).*
8. *Artère mésentérique supérieure.*
9. *Ganglion mésentérique supérieur.*
10. *Tronc cœliaque.*
11. *Gande surrénale gauche.*
12. *Nerf petit splanchnique gauche.*
13. *Nerf grand splanchnique gauche.*
14. *Nerf vague droit.*
15. *Ganglion semi-lunaire droit.*
16. *Artère diaphragmatique inférieure droite.*
17. *Artère capsulaire supérieure.*

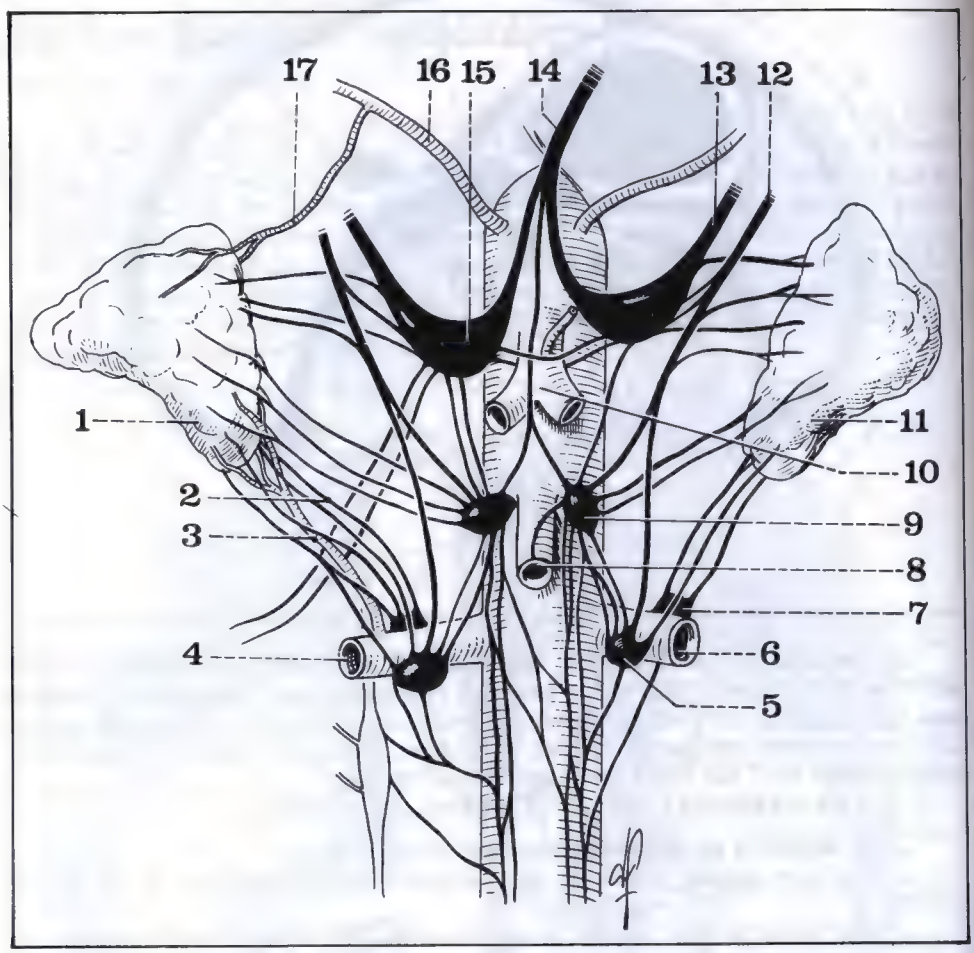

– VASCULARISATION ET INNERVATION (Fig. 45 et 46)

La **vascularisation artérielle** est assurée par trois pédicules principaux :

• *un pédicule supérieur* formé de deux ou trois branches nées de l'artère diaphragmatique inférieure (Péd. circumglandulaire) ;

• *un pédicule moyen,* formé par l'artère capsulaire moyenne née directement de l'aorte (Péd. transglandulaire) ;

• *un pédicule inférieur* né de l'artère rénale droite ou de l'aorte et abordant la glande par son pôle inférieur (Péd. basal).

La vascularisation veineuse est assurée par :

• *la veine surrénale principale,* volumineuse émergeant de la face antéro-externe et se jetant directement dans la veine cave inférieure ;

• et plus accessoirement par des veines supérieures se drainant dans les veines diaphragmatiques inférieures et des veines inférieures se drainant directement dans la veine cave.

Les lymphatiques, issus à la fois du réseau cortical et suivant les artères, ou du réseau médullaire et suivant la veine surrénale principale, se jettent dans deux groupes ganglionnaires : l'un sus-pédiculaire satellite des artères surrénales supérieures, l'autre sous-pédiculaire satellite de la face antérieure de la veine surrénale principale.

Les nerfs issus du *grand splanchnique,* du *ganglion semi-lunaire* et accessoirement du *vague* forment trois plexus :

• *un plexus surréno-diaphragmatique,* satellite des artères supérieures ;

• *un plexus surréno-rénal,* satellite de l'artère inférieure ;

• *un plexus surréno-solaire,* le plus important, constitué d'un pédicule postéro-interne, issu du grand splanchnique et d'un pédicule antéro-interne provenant du ganglion semi-lunaire.

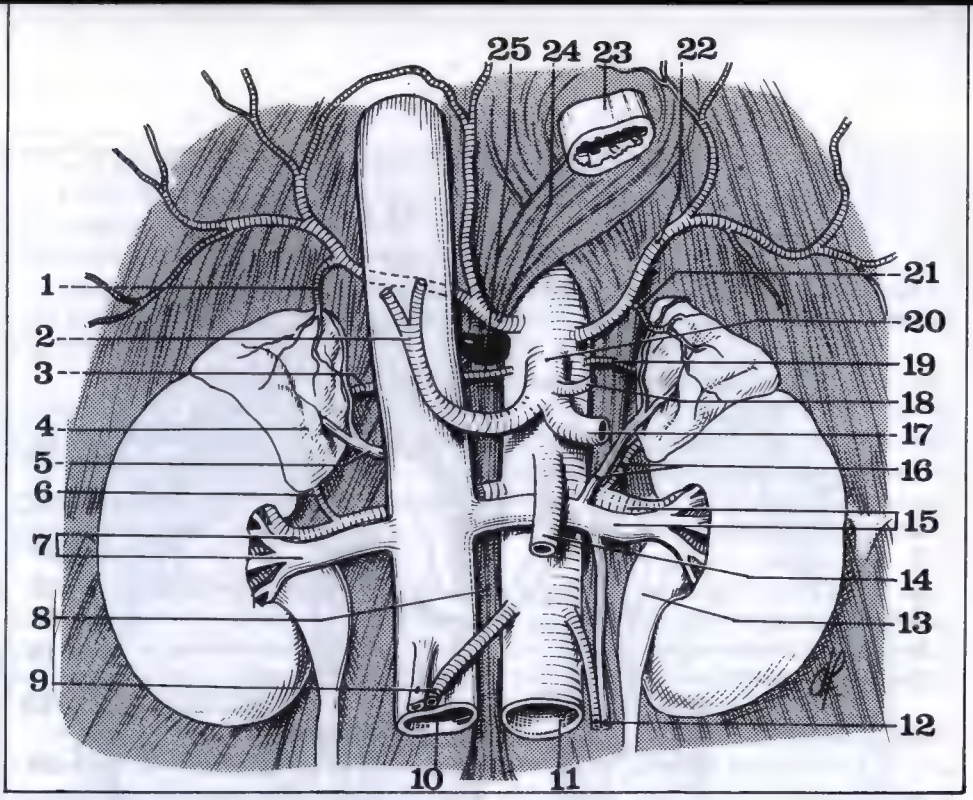

FIGURE 46

Vue antérieure des reins et des glandes surrénales.

1. *Artère capsulaire supérieure.*
2. *Artère hépatique propre.*
3. *Artère capsulaire moyenne.*
4. *Glande surrénale droite.*
5. *Veine surrénale principale droite.*
6. *Artère capsulaire inférieure droite.*
7. *Artère rénale droite.*
8. *Diaphragme.*
9. *Vaisseaux de la gonade droite.*
10. *Veine cave inférieure.*
11. *Aorte abdominale.*
12. *Vaisseaux de la gonade gauche.*
13. *Bassinet gauche.*
14. *Artère mésentérique supérieure.*
15. *Artère et veine rénales gauches.*
16. *Artère capsulaire inférieure et veine surrénale principale gauche.*
17. *Artère splénique.*
18. *Artère coronaire stomachique.*
19. *Artère capsulaire moyenne gauche.*
20. *Tronc cœliaque.*
21. *Artère capsulaire supérieure gauche.*
22. *Artère diaphragmatique inférieure gauche.*
23. *Œsophage abdominal.*
24. *Artère diaphragmatique inférieure droite.*
25. *Ganglion semi-lunaire droit.*

LA SURRÉNALE GAUCHE

— MORPHOLOGIE. Un peu moins volumineuse que la surrénale droite, la surrénale gauche a classiquement la forme d'une virgule à grosse extrémité inférieure. En fait cette forme est variable, et le plus souvent, elle se présente comme une lame glandulaire grossièrement triangulaire, modelée sur les organes voisins. On lui distingue comme à la surrénale droite :

- une face antérieure à peu près plane, marquée d'un sillon d'où émerge la veine surrénale principale : c'est le hile de la glande ;
- une face postérieure légèrement convexe, orientée en arrière et en dedans ;
- un bord interne sensiblement vertical, mince ;
- une extrémité inférieure, large, située au contact du pédicule rénal.

Comme son homologue droite, la surrénale gauche a un grand axe vertical orienté obliquement en haut et en dehors.

Logée dans la loge rénale et séparée du rein par le feuillet inter-surréno-rénal du fascia péri-rénal elle a une situation un peu plus basse que la surrénale droite, à hauteur de la première lombaire, en dedans de l'aorte, au-dessus du pédicule rénal, en dehors de la portion sus-hilaire du bord interne du rein gauche. (Fig. 46)

— LES RAPPORTS DE LA SURRENALE GAUCHE.

— **Les rapports postérieurs** sont vertébraux. La surrénale gauche répond en effet :

- au flanc gauche de la première lombaire tapissée par le pilier gauche du diaphragme ;
- plus en dehors au dernier espace intercostal et à la douzième côte longés par le douzième paquet vasculo-nerveux intercostal ;
- aux fibres du diaphragme insérées sur l'arcade du psoas et qui la séparent du cul-de-sac costo-diaphragmatique de la plèvre ;
- au grand splanchnique qui émerge entre le pilier principal et le pilier accessoire du diaphragme pour aller se jeter dans la corne du ganglion semi-lunaire gauche. (Fig. 47)
- plus en dehors, le petit splanchnique et le sympathique lombaire sont également au contact de la face postérieure de la surrénale. Au-delà de ces éléments la surrénale gauche se projette sur les plans cutanés dans un *quadrilatère* limité en haut et en bas par deux horizontales passant l'une par l'épineuse de la onzième dorsale, l'autre par celle de la première vertèbre lombaire, en dedans et en dehors par deux lignes verticales passant l'une à 1 cm l'autre à 6 cm de la ligne médiane (Albarran* et Cathelin).

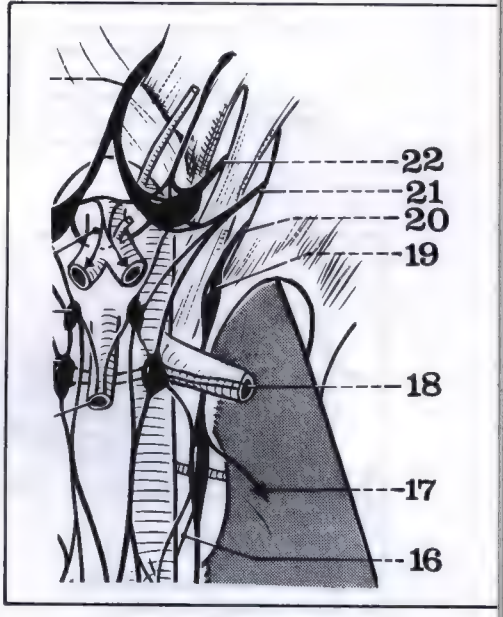

FIGURE 47

Le système nerveux végétatif rétro-péritonéal.

16. *Rameau communicant.*
17. *Filet musculaire pour le psoas.*
18. *Artère rénale gauche.*
19. *Premier ganglion sympathique lombaire.*
20. *Chaîne sympathique thoraco-lombaire.*
21. *Nerf petit splanchnique.*
22. *Nerf grand splanchnique.*

* ALBARRAN Joachim (1860-1912), Urologue parisien (d'origine cubaine).

FIGURE 48

Vue antérieure des reins et des glandes surrénales.

1. *Artère capsulaire supérieure.*
2. *Artère hépatique propre.*
3. *Artère capsulaire moyenne.*
4. *Glande surrénale droite.*
5. *Veine surrénale principale droite.*
6. *Artère capsulaire inférieure droite.*
7. *Artère rénale droite.*
8. *Diaphragme (pilier droit).*
9. *Vaisseaux de la gonade droite.*
10. *Veine cave inférieure.*
11. *Aorte abdominale.*
12. *Vaisseaux de la gonade gauche.*
13. *Bassinet gauche.*
14. *Artère mésentérique supérieure.*
15. *Artère et veine rénales gauches.*
16. *Artère capsulaire inférieure et veine surrénale principale gauche.*
17. *Artère splénique.*
18. *Artère coronaire stomachique.*
19. *Artère capsulaire moyenne gauche.*
20. *Tronc cœliaque.*
21. *Artère capsulaire supérieure gauche.*
22. *Artère diaphragmatique inférieure gauche.*
23. *Œsophage abdominal.*
24. *Artère diaphragmatique inférieure droite.*
25. *Ganglion semi-lunaire droit.*

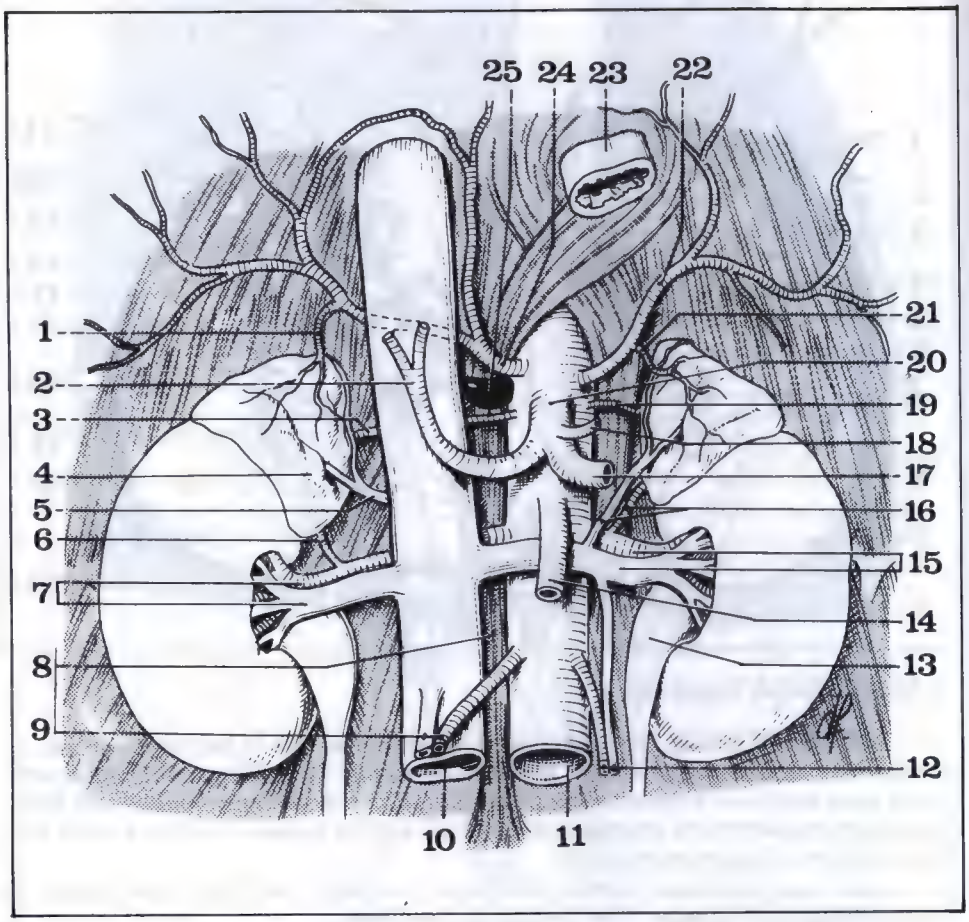

FIGURE 49

Coupe horizontale passant par la douzième vertèbre dorsale (segment inférieur de la coupe).

1. *Portion gauche du diaphragme.*
2. *Rein gauche.*
3. *Surrénale gauche.*
4. *Rate.*
5. *Épiploon pancréatico-splénique.*
6. *Épiploon gastro-splénique.*
7. *Corps du pancréas.*
8. *Estomac.*
9. *Aorte abdominale.*
10. *Tronc cœliaque.*
11. *Petit épiploon.*
12. *Ligament suspenseur du foie.*
13. *Foie.*
14. *Veine porte.*
15. *Veine cave inférieure.*
16. *Veine grande azygos.*
17. *Surrénale droite.*
18. *Rein droit.*
19. *Portion droite du diaphragme.*
20. *Canal thoracique.*

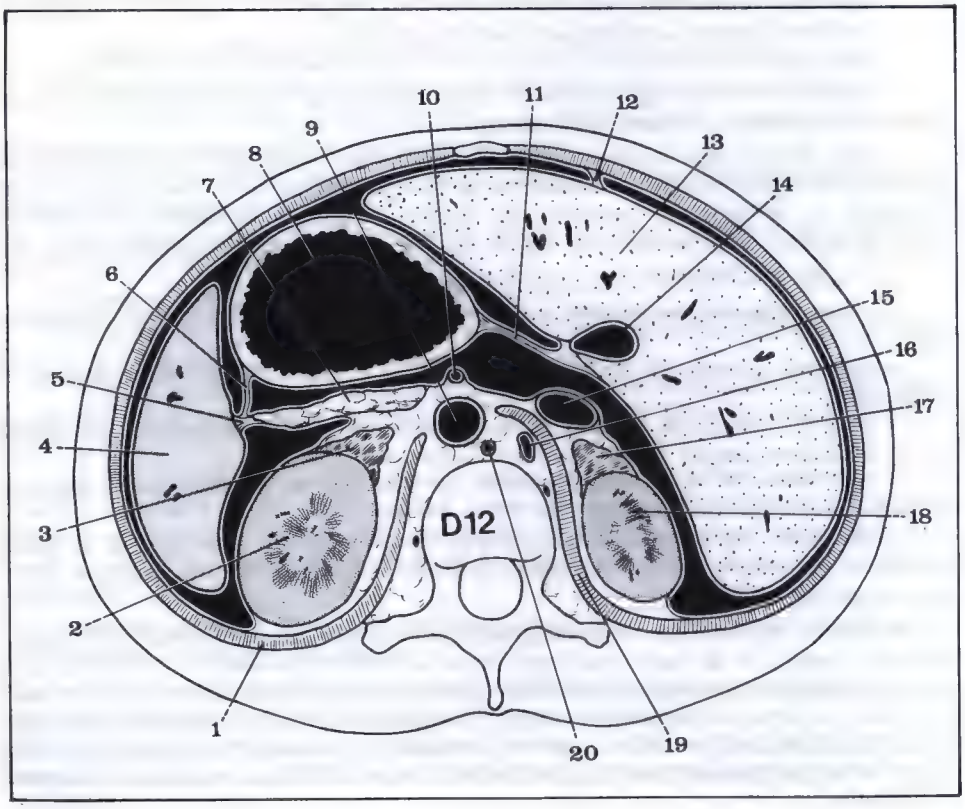

— **Les rapports antérieurs** sont des rapports abdominaux. Ils s'effectuent :

• avec la *grosse tubérosité de l'estomac* directement dans l'aire du ligament gastro-phrénique au pôle supérieur de la glande, par l'intermédiaire de la partie supérieure de l'arrière-cavité des épiploons plus bas ;

• plus bas, par l'intermédiaire du mésogastre postérieur accolé, elle répond au bord supérieur du *corps pancréatique* enjambé à ce niveau par l'artère splénique (Fig. 49).

— **En dehors,** le bord externe de la surrénale gauche répond au segment sus-hilaire du *bord interne du rein gauche* dont il est séparé par le feuillet inter-surréno-rénal. Plus à distance, c'est l'espace sous-péritonéal, voie d'abord la plus habituelle de la glande surrénale (Fig. 48) ;

— **En haut,** elle répond au versant postérieur, vertical, de la coupole diaphragmatique à laquelle elle est fixée par le ligament surréno-diaphagmatique d'Albarran et Cathelin ;

— **En dedans,** la surrénale gauche a des rapports vasculaires avec *l'aorte abdominale* flanquée des ganglions latéro-aortiques gauches. Elle en est séparée par l'épaisseur du pilier gauche du diaphragme longé par l'artère diaphragmatique inférieure gauche. La glande est amarrée à l'aorte par le *ligament surréno-aortique* axé sur l'inconstante artère capsulaire moyenne (Fig. 48).

• plus en avant, *le tronc cœliaque* né sous le ligament cintré du diaphragme est entouré par le plexus cœliaque et en particulier par le ganglion semi-lunaire gauche recevant par sa corne interne une branche du vague droit, par sa corne externe le grand splanchnique gauche, l'ensemble formant l'anse homologue gauche de Laignel-Lavastine (Fig. 50).

— **Les rapports inférieurs** sont des rapports pédiculaires : la surrénale gauche est au contact même du *pédicule rénal* sur lequel elle se moule, et auquel elle est amarrée par l'artère capsulaire inférieure et surtout par la veine capsulaire principale issue du hile de la surrénale et qui se jette dans la veine rénale gauche.

— VASCULARISATION ET INNERVATION.

La vascularisation artérielle est assurée comme à droite par trois pédicules :

• *un pédicule supérieur* formé de courtes branches descendantes de la diaphragmatique inférieure gauche (Péd. circumglandulaire) ;

• *un pédicule moyen,* formé par l'artère capsulaire moyenne, née directement de l'aorte, inconstante (Péd. transglandulaire) (Fig. 51) ;

• *un pédicule inférieur,* le plus important, constitué par l'artère capsulaire inférieure, verticalement ascendante à partir de l'artère rénale gauche (Péd. basal).

La vascularisation veineuse est assurée :

• essentiellement par la *veine surrénale principale ;* née du hile de la glande sur la face antérieure, elle descend obliquement en bas et en dedans, reçoit les veines diaphragmatiques inférieures pour former le tronc capsulo-diaphragmatique qui se jette à angle aigu dans la veine rénale gauche ;

• plus accessoirement par des veines se jetant dans les veines diaphragmatiques inférieures et dans les veines capsulo-adipeuses et appartenant au système veineux exo-rénal.

Les lymphatiques se divisent en deux groupes :

• un groupe postérieur sus-pédiculaire qui gagne les ganglions latéro-aortiques au-dessus du pédicule rénal (puis le ganglion médiastinal de Grégoire).

L'innervation prend son origine dans le grand splanchnique gauche, dans le ganglion semi-lunaire gauche et accessoirement dans le vague. La surrénale gauche reçoit ainsi trois pédicules nerveux (Fig. 50) :

• *un plexus surréno-diaphragmatique* accompagnant les artères capsulaires supérieures ;

• *un plexus surréno-rénal,* issu du plexus rénal et accompagnant l'artère capsulaire inférieure ;

• *un plexus surréno-solaire,* le plus important comprenant un plan postéro-interne détaché de la partie terminale du grand splanchnique gauche et du ganglion surrénal, et un plan antéro-interne provenant du ganglion semi-lunaire gauche.

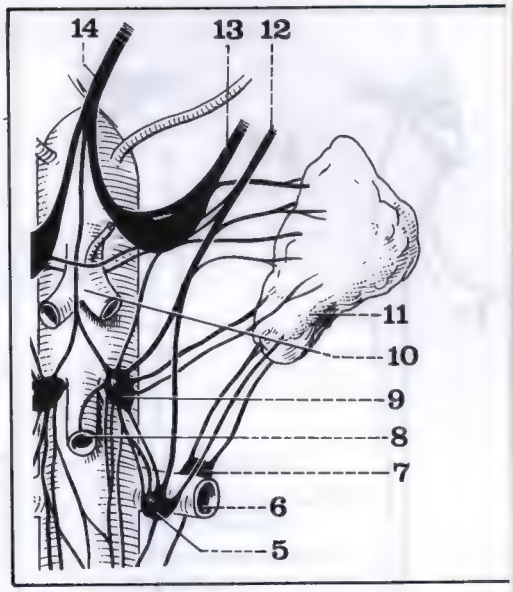

FIGURE 50

Le plexus solaire et l'innervation des surrénales.

5. Ganglion aortico-rénal gauche.
6. Artère rénale gauche.
7. Ganglion rénal postérieur (d'Hirschfeld).
8. Artère mésentérique supérieure.
9. Ganglion mésentérique supérieur.
10. Tronc cœliaque.
11. Glande surrénale gauche.
12. Nerf petit splanchnique gauche.
13. Nerf grand splanchnique gauche.
14. Nerf vague droit.

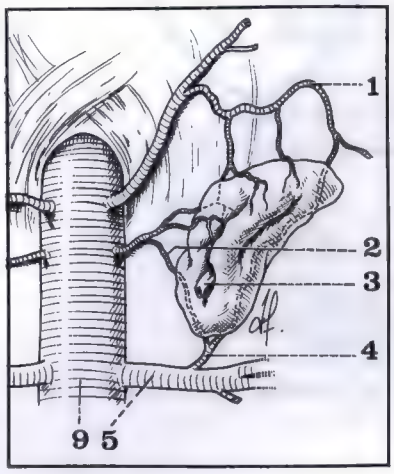

FIGURE 51

Vascularisation artérielle de la surrénale gauche.

1. Pédicule supérieur.
2. Pédicule moyen.
3. Veine principale.
4. Pédicule inférieur.
5. Artère rénale gauche.
9. Aorte abdominale.

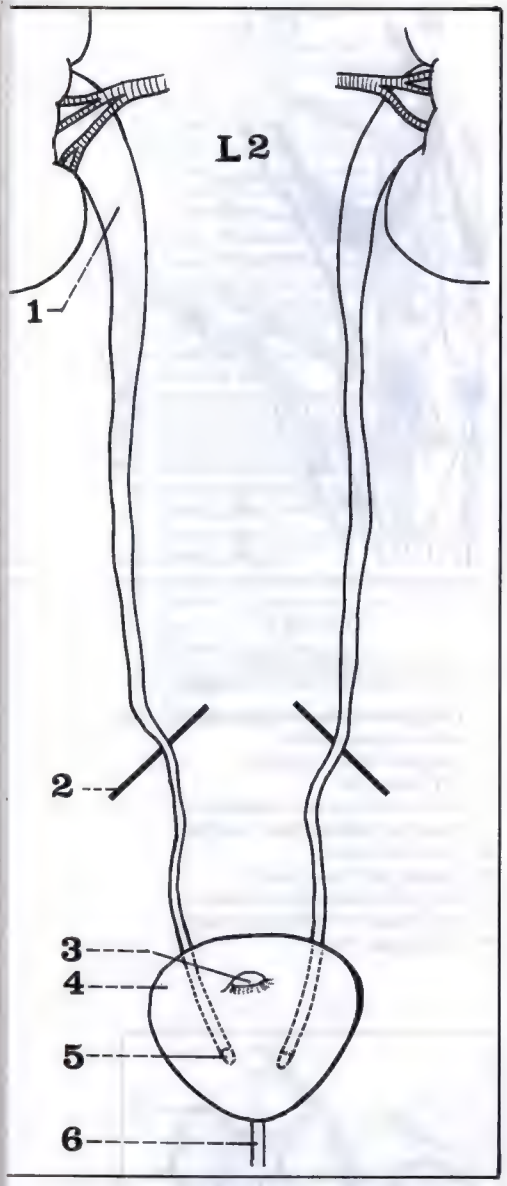

FIGURE 52

Vue d'ensemble schématique de l'uretère.

1. *Bassinet.*
2. *Détroit supérieur.*
3. *Ouraque.*
4. *Vessie.*
5. *Méat urétéral.*
6. *Urètre.*

FIGURE 52 bis

A. Aspect normal des deux uretères sur une urographie intraveineuse au temps de décompression.

B. Bifidité urétérale bilatérale.

3) Le segment lombo-iliaque de l'uretère

(Ureter) : du grec : Oureter (dérivé de ouréo = uriner)

Conduit excreteur de l'urine, faisant suite au bassinet, il s'étend depuis le pôle inférieur de celui-ci jusqu'à la vessie. Il a donc un long trajet descendant où il traverse successivement la partie inférieure de la région pariétale avant de gagner la loge viscérale et de pénétrer dans la vessie.

Dans son segment supérieur lombo-iliaque, il a un trajet vertical descendant, légèrement oblique en bas et en dedans depuis le pôle inférieur du bassinet, à hauteur de l'apophyse transverse de la première lombaire, jusqu'au détroit supérieur qu'il croise pour pénétrer dans le pelvis.

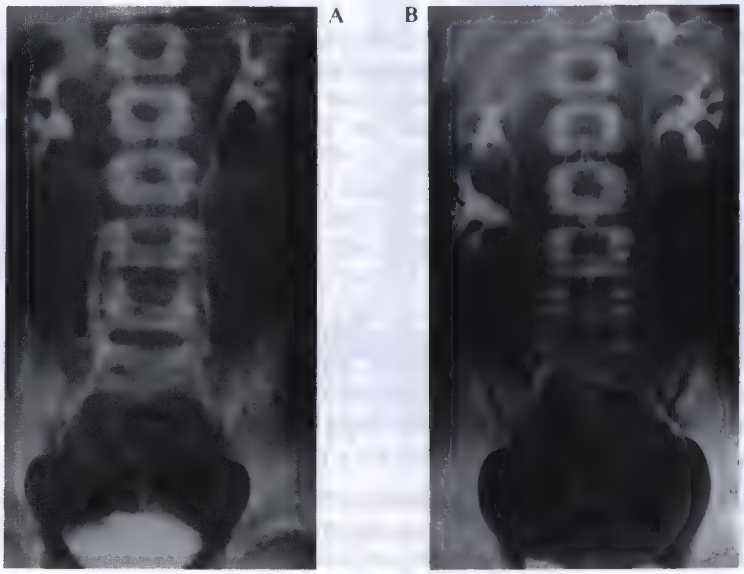

FIGURE 52 bis

GÉNÉRALITÉS

— MORPHOLOGIE. L'uretère se présente comme un tube membraneux légèrement aplati d'avant en arrière, de coloration blanchâtre reconnaissable sur le vivant à ses contractions péristaltiques.

D'une longueur de 12 à 13 cm dans son segment lombo-iliaque, il a un calibre moyen de 3 à 5 mm, et présente à ses deux extrémités, un rétrécissement apparent l'un à la jonction du bassinet, le collet, l'autre au niveau de son croisement avec le détroit supérieur. Il revêt donc classiquement, entre deux rétrécissements, un aspect fusiforme (Fig. 52 et 52 bis).

— PROJECTION OSSEUSE ET PARIÉTALE. Par rapport au plan squelettique, la partie supérieure du segment lombo-iliaque (segment lombaire) de l'uretère se projette sur une ligne verticale passant par le sommet des apophyses transverses de la colonne lombaire tandis que sa partie inférieure (segment iliaque) légèrement sinueuse se projette sur l'articulation sacro-iliaque. Par rapport à la paroi abdominale antérieure, son extrémité supérieure se projette à environ 7 cm de la ligne médiane un peu en-dessous de l'ombilic tandis que son point de croisement avec le détroit supérieur correspond au croisement de la ligne bi-iliaque (horizontale passant par les deux épines iliaques antérieures et supérieures) et une verticale passant par l'épine du pubis.

— MOYENS DE FIXITÉ. L'uretère est un organe relativement mobile, maintenu en place à sa partie supérieure par son adhérence au bord interne du rein, plus bas par son adhérence à la face postérieure du péritoine pariétal postérieur. Opératoirement en effet, bien que l'uretère fasse partie de la région rétro-péritonéale, il suit le sac péritonéal lorsque l'on décolle celui-ci du plan postérieur.

– STRUCTURE. Comme l'ensemble des voies excrétrices urinaires, l'uretère se compose de trois tuniques qui sont de la surface à la profondeur :

• une *adventice,* conjonctif porte-vaisseaux ;

• une *musculeuse* lisse formée d'un plan superficiel circulaire et d'un plan profond longitudinal ;

• une *muqueuse* lisse, de coloration gris rosé.

– VARIATIONS ET ANOMALIES. L'uretère peut présenter un certain nombre de variations :

• soit dans son trajet, avec en particulier la possibilité d'uretère rétro-cave du côté droit ;

• soit dans sa morphologie même ; il peut exister parfois un uretère double uni ou bilatéral (Fig. 52 bis) ;

• soit enfin, dans son trajet qui peut être modifié par une anomalie de la situation du rein.

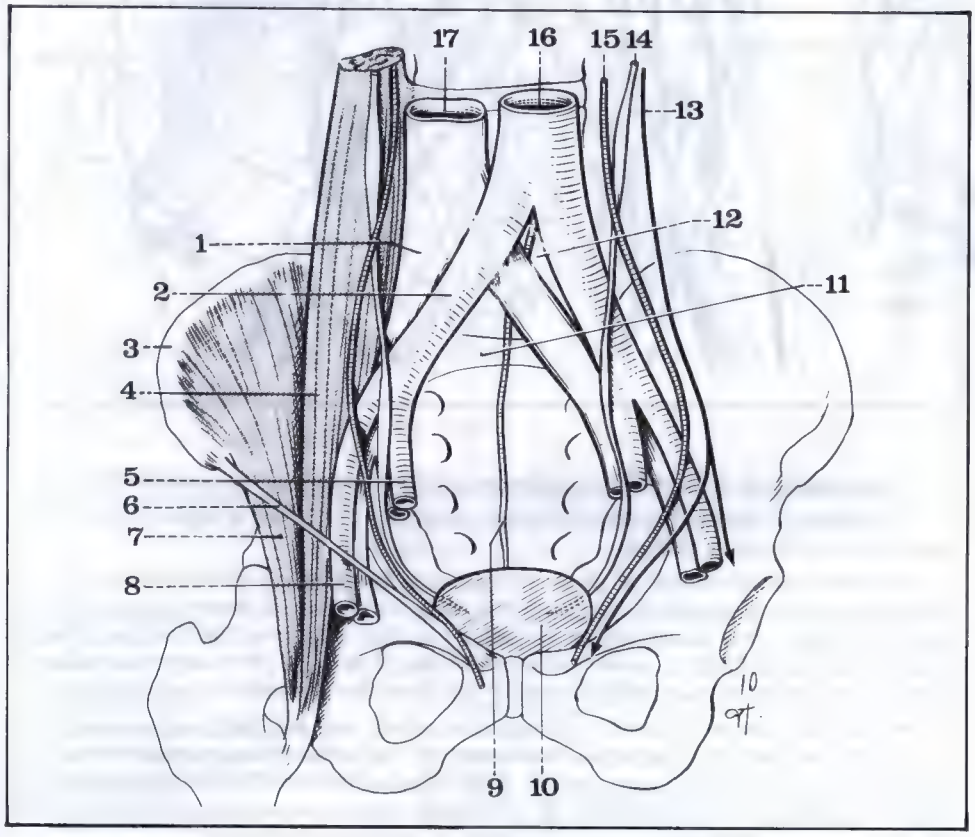

FIGURE 53

Vue antérieure des uretères lombo-iliaques.

1. *Veine iliaque primitive droite.*
2. *Artère iliaque primitive droite.*
3. *Crête iliaque.*
4. *Muscle psoas iliaque.*
5. *Artère iliaque interne.*
6. *Arcade crurale.*
7. *Muscle iliaque.*
8. *Artère fémorale.*
9. *Artère sacrée moyenne.*
10. *Vessie.*
11. *Promontoire.*
12. *Triangle inter-ilio-aortique.*
13. *Nerf génito-crural.*
14. *Uretère lombaire gauche.*
15. *Artère spermatique.*
16. *Aorte abdominale.*
17. *Veine cave inférieure.*

LES RAPPORTS DE L'URETÈRE dans son segment lombo-iliaque doivent être examinés séparément dans la région lombaire et dans le segment iliaque.

A) LES RAPPORTS DU SEGMENT LOMBAIRE de l'uretère (Fig 53) :

– **En arrière,** par l'intermédiaire du tissu cellulo-adipeux continuant la graisse para-rénale, l'uretère répond au fascia iliaca et aux insertions internes du psoas qui le séparent des apophyses transverses de la colonne lombaire.

– **En dehors,** il répond d'abord au bord interne sous-hilaire du rein auquel il est uni par des tractus fibreux, puis au muscle psoas longé par le nerf génito-crural.

– **En dedans,** les rapports sont différents à droite et à gauche :

• du côté droit, l'uretère répond à la *veine cave inférieure* et aux ganglions lymphatiques qui l'accompagnent et, plus à distance, à la chaîne sympathique lombaire ;

• à gauche, *l'aorte* reste plus à distance.

FIGURE 54

Les rapports de l'uretère lombo-iliaque.

7. *Angle colique droit.*
8. *Nerf lombaire.*
9. *Artère colique supérieure droite.*
10. *Côlon ascendant.*
11. *Tronc veineux gastro-colique.*
12. *Nerf lombaire.*
13. *Nerf lombaire.*
14. *Artère colique inférieure droite*
15. *Caecum.*
16. *Nerf fémoro-cutané droit.*
17. *Appendice.*
18. *Artère iliaque interne droite.*
29. *Côlon iliaque.*
30. *Racine secondaire du méso-sigmoïde.*
31. *Veine mésentérique inférieure.*
32. *Artère mésentérique inférieure*
33. *Côlon descendant.*
34. *Veine mésentérique supérieure.*
35. *Artère mésentérique supérieure.*
36. *Racine du mésentère.*
37. *Angle duodéno-jéjunal.*
38. *Vaisseaux coliques supérieurs gauches.*
39. *Bassinet gauche.*
40. *Rein gauche.*

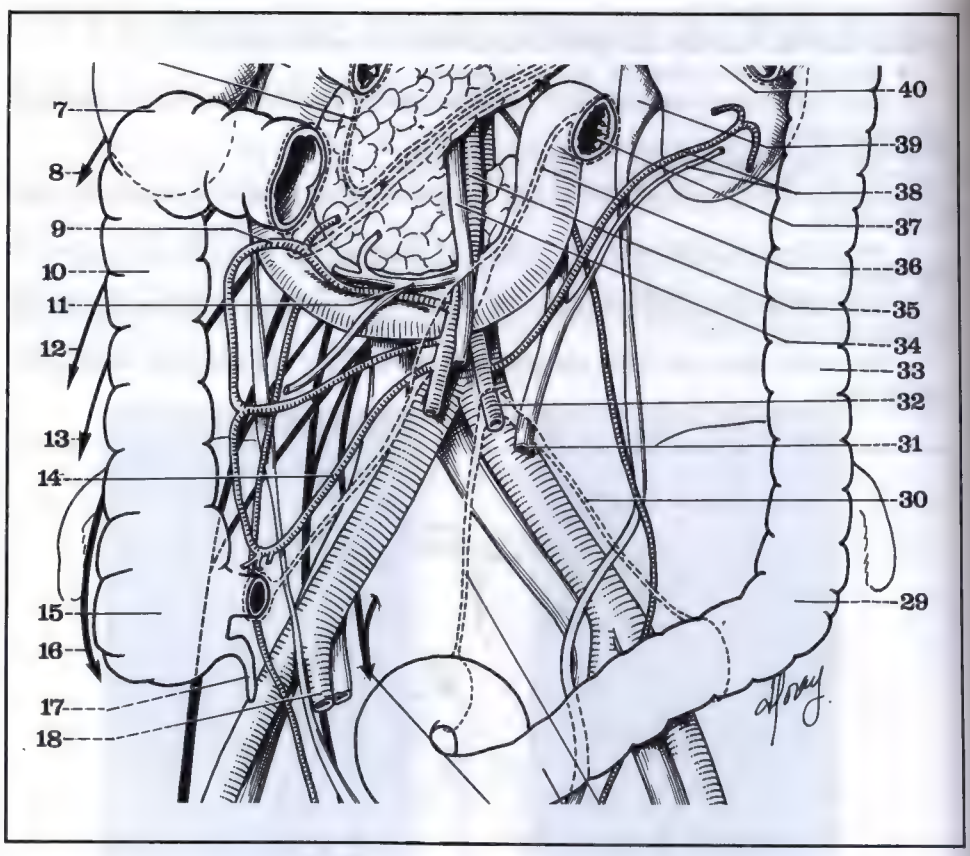

– **En avant,** les rapports sont également différents à droite et à gauche (Fig. 54) :

• **à droite,** l'uretère répond d'abord au *fascia de Treitz* qui le sépare du *deuxième duodénum* et du génu inférius.

Plus bas, au niveau de la troisième vertèbre lombaire, *le pédicule vasculaire de la gonade* (artère testiculaire chez l'homme, ovarienne chez la femme) croise obliquement de haut en bas et de dedans en dehors la face antérieure de l'uretère. Plus en avant le fascia de Toldt accole le *méso-côlon ascendant* où cheminent les vaisseaux coliques droits qui croisent donc l'uretère ; le côlon droit est situé un peu en dehors,

• **du côté gauche,** l'uretère répond dans toute son étendue au *fascia de Toldt* accolant le *méso-côlon gauche* où cheminent les vaisseaux coliques gauches qui croisent l'uretère. Le côlon dscendant est situé plus en dehors. Il est également croisé, comme à droite, par les vaisseaux de la gonade, mais, la veine, qui de ce côté se jette dans la veine rénale gauche, croise l'uretère plus haut qu'à droite.

B) LE SEGMENT ILIAQUE (Fig. 55 et 56)

Très court (3 à 4 cm) il répond :

• **En arrière,** aux *vaisseaux iliaques* qu'il croise obliquement de haut en bas et de dehors en dedans. Théoriquement, selon **la loi de Luschka*,** l'uretère *gauche* croise l'artère *iliaque primitive,* l'uretère *droit* croise l'artère *iliaque externe.* En fait, il existe des variations en fonction de la bifurcation plus ou moins précoce de l'iliaque primitive. Par l'intermédiaire des vaisseaux iliaques l'uretère entre en rapport avec la *fossette de Cuneo et Marcille* limitée en haut et en dehors par le bord interne du psoas, en dedans par le corps vertébral de la cinquième lombaire, en bas par l'aileron sacré. Dans cette fossette, en avant de l'apophyse transverse de L5, chemine le tronc lombo-sacré anastomosant la racine L5 et la racine S1 et la branche ascendante de l'artère ilio-lombaire.

Un peu plus bas, l'uretère reste proche de l'articulation sacro-iliaque.

* LUSCHKA Hubert Von (1820-1875) - Professeur d'anatomie à Tübingen.

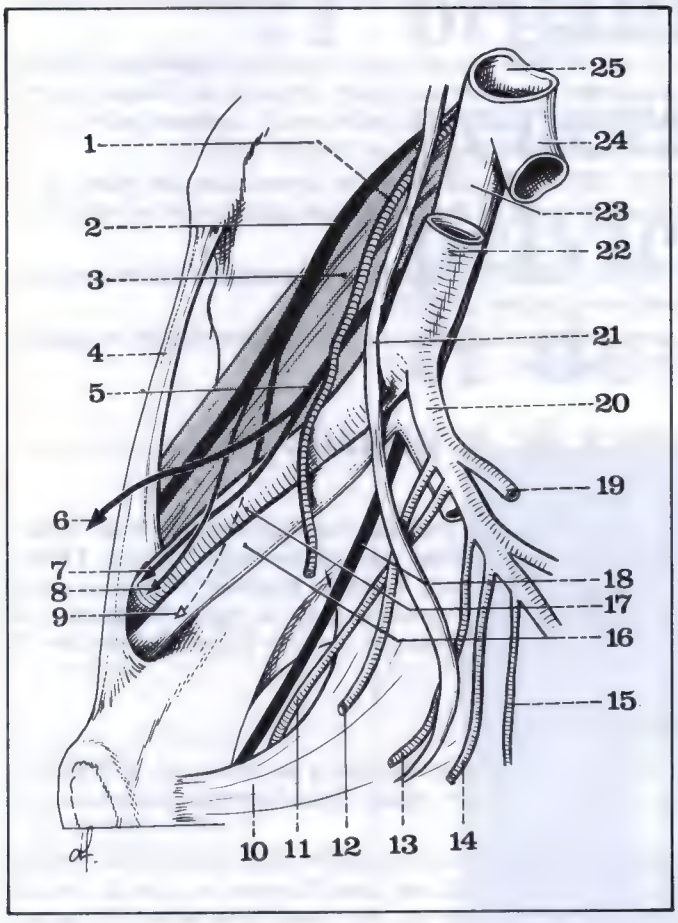

FIGURE 55

L'uretère iliaque droit.

1. *Artère gonadique.*
2. *Nerf crural.*
3. *Muscle psoas.*
4. *Arcade crurale.*
5. *Nerf génito-crural.*
6. *Branche génitale du génito-crural.*
7. *Branche crurale du génito-crural.*
8. *Rameau de l'artère fémorale.*
9. *Nerf du pectiné.*
10. *Aponévrose pelvienne*
11. *Artère obturatrice.*
12. *Artère ombilicale.*
13. *Artère génito-vésicale (supérieure).*
14. *Artère génito-vésicale (inférieure).*
15. *Artère hémorroïdale moyenne.*
16. *Veine iliaque externe.*
17. *Artère iliaque externe.*
18. *Nerf obturateur.*
19. *Artère fessière.*
20. *Artère iliaque interne.*
21. *Uretère droit.*
22. *Artère iliaque primitive droite.*
23. *Veine iliaque primitive droite.*
24. *Veine iliaque primitive gauche.*
25. *Veine cave inférieure.*

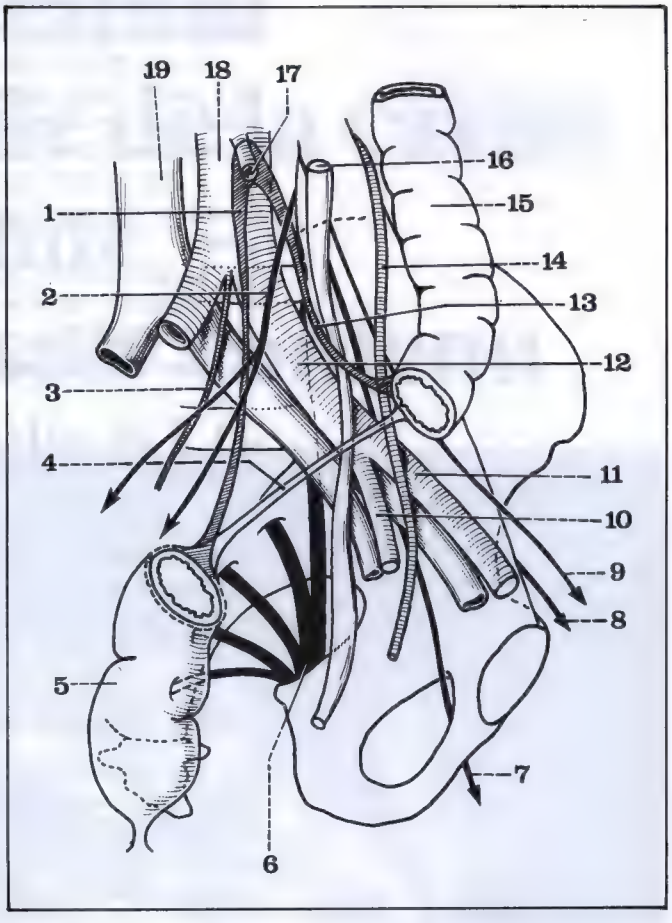

FIGURE 56

L'uretère iliaque gauche.

1. *Racine primaire du mésosigmoïde*
2. *Nerf hypogastrique supérieur (du sympathique).*
3. *Artère sacrée moyenne.*
4. *Mésosigmoïde.*
5. *Ampoule rectale.*
6. *Nerf grand sciatique gauche.*
7. *Nerf obturateur gauche.*
8. *Nerf crural gauche.*
9. *Nerf génito-crural gauche.*
10. *Artère iliaque interne gauche.*
11. *Artère iliaque externe gauche.*
12. *Artère iliaque primitive gauche.*
13. *Racine secondaire du mésosigmoïde.*
14. *Artère gonadique gauche.*
15. *Côlon descendant.*
16. *Uretère gauche.*
17. *Artère mésentérique inférieure.*
18. *Aorte abdominale.*
19. *Veine cave inférieure.*

• **En dehors,** l'uretère répond au psoas et reste proche des vaisseaux de la gonade, qui descendent parallèlement à lui.

• **En dedans,** il reste distant d'environ 2 cm de la saillie du promontoire.

• **En avant,** ses rapports péritonéaux sont différents à droite et à gauche :

• *du côté droit,* l'uretère répond à l'extrémité inférieure du mésentère et à la terminaison de l'artère iléo-cæco-colique. L'angle iléo-cæcal et l'appendice restent en principe en dehors de son trajet ;

• *du côté gauche,* l'uretère répond à la racine secondaire du mésosigmoïde puis au *mésosigmoïde* lui-même parcouru par les artères sigmoïdiennes. Il est souvent croisé par le fond de la fossette inter-sigmoïdienne.

– **VASCULARISATION ET INNERVATION.** La vascularisation du segment lombo-iliaque de l'uretère est assurée :

• DU POINT DE VUE ARTÉRIEL par une artère urétérale supérieure, branche de l'artère rénale, et par une artère urétérale inférieure, branche de l'iliaque interne qui donne des rameaux ascendants vascularisant également le segment pelvien. Ces artères forment un fin réseau anastomotique tout au long du conduit.

• DU POINT DE VUE VEINEUX, les veines se jettent dans les veines de la gonade et à la partie supérieure de la région dans les veines appartenant au cercle exo-rénal.

LES LYMPHATIQUES se rendent à la fois dans les ganglions latéro-aortiques sous-rénaux et dans les ganglions iliaques primitifs.

LES NERFS proviennent du plexus rénal et du plexus spermatique et gagnent l'uretère en accompagnant ses vaisseaux.

4) Les vaisseaux de la gonade

Destinés à assurer la vascularisation du testicule chez l'homme, celle de l'ovaire chez la femme, ils sont représentés par **l'artère testiculaire** chez l'homme, **l'artère ovarienne** chez la femme. Leur long trajet dans la région lombaire s'explique par le développement embryologique de la glande génitale dans la région lombaire et sa migration ultérieure vers les bourses chez l'homme ou vers le petit bassin chez la femme.

L'ARTÈRE GONADIQUE

— **Origine.** Elle naît de la face antérieure de l'aorte au niveau de la deuxième vertèbre lombaire, juste au-dessous de l'artère rénale et généralement au-dessus de la mésentérique inférieure.

— **Son trajet** est d'abord oblique en bas et en dehors, assez flexueux et l'amène jusqu'au détroit supérieur où il devient différent chez l'homme et chez la femme. L'artère testiculaire en effet se dirige alors en bas, en avant, et en dehors le long du psoas pour gagner l'orifice profond du canal inguinal. Elle rejoint alors les autres éléments du cordon spermatique qu'elle accompagne dans le canal inguinal pour gagner le scrotum et le testicule auquel elle est destinée.

L'artère ovarienne croise la face antérieure des vaisseaux iliaques externes et pénètre dans la partie haute du ligament large pour gagner l'ovaire (Fig. 54).

— **Rapports.** Au cours de ce trajet, l'artère gonadique descend à la face postérieure du sac péritonéal. Du côté droit, elle croise d'abord la face antérieure de la veine cave inférieure. Elle croise ensuite, comme nous l'avons vu, la face antérieure de l'uretère à hauteur de la troisième vertèbre lombaire pour descendre ensuite en dehors de lui selon un trajet parallèle.

LES VEINES GONADIQUES ont un trajet sensiblement superposable à celui des artères. Elles forment le long de l'artère une sorte de plexus anastomotique. Leur terminaison est différente à droite et à gauche. La veine droite se jette en effet dans le flanc droit de la veine cave. La veine gauche, plus longue, va se jeter dans le bord inférieur de la veine rénale gauche.

Les lymphatiques du testicule ou de l'ovaire suivent également le trajet du même pédicule et vont se terminer à la partie moyenne des ganglions latéro-aortiques.

Les nerfs proviennent du plexus mésentérique et du plexus rénal. Ils accompagnent les vaisseaux.

21 organisation générale de la cavité pelvienne et de son contenu

PLAN

Les parois.

L'espace pelvi-sous-péritonéal.

Le cloisonnement de l'espace pelvi-sous-péritonéal.

Les subdivisions de l'espace pelvi-sous-péritonéal.

Coupe sagittale de l'abdomen et du pelvis en imagerie par résonance magnétique nucléaire.

Partie inférieure de la cavité abdomino-pelvienne, le pelvis est limité à la périphérie par des parois ostéo-musculaires, en bas par un plancher musculaire qui le sépare du périnée, en haut par un toit péritonéal qui le sépare de la cavité abdominale proprement dite.

LES PAROIS DU PELVIS

• LA PAROI PÉRIPHÉRIQUE est ostéo-musculaire. Elle est représentée **du point de vue osseux** par la partie inférieure de la ceinture pelvienne, située au-dessous du détroit supérieur. Elle comprend ainsi d'avant en arrière :

- la symphyse pubienne,
- le corps du pubis,
- le trou obturateur bordé par les branches ilio et ischio-pubiennes,
- la surface quadrilatère de l'os iliaque et l'ischion,
- la partie inférieure de l'articulation sacro-iliaque,
- la face antérieure du sacrum et du coccyx enfin (Fig. 1 et 2).

FIGURE 1

Vue supérieure du bassin osseux.

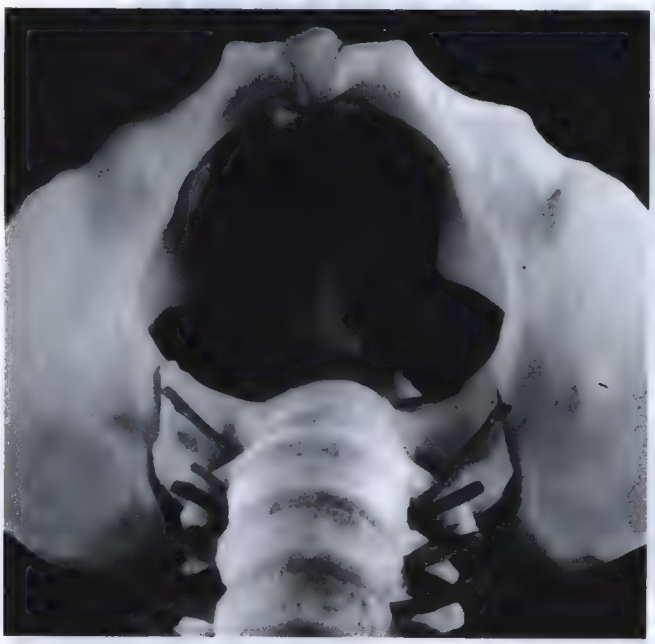

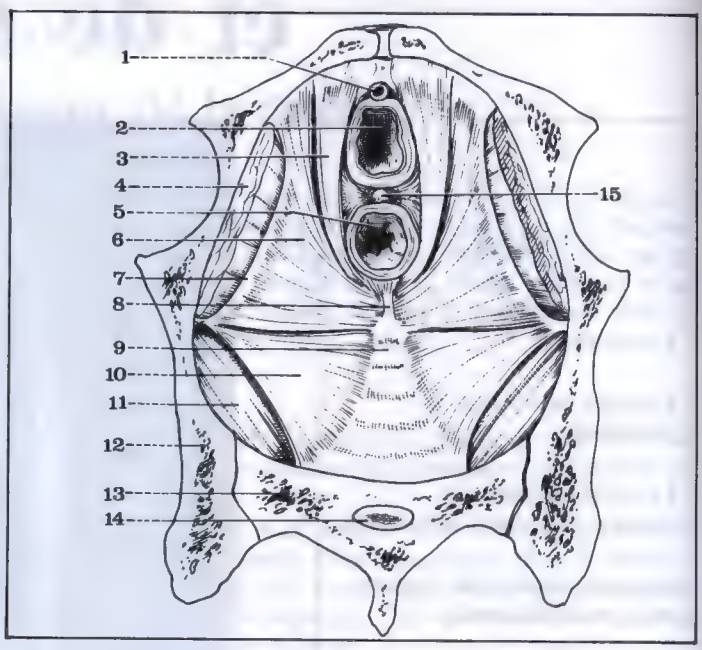

FIGURE 2

Vue supérieure du plancher pelvien chez la femme.

1. *Urètre.*
2. *Vagin.*
3. *Portion élévatrice du releveur de l'anus.*
4. *Muscle obturateur interne.*
5. *Rectum.*
6. *Portion sphinctérienne du releveur de l'anus.*
7. *Arc musculaire du releveur.*
8. *Raphé ano-coccygien.*
9. *Coccyx.*
10. *Muscle ischio-coccygien.*
11. *Muscle pyramidal du bassin.*
12. *Os iliaque sectionné.*
13. *Sacrum.*
14. *Canal sacré.*
15. *Noyau fibreux du périnée.*

Ces éléments osseux sont tapissés par **des formations musculaires** (Fig. 2) :

– muscle pyramidal du bassin en arrière, tendu de la face antérieure du sacrum au grand trochanter à travers la grande échancrure sciatique ;

– muscle obturateur interne latéralement, étendu de la face endo-pelvienne de l'os coxal jusqu'au grand trochanter à travers la petite échancrure sciatique.

• LE PLANCHER DE LA CAVITÉ PELVIENNE est musculaire, formé :

– en arrière par le muscle **ischio-coccygien** tendu obliquement en bas et en dedans, de l'épine sciatique aux dernières pièces sacrées et au coccyx ;

– plus en avant par le muscle **releveur de l'anus,** tendu de chaque côté obliquement en bas et en dedans, depuis la paroi pelvienne latérale jusqu'à la ligne médiane et à la partie inférieure des viscères pelviens (Fig. 2).

Ces deux muscles séparent la cavité pelvienne de la région du périnée.

• LA PAROI SUPÉRIEURE de la région est formée par le **péritoine pariétal pelvien** (Fig. 3 et 4). Dans sa disposition définitive celui-ci, en effet, ne descend pas jusqu'au plan du releveur. Il est soulevé et comme étayé, en particulier sur la ligne médiane, par les organes contenus dans le petit bassin et qui sont d'avant en arrière la vessie, les organes génitaux internes et le rectum. Le péritoine pariétal pelvien prend donc ainsi au niveau de ces différents organes la valeur d'un feuillet viscéral. Il dessine entre ces viscères une série de culs-de-sac qui sont d'avant en arrière :

– chez la femme, le cul-de-sac vésico-utérin et le cul-de-sac utéro-rectal ou cul-de-sac de Douglas ;

– chez l'homme il n'existe qu'un seul cul-de-sac : le cul-de-sac de Douglas séparant la vessie du rectum.

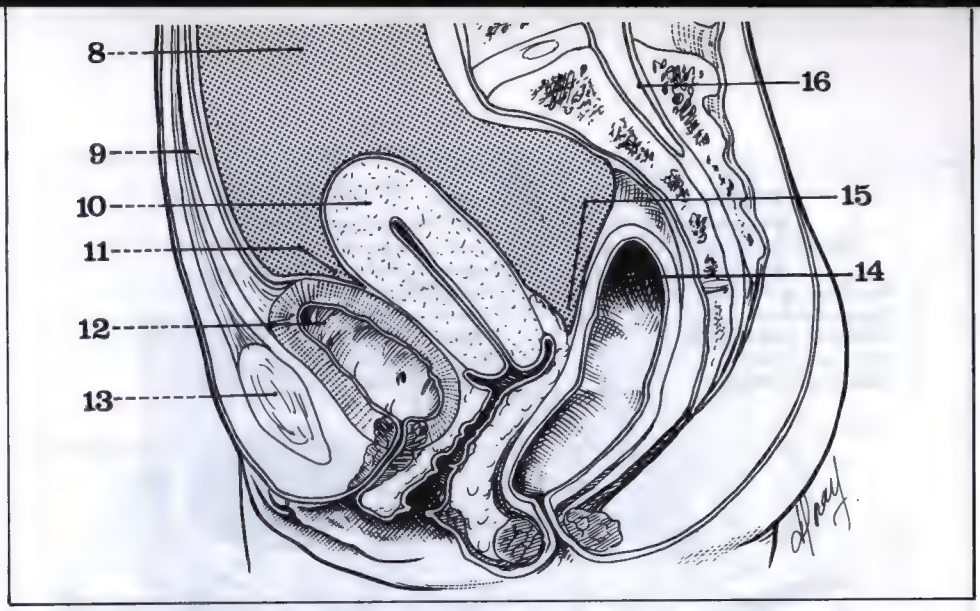

FIGURE 3

Coupe sagittale schématique de la cavité abdomino-pelvienne chez la femme.

8. *Étage sous-mésocolique de la cavité abdominale.*
9. *Canal de l'ouraque.*
10. *Utérus.*
11. *Cul-de-sac péritonéal vésico-utérin.*
12. *Vessie.*
13. *Pubis.*
14. *Rectum pelvien.*
15. *Cul-de-sac de Douglas.*
16. *Cul-de-sac dural.*

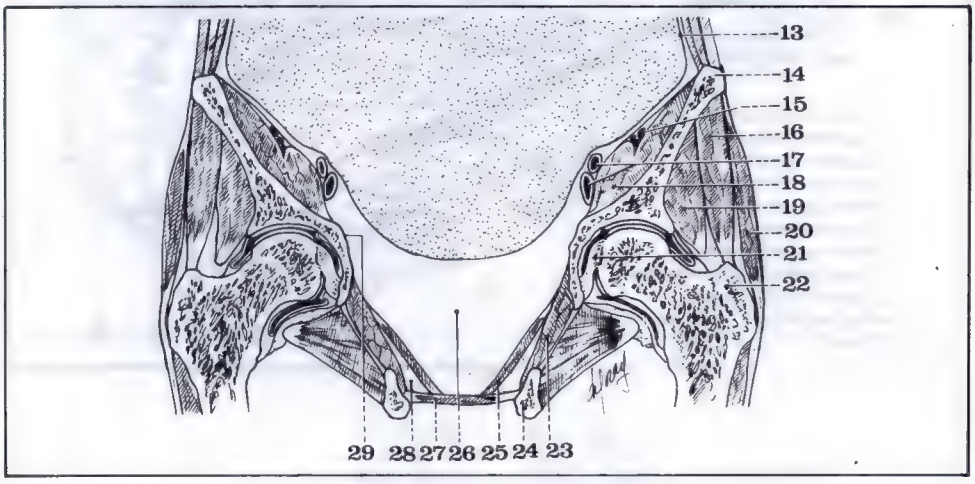

FIGURE 4

Coupe frontale schématique de la cavité abdomino-pelvienne.

13. *Péritoine pariétal.*
14. *Crête iliaque.*
15. *Nerf crural.*
16. *Muscle moyen fessier.*
17. *Vaisseaux iliaques externes.*
18. *Muscle psoas iliaque.*
19. *Muscle petit fessier.*
20. *Muscle grand fessier.*
21. *Ligament rond.*
22. *Grand trochanter.*
23. *Muscle obturateur interne.*
24. *Branches ischio-pubiennes.*
25. *Muscle releveur de l'anus.*
26. *Espace sous-péritonéal.*
27. *Plancher pelvien.*
28. *Creux ischio-rectal.*
29. *Détroit supérieur.*

L'ESPACE PELVI-SOUS-PÉRITONÉAL (Fig. 4)

Entre les parois osseuses et musculaires latérales et inférieures d'une part, la paroi supérieure péritonéale d'autre part, il existe un espace : **l'espace pelvi-viscéral sous-péritonéal.** Logeant d'une part les viscères pelviens sur la ligne médiane, d'autre part les vaisseaux et les nerfs du pelvis en ses parties latérales, cet espace pelvi-sous-péritonéal contient en outre un tissu cellulo-graisseux abondant qui se poursuit en haut avec le tissu cellulaire rétro-péritonéal, latéralement par les échancrures sciatiques, avec le tissu cellulaire de la région fessière et du périnée.

LE CLOISONNEMENT DE L'ESPACE PELVI-SOUS-PÉRITONÉAL

L'espace pelvi sous-péritonéal est cloisonné de façon certes incomplète, mais néanmoins très nette par différentes formations cellulo-fibreuses développées aux dépens des gaines vasculaires des vaisseaux pelviens et accompagnant ceux-ci dans leur trajet depuis la paroi jusqu'aux viscères ; on les a désignées sous le nom de **tentes vasculaires.** Ces cloisons ont en réalité une constitution complexe, formées qu'elles sont, non seulement d'éléments conjonctifs, mais aussi de fibres musculaires lisses, de vaisseaux et surtout d'éléments nerveux. Schématiquement ces cloisons sont au nombre de cinq :

- deux sont sagittales, ce sont les **lames sacro-recto-génito-vésico-pubiennes** de Delbet* (Fig. 12) ;
- les trois autres, transversales comprennent d'avant en arrière :
  - **l'aponévrose ombilico-prévésicale** ou tente de l'artère ombilico-vésicale ;
  - **la tente de l'artère génitale ;**
  - **la tente de l'hémorroïdale moyenne.**

* DELBET Pierre (1861-1957) - Chirurgien français (Paris).

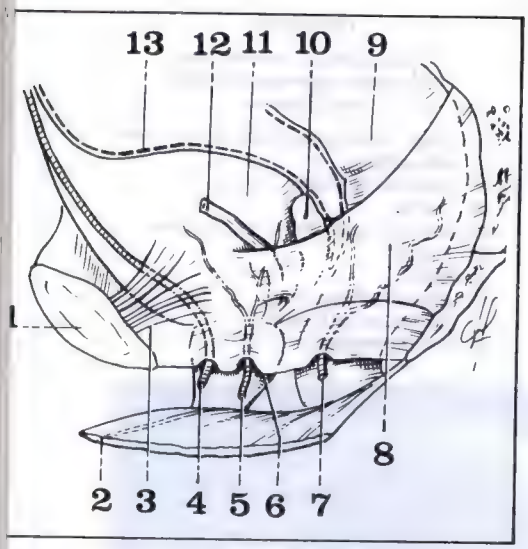

FIGURE 5

Schéma des lames sacro-recto-génito-pubiennes chez l'homme.

1. *Symphyse pubienne.*
2. *Plancher pelvien.*
3. *Ligaments pubo-vésicaux.*
4. *Artère ombilicale.*
5. *Artère génito-vésicale.*
6. *Prostate.*
7. *Artère hémorroïdale moyenne.*
8. *Partie postérieure des lames sacro-recto-génito-vésico-pubiennes.*
9. *Ampoule rectale.*
10. *Vésicule séminale.*
11. *Vessie.*
12. *Canal déférent.*
13. *Péritoine vésical.*

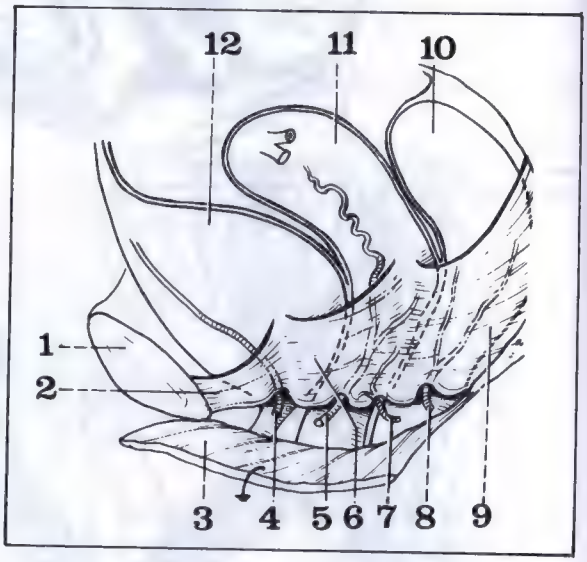

FIGURE 6

Schéma des lames sacro-recto-génito-pubiennes chez la femme.

1. *Symphyse pubienne.*
2. *Ligaments pubo-vésicaux.*
3. *Plancher pelvien.*
4. *Artère vésicale inférieure.*
5. *Artère utérine.*
6. *Lame utéro-vésicale.*
7. *Artère vaginale longue.*
8. *Artère hémorroïdale moyenne.*
9. *Ligament utéro-sacré.*
10. *Ampoule rectale.*
11. *Utérus.*
12. *Vessie.*

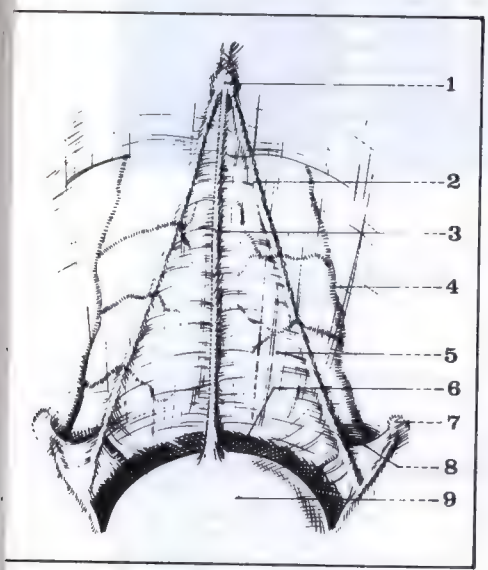

FIGURE 7

L'aponévrose ombilico-prévésicale.

1. *Ombilic.*
2. *Artère ombilicale.*
3. *Ouraque.*
4. *Artère épigastrique.*
5. *Péritoine pariétal antérieur et aponévrose ombilico-prévésicale.*
6. *Dôme vésical.*
7. *Orifice profond du canal inguinal.*
8. *Paroi postérieure du canal inguinal.*
9. *Vessie.*

a) LES LAMES SACRO-RECTO-GÉNITO-VÉSICO-PUBIENNES. Correspondant à la tente des artères hypogastriques et de leurs branches pariétales, elles sont tendues sagittalement depuis le sacrum en arrière, en dedans des trous sacrés, jusqu'à la face postérieure du pubis en avant. Dans ce long trajet antéro-postérieur, elles longent les flancs latéraux des viscères pelviens auxquels elles abandonnent quelques fibres et s'effilent progressivement d'arrière en avant. Sur leur face interne elles sont doublées et renforcées par une lame nerveuse correspondant au **plexus hypogastrique,** branche de bifurcation de la lame pré-sacrée (Fig. 5, 6 et 12).

b) L'APONÉVROSE OMBILICO-PRÉVÉSICALE correspond à la tente de l'artère ombilico-vésicale. De direction frontale elle a une forme triangulaire à sommet ombilical et à base pelvienne, sous-tendue latéralement par les cordons fibreux des deux artères ombilicales oblitérées, et par l'ouraque sur la ligne médiane (Fig. 7).

c) LA TENTE DE L'ARTÈRE GÉNITALE, de direction transversale, a une disposition différente chez l'homme et chez la femme (Fig. 8 et 9).

– **Chez l'homme** : elle est peu développée et accompagne l'artère vésiculo-déférentielle. Après avoir traversé la partie latérale de l'espace pelvi sous-péritonéal elle se prolonge dans la région médiane, immédiatement au-dessus des organes génitaux internes masculins, au-dessous du péritoine, en se confondant avec l'aponévrose prostato-péritonéale de Denonvilliers formée par l'accolement du péritoine primitif, qui descendait initialement jusqu'au plancher pelvien.

– **Chez la femme** : la tente de l'artère utérine, beaucoup plus développée forme contre le plancher pelvien une densification du tissu cellulaire : **le paramètre** qui se prolonge en dedans jusqu'au contact du col utérin et des culs-de-sac vaginaux. Il se prolonge également en avant et en arrière du col et du cul-de-sac vaginal en formant en avant la *cloison vésico-vaginale,* en arrière la *cloison recto-vaginale.*

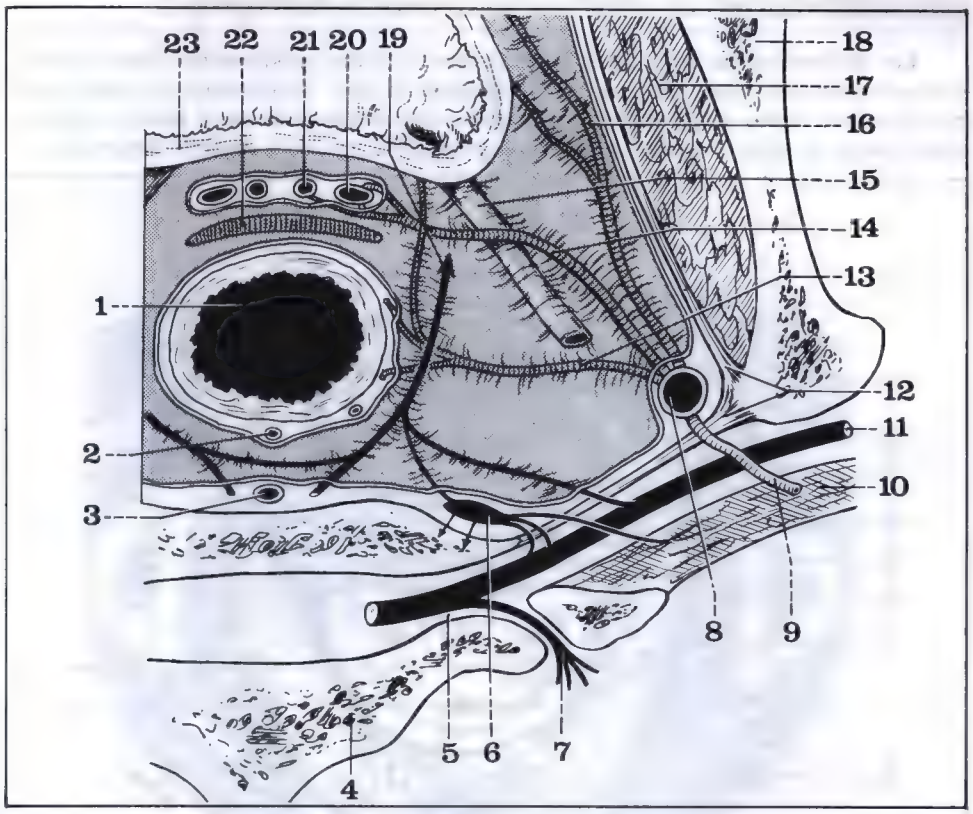

FIGURE 8

Coupe horizontale de la portion postérieure et droite du petit bassin (chez l'homme) (segment inférieur de la coupe).

1. *Ampoule rectale.*
2. *Artère hémorroïdale supérieure.*
3. *Artère sacrée moyenne.*
4. *Sacrum.*
5. *Canal sacré.*
6. *Ganglion sympathique sacré.*
7. *Branche postérieure du nerf sacré.*
8. *Artère iliaque interne.*
9. *Artère fessière.*
10. *Muscle pyramidal du bassin.*
11. *Nerf sacré.*
12. *Aponévrose pelvienne.*
13. *Artère hémorroïdale moyenne.*
14. *Artère génito-vésicale.*
15. *Uretère pelvien.*
16. *Artère ombilicale.*
17. *Muscle obturateur interne.*
18. *Os iliaque.*
19. *Branches efférentes du ganglion hypogastrique.*
20. *Vésicule séminale.*
21. *Canal déférent.*
22. *Aponévrose de Denonvilliers.*
23. *Base vésicale.*

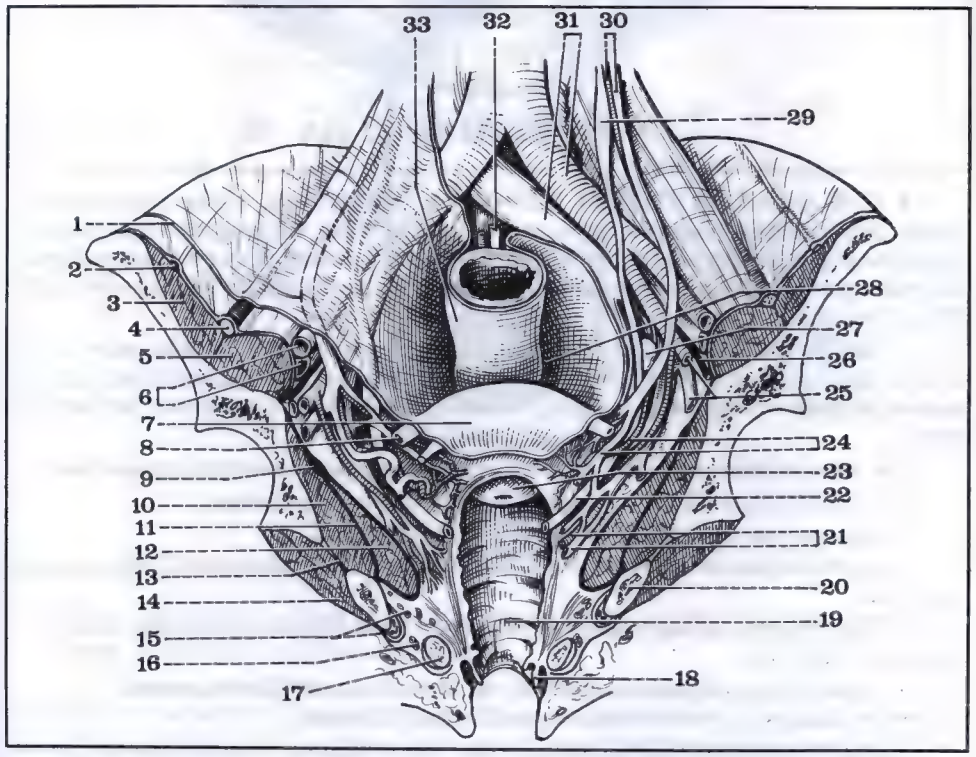

FIGURE 9

Coupe frontale schématique du bassin passant à la partie antérieure du vagin (chez la femme).

1. *Péritoine pariétal de la fosse iliaque interne.*
2. *Nerf fémoro-cutané.*
3. *Muscle iliaque.*
4. *Nerf crural.*
5. *Muscle psoas iliaque.*
6. *Vaisseaux iliaques externes.*
7. *Fond utérin.*
8. *Trompe utérine.*
9. *Aponévrose obturatrice.*
10. *Muscle obturateur interne.*
11. *Aponévrose de l'obturateur int.*
12. *Muscle releveur de l'anus.*
13. *Membrane obturatrice.*
14. *Muscle obturateur externe.*
15. *Vaisseaux honteux internes.*
16. *Vaisseaux de la grande lèvre.*
17. *Bulbe vestibulaire.*
18. *Petite lèvre.*
19. *Paroi postérieure du vagin.*
20. *Branche ischio-pubienne.*
21. *Artère et veine vaginales longues.*
22. *Uretère pelvien.*
23. *Col utérin.*
24. *Vaisseaux utérins.*
25. *Vaisseaux ombilicaux.*
26. *Nerf obturateur.*
27. *Ganglion lymphatique iliaque interne.*
28. *Gouttière latéro-rectale.*
29. *Uretère iliaque.*
30. *Vaisseaux ovariens.*
31. *Vaisseaux iliaques primitifs gauches.*
32. *Vaisseaux hémorroïdaux supérieurs.*
33. *Ampoule rectale.*

d) LA TENTE DE L'HÉMORROIDALE MOYENNE est également une cloison transversale tendue de l'iliaque interne au rectum. Elle constitue **l'aileron latéral du rectum.** Elle se confond sur les faces antérieure et postérieure du rectum avec la *gaine fibreuse du rectum.* En particulier en arrière, elle prend part à la constitution du feuillet rétro-rectal.

LES SUBDIVISIONS DE L'ESPACE PELVI-SOUS-PÉRITONÉAL

Les différentes cloisons que nous venons d'étudier subdivisent l'espace pelvi-sous-péritonéal en plusieurs loges. La division la plus importante est celle tracée par les deux lames sacro-recto-génito-vésico-pubiennes. Ces deux lames sagittales subdivisent en effet l'espace pelvi sous-péritonéal en trois régions distinctes :

FIGURE 10

Vue supérieure du pelvis chez l'homme (d'après Testut et Jacob).

1. *Ischion.*
2. *Artère fessière.*
3. *Artère ischiatique.*
4. *Artère vésicale inférieure.*
5. *Os iliaque.*
6. *Obturateur interne.*
7. *Releveur de l'anus.*
8. *Obturateur externe.*
9. *Insertion antérieure du releveur de l'anus.*
10. *Pubis.*
11. *Symphyse pubienne.*
12. *Veine pré-vésicale.*
13. *Vessie.*
14. *Vésicule séminale.*
15. *Uretère gauche.*
16. *Ampoule déférentielle gauche.*
17. *Ampoule rectale.*
18. *Sacrum.*
19. *Artère sacrée latérale.*
20. *Muscle grand fessier.*

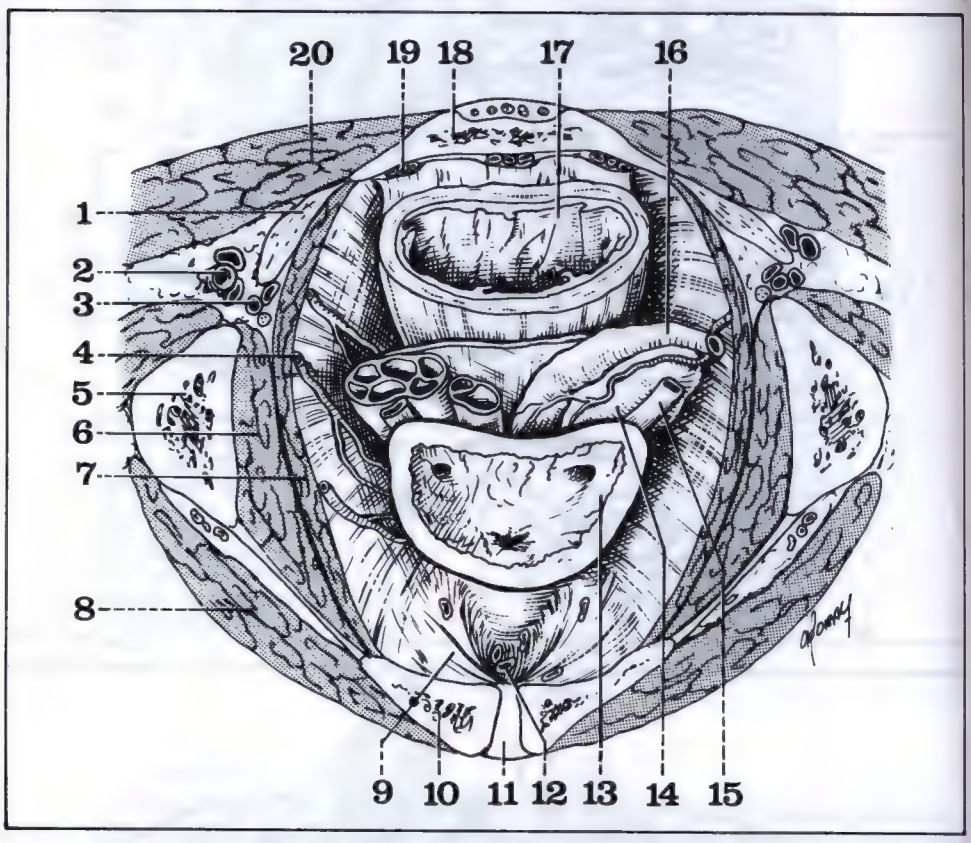

• UNE GRANDE RÉGION IMPAIRE ET MÉDIANE, située entre les deux lames, c'est la **région viscérale,** qui contient les principaux viscères pelviens : d'arrière en avant le rectum, les organes génitaux internes et la vessie. Cette région est fermée en avant par l'aponévrose ombilico-prévésicale, en arrière par le feuillet rétro-rectal (Fig. 10 et 11).

• DEUX RÉGIONS LATÉRALES, paires et symétriques, situées entre la face externe des lames et la paroi. A droite comme à gauche cette région latérale est une **région pariétale et vasculaire** occupée essentiellement par les vaisseaux et les nerfs du pelvis.

Ces deux régions sont cloisonnées à leur tour par les formations transversales.

1) LA RÉGION VISCÉRALE MÉDIANE est en effet fermée :

• en avant par l'aponévrose ombilico-prévésicale,

• en arrière par le feuillet rétro-rectal, dépendance de la tente de l'hémorroïdale moyenne.

A l'intérieur de la loge viscérale pelvienne ainsi formée, un second cloisonnement est établi par :

• l'aponévrose prostato-péritonéale de Denonvilliers* chez l'homme,

• les cloisons recto et vésico-vaginales chez la femme.

La loge viscérale peut donc être divisée, chez l'homme comme chez la femme, en **trois loges :** une *loge vésicale* en avant, une *loge génitale* à la partie moyenne, une *loge rectale* en arrière (Fig. 11 et 12).

---

* DENONVILLIERS Charles Pierre (1808-1872) - Professeur d'anatomie puis de chirurgie à Paris.

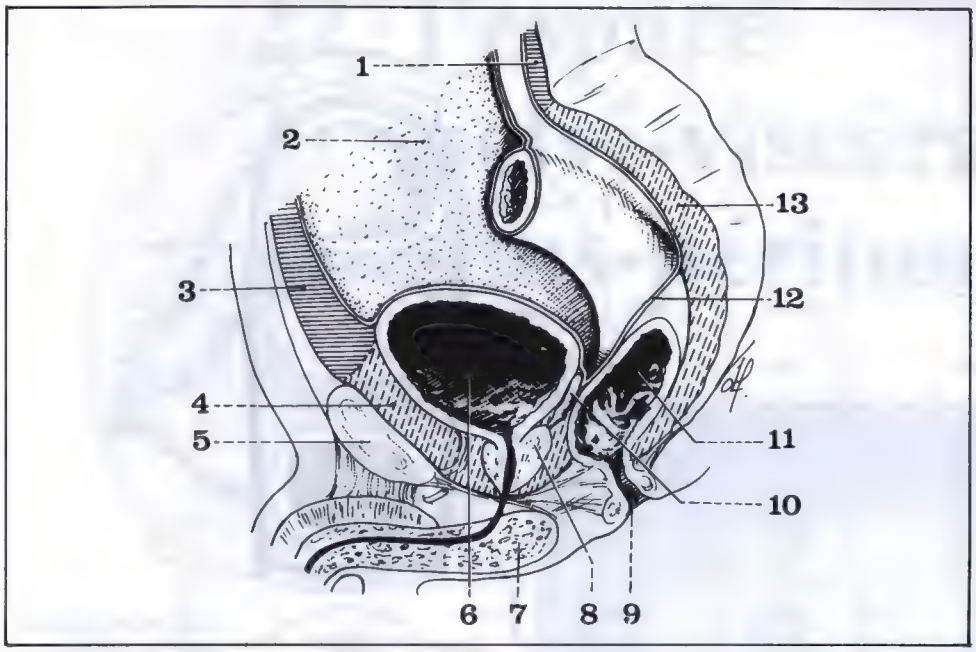

FIGURE 11

Coupe sagittale schématique du pelvis chez l'homme.

1. *Espace rétro-péritonéal.*
2. *Grande cavité péritonéale.*
3. *Espace sous-péritonéal.*
4. *Espace prévésical de Retzius.*
5. *Symphyse pubienne.*
6. *Vessie.*
7. *Bulbe urétral.*
8. *Prostate.*
9. *Canal anal.*
10. *Vésicule séminale.*
11. *Ampoule rectale.*
12. *Ligne de réflexion du péritoine rectal formant les gouttières latéro-rectales.*
13. *Espace rétro-rectal.*

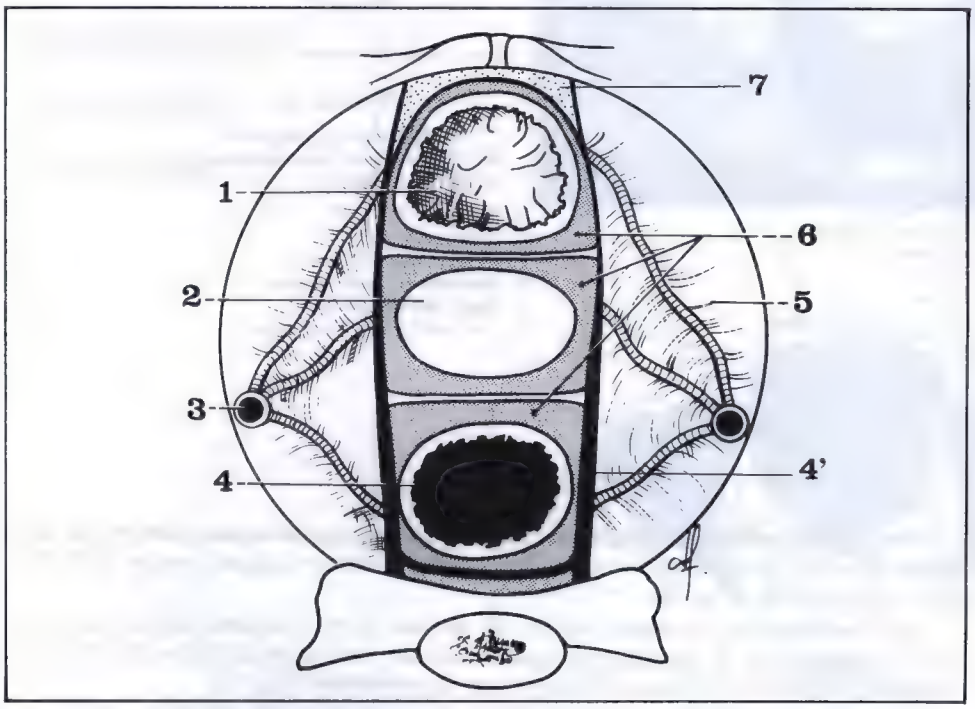

FIGURE 12

Schéma de la subdivision de l'espace pelvi-sous-péritonéal (d'après Grégoire et Oberlin).

1. *Vessie.*
2. *Loge génitale.*
3. *Artère iliaque interne.*
4. *Rectum et loge rectale.*
4' *Lame de Delbet.*
5. *Loge latéro-viscérale.*
6. *Les trois loges viscérales.*
7. *Espace prévésical.*

2) LA PARTIE LATÉRALE DE L'ESPACE PELVI SOUS-PÉRITONÉAL est également subdivisée en plusieurs régions :

• **L'espace prévésical** ou espace de Retzius, en avant, situé entre la face postérieure du pubis et l'aponévrose ombilico-prévésicale en arrière qui se prolonge sur les faces latérales de la vessie. En haut, il s'étend théoriquement jusqu'à l'ombilic entre l'aponévrose ombilico-prévésicale et la paroi abdominale antérieure (Fig. 11 et 12).

• **L'espace rétro-rectal** situé entre la face antérieure de la concavité sacrée et la face postérieure de la gaine rectale en avant et, latéralement, les ailerons du rectum. En haut, il s'étend jusqu'à la partie inférieure de la racine primitive du méso-sigmoïde au niveau de la naissance de l'artère hémorroïdale supérieure (Fig. 11).

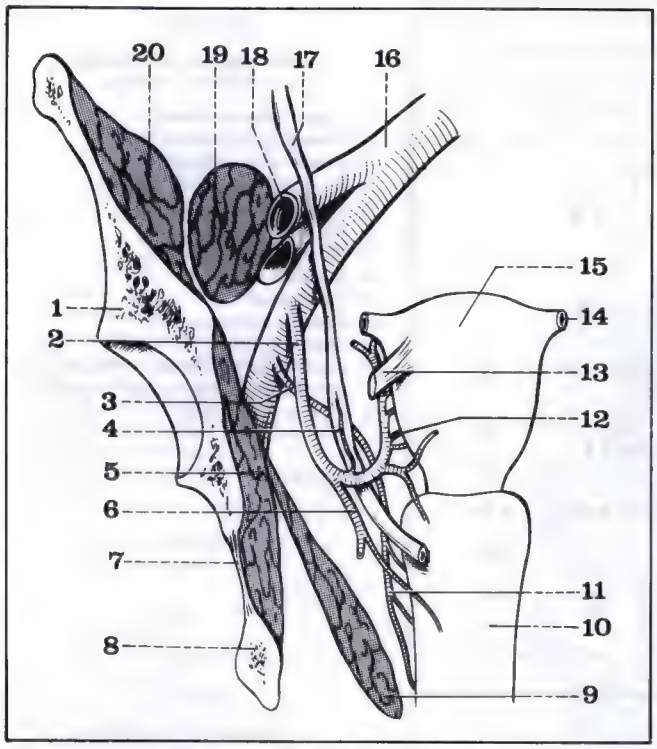

FIGURE 13

Coupe frontale schématique du pelvis de la femme et du paramètre (d'après Monod et Duhamel).

1. *Os iliaque.*
2. *Artère utérine.*
3. *Artère vaginale longue.*
4. *Artère urétérique inférieure.*
5. *Muscle obturateur interne.*
6. *Branche vésico-vaginale.*
7. *Membrane obturatrice.*
8. *Branche ischio-pubienne.*
9. *Muscle releveur de l'anus.*
10. *Vagin.*
11. *Rameaux vaginaux des artères vaginales longues.*
12. *Artères cervico-vaginales.*
13. *Ligament rond.*
14. *Corne utérine.*
15. *Fond utérin.*
16. *Artère iliaque primitive droite.*
17. *Uretère.*
18. *Artère iliaque externe.*
19. *Muscle psoas.*
20. *Muscle iliaque.*

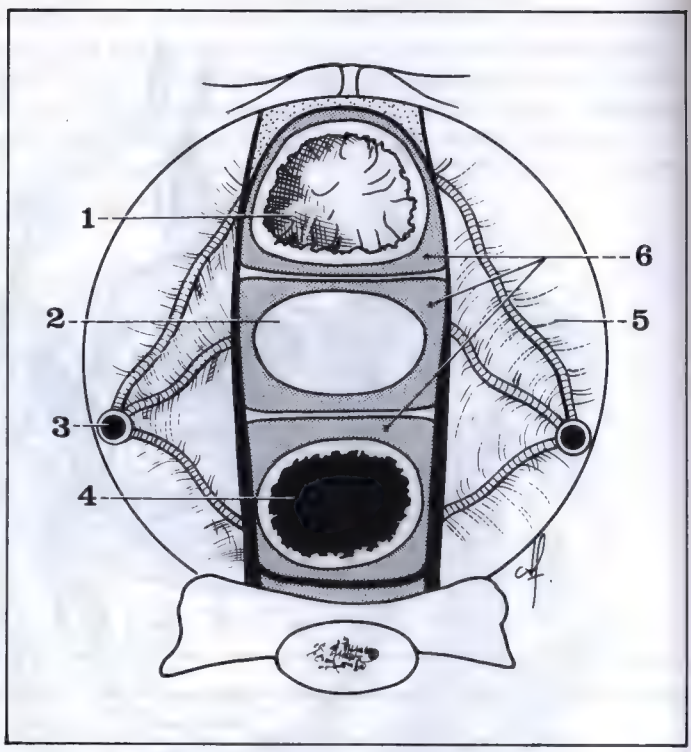

FIGURE 14

Schéma de la subdivision de l'espace pelvi sous-péritonéal (d'après Grégoire et Oberlin).

1. *Vessie.*
2. *Loge génitale.*
3. *Artère iliaque interne.*
4. *Rectum et loge rectale.*
5. *Loge latéro-viscérale.*
6. *Les trois loges viscérales.*

• **L'espace pelvi-sous-péritonéal** pariétal, parfois appelé **espace pelvi-rectal supérieur,** est situé entre la face externe des lames de l'artère iliaque interne et la paroi pelvienne latérale (Fig. 14).

• L'espace situé en regard de la loge génitale n'est vraiment individualisé que chez la femme où il constitue de part et d'autre des faces latérales de l'utérus le **ligament large** dont la base est occupée par le **paramètre** (Fig. 13).

Nous étudierons donc successivement la partie latérale, pariétale, de l'espace pelvi-sous-péritonéal, puis la loge viscérale et son contenu.

22 l'espace pelvi-viscéral sous-péritonéal

PLAN

Rebord supérieur du pelvis.

Loge latéro-viscérale.

Loge rétro-rectale.

Loge pré-vésicale.

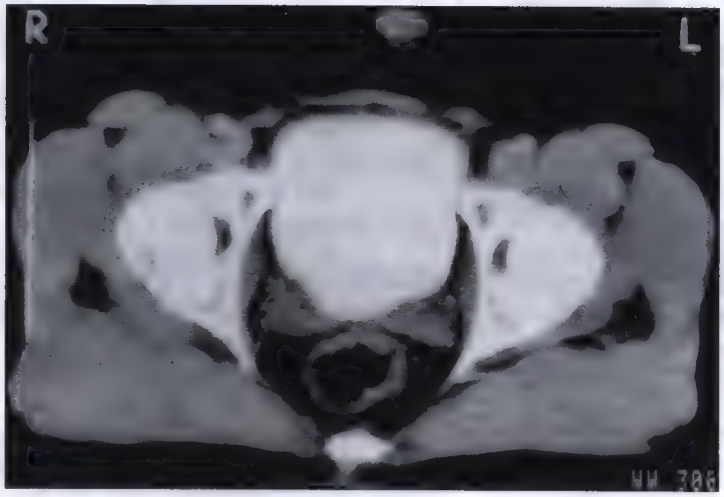

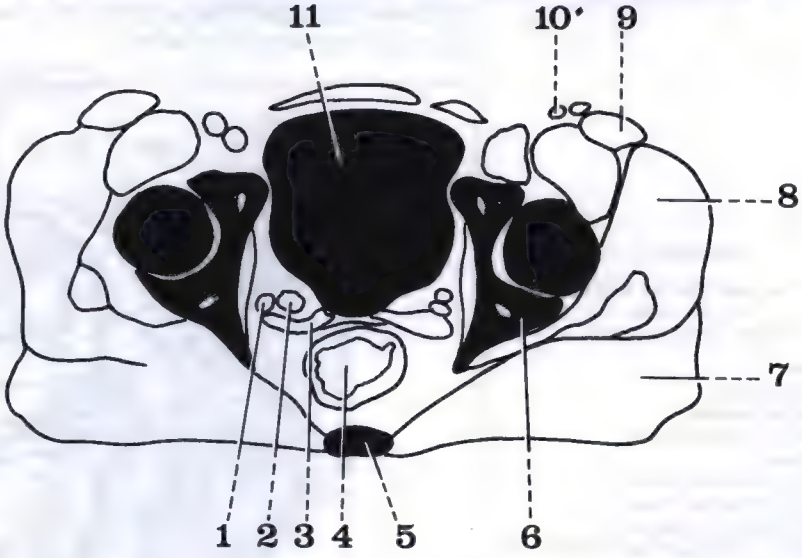

Coupe tomodensitométrique du pelvis chez l'homme.

1. *Uretère.*
2. *Canal déférent.*
3. *Vésicule séminale.*
4. *Ampoule rectale.*
5. *Coccyx.*
6. *Cotyle.*
7. *Muscle grand fessier.*
8. *Muscle moyen fessier.*
9. *Muscle couturier.*
10. *Veine fémorale.*
11. *Vessie.*

L'espace pelvi-viscéral sous péritonéal est compris entre la paroi pelvienne et les viscères du petit bassin. Entièrement sous-péritonéal, il est en continuité directe avec la région rétro-péritonéale de l'abdomen, et communique de chaque côté :

— en arrière : avec la région fessière (par les échancrures sciatiques),

— en avant : avec la région obturatrice (par le trou ischio-pubien).

FIGURE 1

Schéma de la subdivision de l'espace pelvi- sous-péritonéal (d'après Grégoire et Oberlin).

1. *Vessie.*
2. *Loge génitale.*
3. *Artère iliaque rectale.*
4. *Rectum et loge rectale.*
4' *Lame de Delbet.*
5. *Loge latéro-viscérale.*
6. *Les trois loges viscérales.*

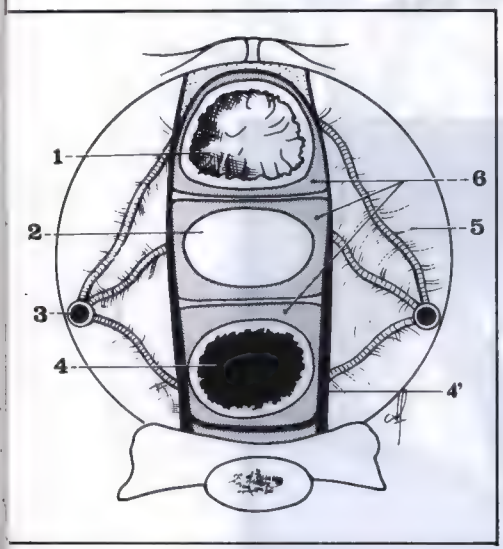

Divisions et limites (Fig. 1 et 2)

Entourant de tous côtés les viscères pelviens, l'espace pelvi-viscéral peut être décomposé en quatre loges : deux latérales, une postérieure, une antérieure

1. **LES LOGES LATERALES :** longeant de chaque côté les viscères (rectum, appareil génital, et vessie), elles sont « latéro-viscérales », limitées :

— en dehors : par la paroi pelvienne latérale,

— en dedans : par une lame fibro-vasculaire sagittale, l'aponévrose sacro-recto-génito-pubienne de Delbet.

Chaque loge latéro-viscérale, remplie d'un tissu cellulo-graisseux lâche, contient l'ensemble des vaisseaux destinés aux viscères, ainsi que les nerfs du système cérébro-spinal. Elle est plus ou moins large suivant la portion envisagée :

— *en arrière* : l'espace latéro-rectal, très haut et très large porte le nom d'« espace pelvi-rectal supérieur » ; triangulaire à la coupe, il a la forme d'un coin à base supérieure, péritonéale et à sommet inférieur, enfoncé en dehors de l'ampoule rectale,

— *au milieu* : l'espace latéro-génital est différent suivant le sexe :

– chez l'homme : il est réduit à une simple fente comprise entre les vésicules séminales et le muscle releveur de l'anus,

– chez la femme : il est plus étendu et correspond au ligament large, tendu de la face latérale de l'utérus à la paroi pelvienne,

— *en avant* : l'espace latéro-vésical est également réduit à une simple fente entre la vessie et le releveur de l'anus

2. **LA LOGE POSTERIEURE** : comprise entre l'ampoule rectale et la concavité sacrée, est « rétro-rectale ».

3. **LA LOGE ANTERIEURE** : située entre la vessie et la symphyse pubienne, est « pré-vésicale ».

Sur le bord supérieur du petit bassin, le long du détroit supérieur, circulent les vaisseaux iliaques primitifs, à la partie haute, et, dans leur prolongement, les vaisseaux iliaques externes, qui assurent la vascularisation du membre inférieur. Situés à la limite du canal iliaque et du petit bassin, ils sont plaqués contre la berge supérieure de l'espace pelvi-viscéral.

FIGURE 2

Vue supérieure du pelvis chez l'homme (d'après Testut et Jacob).

1. *Ischion.*
2. *Artère fessière.*
3. *Artère ischiatique.*
4. *Artère vésicale inférieure.*
5. *Os iliaque.*
6. *Muscle obturateur interne.*
7. *Muscle releveur de l'anus.*
8. *Muscle obturateur externe.*
9. *Insertion antérieure du releveur de l'anus.*
10. *Pubis.*
11. *Symphyse pubienne.*
12. *Veine pré-vésicale.*
13. *Vessie.*
14. *Vésicule séminale.*
15. *Uretère gauche.*
16. *Ampoule déférentielle gauche.*
17. *Ampoule rectale.*
18. *Sacrum.*
19. *Artère sacrée latérale.*
20. *Muscle grand fessier.*

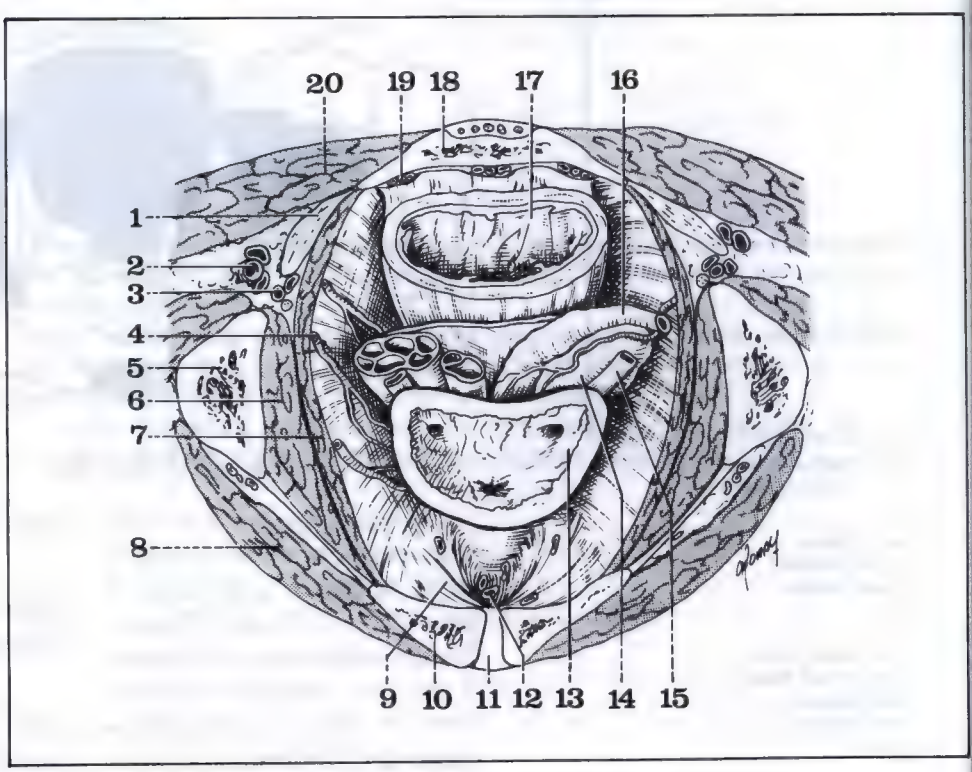

Le rebord supérieur du pelvis

LES VAISSEAUX ILIAQUES PRIMITIFS

1. ARTÈRE ILIAQUE PRIMITIVE ou iliaque commune (Arteria Iliaca Communis (Fig. 3) :

Née de la bifurcation aortique, l'iliaque primitive se divise, après 6 cm de trajet, en iliaque externe et iliaque interne.

a) **Origine** : variable suivant la situation de la bifurcation dont l'angle d'ouverture est de 60 à 70° : le plus souvent devant le corps de L4 ou le disque L4-L5.

b) **Trajet** : oblique en bas, en dehors et légèrement en avant, rectiligne chez l'enfant, avec des flexuosités chez le vieillard. (Fig. 4)

L'iliaque primitive gauche est toujours située sur un plan plus postérieur que la droite, ce qui donne à la bifurcation aortique un mouvement de torsion sur son axe.

c) **Terminaison** : par bifurcation, à hauteur du disque lombo-sacré, un peu au-dessus de l'aileron sacré ; mais des variations sont possibles, appréciées par aortographie ; chez un même sujet, l'asymétrie est habituelle.

d) **Dimensions** : longueur = 6 cm, calibre = 11 mm

e) **Collatérales** : grêles et inconstantes
— rameaux ganglionnaires, et musculaires,
— artère urétérale moyenne,
— artère ilio-lombaire (lorsqu'elle ne naît pas de l'iliaque interne).

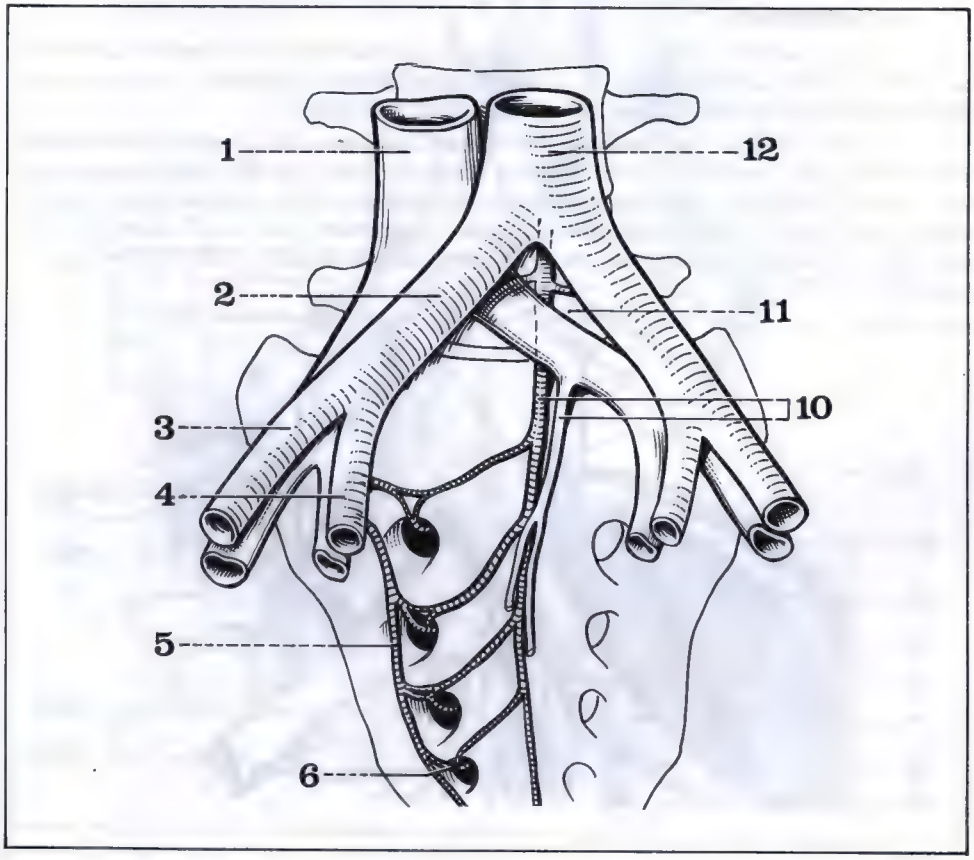

FIGURE 3

Vue antérieure du confluent aortico-cave.

1. Veine cave inférieure.
2. Artère iliaque primitive droite.
3. Artère iliaque externe droite.
4. Artère iliaque interne droite.
5. Artère sacrée latérale inférieure.
6. Quatrième trou sacré antérieur.
10. Vaisseaux sacrés moyens.
11. Triangle inter-ilio-aortique.
12. Aorte abdominale.

PLAN

LE REBORD SUPÉRIEUR DU PELVIS

Les vaisseaux iliaques primitifs :
- Artère iliaque primitive.
- Veine iliaque primitive.
- Ganglions iliaques primitifs.
- Rapports.

Les vaisseaux iliaques externes :
- Artère iliaque externe.
- Veine iliaque externe.
- Ganglions iliaques externes.
- Rapports.

FIGURE 4

Deux aortographies trans-lombaires montrant les artères iliaques primitives

A. Angle plus ouvert.
B. Angle plus fermé.

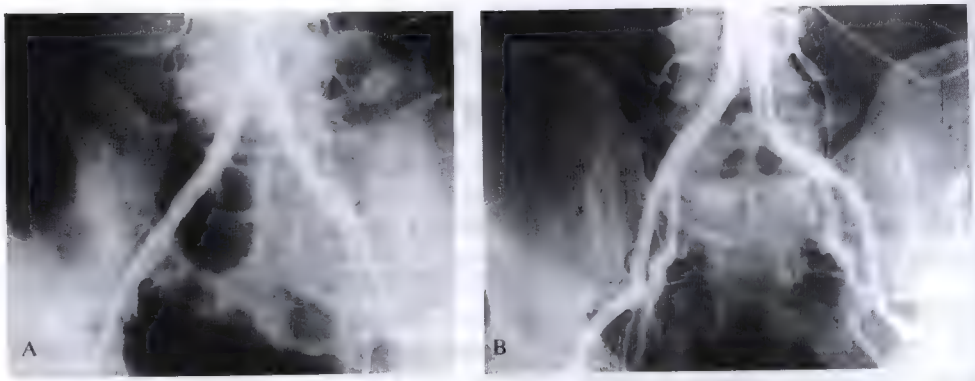

FIGURE 5

Cavographie montrant la veine iliaque primitive gauche (après injection par la veine fémorale gauche) noter l'imprégnation vésicale.

2. VEINE ILIAQUE PRIMITIVE ou iliaque commune (Vena Iliaca Communis)

a) **Origine :** plus basse que la bifurcation iliaque, devant l'articulation sacro-iliaque,

b) **Trajet** : oblique en haut et en dedans, avec une direction plus verticale pour la veine droite, (Fig. 5)

— à droite : la veine est postérieure à son artère, puis lui devient postéro-externe,

— à gauche : la veine est franchement interne à son artère, puis elle croise obliquement la bifurcation bi-iliaque, en délimitant le triangle inter-ilio-aortique ; elle s'engage enfin sous l'artère iliaque primitive droite.

c) **Terminaison** : le confluent veineux se fait à droite de la ligne médiane, derrière l'artère iliaque primitive droite. (Fig. 6)

d) **Dimensions :**

longueur = 5,5 cm à droite, et 7,5 cm à gauche,
calibre : important, surtout à gauche = 16 à 18 mm

e) **Collatérales :**

— *veine sacrée moyenne :* longeant l'artère homonyme en avant du sacrum, et se jetant le plus souvent dans la veine iliaque primitive gauche ; la veine sacrée moyenne est parfois dédoublée sur une partie de son trajet.

— *veine lombaire ascendante :* née du bord supérieur de la veine, et remontant le long du rachis lombaire, entre les deux plans du psoas, où elle s'anastomose avec les veines lombaires ; par rapport au plexus lombaire, elle est antérieure dans sa moitié inférieure, et postérieure dans sa moitié supérieure ; avec la 12e veine intercostale, elle constitue la racine externe de la veine grande azygos, et de l'hémi-azygos à gauche (Fig. 6).

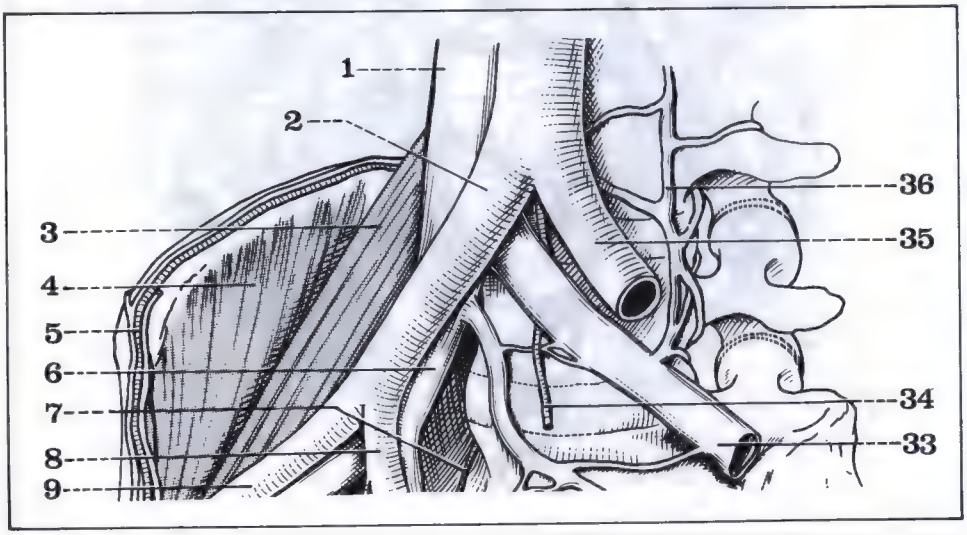

FIGURE 6

Les vaisseaux iliaques primitifs.

1. Veine cave inférieure.
2. Artère iliaque primitive droite.
3. Muscle psoas droit.
4. Muscle iliaque droit.
5. Artère circonflexe iliaque profonde.
6. Veine iliaque primitive droite.
7. Artère ilio-lombaire.
8. Artère iliaque interne.
9. Artère iliaque externe.
33. Veine iliaque primitive gauche.
34. Artère sacrée moyenne.
35. Artère iliaque primitive gauche.
36. Veine lombaire ascendante.

3. GANGLIONS ILIAQUES PRIMITIFS (Fig. 7 et 8)

Trois groupes de ganglions lymphatiques, dans le prolongement des ganglions iliaques externes, drainent également la chaîne iliaque interne.

a) **Groupe externe :** latéro-artériel, avec 1 à 3 ganglions répartis entre l'artère iliaque primitive et le psoas.

b) **Groupe moyen** : rétro-veineux, avec 2 ganglions placés devant le nerf obturateur, dans la fossette ilio-lombaire.

c) **Groupe interne** : commun aux deux côtés, avec 2 à 4 ganglions situés dans l'angle d'écartement des deux artères iliaques primitives, devant la veine iliaque primitive gauche ; ils forment les ganglions du promontoire.

d) **Voies afférentes** : ces ganglions drainent la lymphe :

— des chaînes iliaques externe et interne,

— et, pour les ganglions du promontoire, de la prostate, chez l'homme ,de l'utérus et du vagin chez la femme.

e) **Voies efférentes :**

— *pour le groupe externe :*

— à droite : les ganglions pré et latéro-caves,

— à gauche : les ganglions latéro-aortiques gauches

— *pour le groupe moyen :*

— à droite : les ganglions rétro-caves,

— à gauche : les ganglions rétro-aortiques et latéro-aortiques gauches.

— *pour le groupe interne* (promontoire)

— en avant : les ganglions pré et latéro-aortiques,

— en arrière : les ganglions rétro-aortiques

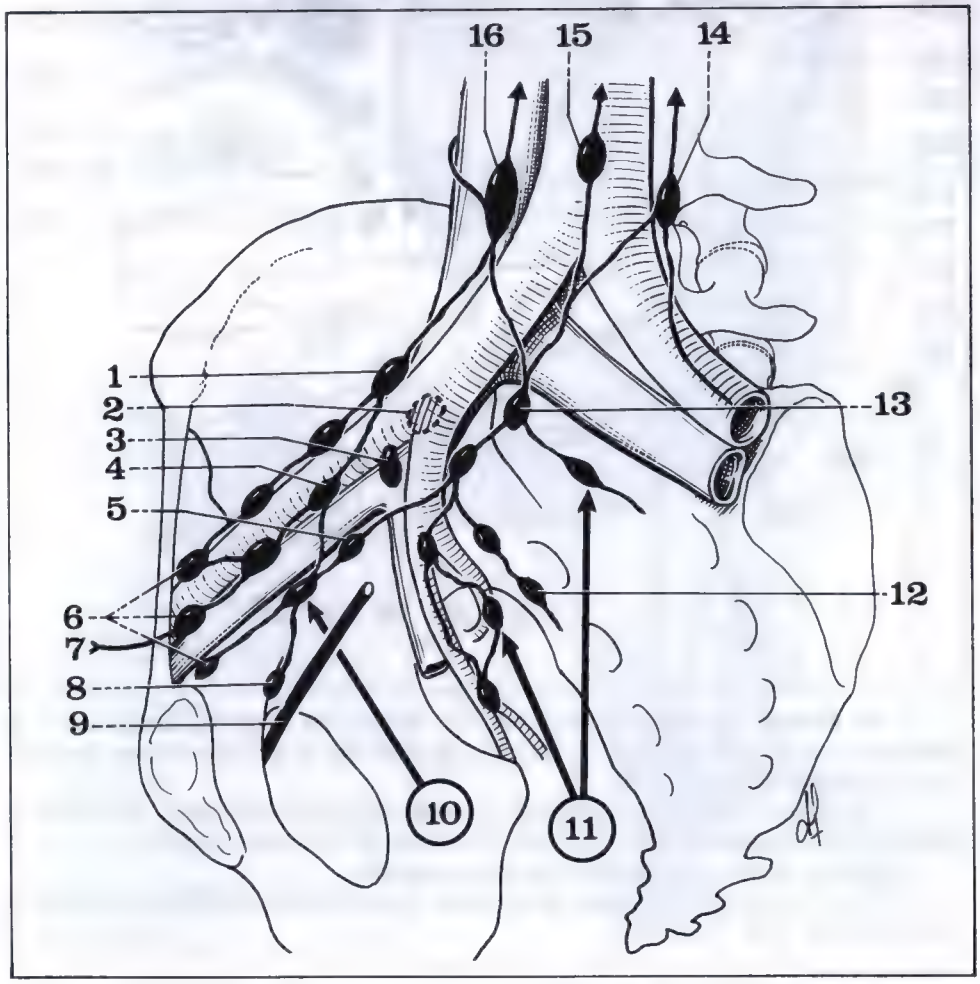

FIGURE 7

Lymphographie montrant les deux chaînes iliaques primitives.

FIGURE 8

Les ganglions lymphatiques iliaques (d'après Monod et Duhamel).

1. *Groupe externe (iliaque primitif).*
2. *Groupe moyen (iliaque primitif).*
3. *Ganglion de la fourche (iliaque externe).*
4. *Groupe moyen (iliaque externe).*
5. *Groupe interne (iliaque externe).*
6. *Ganglions rétro-cruraux (iliaque externe).*
7. *Chaîne épigastrique.*
8. *Ganglion du trou obturateur (Rouvière).*
9. *Nerf obturateur.*
10. *Afférents de la vessie et de l'utérus. (vers le ganglion de Leveuf et Godard).*
11. *Afférents du rectum.*
12. *Groupe postérieur (iliaque interne).*
13. *Ganglion du promontoire (iliaque primitif).*
14. *Ganglion latéro-aortique.*
15. *Ganglion pré-aortique.*
16. *Ganglion pré-cave.*

4. RAPPORTS

— **en arrière :** le plan vasculaire iliaque primitif (d'avant en arrière = artère, veine, lymphatiques) forme le couvercle de la *fossette de Cunéo et Marcille** (ou fossette ilio-lombaire) (Fig. 9),

dont l'aileron sacré est le fond,
le flanc de L5 et le promontoire, la berge interne,
le bord interne du psoas, la berge externe
et qui contient :

le tronc lombo-sacré (issu de L4 et L5) le nerf obturateur, l'artère ilio-lombaire, la veine lombaire ascendante, la partie terminale du sympathique lombaire, et le groupe rétro-vasculaire des ganglions iliaques primitifs ; sur la ligne médiane, la veine primitive gauche est croisée en arrière par l'artère sacrée moyenne

FIGURE 9

Coupe horizontale passant par le côlon iliaque (d'après Paturet) (segment inférieur de la coupe).

1. *Séreuse colique.*
2. *Artère colique gauche.*
3. *Vaisseaux gonadiques gauches.*
4. *Nerf génito-crural gauche.*
5. *Fossette inter-sigmoïde.*
6. *Uretère gauche.*
7. *Artères sigmoïdiennes.*
8. *Artère iliaque primitive gauche.*
9. *Veine iliaque primitive gauche.*
10. *Vaisseaux mésentériques inférieurs.*
11. *Artère sacrée moyenne.*
12. *Péritoine pariétal postérieur.*
13. *Corps de L5 (portion inférieure).*
14. *Fossette de Cunéo et Marcille.*
15. *Vaisseaux ilio-lombaires gauches.*
16. *Ganglion lymphatique.*
17. *Masse sacro-lombaire gauche.*
18. *Sacrum.*
19. *Ligament interosseux de la sacro-iliaque.*
20. *Os iliaque.*
21. *Ganglion lymphatique.*
22. *Muscle grand fessier gauche.*
23. *Muscle moyen fessier gauche.*
24. *Aponévrose fessière.*
25. *Muscle iliaque gauche.*
26. *Vaisseaux fessiers.*
27. *Veine lombaire ascendante gauche.*
28. *Nerf obturateur gauche.*
29. *Muscle psoas gauche.*
30. *Nerf crural gauche.*
31. *Nerf fémoro-cutané gauche.*
32. *Fascia de Toldt gauche.*
33. *Gouttière pariéto-colique gauche.*
34. *Côlon iliaque gauche.*

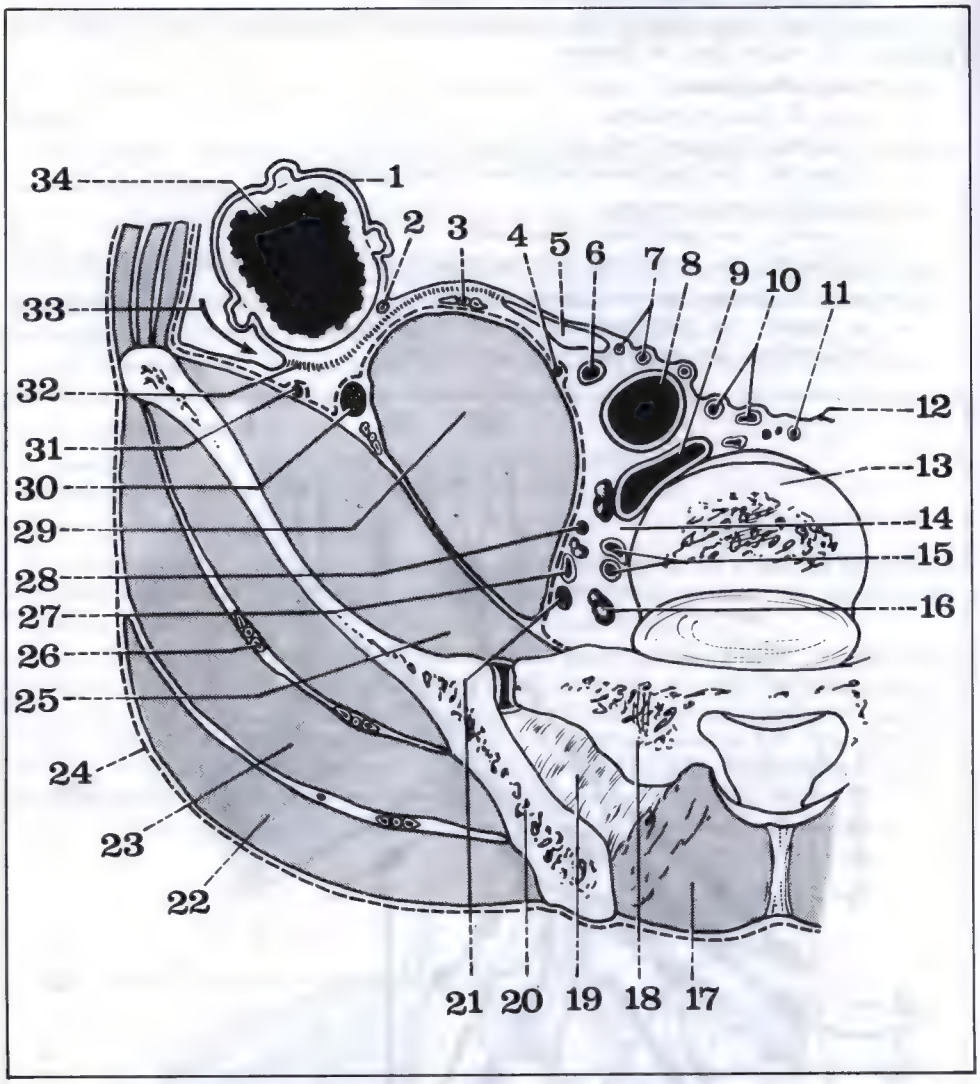

— **en dedans :** la saillie du promontoire, formée par le disque lombo-sacré est parcourue par le nerf pré-sacré, et un peu à gauche, par la racine primaire du méso-côlon sigmoïde (Fig. 10 et 11),

— **en dehors :** le nerf génito-crural, à la face antérieure du psoas, les vaisseaux génitaux, et uniquement à droite, la portion basse de l'uretère lombaire,

à gauche, la racine secondaire du méso-sigmoïde,
à droite, la portion terminale de la racine du mésentère, parallèle et sus-jacente aux vaisseaux (Fig. 10 et 11).

* CUNÉO et MARCILLE (cf. page 2070).

FIGURE 10

Les racines du mésosigmoïde.

3. Racine secondaire du mésosigmoïde.
4. Artère iliaque primitive gauche.
5. Racine primaire du mésosigmoïde
6. Uretère pelvien gauche.
7. Artère iliaque interne gauche.
8. Artère iliaque externe gauche.

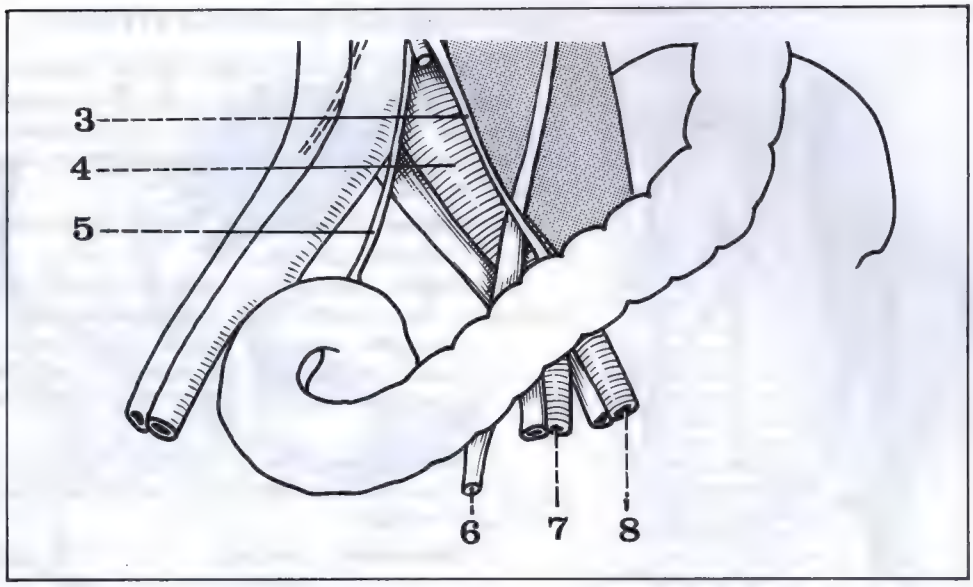

— **en avant** : l'artère iliaque primitive est sous-péritonéale, mais, du côté gauche, elle est chevauchée par :

— le méso sigmoïde et les artères sigmoïdiennes,

— l'uretère, croisant l'iliaque primitive, à 15 mm au-dessus de sa bifurcation, selon la classique « loi de Luschka » sujette à des variations. (Fig. 11)

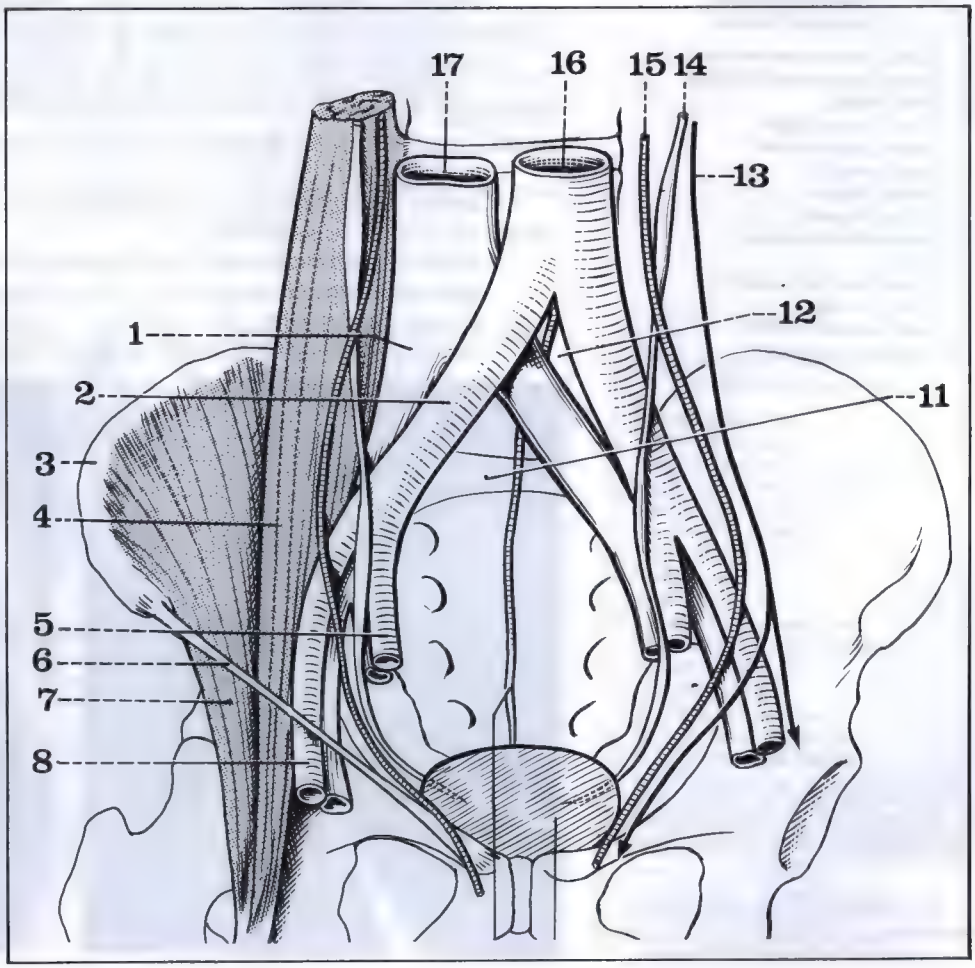

FIGURE 11

Vue antérieure des vaisseaux iliaques.

1. Veine iliaque primitive droite.
2. Artère iliaque primitive droite.
3. Crête iliaque.
4. Muscle psoas iliaque.
5. Artère iliaque interne.
6. Arcade crurale.
7. Muscle iliaque.
8. Artère fémorale.
11. Promontoire.
12. Triangle inter-ilio-aortique.
13. Nerf génito-crural.
14. Uretère lombaire gauche.
15. Artère gonadique.
16. Aorte abdominale.
17. Veine cave inférieure.

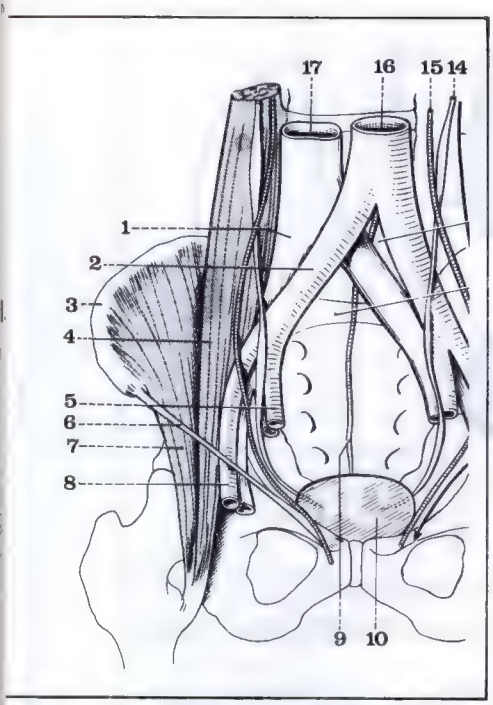

FIGURE 12

Vue antérieure des vaisseaux iliaques.

1. *Veine iliaque primitive droite.*
2. *Artère iliaque primitive droite.*
3. *Crête iliaque.*
4. *Muscle psoas iliaque.*
5. *Artère iliaque interne.*
6. *Arcade crurale.*
7. *Muscle iliaque.*
8. *Artère fémorale.*
9. *Artère sacrée moyenne.*
10. *Vessie.*
14. *Uretère lombaire gauche.*
15. *Artère gonadique.*
16. *Aorte abdominale.*
17. *Veine cave inférieure.*

LES VAISSEAUX ILIAQUES EXTERNES

1. ARTÈRE ILIAQUE EXTERNE (Arteria Iliaca Externa)

Branche de bifurcation externe de l'iliaque primitive, elle ne donne que deux collatérales sur son trajet, et devient fémorale commune après son passage sous l'arcade crurale : elle est donc essentiellement destinée à irriguer le membre inférieur (Fig. 12 et 13).

a) **Origine** : à hauteur du disque lombo-sacré, à 3,5 cm de la ligne médiane à droite, à 4,5 cm à gauche.

b) **Trajet** : oblique en bas, en avant et en dehors, en suivant la ligne innominée, tout en dessinant deux courbures :

— l'une peu marquée, à concavité interne,

— l'autre très marquée, à concavité antérieure la « courbure sous-psoïque », qui la fait plonger dans le pelvis. Ces courbures sont surtout nettes chez l'adulte âgé.

c) **Terminaison** : sous l'arcade crurale, avec un léger changement de direction, dessinant un angle de 140° à sinus interne entre l'iliaque externe et la fémorale commune.

d) **Dimensions** : longueur = 10 à 12 cm, plus importante chez la femme, calibre = 9 à 10 mm.

e) **Collatérales** : à part des rameaux sans grande importance, pour les ganglions lymphatiques et le psoas, deux branches doivent être étudiées.

1) **Artère épigastrique** ou épigastrique inférieure (A. Epigastrica Inferior) : assez volumineuse, elle naît du versant interne de l'iliaque externe, à 1 cm en amont de l'arcade crurale ; puis elle décrit trois segments (Fig. 14) :

– crosse à concavité supéro-externe, encadrant l'orifice inguinal profond, et s'opposant chez l'homme à la crosse du canal déférent ;

– oblique en haut et en dedans, sous le fascia transversalis ;

– verticale, à partir de l'arcade de Douglas, dans la gaine du grand droit de l'abdomen, où elle se termine à hauteur de l'ombilic en s'anastomosant dans le muscle avec la branche abdominale de l'artère mammaire interne ;

– *collatérales :*

– artère funiculaire ou crémastérienne (A. Cremasterica) destinée aux enveloppes du cordon spermatique,

– artère du ligament rond, son équivalent chez la femme,

– rameau anastomotique avec l'artère obturatrice,

– rameau sus-pubien,

– rameaux musculaires pour le grand droit et les trois muscles larges.

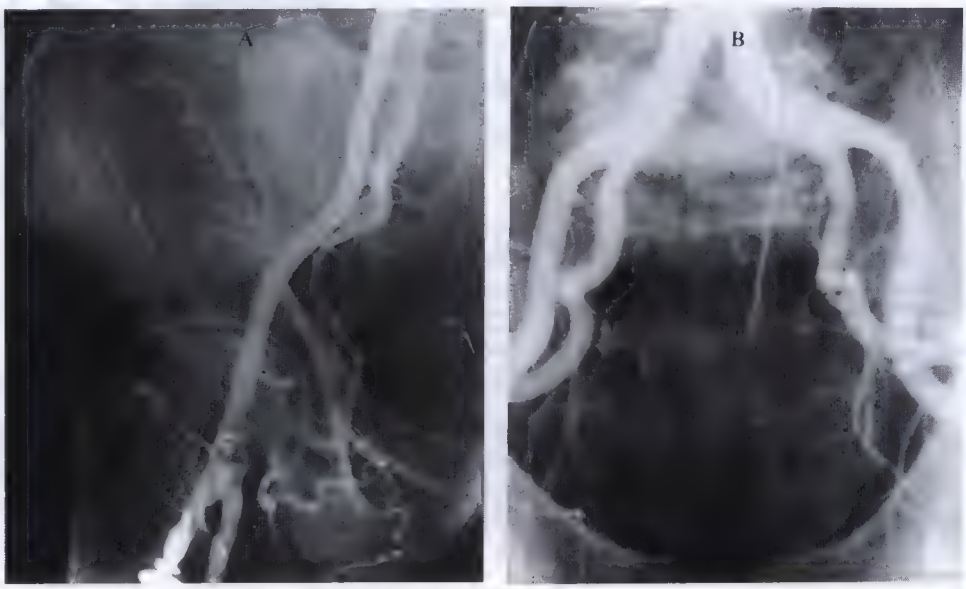

FIGURE 13

A. Artériographie rétrograde de l'artère iliaque externe droite (après injection dans l'artère fémorale droite).

B. Aortographie trans-lombaire montrant de chaque côté les artères iliaques externes et internes.

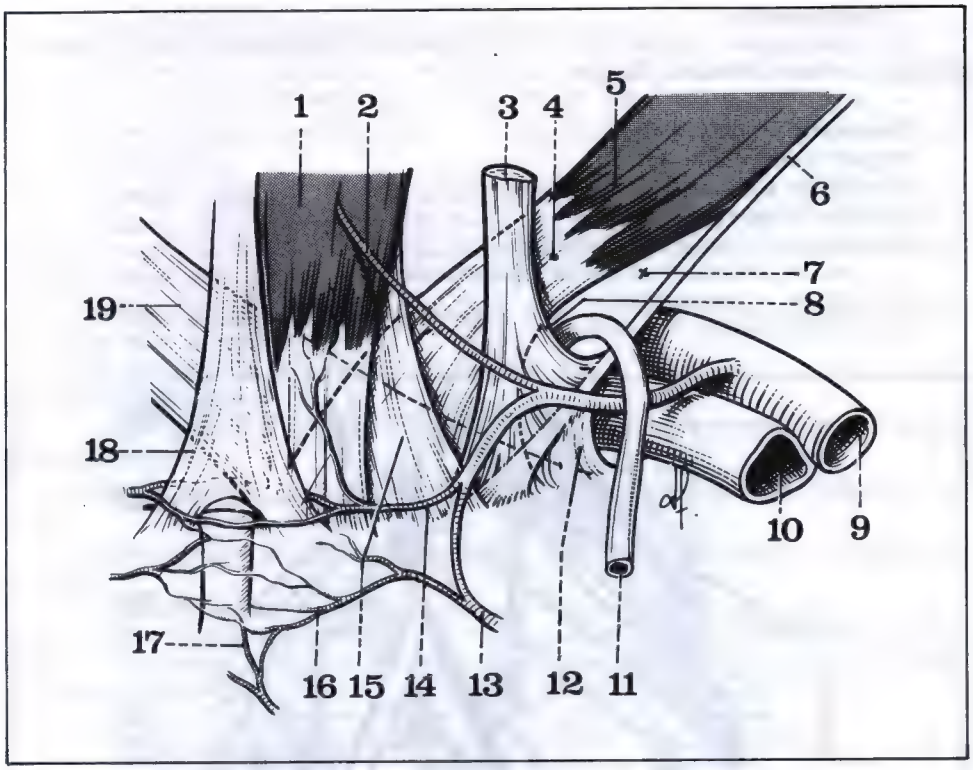

FIGURE 14

Vue postérieure des vaisseaux iliaques externes et de la région rétro-symphysaire (côté droit).

1. *Muscle grand droit de l'abdomen.*
2. *Artère épigastrique.*
3. *Ligament de Hesselbach.*
4. *Tendon conjoint.*
5. *Muscles petit oblique + transverse.*
6. *Arcade crurale (ou ligament inguinal).*
7. *Orifice profond du canal inguinal.*
8. *Pli falciforme.*
9. *Artère iliaque externe droite.*
10. *Veine iliaque externe droite.*
11. *Canal déférent droit.*
12. *Ligament de Gimbernat.*
13. *Artère obturatrice.*
14. *Rameau sus-pubien (de l'épigastrique).*
15. *Ligament de Henle.*
16. *Rameau rétro-pubien (de l'obturatrice).*
17. *Artère rétro-symphysaire (de la honteuse interne).*
18. *Ligament sus-pubien.*
19. *Pilier postérieur.*

2) **Artère circonflexe iliaque profonde** (A. Circumflexa Ilium Profunda) : moins volumineuse elle naît du versant externe de l'iliaque externe en face de l'artère épigastrique ; elle se dirige en haut, en dehors et en arrière, dans un dédoublement du fascia iliaca, et se divise en deux terminales, à hauteur de l'épine iliaque antéro-supérieure (Fig. 15) :

– branche ascendante, ou abdominale, dans les muscles abdominaux,

– branche horizontale, ou iliaque, qui longe la crête iliaque et s'anastomose avec les artères lombaires, et le rameau iliaque de l'ilio-lombaire.



FIGURE 15

Les vaisseaux iliaques droits (vue endopelvienne droite).

3. *Muscle psoas droit.*
4. *Muscle iliaque droit.*
5. *Artère circonflexe iliaque profonde.*
6. *Veine iliaque primitive droite.*
7. *Artère ilio-lombaire.*
8. *Artère iliaque interne.*
9. *Artère iliaque externe.*
10. *Arcade crurale.*
11. *Artère ombilicale.*
12. *Anastomose veineuse entre l'épigastrique et l'obturatrice.*
13. *Symphyse pubienne.*
14. *Nerf obturateur.*
15. *Vaisseaux obturateurs.*
16. *Muscle obturateur interne.*
27. *Muscle pyramidal du bassin.*
28. *Deuxième trou sacré antérieur gauche.*
29. *Veine fessière supérieure.*
30. *Tronc postérieur (de l'iliaque interne).*
31. *Articulation sacro-iliaque gauche.*
32. *Veine sacrée moyenne.*
33. *Veine iliaque primitive gauche.*
34. *Artère sacrée moyenne.*
35. *Artère iliaque primitive gauche.*

f) **Anastomoses :**

très développées, permettant le rétablissement circulatoire dans le membre inférieur en cas d'obstacle iliaque :

— avec l'iliaque interne :
funiculaire + déférentielle,
épigastrique + obturatrice,
circonflexe iliaque + ilio-lombaire
— avec la sous-clavière :
épigastrique + mammaire interne
— avec les branches de l'aorte abdominale :
funiculaire + spermatique,
circonflexe iliaque + lombaires

FIGURE 16

Vue endo-pelvienne droite montrant les vaisseaux iliaques droites.

4. *Arcade crurale.*
5. *Nerf génito-crural.*
6. *Branche génitale du génito-crural.*
7. *Branche crurale du génito-crural.*
8. *Rameau de l'artère fémorale (Schwalbe).*
9. *Nerf du pectiné.*
10. *Aponévrose pelvienne.*
11. *Artère obturatrice.*
12. *Artère ombilicale.*
13. *Artère génito-vésicale (supérieure).*
14. *Artère génito-vésicale (inférieure).*
15. *Artère hémorroïdale moyenne.*
16. *Veine iliaque externe.*
17. *Artère iliaque externe.*
18. *Nerf obturateur.*
19. *Artère fessière.*
20. *Artère iliaque interne.*
21. *Uretère droit.*

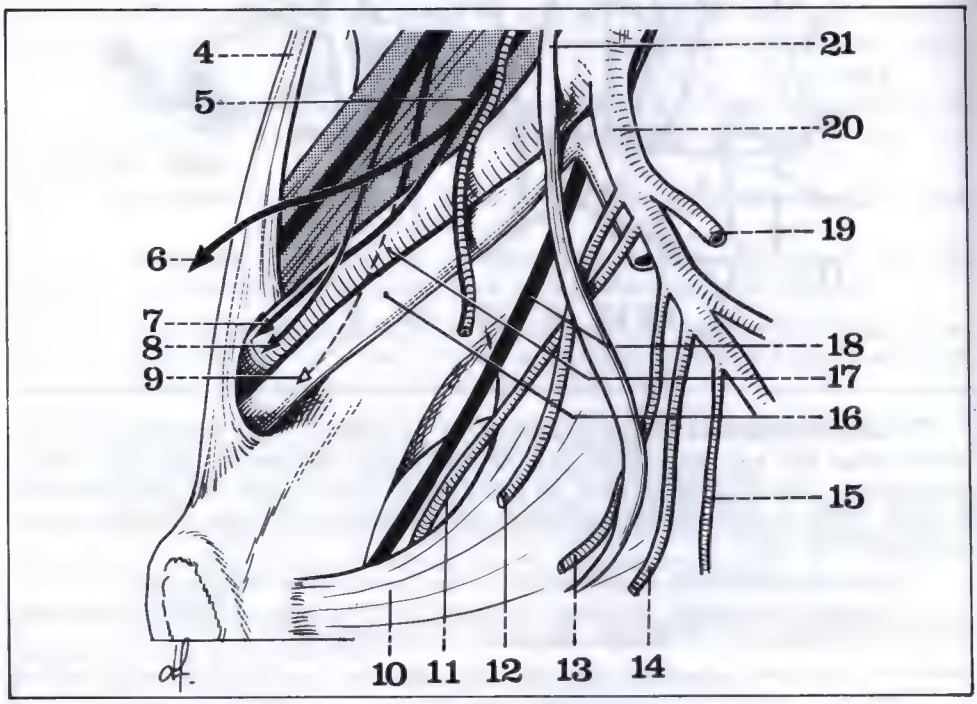

FIGURE 17

Phlébographie de la veine iliaque externe et de la veine iliaque primitive gauches.

2. VEINE ILIAQUE EXTERNE (Vena Iliaca Externa). (Fig. 16 et 17)

a) **Origine** : sous l'arcade crurale, en dedans de l'artère.

b) **Trajet** : oblique en haut et en arrière, le long du bord interne du psoas.

c) **Terminaison** : en se réunissant à la veine iliaque interne, devant l'articulation sacro-iliaque

franchement interne par rapport à son artère, à l'origine, la veine iliaque externe devient progressivement postéro-interne, puis postérieure, la bifurcation veineuse se faisant un peu au-dessous de la bifurcation artérielle :

— *à droite* : la bifurcation veineuse, assez externe, se fait sous l'artère iliaque externe,

— *à gauche :* la bifurcation veineuse est plus interne, sous l'iliaque interne, et les deux veines iliaques externe et interne sont placées en dedans de leurs artères.

De chaque côté une gaine conjonctive commune (fascia d'Abernethy) entoure l'artère et la veine iliaques externes, et adhère au fascia iliaca.

d) **Calibre** = 13 à 14 mm

e) **Collatérales :**

— *veine circonflexe iliaque profonde :* satellite de l'artère,

— *veine épigastrique :* également satellite, et double sur les 2/3 supérieurs de son trajet, importante voie de dérivation en cas d'obstacle sur le tronc veineux iliaque (séquelle de phlébite).

3. GANGLIONS ILIAQUES EXTERNES (Fig. 19)

Trois groupes de ganglions lymphatiques drainent la lymphe des membres inférieurs, de la paroi abdominale, et d'une partie des viscères pelviens.

La *lymphographie* permet chez le vivant, de préciser leur situation et leur territoire. (Fig. 18)

a) **Groupe externe** : latéro-artériel, avec 2 à 4 ganglions répartis entre l'artère iliaque externe et le muscle psoas ; le plus inférieur est placé derrière l'arcade crurale, au contact des vaisseaux circonflexes iliaques profonds : c'est le ganglion rétro-crural externe.

b) **Groupe moyen** : inter-artério-veineux, avec 2 ou 3 ganglions placés à la face antérieure de la veine ;

— le plus bas est le ganglion rétro-crural moyen, inconstant, au contact des vaisseaux épigastriques,

— le plus haut est le ganglion de la fourche, dans l'angle de bifurcation de l'artère iliaque primitive.

c) **Groupe interne** : juxta-veineux, avec 2 à 4 ganglions placés en dedans de la veine :

— le plus bas est le ganglion rétro-crural interne, qui fait suite au ganglion de Cloquet*,

— le plus volumineux est le ganglion du nerf obturateur, au contact du nerf ; appelé encore « ganglion de Leveuf et Godard », il draine les lymphatiques de l'utérus, et est en liaison avec le ganglion du trou obturateur, placé derrière le canal sous-pubien (Rouvière).

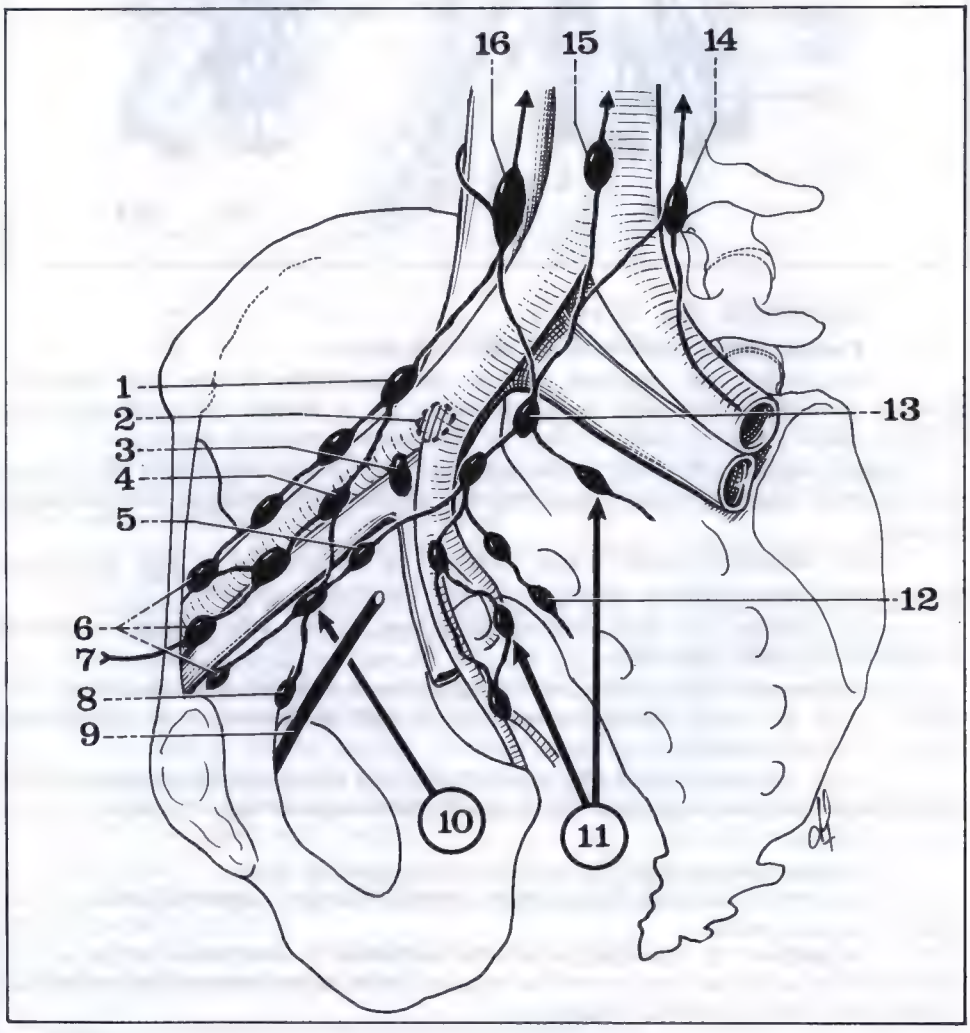

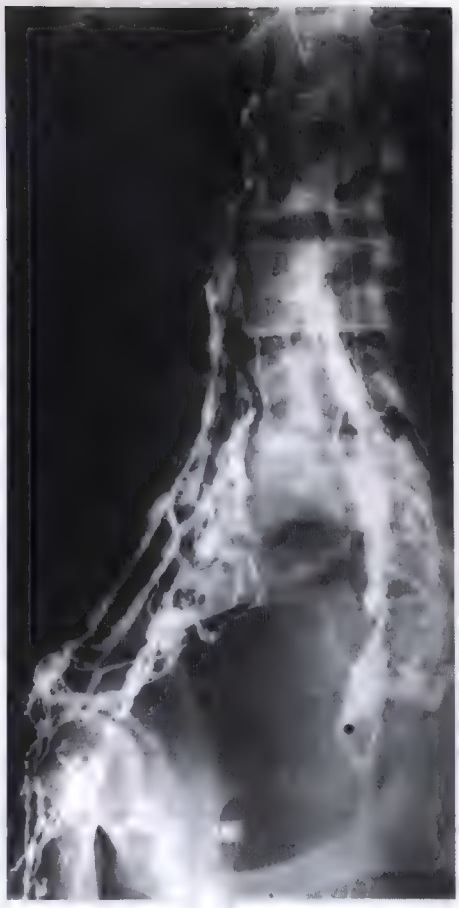

FIGURE 18

Lymphographie montrant les ganglions iliaques (surtout nets du côté droit).

FIGURE 19

Les ganglions lymphatiques iliaques (d'après Monod et Duhamel).

1. *Groupe externe (iliaque primitif).*
2. *Groupe moyen (iliaque primitif).*
3. *Ganglion de la fourche (iliaque externe).*
4. *Groupe moyen (iliaque externe).*
5. *Groupe interne (iliaque externe) (Leveuf et Godard).*
6. *Ganglions rétro-cruraux (iliaque externe).*
7. *Chaîne épigastrique.*
8. *Ganglion du trou obturateur (Rouvière).*
9. *Nerf obturateur.*
10. *Afférents de la vessie et de l'utérus vers le ganglion.*
11. *Afférents du rectum.*
12. *Groupe postérieur (iliaque interne).*
13. *Ganglion du promontoire (iliaque primitif).*
14. *Ganglion latéro-aortique.*
15. *Ganglion pré-aortique.*
16. *Ganglion pré-cave.*

* CLOQUET Jules Germain (1790-1883) - Professeur d'anatomie à Paris.

d) **Voies afférentes** : ces ganglions drainent la lymphe :
— du membre inférieur en entier
— de la paroi abdominale sous-ombilicale,
— des organes génitaux et urinaires du pelvis,
— d'une partie des organes génitaux externes.

e) **Voies efférentes** : les trois groupes ganglionnaires, largement anastomosés entre eux, se drainent vers la chaîne iliaque primitive. (Fig. 20)

FIGURE 20

Les formations lymphatiques rétro-péritonéales.

7. Artère ilio-lombaire droite.
8. Artère sacrée moyenne.
9. Artère iliaque interne gauche.
10. Artère iliaque externe gauche.
11. Artère ilio-lombaire gauche.
12. Artère mésentérique inférieure.

C. Ganglion pré-cave.
D. Groupe moyen (iliaque externe).
E. Groupe externe (iliaque externe).
F. Groupe interne (iliaque externe).
G. Ganglion iliaque interne.
H. Groupe postérieur (iliaque interne)
I. Groupe interne (iliaque primitif).
J. Groupe externe (iliaque primitif).

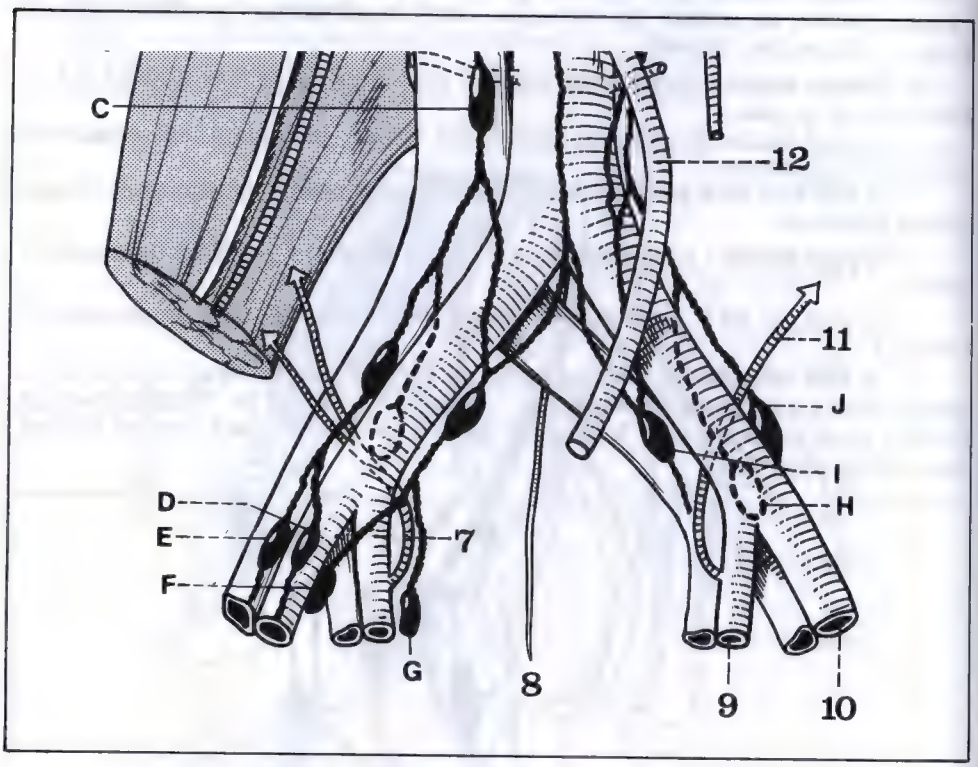

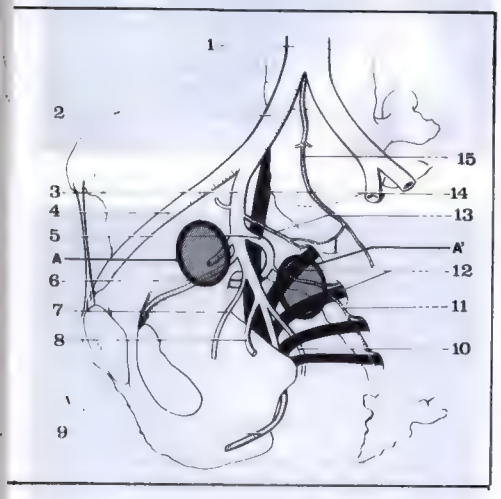

FIGURE 21

Rapports des artères iliaques droites.

1. Aorte abdominale.
2. Artère iliaque primitive droite.
3. Artère iliaque interne droite.
4. Artère iliaque externe droite.
5. Artère fessière.
6. Artère obturatrice.
7. Artère génito-vésicale (supérieure).
8. Artère génito-vésicale (inférieure)
9. Artère honteuse interne.
10. Artère ischiatique.
11. Artère sacrée latérale (inférieure).
12. Premier nerf sacré.
13. Artère sacrée latérale (supérieure).
14. Tronc lombo-sacré.
15. Artère sacrée moyenne.
A. Fossette ovarienne de Krause.
A'. Fossette ovarienne de Claudius.

4. RAPPORTS (Fig. 22 et 23)

1) **Portion haute :** au-dessus du détroit supérieur

— *en arrière* : les rapports sont un peu semblables à ceux des vaisseaux iliaques primitifs, c'est-à-dire la partie basse de la fossette ilio-lombaire, dont l'aileron sacré forme le fond, et dont les vaisseaux forment le couvercle.

Dans la fossette, le tronc lombo-sacré est plus interne, en dedans de l'iliaque interne, et le nerf obturateur, plus externe, apparaît dans l'angle de bifurcation veineuse.

— *en dedans* : l'artère iliaque interne est accolée sur 3 cm au versant interne de l'iliaque externe, réunie à elle par des tractus fibreux.

— *en dehors* : le bord interne du psoas, et du côté gauche la racine secondaire du méso sigmoïde.

— *en avant :* le *péritoine pariétal postérieur* recouvre l'uretère droit, qui adhère à lui, et croise l'iliaque externe à 15 mm au-dessous de la bifurcation, selon la « loi de Luschka ».

— *par l'intermédiaire du péritoine,* la fourche de bifurcation iliaque répond chez la femme à la fossette ovarienne (de Krause*), dans laquelle vient se plaquer l'ovaire chez la nullipare (Fig. 21).

2) **Portion juxta-psoïque :** le long du bord interne du psoas.

— *en arrière :* le fascia iliaca sépare les vaisseaux de la ligne innominée, et du tendon du petit psoas,

— *en dedans :* la veine iliaque externe surplombe le petit bassin et répond à la paroi pelvienne latérale, recouverte par le muscle obturateur interne et parcourue par le pédicule vasculo-nerveux obturateur.

* KRAUSE Wilhelm (1833-1909) - Médecin allemand - Professeur d'anatomie à Göttingen puis à Berlin.

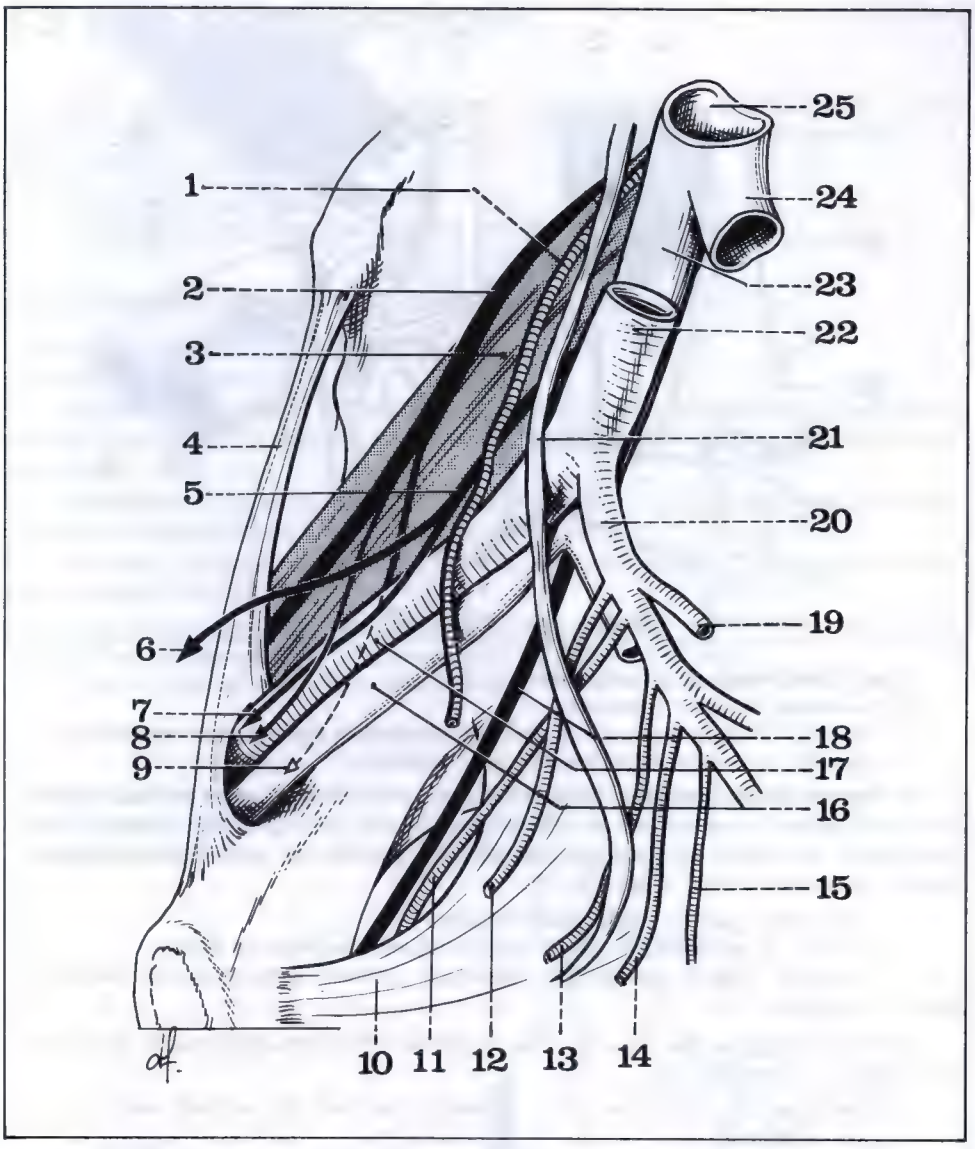

FIGURE 22

Vue endo-pelvienne droite montrant les vaisseaux iliaques droits.

1. *Artère génitale.*
2. *Nerf crural.*
3. *Muscle psoas.*
4. *Arcade crurale (ou ligament inguinal).*
5. *Nerf génito-crural.*
6. *Branche génitale du génito-crural.*
7. *Branche crurale du génito-crural.*
8. *Rameau de l'artère fémorale.*
9. *Nerf du pectiné.*
10. *Aponévrose pelvienne.*
11. *Artère obturatrice.*
12. *Artère ombilicale.*
13. *Artère génito-vésicale supérieure.*
14. *Artère génito-vésicale inférieure.*
15. *Artère hémorroïdale moyenne.*
16. *Veine iliaque externe.*
17. *Artère iliaque externe.*
18. *Nerf obturateur.*
19. *Artère fessière.*
20. *Artère iliaque interne.*
21. *Uretère droit.*
22. *Artère iliaque primitive droite (sectionnée).*
23. *Veine iliaque primitive droite.*
24. *Veine iliaque primitive gauche.*
25. *Veine cave inférieure.*

— *en dehors :* le bord interne du psoas, sur lequel descendent chez l'homme les vaisseaux spermatiques, parallèles aux vaisseaux ; plus en dehors, dans la gouttière entre psoas et iliaque, descend le nerf crural :

— *en avant :* le péritoine pariétal recouvre plusieurs croisements vasculaires, nerveux et génitaux :

▪ *vasculaires :* les vaisseaux ovariens, chez la femme, croisent verticalement les vaisseaux iliaques, un peu en arrière du milieu du détroit supérieur, et soulèvent le ligament lombo-ovarique (de Testut*), à l'angle supéro-externe du ligament large.

▪ *nerveux :* le nerf génito-crural ou génito-fémoral (N. Genitofemoralis) se divise en deux rameaux en avant de l'artère iliaque externe (Fig. 22) :

— l'un interne, génital, rejoint l'orifice profond du canal inguinal,

— l'autre externe, crural, suit l'artère jusqu'à sa terminaison,

— *le nerf obturateur accessoire* (de Schmidt**), inconstant, passe en avant de l'artère avant de glisser sur le pubis ;

▪ *génitaux :*

— chez l'homme : le canal déférent croise les vaisseaux, peu après sa sortie du canal inguinal (Fig. 24) ;

— chez la femme : le ligament rond a un trajet un peu identique, avant d'aborder l'orifice profond du canal.

* TESTUT Léo (1849-1925) - Professeur d'anatomie à Lyon.

** SCHMIDT Henry - Pathologiste américain (New Orleans).

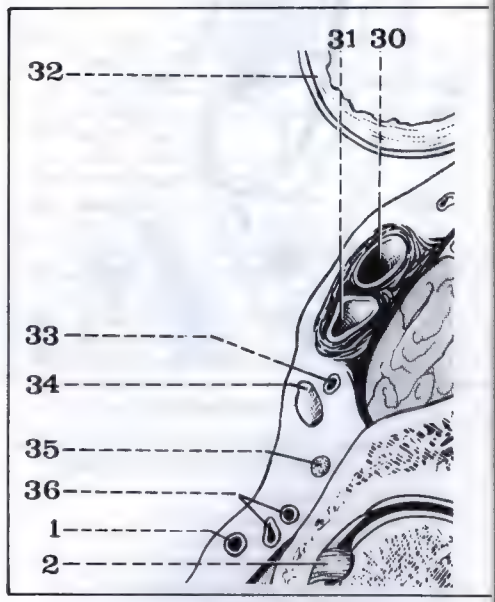

FIGURE 23

Coupe frontale de la portion juxta-psoïque. Côté droit, segment antérieur.

1. *Canal déférent.*
2. *Ligament rond de l'articulation coxo-fémorale.*
30. *Artère iliaque externe.*
31. *Veine iliaque externe.*
32. *Caecum.*
33. *Artère ilio-lombaire.*
34. *Ganglion lymphatique.*
35. *Nerf obturateur.*
36. *Vaisseaux obturateurs.*

FIGURE 24

Vue postérieure des vaisseaux iliaques externes (côté droit).

1. *Muscle grand droit de l'abdomen.*
2. *Artère épigastrique.*
3. *Ligament de Hesselbach.*
4. *Tendon conjoint.*
5. *Muscle transverse.*
6. *Arcade crurale (ou ligament inguinal).*
7. *Orifice profond du canal inguinal.*
8. *Pli falciforme.*
9. *Artère iliaque externe droite.*
10. *Veine iliaque externe droite.*
11. *Canal déférent droit.*
12. *Ligament de Gimbernat.*
13. *Artère obturatrice.*
14. *Rameau sus-pubien.*
15. *Ligament de Henle.*
16. *Rameau rétro-pubien.*
17. *Artère rétro-symphysaire (de la honteuse interne).*
18. *Ligament sus-pubien.*
19. *Pilier postérieur.*

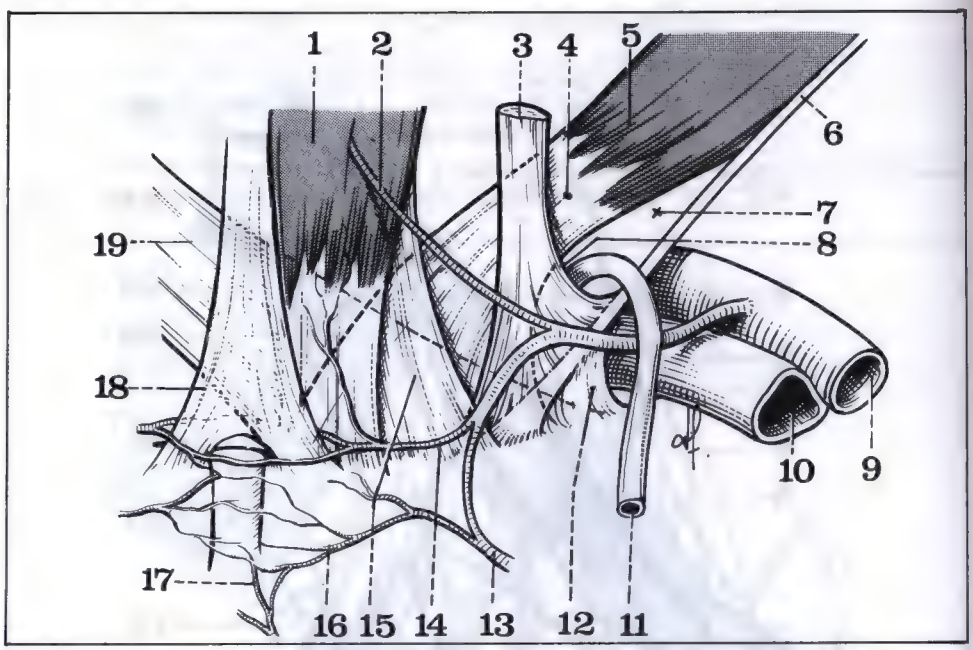

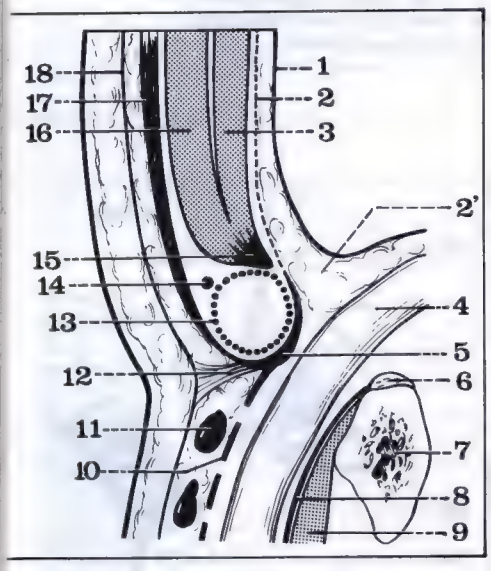

FIGURE 25

Coupe sagittale passant par la partie moyenne du canal inguinal.

1. *Péritoine.*
2. *Fascia transversalis.*
2'. *Espace de Bogros.*
3. *Muscle transverse.*
4. *Veine iliaque externe.*
5. *Arcade crurale.*
6. *Ligament de Cooper.*
7. *Branche ilio-pubienne.*
8. *Aponévrose du pectiné.*
9. *Muscle pectiné.*
10. *Fascia cribriformis.*
11. *Ganglion inguinal superficiel.*
12. *Adhérence de la peau à l'arcade.*
13. *Fibreuse commune du cordon.*
14. *Branche génitale des nerfs abdomino-génitaux.*
15. *Tendon conjoint.*
16. *Muscle petit oblique.*
17. *Aponévrose du grand oblique.*
18. *Fascia superficialis.*

— *par l'intermédiaire du péritoine :*
les vaisseaux iliaques répondent :
— à droite : à l'iléon terminal et au cæco-appendice (en position pelvienne)
— à gauche : au côlon sigmoïde et à ses vaisseaux.

3. **Portion juxta-inguinale :** dans ce court segment, l'artère émet ses deux collatérales principales : épigastrique et circonflexe iliaque profonde ; les vaisseaux sont situés dans un espace prismatique triangulaire comblé de tissu cellulo-graisseux, *l'espace de Bogros,* limité (Fig. 25) :

— en avant : par le fascia transversalis,
— en bas et en arrière : par le fascia iliaca, doublant le psoas,
— en haut : par le cul-de-sac péritonéal, formant une gouttière concave en haut et en arrière.

C'est à ce niveau que l'on pratique la découverte extra-péritonéale de l'artère, sans ouvrir le péritoine ;

à l'intérieur de cet espace, les vaisseaux entrent en rapport avec :
— *en dehors :*
la branche crurale du nerf génito-crural, dans l'épaisseur de la gaine vasculaire ;
le nerf crural, proche de l'artère, mais placé sous le fascia iliaca, et donnant deux rameaux (Fig. 22) :
nerf du pectiné : passant sous les vaisseaux,
nerf fémoral (de Schwalbe*) destiné à l'artère fémorale ;
— *en avant* : la veine circonflexe iliaque profonde, qui rejoint la veine iliaque externe,
— *en haut* : l'orifice profond du canal inguinal dans lequel s'engagent :
— chez l'homme : les éléments du cordon spermatique (Fig. 24)
— chez la femme : le ligament rond.

4. **Portion basse :** les vaisseaux iliaques externes sont situés dans l'anneau crural, ou fémoral (Anulus Femoralis), limité (Fig. 25) :
— en arrière : par la surface pectinéale et le ligament de Cooper,
— en avant : par l'arcade crurale (ou ligament inguinal),
— en dedans : par le ligament de Gimbernat (ou ligament lacunaire),
— en dehors : par la bandelette ilio-pectinée, qui le sépare du psoas-iliaque et du nerf crural.

Dans cet espace : l'artère est en dehors, la veine en dedans, séparée du ligament de Gimbernat par le ganglion lymphatique de Cloquet.

* SCHWALBE Gustav Albert (1844-1916) - Professeur d'anatomie à Strasbourg.

La loge latéro-viscérale

Entre la paroi pelvienne latérale et les viscères descend, dans la partie la plus large ou espace latéro-rectal, l'artère iliaque interne, accompagnée de sa veine et de ses lymphatiques, et longée :

- en avant : par l'uretère pelvien,
- en arrière : par l'éventail nerveux des plexus sacré et honteux.

LES VAISSEAUX ILIAQUES INTERNES

1. ARTÈRE ILIAQUE INTERNE OU HYPOGASTRIQUE (Arteria Iliaca Interna) (Fig. 26)

Branche de bifurcation interne de l'iliaque primitive, elle possède de nombreuses branches pariétales et viscérales qui assurent l'irrigation des parois et des viscères du petit bassin.

a) **Origine :** un peu au-dessus de l'aileron sacré, en dedans de la sacro-iliaque, un peu plus haute chez la femme que chez l'homme.

b) **Trajet :** dessinant une large courbe à convexité antéro-interne, elle présente deux portions (Fig. 27 et 28) :

- *haute ou supra-pelvienne :* oblique en bas, en avant et en dehors, où l'artère est accolée à l'iliaque externe, de son origine au détroit supérieur ;
- *basse ou pelvienne :* très courte, oblique en bas et en arrière dans le pelvis.

PLAN

LA LOGE LATÉRO-VISCÉRALE

Les vaisseaux iliaques internes :
- Artère iliaque interne.
- Veine iliaque interne.
- Ganglions iliaques internes
- Rapports.

Le segment pariétal de l'uretère pelvien.

Les plexus nerveux rachidiens :
- Plexus sacré.
- Plexus honteux.
- Plexus sacro-coccygien.

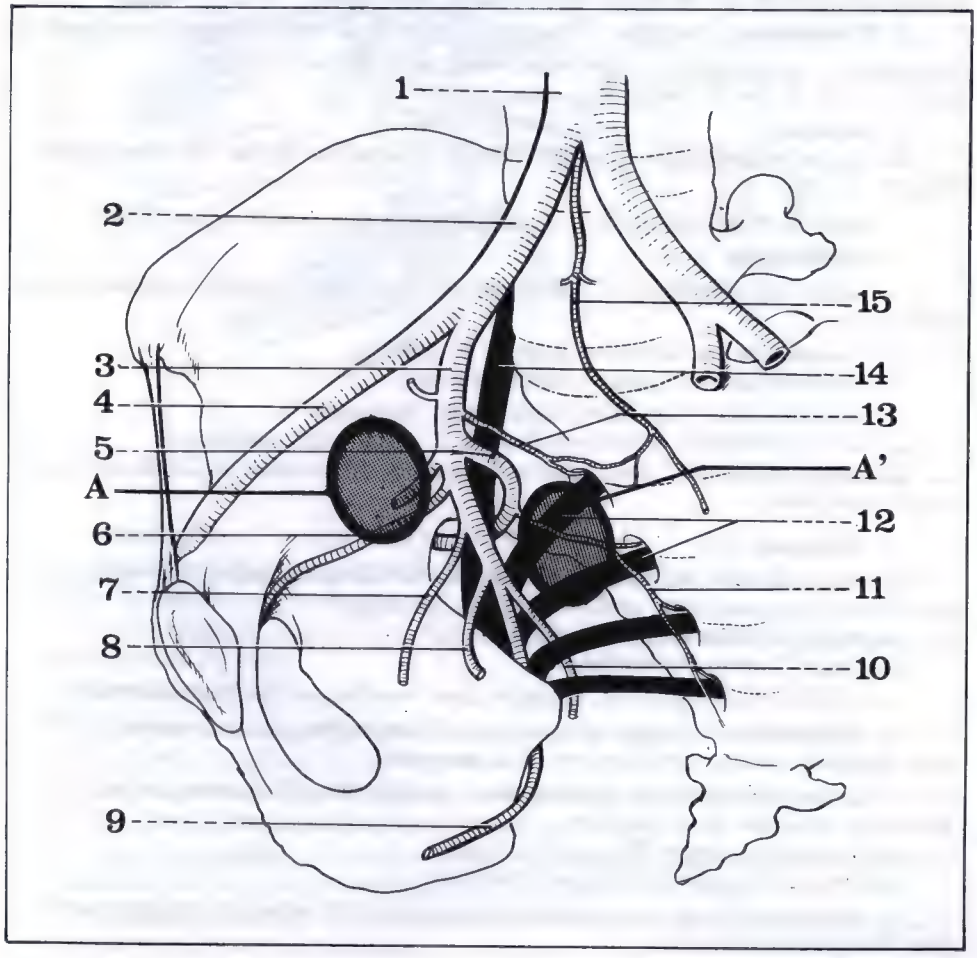

FIGURE 26

Vue endopelvienne droite de la loge latéro-viscérale.

1. *Aorte abdominale.*
2. *Artère iliaque primitive droite.*
3. *Artère iliaque interne droite.*
4. *Artère iliaque externe droite.*
5. *Artère fessière.*
6. *Artère obturatrice.*
7. *Artère génito-vésicale supérieure.*
8. *Artère génito-vésicale inférieure.*
9. *Artère honteuse interne.*
10. *Artère ischiatique.*
11. *Artère sacrée latérale inférieure.*
12. *Premier nerf sacré.*
13. *Artère sacrée latérale supérieure.*
14. *Tronc lombo-sacré.*
15. *Artère sacrée moyenne.*

A. Fossette ovarienne de Krause.
A' Fossette ovarienne de Claudius.

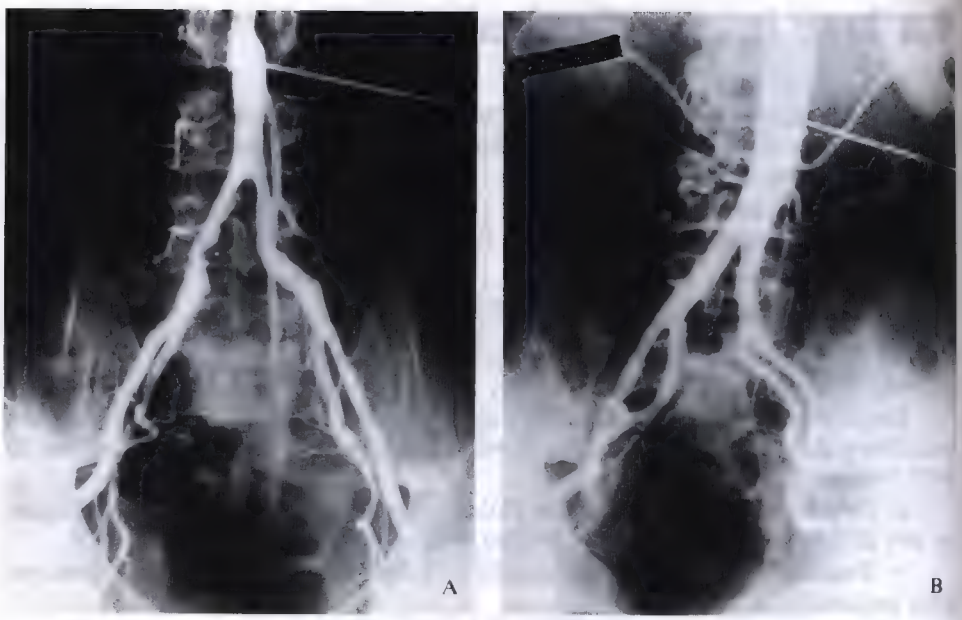

FIGURE 27

Deux aortographies trans-lombaires montrant le trajet des artères iliaques internes.

A. Chez un sujet athéromateux.

B. Chez un sujet normal (Noter deux artères polaires inférieures vascularisant les reins).

c) **Terminaison** : au niveau du bord supérieur de la grande échancrure sciatique, en donnant :

— soit un bouquet de terminales,

— soit le plus souvent deux troncs, postérieur et antérieur, donnant chacun un certain nombre de branches pariétales et viscérales.

d) **Dimensions** : longueur = variable selon le niveau d'origine et le mode de terminaison ; en moyenne = 4 à 5 cm, mais peut atteindre 7 cm,
calibre = 8 à 9 mm à l'origine.

e) **Branches :**

de façon schématique, l'artère iliaque interne se divise en deux troncs : (Fig. 29 et 31).

1. TRONC POSTERIEUR : ne donnant que des *branches pariétales :*

— **Collatérales** = 3

— *artère ilio-lombaire* (A. Iliolumbalis) : se divisant sous le psoas en deux branches :

— ascendante ou lombaire (Ramus Lumbalis)

— transversale ou iliaque (Ramus Iliacus).

— *artères sacrées latérales* (A. Sacrales Laterales)

- *l'une supérieure :* pénétrant dans le 1er trou sacré antérieur,
- *l'autre inférieure :* plus volumineuse, pénétrant dans les 2e, 3e et 4e trous sacrés antérieurs.

— **Terminale** = 1

— *artère fessière* ou fessière supérieure (A. Glutea Superior) : sortant du bassin par le canal sus-pyramidal, et donnant deux branches :
superficielle (Ramus Superficialis)
profonde (Ramus Profundus)

2. TRONC ANTÉRIEUR : donnant des *branches pariétales et viscérales :*

— **Collatérales** = 4 dont *une pariétale,* l'obturatrice, et *trois viscérales,* l'ombilicale, la génito-vésicale, et l'hémorroïdale moyenne ;

— *artère obturatrice* (A. Obturatoria) : sortant du petit bassin par le canal sous-pubien, et donnant deux branches :
antérieure ou interne (Ramus Anterior),
postérieure ou externe (Ramus Posterior)

— *artère ombilicale* (A. Umbilicalis) : donnant à la vessie les vésicales supérieures (Aa. Vesicales Superiores).

FIGURE 28

Artériographie sélective de l'iliaque interne gauche.

— *artère génito-vésicale :*
donnant chez l'homme

la vésico-prostatique (A. Vesicalis Inferior) et la vésiculo-déférentielle dont les homologues chez la femme sont :

l'utérine (A. Uterina) et la vaginale longue (A. Vaginalis),

— *artère hémorroïdale moyenne* ou rectale moyenne (A. Rectalis Media) : destinée à l'ampoule rectale.

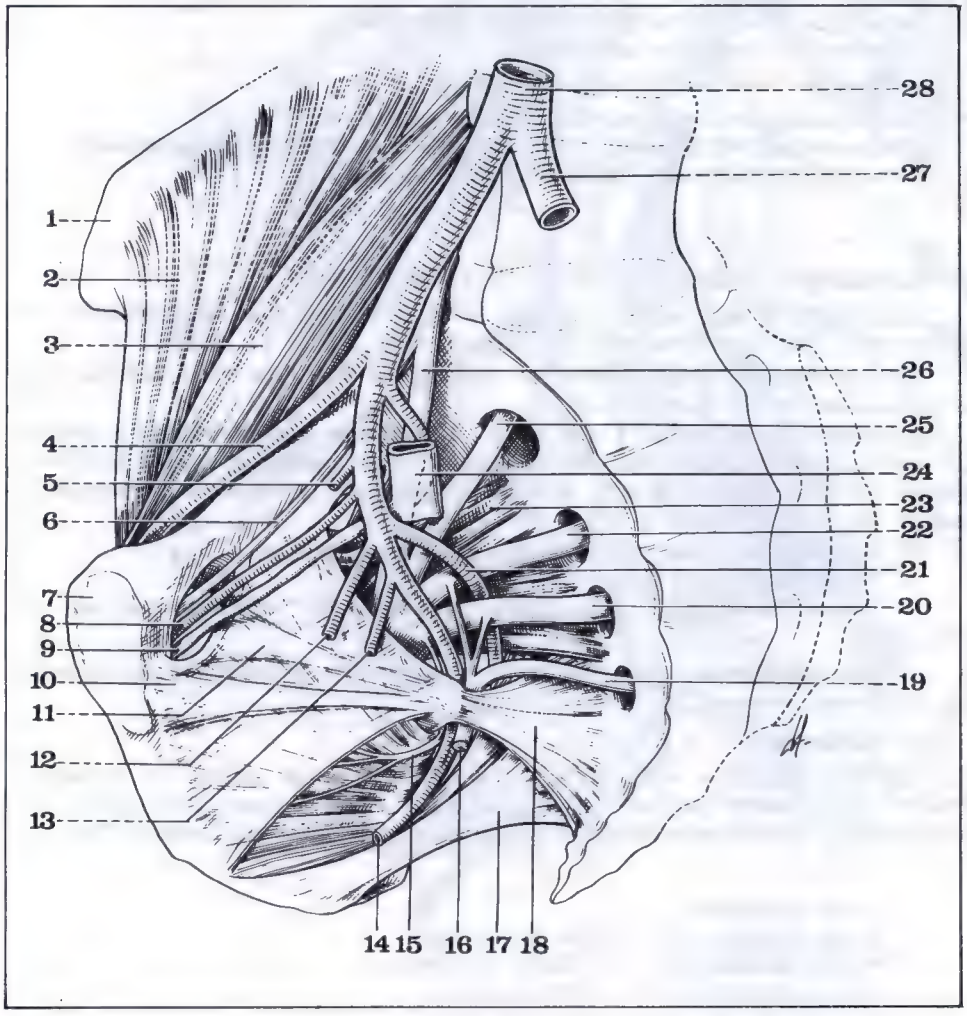

Artère iliaque interne

TRONC POSTÉRIEUR

- Collatérales :
  ilio-lombaire
  sacrée lat. sup.
  sacrée lat. inf.
- Terminale :
  fessière

TRONC ANTÉRIEUR

- Collatérales :
  obturatrice
  ombilicale
  génito-vésicale
  (homme et femme)
  hémorroïdale moyenne
- Terminales :
  ischiatique
  honteuse interne

FIGURE 29

Paroi latérale droite de l'entonnoir pelvien.

1. *Crête iliaque.*
2. *Muscle iliaque.*
3. *Muscle psoas.*
4. *Artère iliaque externe.*
5. *Artère ombilicale.*
6. *Nerf obturateur.*
7. *Symphyse pubienne.*
8. *Artère obturatrice.*
9. *Veine obturatrice.*
10. *Arc tendineux de l'aponévrose pelvienne.*
11. *Arc tendineux du releveur de l'anus.*
12. *Artère génito-vésicale.*
13. *Artère hémorroïdale moyenne.*
14. *Artère honteuse interne.*
15. *Nerf de l'obturateur interne.*
16. *Nerf honteux interne.*
17. *Grand ligament sacro-iliaque.*
18. *Petit ligament sacro-sciatique.*
19. *Quatrième nerf sacré.*
20. *Troisième nerf sacré.*
21. *Artère ischiatique.*
22. *Deuxième nerf sacré.*
23. *Muscle pyramidal du bassin.*
24. *Veine iliaque interne droite (sectionnée).*
25. *Premier nerf sacré.*
26. *Tronc lombo-sacré.*
27. *Artère iliaque primitive gauche.*
28. *Bifurcation aortique.*

— **Terminales** = 2, toutes deux *pariétales*

— *artère ischiatique* ou fessière inférieure (A. Glutea Inferior) : quittant le bassin par le canal sous-pyramidal,

— *artère honteuse interne* (A. Pudenda Interna) : destinée au périnée et aux organes génitaux externes.

f) **Distribution**

Si l'on groupe ces nombreuses branches en fonction des territoires qu'elles irriguent, on peut les classer en trois groupes :

— *branches viscérales* = ombilicale, hémorroïdale moyenne, et génito-vésicale (subdivisée chez la femme en utérine et vaginale) ;

— *branches pariétales extra-pelviennes* = la fessière, l'ischiatique, l'obturatrice, et la honteuse interne (qui donne également des branches viscérales) ;

— *branches pariétales intra-pelviennes :* homologues des artères lombaires = l'ilio-lombaire et les sacrées latérales.

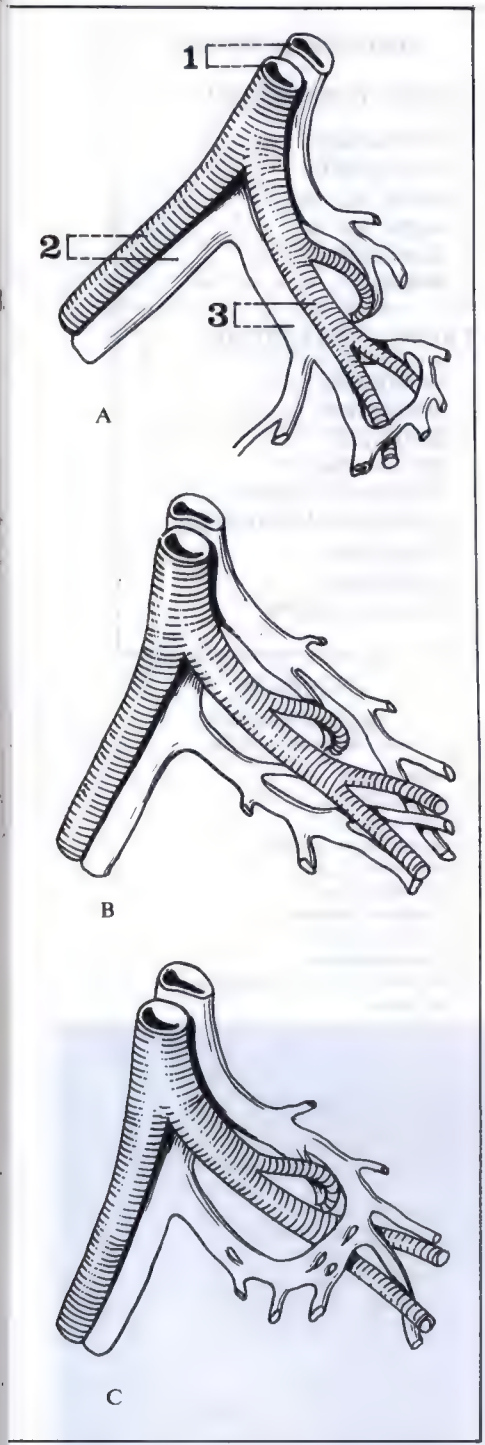

FIGURE 30

Les trois types de veine iliaque interne.

A. Type unique.
1. Vaisseaux iliaques primitifs.
2. Vaisseaux iliaques externes.
3. Vaisseaux iliaques internes.
B. Type double.
C. Type plexiforme.

g) **Anastomoses**

L'iliaque interne est richement anastomosée aux artères voisines :

— avec l'iliaque externe :

obturatrice + épigastrique,
ilio-lombaire + circonflexe iliaque ;

— avec la fémorale :

honteuse interne + honteuse externe,
fessière + circonflexes,
ischiatique + circonflexe postérieure et perforantes,
obturatrice + circonflexe antérieure ;

— avec les branches de l'aorte abdominale :

ilio-lombaire, fessière et sacrées latérales + lombaires,
génito-vésicale + testiculaire (chez l'homme) et ovarienne (chez la femme),
hémorroïdale moyenne + mésentérique inférieure.

2. VEINE ILIAQUE INTERNE (V. Iliaca Interna)

Homologue de son artère, elle a le même territoire, mais sa disposition est très variable ; trois types peuvent être décrits : (Fig. 30)

a) **Type unique :** le plus classique, sous forme d'un gros tronc veineux long de 5 cm, d'un calibre de 12 mm :

franchement postérieure à son artère, à droite, et postéro-interne à gauche elle rejoint la veine iliaque externe en avant de la sacro-iliaque, mais le confluent veineux est plus bas situé que le confluent artériel, et apparaît au-dessous de la fourche des artères iliaques.

b) **Type double** : dans 50 % des cas, avec deux veines :

— l'une postérieure : volumineuse,

— l'autre antérieure : plus grêle recevant les veines ombilicale et obturatrice.

c) **Type plexiforme** : plus rare, avec deux ou trois anastomoses qui unissent les deux troncs veineux.

d) **Collatérales :**

les branches afférentes collectent le sang des parois du pelvis, de la région fessière, des viscères pelviens et du périnée ; elles peuvent être classées en deux groupes ; le plus souvent deux veines accompagnent chaque artère : (Fig. 31)

1. *Veines pariétales :*
— veines fessières (Vv. Glutae Superiores),
— veines ischiatiques (Vv. Glutae Inferiores),
— veines obturatrices (Vv. Obturatoriae),
— veine ilio-lombaire (V. Iliolumbalis),
— veines sacrées latérales (Vv. Sacrales Laterales).

2. *Veines viscérales*
— veine honteuse interne (V. Pudenda Interna),
— veines vésicales inférieures (Vv. Vesicales),
— veines hémorroïdales moyennes (Vv. Rectales Mediae),
— veines utérines (Vv. Uterinae),
— veines vaginales (Plexus Venosus Vaginalis).

3. GANGLIONS ILIAQUES INTERNES (Fig. 32 et 33)

Huit à dix ganglions lymphatiques s'étagent le long de l'artère iliaque interne, siégeant dans les angles formés par les diverses branches artérielles

a) **Groupe antérieur :** entre l'ombilicale et l'obturatrice

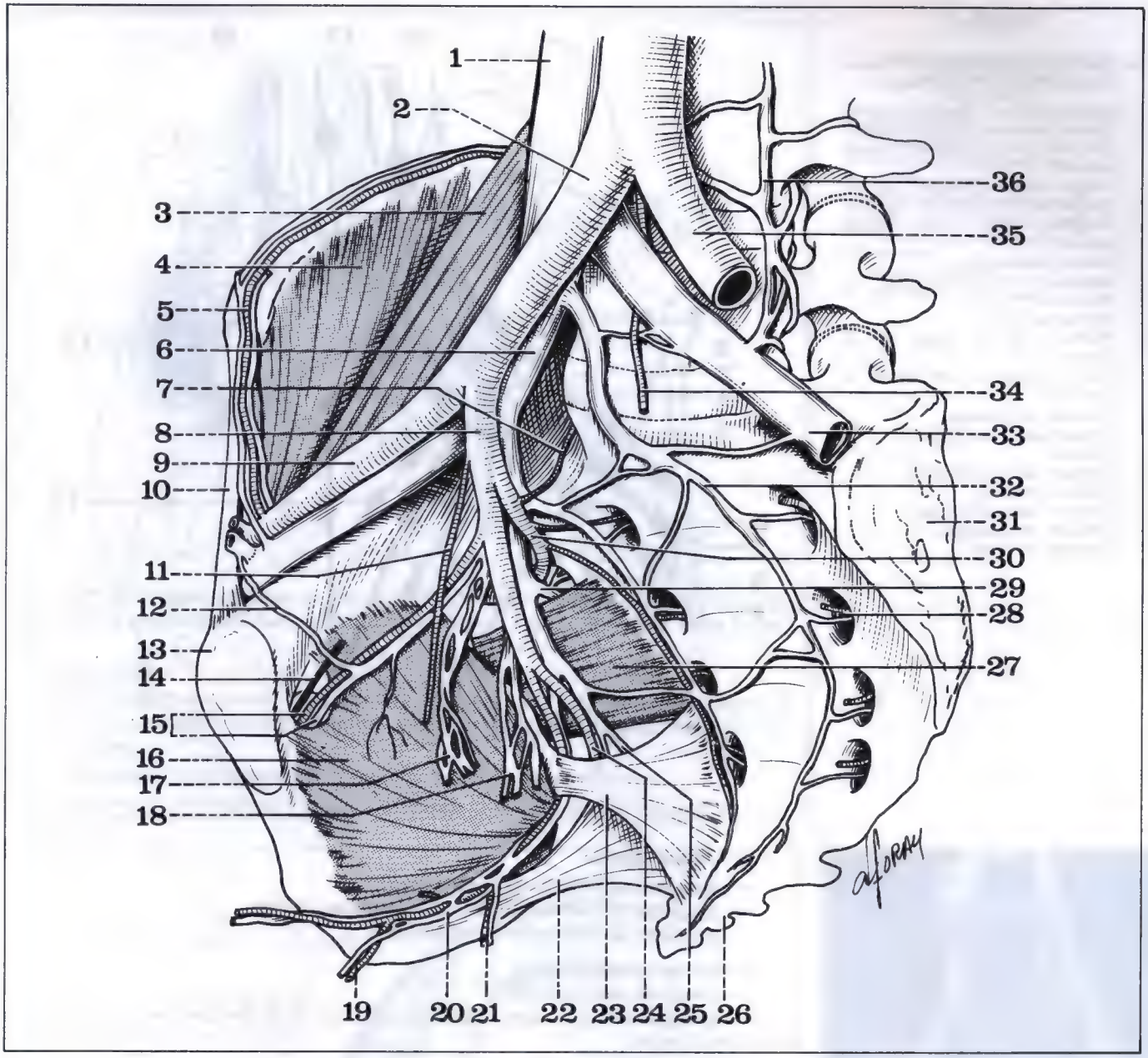

FIGURE 31

Vue endo-pelvienne droite des vaisseaux iliaques (chez la femme).

1. *Veine cave inférieure.*
2. *Artère iliaque primitive droite.*
3. *Muscle psoas droit.*
4. *Muscle iliaque droit.*
5. *Artère circonflexe iliaque profonde.*
6. *Veine iliaque primitive droite.*
7. *Artère ilio-lombaire.*
8. *Artère iliaque interne.*
9. *Artère iliaque externe.*
10. *Arcade crurale.*
11. *Artère ombilicale.*
12. *Anastomose veineuse entre l'épigastrique et l'obturatrice.*
13. *Symphyse pubienne.*
14. *Nerf obturateur.*
15. *Vaisseaux obturateurs.*
16. *Muscle obturateur interne.*
17. *Veines utérines.*
18. *Veines vésicales inférieures.*
19. *Artère urétrale.*
20. *Vaisseaux honteux internes.*
21. *Vaisseaux bulbaires.*
22. *Grand ligament sacro-sciatique.*
23. *Petit ligament sacro-sciatique.*
24. *Artère ischiatique.*
25. *Veine ischiatique.*
26. *Coccyx.*
27. *Muscle pyramidal du bassin.*
28. *Deuxième trou sacré antérieur gauche.*
29. *Veine fessière.*
30. *Tronc postérieur (de l'iliaque interne).*
31. *Articulation sacro-iliaque gauche.*
32. *Veine sacrée moyenne.*
33. *Veine iliaque primitive gauche.*
34. *Artère sacrée moyenne.*
35. *Artère iliaque primitive gauche.*
36. *Veine lombaire ascendante.*

FIGURE 32

Les ganglions lymphatiques iliaques (d'après Monod et Duhamel).

1. *Groupe externe (iliaque primitif).*
2. *Groupe moyen (iliaque primitif).*
3. *Ganglion de la fourche (iliaque externe).*
4. *Groupe moyen (iliaque externe).*
5. *Groupe interne (iliaque externe).*
6. *Ganglions rétro-cruraux (iliaque externe).*
7. *Chaîne épigastrique.*
8. *Ganglion du trou obturateur (Rouvière).*
9. *Nerf obturateur.*
10. *Afférents de la vessie et de l'utérus. (vers le ganglion de Leveuf et Godard).*
11. *Afférents du rectum.*
12. *Groupe postérieur (iliaque interne).*
13. *Ganglion du promontoire (iliaque primitif).*
14. *Ganglion latéro-aortique.*
15. *Ganglion pré-aortique.*
16. *Ganglion pré-cave.*

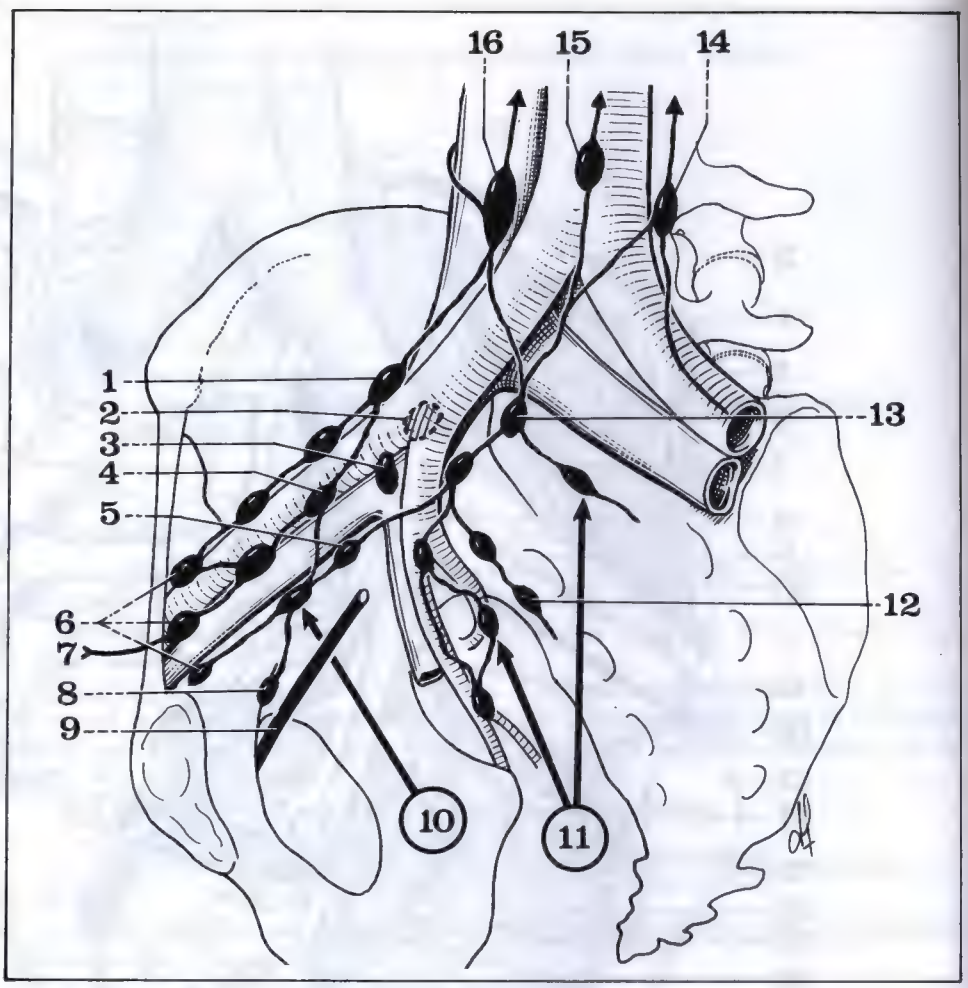

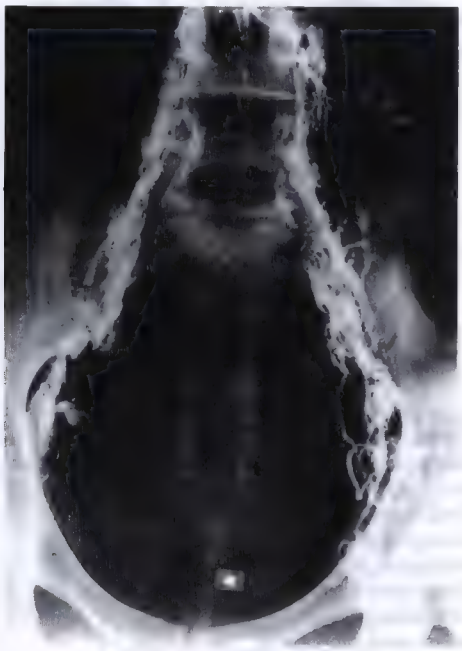

FIGURE 33

Lymphographie montrant les deux chaînes iliaques.

b) **Groupe moyen**

— ganglion de l'utérine (ou de Cunéo),
— ganglion de l'ischiatique et de la honteuse interne,
— ganglion de l'hémorroïdale moyenne.

c) **Groupe postérieur :**

— ganglion de la fessière,
— ganglions de la sacrée latérale inférieure (en dedans des 2e et 3e trous sacrés antérieurs).

d) **Voies afférentes :**

— des viscères pelviens,
— de la face postérieure de la cuisse,
— de la région fessière

e) **Voies efférentes :**

— en partie vers les ganglions iliaques externes,
— surtout vers les ganglions iliaques primitifs.

4. RAPPORTS

a) **Portion d'origine : supra-pelvienne** (Fig. 34 et 35)

dans ce segment, long de 2 à 3 cm, l'artère très proche de l'iliaque externe, peut être facilement abordée chirurgicalement : c'est son segment de ligature

— *en arrière :* derrière le plan veineux, on rencontre deux autres plans :

▪ *plan nerveux :*

— *tronc lombo-sacré* (L4 + L5), oblique en bas et en dehors, apparaissant en dedans de l'iliaque interne.

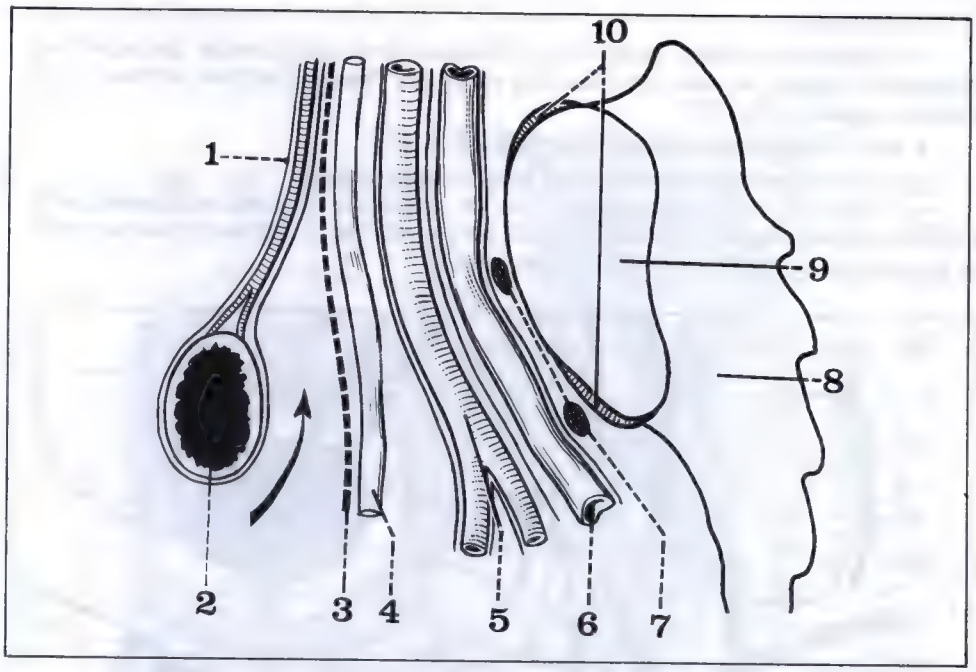

FIGURE 34

Coupe sagittale théorique passant par le mésosigmoïde (d'après Merz).

1. *Mésosigmoïde.*
2. *Côlon sigmoïde.*
3. *Péritoine pariétal postérieur.*
4. *Uretère pelvien gauche.*
5. *Artère iliaque primitive gauche.*
6. *Veine iliaque primitive gauche.*
7. *Tronc lombo-sacré gauche.*
8. *Sacrum.*
9. *Facette auriculaire.*
10. *Ligaments sacro-iliaques.*

— *nerf obturateur,* oblique en bas et en dehors, croisant la face postérieure des vaisseaux, et apparaissant dans l'angle de bifurcation veineuse, dont il est la bissectrice.

■ *plan osseux :*

l'aileron sacré, recouvert en partie par l'insertion du muscle iliaque, forme le plancher de la fossette ilio-lombaire (de Cunéo et Marcille), dont les vaisseaux forment le couvercle,

— *en dedans :* le promontoire, formé par le disque lombo-sacré,

— *en dehors :* les vaisseaux iliaques externes, et le bord interne du psoas.

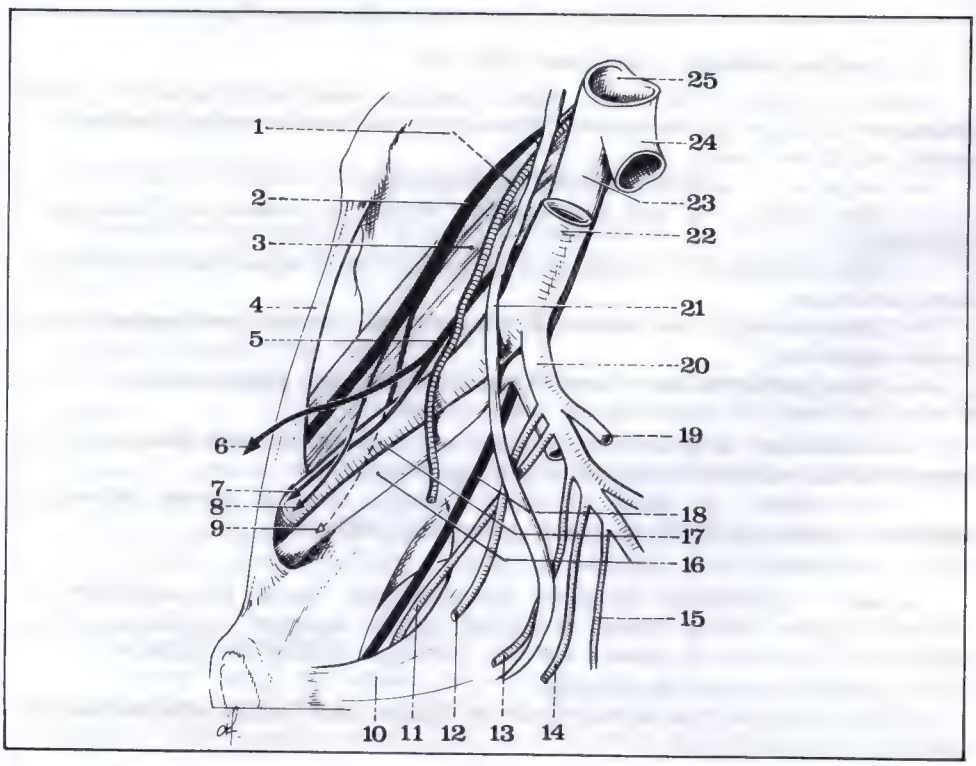

FIGURE 35

Vue endo-pelvienne droite montrant les vaisseaux iliaques droits.

1. *Artère génitale.*
2. *Nerf crural.*
3. *Muscle psoas.*
4. *Arcade crurale (ligament inguinal).*
5. *Nerf génito-crural.*
6. *Branche génitale du génito-crural.*
7. *Branche crurale du génito-crural.*
8. *Rameau de l'artère fémorale (Schwalbe).*
9. *Nerf du pectiné.*
10. *Aponévrose pelvienne.*
11. *Artère obturatrice.*
12. *Artère ombilicale.*
13. *Artère génito-vésicale (supérieure).*
14. *Artère génito-vésicale (inférieure).*
15. *Artère hémorroïdale moyenne.*
16. *Veine iliaque externe.*
17. *Artère iliaque externe.*
18. *Nerf obturateur.*
19. *Artère fessière.*
20. *Artère iliaque interne.*
21. *Uretère droit.*
22. *Artère iliaque primitive.*
23. *Veine iliaque primitive droite.*
24. *Veine iliaque primitive gauche.*
25. *Veine cave inférieure.*

FIGURE 36

L'artère iliaque interne (portion supra-pelvienne).

14. *Artère iléo-cæco-colique.*
15. *Cæcum.*
16. *Nerf fémoro-cutané.*
17. *Appendice.*
18. *Artère iliaque interne droite.*
19. *Nerf crural droit.*
20. *Artère iliaque externe droite.*
21. *Veine iliaque externe droite.*
22. *Artère gonadique droite.*
23. *Nerf obturateur droit.*
24. *Uretère pelvien droit.*
25. *Ampoule rectale.*
26. *Tronc lombo-sacré droit.*
27. *Côlon sigmoïde.*
28. *Racine primaire du méso-sigmoïde.*

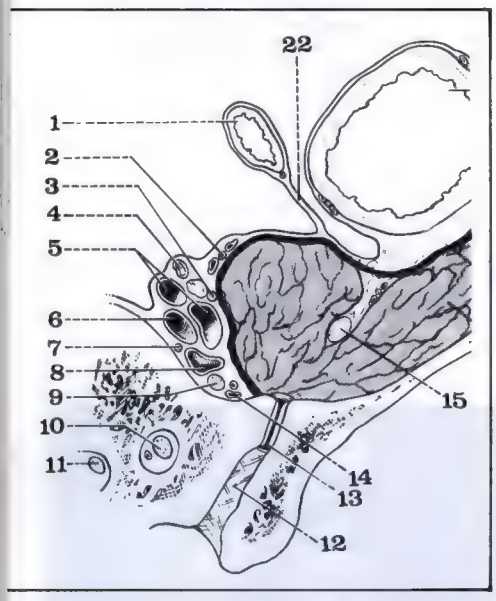

FIGURE 37

Coupe horizontale du canal iliaque droit (segment inférieur de la coupe).

1. *Iléon.*
2. *Artère spermatique.*
3. *Nerf obturateur.*
4. *Uretère.*
5. *Vaisseaux iliaques externes.*
6. *Artère iliaque interne.*
7. *Chaîne sympathique sacrée.*
8. *Veine iliaque interne.*
9. *Tronc lombo-sacré.*
10. *Premier nerf sacré (dans le 1 e canal sacré primitif).*
11. *Deuxième nerf sacré (dans le canal sacré).*
12. *Ligament interosseux.*
13. *Interligne sacro-iliaque.*
14. *Veine ilio-lombaire.*
15. *Nerf crural.*
22. *Mésentère.*

— *en avant :*

▪ le *péritoine pariétal* recouvre les vaisseaux ainsi que l'uretère, qui, après son croisement iliaque, se place en avant des vaisseaux iliaques internes, à droite, et en dedans, à gauche (Fig. 36) ;

▪ *par l'intermédiaire du péritoine* (Fig. 36 et 37) :

— *à droite :* le cæco-appendice, en position pelvienne ;

— *à gauche :* le méso-sigmoïde, avec ses vaisseaux, recouvre en grande partie l'axe vasculaire iliaque ; si l'anse sigmoïde est courte, l'artère sigmoïdienne moyenne se projette sur le trajet de l'artère iliaque interne.

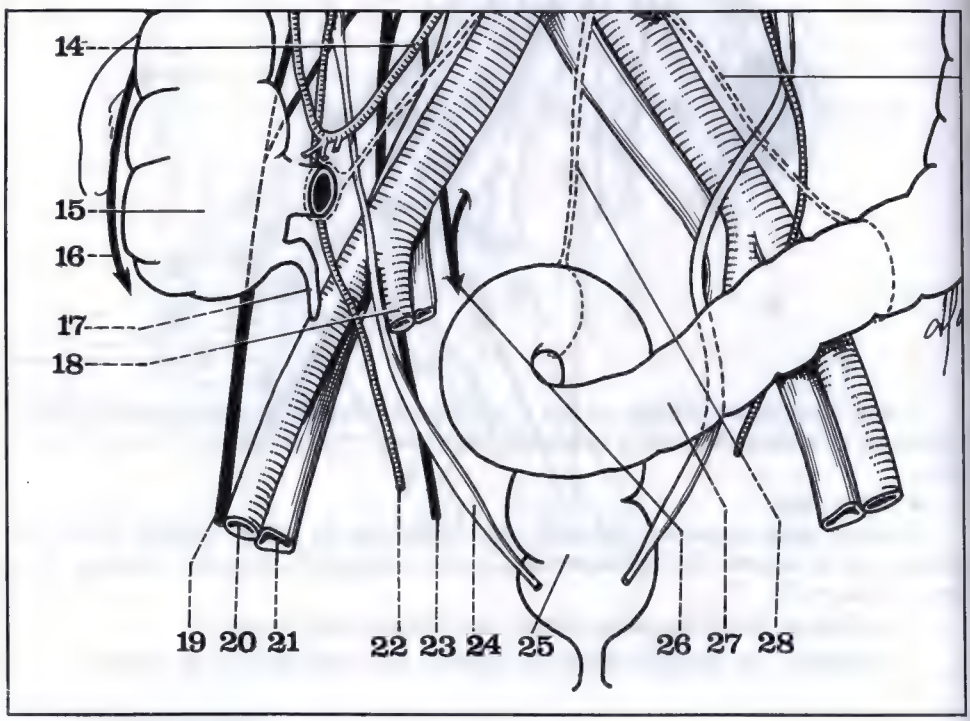

b) **Portion terminale : pelvienne** (Fig. 38)

dans ce segment très court, étendu jusqu'au bord supérieur de la grande échancrure sciatique, les vaisseaux s'épanouissent en leurs branches terminales, et entrent en rapport avec :

— *en arrière :* de la profondeur à la superficie,

— plan osseux : la face antérieure du sacrum, en dedans de l'articulation sacro-iliaque,

— plan musculaire : le pyramidal du bassin, inséré autour des 2e et 3e trous sacrés antérieurs,

— plan nerveux : les racines du plexus sacré, formant un éventail à base postéro-supérieure,

— plan aponévrotique : l'aponévrose du pyramidal, faisant partie de l'aponévrose pelvienne, et recouvrant les plans précédents.

— *en dedans* : la chaîne sympathique sacrée, la face latérale du rectum (plus rapprochée des vaisseaux iliaques internes gauches),

— *en dehors* : la paroi pelvienne latérale, avec la grande échancrure sciatique, et, plus en avant, le muscle obturateur interne

— *en avant :*

▪ *sous le péritoine* : la gaine hypogastrique, fascia fibro-celluleux qui recouvre l'artère iliaque interne et s'étend sur ses branches en plusieurs lames vasculaires. L'uretère, en contact avec les vaisseaux, adhère au péritoine,

▪ *par l'intermédiaire du péritoine :*

chez la femme, la fossette ovarienne de Krause, dans l'angle de bifurcation des vaisseaux iliaques (Fig. 43).

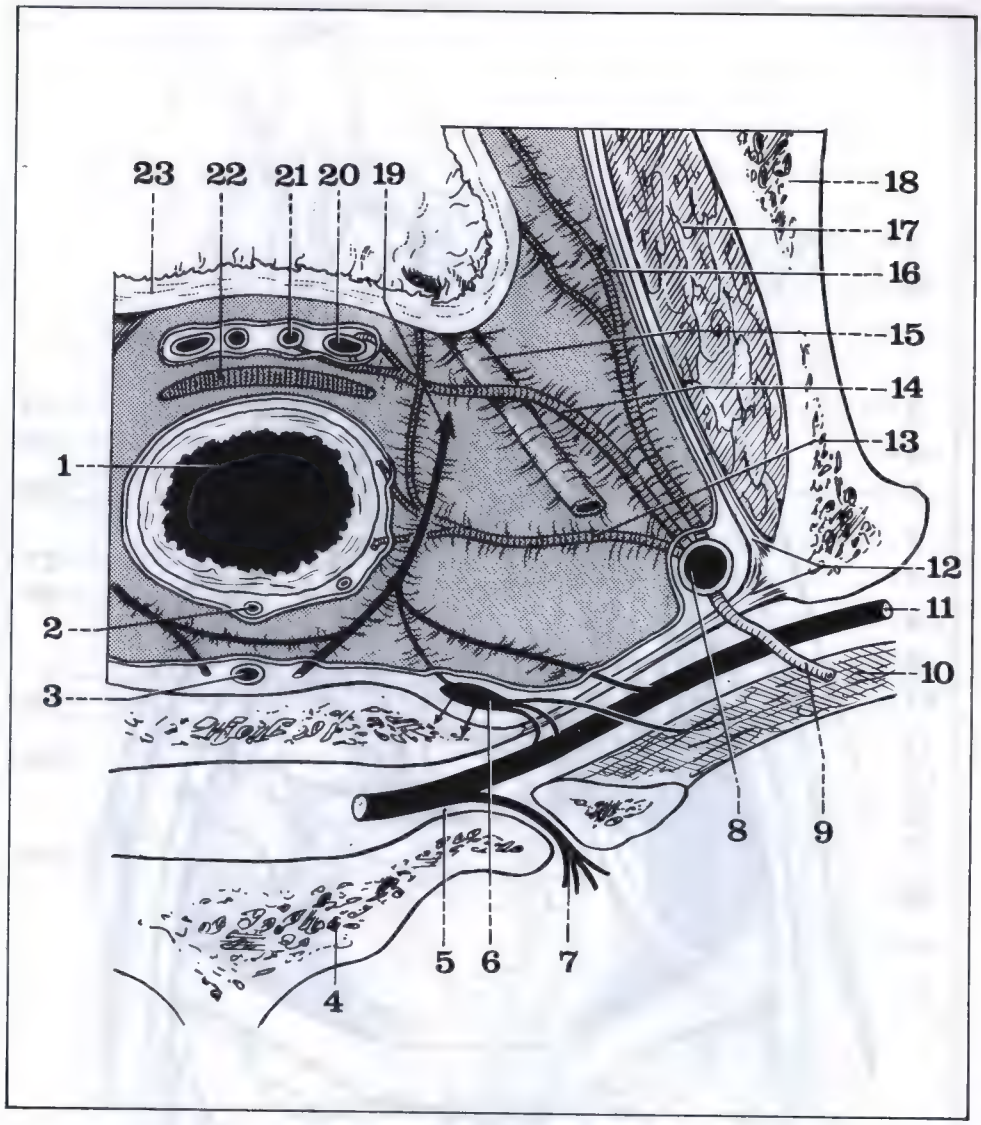

FIGURE 38

Coupe horizontale de la portion postérieure et droite, du petit bassin (chez l'homme) (segment inférieur de la coupe).

1. *Ampoule rectale.*
2. *Artère hémorroïdale supérieure.*
3. *Artère sacrée moyenne.*
4. *Sacrum.*
5. *Canal sacré.*
6. *Ganglion sympathique sacré.*
7. *Branche postérieure du nerf sacré.*
8. *Artère iliaque interne.*
9. *Artère ischiatique.*
10. *Muscle pyramidal du bassin.*
11. *Nerf sacré.*
12. *Aponévrose pelvienne.*
13. *Artère hémorroïdale moyenne.*
14. *Artère vésiculo-déférentielle.*
15. *Uretère pelvien.*
16. *Artère ombilicale.*
17. *Muscle obturateur interne.*
18. *Os iliaque.*
19. *Branches efférentes du ganglion hypogastrique.*
20. *Vésicule séminale.*
21. *Canal déférent.*
22. *Aponévrose de Denonvilliers.*
23. *Vessie.*

LE SEGMENT PARIÉTAL DE L'URETÈRE PELVIEN

Après le croisement des vaisseaux iliaques (loi de Luschka), l'uretère pénètre dans le pelvis où il décrit un trajet de 12 à 14 cm avant de pénétrer dans la vessie (Fig. 38).

L'urographie intraveineuse met en évidence la vaste courbe à concavité antéro-interne qu'il dessine (Fig. 39) :

— d'abord dans son *segment pariétal,* en dehors, contre la paroi pelvienne latérale,

— puis dans son *segment viscéral,* où arrivé un peu au-dessus de l'épine sciatique, il traverse transversalement la cavité pelvienne pour se diriger vers la base vésicale.

Nous n'envisagerons ici que son segment pariétal, différent chez l'homme et chez la femme, nous réservant d'étudier le segment viscéral avec les viscères pelviens.

1. CHEZ L'HOMME (Fig. 40, 41 et 42).

L'uretère entre en rapport intime avec les vaisseaux iliaques internes, descendant en avant d'eux, à droite, et en dedans, à gauche ; puis il se place en dedans de l'artère génito-vésicale, qu'il suivra jusque dans sa portion viscérale.

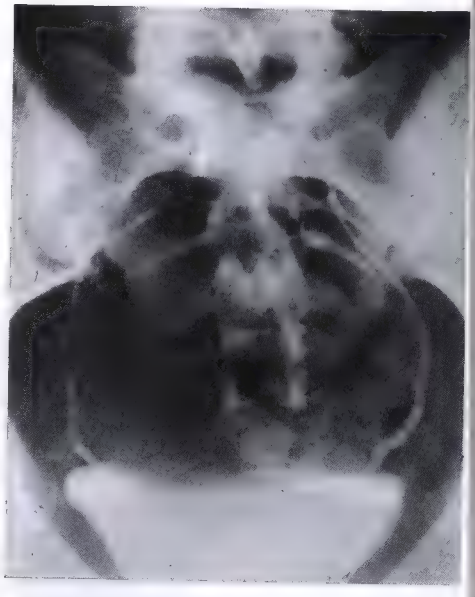

FIGURE 39

Urographie intra-veineuse montrant le trajet des deux uretères pelviens.

FIGURE 40

Vue antérieure du petit bassin chez l'homme (d'après Rouvière).

1. *Veine cave inférieure.*
2. *Uretère droit.*
3. *Plexus hypogastrique supérieur.*
4. *Artère iliaque primitive droite.*
5. *Ganglion du promontoire.*
6. *Chaîne lymphatique.*
7. *Artère ilio-lombaire.*
8. *Artère iliaque interne droite.*
9. *Artère sacrée latérale.*
10. *Tronc antérieur de l'iliaque interne.*
11. *Artère génito-vésicale inférieure.*
12. *Artère prostatique.*
13. *Artère hémorroïdale moyenne.*
14. *Artère génito-vésicale supérieure.*
15. *Veine obturatrice.*
16. *Vaisseaux fémoraux communs.*
17. *Artère ombilicale.*
18. *Ampoule rectale.*
19. *Vessie.*
20. *Canal déférent.*
21. *Prostate.*
22. *Vésicule séminale.*
23. *Chaînes lymphatiques.*
24. *Muscle psoas gauche.*
25. *Ganglions iliaques internes et externes.*
26. *Ganglion sacré moyen.*
27. *Artère sacrée moyenne.*
28. *Ganglions iliaques primitifs.*
29. *Ganglion du promontoire.*
30. *Ganglion latéro-aortique.*

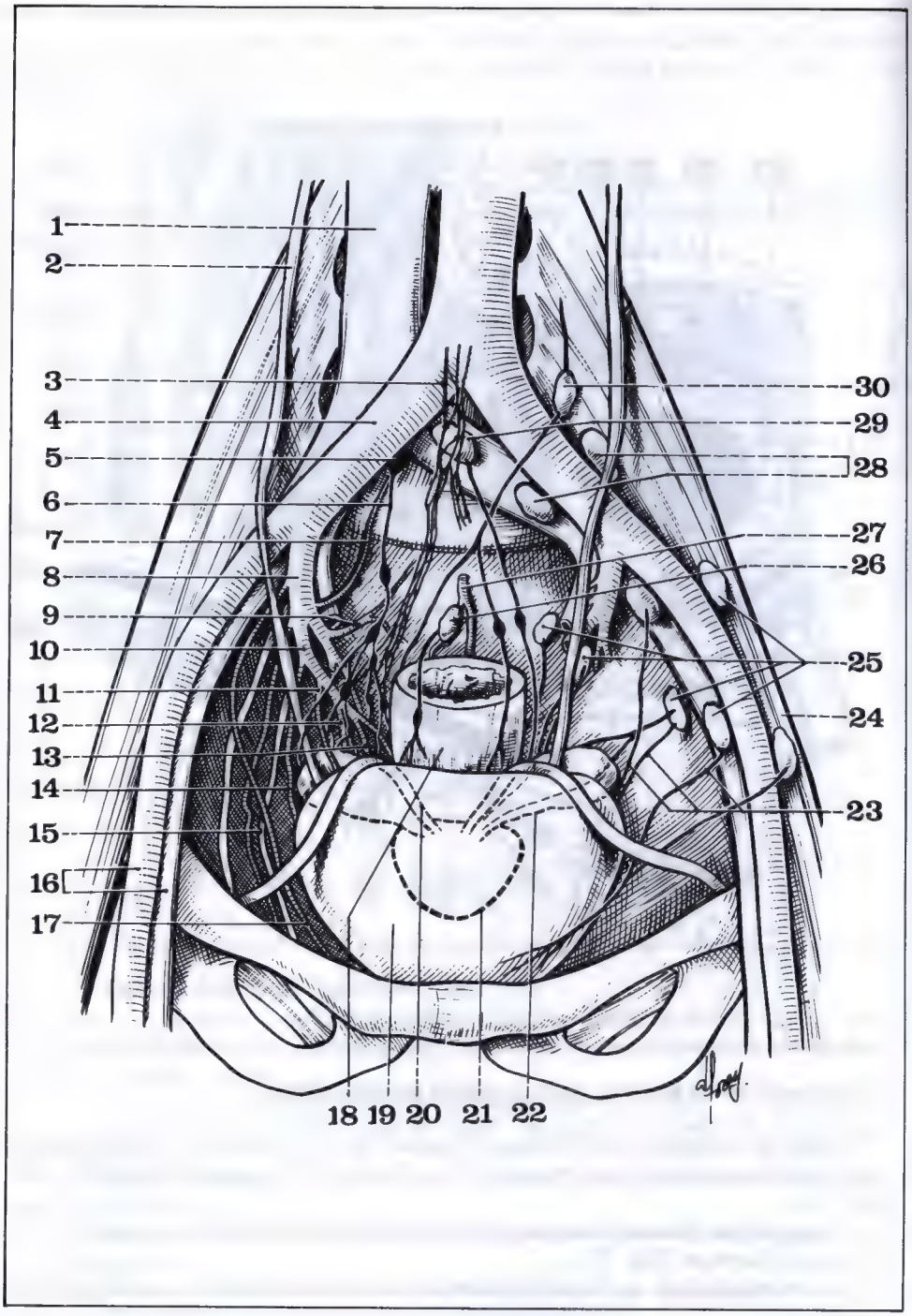

Au cours de ce trajet, il entre en rapport avec :

– *en arrière :* les branches postérieures de l'iliaque interne, et, plus spécialement, l'hémorroïdale moyenne ;

– *en dedans :* le péritoine pelvien, auquel il adhère, et le cul-de-sac para-rectal (de Waldeyer) qui le sépare de la face latérale du rectum (Fig. 42) ;

– *en dehors :* la paroi pelvienne, tapissée par le muscle obturateur interne, l'uretère se projetant à 1 cm en avant de la grande échancrure sciatique ; sur l'aponévrose pelvienne vient s'insérer en bas le releveur de l'anus ;

– *en avant :* les branches antérieures de l'iliaque interne, ombilicale (en haut), obturatrice (en bas), et le nerf obturateur, apparu dans l'angle de bifurcation veineuse.

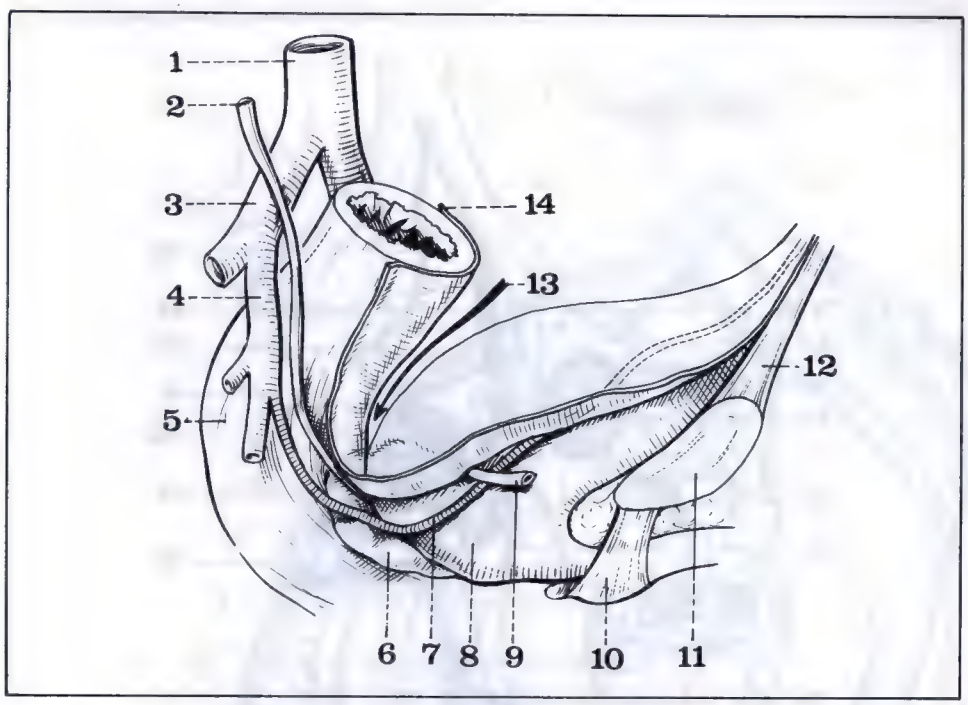

FIGURE 41

Le cul-de-sac de Douglas et le trajet de l'uretère pelvien droit chez l'homme (d'après Testut et Latarjet).

1. *Aorte abdominale.*
2. *Uretère droit.*
3. *Artère iliaque primitive.*
4. *Artère iliaque interne.*
5. *Ampoule rectale.*
6. *Vésicule séminale.*
7. *Artère ombilico-vésicale.*
8. *Vessie.*
9. *Canal déférent.*
10. *Ligament suspenseur de la verge.*
11. *Symphyse pubienne.*
12. *Insertion du grand droit de l'abdomen.*
13. *Flèche indiquant le cul-de-sac de Douglas.*
14. *Péritoine pré-rectal.*

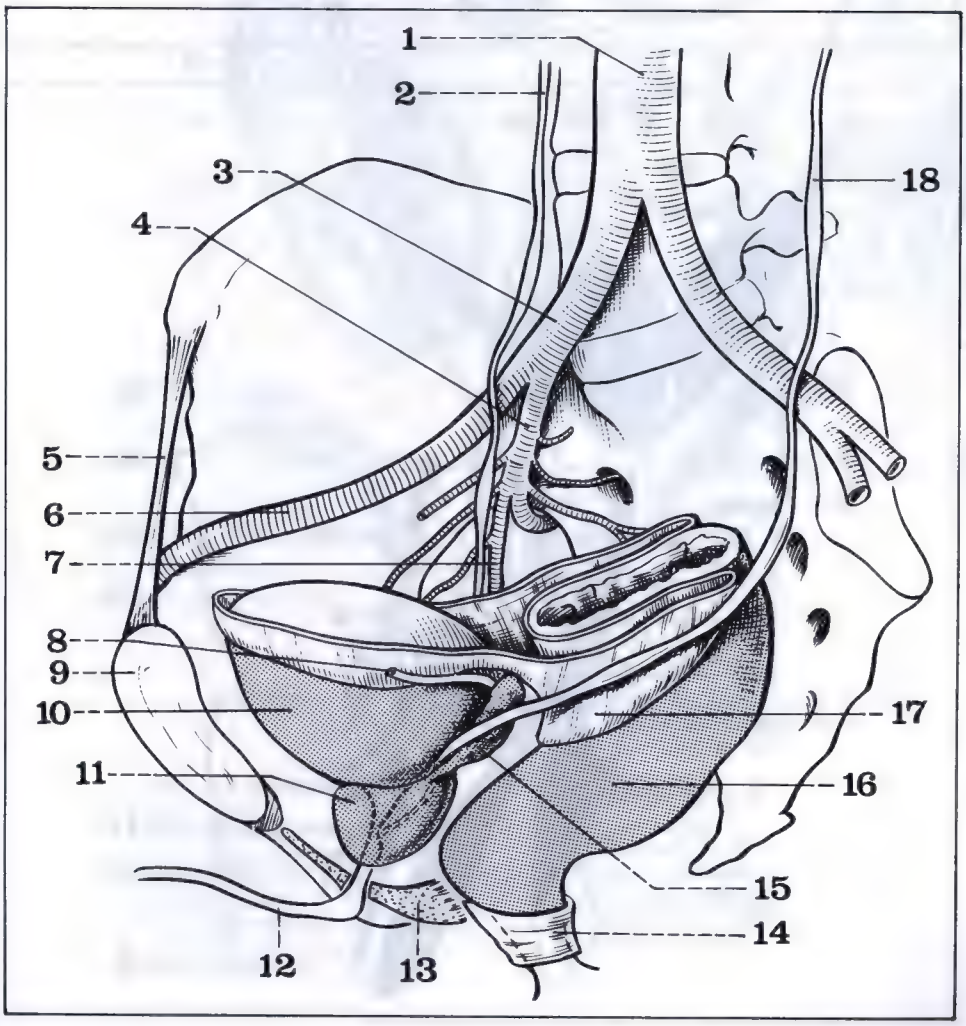

FIGURE 42

Vue endo-pelvienne droite du pelvis montrant le trajet des deux uretères (chez l'homme).

1. *Aorte abdominale.*
2. *Uretère droit.*
3. *Artère iliaque primitive droite.*
4. *Artère iliaque interne droite.*
5. *Arcade crurale (ligament inguinal).*
6. *Artère iliaque externe droite.*
7. *Artère honteuse interne.*
8. *Canal déférent gauche.*
9. *Symphyse pubienne.*
10. *Vessie.*
11. *Prostate.*
12. *Urètre.*
13. *Muscle recto-urétral.*
14. *Sphincter anal.*
15. *Vésicule séminale gauche.*
16. *Ampoule rectale.*
17. *Cul-de-sac péritonéal latéro-rectal (de Waldeyer).*
18. *Uretère gauche.*

FIGURE 43

Vue endopelvienne droite de la loge latéro-viscérale.

1. *Aorte abdominale.*
2. *Artère iliaque primitive droite.*
3. *Artère iliaque interne droite.*
4. *Artère iliaque externe droite.*
5. *Artère fessière.*
6. *Artère obturatrice.*
7. *Artère génito-vésicale supérieure.*
8. *Artère génito-vésicale inférieure.*
9. *Artère honteuse interne.*
10. *Artère ischiatique.*
11. *Artère sacrée latérale inférieure.*
12. *Premier nerf sacré.*
13. *Artère sacrée latérale supérieure.*
14. *Tronc lombo-sacré.*
15. *Artère sacrée moyenne.*

A. Fossette ovarienne de Krause.
A' Fossette ovarienne de Claudius.

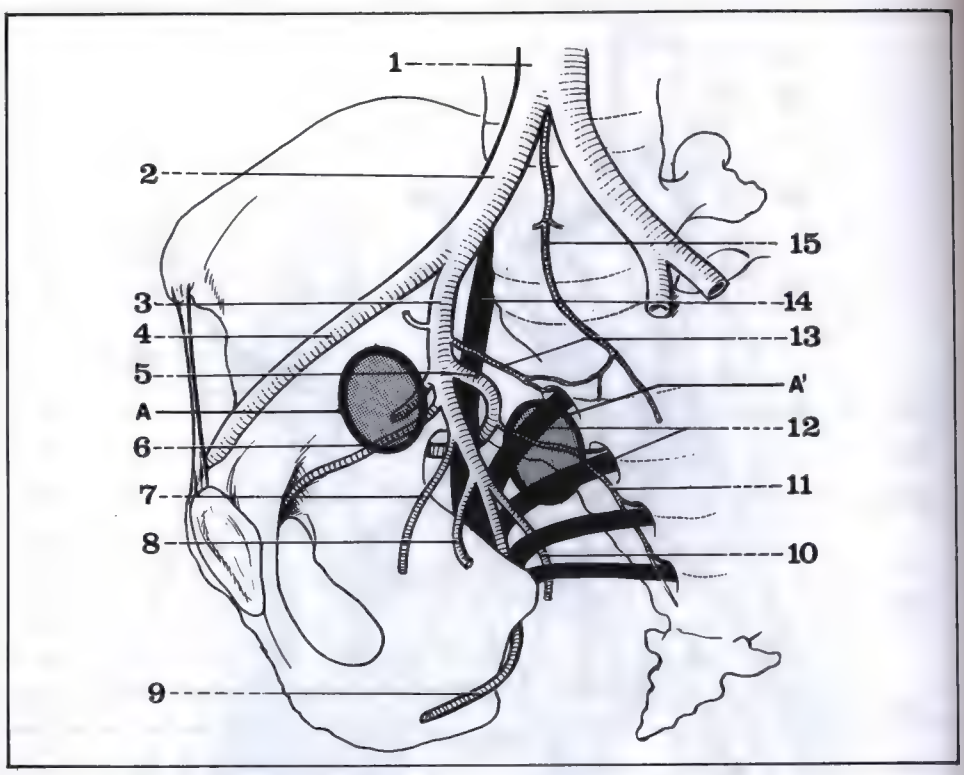

FIGURE 44

Coupe frontale schématique du pelvis chez la femme (d'après Monod et Duhamel).

1. *Os iliaque.*
2. *Artère utérine.*
3. *Artère vaginale longue.*
4. *Artère urétérique inférieure.*
5. *Muscle obturateur interne.*
6. *Branche vésico-vaginale.*
7. *Membrane obturatrice.*
8. *Branche ischio-pubienne.*
9. *Muscle releveur de l'anus.*
10. *Vagin.*
11. *Rameaux vaginaux des artères vaginales longues.*
12. *Artères cervico-vaginales.*
13. *Ligament rond.*
14. *Corne utérine.*
15. *Fond utérin.*
16. *Artère iliaque primitive droite.*
17. *Uretère.*
18. *Artère iliaque externe.*
19. *Muscle psoas.*
20. *Muscle iliaque.*

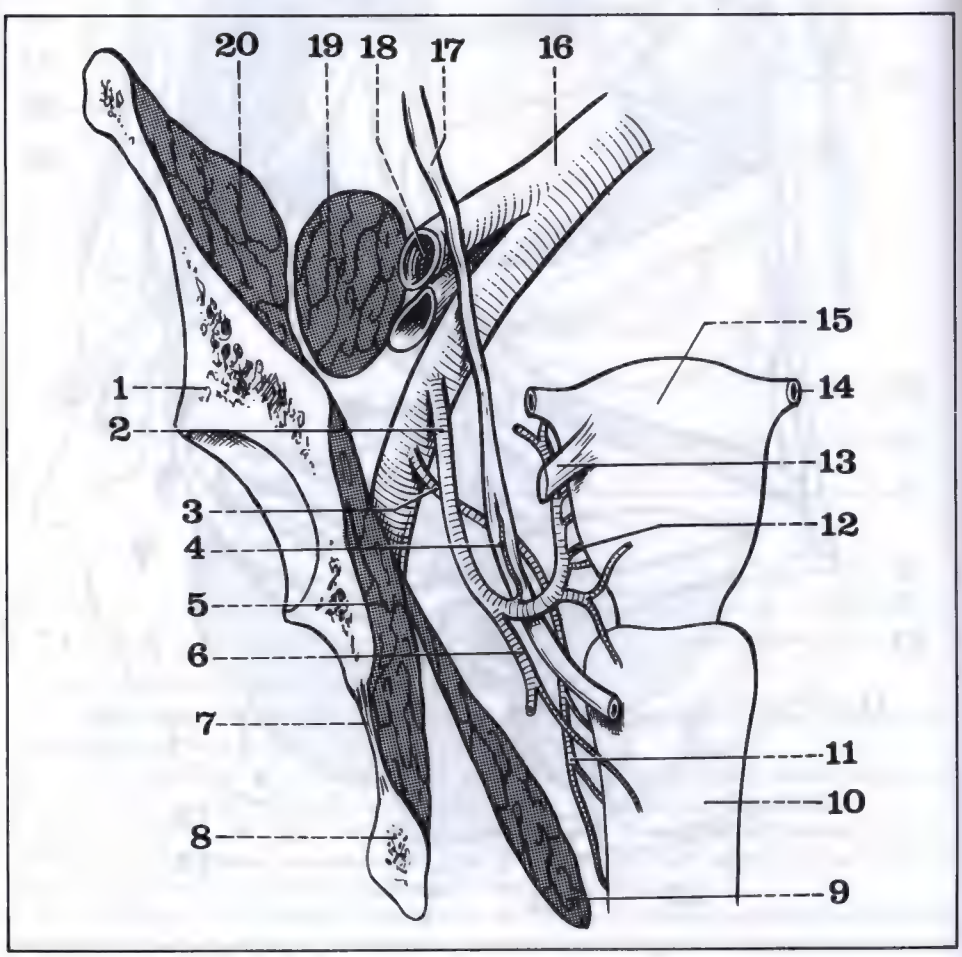

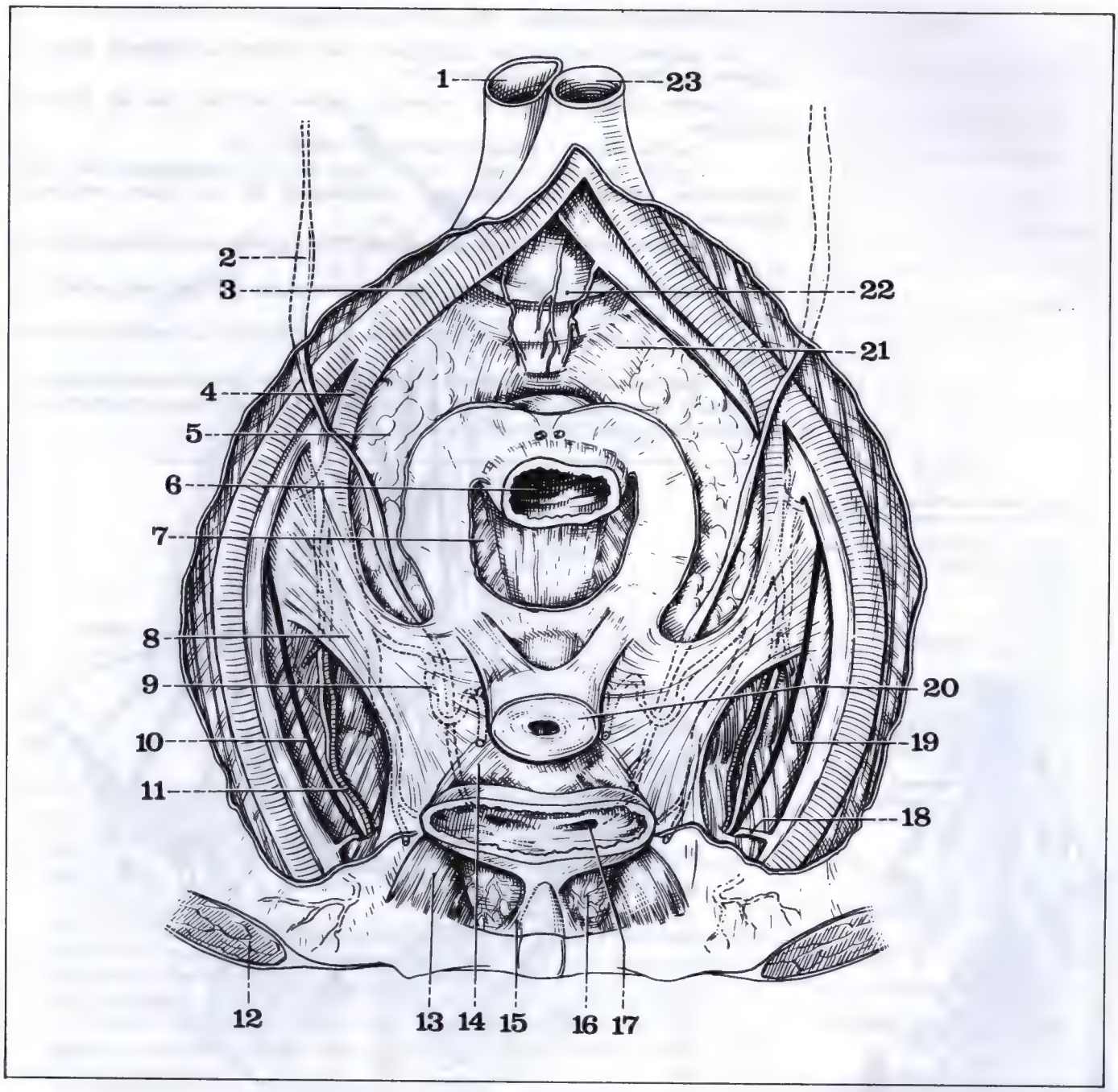

FIGURE 45

Vue supérieure des structures fibro-vasculaires du petit bassin chez la femme (d'après Scali).

1. *Veine cave inférieure.*
2. *Uretère droit.*
3. *Artère iliaque primitive droite.*
4. *Artère iliaque interne droite.*
5. *Loge rétro-rectale.*
6. *Ampoule rectale.*
7. *Lame recto-vaginale.*
8. *Aileron viscéral commun.*
9. *Artère utérine.*
10. *Nerf obturateur.*
11. *Artère obturatrice.*
12. *Muscle pectiné.*
13. *Muscle releveur de l'anus (portion antérieure).*
14. *Lame vésico-vaginale.*
15. *Ligament pubo-vésical.*
16. *Veines pré-vésicales.*
17. *Méat urétéral gauche.*
18. *Veine obturatrice supérieure.*
19. *Muscle releveur de l'anus (portion latérale).*
20. *Col utérin.*
21. *Muscle ischio-coccygien.*
22. *Promontoire.*
23. *Aorte abdominale.*

2. CHEZ LA FEMME (Fig. 43, 44, 45 et 46)

les rapports sont un peu identiques ; par rapport au ligament large, le segment pariétal est « rétro-ligamentaire ».

L'uretère longe d'abord les vaisseaux iliaques internes, puis ses branches antérieures :

— l'artère utérine : située en dehors de l'uretère,

— l'artère vaginale longue : située en arrière, et accompagnée de veines postérieures (utérines et vaginales) volumineuses, et de veines antérieures (utérines) grêles.

Les rapports sont un peu les mêmes que chez l'homme, en arrière, en dehors, et en avant ;
il faut noter seulement *en dedans,* par l'intermédiaire du péritoine pelvien, la présence de l'ovaire :

— chez la nullipare : l'uretère croise en profondeur la fossette ovarienne de Krause

— chez la multipare : la fossette est plus postérieure (fossette sous-ovarienne de Claudius*), entre l'uretère en avant, la paroi pelvienne postérieure, en arrière, et le ligament utéro-sacré, en dedans (Fig. 43).

FIGURE 46

Coupe frontale schématique du bassin passant à la partie antérieure du vagin.

1. *Péritoine pariétal de la fosse iliaque.*
2. *Nerf fémoro-cutané.*
3. *Muscle iliaque.*
4. *Nerf crural.*
5. *Muscle psoas.*
6. *Vaisseaux iliaques externes.*
7. *Fond utérin.*
8. *Trompe utérine.*
9. *Aponévrose pelvienne.*
10. *Muscle obturateur interne.*
11. *Aponévrose pelvienne supérieure.*
12. *Muscle releveur de l'anus.*
13. *Membrane obturatrice.*
14. *Muscle obturateur externe.*
15. *Vaisseaux honteux internes.*
16. *Vaisseaux de la grande lèvre.*
17. *Bulbe vestibulaire.*
18. *Petite lèvre.*
19. *Paroi postérieure du vagin.*
20. *Branche ischio-pubienne.*
21. *Artère et veine vaginales longues.*
22. *Uretère pelvien.*
23. *Col utérin.*
24. *Vaisseaux utérins.*
25. *Vaisseaux iliaques internes.*
26. *Nerf obturateur.*
27. *Ganglion lymphatique iliaque interne.*
28. *Gouttière latéro-rectale.*
29. *Uretère iliaque.*
30. *Vaisseaux utéro-ovariens.*
31. *Vaisseaux iliaques primitifs gauches.*
32. *Vaisseaux hémorroïdaux supérieurs.*
33. *Ampoule rectale.*

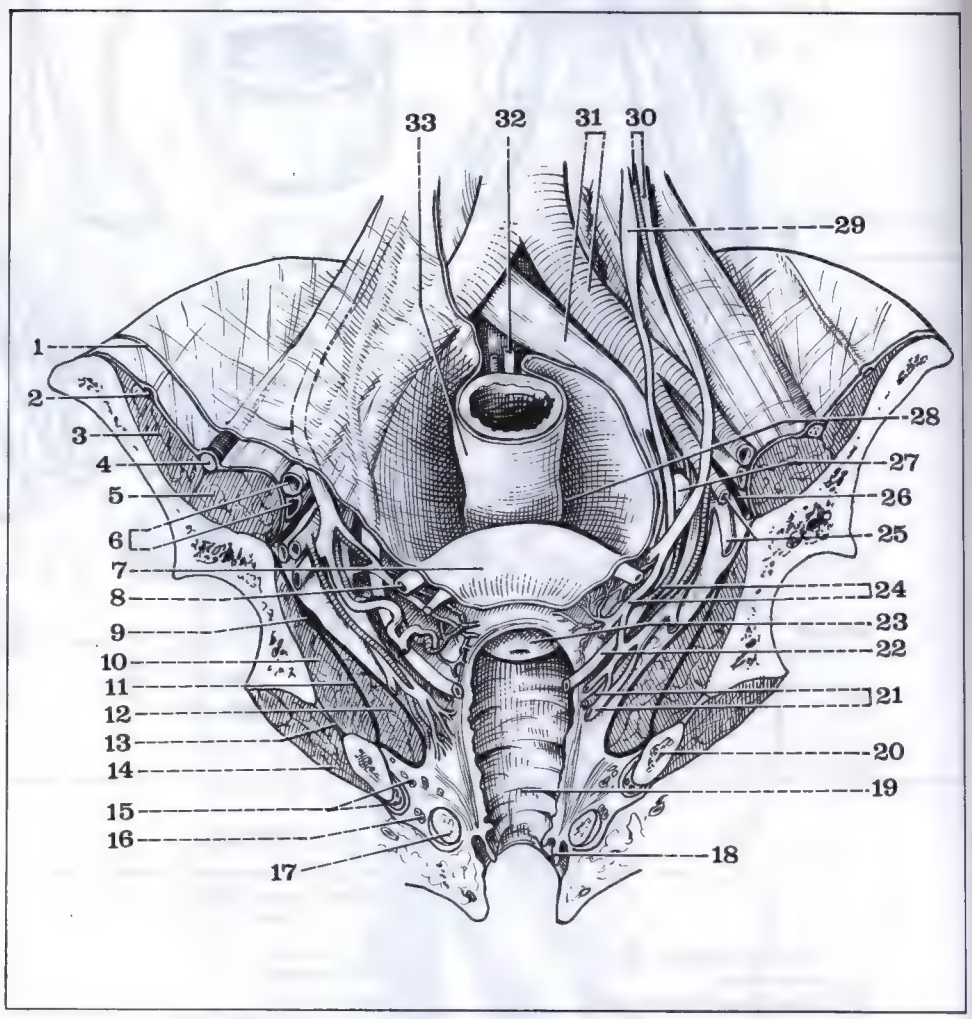

LES PLEXUS NERVEUX RACHIDIENS

En arrière des vaisseaux iliaques internes, l'aponévrose pelvienne recouvre le plexus sacré, que prolongent en bas le plexus honteux et le plexus sacro-coccygien :

* CLAUDIUS Friedrich Mathias (1822-1869) - Anatomiste autrichien.

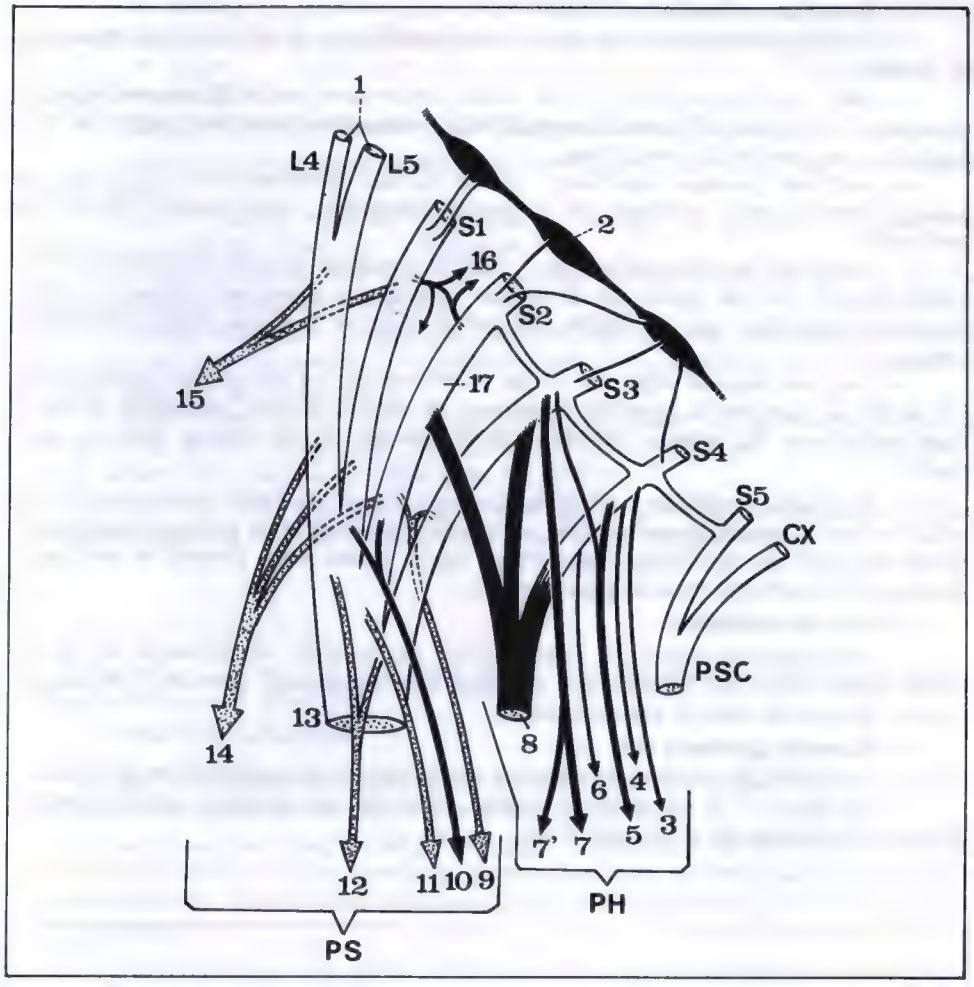

FIGURE 47

Plexus sacré (PS), plexus honteux (PH) et plexus sacro-coccygien (PSC).

1. *Tronc lombo-sacré (L4 + L5).*
2. *Ganglion sympathique sacré.*
3. *Rameau perforant cutané.*
4. *Nerf sphinctérien accessoire (Morestin).*
5. *Nerf hémorroïdal ou anal.*
6. *Nerf de l'ischio-coccygien.*
7. *et 7'. Nerfs du releveur de l'anus.*
8. *Nerf honteux interne.*
9. *Nerf cutané postérieur de la cuisse.*
10. *Nerf de l'obturateur interne.*
11. *Nerf du jumeau supérieur.*
12. *Nerf du jumeau inférieur et du carré crural.*
13. *Nerf grand sciatique.*
14. *Nerf fessier inférieur.*
15. *Nerf fessier supérieur.*
16. *Nerfs du pyramidal du bassin.*
17. *Branche antérieure de S2.*

1. PLEXUS SACRE (Plexus Sacralis) : (Fig. 47 et 48)

Il réalise un éventail nerveux, à base postéro-supérieure, formé par le tronc lombo-sacré et les branches antérieures des trois premières paires sacrées.

a) **Constitution :**

— *tronc lombo-sacré* (Truncus Lumbosacralis) : constitué par la branche antérieure de L5, que rejoint une anastomose venue de L4, il descend dans le pelvis en avant de l'aileron sacré et en arrière des vaisseaux iliaques internes, et se porte obliquement en bas et en dehors vers la grande échancrure sciatique,

— *branche antérieure de S1 :* sort du 1e trou sacré antérieur, se porte en bas et en dehors, en longeant le bord supérieur du pyramidal du bassin, et se fusionne avec le tronc lombo-sacré

— *branche antérieure de S2 :* sort du 2e trou sacré antérieur et apparaît entre les deux faisceaux supérieurs du pyramidal, il s'enfonce obliquement entre S1 et S3,

— *branche antérieure de S3* : sort du 3e trou sacré, longe presque horizontalement le bord inférieur du pyramidal, et se divise en deux branches de calibre voisin, l'une supérieure pour le plexus sacré, l'autre inférieure pour le plexus honteux.

Dans son ensemble, le plexus sacré forme un vaste triangle dont la base, postérieure, correspond aux trous sacrés antérieurs, et dont le sommet est placé à la partie basse de la grande échancrure sciatique, au-dessus de l'épine sciatique.

Dans certains cas, la bifurcation haute du nerf sciatique fait apparaître deux plans à l'intérieur du plexus sacré :

— l'un ventral : d'où naît le sciatique poplité interne,

— l'autre dorsal : d'où naît le sciatique poplité externe.

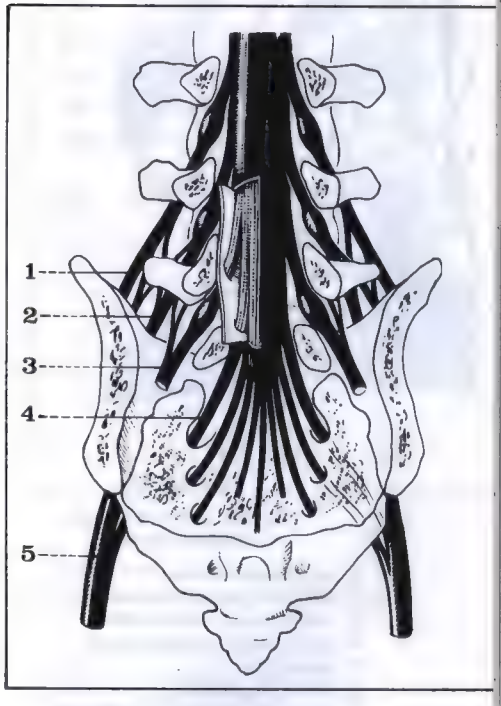

FIGURE 48

Vue postérieure du plexus sacré (coupe frontale du sacrum segement antérieur de la coupe).

1. *Racine L3.*
2. *Racine L4.*
3. *Racine L5.*
4. *Racine S1.*
5. *Nerf grand sciatique.*

Plexus sacré

Br. collatérales :
n. du pyramidal
n. fessier sup.
n. du jumeau sup.
n. de l'obt. int.
n. du jumeau inf.
et du carré crural
n. fessier inf.

Br. terminale :
n. grand sciatique

b) **Branches collatérales :** (Fig. 47)

— *nerf du pyramidal* : né de la face postérieure de S2, pour le pyramidal du bassin,

— *nerf fessier supérieur* : né du tronc lombo-sacré et de SI, accompagne les vaisseaux fessiers dans le canal sus-pyramidal, et innerve le moyen fessier, le petit fessier, et le tenseur du fascia lata,

— *nerf du jumeau supérieur* : né de la face antérieure de L5 et de SI, descend entre l'épine sciatique et le jumeau supérieur, qu'il atteint par sa face profonde

— *nerf de l'obturateur interne :* parfois commun avec le précédent, il a la même origine, sort du pelvis par la grande échancrure sciatique, contourne l'épine sciatique, repénètre par la petite échancrure, et se termine dans l'obturateur interne,

— *nerf du jumeau inférieur et du carré crural* : né de la face antérieure de L5 ou de SI, sort par la grande échancrure, en dehors du nerf précédent, croise la face postérieure du jumeau inférieur qu'il innerve, et se termine dans le carré crural,

— *nerf fessier inférieur :* né de la face postérieure du tronc lombo-sacré + S1 + S2, sort par le canal sous-pyramidal, en arrière et en dedans du nerf grand sciatique. S'unit souvent au nerf cutané postérieur de la cuisse pour former le nerf petit sciatique. Il innerve le muscle grand fessier.

c) **Branche terminale**

— *nerf grand sciatique* (N. Ischiadicus) : né du tronc lombo-sacré, de S1, et d'une partie de S2 et S3, sort par le canal sous-pyramidal, derrière l'obturateur interne, et pénètre dans la région fessière.

d) **Rapports généraux** (Fig. 50)

— *en arrière :* le pyramidal du bassin, que le tronc lombo-sacré déborde en haut,

— *en dedans :* le sympathique sacré, relié par les rameaux communicants, descend en dedans des trous antérieurs,

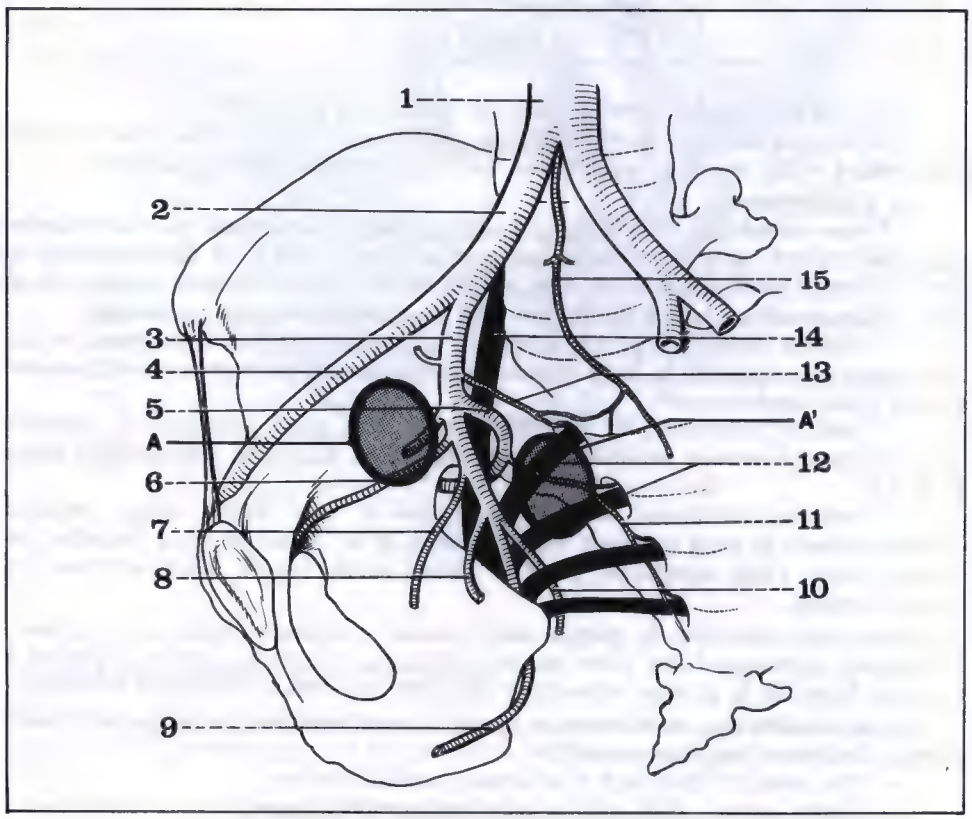

FIGURE 49

Vue endo-pelvienne droite du plexus sacré.

1. *Aorte abdominale.*
2. *Artère iliaque primitive droite.*
3. *Artère iliaque interne droite.*
4. *Artère iliaque externe droite.*
5. *Artère fessière.*
6. *Artère obturatrice.*
7. *Artère génito-vésicale supérieure.*
8. *Artère génito-vésicale inférieure.*
9. *Artère honteuse interne.*
10. *Artère ischiatique.*
11. *Artère sacrée latérale inférieure.*
12. *Premier nerf sacré.*
13. *Artère sacrée latérale supérieure.*
14. *Tronc lombo-sacré.*
15. *Artère sacrée moyenne.*

A. Fossette ovarienne de Krause.
A' Fossette ovarienne de Claudius.

— *en dehors* : le sommet du plexus croise la partie basse du bord antérieur de la grande échancrure, et le bord postérieur du muscle obturateur interne,

— *en avant :* l'aponévrose du pyramidal le recouvre, faisant partie de l'aponévrose pelvienne.

e) **Rapports avec les branches de l'iliaque interne** (Fig. 49)

— *artère fessière* : passe entre tronc lombo-sacré et SI et sort par le canal sus-pyramidal,

— *artère sacrée latérale supérieure* : croise SI, perfore l'aponévrose pelvienne, et pénètre dans le 1re trou sacré,

— *artère sacrée latérale inférieure* : croise la face antérieure de S2, S3, S4, jusqu'aux trous sacrés correspondants,

— *artère ischiatique* : croise S2, perfore l'aponévrose, passe entre S2 et S3, puis entre S3 et le pyramidal, et disparaît entre le bord inférieur de ce muscle et le petit ligament sacro-sciatique,

— *artère honteuse interne* : croise la face antérieure du plexus sacré, sort du bassin par la grande échancrure, au-dessus de l'épine sciatique, et repénètre par la petite échancrure sciatique en direction du périnée.

Du fait de cette disposition, alors que les nerfs restent sous-aponévrotiques, les artères doivent perforer l'aponévrose pour sortir du petit bassin.

2. PLEXUS HONTEUX

Formé par la branche antérieure de S4, il est anastomosé aux branches S2 et S3 du plexus sacré. (Fig. 50)

a) **Branches collatérales :**

— *nerf du releveur de l'anus :* né de S3, long et grêle, il croise la face supérieure de l'ischio-coccygien, et innerve la face interne du releveur ;

— *nerf anal ou hémorroïdal* (N. Rectales Inferiores) : né de S4, il sort par la grande échancrure sciatique, contourne l'épine sciatique, revient dans le pelvis par la petite échancrure et se termine dans le sphincter externe de l'anus, et dans la peau de la région anale ;

— *nerfs viscéraux :* nés de S2, S3, S4, ils forment les nerfs érecteurs d'Eckard, qui se dirigent vers le ganglion hypogastrique, et lui apportent son contingent parasympathique du système cérébro-spinal (cf. Loge rétro-rectale).

b) **Branche terminale :**

— *nerf honteux interne* (N. Pudendus) : volumineux, né par trois racines de S2, S3, S4, suit le trajet de l'artère honteuse interne, sortant du bassin par le canal sous-pyramidal, contournant l'épine sciatique, et rentrant dans le pelvis par la petite échancrure, en direction du périnée, où il se termine en deux branches :

— nerf périnéal (N. Perineales),
— nerf dorsal de la verge (N. Dorsalis Penis) chez l'homme,
— nerf dorsal du clitoris (N. Dorsalis Clitoridis) chez la femme.

c) **Rapports :**

— *en arrière :* le muscle pyramidal du bassin sus-jacent au muscle ischio-coccygien,

— *en avant :* l'aponévrose pelvienne, fibreuse et résistante, qui recouvre ces muscles, et se fixe en dedans des trous sacrés antérieurs, d'où émergent les nerfs sacrés.

3. PLEXUS SACRO-COCCYGIEN (Plexus Coccygeus)

Très atrophique, il est constitué par 3 branches : (Fig. 51 et 52)

— la racine S5 : qui sort par l'hiatus sacro-coccygien,
— une branche venue de S4
— le nerf coccygien (N. Coccygeus) qui croise l'articulation médio-coccygienne.

Il est uni au sympathique pré-vertébral par des rameaux communicants.

Plexus honteux

Br. collatérales :
n. du releveur
n. anal
n. viscéraux

Br. terminale :
n. honteux int.



FIGURE 50

Vue antérieure du plexus sacré. et du système sympathique pré-sacré.

1. Branche antérieure de S1.
2. Plexus nerveux péri-artériel.
3. Tronc lombo-sacré (L4 + L5).
4. Branche antérieure de S2.
5. Nerf fessier supérieur.
6. Muscle pyramidal du bassin.
7. Branche antérieure de S3.
8. Branche antérieure de S4.
9. Nerf grand sciatique.
10. Nerf honteux interne.
11. Muscle ischio-coccygien.
12. Nerf du releveur de l'anus.
13. Muscle releveur de l'anus.
14. Ganglion hypogastrique.

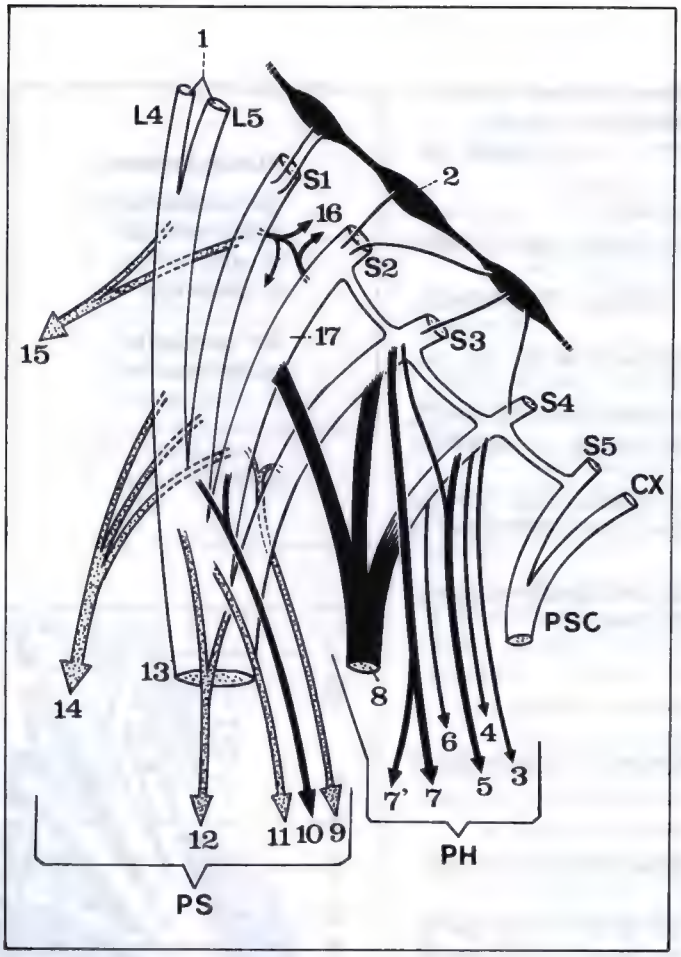

FIGURE 51

Plexus sacré (PS), plexus honteux (PH) et plexus sacro-coccygien (PSC).

1. *Tronc lombo-sacré (L4 + L5).*
2. *Ganglion sympathique sacré.*
3. *Rameau perforant cutané.*
4. *Nerf sphinctérien accessoire (Morestin).*
5. *Nerf hémorroïdal ou anal.*
6. *Nerf de l'ischio-coccygien.*
7. *et 7'. Nerfs du releveur de l'anus.*
8. *Nerf honteux interne.*
9. *Nerf cutané postérieur de la cuisse.*
10. *Nerf de l'obturateur interne.*
11. *Nerf du jumeau supérieur.*
12. *Nerf du jumeau inférieur et du carré crural.*
13. *Nerf grand sciatique.*
14. *Nerf fessier inférieur.*
15. *Nerf fessier supérieur.*
16. *Nerfs du pyramidal du bassin.*
17. *Branche antérieure de S2.*

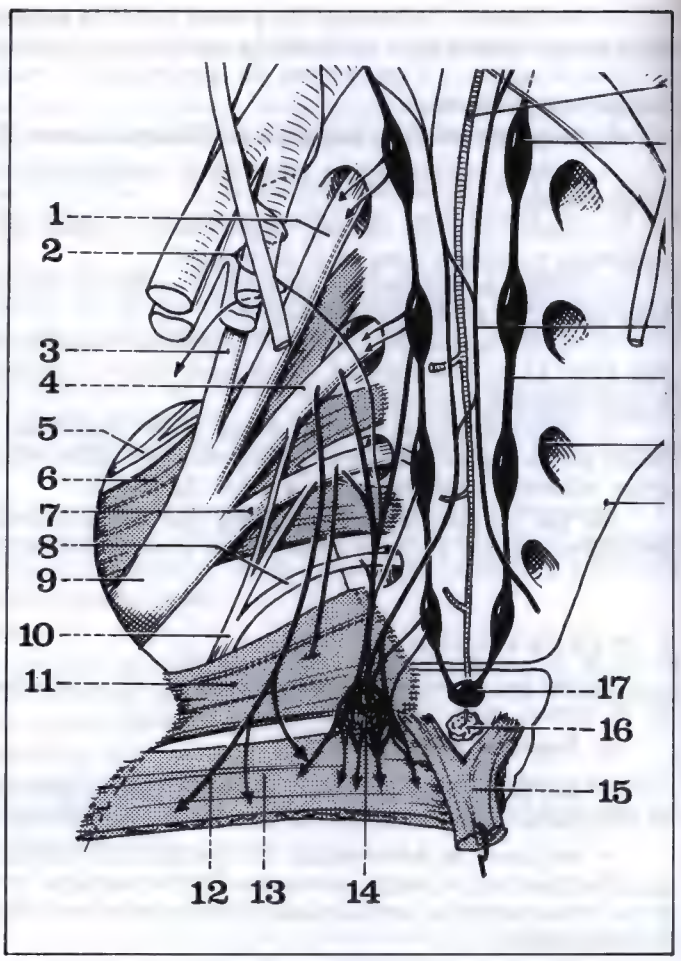

FIGURE 52

Vue antérieure du plexus sacré et du système sympathique pré-sacré.

1. *Branche antérieure de S1.*
2. *Plexus nerveux péri-artériel.*
3. *Tronc lombo-sacré (L4 + L5).*
4. *Branche antérieure de S2.*
5. *Nerf fessier supérieur.*
6. *Muscle pyramidal du bassin.*
7. *Branche antérieure de S3.*
8. *Branche antérieure de S4.*
9. *Nerf grand sciatique.*
10. *Nerf honteux interne.*
11. *Muscle ischio-coccygien.*
12. *Nerf du releveur de l'anus.*
13. *Muscle releveur de l'anus.*
14. *Ganglion hypogastrique.*
15. *Muscle recto-coccygien.*
16. *Glande coccygienne.*
17. *Ganglion de Walter.*

Plexus sacro-coccygien

Br. collatérales :
n. ano-coccygien
rameau cutané
n. viscéraux

a) **Branches collatérales**

— *nerf ano-coccygien* (N. Anococcygei) : pour le muscle ischio-coccygien,

— *rameau cutané :* pour la peau de la région coccygienne,

— *nerfs viscéraux :* destinés au plexus hypogastrique.

b) **Rapports**

Nées en arrière du muscle ischio-coccygien, les branches d'origine le traversent et forment sur sa face antérieure deux anses nerveuses ;

l'aponévrose pelvienne recouvre le muscle et le plexus, et s'unit à son homologue opposée derrière le rectum.

La loge rétro-rectale

La loge rétro-rectale est limitée par (Fig. 53) :

– *en arrière :* la face antérieure du sacro-coccyx, dans l'espace compris entre les deux rangées droite et gauche des trous sacrés antérieurs ;

– *en avant :* la face postérieure de l'ampoule rectale ;

– *latéralement :* la partie postérieure de l'aponévrose sacro-recto-génito-pubienne ;

– *en bas :* les adhérences du rectum aux deux muscles releveurs de l'anus.

Mais la loge rétro-rectale n'est pas fermée *en haut,* communiquant largement avec la région rétro-péritonéale médiane de l'abdomen, par laquelle arrivent les pédicules vasculaires et le système nerveux sympathique.

PLAN

LA LOGE RÉTRO-RECTALE

Les pédicules vasculaires :
- Les vaisseaux sacrés moyens.
- Les vaisseaux sacrés latéraux.

Le système nerveux sympathique :
- La chaîne sympathique sacrée
- Le plexus pré-sacré.
- Rapports.
- Systématisation.

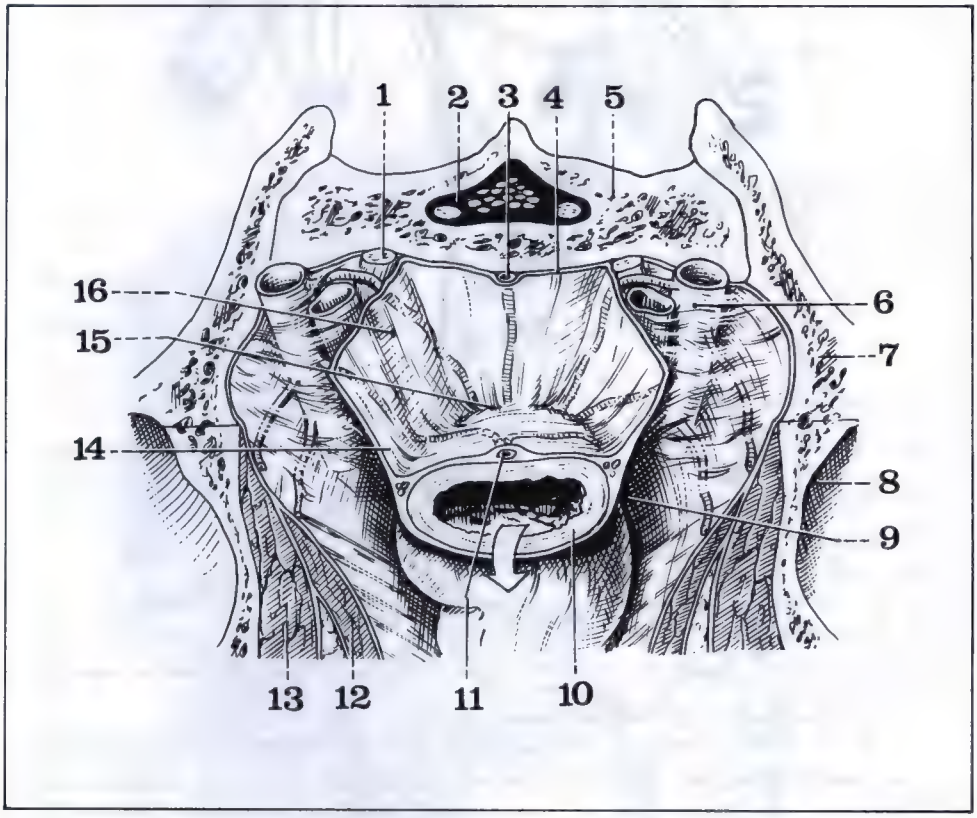

FIGURE 53

Vue supérieure du pelvis montrant l'espace rétro-rectal le rectum est récliné en avant (d'après Testut et Latarjet).

1. *Racine sacrée.*
2. *Canal sacré.*
3. *Artère sacrée moyenne.*
4. *Feuillet pré-sacré.*
5. *Sacrum.*
6. *Artère iliaque interne.*
7. *Os iliaque sectionné.*
8. *Cavité cotyloïdale.*
9. *Gouttière latéro-rectale.*
10. *Ampoule rectale.*
11. *Terminaison de l'artère mésentérique inférieure.*
12. *Muscle releveur de l'anus.*
13. *Muscle obturateur interne.*
14. *Feuillet latéro-rectal.*
15. *Espace rétro-rectal.*
16. *Tente de l'artère hémorroïdale moyenne.*

LES PÉDICULES VASCULAIRES

1. AU MILIEU : LES VAISSEAUX SACRÉS MOYENS (Fig. 54)

a) **L'artère sacrée moyenne ou médiane** (A. Sacralis Mediana).

Branche de trifurcation médiane de l'aorte abdominale, elle représente un véritable reliquat embryonnaire, prolongeant l'aorte vers l'extrémité caudale de l'organisme,

– *origine :* de la face postérieure de l'aorte, devant L4.

– *trajet :* derrière la veine iliaque primitive gauche, puis devant le promontoire, et, sur la ligne médiane, dans l'excavation sacrée,

– *terminaison :* au-dessous de la pointe du coccyx, dans la glande coccygienne (de Luschka) ou glomus coccygien (Glomus Coccygeum) qu'elle vascularise,

FIGURE 54

Vue antérieure du confluent aortico-cave.

1. *Veine cave inférieure.*
2. *Artère iliaque primitive droite.*
3. *Artère iliaque externe droite.*
4. *Artère iliaque interne droite.*
5. *Artère sacrée latérale inférieure.*
6. *Quatrième trou sacré antérieur.*
7. *Glande coccygienne.*
8. *Muscle recto-coccygien.*
9. *Ligament sacro-coccygien antérieur.*
10. *Vaisseaux sacrés moyens.*
11. *Triangle inter-ilio-aortique.*
12. *Aorte abdominale.*

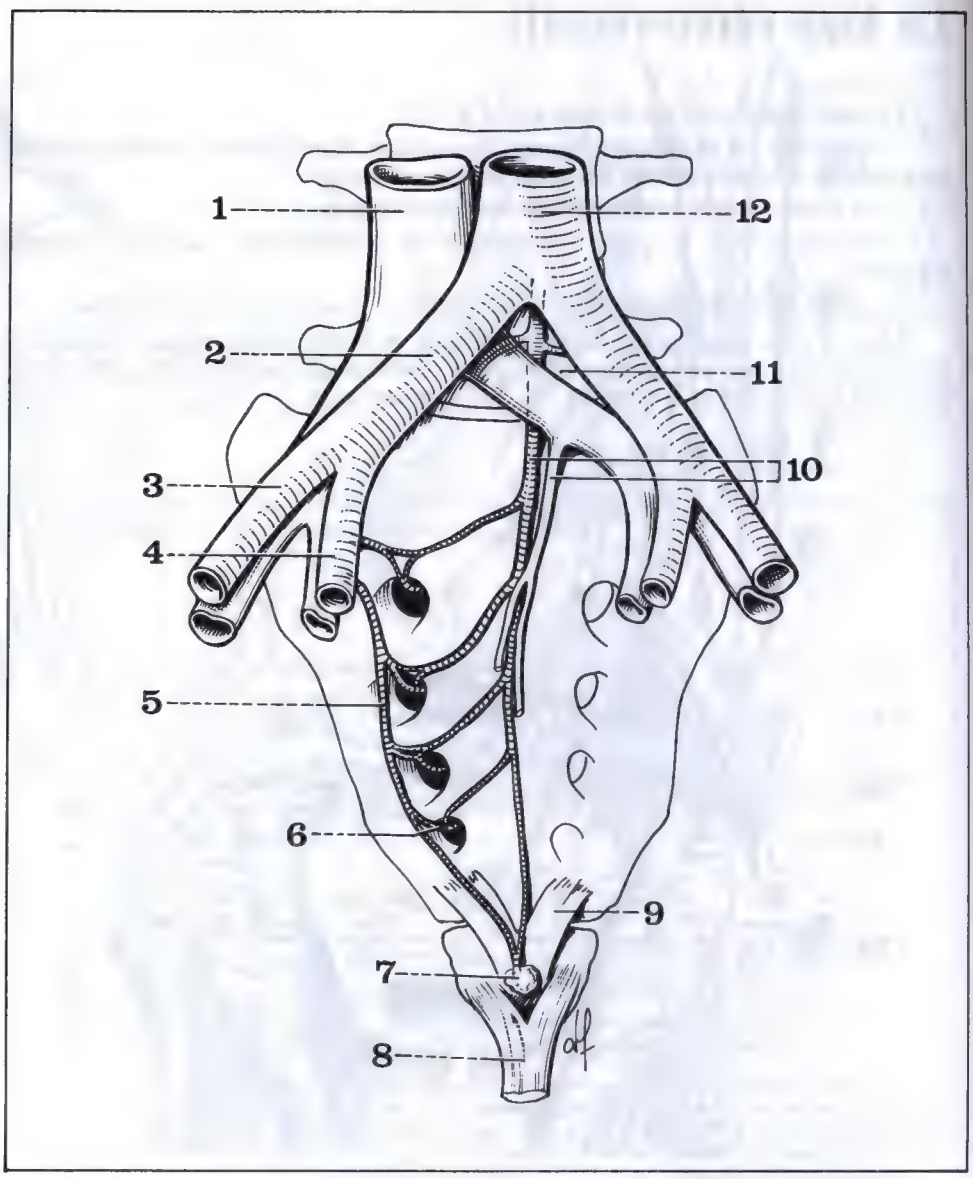

— *collatérales :* de chaque côté

▪ *la 5e artère lombaire,* qui passe derrière les vaisseaux iliaques primitifs,

▪ *quatre rameaux transversaux* : anastomosés avec les artères sacrées latérales.

b) **La veine sacrée moyenne** (V. Sacralis Mediana) :

satellite de l'artère, elle est double devant le sacrum, de chaque côté de l'artère, puis unique au niveau du promontoire, se jetant le plus souvent dans la veine iliaque primitive gauche.

2. LATERALEMENT : LES VAISSEAUX SACRES LATERAUX (Fig. 54 et 55)

a) **Les artères sacrées latérales** (Aa. Sacrales Laterales) nées de l'artère iliaque interne

▪ *supérieure :* pénétrant dans le 1er trou sacré antérieur, et se divisant en deux rameaux :

— *spinal* (Rami Spinales) : pour le cul-de-sac dural et les nerfs de la queue de cheval,

— *dorsal :* passant par le 1er trou sacré postérieur, pour les muscles spinaux et la région sacrée,

▪ *inférieure :* plus volumineuse, croisant le plexus sacré, et pénétrant dans les 2e, 3e, et 4e, trous sacrés antérieurs, où elle se divise, à chaque niveau, de la même façon que la sacrée supérieure, et où elle s'anastomose transversalement avec la sacrée moyenne

b) **Les veines sacrées latérales** (Vv. Sacrales Laterales) homologues des artères, mais souvent plexiformes, elles montent en dehors des trous sacrés antérieurs, et se jettent dans la veine iliaque interne ;

avec les veines sacrées moyennes, elles constituent le plexus veineux sacré antérieur, en liaison en haut avec les veines ilio-lombaire et lombaire ascendante.

Les vaisseaux sacrés, ainsi que leurs anastomoses, sont compris dans l'épaisseur de la *lame pré-sacrée* qui les solidarise et les plaque contre le squelette sacré.

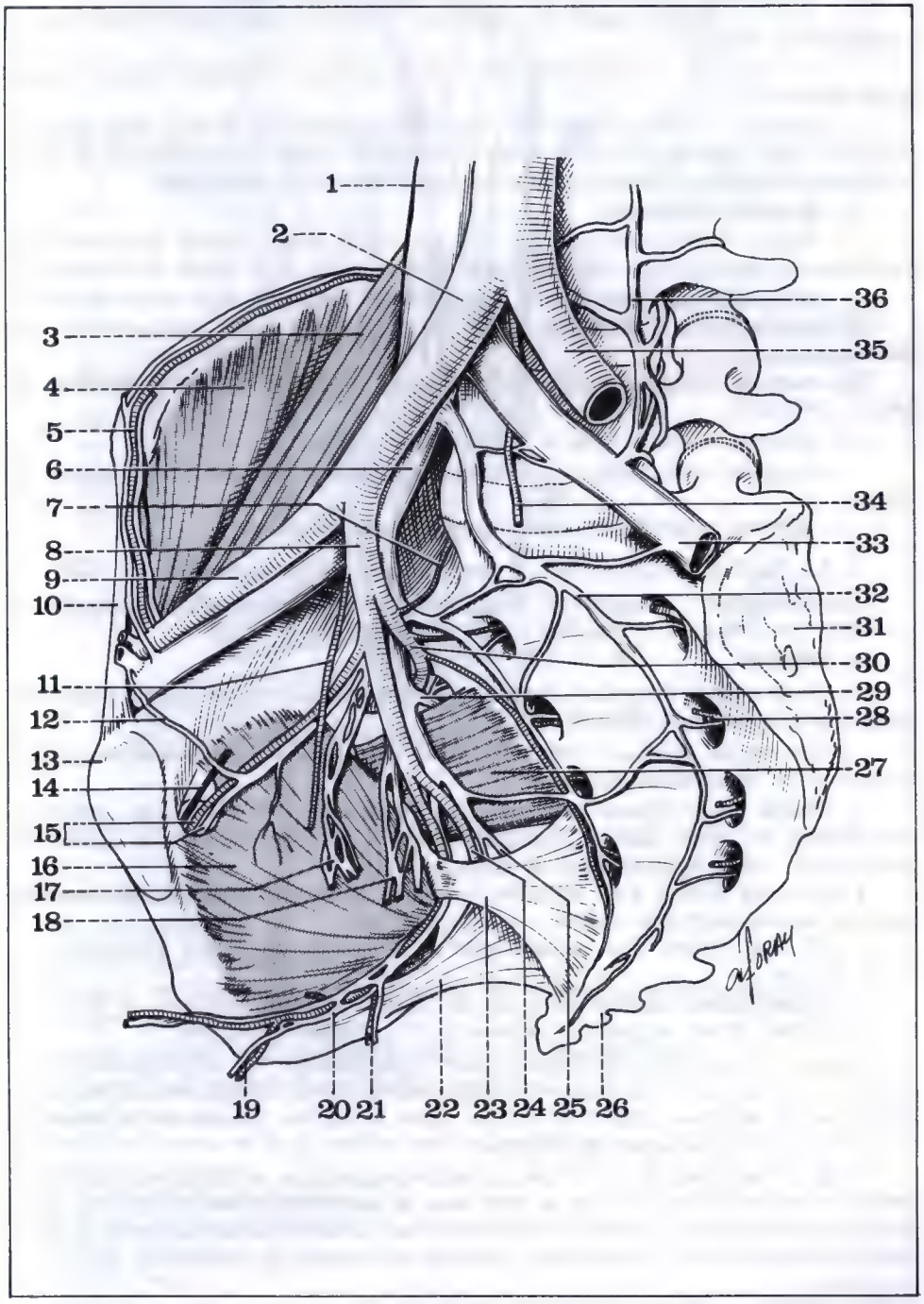

FIGURE 55

Vue endo-pelvienne droite des vaisseaux iliaques (chez la femme).

1. *Veine cave inférieure.*
2. *Artère iliaque primitive droite.*
3. *Muscle psoas droit.*
4. *Muscle iliaque droit.*
5. *Artère circonflexe iliaque profonde.*
6. *Veine iliaque primitive droite.*
7. *Artère ilio-lombaire.*
8. *Artère iliaque interne.*
9. *Artère iliaque externe.*
10. *Arcade crurale.*
11. *Artère ombilicale.*
12. *Anastomose veineuse entre l'épigastrique et l'obturatrice.*
13. *Symphyse pubienne.*
14. *Nerf obturateur.*
15. *Vaisseaux obturateurs.*
16. *Muscle obturateur interne.*
17. *Veines utérines.*
18. *Veines vésicales inférieures.*
19. *Artère urétrale.*
20. *Vaisseaux honteux internes.*
21. *Vaisseaux bulbaires.*
22. *Grand ligament sacro-sciatique.*
23. *Petit ligament sacro-sciatique.*
24. *Artère ischiatique.*
25. *Veine ischiatique.*
26. *Coccyx.*
27. *Muscle pyramidal du bassin.*
28. *Deuxième trou sacré antérieur gauche.*
29. *Veine fessière.*
30. *Tronc postérieur de l'iliaque interne.*
31. *Articulation sacro-iliaque gauche*
32. *Veine sacrée moyenne.*
33. *Veine iliaque primitive gauche.*
34. *Artère sacrée moyenne.*
35. *Artère iliaque primitive gauche.*
36. *Veine lombaire ascendante.*

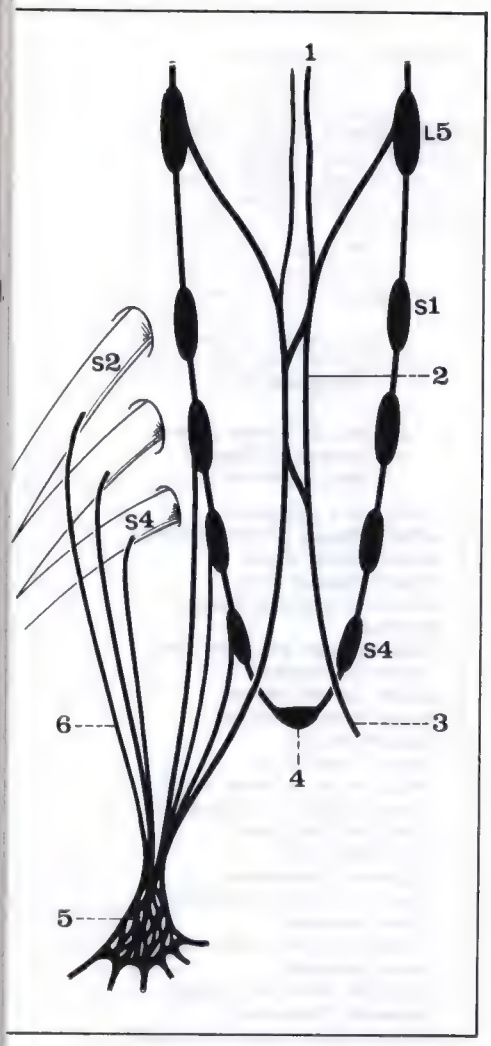

FIGURE 56

Le système nerveux sympathique de la loge rétro-rectale

1. *Plexus hypogastrique supérieur.*
2. *Nerf pré-sacré.*
3. *Nerf hypogastrique.*
4. *Ganglion de Walter.*
5. *Ganglion hypogastrique.*
6. *Nerfs érecteurs d'Eckhard (système para-sympathique).*

LE SYSTÈME NERVEUX SYMPATHIQUE (Fig. 56, 57 et 58)

Sur la face antérieure du sacrum descendent deux formations sympathiques destinées à l'innervation des viscères pelviens :

– latéralement : les deux chaînes sympathiques sacrées, qui continuent les chaînes sympathiques lombaires,

– au milieu : le réseau plus complexe du plexus pré-sacré.

1. LA CHAINE SYMPATHIQUE SACREE ou pelvienne (Pars Pelvina)

a) **Constitution**

Plaquée sur la face antérieure du sacrum, un peu en dedans des trous sacrés antérieurs, elle comprend de chaque côté :

— un cordon connecteur, souvent divisé en petits filets,

— trois à quatre ganglions allongés, d'autant plus petits que l'on se rapproche du coccyx ;

— en haut : le 1er ganglion sacré est fréquemment fusionné avec le 5e ganglion lombaire,

— en bas : les deux chaînes se réunissent souvent au niveau d'un ganglion commun, qui équivaut à la fusion des 5e ganglions sacrés, le *ganglion de Walter**, d'où partent des filets pour le glomus coccygien qui lui est sous-jacent.

b) **Branches efférentes :**

— *rameaux communicants :* 2 à 3 par nerf sacré, formés uniquement de fibres post-ganglionnaires, amyéliniques, et divisés en deux sortes de rameaux :

- *extra-orificiels :* abordant le nerf sacré en dehors du trou sacré antérieur
- *intra-orificiels* : pénétrant dans le trou sacré pour atteindre le nerf correspondant,

— *rameaux viscéraux :* nés des 2e et 3e ganglions sacrés, et destinés au plexus pré-sacré,

— *rameaux osseux* : pour le sacrum et le coccyx,

— *rameaux musculaires :* pour le pyramidal du bassin et le releveur de l'anus,

— *rameaux vasculaires* : pour l'artère sacrée moyenne

2. LE PLEXUS PRÉ-SACRÉ ou nerf pré-sacré (N. Presacralis).

Correspondant au « plexus hypogastrique supérieur » d'Hovelacque**, il concentre les fibres afférentes du « splanchnique pelvien » :

a) **Origine :**

— *deux racines latérales* : formées par des rameaux pré-aortiques venus des ganglions sympathiques lombaires,

— *une racine médiane* : issue des nerfs inter-mésentériques, qui descendent au-delà de la bifurcation aortique.

b) **Trajet** : ces fibres nerveuses se réunissent sur la ligne médiane, franchissent la veine iliaque primitive gauche, et chevauchent la saillie du promontoire ; elles se présentent de deux façons :

- soit sous forme d'un véritable « plexus pré-sacré », formé de faisceaux unis par des anastomoses courtes = 80 % des cas,
- soit sous forme d'un cordon plat et irrégulier, le « nerf pré-sacré » = 20 % des cas

c) **Terminaison** : après 4 à 6 cm de trajet, le plexus présacré se divise en deux branches, droite et gauche, comme un Y renversé ; (Fig. 56)

chacune de ces branches forme le *nerf hypogastrique* (N. Hypogastricus) qui glisse entre le sacrum et la lame pré-sacrée, puis se porte obliquement en bas et en avant sous le péritoine latéral du rectum, dans la portion interne de l'aponévrose sacro-recto-génito-pubienne de Delbet.

Long en moyenne de 8 à 10 cm, le nerf hypogastrique se dissocie en plusieurs branches anastomosées, et vient se jeter dans la courbe postéro-supérieure du *ganglion hypogastrique* ou pelvien (Ganglia Pelvina) : celui-ci plaqué sur les faces latérales du rectum, assure l'innervation viscérale des organes du pelvis (Fig. 59).

---

* WALTER Johann Gottlieb (1734-1818) - Professeur d'anatomie à Francfort puis à Berlin.

** HOVELACQUE André (1880-1939) - Anatomiste français (Paris).

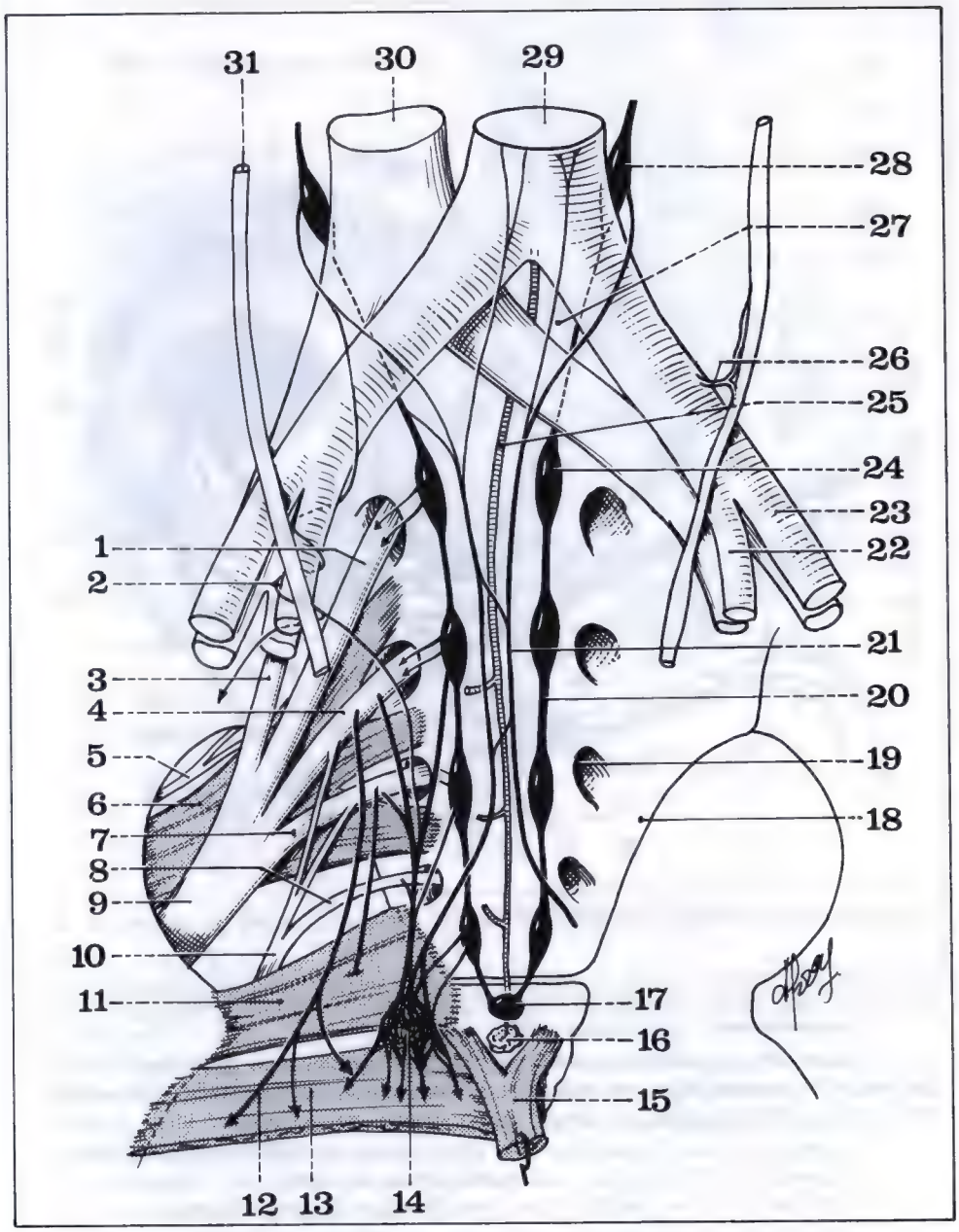

FIGURE 57

Vue antérieure du plexus sacré et du système sympathique pré-sacré.

1. *Branche antérieure de S1.*
2. *Plexus nerveux péri-artériel.*
3. *Tronc lombo-sacré (L4 + L5).*
4. *Branche antérieure de S2.*
5. *Nerf fessier supérieur.*
6. *Muscle pyramidal du bassin.*
7. *Branche antérieure de S3.*
8. *Branche antérieure de S4.*
9. *Nerf grand sciatique.*
10. *Nerf honteux interne.*
11. *Muscle ischio-coccygien.*
12. *Nerf du releveur de l'anus.*
13. *Muscle releveur de l'anus.*
14. *Ganglion hypogastrique.*
15. *Muscle recto-coccygien.*
16. *Glande coccygienne.*
17. *Ganglion de Walter.*
18. *Sacrum.*
19. *Troisième trou sacré antérieur gauche.*
20. *Chaîne sympathique sacrée.*
21. *Nerf pré-sacré.*
22. *Artère iliaque interne gauche.*
23. *Artère iliaque externe gauche.*
24. *Ganglion sympathique sacré.*
25. *Artère sacrée moyenne.*
26. *Artère urétérale moyenne.*
27. *Triangle inter-ilio-aortique.*
28. *Cinquième ganglion sympathique lombaire.*
29. *Aorte abdominale.*
30. *Veine cave inférieure.*
31. *Uretère droit.*

d) **branches efférentes :**

— *du plexus pré-sacré :*

— rameaux pour le côlon sigmoïde,

— rameaux vasculaires : pour les iliaques primitives et l'artère sacrée moyenne.

— *du nerf hypogastrique :*

— rameau urétéral : pour la portion pariétale de l'uretère pelvien,

— *du ganglion hypogastrique* ou ganglion pelvien :

— nerfs du rectum,

— nerfs de la vessie et de la portion terminale de l'uretère,

— nerfs de la prostate,

— nerfs des vésicules séminales,

— nerfs des canaux déférents,

— nerfs de l'utérus,

— nerfs du vagin.

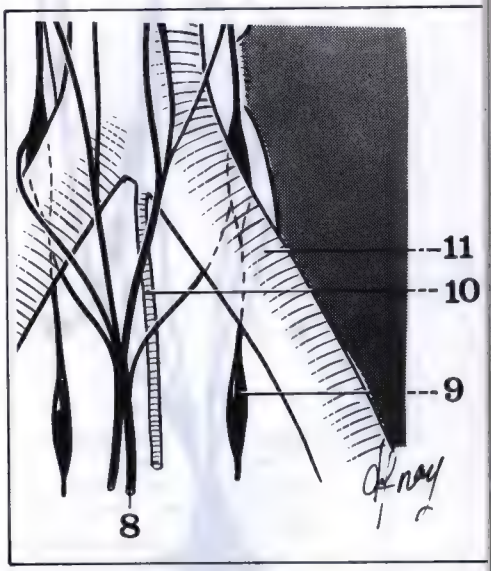

FIGURE 58

Le système nerveux végétatif rétro-péritonéal.

8. *Nerf pré-sacré.*
9. *Premier ganglion sympathique sacré.*
10. *Artère sacrée moyenne.*
11. *Artère iliaque primitive gauche.*

FIGURE 59

Vue latérale du plexus hypogastrique chez l'homme (d'après Monod et Duhamel).

1. *Vessie.*
2. *Nerfs vésicaux.*
3. *Symphyse pubienne.*
4. *Espace pré-vésical.*
5. *Ligments pubo-vésicaux.*
6. *Ligament suspenseur de la verge.*
7. *Loge pré-prostatique.*
8. *Ligament arqué sous-pubien.*
9. *Rameaux pubiens.*
10. *Rameaux péniens.*
11. *Muscle recto-urétral.*
12. *Nerf prostatique.*
13. *Nerf caverneux.*
14. *Sphincter anal.*
15. *Nerf hémorroïdal moyen.*
16. *Ganglion hypogastrique gauche.*
17. *Rectum.*
18. *Nerf érecteur d'Eckhard.*
19. *Anastomose entre les nerfs pré-sacrés et le ganglion hypogastrique.*
20. *Branche gauche du nerf pré-sacré.*
21. *Plexus hémorroïdal supérieur.*
22. *Nerfs urétéraux.*
23. *Nerf vésiculaire.*
24. *Nerf déférentiel.*

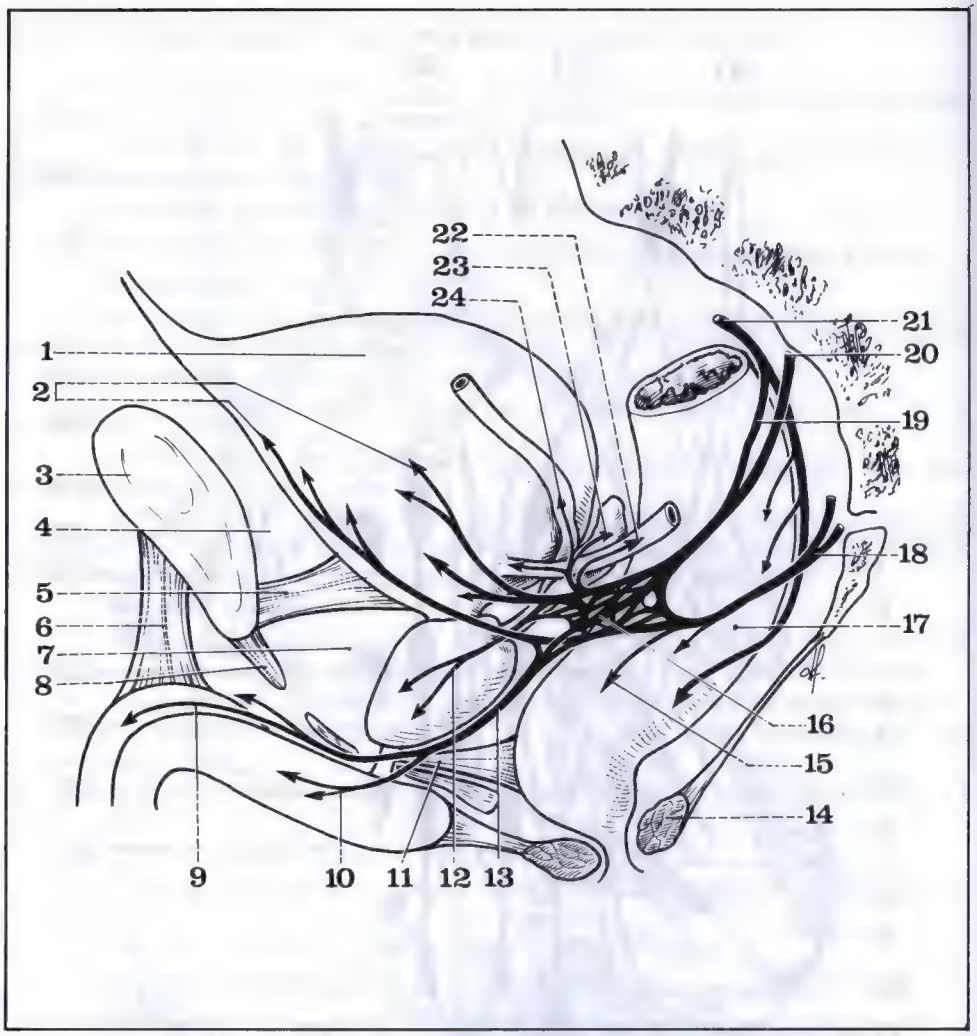

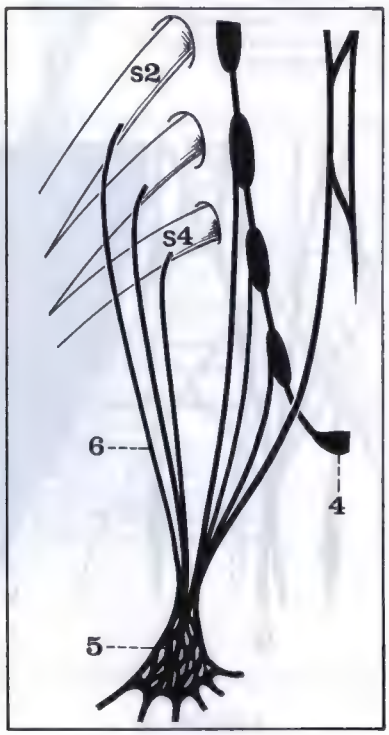

FIGURE 60

Le système nerveux sympathique de la loge rétro-rectale.

4. *Ganglion de Walter.*
5. *Ganglion hypogastrique.*
6. *Nerfs érecteurs d'Eckhard (système para-sympathique).*

e) **Anastomoses** : de chaque côté,

— *avec le sympathique lombaire* : par un rameau qui part du 5e ganglion, chevauche le promontoire, et rejoint la partie postérieure du plexus pré-sacré

— *avec le sympathique sacré* : par 3 sortes de rameaux

— supérieur : du 2e ganglion à la partie haute du nerf hypogastrique,

— moyen : du 3e ganglion à la partie basse du nerf,

— inférieur : du 4e ganglion sacré au ganglion hypogastrique,

— *avec le plexus honteux* = nerfs érecteurs d'Eckhard* (N. Erigentes) relativement volumineux, ils naissent des racines S3 et S4, à proximité de l'émergence des trous sacrés antérieurs, se dirigent sagittalement, faufilés par les branches des vaisseaux hémorroïdaux moyens, et abordent la corne postéro-inférieure du ganglion hypogastrique ; ils appartiennent au système para-sympathique.

Ainsi le *ganglion hypogastrique* reçoit-il une triple innervation : (Fig. 60)

— sympathique : par les nerfs hypogastriques,

— sympathique : par les rameaux venus du sympathique sacré,

— para-sympathique : par les nerfs érecteurs.

3. RAPPORTS (Fig. 61 et 62)

— *en arrière* : la concavité du sacrum, sur laquelle :

▪ en dehors : la chaîne sacrée, longeant le bord interne des trous sacrés antérieurs, est en rapport avec les vaisseaux sacrés latéraux, et les branches d'origine du plexus sacro-honteux,

* ECKHARD Karl (1823-1905) - Physiologiste allemand.

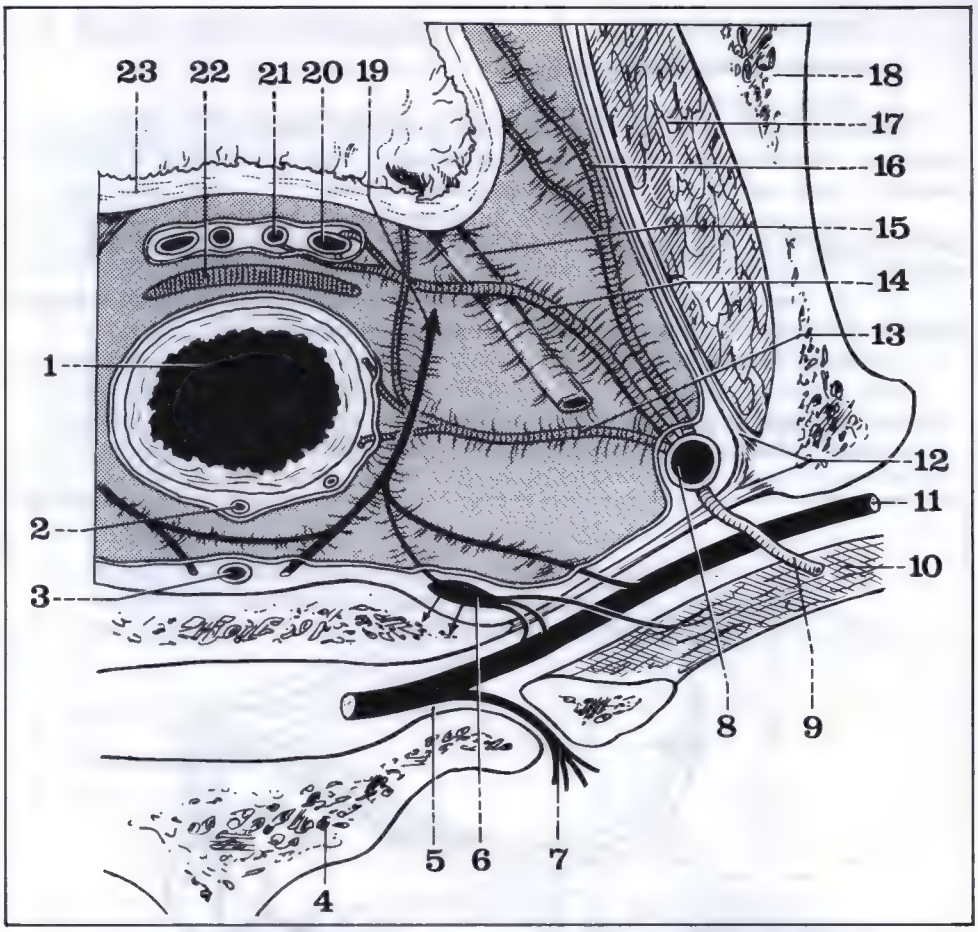

FIGURE 61

Coupe horizontale de la portion postérieure et droite, du petit bassin (chez l'homme) (segment inférieur de la coupe).

1. *Ampoule rectale.*
2. *Artère hémorroïdale supérieure.*
3. *Artère sacrée moyenne.*
4. *Sacrum.*
5. *Canal sacré.*
6. *Ganglion sympathique sacré.*
7. *Branche postérieure du nerf sacré.*
8. *Artère iliaque interne.*
9. *Artère ischiatique.*
10. *Muscle pyramidal du bassin.*
11. *Nerf sacré.*
12. *Aponévrose pelvienne.*
13. *Artère hémorroïdale moyenne.*
14. *Artère génito-vésicale.*
15. *Uretère pelvien.*
16. *Artère ombilicale.*
17. *Muscle obturateur interne.*
18. *Os iliaque.*
19. *Branches efférentes du ganglion hypogastrique.*
20. *Vésicule séminale.*
21. *Canal déférent.*
22. *Aponévrose de Denonvilliers.*
23. *Vessie.*

■ en dedans : le plexus pré-sacré, encadre les vaisseaux sacrés moyens, plus postérieurs

— *en avant :* la lame pré-sacrée, dense et mince, s'étale devant ces éléments, séparée de la gaine, fibreuse du rectum par l'espace décollable rétro-rectal (de Quénu et Hartmann*) ;

— *latéralement :* la partie postérieure des aponévroses sacro-recto-génito-pubiennes (de Delbet) s'insère en dedans des trous sacrés antérieurs ; ces lames, qui constituent chez la femme les ligaments utéro-sacrés, sont formées d'un tissu conjonctif densifié autour :

— en dedans : des formations sympathiques,
— en dehors : des rameaux vasculaires.

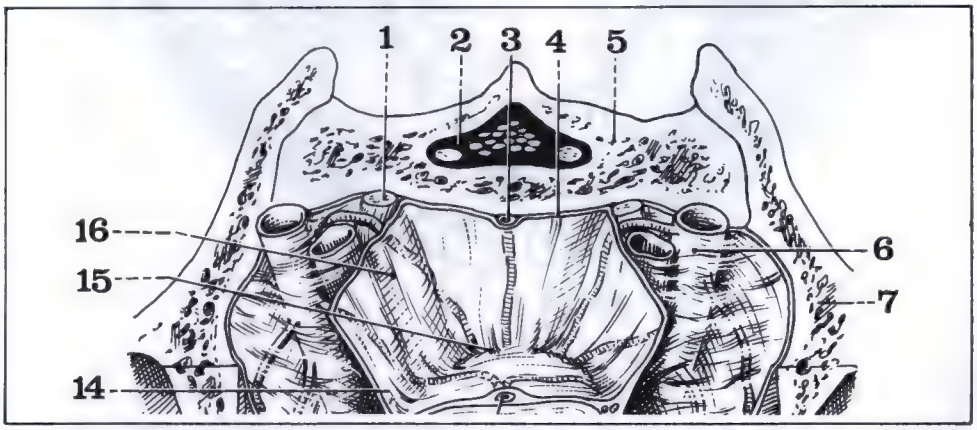

FIGURE 62

Vue supérieure du pelvis montrant l'espace rétro-rectal le rectum est récliné en avant (d'après Testut et Latarjet).

1. *Racine sacrée.*
2. *Canal sacré.*
3. *Artère sacrée moyenne.*
4. *Feuillet pré-sacré.*
5. *Sacrum.*
6. *Artère iliaque interne.*
7. *Os iliaque sectionné.*
14. *Feuillet latéro-rectal.*
15. *Espace rétro-rectal.*
16. *Espace de l'artère hémorroïdale moyenne.*

* HARTMANN Henri (1860-1952) - Professeur de clinique chirurgicale à Paris.

4. SYSTEMATISATION

a) **Système sympathique :** (Fig. 63)

— *Voies centrifuges motrices*

nées du tractus intermédio-latéralis de la moelle, jusqu'à L2, où s'arrêtent les rameaux communicants blancs, elles descendent dans la chaîne sympathique lombaire, puis sacrée, et présentent deux possibilités :

— soit synapse dans le ganglion latéro-vertébral : le neurone ne s'arrête pas dans le ganglion hypogastrique, et va directement dans un ganglion intra-mural ou viscéral,

— soit passage direct dans le ganglion latéro-vertébral, et synapse dans le ganglion hypogastrique, d'où part le neurone périphérique.

— *Voies centripètes sensitives :*

leur centre est situé :

— soit dans le ganglion latéro-vertébral

— soit même dans le ganglion spinal (de la racine postérieure).

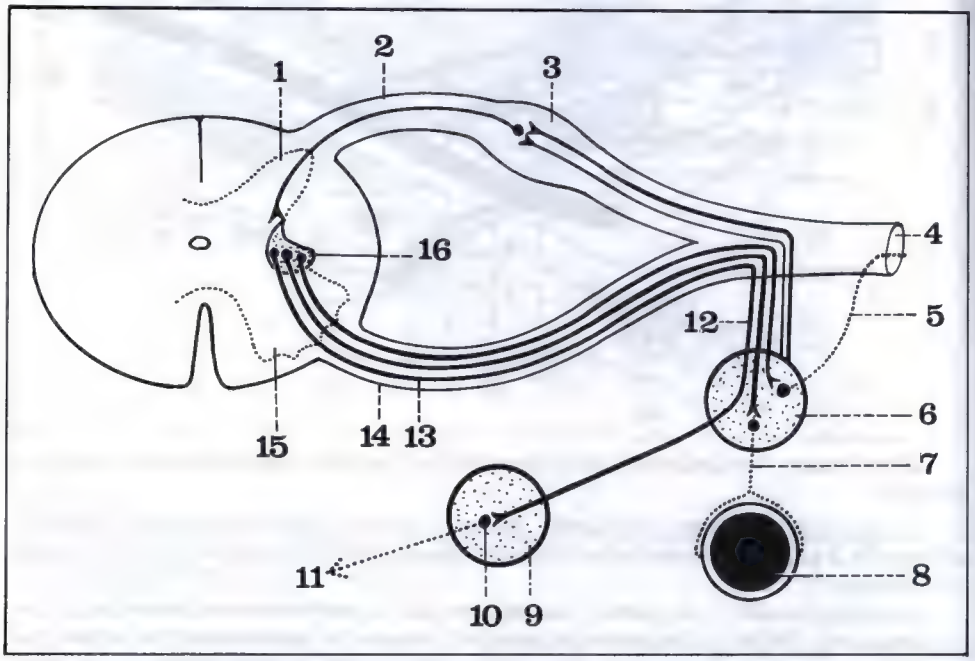

FIGURE 63

Systématisation du système nerveux végétatif.

1. *Corne postérieure de la moelle.*
2. *Racine postérieure (sensitive).*
3. *Ganglion spinal.*
4. *Nerf rachidien.*
5. *Rameau communicant gris.*
6. *Ganglion sympathique.*
7. *Branche à destinée vasculaire.*
8. *Artère.*
9. *Ganglion hypogastrique.*
10. *Neurone périphérique.*
11. *Fibre post-ganglionnaire.*
12. *Rameau communicant blanc (de D6 à L2).*
13. *Fibre pré-ganglionnaire.*
14. *Racine antérieure (motrice).*
15. *Corne antérieure de la moelle.*
16. *Tractus intermedio-lateralis.*

b) **Système para-sympathique**

né du tractus intermedio-lateralis de la moelle sacrée, il pénètre dans les racines antérieures de S3 et S4, passe dans les nerfs érecteurs, et se termine dans le ganglion hypogastrique

La loge pré-vésicale

PLAN

LA LOGE PRÉ-VÉSICALE

- Limites.
- Constitution.
- Contenu.

La loge pré-vésicale est comprise entre la face antérieure de la vessie et la paroi pelvienne antérieure :

LIMITES (Fig. 65)

— *en arrière :* l'aponévrose ombilico-prévésicale (de Testut), feuillet fibro-cellulaire triangulaire, à concavité postérieure, fixé par son sommet à l'ombilic, et par sa base aux ligaments pubo-vésicaux,

— *en avant :* la face postérieure de la symphyse pubienne et de la surface angulaire du pubis, avec, sur les côtés, l'orifice pelvien du canal sous-pubien, où pénètre le paquet vasculo-nerveux obturateur ;

au-dessus du pubis, le fascia transversalis tapisse la face postérieure des muscles grands droits, et délimite la cavité sus-pubienne (ou Cavum Supra-Pubicum) dans laquelle chemine l'artère sus-symphysaire, qui anastomose les deux épigastriques (Fig. 67),

— *latéralement :*

— les faisceaux antérieurs du muscle obturateur interne,

— les faisceaux pubiens du releveur de l'anus,

— l'arc tendineux de l'aponévrose pelvienne (Arcus Tendineus Fasciae Pelvis) (Fig. 64).

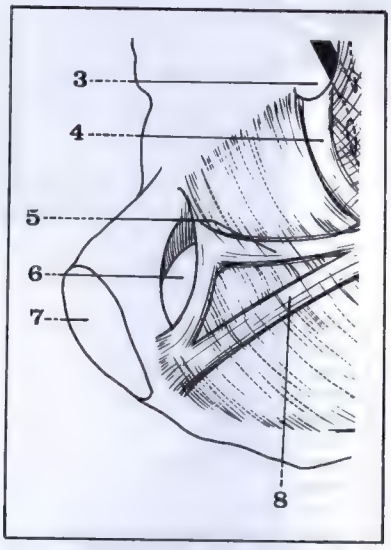

FIGURE 64

L'aponévrose pelvienne.

3. *Orifice du canal fessier.*
4. *Pli ischiatique.*
5. *Arc tendineux du releveur.*
6. *Canal sous-pubien.*
7. *Symphyse pubienne.*
8. *Arc tendineux de l'aponévrose pelvienne.*

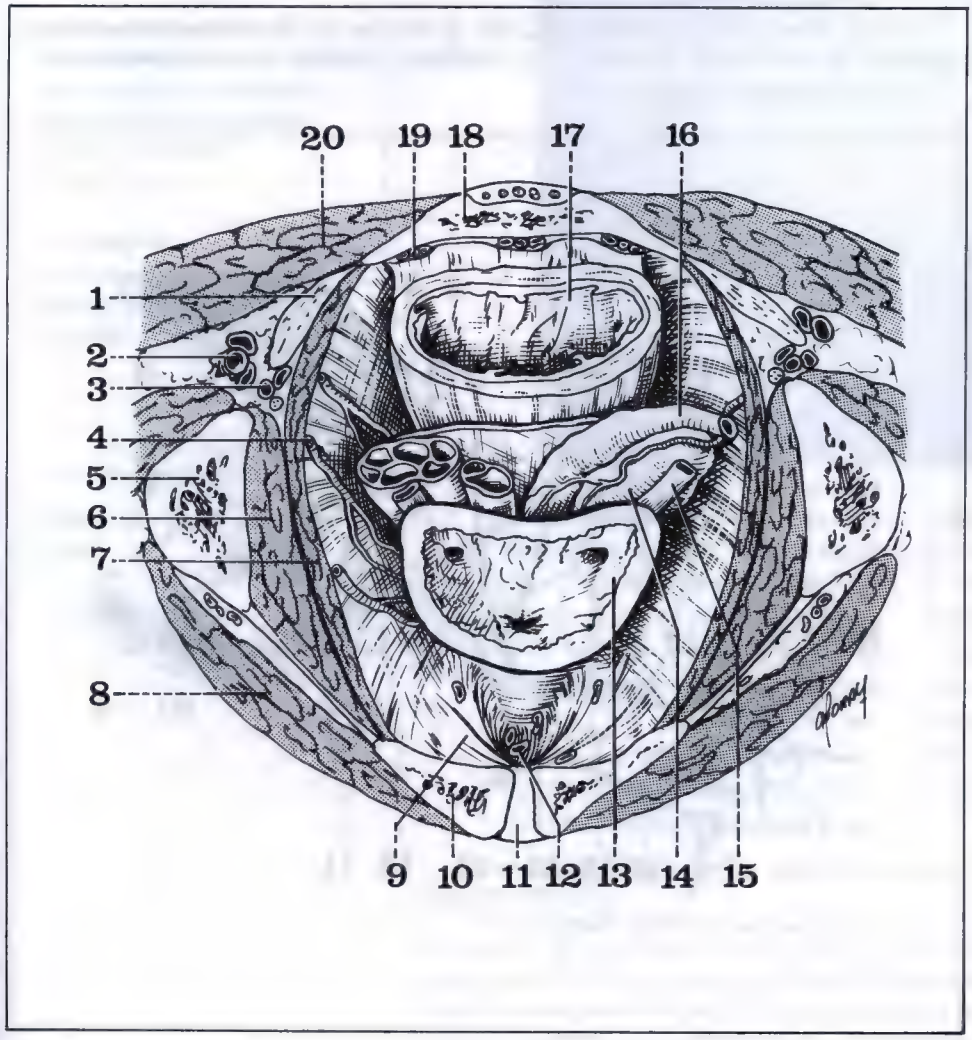

FIGURE 65

Vue supérieure du pelvis chez l'homme (d'après Testut et Jacob).

1. *Ischion.*
2. *Artère fessière.*
3. *Artère ischiatique.*
4. *Artère vésicale inférieure.*
5. *Os iliaque.*
6. *Muscle obturateur interne.*
7. *Muscle releveur de l'anus.*
8. *Muscle obturateur externe.*
9. *Insertion antérieur du releveur de l'anus.*
10. *Pubis.*
11. *Symphyse pubienne.*
12. *Veine pré-vésicale.*
13. *Vessie.*
14. *Vésicule séminale.*
15. *Uretère gauche.*
16. *Ampoule déférentielle gauche.*
17. *Ampoule rectale.*
18. *Sacrum.*
19. *Artère sacrée latérale.*
20. *Muscle grand fessier.*

CONSTITUTION

La loge pré-vésicale peut être subdivisée en deux portions (Fig. 66) :

— *supérieure :* sus-pubienne, simple fente comprise entre l'aponévrose ombilico-prévésicale et la face postérieure de la paroi abdominale ;

— *inférieure :* rétro-pubienne, plus large, en forme de U horizontal, dont la concavité postérieure embrasse la vessie ; fermée en bas par l'adhérence de l'aponévrose ombilico-prévésicale aux aponévroses des muscles du plancher pelvien, la loge pré-vésicale contourne les flancs de la vessie, au-dessous des artères ombilicales, et communique en arrière avec les échancrures sciatiques.

CONTENU

La loge pré-vésicale, ou cavité pré-vésicale de Retzius, est comblée par un tissu cellulo-graisseux lâche, qui se continue avec le tissu cellulaire sous-péritonéal des régions voisines, et en particulier des régions crurales et inguinales. Elle contient avant tout des éléments vasculaires (Fig. 67) :

— *dans un dédoublement du fascia transversalis :*

— l'artère rétro-symphysaire de l'obturatrice, anastomosée en haut avec l'artère sus-symphysaire (de l'épigastrique) et en bas avec l'artère rétro-symphysaire de la honteuse interne (plan artériel rétro-symphysaire de Farabeuf)

— *dans le tissu cellulaire pré-vésical :*

- des branches de l'artère honteuse interne :
  — artère graisseuse,
  — artère pré-vésicale,
- des veines, plus volumineuses, qui, à travers les ligaments pubo-vésicaux, rejoignent le plexus de Santorini (ou confluent veineux rétro-symphysaire),
- des ganglions lymphatiques.

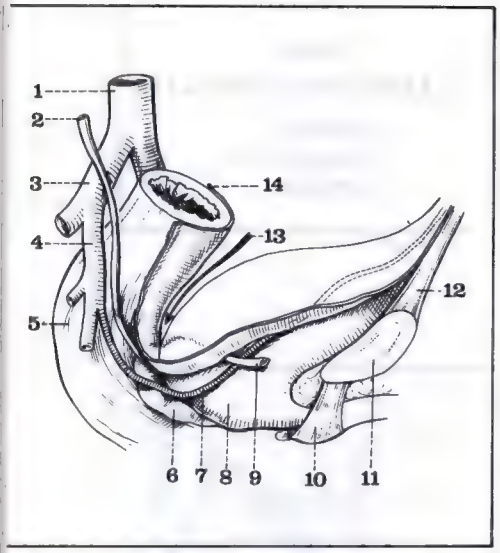

FIGURE 66

La loge pré-vésicale chez l'homme.

1. *Aorte abdominale.*
2. *Uretère droit.*
3. *Artère iliaque primitive.*
4. *Artère iliaque interne.*
5. *Ampoule rectale.*
6. *Vésicule séminale.*
7. *Artère ombilico-vésicale.*
8. *Vessie.*
9. *Canal déférent.*
10. *Ligament suspenseur de la verge.*
11. *Symphyse pubienne.*
12. *Insertion du grand droit de l'abdomen.*
13. *Flèche indiquant le cul-de-sac de Douglas.*
14. *Péritoine pré-rectal.*

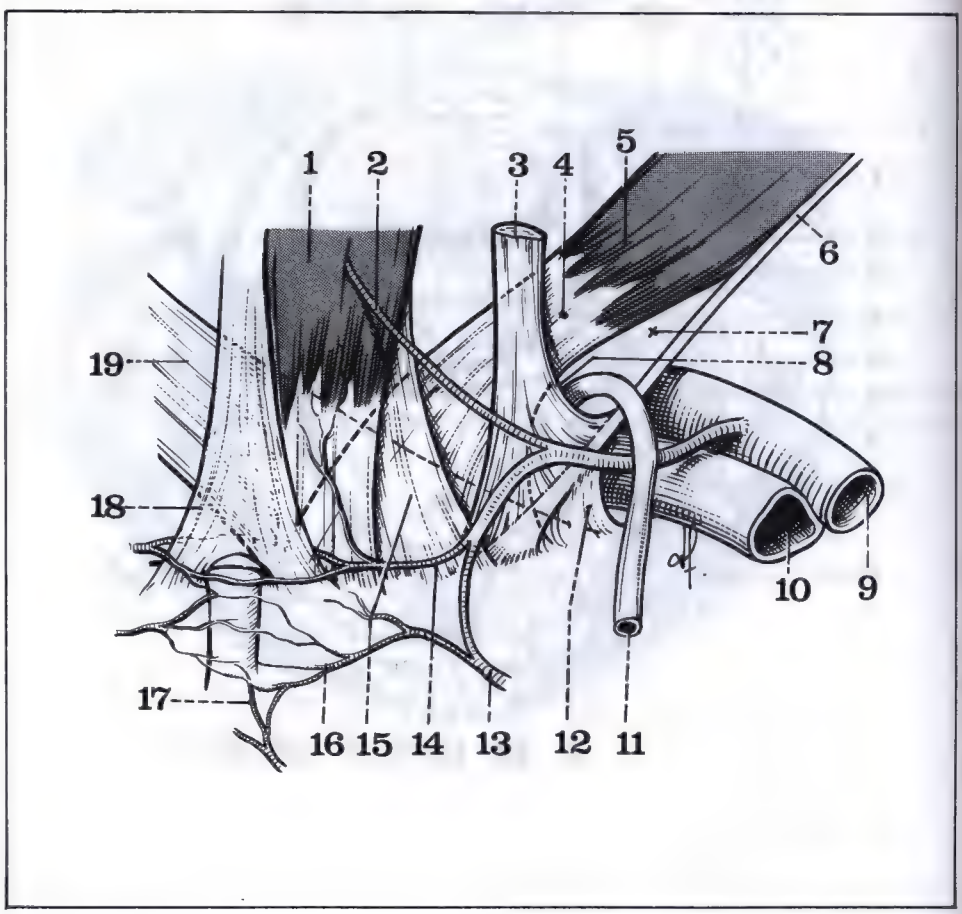

FIGURE 67

Vue postérieure de la région rétro-symphysaire (côté droit).

1. *Muscle grand droit de l'abdomen.*
2. *Artère épigastrique.*
3. *Ligament de Hesselbach.*
4. *Tendon conjoint.*
5. *Muscles petit oblique + transverse.*
6. *Arcade crurale (ligament inguinal).*
7. *Orifice profond du canal inguinal.*
8. *Pli falciforme.*
9. *Artère iliaque externe droite.*
10. *Veine iliaque externe droite.*
11. *Canal déférent droit.*
12. *Ligament de Gimbernat.*
13. *Artère obturatrice.*
14. *Rameau sus-pubien de l'épigastrique.*
15. *Ligament de Henle.*
16. *Rameau rétro-pubien de l'obturatrice.*
17. *Artère rétro-symphysaire de la honteuse interne.*
18. *Ligament sus-pubien.*
19. *Pilier postérieur.*

23 la loge rectale et le rectum pelvien

PLAN

La loge rectale :
Paroi postérieure
Paroi antérieure
Parois latérales
Morphologie générale

Le rectum pelvien :
Limites
Morphologie
Structure

Vascularisation et innervation :
Vascularisation artérielle
Vascularisation veineuse
Les lymphatiques
L'innervation

Les rapports :
En arrière
Latéralement
En avant

Rectum : du latin, Rectus = qui est droit.

La loge rectale occupe la partie la plus postérieure du compartiment viscéral du pelvis. Elle est occupée presque exclusivement par le segment pelvien du rectum et par ses vaisseaux et ses nerfs. *Le rectum*, partie terminale du tube digestif, s'étend théoriquement depuis le côlon pelvien auquel il fait suite au niveau de la troisième vertèbre sacrée jusqu'à l'orifice anal. Il comprend en fait deux segments bien distincts tant du point de vue morphologique que du point de vue topographique :

- **un segment pelvien ou ampoule rectale** (Ampulla Recti) situé au-dessus du plancher pelvien ;
- **un segment périnéal ou canal anal** (Canalis Analis) qui appartient à la région du périnée et sera donc décrit ultérieurement. Nous étudierons seulement ici la constitution de la loge rectale puis son contenu représenté par le segment pelvien du rectum ou ampoule rectale, les vaisseaux et les nerfs du rectum et de la loge rectale ; enfin les rapports de la loge rectale et du rectum.

La loge rectale

Située à la partie postérieure du compartiment viscéral médian du pelvis, dans la concavité du sacrum, en avant de l'espace rétro-rectal, en arrière des organes génitaux et de la vessie, la loge rectale est limitée par différentes formations séreuses et fibreuses. On peut lui distinguer schématiquement :

- une paroi antérieure,
- une paroi postérieure,
- deux parois latérales.

FIGURE 1

Coupe horizontale de la portion postérieure et droite, du petit bassin (chez l'homme).

1. *Ampoule rectale.*
2. *Artère hémorroïdale supérieure.*
3. *Artère sacrée moyenne.*
4. *Sacrum.*
5. *Canal sacré.*
6. *Ganglion sympathique sacré.*
7. *Branche postérieure du nerf sacré.*
8. *Artère iliaque interne.*
9. *Artère ischiatique.*
10. *Muscle pyramidal du bassin.*
11. *Nerf sacré.*
12. *Aponévrose pelvienne.*
13. *Artère hémorroïdale moyenne.*
14. *Artère génito-vésicale.*
15. *Uretère pelvien.*
16. *Artère ombilicale.*
17. *Muscle obturateur interne.*
18. *Os iliaque.*
19. *Branches efférentes du ganglion hypogastrique.*
20. *Vésicule séminale.*
21. *Canal déférent.*
22. *Aponévrose et Denonvilliers.*
23. *Base vésicale.*

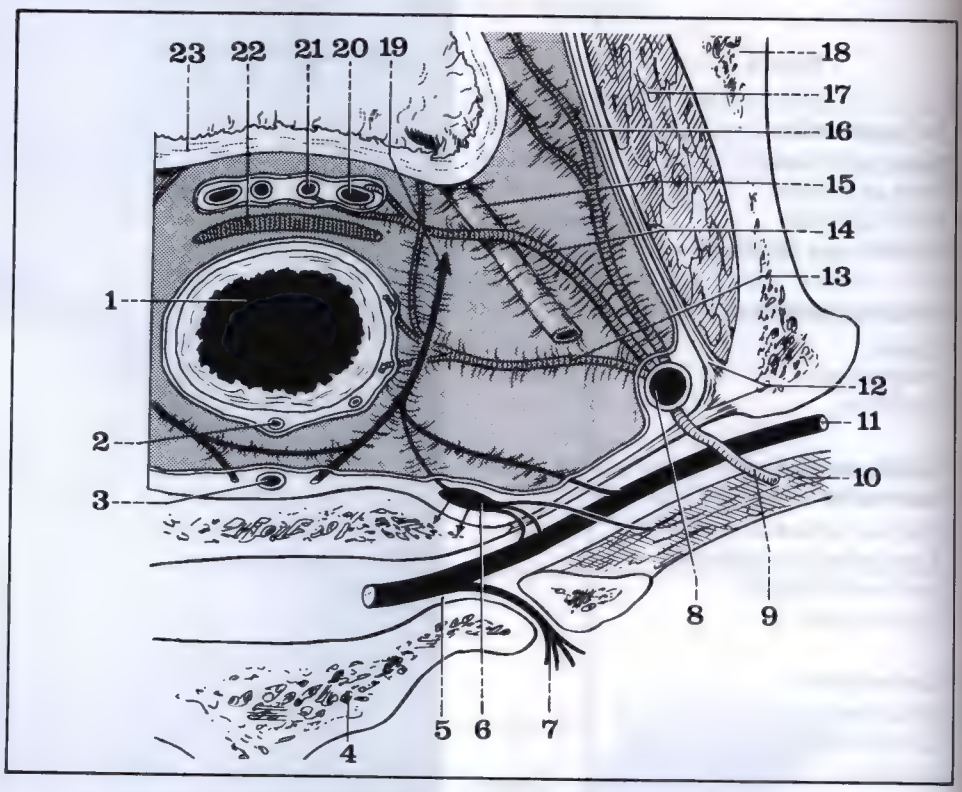

– **LA PAROI POSTÉRIEURE,** entièrement fibreuse est constituée par le **fascia rétro-rectal,** feuillet fibreux plus ou moins bien individualisé qui s'étend depuis la terminaison du mésosigmoïde en haut jusqu'au plancher pelvien en bas. Ce feuillet fibreux rétro-rectal est constitué à la fois par l'accolement du cul-de-sac péritonéal rétro-rectal primitif qui descendait initialement jusqu'au périnée et par l'épanouissement sur la face postérieure du rectum de l'aileron latéral du rectum ou tente de l'artère hémorroïdale moyenne (Fig. 1).

– **LA PAROI ANTÉRIEURE** a une constitution différente en haut et en bas (Fig. 2, 3 et 4).

A SA PARTIE SUPÉRIEURE elle est formée par le **péritoine pelvien** qui tapisse les 2/3 supérieurs de la face antérieure du rectum. Le péritoine se réfléchit vers le haut d'une part latéralement selon une ligne oblique en bas et en avant, d'autre part en avant pour gagner la face postérieure du vagin et de l'utérus chez la femme, de la vessie chez l'homme en formant le **cul-de-sac de Douglas*.** Dans son ensemble donc, la réflexion du péritoine au niveau du rectum trace sur la face antérieure et les faces latérales de celui-ci une ligne en « U » (Fig. 4).

DANS SA PARTIE INFÉRIEURE, sous-péritonéale, la paroi antérieure de la loge rectale a une constitution différente chez l'homme et chez la femme.

• **Chez l'homme :** elle est formée par *l'aponévrose prostato-péritonéale de Denonvilliers* constituée par la tente de l'artère génitale et par l'accolement des culs-de-sac péritonéaux qui primitivement descendaient jusqu'au périnée de part et d'autre des organes génitaux internes (Fig. 1).

* DOUGLAS James (1675-1742) - Anatomiste et gynécologue anglais (Londres).

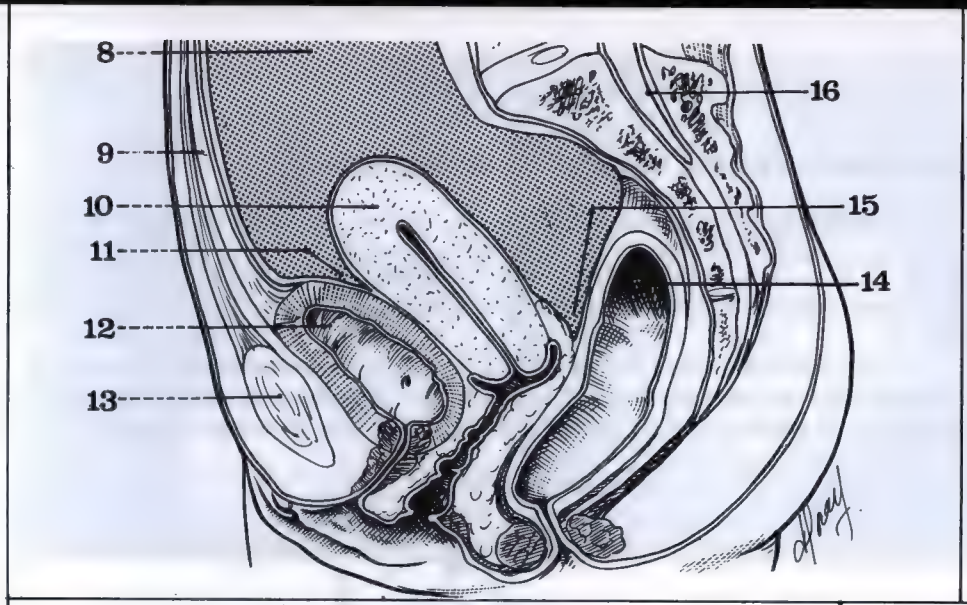

FIGURE 2

Coupe sagittale schématique de la cavité abdomino-pelvienne chez la femme.

8. Étage sous-mésocolique de la cavité abdominale.
9. Canal de l'ouraque.
10. Utérus.
11. Cul-de-sac péritonéal vésico-utérin.
12. Vessie.
13. Pubis.
14. Ampoule rectale.
15. Cul-de-sac de Douglas.
16. Cul-de-sac dural.

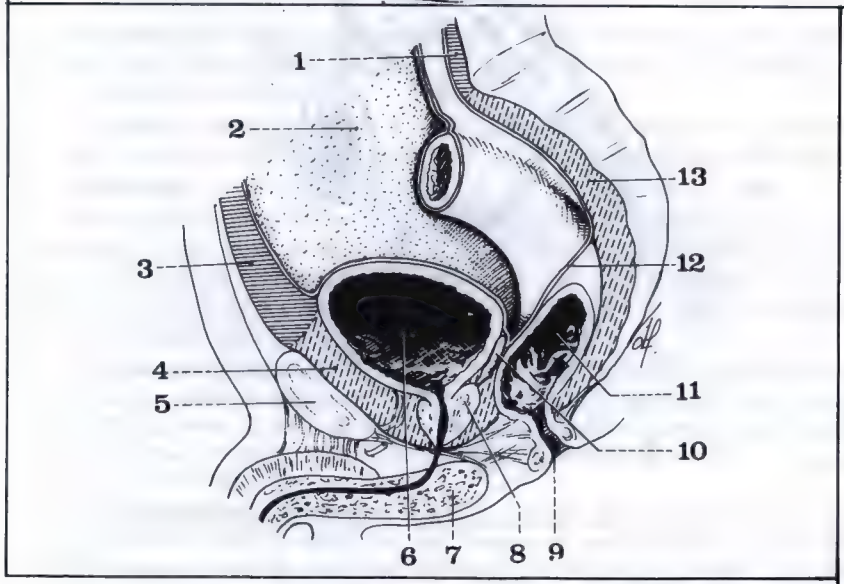

FIGURE 3

Coupe sagittale schématique du pelvis chez l'homme.

1. Espace rétro-péritonéal.
2. Grande cavité péritonéale.
3. Espace sous-péritonéal.
4. Espace prévésical.
5. Symphyse pubienne.
6. Vessie.
7. Bulbe urétral.
8. Prostate.
9. Canal anal.
10. Vésicule séminale.
11. Ampoule rectale.
12. Ligne de réflexion du péritoine rectal formant les gouttières latéro-rectales.
13. Espace rétro-rectal.

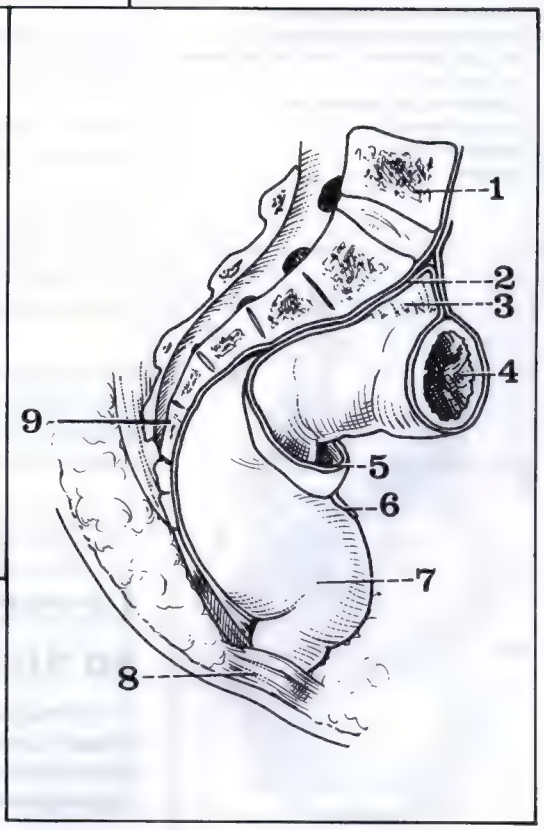

FIGURE 4

La péritonisation du rectum.

1. Cinquième vertèbre lombaire.
2. Espace rétro-rectal.
3. Terminaison du méso-sigmoïde.
4. Jonction recto-sigmoïdienne.
5. Péritoine formant le fond du cul-de-sac de Douglas.
6. Aponévrose de Denonvilliers.
7. Ampoule rectale.
8. Sphincter anal.
9. Sacrum.

• **Chez la femme :** elle est formée par un plan fibro-celluleux : la *cloison recto-vaginale* qui représente également l'accolement du cul-de-sac péritonéal primitif renforcé par la terminaison de la tente de l'artère utérine (Fig. 2).

– **LES PAROIS LATÉRALES** ont également une constitution différente à leur partie supérieure et à leur partie inférieure.

• A LA PARTIE SUPÉRIEURE du rectum elles sont formées par le péritoine qui se réfléchit latéralement vers le haut en formant les **gouttières latéro-rectales** (Fig. 3 et 4).

• PLUS BAS, elles sont formées par la partie postérieure des **lames sacro-recto-génito-pubiennes** constituées par des éléments cellulo-fibro-musculaires lisses correspondant à la tente de l'*iliaque interne* et de l'hémorroïdale moyenne renforcée par les fibres nerveuses du plexus hypogastrique. Très minces à leur partie supérieure, ces lames s'épaississent en bas et sont renforcées par l'**aileron du rectum,** condensation celluleuse tendue de la face latérale de la partie inférieure de l'ampoule rectale jusqu'à l'origine de l'artère hémorroïdale moyenne qu'elle accompagne (Fig. 1).

MORPHOLOGIE GÉNÉRALE DE LA LOGE RECTALE

Ainsi constituée la loge rectale ou gaine du rectum se présente schématiquement comme un tube fibreux fixé en bas au plancher pelvien, taillé à sa partie supérieure en bec de flûte oblique en bas et en avant et fermée en haut par le péritoine rectal descendant obliquement en bas et en avant sur les faces antéro-latérales du rectum (Fig. 5).

– LE CONTENU DE LA LOGE RECTALE est représenté essentiellement par le segment pelvien du rectum accompagné de ses vaisseaux et de ses nerfs ; tous ces éléments sont entourés par un tissu cellulo-graisseux plus ou moins abondant.

FIGURE 5

La péritonisation du rectum.

1. *Cinquième vertèbre lombaire.*
2. *Espace rétro-rectal.*
3. *Terminaison du mésosigmoïde.*
4. *Jonction recto-sigmoïdienne.*
5. *Péritoine formant le fond du cul-de-sac de Douglas.*
6. *Aponévrose de Denonvilliers.*
7. *Ampoule rectale.*
8. *Sphincter anal.*
9. *Sacrum.*

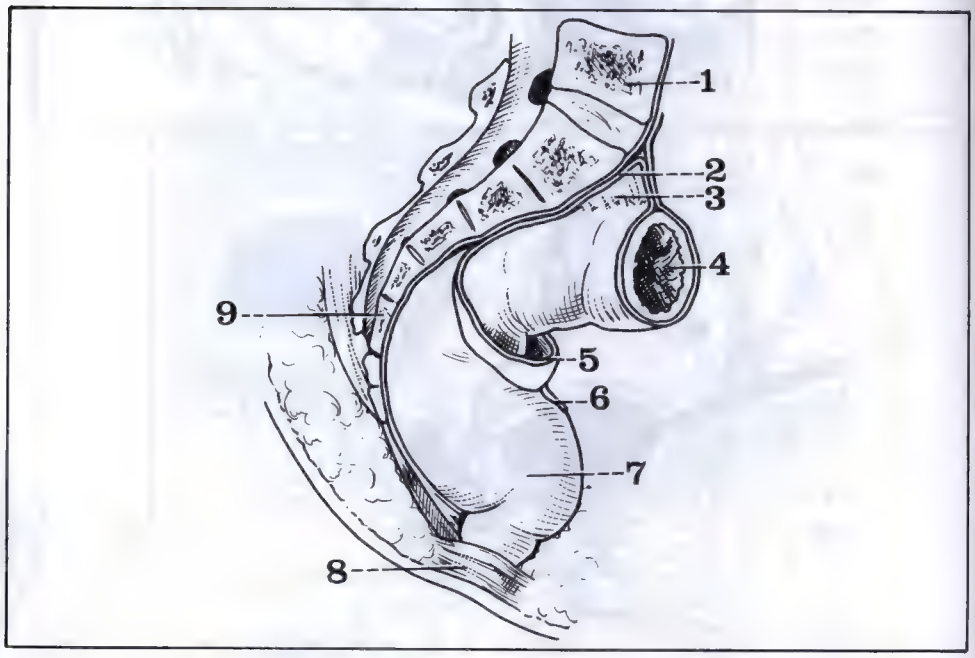

Le rectum pelvien ou ampoule rectale

Occupant donc la presque totalité de la loge rectale, le segment pelvien du rectum s'étend depuis la troisième vertèbre sacrée jusqu'au plancher pelvien formé par le releveur de l'anus. Faisant suite en haut au côlon sigmoïde au niveau de la jonction recto-sigmoïdienne, il se continue en bas par le canal anal.

LIMITES

– LA LIMITE SUPÉRIEURE de l'ampoule rectale est située classiquement à hauteur de la troisième vertèbre sacrée. Elle correspond au point où le tube intestinal cesse d'avoir un méso et où les artères hémorroïdales supérieures abordent le rectum. Elle constitue la **jonction recto-sigmoïdienne** (Fig. 5).

– EN BAS, la limite inférieure correspond au point où le rectum traverse le releveur en décrivant un coude à concavité postérieure pour devenir canal anal.

MORPHOLOGIE (Fig. 6 et 7)

L'ampoule rectale longue de 12 à 14 cm est un segment dilaté du tube digestif qui s'élargit d'abord progressivement de haut en bas à partir de la jonction recto-sigmoïdienne puis se rétrécit progressivement avant la traversée du releveur. Revêtu de péritoine sur la partie supérieure de sa face antérieure et de ses faces latérales, le rectum est dépourvu de péritoine sur toute sa face postérieure et sur la partie inférieure du reste de sa circonférence.

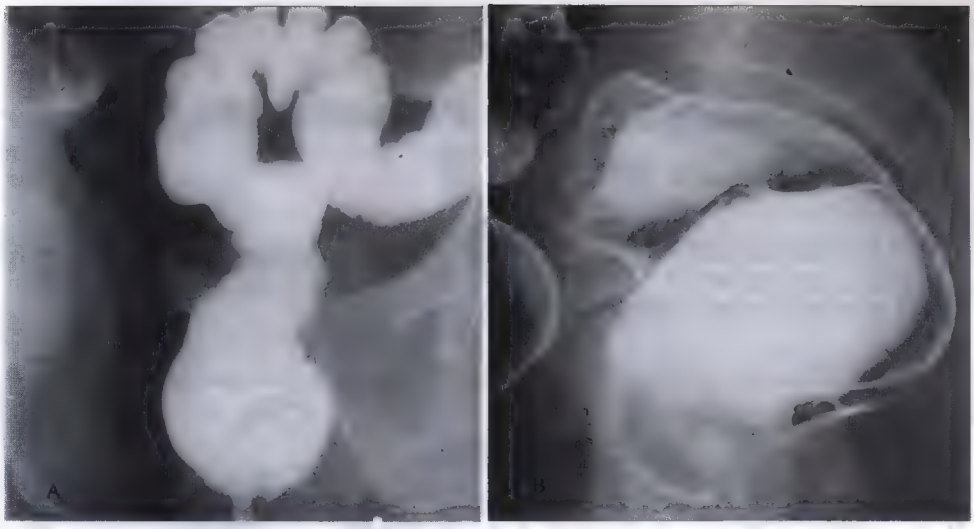

FIGURE 6

Radiographie du rectum après lavement baryté.

A. A gauche cliché de face.

B. A droite cliché de profil en double contraste, après insufflation.

Sa partie péritonisée a un aspect très voisin de celui du gros intestin ; malgré l'absence de bandelettes il présente un certain nombre de bosselures et de sillons transversaux peu marqués.

Le segment sous-péritonéal a un aspect extérieur musculaire, fasciculé, caractérisé par la présence de fibres musculaires verticales qui parcourent toute sa surface.

Dimensions

Sa longueur est de 12 à 14 cm, son diamètre est d'environ 6 cm dans le sens transversal, 2 cm dans le sens antéro-postérieur, sa cavité étant aplatie d'avant en arrière. Le rectum est caractérisé encore par son extensibilité et peut lorsqu'il est distendu prendre un aspect arrondi avec un diamètre de 8 à 10 cm pouvant même remplir presque toute la cavité pelvienne.

La direction d'ensemble de l'ampoule rectale est assez fortement oblique en bas et en avant comme la concavité sacrée sur laquelle il se moule. Peu avant d'atteindre le plancher pelvien, le rectum décrit une courbure à concavité postérieure presque à angle droit pour prendre une direction oblique en bas et en arrière en se continuant par le canal anal (Fig. 5).

Sa configuration intérieure peut être étudiée par la radiologie après *lavement baryté* et surtout par l'*endoscopie*. Sa muqueuse apparaît lisse, de coloration rosée, elle présente une série de plis longitudinaux qui s'effacent lors de l'insufflation et une série de replis transversaux formant les **valvules rectales.** Il existe normalement à environ 7 cm au-dessus de la marge de l'anus deux valvules croisées à angle droit, la plus basse située sur la face antéro-gauche est la valvule de Houston*, la seconde développée aux dépens de la face postéro-latérale droite est la valvule sacrée inférieure ; au-dessus de celle-ci il existe parfois, une valvule sacrée supérieure développée aux dépens de la face antérieure et enfin, à environ 12 cm une valvule en croissant située le plus souvent sur la face antéro-gauche : c'est la valvule recto-sigmoïdienne qui marque la transition entre le rectum et le bas sigmoïde (Fig. 7).

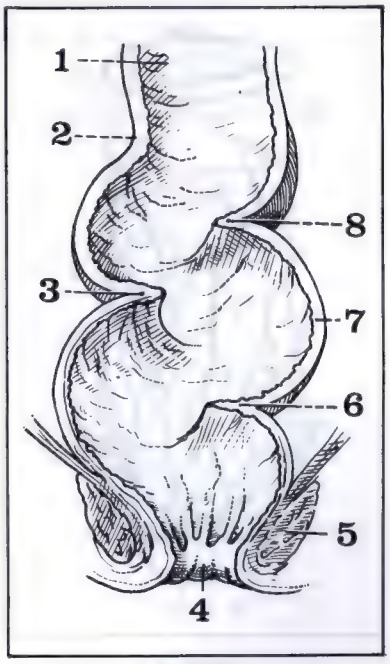

FIGURE 7

Coupe frontale de l'ampoule rectale.

1. Terminaison du sigmoïde.
2. Jonction recto-sigmoïdienne.
3. Valvule rectale moyenne.
4. Canal anal.
5. Sphincter anal.
6. Valvule rectale inférieure (de Houston).
7. Ampoule rectale.
8. Valvule rectale supérieure (ou recto-sigmoïdienne).

STRUCTURE

Le rectum est composé de quatre tuniques :

- une tunique **séreuse,** formée par le péritoine, qui n'existe qu'à la partie supérieure des faces antéro-latérales de l'organe ;
- une tunique **musculeuse** formée d'une couche superficielle de fibres longitudinales particulièrement développée qui échange des fibres avec le releveur dans la traversée du plancher pelvien et d'une couche profonde de fibres circulaires. Cette couche circulaire reste très peu développée au niveau de l'ampoule ; elle s'épaissit plus bas, au niveau du canal anal pour aller former le sphincter interne de l'anus ;
- une **sous-muqueuse** très développée formée de tissu cellulaire lâche permettant le glissement de la muqueuse sur la musculeuse ;
- enfin, une **muqueuse** de type intestinal et glandulaire particulièrement mobile sur le plan sous-jacent.

* HOUSTON John (1802-1845) - Médecin irlandais (Dublin).

FIGURE 8

Les artères de la vessie et du rectum (d'après Monod et Duhamel) Vue latérale gauche.

1. *Symphyse pubienne.*
2. *Artère vésicale antérieure.*
3. *Artère graisseuse.*
4. *Artère rétro-symphysaire.*
5. *Artère honteuse interne.*
6. *Prostate.*
7. *Vésicule séminale.*
8. *Sphincter anal.*
9. *Ampoule rectale.*
10. *Artère hémorroïdale moyenne.*
11. *Artère vésico-prostatique.*
12. *Uretère.*
13. *Artère vésiculo-déférentielle.*
14. *Branche droite postérieure de l'hémorroïdale supérieure.*
15. *Branche gauche antérieure de l'hémorroïdale supérieure.*
16. *Artère sacrée moyenne.*
17. *Artère mésentérique inférieure.*
18. *Artère ombilico-vésicale.*
19. *Canal déférent.*
20. *Vessie.*

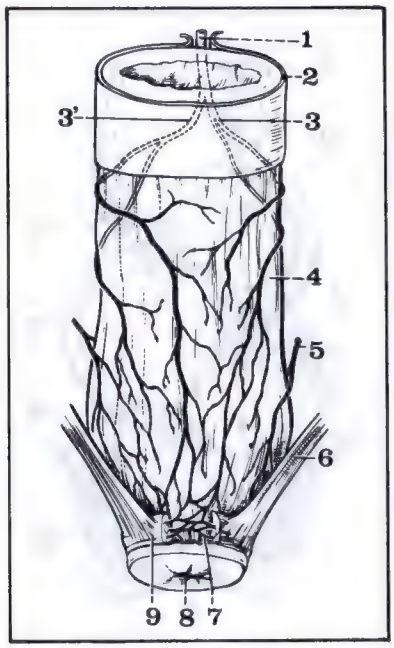

FIGURE 9

Vue antérieure des artères du rectum (d'après Testut et Latarjet).

1. *Artère mésentérique inférieure.*
2. *Péritoine.*
3. *Branche gauche de l'hémorroïdale supérieure.*
3' *Branche droite de l'hémorroïdale supérieure.*
4. *Ampoule rectale.*
5. *Artère hémorroïdale moyenne.*
6. *Releveur de l'anus.*
7. *Anastomose des artères rectales avec les branches de l'hémorroïdale inférieure venues de la honteuse interne.*
8. *Anus.*
9. *Sphincter anal.*

La vascularisation et l'innervation de l'ampoule rectale

LA VASCULARISATION ARTÉRIELLE. Elle est assurée essentiellement par les artères hémorroïdales supérieures, plus accessoirement par les artères hémorroïdales moyennes et par l'artère sacrée moyenne.

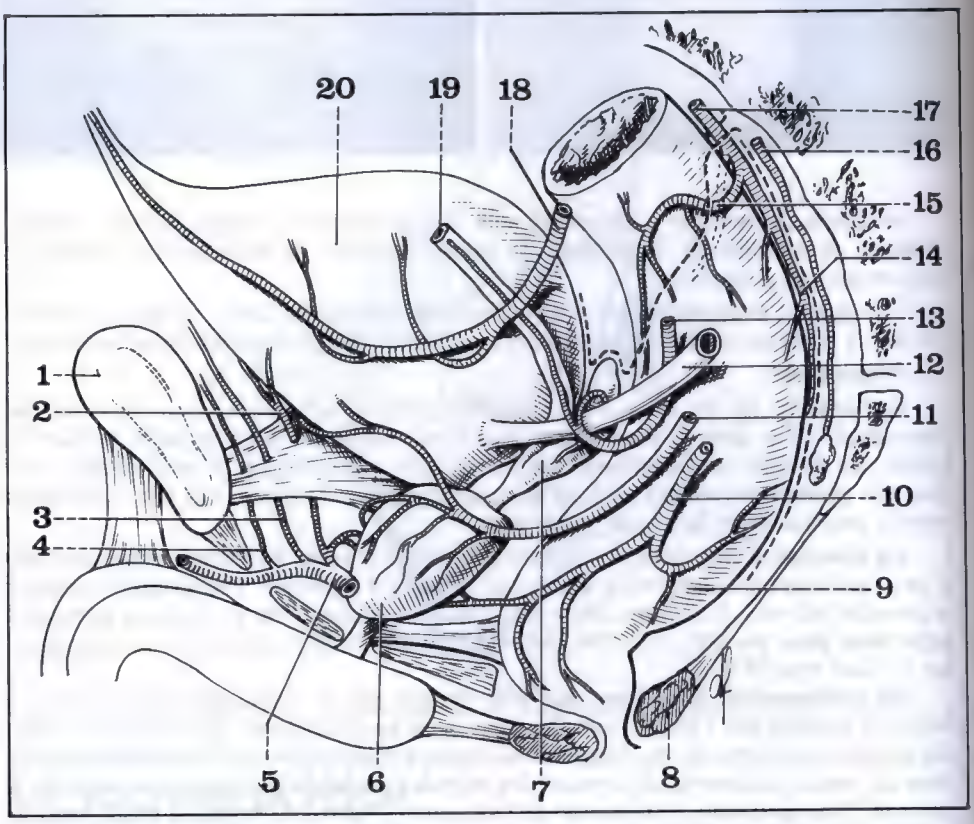

A) LES ARTÈRES HÉMORROIDALES* SUPÉRIEURES (A. Rectalis Superior) sont les branches de bifurcation terminale de l'artère mésentérique inférieure (A. Mesenterica Inferior) (Fig. 8 et 9).

La mésentérique inférieure née du flanc gauche de l'aorte au niveau du disque L3-L4 suit un trajet verticalement descendant formant une courbe légèrement concave à droite au cours de laquelle elle chemine dans la racine primitive du méso-sigmoïde et croise les vaisseaux iliaques primitifs gauches. Après avoir donné la dernière artère sigmoïdienne elle prend pour certains auteurs le nom d'artère hémorroïdale supérieure. Quoi qu'il en soit, elle se termine au niveau de la troisième vetèbre sacrée, au moment où disparaît le méso-sigmoïde pour se diviser en deux branches : l'artère hémorroïdale supérieure droite et l'artère hémorroïdale supérieure gauche.

– **L'hémorroïdale supérieure droite,** la plus volumineuse, presque verticale semble continuer le tronc de la mésentérique inférieure. Elle chemine à la face postérieure de l'ampoule rectale puis la croise obliquement pour passer sur sa face latérale droite où elle se termine donnant parfois des branches à la face antérieure.

– **L'hémorroïdale supérieure gauche,** plus petite, de direction presque transversale se dirige obliquement en bas et à gauche puis descend sur le bord latéral gauche du rectum avant de se perdre sur la face antérieure.

Il existe parfois une troisième artère, l'*artère dorsale du rectum* qui chemine à la face postérieure, dans l'axe de la mésentérique inférieure.

* Du grec, Aïma = le sang, et Réo = couler.

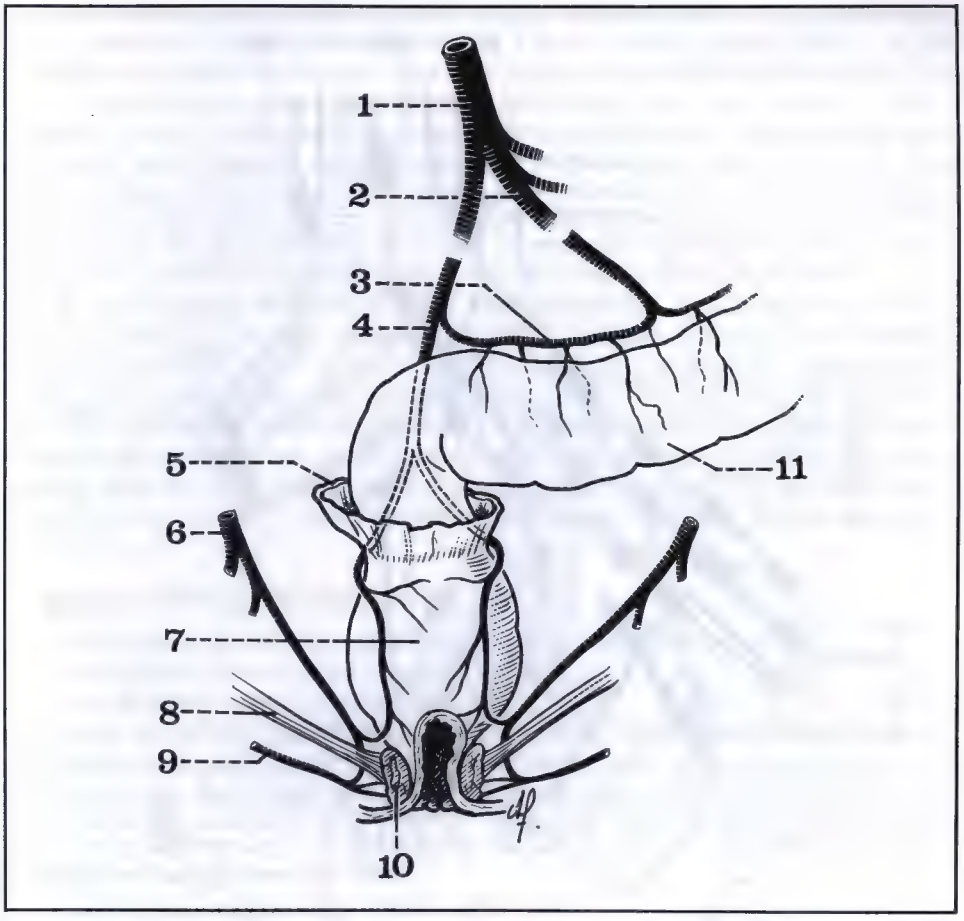

FIGURE 10

Vascularisation du sigmoïde et du rectum.

1. *Artère mésentérique inférieure (tronc d'origine).*
2. *Tronc des sigmoïdiennes.*
3. *Point critique (de Sudeck).*
4. *Terminaison de la mésentérique inférieure (ou artère hémorroïdale supérieure).*
5. *Cul-de-sac de Douglas.*
6. *Artère hémorroïdale moyenne.*
7. *Ampoule rectale.*
8. *Muscle releveur de l'anus.*
9. *Artère hémorroïdale inférieure.*
10. *Sphincter anal.*
11. *Côlon sigmoïde.*

Les branches des artères hémorroïdales ont dans l'ensemble une direction descendante, verticale et s'épuisent dans la musculeuse. Elles assurent à elles seules pratiquement la totalité de la vascularisation de l'ampoule rectale (Fig. 9).

• **Anastomoses :** les deux hémorroïdales supérieures s'anastomosent d'une part entre elles par de courtes branches transversales, d'autre part, au niveau du réseau sous-muqueux du rectum avec les branches des hémorroïdales moyennes et inférieures. En outre, elles sont anastomosées avec les artères sigmoïdiennes. La plus basse de ces anastomoses est une arcade unissant la dernière sigmoïdienne à la partie la plus inférieure de la mésentérique inférieure et connue sous le nom de *sigmoida ima**. Le rôle de cette anastomose sur lequel certains auteurs avaient insisté autrefois a été beaucoup exagéré.

B) LES ARTÈRES HÉMORROIDALES MOYENNES (A. Rectalis Media). Au nombre de deux, l'une droite, l'autre gauche, elles proviennent de l'artère iliaque interne. Leur distribution est beaucoup plus génitale que rectale (Fig. 8 et 10).

• **Origine :** l'hémorroïdale moyenne naît soit du tronc de l'iliaque interne soit parfois d'une de ses branches (honteuse interne, ischiatique, vésicale).

• **Trajet :** dès sa naissance l'hémorroïdale moyenne se dirige obliquement en bas, en avant et en dedans dans l'espace pelvi-rectal supérieur accompagnée d'une tente cellulo-fibreuse qui forme l'aileron latéral du rectum. Elle se distribue essentiellement à la face postérieure de la prostate, des vésicules séminales ou à la face postérieure du vagin. Elle donne un certain nombre de collatérales (3 à 5) qui se dirigent en dedans et en arrière vers l'ampoule rectale qu'elles atteignent près du plancher pelvien sur sa face latérale (Fig. 8).

C) L'ARTÈRE SACRÉE MOYENNE (A. Sacralis Mediana), très accessoirement donne au cours de son trajet dans la cavité sacrée quelques fins rameaux qui vont irriguer la face postérieure du rectum (Fig. 8).

---

* Dernière sigmoïdienne.

FIGURE 11

Les ganglions lymphatiques iliaques (d'après Monod et Duhamel).

1. *Groupe externe (iliaque primitif).*
2. *Groupe moyen (iliaque primitif).*
3. *Ganglion de la fourche (iliaque externe).*
4. *Groupe moyen (iliaque externe).*
5. *Groupe interne (iliaque externe).*
6. *Ganglions rétro-cruraux (iliaque externe).*
7. *Chaîne épigastrique.*
8. *Ganglion du trou obturateur (Rouvière).*
9. *Nerf obturateur.*
10. *Afférents de la vessie et de l'utérus (vers le ganglion de Leveuf et Godard).*
11. *Afférents du rectum.*
12. *Groupe postérieur (iliaque interne).*
13. *Ganglion du promontoire (Iliaque primitif).*
14. *Ganglion latéro-aortique.*
15. *Ganglion pré-aortique.*
16. *Ganglion pré-cave.*

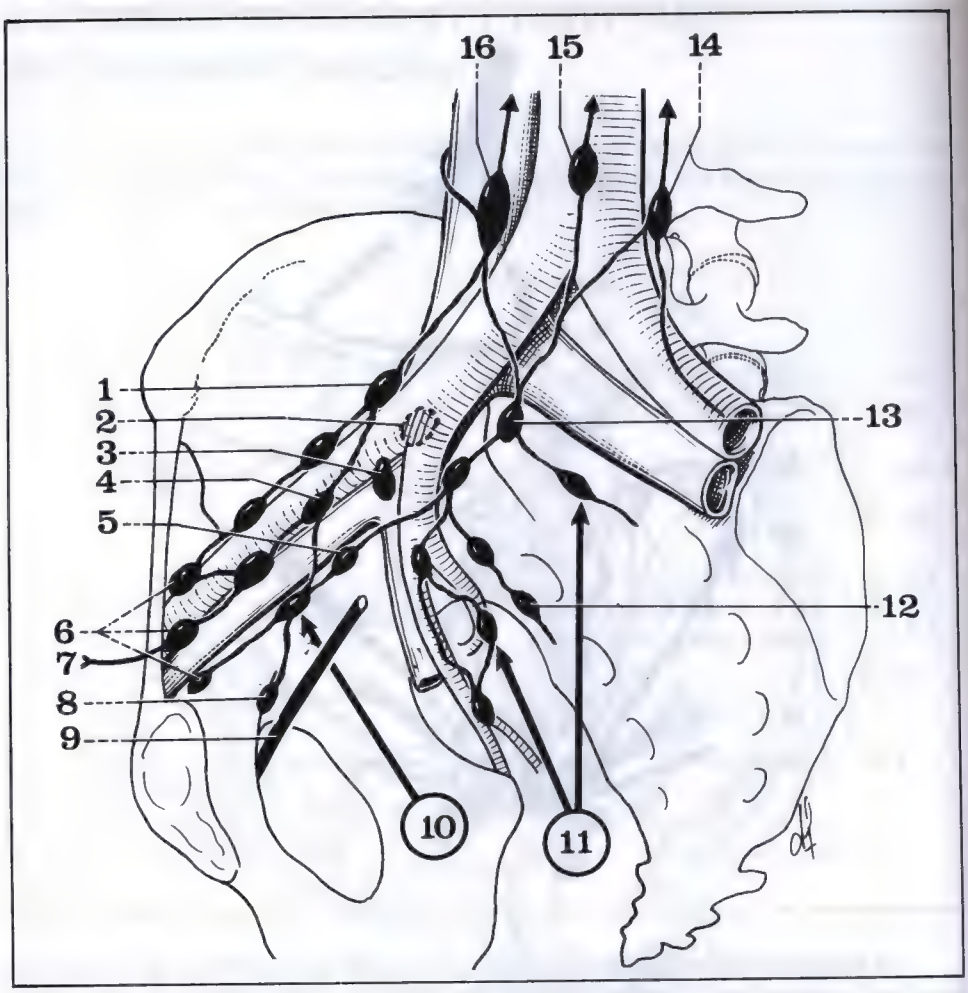

FIGURE 12

Vue latérale du plexus hypogastrique chez l'homme (d'après Monod et Duhamel).

1. *Vessie.*
2. *Nerfs vésicaux.*
3. *Symphyse pubienne.*
4. *Espace pré-vésical.*
5. *Ligaments pubo-vésicaux.*
6. *Ligaments suspenseurs de la verge.*
7. *Loge pré-prostatique.*
8. *Ligament arqué sous-pubien.*
9. *Rameaux péniens.*
10. *Rameaux bulbaires.*
11. *Muscle recto-urétral.*
12. *Nerf prostatique.*
13. *Nerf caverneux.*
14. *Sphincter anal.*
15. *Nerfs hémorroïdaux moyens.*
16. *Plexus hypogastrique inférieur.*
17. *Ampoule rectale.*
18. *Nerf érecteur d'Eckhard.*
19. *Anastomose entre les nerfs pré-sacrés et le plexus hypogastrique supérieur.*
20. *Branche gauche du nerf pré-sacré.*
21. *Plexus hypogastrique supérieur.*
22. *Plexus hypogastrique supérieur.*
22. *Nerfs urétéraux.*
23. *Nerf vésiculaire.*
24. *Nerf déférentiel.*

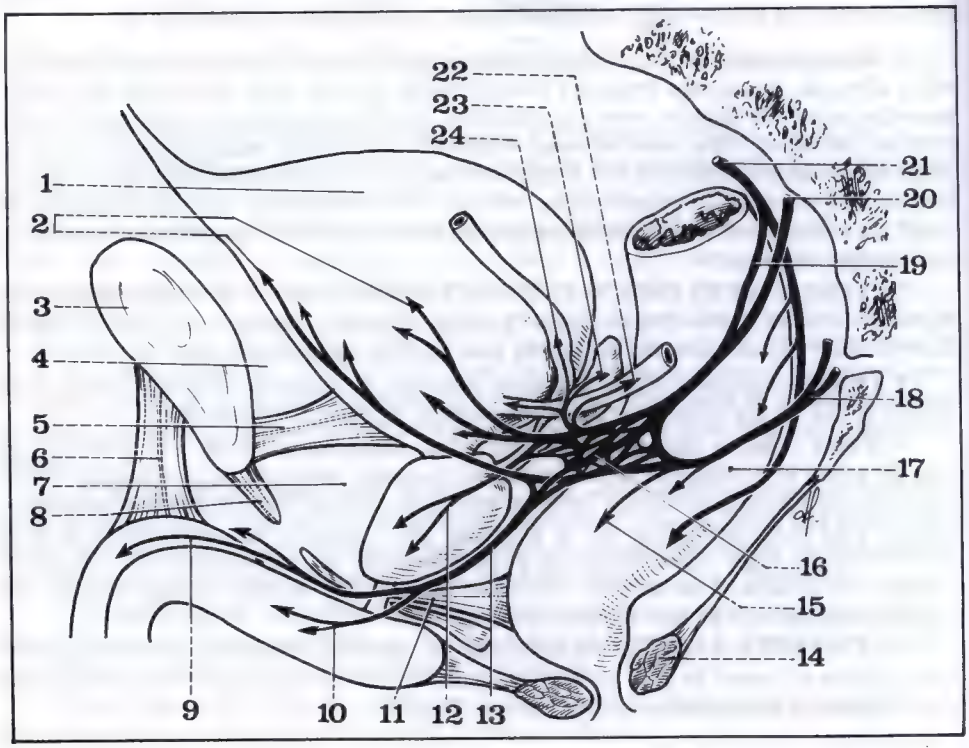

LA VASCULARISATION VEINEUSE de l'ampoule rectale a une disposition assez voisine de la vascularisation artérielle. Elle est assurée essentiellement par les veines hémorroïdales supérieures et par les veines hémorroïdales moyennes (Fig. 13).

A) LES VEINES HÉMORROIDALES SUPÉRIEURES, au nombre de deux, s'unissent un peu au-dessous de la jonction recto-sigmoïdienne, à la face postérieure du rectum, pour former la **veine mésentérique inférieure** qui monte le long du flanc gauche de l'artère homologue. Plus haut, la veine mésentérique inférieure abandonne l'artère homologue, croise l'artère colique supérieure gauche en formant avec elle l'arc vasculaire de Treitz pour s'unir en arrière du pancréas à la veine splénique constituant ainsi le tronc spléno-mésaraïque, branche d'origine de la veine porte.

B) LES VEINES HÉMORROIDALES MOYENNES de direction transversale gagnent les courants veineux du fond du pelvis et de là les veines iliaques internes.

C) ANASTOMOSES : les veines hémorroïdales supérieures et les veines hémorroïdales moyennes sont anastomosées entre elles et avec les branches de l'hémorroïdale inférieure dans le réseau sous-muqueux du rectum en formant le **plexus hémorroïdal.** Il faut souligner que les veines hémorroïdales supérieures se drainent dans le système porte alors que les veines hémorroïdales moyennes et inférieures se drainent dans le système cave ; *le réseau hémorroïdal constitue ainsi une importante anastomose porto-cave.*

LES LYMPHATIQUES (Fig. 11)

Les lymphatiques de l'ampoule rectale forment deux pédicules :
- un pédicule hémorroïdal supérieur,
- un pédicule hémorroïdal moyen.

A) LE PÉDICULE HÉMORROIDAL SUPÉRIEUR draine en réalité la totalité des lymphatiques du rectum. Prenant leur origine dans la muqueuse, et dans la sous-muqueuse, leurs troncs sont satellites des vaisseaux hémorroïdaux supérieurs. Ils se fusionnent à la partie postérieure de l'ampoule dans l'angle de bifurcation de deux artères hémorroïdales et présentent à ce niveau quelques relais ganglionnaires : les **ganglions para-rectaux** de Gerota.

Ces lymphatiques peuvent prendre trois types :
- collecteurs *lymphatiques courts* se terminant dans le **ganglion principal du rectum de Mondor*** situé dans la bifurcation des vaisseaux hémorroïdaux supérieurs (Fig. 13) ;
- collecteurs *lymphatiques moyens* gagnant les ganglions mésentériques inférieurs dans la racine du mésosigmoïde (ganglions de Cunéo) ;
- collecteurs *lymphatiques longs* gagnant les ganglions situés à l'origine de l'artère mésentérique inférieure.

L'ensemble de ces lymphatiques se draine donc finalement dans les **ganglions juxta-aortiques.** Il faut noter que la chaîne mésentérique inférieure draine à la fois les lymphatiques du rectum et ceux du côlon gauche.

B) LE PÉDICULE HÉMORROIDAL MOYEN est formé par les lymphatiques qui suivent l'artère hémorroïdale moyenne et gagnent les ganglions de la bifurcation de l'artère iliaque interne, qui reçoivent aussi des lymphatiques de la prostate, du col utérin et du vagin (Fig. 11).

L'INNERVATION de l'ampoule rectale provient du ganglion hypogastrique qui lui donne trois types de branches (Fig. 12) :
- **des nerfs supérieurs** qui naissent des nerfs hypogastriques et du bord postéro-inférieur du ganglion en formant un tronc commun : le nerf de la face postérieure du rectum qui chemine le long des vaisseaux hémorroïdaux supérieurs. Ce nerf reçoit des rameaux des nerfs pré-sacrés ;
- **des nerfs moyens** qui proviennent du bord inférieur du ganglion hypogastrique et gagnent rapidement la paroi rectale ;
- **des nerfs inférieurs** qui proviennent de la partie la plus antérieure du ganglion et sont représentés par un ou plusieurs rameaux qui suivent la face antérieure du rectum où ils disparaissent au niveau du plancher pelvien.

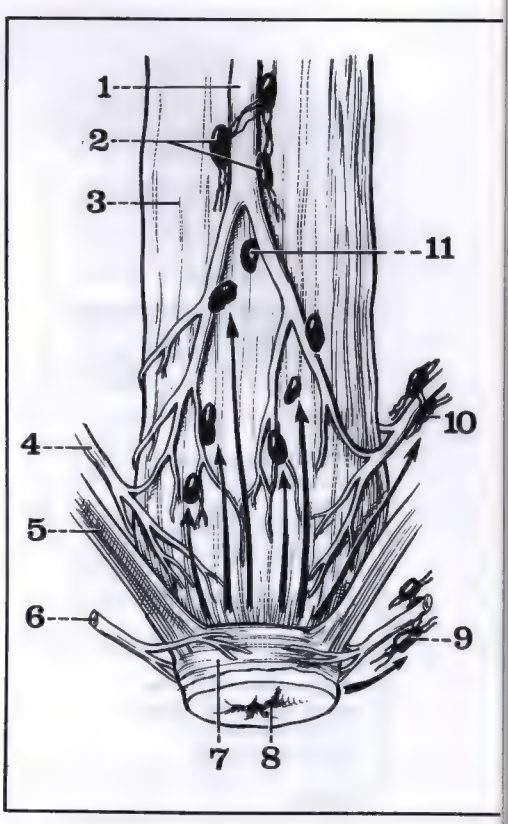

FIGURE 13

Vue postérieure des veines et des lymphatiques du rectum (d'après Testut-Latarjet).

1. *Veine mésentérique inférieure.*
2. *Ganglion mésentérique inférieur.*
3. *Face postérieure du rectum.*
4. *Veine postérieure du rectum.*
5. *Muscle releveur de l'anus.*
6. *Veine hémorroïdale inférieure.*
7. *Sphincter anal.*
8. *Anus.*
9. *Ganglions hémorroïdaux inférieurs se drainant vers les ganglions inguinaux.*
10. *Ganglions hémorroïdaux moyens se drainant vers les ganglions iliaques internes.*
11. *Ganglion de Mondor.*

* MONDOR Henri (1884-1970) - Professeur de clinique chirurgicale à Paris.

Les rapports de l'ampoule rectale et de la loge rectale

Caractérisés par leur remarquable fixité et leur très grande importance chirurgicale, les rapports de l'ampoule rectale s'effectuent par l'intermédiaire de la loge fibreuse du rectum. Ces rapports présentent quelques différences suivant le sexe.

FIGURE 14

Vue supérieure du pelvis montrant l'espace rétro-rectal, le rectum est récliné en avant (d'après Testut et Latarjet).

1. *Racine sacrée.*
2. *Canal sacré.*
3. *Artère sacrée moyenne.*
4. *Feuillet pré-sacré.*
5. *Sacrum.*
6. *Artère iliaque interne.*
7. *Os iliaque.*
8. *Cotyle.*
9. *Gouttière latéro-rectale.*
10. *Ampoule rectale.*
11. *Terminaison de l'artère hémorroïdale supérieure.*
12. *Muscle releveur de l'anus.*
13. *Muscle obturateur interne.*
14. *Feuillet latéro-rectal.*
15. *Espace rétro-rectal.*
16. *Tente de l'artère hémorroïdale moyenne.*

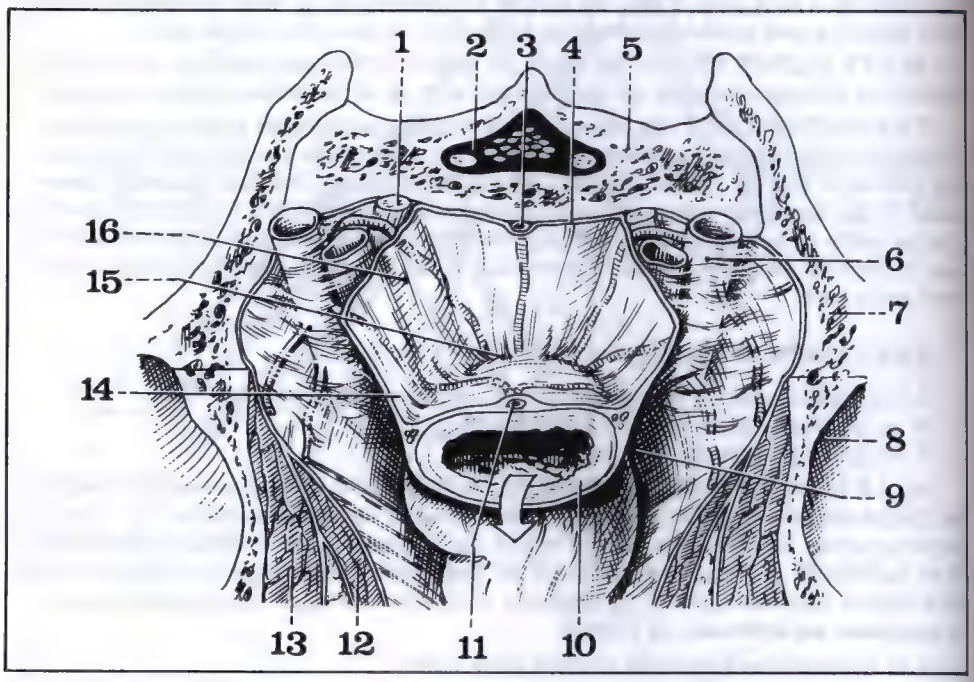

EN ARRIÈRE, les rapports sont pourtant identiques chez l'homme et chez la femme et s'effectuent avec la **concavité du sacrum,** au-dessous de S3, avec le coccyx et le muscle ischio-coccygien (Fig. 14).

Par l'intermédiaire du feuillet postérieur de la gaine rectale ils s'effectuent avec **l'espace rétro-rectal** limité en arrière par l'aponévrose pré-sacrée qui tapisse le sacrum, le coccyx et les muscles pyramidaux et ischio-coccygiens en adhérant au squelette en dedans des trous sacrés antérieurs.

Latéralement, cet espace rétro-rectal est fermé de façon plus ou moins complète par la partie toute postérieure des lames sacro-recto-génito-vésico-pubiennes. Comblé par un abondant tissu cellulo-graisseux, cet espace est pratiquement avasculaire et représente le *plan de clivage* classique de la mobilisation du rectum au cours de la chirurgie de celui-ci. Il n'est en effet traversé que par quelques grêles rameaux de l'artère sacrée moyenne.

Plus en arrière, le rectum répond en effet à des éléments vasculaires et nerveux plaqués contre la concavité sacrée par **l'aponévrose pré-sacrée.** Ces éléments sont représentés :

• SUR LA LIGNE MÉDIANE par **l'artère sacrée moyenne** (A. Sacralis Mediana) qui descend verticalement par la concavité sacrée jusqu'au niveau du coccyx où elle se termine au niveau de la glande coccygienne de Luschka. Elle est longée de chaque côté par la **chaîne sympathique sacrée** qui présente un ou deux renflements ganglionnaires et qui s'unit au devant du coccyx à son homologue du côté opposé pour former l'anse coccygienne (Fig. 14).

• PLUS EN DEHORS ce sont les derniers trous sacrés et les insertions du muscle pyramidal.

Des trous sacrés émergent les racines du **plexus sacré** qui se dirigent en bas et en avant vers la grande échancrure sciatique et qui sont croisées par les **artères sacrées latérales,** branches de l'artère iliaque interne.

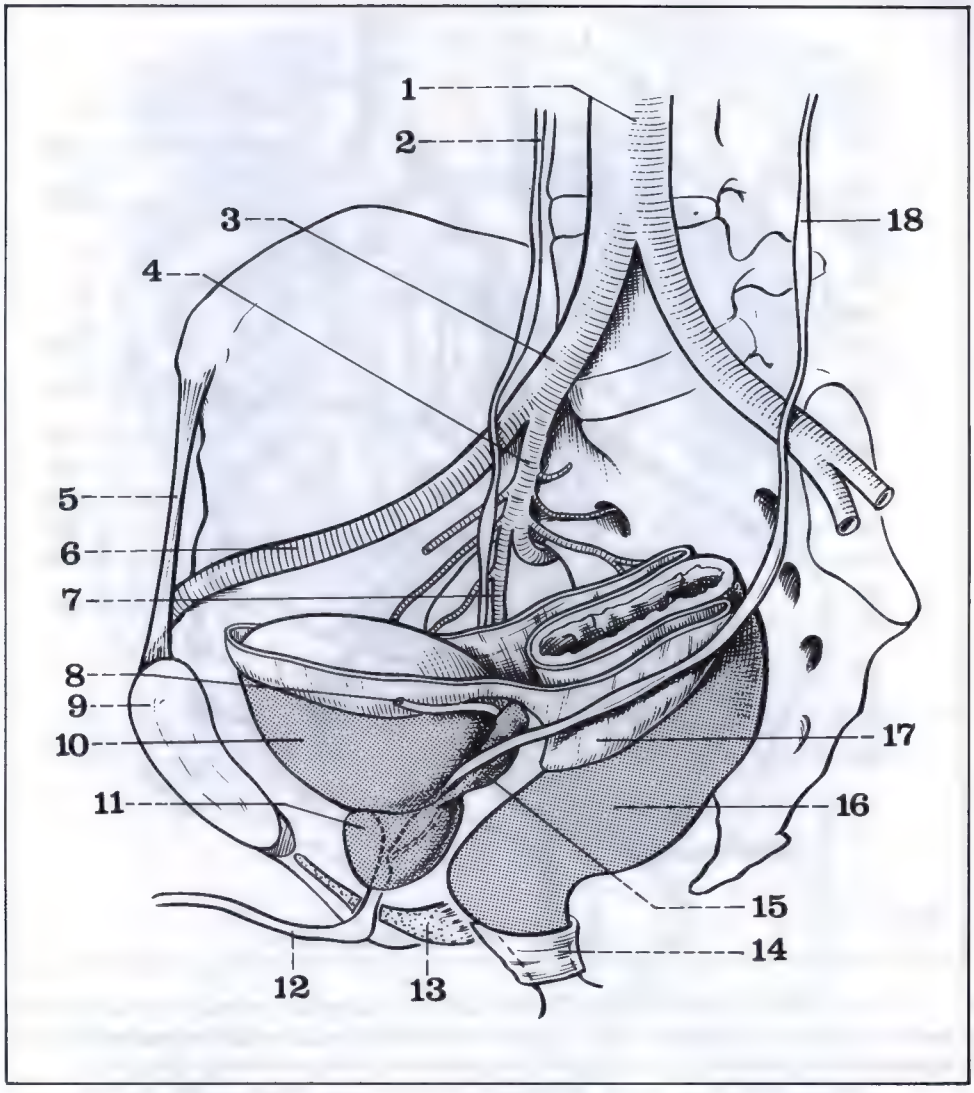

FIGURE 15

Vue endo-pelvienne droite du pelvis montrant le trajet des deux uretères (chez l'homme).

1. *Aorte abdominale.*
2. *Uretère droit.*
3. *Artère iliaque primitive droite.*
4. *Artère iliaque interne droite.*
5. *Arcade crurale.*
6. *Artère iliaque externe droite.*
7. *Artère honteuse interne.*
8. *Canal déférent gauche.*
9. *Symphyse pubienne.*
10. *Vessie.*
11. *Prostate.*
12. *Urètre.*
13. *Muscle recto-urétral.*
14. *Sphincter anal.*
15. *Vésicule séminale gauche.*
16. *Ampoule rectale.*
17. *Cul-de-sac péritonéal latéro-rectal.*
18. *Uretère gauche.*

LES RAPPORTS LATÉRAUX. Essentiellement pariétaux ils sont différents dans la *partie supérieure,* péritonisée, de l'ampoule rectale et dans sa *partie inférieure,* sous-péritonéale. Rappelons en effet, que le péritoine pelvien descend obliquement sur la face antérieure et les faces latérales du rectum au niveau desquelles il se réfléchit pour former les gouttières latéro-rectales (Fig. 15).

• LA PARTIE SUPÉRIEURE, PÉRITONISÉE répond aux **gouttières latéro-rectales** qui peuvent contenir : à droite les anses grêles et parfois l'appendice iléo-cæcal en position pelvienne, à gauche le côlon sigmoïde. Chez la femme ces gouttières logent en outre le segment ampullaire de la trompe et l'ovaire situé, chez la nullipare, dans la fossette ovarienne de Krause, dans la bifurcation des vaisseaux iliaques, chez la multipare dans la fossette de Claudius, un peu plus bas (cf. Fig. 49, page 2194).

Par l'intermédiaire des deux feuillets péritonéaux de la gouttière latéro-rectale, le rectum répond à **la paroi pelvienne** représentée ici par la surface quadrilatère de l'os iliaque tapissée par les insertions de l'obturateur interne et l'aponévrose pelvienne. Sur ces éléments descend **l'artère iliaque interne** accompagnée de sa ou de ses veines homologues.

L'iliaque interne donne ici naissance à l'artère obturatrice accompagnée de la veine homologue et rapidement rejointe par le nerf obturateur.

Entre ces éléments et le péritoine, l'**uretère** descend presque vertical sur le versant antérieur de l'artère iliaque interne (Fig. 15).

FIGURE 16

Vue endo-pelvienne droite des vaisseaux iliaques (chez la femme).

1. *Veine cave inférieure.*
2. *Artère iliaque primitive droite.*
3. *Muscle psoas droit.*
4. *Muscle iliaque droit.*
5. *Artère circonflexe iliaque profonde.*
6. *Veine iliaque primitive droite.*
7. *Artère ilio-lombaire.*
8. *Artère iliaque interne.*
9. *Artère iliaque externe.*
10. *Arcade crurale.*
11. *Artère ombilicale.*
12. *Anastomose veineuse entre l'épigastrique et l'obturatrice.*
13. *Symphyse pubienne.*
14. *Nerf obturateur.*
15. *Vaisseaux obturateurs.*
16. *Muscle obturateur interne.*
17. *Veines utérines.*
18. *Veines vésicales inférieures.*
19. *Artère urétrale.*
20. *Vaisseaux honteux internes.*
21. *Vaisseaux bulbaires.*
22. *Grand ligament sacro-sciatique.*
23. *Petit ligament sacro-sciatique.*
24. *Artère ischiatique.*
25. *Veine ischiatique.*
26. *Coccyx.*
27. *Muscle pyramidal du bassin.*
28. *Deuxième trou sacré antérieur gauche.*
29. *Veine fessière.*
30. *Tronc postérieur (de l'iliaque interne).*
31. *Articulation sacro-iliaque gauche*
32. *Veine sacrée moyenne.*
33. *Veine iliaque primitive gauche.*
34. *Artère sacrée moyenne.*
35. *Artère iliaque primitive gauche.*
36. *Veine lombaire ascendante.*

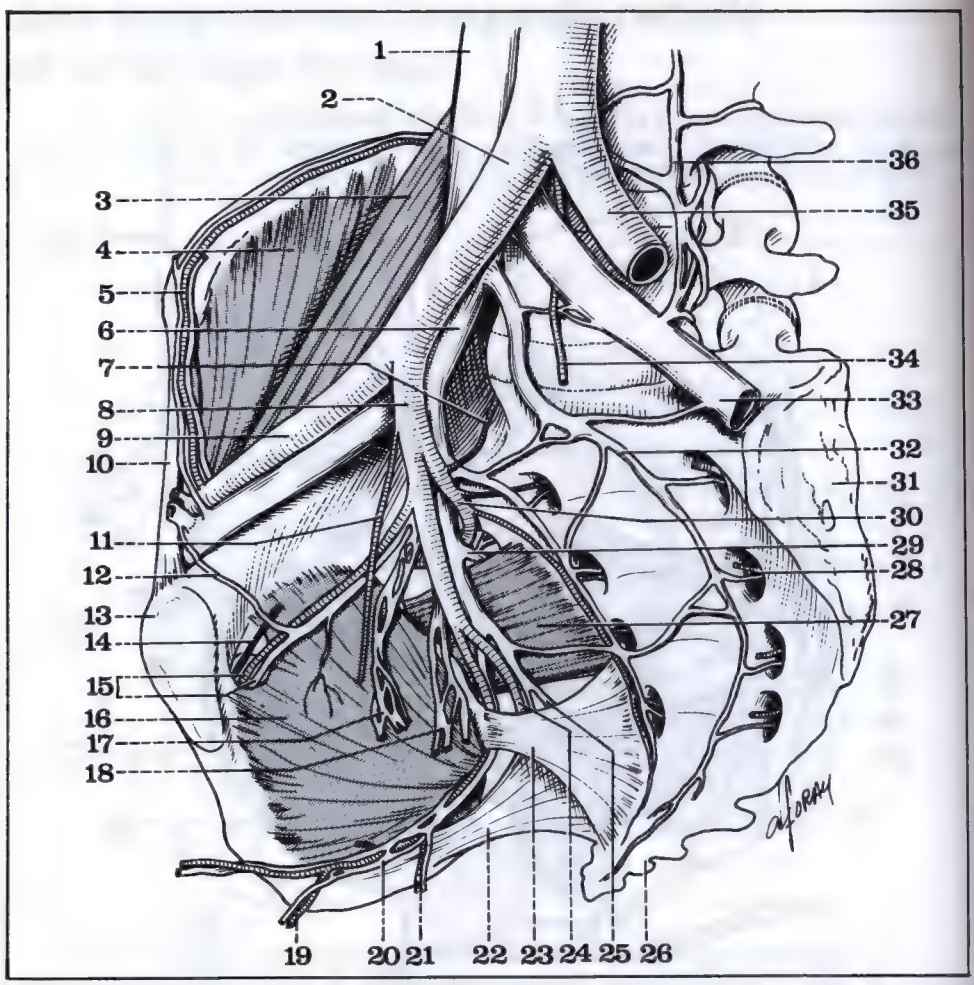

• LA PARTIE SOUS-PÉRITONÉALE de l'ampoule rectale répond latéralement au plexus hypogastrique qui sépare le rectum et sa gaine de **l'espace pelvi-rectal supérieur** où cheminent les branches viscérales de l'iliaque interne (Fig. 16) ;

• en avant *l'artère vésiculo-déférentielle* (A. Ductus Deferentis) chez l'homme, l'artère utérine (A. Uterina) chez la femme ;

• plus en arrière, *l'artère hémorroïdale moyenne* (A. Rectalis Media) dont la tente forme l'aileron latéral du rectum. A ce niveau *l'uretère* qui se dirige en bas et en avant tend à s'éloigner progressivement de la face latérale du rectum (Fig. 18).

Le dernier rapport important est représenté par les volumineuses veines constituant les **courants veineux du fond du pelvis** drainant vers les veines iliaques internes les veines vésicales, génitales et rectales. Plus à distance, la paroi pelvienne est représentée par la région de la **grande échancrure sciatique** traversée en haut par les vaisseaux fessiers venus de l'iliaque interne, plus bas par le muscle pyramidal, encore plus bas par les branches du plexus sacré et particulièrement les racines du nerf sciatique, les vaisseaux ischiatiques et honteux internes (Fig.16).

LES RAPPORTS ANTÉRIEURS sont des rapports viscéraux, très différents chez l'homme et chez la femme. Ils doivent là encore, être examinés dans le segment péritonéal et dans le segment sous-péritonéal de l'ampoule rectale.

A) CHEZ L'HOMME

a) **La partie supérieure,** péritonisée du rectum répond au *cul-de-sac de Douglas* (Excavatio Recto-Uterina) situé entre la face postérieure de la vessie et la face antérieure du rectum. Le cul-de-sac de Douglas descend parfois en arrière de la partie toute supérieure des vésicules séminales et des déférents. Mais ces éléments sont surtout un rapport de la partie sous-péritonéale de la face antérieure du rectum (Fig. 17 et 18).

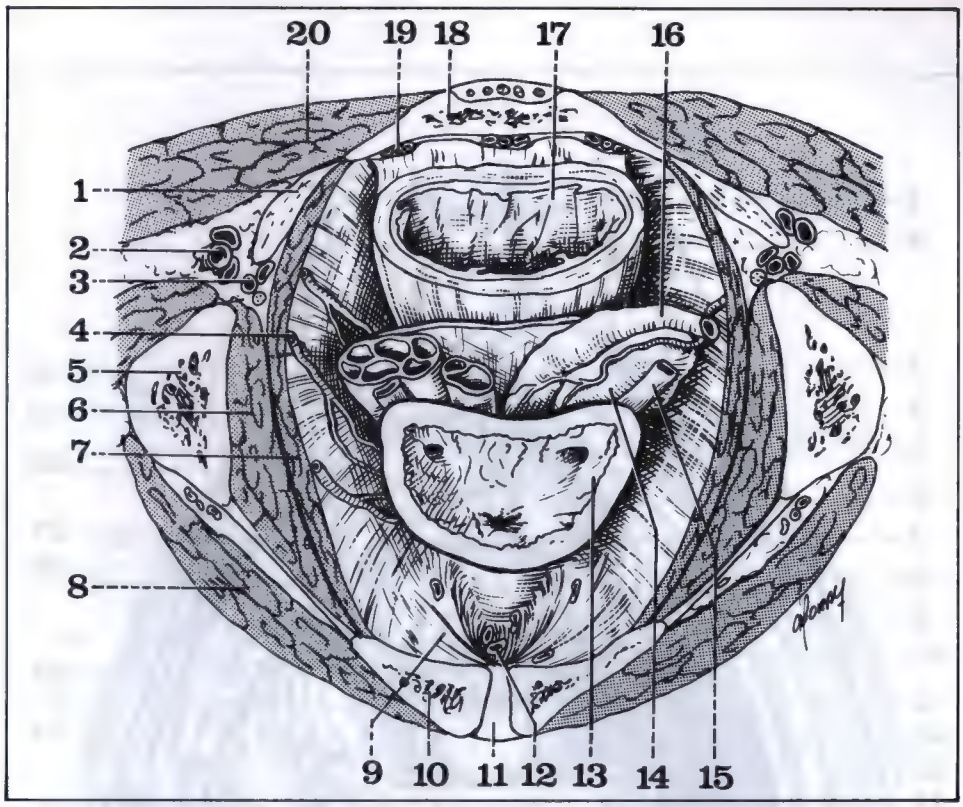

FIGURE 17

Vue supérieure du pelvis chez l'homme. (d'après Testut et Jacob).

1. *Ischion.*
2. *Artère fessière.*
3. *Artère ischiatique.*
4. *Artère vésicale inférieure.*
5. *Os iliaque.*
6. *Obturateur interne.*
7. *Releveur de l'anus.*
8. *Obturateur externe.*
9. *Insertions antérieures du releveur de l'anus.*
10. *Pubis.*
11. *Symphyse pubienne.*
12. *Veine pré-vésicale.*
13. *Vessie.*
14. *Vésicule séminale.*
15. *Uretère gauche.*
16. *Ampoule déférentielle gauche.*
17. *Ampoule rectale.*
18. *Sacrum.*
19. *Artère sacrée latérale.*
20. *Muscle grand fessier.*

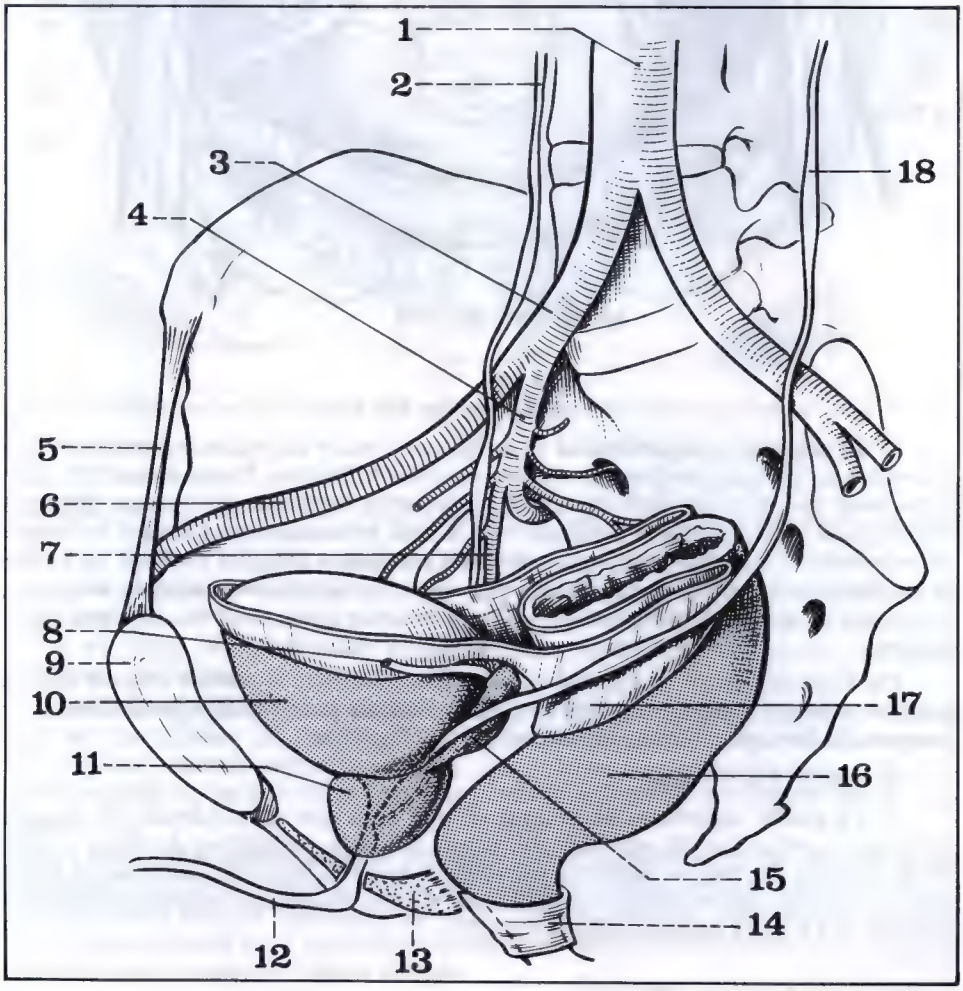

FIGURE 18

Vue endo-pelvienne droite du pelvis montrant le trajet des deux uretères (chez l'homme).

1. *Aorte abdominale.*
2. *Uretère droit.*
3. *Artère iliaque primitive droite.*
4. *Artère iliaque interne droite.*
5. *Arcade crurale.*
6. *Artère iliaque externe droite.*
7. *Artère honteuse interne.*
8. *Canal déférent gauche.*
9. *Symphyse pubienne.*
10. *Vessie.*
11. *Prostate.*
12. *Urètre.*
13. *Muscle recto-urétral.*
14. *Sphincter anal.*
15. *Vésicule séminale gauche.*
16. *Ampoule rectale.*
17. *Cul-de-sac péritonéal latéro-rectal.*
18. *Uretère gauche.*

FIGURE 19

Vue antérieure du petit bassin chez l'homme (d'après Rouvière).

1. *Veine cave inférieure.*
2. *Uretère droit.*
3. *Plexus hypogastrique supérieur.*
4. *Artère iliaque primitive droite.*
5. *Ganglion iliaque primitif.*
6. *Chaîne lymphatique.*
7. *Artère ilio-lombaire.*
8. *Artère iliaque interne droite.*
9. *Artère sacrée latérale.*
10. *Tronc antérieur de l'iliaque interne.*
11. *Artère génito-vésicale inférieure.*
12. *Artère prostatique.*
13. *Artère hémorroïdale moyenne.*
14. *Artère génito-vésicale supérieure.*
15. *Veine obturatrice.*
16. *Vaisseaux fémoraux communs.*
17. *Artère ombilicale.*
18. *Ampoule rectale.*
19. *Vessie.*
20. *Canal déférent.*
21. *Prostate.*
22. *Vésicule séminale.*
23. *Chaînes lymphatiques.*
24. *Muscle psoas gauche.*
25. *Ganglions iliaques internes et externes.*
26. *Ganglion hémorroïdal supérieur.*
27. *Artère sacrée moyenne.*
28. *Ganglions iliaques primitifs.*
29. *Ganglion du promontoire.*
30. *Ganglion latéro-aortique.*

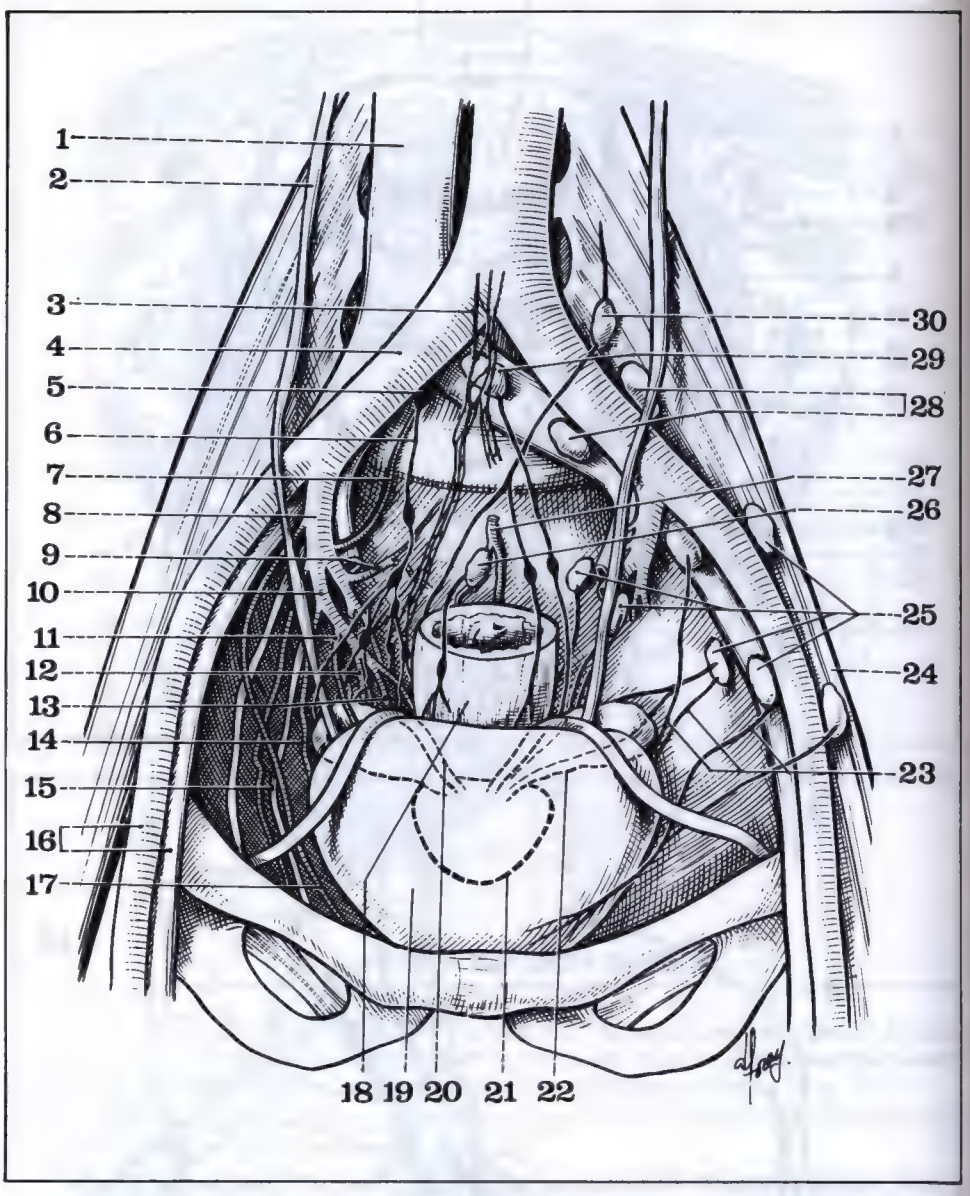

b) **Le segment sous-péritonéal** de la face antérieure du rectum répond en effet à *l'aponévrose prostato-péritonéale de Denonvilliers** (Septum Rectovesicale) et, dans l'épaisseur des deux feuillets de celle-ci, à la partie terminale des **canaux déférents** convergeant près de la ligne médiane vers la base prostatique en formant le *triangle interdéférentiel,* plus en dehors aux **vésicules séminales** obliques en haut, en arrière et en dehors, aux branches terminales des artères vésiculo-déférentielles, enfin plus en dehors à **l'uretère** se dirigeant vers la base vésicale après avoir été surcroisé par le déférent.

Par l'intermédiaire de l'aponévrose de Denonvilliers le rectum répond plus en avant à la partie toute postérieure de la **base vésicale** puis à la face postérieure de la **prostate** facilement explorée au toucher rectal (Fig. 19).

B) CHEZ LA FEMME

a) **La partie supérieure du rectum** répond en avant au *cul-de-sac de Douglas* formé par la réflexion du péritoine du rectum à la face postérieure du dôme vaginal et de l'utérus. En bas, le péritoine est soulevé par les *ligaments utéro-sacrés* (Plica Recto-Uterina), partie postérieure des lames sacro-recto-génito-vésico-pubiennes qui divisent le Douglas en deux étages (Fig. 20) :

* DENONVILLIERS (cf. page 2162).

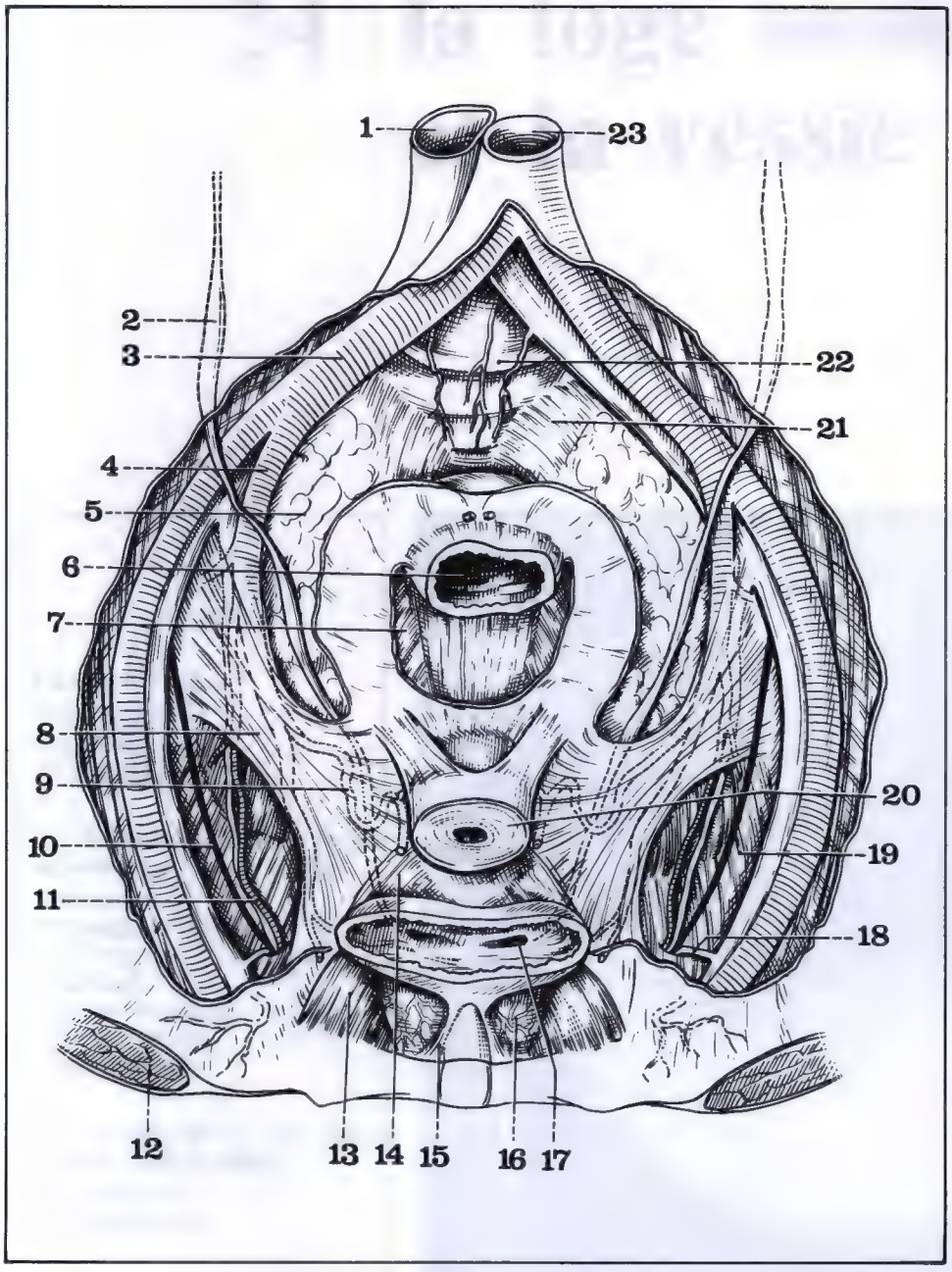

FIGURE 20

Vue supérieure du pelvis chez la femme. Rectum, utérus et vessie ont été sélectionnés (d'après Scali).

1. *Veine cave inférieure.*
2. *Uretère.*
3. *Artère iliaque primitive.*
4. *Artère iliaque interne.*
5. *Tissu cellulaire pelvi sous-péritonéal.*
6. *Ampoule rectale.*
7. *Loge rectale.*
8. *Péritoine pelvien.*
9. *Artère utérine.*
10. *Nerf obturateur.*
11. *Artère obturatrice.*
12. *Muscle pectiné.*
13. *Muscle releveur de l'anus.*
14. *Ligaments vésico-utérins.*
15. *Ligament pubo-vésical.*
16. *Espace pré-vésical.*
17. *Orifice urétéral.*
18. *Anastomose entre veine obturatrice et veine iliaque externe.*
19. *Releveur de l'anus.*
20. *Col utérin.*
21. *Muscle ischio-coccygien.*
22. *Promontoire.*
23. *Aorte abdominale.*

• un étage supérieur large où peuvent se prolaber les anses grêles, le cæcum et l'appendice.

• un étage inférieur, situé au-dessous des ligaments utéro-sacrés, véritable cul-de-sac de Douglas.

Par l'intermédiaire du cul-de-sac de Douglas, la face antérieure du rectum répond à la face postérieure de **l'utérus** et parfois au fond utérin lorsque l'utérus est en rétroversion ; latéralement à la partie la plus interne des ligaments larges. Ces éléments séparent le rectum de la vessie qui chez la femme est un rapport lointain du rectum.

b) **Le segment sous-péritonéal** répond à la face postérieure du cul-de-sac vaginal postérieur dont le rectum est séparé par la *cloison recto-vaginale* formée de tissu cellulaire assez lâche et facilement clivable. Plus en dehors le *paramètre* explorable par le toucher rectal ou le toucher en ciseaux est traversé obliquement par *l'uretère* surcroisé par la crosse de l'artère utérine.

24 la loge vésicale et la vessie

PLAN

La loge vésicale :
Généralités
Les parois
Le contenu

La vessie et le contenu de la loge vésicale :
Généralités
Vaisseaux et nerfs de la vessie
L'ouraque
L'uretère terminal
L'urètre pelvien chez la femme

Les rapports de la loge vésicale et de la vessie :
Chez l'homme
Chez la femme

Anatomie fonctionnelle

Située à la partie la plus antérieure du compartiment viscéral médian du pelvis, la loge vésicale est une loge fibro-péritonéale contenant essentiellement la vessie et ses vaisseaux ainsi que la partie terminale des uretères. Nous examinerons successivement sa constitution générale, ses parois, son contenu et ses rapports.

La loge vésicale

GENERALITES

— DEFINITION ET LIMITES. Partie antérieure du compartiment viscéral du pelvis, la loge vésicale est limitée : (Fig. 1)

- **en bas** par le plancher pelvien,
- **latéralement** par la partie antérieure des lames sacro-recto-génito-vésico-pubiennes, (Fig. 4)
- **en avant** par l'aponévrose ombilico-prévésicale,
- **en arrière** par la cloison vésico-vaginale chez la femme ou l'aponévrose prostato-péritonéale de Denonvilliers chez l'homme,
- **en haut** enfin par le péritoine.

— SITUATION. La loge vésicale est donc située à la partie antérieure du pelvis, *en arrière* de l'arc antérieur de la ceinture osseuse pelvienne, *au-dessus* du plancher pelvien et, chez l'homme, de la prostate, *en avant* des organes génitaux internes et du rectum, *au-dessous* du péritoine. Profondément encastrée dans le pelvis dans sa partie inférieure, elle a pour particularité de posséder une paroi antérieure souple et extensible qui peut se distendre et se déformer au fur et à mesure de la réplétion vésicale prenant alors une situation partiellement abdominale.

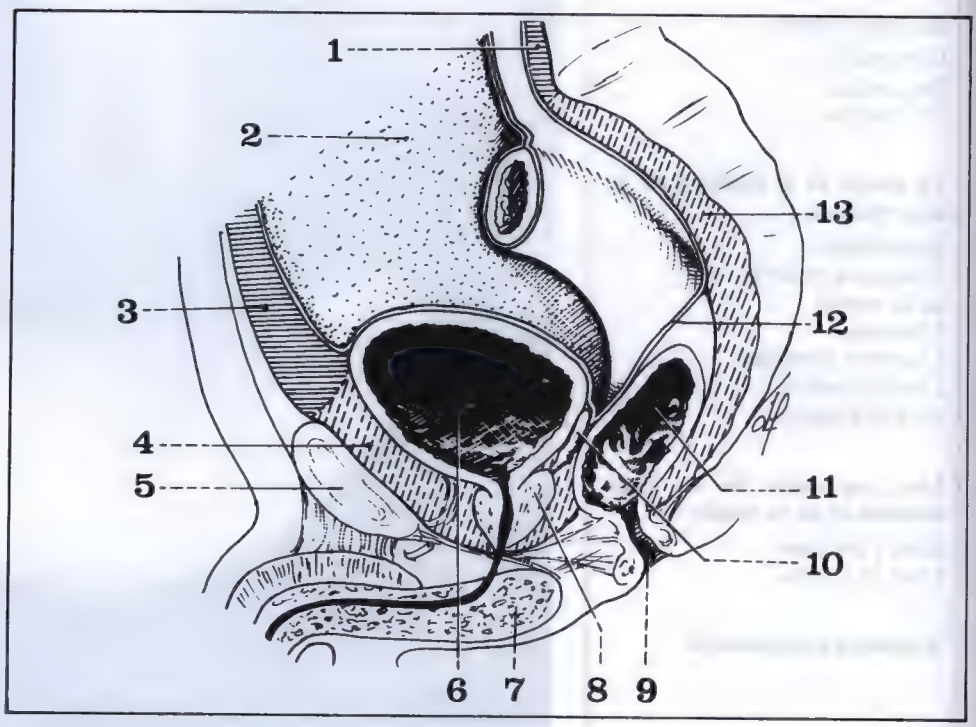

FIGURE 1

Coupe sagittale schématique du pelvis chez l'homme.

1. *Espace rétro-péritonéal.*
2. *Grande cavité péritonéale.*
3. *Espace sous-péritonéal.*
4. *Espace prévésical.*
5. *Symphyse pubienne.*
6. *Vessie.*
7. *Bulbe urétral.*
8. *Prostate.*
9. *Canal anal.*
10. *Vésicule séminale.*
11. *Ampoule rectale.*
12. *Ligne de réflexion du péritoine rectal formant les gouttières latéro-rectales.*
13. *Espace rétro-rectal.*

LES PAROIS DE LA LOGE VESICALE

— LA PAROI INFERIEURE a une constitution différente chez l'homme et chez la femme :

A) Chez l'homme. La paroi inférieure de la loge vésicale n'établit qu'une séparation très incomplète et plus ou moins artificielle avec la loge prostatique sous-jacente. Cette paroi inférieure est constituée en effet : (Fig. 2)

- **en avant** par les *ligaments pubo-vésicaux,* courtes lames fibro-musculaires sagittales tendues obliquement d'avant en arrière et de bas en haut depuis la face postérieure et le bord inférieur du pubis jusqu'à la face antérieure de la vessie. (Fig. 4)

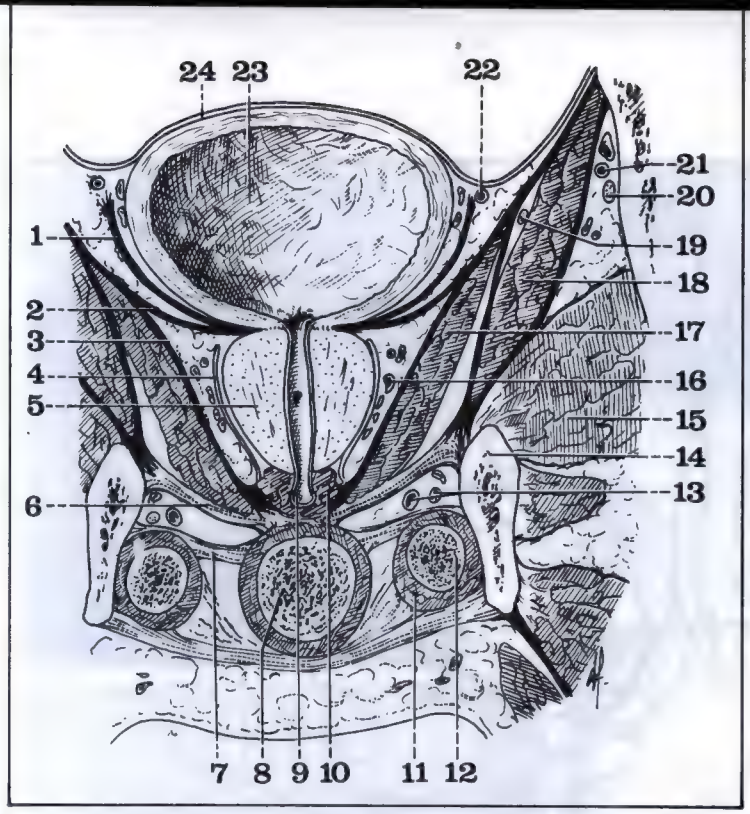

FIGURE 2

Coupe frontale du pelvis chez l'homme passant par l'urètre prostatique (d'après Testut et Jacob).

1. *Aponévrose ombilico-prévésicale.*
2. *Lame fibreuse inter-vésico-prostatique.*
3. *Aponévrose pelvienne supérieure.*
4. *Coque prostatique.*
5. *Prostate.*
6. *Feuillet supérieur de l'aponévrose périnéale moyenne.*
7. *Feuillet inférieur de l'aponévrose périnéale moyenne.*
8. *Bulbe du corps spongieux.*
9. *Urètre prostatique.*
10. *Sphincter urétral.*
11. *Muscle ischio-caverneux.*
12. *Corps caverneux.*
13. *Vaisseaux honteux internes.*
14. *Branche ischio-pubienne.*
15. *Muscle obturateur externe.*
16. *Plexus veineux latéro-prostatique.*
17. *Releveur de l'anus.*
18. *Muscle obturateur interne.*
19. *Nerf de l'obturateur interne.*
20. *Nerf obturateur.*
21. *Artère obturatrice.*
22. *Artère ombilicale.*
23. *Vessie.*
24. *Péritoine vésical.*

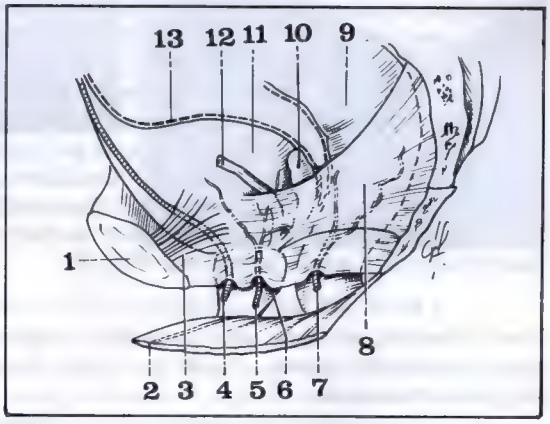

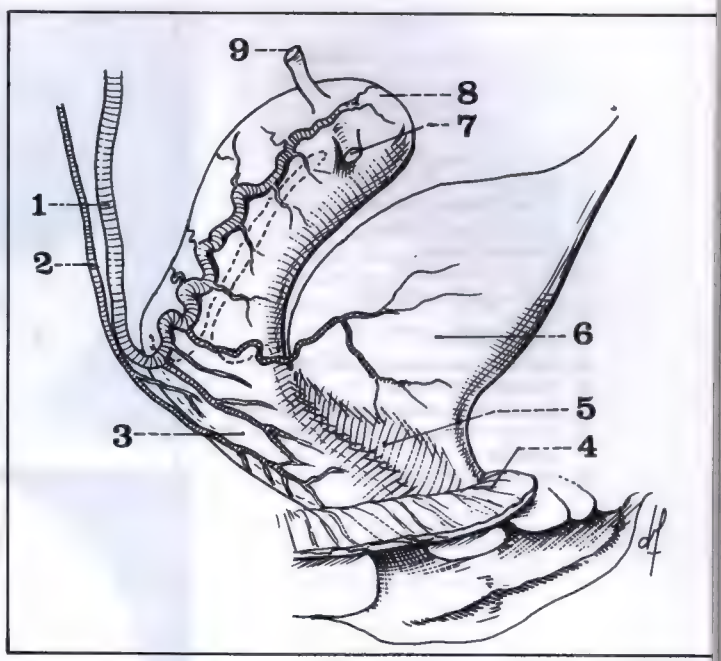

FIGURE 3

Vue latérale de l'utérus et de la vessie.

1. *Artère utérine.*
2. *Artère vaginale longue.*
3. *Vagin.*
4. *Muscle releveur de l'anus.*
5. *Cloison vésico-vaginale.*
6. *Vessie.*
7. *Ligament rond.*
8. *Fond utérin.*
9. *Trompe de Fallope*

FIGURE 4

Schéma des lames sacro-recto-génito-pubiennes chez l'homme.

1. *Symphyse pubienne.*
2. *Plancher pelvien.*
3. *Ligaments pubo-vésicaux.*
4. *Artère ombilicale.*
5. *Artère génito-vésicale.*
6. *Prostate.*
7. *Artère hémorroïdale moyenne.*
8. *Partie postérieure des lames sacro-recto-génito-vésico-pubiennes.*
9. *Ampoule rectale.*
10. *Vésicule séminale.*
11. *Vessie.*
12. *Canal déférent.*
13. *Péritoine vésical.*

• **plus en arrière** la *lamelle fibreuse inter-vésico-prostatique,* mince lame fibreuse venue de l'aponévrose pelvienne supérieure, ne sépare que très incomplètement la face inférieure de la vessie de la base prostatique. En réalité, base vésicale, base prostatique et urètre sont étroitement solidaires et il est chirurgicalement impossible de les dissocier (Fig. 2) ;

• **encore plus en arrière** la paroi inférieure est formée par le feuillet antérieur de *l'aponévrose prostato-péritonéale de Denonvilliers* recouvrant les vésicules séminales et la partie terminale des canaux déférents (Fig. 4).

B) Chez la femme. La paroi inférieure a une constitution plus simple. Elle est formée en effet par la **cloison vésico-vaginale,** simple lame de tissu conjonctif émanée des tentes vasculaires des branches de l'iliaque interne. Cette paroi inférieure est donc particulièrement fragile ce qui explique que la vessie puisse, en cas de déficience des formations périnéales, venir bomber sous la paroi antérieure du vagin en constituant une *cystocèle* (Fig. 3).

FIGURE 5

Le cul-de-sac de Douglas et le trajet de l'uretère pelvien chez l'homme (d'après Testut et Latarjet).

1. *Aorte abdominale.*
2. *Uretère.*
3. *Artère iliaque primitive.*
4. *Artère iliaque interne.*
5. *Ampoule rectale.*
6. *Vésicule séminale.*
7. *Artère ombilico-vésicale.*
8. *Vessie.*
9. *Canal déférent.*
10. *Ligament suspenseur de la verge.*
11. *Symphyse pubienne.*
12. *Insertion du grand droit de l'abdomen.*
13. *Flèche indiquant le cul-de-sac de Douglas.*
14. *Péritoine pré-rectal.*

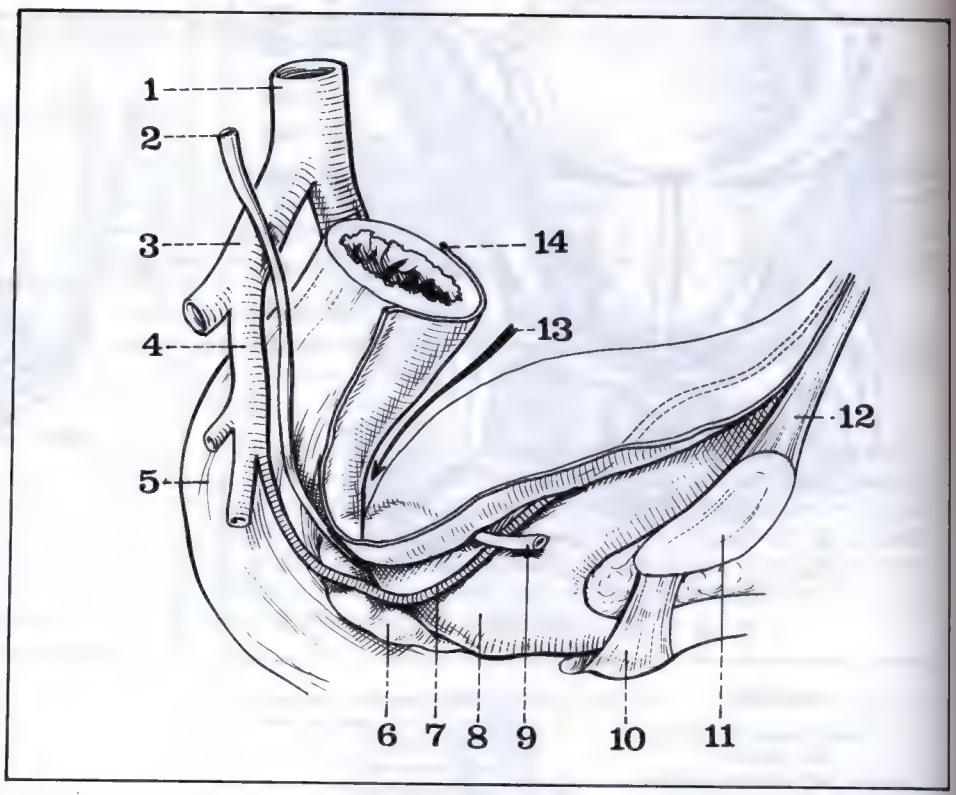

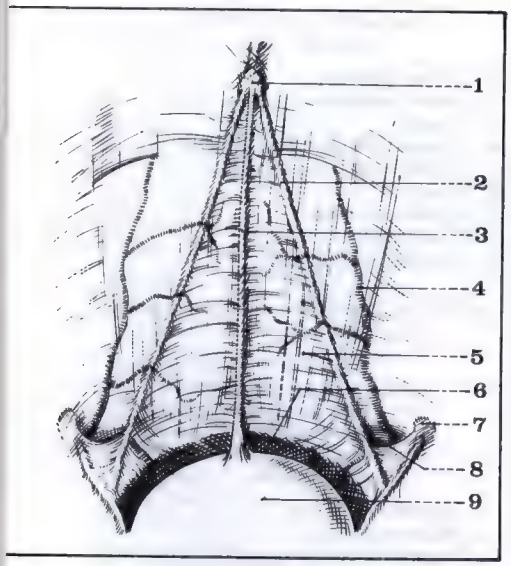

FIGURE 6

L'aponévrose ombilico-prévésicale. (d'après Testut et Latarjet)

1. *Ombilic.*
2. *Artère ombilicale.*
3. *Ouraque.*
4. *Artère épigastrique.*
5. *Péritoine pariétal antérieur et aponévrose ombilico-prévésicale.*
6. *Dôme vésical.*
7. *Orifice profond du canal inguinal.*
8. *Paroi postérieure du canal inguinal*
9. *Vessie.*

— LA PAROI ANTÉRIEURE est constituée par **l'aponévrose ombilico-prévésicale.** Correspondant aux tentes vasculaires des artères ombilico-vésicales qui la sous-tendent latéralement, l'aponévrose ombilico-prévésicale est une lame cellulo-fibreuse triangulaire à sommet supérieur fixé à l'ombilic. Fortement concave en arrière, elle forme un demi-cône creux dont la base adhère en bas aux ligaments pubo-vésicaux sur la ligne médiane, à l'aponévrose pelvienne et aux lames sacro-recto-génito-pubiennes latéralement. Ses bords postéro-latéraux sont sous-tendus par les artères ombilico-vésicales et adhèrent au péritoine. Sur la ligne médiane, elle adhère également au canal de l'ouraque. Sa face postérieure adhère à la vessie par l'intermédiaire d'une couche de tissu cellulaire lâche formant la *gaine allantoïdienne.* Sa face antérieure forme également la paroi postérieure de l'espace prévésical (Fig. 6).

— LES PAROIS LATERALES de la loge vésicale sont en fait de simples bords formés en bas par la partie toute supérieure des lames sacro-recto-génito-vésico-pubiennes et en haut par la partie postérieure de l'aponévrose ombilico-prévésicale.

— LA PAROI SUPERIEURE est formée par le **péritoine.** Celui-ci a une disposition différente suivant l'état de vacuité ou de réplétion de la vessie.

Lorsque la vessie est vide, le péritoine qui revêt la paroi abdominale antérieure se réfléchit sur la face supérieure de la vessie qu'il tapisse et à laquelle il adhère avant de redescendre sur sa face postérieure et d'aller, chez l'homme, former le cul-de-sac de Douglas, chez la femme, le cul-de-sac vésico-utérin en tapissant la face antérieure de l'utérus. (Fig. 5)

Lorsque la vessie est pleine elle soulève le péritoine, déterminant la formation d'un cul-de-sac antérieur prévésical qui se prolonge sur les faces latérales de la vessie et de sa loge (Fig. 8).

LE CONTENU DE LA LOGE VÉSICALE

Il est représenté essentiellement par la vessie, par ses vaisseaux et ses nerfs, par l'ouraque, enfin par la partie terminale de l'uretère. Chez la femme la loge vésicale contient également le segment initial, pelvien, de l'urètre.

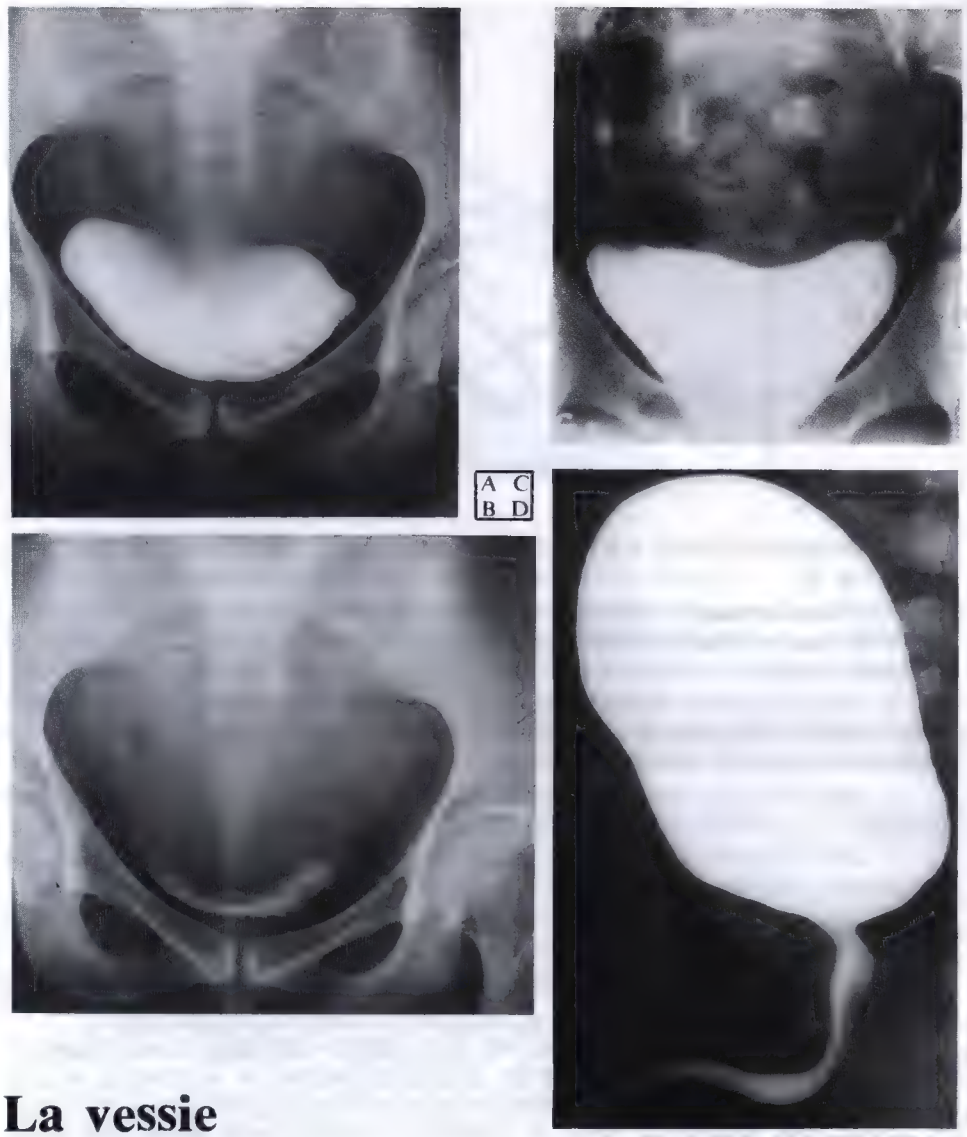

FIGURE 7

Radiographie de la vessie.

A. Vessie en réplétion au cours d'une urographie intraveineuse (vue de face).

B. Vessie à l'état de vacuité (vue de face). Urographie intraveineuse. Même sujet que le cliché A.

C. Vessie en demi-réplétion chez l'enfant. Urographie intraveineuse (vue de face).

D. Cystographie de profil en cours de miction chez l'enfant.

La vessie

(Vesica Urinaria)

La vessie est un réservoir musculo-membraneux où s'accumule dans l'intervalle des mictions l'urine sécrétée de façon continue par les reins. Elle reçoit à sa partie postéro-inférieure les deux uretères et donne naissance à sa partie antéro-inférieure à son canal évacuateur : le canal de l'urètre. La vessie est caractérisée par son extensibilité. Aplatie lorsqu'elle est vide, elle peut se distendre considérablement en se remplissant ; sa morphologie, sa situation et ses rapports sont donc différents selon son état de réplétion ou de vacuité.

GÉNÉRALITÉS

— SITUATION ET PROJECTION. Occupant la quasi-totalité de la loge vésicale, la vessie est située à la partie antérieure et médiane de la cavité pelvienne. Placée immédiatement au-dessus du plancher pelvien chez la femme, elle en est séparée chez l'homme par la prostate et le segment initial de l'urètre. Lorsqu'elle est vide la vessie est un organe purement pelvien qui se projette en avant au niveau de la symphyse pubienne et du corps des deux pubis ; lorsqu'elle est pleine et distendue, elle remonte au-dessus du plan du détroit supérieur en arrière de la paroi abdominale antérieure jusqu'au niveau de l'ombilic (Fig. 7).

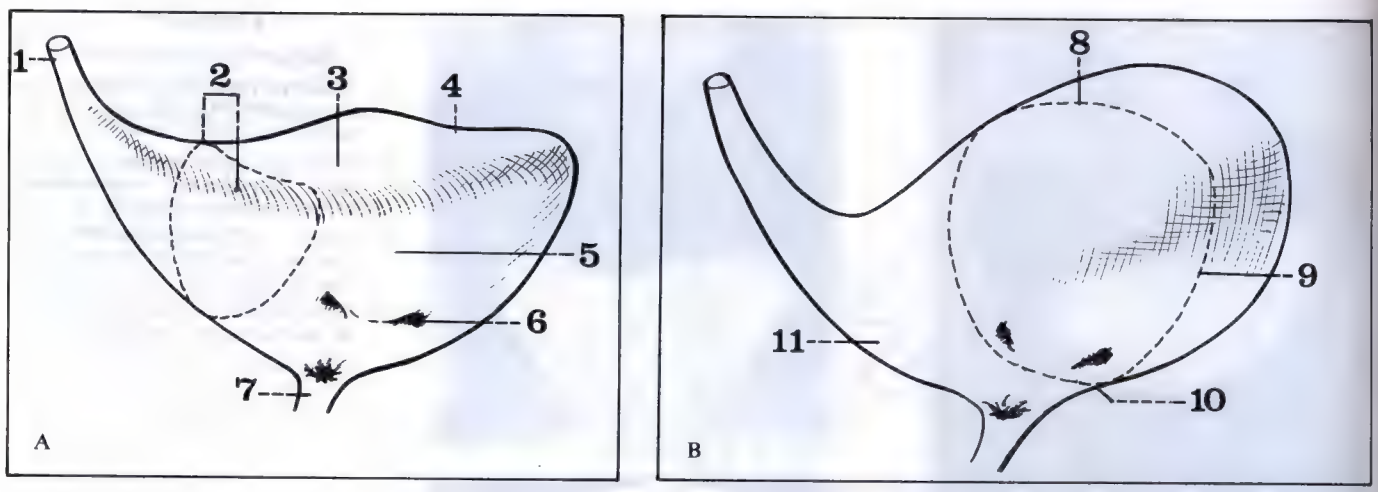

FIGURE 8

Vue latérale schématique de la vessie.

A. A l'état de vacuité.
B. A l'état de réplétion.

1. Canal de l'ouraque.
2. Bord supérieur de la vessie.
3. Face supérieure.
4. Bord postéro-supérieur.
5. Face latérale.
6. Méat urétéral.
7. Col vésical et origine de l'urètre.
8. Dôme vésical.
9. Face latérale.
10. Base vésicale.
11. Face antérieure.

— MORPHOLOGIE EXTÉRIEURE. Elle dépend également de l'état de la vessie (Fig. 8).

• **A l'état de vacuité :** la vessie se présente comme un réservoir à paroi épaisse, aplatie de haut en bas et d'avant en arrière, de forme prismatique triangulaire et présentant donc :

— *une face postéro-inférieure* ou **base vésicale** de forme triangulaire à sommet antéro-inférieur correspondant à l'orifice urétral, et à base postérieure recevant les uretères au niveau de ses angles latéraux ;

— *une face antéro-inférieure* convexe en avant, également triangulaire à base inférieure et à sommet supérieur prolongé par le canal de l'ouraque ;

— *une face supérieure* triangulaire à sommet antérieur se prolongeant également par l'ouraque, et à base postérieure concave dans son ensemble en haut et en arrière ;

— *un bord postérieur* séparant la base de la face supérieure ; dirigé transversalement, il est légèrement concave en arrière ;

— *deux bords latéraux,* mousses séparant la face supérieure de la face antéro-inférieure.

• **Lorsque la vessie est pleine,** ses faces antéro-inférieure et supérieure se distendent. Elle prend alors une forme ovoïde, globuleuse, le sommet de sa face supérieure distendue pouvant remonter jusqu'au niveau de l'ombilic. Il est à noter par contre, que lorsque la vessie se distend, la base vésicale garde une forme sensiblement constante. On doit donc opposer deux parties très différentes :

— d'une part la **base vésicale** correspondant à la face postéro-inférieure caractérisée par sa profondeur, sa fixité et l'abouchement à son niveau des orifices urétéraux et de l'orifice urétral : c'est le **trigone vésical** de Lieutaud (Fig. 9) ;

— d'autre part une partie supérieure, formée par la face antéro-inférieure et la face supérieure : c'est la **calotte vésicale ou dôme vésical** partie mobile, extensible, contractile de la vessie ; c'est aussi celle dont l'abord est le plus aisé.

— DIMENSIONS. Les dimensions de la vessie sont naturellement variables avec son état. Sa capacité est normalement de 250 à 300 cm^3. Du fait de son extensibilité, cette capacité peut atteindre 2 à 3 litres chez le vivant si la distention s'effectue progressivement.

— STRUCTURE. La vessie a des parois épaisses de 8 à 15 mm lorsqu'elle est vide ; elles sont formées de 3 tuniques :

— une tunique externe ou adventice,
— une tunique moyenne, musculeuse,
— une tunique interne, muqueuse. (Fig. 9)

— **La tunique externe** ou adventice forme la gaine allantoïdienne de Delbet. Au niveau de la partie supérieure de la vessie, elle est doublée par le péritoine.

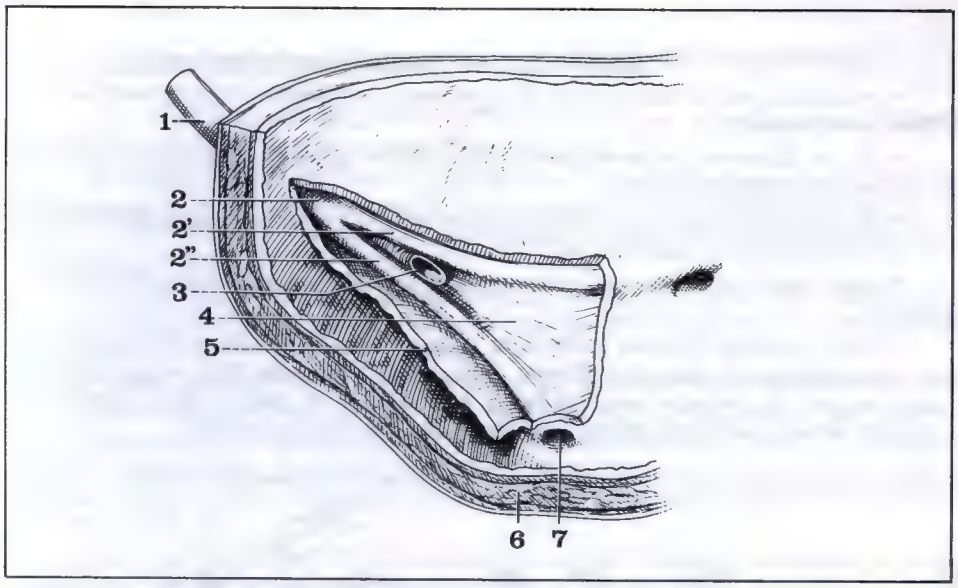

FIGURE 9

Le trigone vésical vue supérieure après ouverture de la vessie et résection partielle de la muqueuse vésicale (d'après Testut et Latarjet).

1. Uretère juxta-vésical.
2. Uretère intra-mural.
2' et 2". Terminaison des fibres musculaires urétérales dans la paroi vésicale.
3. Méat urétéral.
4. Trigone vésical.
5. Muqueuse réclinée.
6. Musculeuse vésicale.
7. Orifice urétral.

— **La musculeuse ou detrusor*** est formée de trois couches :

• *une couche profonde, plexiforme,* formée de fibres anastomosées entre elles soulevant la muqueuse pour lui donner son aspect de colonnes ou de cellules. Cette couche plexiforme très réduite chez le nouveau-né se développe progressivement avec l'âge ;

• *une couche moyenne de fibres circulaires* qui, à la partie inférieure, au niveau du col vésical forment le sphincter lisse du col vésical qui descend jusque sur la partie initiale de l'urètre ;

• *une couche superficielle de fibres longitudinales* descendant du sommet vers la base. C'est à partir de ces fibres que se constituent, en avant de la partie inférieure de la face antérieure de la vessie, les ligaments pubo-vésicaux.

— **La muqueuse,** lisse et unie, assez mince, très résistante, a une coloration rosée. Au niveau de la calotte vésicale, elle se décolle facilement de la couche musculaire sous-jacente, à laquelle elle adhère par contre beaucoup plus fortement au niveau du trigone.

— CONFIGURATION INTERIEURE. Elle peut être étudiée à l'endoscopie (**cystoscopie**). Intérieurement la vessie présente donc une muqueuse lisse chez le jeune, d'aspect alvéolaire au contraire chez le sujet âgé présentant des séries de saillies entrecroisées entre elles en formant ce qu'il est convenu d'appeler des *colonnes* qui délimitent des dépressions ou *cellules* vésicales. C'est à partir de ces cellules vésicales que peuvent se développer les diverticules vésicaux. Intérieurement on distingue sur la surface interne de la vessie plusieurs zones :

le trigone vésical,
le col vésical,
le bas-fond vésical,
le dôme vésical.

— **Le trigone vésical** se situe au niveau de la base de la vessie, il est délimité par trois orifices : *en arrière* les deux orifices urétéraux réunis entre eux par un bourrelet transversal, **le bourrelet inter-urétéral** tendu d'un orifice latéral à l'autre sur une longueur d'environ 3 cm ; *en avant* l'orifice urétral correspondant au **col vésical.** Les orifices urétéraux se présentent habituellement sous la forme de deux fentes obliques en avant et en dedans, d'environ 2 à 5 mm de longueur. Ces orifices s'ouvrent et s'arrondissent en devenant saillants dans la cavité vésicale au moment de l'expulsion de l'urine par l'uretère (Fig. 9).

— **Le col vésical** revêt chez l'adulte l'aspect d'une fente transversale avec une lèvre antérieure, et une lèvre postérieure qui tend à s'hypertrophier chez le vieillard.

— **Le bas-fond vésical** se définit comme la partie de la face postéro-inférieure située en arrière du bourrelet inter-urétéral. Sa profondeur augmente avec l'âge.

— **Le dôme vésical** est formé par le reste de la vessie, il ne présente pas de particularités notables.

* Du latin : Detrudere = pousser en bas.

– LES MOYENS DE FIXITÉ DE LA VESSIE. Ils sont représentés :

• avant tout par les connexions de la vessie avec l'**urètre,** et chez l'homme, avec la **base prostatique ;**

• par les **ligaments pubo-vésicaux** qui amarrent la partie antérieure et inférieure de la vessie au pubis (Fig. 10) ;

• plus accessoirement par l'ouraque et les artères ombilicales oblitérées qui vont se fixer à la face postérieure de l'ombilic ;

• enfin, par le péritoine qui recouvre la face postérieure et les faces latérales de la vessie.

Il faut cependant opposer la fixité de la base vésicale, solidaire de l'urètre et par son intermédiaire du plancher pelvien, à la mobilité du reste de la vessie qui peut, nous l'avons vu, prendre une situation abdominale et même dans certains cas s'engager dans le sac d'une hernie inguinale ou d'une hernie crurale.

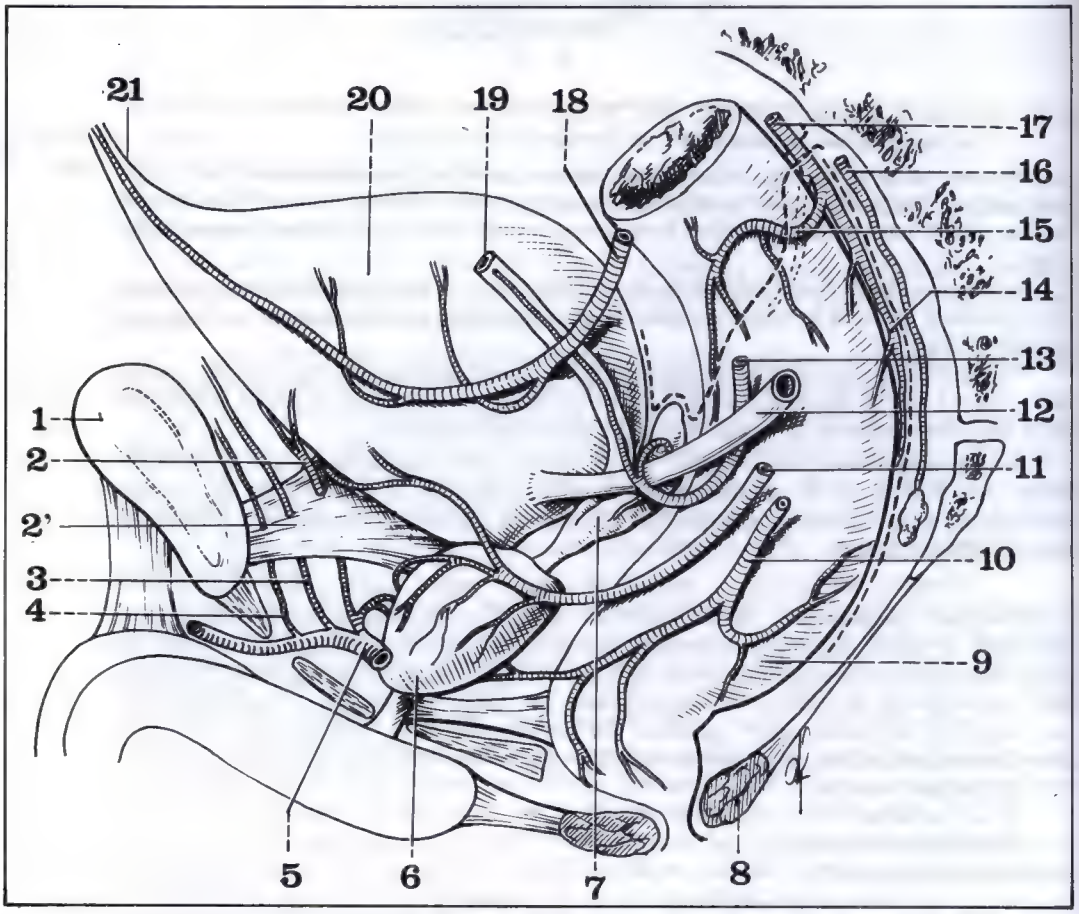

FIGURE 10

Les artères de la vessie
(d'après Monod et Duhamel)
vue latérale chez l'homme.

1. *Symphyse pubienne.*
2. *Artère vésicale antérieure.*
2'. *Ligaments pubo-vésicaux.*
3. *Artère graisseuse.*
4. *Artère rétro-symphysaire.*
5. *Artère honteuse interne.*
6. *Vessie.*
7. *Vésicule séminale.*
8. *Sphincter anal.*
9. *Ampoule rectale.*
10. *Artère hémorroïdale moyenne.*
11. *Artère vésico-prostatique.*
12. *Uretère.*
13. *Artère vésiculo-déférentielle.*
14. *Branche droite postérieure de l'hémorroïdale supérieure.*
15. *Branche gauche antérieure de l'hémorroïdale supérieure.*
16. *Artère sacrée moyenne.*
17. *Artère mésentérique inférieure.*
18. *Artère ombilico-vésicale.*
19. *Canal déférent.*
20. *Vessie.*
21. *Canal de l'ouraque.*

LES VAISSEAUX ET LES NERFS DE LA VESSIE

1. LA VASCULARISATION ARTERIELLE est répartie, chez l'homme comme chez la femme en trois pédicules : (Fig. 10)

• **Le pédicule supérieur,** court et ramassé est formé par trois ou quatre branches qui naissent de la partie perméable de l'artère ombilico-vésicale au moment où elle longe le bord latéral de l'aponévrose ombilico-prévésicale. Il s'y ajoute parfois quelques rameaux nés de l'artère obturatrice.

• **Le pédicule inférieur,** le plus important est généralement étalé dans le sens antéro-postérieur. Il a un aspect et une constitution différents chez l'homme et chez la femme.

A) **Chez l'homme :** le pédicule inférieur de la vessie est formé aux dépens de *l'artère génito-vésicale,* branche du tronc antérieur de l'iliaque interne qui après un court trajet sur la paroi pelvienne se dirige obliquement en bas, en avant et en dedans, croisant l'uretère par en avant pour venir se terminer au niveau de la vésicule séminale. Elle se divise à distance du bord latéral de la vessie en ses deux branches terminales (Fig. 10).

• *la vésiculo-déférentielle* qui, comme son nom l'indique, se ramifie à la face postérieure de la vésicule séminale et de la partie terminale du déférent en donnant quelques collatérales à la base vésicale ;

• *l'artère vésico-prostatique* qui se dirige en avant et se divise au contact de la base vésicale en une artère prostatique qui descend sur la base des faces latérales de la prostate et une branche vésicale inférieure qui s'applique sur la face postéro-latérale de la vessie ; c'est essentiellement l'artère du trigone vésical.

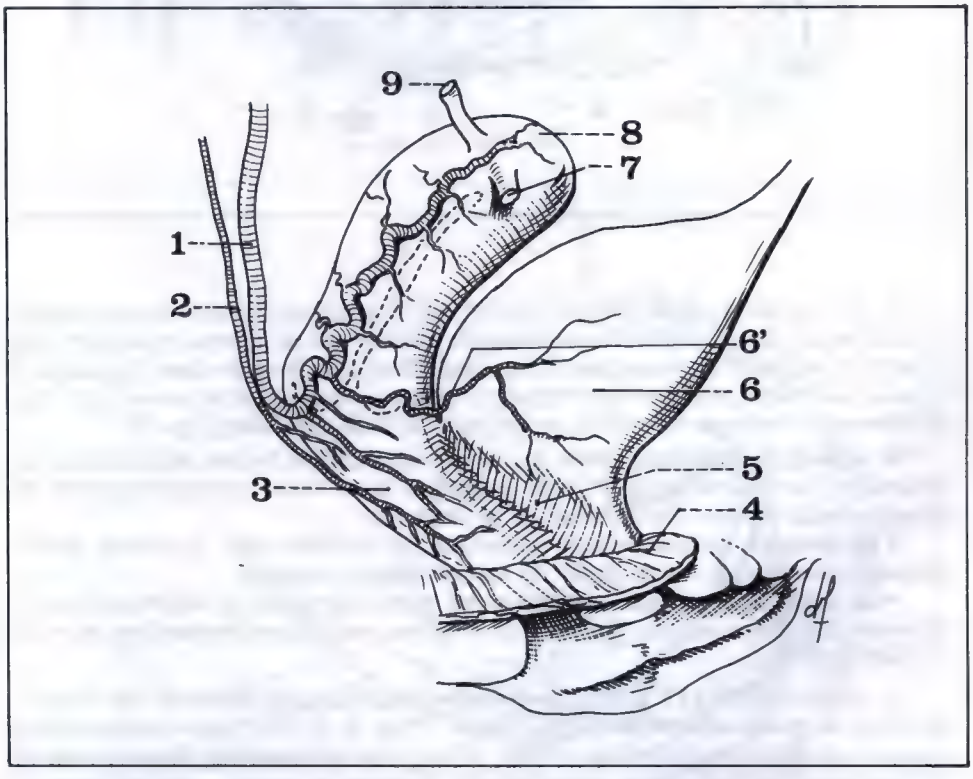

FIGURE 11

Vue latérale de l'utérus et de la vessie.

1. *Artère utérine.*
2. *Artère vaginale longue.*
3. *Vagin.*
4. *Muscle releveur de l'anus.*
5. *Cloison vésico-vaginale.*
6. *Vessie.*
6'. *Artère vésico-vaginale.*
7. *Ligament rond (sectionné).*
8. *Fond utérin.*
9. *Trompe de Fallope (sectionnée).*

B) **Chez la femme :** la vascularisation est assurée par les *branches vésico-vaginales* nées de l'artère utérine, un peu en dehors de son point de croisement avec l'uretère dans le paramètre. Cheminant dans la cloison vésico-vaginale elles se ramifient à la base vésicale. Ce pédicule est complété par quelques rameaux issus de l'artère vaginale longue et des artères cervico-vaginales (Fig. 11).

• **Le pédicule antérieur,** moins important est formé par *l'artère vésicale antérieure* qui, née de la honteuse interne dans le périnée antérieur, gagne la face antéro-inférieure de la vessie où elle se ramifie (Fig. 10).

FIGURE 12

Les artères et les veines de la vessie et du rectum, vue latérale (d'après Monod et Duhamel).

1. *Symphyse pubienne.*
2. *Artère vésicale antérieure.*
3. *Artère graisseuse.*
4. *Artère rétro-symphysaire.*
5. *Artère honteuse interne.*
6. *Prostate.*
7. *Vésicule séminale.*
8. *Sphincter anal.*
9. *Ampoule rectale.*
10. *Artère hémorroïdale moyenne.*
11. *Artère vésico-prostatique.*
12. *Uretère.*
13. *Artère vésiculo-déférentielle.*
14. *Branche droite postérieure de l'hémorroïdale supérieure.*
15. *Branche gauche antérieure de l'hémorroïdale supérieure.*
16. *Artère sacrée moyenne.*
17. *Artère mésentérique inférieure.*
18. *Artère ombilico-vésicale.*
19. *Canal déférent.*
20. *Vessie.*
21. *Plexus latéro-vésical.*
22. *Plexus pré-vésical de Santorini.*
23. *Veine honteuse interne.*
24. *Veine vésicale.*

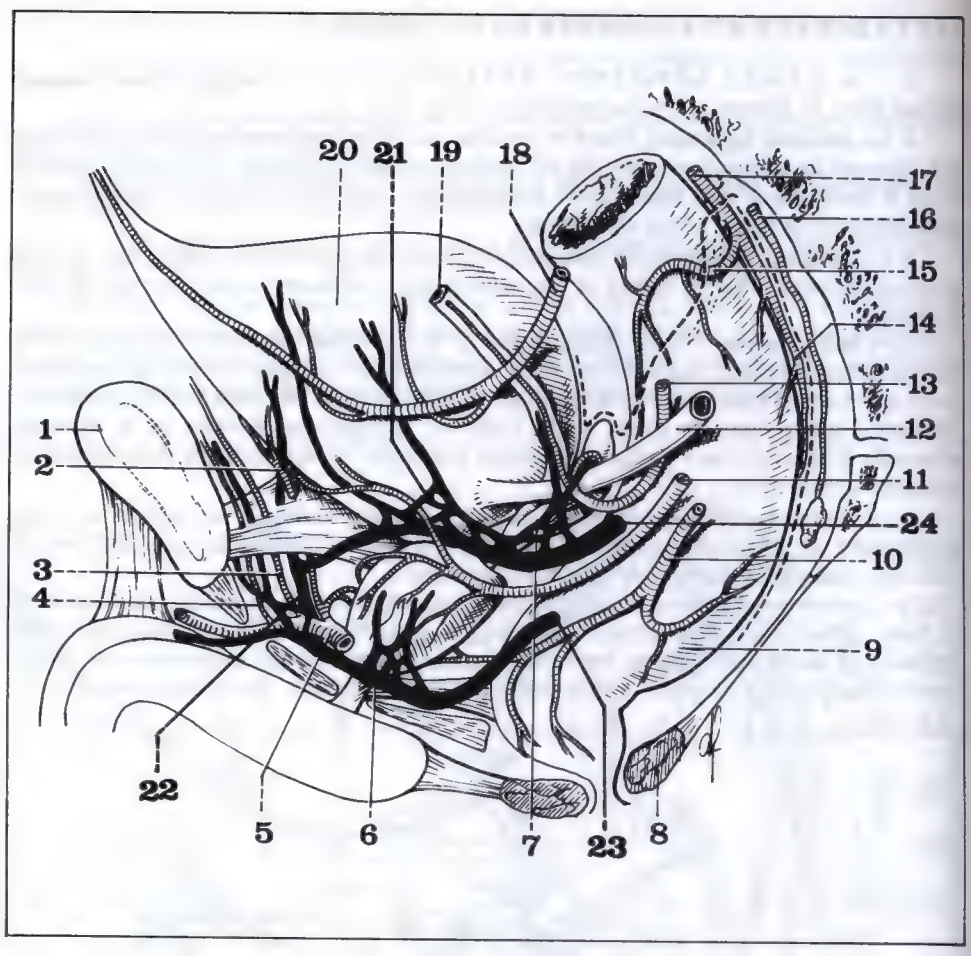

2. LA VASCULARISATION VEINEUSE. Les veines vésicales ont une disposition différente de celles des artères puisqu'il n'existe pas de veines ombilicales. Elles tirent leur origine d'un important réseau superficiel qui chemine dans l'épaisseur de la gaine allantoïdienne, particulièrement à la face antérieure de la vessie. Les veines efférentes de ce réseau superficiel se groupent en **trois pédicules** (Fig. 12) :

- **un pédicule antérieur** formé par deux volumineuses veines paramédianes qui descendent verticalement sur la face antérieure de la vessie et se déversent en bas dans le plexus veineux pré-prostatique de Santorini ;
- **un pédicule latéral,** le plus important qui se jette dans les plexus veineux vésico-prostatiques et, de là, gagne les veines iliaques internes ;
- **un pédicule postérieur,** rejoignant les veines séminales et déférentielles chez l'homme, les veines vésico-utérines chez la femme pour rejoindre plus loin les veines iliaques internes.

3. LES LYMPHATIQUES. Les lymphatiques vésicaux prennent leur origine à partir de la musculeuse et de la muqueuse. Ceux de la face antérieure présentent quelques ganglions para-vésicaux et vont se jeter dans les **ganglions iliaques externes.** Les lymphatiques de la partie postérieure de la vessie se rendent aux ganglions de la **bifurcation de l'iliaque interne.** Les lymphatiques du col vésical longent les lames sacro-recto-génito-vésico-pubiennes pour gagner les **ganglions du promontoire** (Fig. 13).

4. LES NERFS vésicaux proviennent d'une part des troisième et quatrième nerfs sacrés, d'autre part et surtout du plexus hypogastrique. Ils gagnent la vessie en cheminant le long des lames sacro-génito-pubiennes en passant en dehors des vésicules séminales chez l'homme ; à l'intérieur du paramètre, au-dessus de l'uretère, chez la femme (Fig. 14).

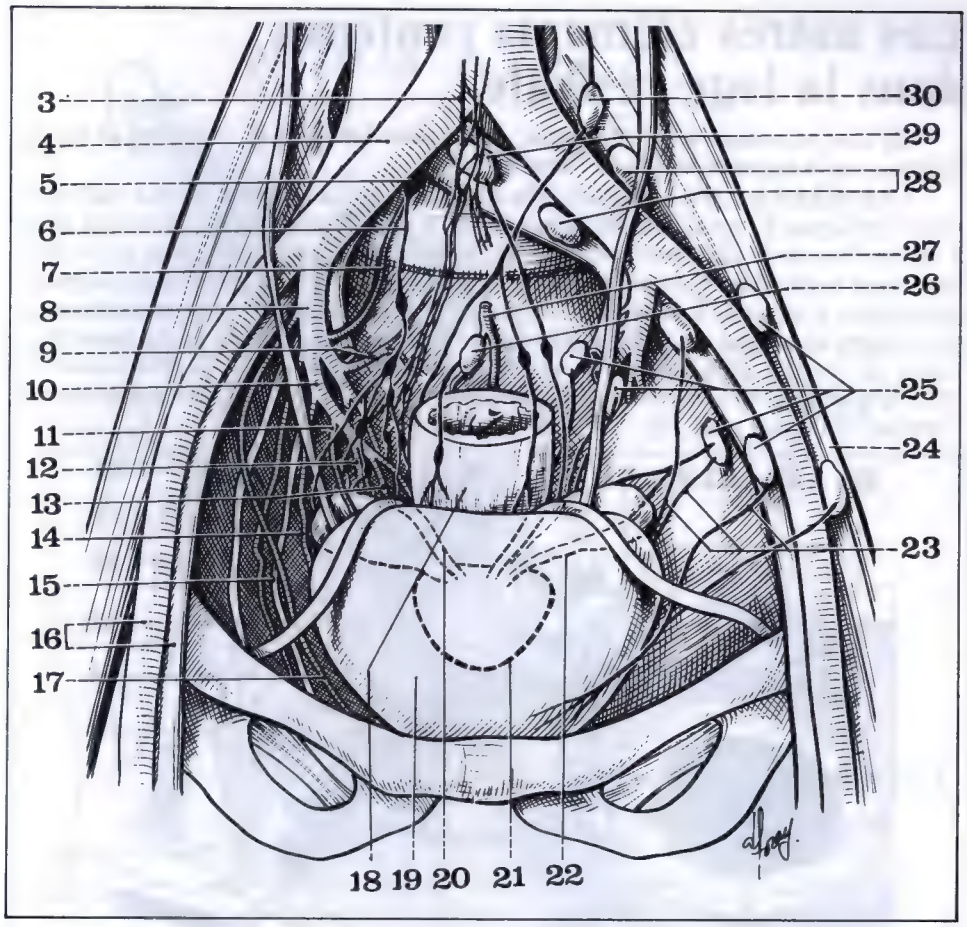

FIGURE 13

Vue antérieure du petit bassin chez l'homme (d'après Rouvière).

3. *Plexus hypogastrique supérieur.*
4. *Artère iliaque primitive droite.*
5. *Ganglion iliaque primitif.*
6. *Chaîne lymphatique.*
7. *Artère ilio-lombaire.*
8. *Artère iliaque interne droite.*
9. *Artère sacrée latérale.*
10. *Tronc antérieur de l'iliaque interne.*
11. *Artère génito-vésicale inférieure.*
12. *Artère prostatique.*
13. *Artère hémorroïdale moyenne.*
14. *Artère génito-vésicale supérieure.*
15. *Veine obturatrice.*
16. *Vaisseaux fémoraux communs.*
17. *Artère ombilicale.*
18. *Ampoule rectale.*
19. *Vessie.*
20. *Canal déférent.*
21. *Prostate.*
22. *Vésicule séminale.*
23. *Chaînes lymphatiques.*
24. *Muscle psoas gauche.*
25. *Ganglions iliaques internes et externes.*
26. *Ganglion hémorroïdal supérieur.*
27. *Artère sacrée moyenne.*
28. *Ganglions iliaques primitifs.*
29. *Ganglion du promontoire.*
30. *Ganglion latéro-aortique.*

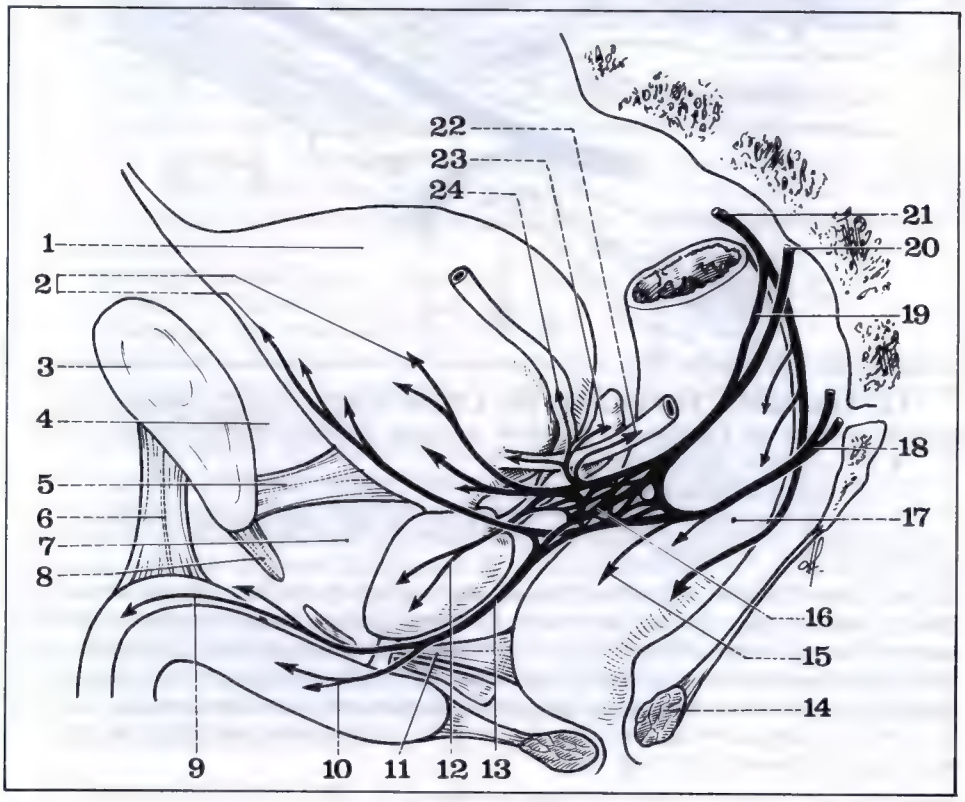

FIGURE 14

Vue latérale du plexus hypogastrique chez l'homme (d'après Monod et Duhamel).

1. *Vessie.*
2. *Nerfs vésicaux.*
3. *Symphyse pubienne.*
4. *Espace pré-vésical.*
5. *Ligaments pubo-vésicaux.*
6. *Ligament suspenseur de la verge.*
7. *Loge pré-prostatique.*
8. *Aponévrose périnéale moyenne.*
9. *Rameaux péniens.*
10. *Rameaux bulbaires.*
11. *Muscle recto-urétral.*
12. *Nerf prostatique.*
13. *Nerf caverneux.*
14. *Sphincter anal.*
15. *Nerfs hémorroïdaux moyens.*
16. *Plexus hypogastrique inférieur.*
17. *Ampoule rectale.*
18. *Nerf érecteur d'Eckhard.*
19. *Anastomose entre les nerfs pré-sacrés et le plexus hypogastrique supérieur.*
20. *Branche gauche du nerf pré-sacré.*
21. *Plexus hypogastrique supérieur.*
22. *Nerfs urétéraux.*
23. *Nerf vésiculaire.*
24. *Nerf déférentiel.*

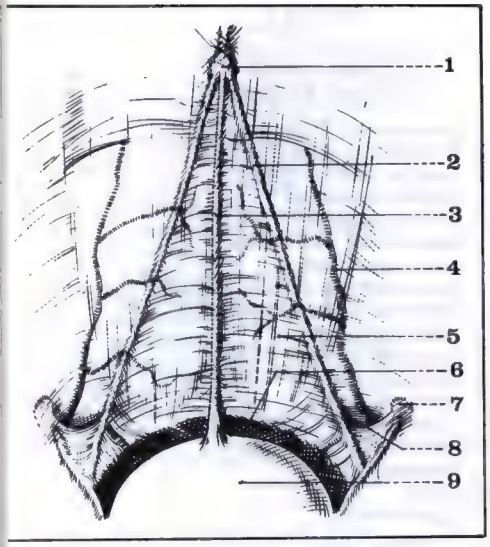

FIGURE 15

L'aponévrose ombilico-prévésicale (d'après Testut et Latarjet).

1. *Ombilic.*
2. *Artère ombilicale.*
3. *Ouraque.*
4. *Artère épigastrique.*
5. *Péritoine pariétal antérieur et aponévrose ombilico-prévésicale.*
6. *Dôme vésical.*
7. *Orifice profond du canal inguinal.*
8. *Paroi postérieure du canal inguinal.*
9. *Vessie.*

Les autres éléments contenus dans la loge vésicale

Ils sont représentés par l'ouraque, le segment terminal de l'uretère, et chez la femme, par le segment initial de l'urètre.

L'OURAQUE* (Plica Umbilicalis Mediana) est un cordon fibreux qui représente le reliquat du canal allantoïdien primitif. Il s'étend depuis le sommet de la vessie à la jonction de la face antéro-intérieure et de la face supérieure jusqu'à l'ombilic. Son trajet vertical est médian, immédiatement en arrière de l'aponévrose ombilico-prévésicale à laquelle il adhère. Il est situé ainsi en arrière de la paroi abdominale antérieure, au niveau de la ligne blanche dont il est séparé par la partie toute supérieure de l'espace prévésical. A sa terminaison en haut, il rejoint la terminaison du cordon fibreux et des artères ombilicales pour venir se fixer à la face postérieure de l'anneau ombilical (Fig. 15).

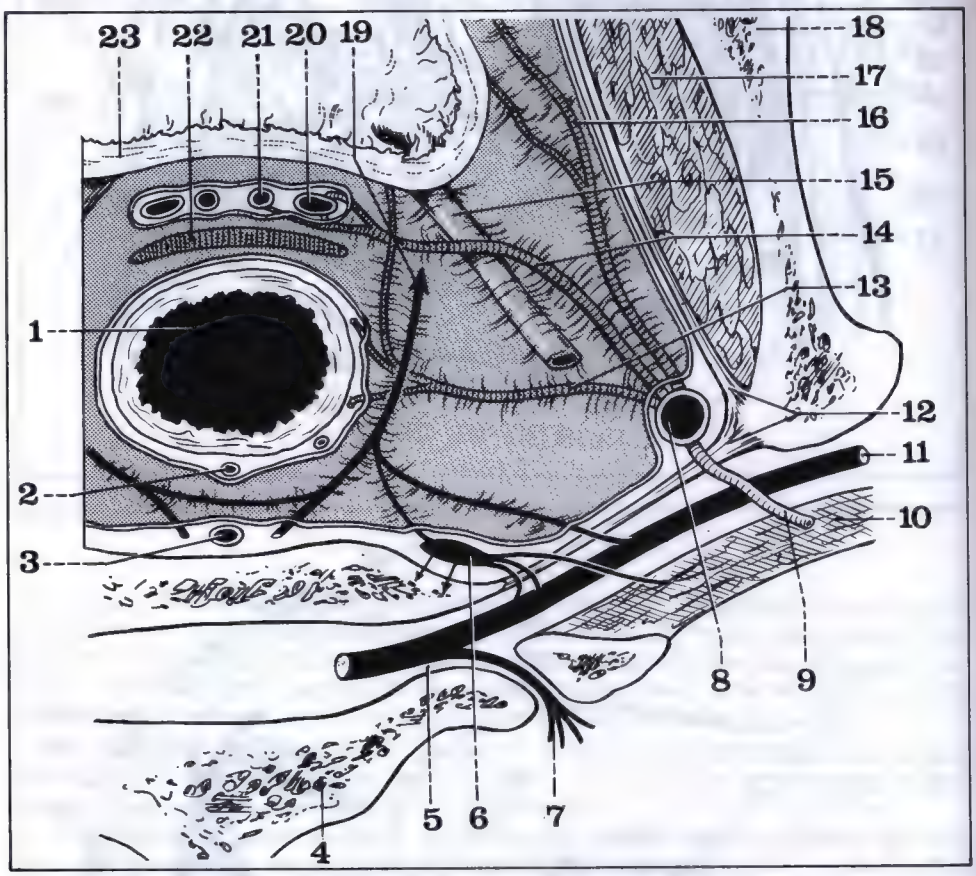

FIGURE 16

Coupe horizontale de la portion postérieure et droite, du petit bassin (chez l'homme) (segment inférieur de la coupe).

1. *Ampoule rectale.*
2. *Artère hémorroïdale supérieure.*
3. *Artère sacrée moyenne.*
4. *Sacrum.*
5. *Canal sacré.*
6. *Ganglion sympathique sacré.*
7. *Branche postérieure du nerf sacré.*
8. *Artère iliaque interne.*
9. *Artère ischiatique.*
10. *Muscle pyramidal du bassin.*
11. *Nerf sacré.*
12. *Aponévrose pelvienne.*
13. *Artère hémorroïdale moyenne.*
14. *Artère génito-vésicale.*
15. *Uretère pelvien.*
16. *Artère ombilicale.*
17. *Muscle obturateur interne.*
18. *Os iliaque.*
19. *Branches efférentes du ganglion hypogastrique.*
20. *Vésicule séminale.*
21. *Canal déférent.*
22. *Aponévrose de Denonvilliers.*
23. *Base vésicale.*

LE SEGMENT TERMINAL DE L'URETERE (Ureter). Faisant suite au segment pelvien de l'uretère, le segment terminal présente en fait deux parties :

- un segment juxta-viscéral ;
- un segment intra-mural.

1. LE SEGMENT JUXTA-VISCERAL a une disposition différente chez l'homme et chez la femme.

A) **Chez l'homme :** l'uretère oblique en avant et en dedans, presque horizontal, pénètre dans la loge vésicale un peu en arrière de la face postérieure de la vessie en sous-croisant le canal déférent. A ce niveau il traverse obliquement les lames sacro-recto-génito-pubiennes et la partie la plus basse et la plus postérieure de l'aponévrose ombilico-prévésicale ; il traverse également les branches du plexus hypogastrique qui lui forment classiquement une fronde nerveuse. Poursuivant son trajet en avant et en dedans il répond alors (Fig. 16) :

* OURAQUE : du grec Ouracos (dérivé de Ouron = l'urine).

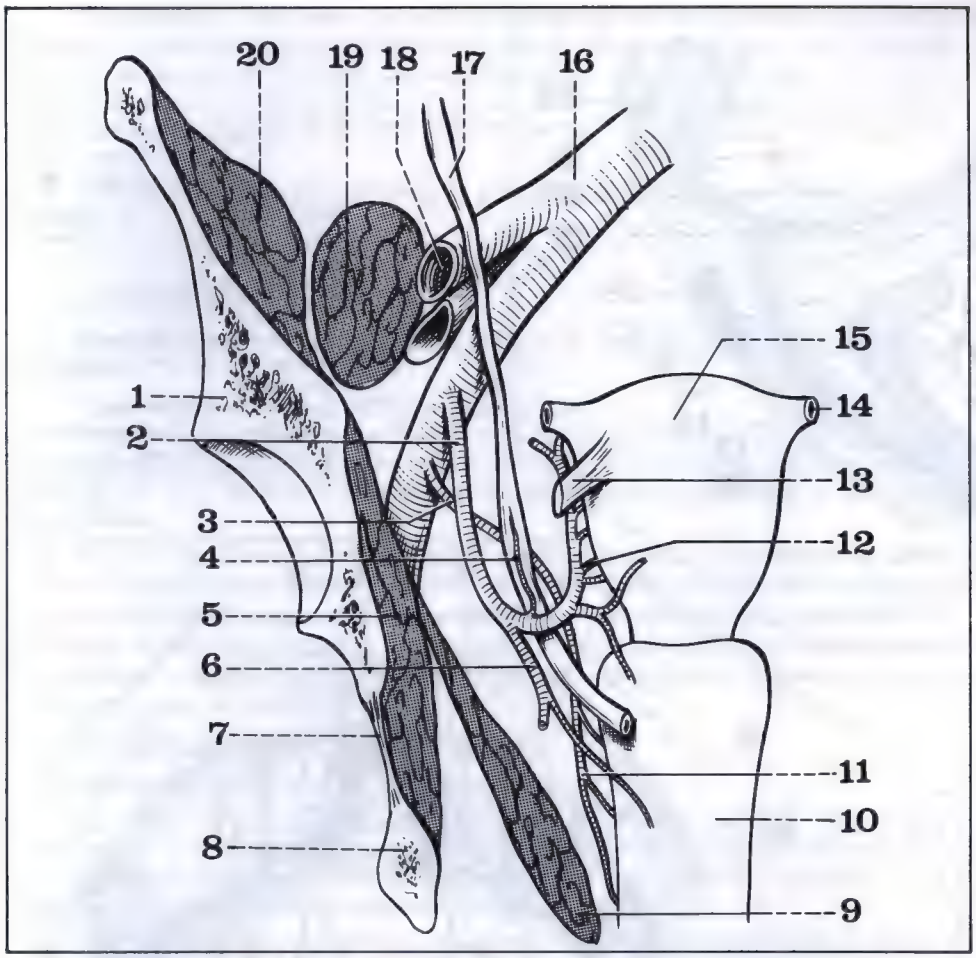

FIGURE 17

Coupe frontale schématique du pelvis de la femme et du paramètre (d'après Monod et Duhamel).

1. *Os iliaque.*
2. *Artère utérine.*
3. *Artère vaginale longue.*
4. *Artère urétérique inférieure.*
5. *Muscle obturateur interne.*
6. *Branche vésico-vaginale.*
7. *Membrane obturatrice.*
8. *Branche ischio-pubienne.*
9. *Muscle releveur de l'anus.*
10. *Vagin.*
11. *Rameaux vaginaux des artères vaginales longues.*
12. *Artères cervico-vaginales.*
13. *Ligament rond.*
14. *Corne utérine.*
15. *Fond utérin.*
16. *Artère iliaque primitive droite.*
17. *Uretère.*
18. *Artère iliaque externe.*
19. *Muscle psoas.*
20. *Muscle iliaque.*

- **en avant** à la partie la plus externe de la base vésicale ;
- **en arrière** au fond de la vésicule séminale ;
- **en haut,** il est surcroisé par l'artère vésiculo-déférentielle et surtout par l'artère vésico-prostatique dont la branche vésicale lui abandonne un rameau urétérique.

B) **Chez la femme :** l'uretère presque horizontal, oblique en avant et en dedans, gagne la loge vésicale après avoir traversé le *paramètre* et croisé *l'artère utérine.* A ce niveau il croise sur 1 à 2 cm le cul-de-sac latéral puis le cul-de-sac antérieur du vagin et répond (Fig. 17) :

- **en avant** à la partie externe de la base vésicale,
- **en dedans** à la cloison vésico-vaginale,
- **en arrière** au cul-de-sac antérieur du vagin,
- **en haut** au cul-de-sac péritonéal vésico-utérin. A ce niveau, il traverse le plexus nerveux hypogastrique et est croisé par les vaisseaux vésico-vaginaux, branches de l'utérine et de la vaginale longue.

2. LE SEGMENT INTRA-MURAL est fortement oblique en bas, en avant et en dedans. Chez l'homme comme chez la femme, l'uretère pénètre dans la vessie à 2 cm en dehors de la ligne médiane ; il traverse la musculeuse vésicale qui est en continuité avec la musculeuse urétérale. Son adventice se poursuit dans la sous-muqueuse vésicale et forme au niveau de l'orifice urétéral de la vessie un repli muqueux s'opposant au reflux vésico-urétéral. Après ce trajet oblique long d'environ 1 cm 1/2, l'uretère s'ouvre dans la cavité vésicale au niveau du **méat urétéral** situé à l'angle postérieur du trigone de Lieutaud*. Cet orifice urétéral est distant d'environ 2,5 cm de son homologue. Sa forme est variable. Il se présente habituellement sous la forme d'une fente oblique en bas et en dedans mais peut revêtir aussi un aspect arrondi ou punctiforme (Fig. 18).

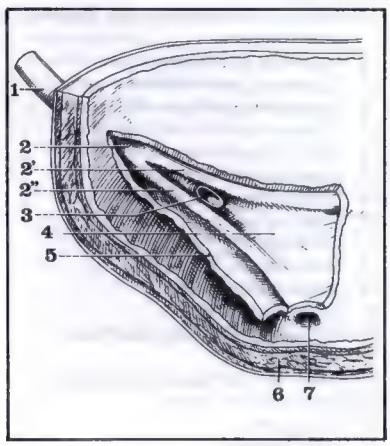

FIGURE 18

Le trigone vésical vue supérieure après ouverture de la vessie et résection partielle de la muqueuse vésicale (d'après Testut et Latarjet).

1. *Uretère juxta-vésical.*
2. *Uretère intra-mural.*
2' *et 2". Terminaison des fibres musculaires urétérales dans la paroi vésicale.*
3. *Méat urétéral.*
4. *Trigone vésical.*
5. *Muqueuse réclinée.*
6. *Musculeuse vésicale.*
7. *Orifice urétral.*

* LIEUTAUD Joseph (1703-1780) - Chirurgien et anatomiste français (Paris).

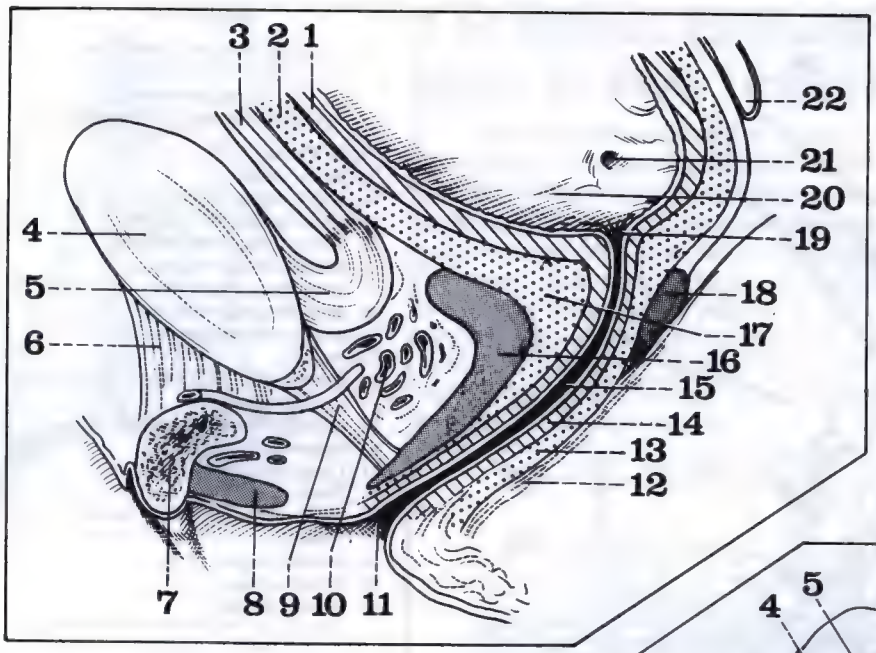

FIGURE 18 bis ▼

Vue endopelvienne du col vésical et de l'urètre, chez la femme.

1. *Vessie.*
2. *Paquet vasculo-nerveux obturateur.*
3. *Muscle releveur de l'anus.*
4. *Plexus veineux pré-vésicaux.*
5. *Col vésical.*
6. *Urètre et sphincter strié.*
7. *Aponévrose périnéale moyenne.*
8. *Symphyse pubienne.*
9. *Faisceau pubien des releveurs.*

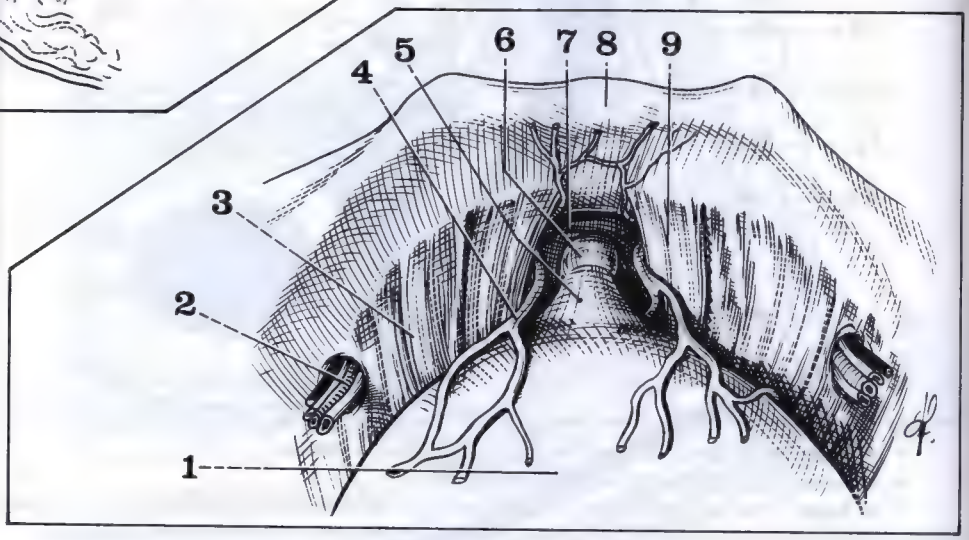

FIGURE 18 ter ▲

Coupe sagittale de l'urètre chez la femme.

1. *Muqueuse vésicale.*
2. *Musculeuse.*
3. *Fibres musculaires des ligaments pubo-vésicaux.*
4. *Symphyse pubienne.*
5. *Ligaments pubo-vésicaux.*
6. *Ligament suspenseur du clitoris.*
7. *Clitoris.*
8. *Muscle constricteur de la vulve.*
9. *Ligament arqué du pubis.*
10. *Plexus veineux de Santorini.*
11. *Méat urétral.*
12. *Cloison urétro-vaginale.*
13. *Musculeuse urétrale.*
14. *Muqueuse urétrale.*
15. *Canal de l'urètre.*
16. *Sphincter strié (partie antérieure).*
17. *Sphincter lisse.*
18. *Sphincter strié (partie postérieure).*
19. *Orifice du col vésical.*
20. *Trigone vésical.*
21. *Méat urétéral.*
22. *Cul-de-sac péritonéal vésico-utérin.*

L'URÈTRE* PELVIEN CHEZ LA FEMME

A la différence de l'urètre masculin qui est étroitement solidaire de la prostate et des organes génitaux internes, l'urètre féminin dans son segment initial, étroitement solidaire de la base et du col de la vessie, est contenu à l'intérieur de la loge vésicale. En effet, faisant suite au col de la vessie il descend presque verticalement jusqu'au plancher périnéal en arrière de la symphyse pubienne puis se continue par l'urètre périnéal, très court, qui traverse le plancher pelvien pour s'ouvrir à la vulve au niveau du méat urétral (Fig. 18 ter).

GÉNÉRALITÉS

L'urètre féminin est un conduit cylindrique qui s'étend depuis le col de la vessie jusqu'à la vulve. Son trajet est donc beaucoup plus court que chez l'homme. Il traverse d'abord la partie antéro-inférieure de la loge vésicale : c'est son segment pelvien ; puis les plans du périnée où il se termine au niveau du méat urétral : ce segment périnéal, très court, sera étudié avec le périnée.

– **Morphologie.** Dans son ensemble l'urètre féminin est un conduit cylindrique, souple et élastique, très dilatable, de 7 à 8 mm de diamètre pour une longueur de 3 à 4 cm dont 2 à 3 cm pour le segment pelvien et 1 cm environ pour le segment périnéal. Sa direction est sensiblement verticale, il décrit une légère courbe à concavité antérieure. Ce trajet peut être mis en évidence radiologiquement par l'urétrographie (Fig. 7 D).

* Du Grec : Ourethra (dérivé de Ouréo = uriner).

— **Morphologie intérieure.** La surface intérieure de l'urètre est de coloration rougeâtre. Sa muqueuse présente toute une série de plis longitudinaux qui s'effacent lors de la distension de l'urètre. Le plus important d'entre eux, situé sur la face postérieure, constitue la crête urétrale. Cette muqueuse présente en outre de multiples orifices formant des sortes de diverticules comparables aux lacunes de Morgagni de l'urètre masculin.

— **Structure.** Épaisse de 5 à 6 mm, la paroi de l'urètre comprend trois tuniques (Fig. 19) :

— une musculeuse,
— une sous-muqueuse,
— une muqueuse.

a) *La musculeuse,* la plus épaisse est formée de deux couches de fibres musculaires lisses :

— l'une interne formée de fibres longitudinales,
— l'autre externe formée de fibres circulaires ; ces dernières se développent particulièrement à la partie supérieure de l'urètre, au niveau de sa jonction avec le col vésical, où elles forment un anneau bien individualisé constituant le sphincter lisse de l'urètre.

b) *La sous-muqueuse,* très développée, est formée par un tissu cellulaire lâche contenant de nombreux éléments vasculaires et en particulier des éléments veineux.

c) *La muqueuse,* mince, résistante, élastique, renferme dans son épaisseur de nombreuses glandes péri-urétrales dont les plus développées situées à la partie inférieure du canal constituent les glandes de Skene* qui vont s'ouvrir de part et d'autre du méat urétral au niveau de la vulve.

VASCULARISATION ET INNERVATION

La vascularisation de l'urètre féminin est assurée :

— du point de vue artériel par des rameaux de l'artère vaginale longue, des artères cervico et vésico-vaginales et enfin par des branches de l'artère vésicale inférieure, branche de l'iliaque interne ; plus accessoirement par des rameaux de la vésicale antérieure venue de la honteuse interne ;

— les veines du segment pelvien de l'urètre féminin se jettent dans les volumineuses veines rétro-symphysaires constituant le plexus veineux de Santorini qui se draine par les veines honteuses internes.

Les lymphatiques se rendent aux ganglions de la chaîne iliaque externe et de la bifurcation iliaque.

Les nerfs proviennent du ganglion hypogastrique et des branches du nerf honteux interne.

LES RAPPORTS DE L'URÈTRE PELVIEN CHEZ LA FEMME

Dans son segment pelvien l'urètre de la femme est entouré par les fibres du sphincter strié de l'urètre situé à la face supérieure de l'aponévrose périnéale moyenne et qui sera étudié plus en détail dans le chapitre consacré au périnée.

Semblant en fait continuer directement le col de la vessie, l'urètre pelvien de la femme répond :

En avant à l'espace rétro-symphysaire limité en avant par la face postérieure de la symphyse pubienne, latéralement par les ligaments pubo-vésicaux. Cet espace contient, outre un tissu cellulo-graisseux lâche et facilement clivable, de volumineux éléments veineux constituant les plexus veineux de Santorini qui reçoivent sur la ligne médiane la veine dorsale du clitoris. Cheminent également dans cet espace l'artère graisseuse et les artères rétro-symphysaires branches de la honteuse interne (Fig. 18 bis).

Latéralement l'urètre répond aux deux muscles releveurs de l'anus qui s'unissent entre eux sur la ligne médiane et dont les vaisseaux les plus antérieurs croisent ses bords latéraux.

En arrière, c'est la paroi antérieure du vagin dont il est clivable à sa partie supérieure mais à laquelle il adhère de plus en plus fortement vers le bas.

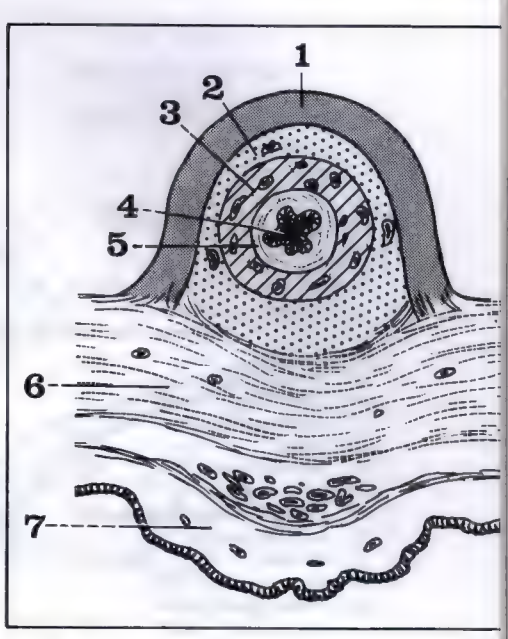

FIGURE 19

Coupe transversale de l'urètre chez la femme.

1. *Sphincter strié.*
2. *Fibres musculaires lisses (couche circulaire).*
3. *Fibres musculaires lisses (couche longitudinale).*
4. *Lumière urétrale.*
5. *Muqueuse urétrale.*
6. *Cloison urétro-vaginale.*
7. *Colonne antérieure du vagin.*

* SKENE Alexander Johnston (1838-1900) - Chirurgien américain - Professeur de gynécologie à New York.

FIGURE 19 bis

Vue supérieure du pelvis chez l'homme (d'après Testut et Jacob).

1. *Ischion.*
2. *Artère fessière.*
3. *Artère ischiatique.*
4. *Artère vésicale inférieure.*
5. *Os iliaque.*
6. *Obturateur interne.*
7. *Releveur de l'anus.*
8. *Obturateur externe.*
9. *Insertion antérieure du releveur de l'anus.*
10. *Pubis.*
11. *Symphyse pubienne.*
12. *Veine pré-vésicale.*
13. *Vessie.*
14. *Vésicule séminale.*
15. *Uretère gauche.*
16. *Ampoule déférentielle gauche.*
17. *Ampoule rectale.*
18. *Sacrum.*
19. *Artère sacrée latérale.*
20. *Muscle grand fessier.*

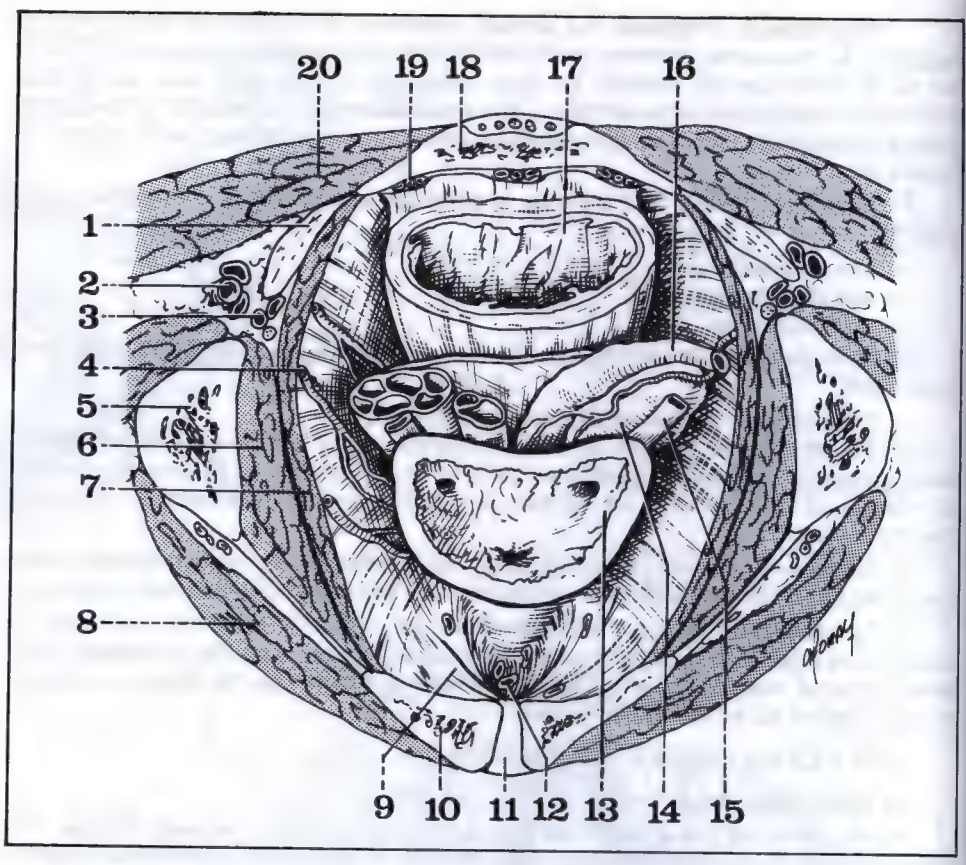

Les rapports de la loge vésicale et de la vessie

Ils sont naturellement différents chez l'homme et chez la femme et doivent être envisagés séparément dans les deux sexes.

LES RAPPORTS CHEZ L'HOMME

— LA FACE SUPÉRIEURE, entièrement péritonisée répond à la grande cavité péritonéale, aux anses grêles, parfois au cæcum et à l'appendice, et surtout au **côlon sigmoïde** qui est en contact direct avec le dôme vésical et dont les lésions inflammatoires ou néoplasiques peuvent venir se fistuliser dans la vessie. Lorsque la vessie est distendue, sa face supérieure remonte au-dessus du sommet de l'organe formant le **cul-de-sac péritonéal prévésical** qui peut entrer en rapport avec la paroi abdominale antérieure (Fig. 20).

— LA FACE ANTÉRO-INFÉRIEURE répond à l'espace prévésical mais ses rapports sont différents suivant que la vessie est vide ou pleine (Fig. 19 bis, 20 et 21).

a) **Lorsque la vessie est vide** elle répond à la partie inférieure, pelvienne de *l'espace prévésical* limité en avant par l'arc antérieur de la symphyse pubienne en arrière par la face antérieure de l'aponévrose ombilico-prévésicale, en bas par les ligaments pubo-vésicaux qui séparent cet espace prévésical de la loge préprostatique contenant les plexus veineux de Santorini*. Par l'intermédiaire de l'espace prévésical, la vessie vide répond donc à la *symphyse pubienne,* au corps des deux pubis et à la partie la plus antérieure des trous obturateurs tapissée par l'obturateur interne sur lequel s'insèrent les fibres les plus antérieures du releveur de l'anus revêtu de l'aponévrose pelvienne. Sur ces éléments cheminent les *branches rétro-symphysaires* de l'artère honteuse interne s'anastomosant avec des branches de l'artère obturatrice et de l'artère épigastrique et surtout le *paquet vasculo-nerveux obturateur* qui gagne le canal sous-pubien (Fig. 19 bis).

* SANTORINI Giovanni Domenico (1681-1737) - Professeur d'anatomie à Venise.

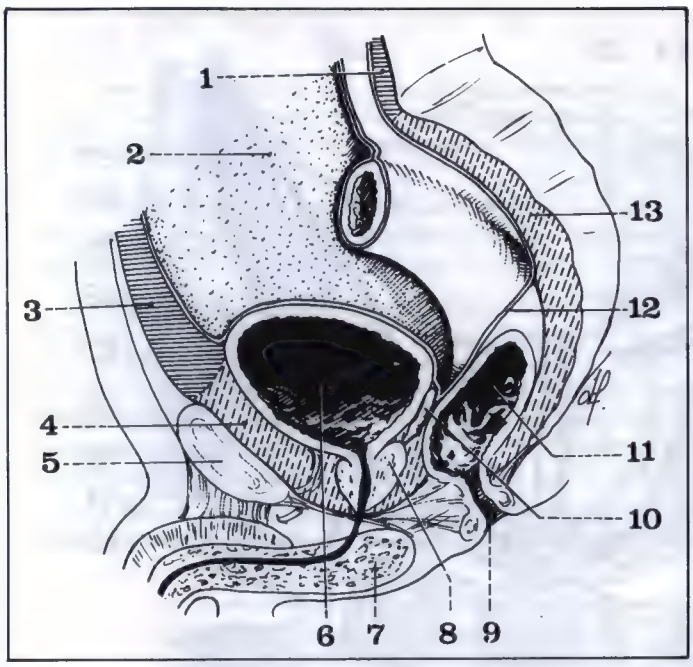

FIGURE 20

Coupe sagittale schématique du pelvis chez l'homme.

1. *Espace rétro-péritonéal.*
2. *Grande cavité péritonéale.*
3. *Espace sous-péritonéal.*
4. *Espace prévésical.*
5. *Symphyse pubienne.*
6. *Vessie.*
7. *Bulbe urétral.*
8. *Prostate.*
9. *Canal anal.*
10. *Vésicule séminale.*
11. *Ampoule rectale.*
12. *Ligne de réflexion du péritoine rectal formant les gouttières latéro-rectales.*
13. *Espace rétro-rectal.*

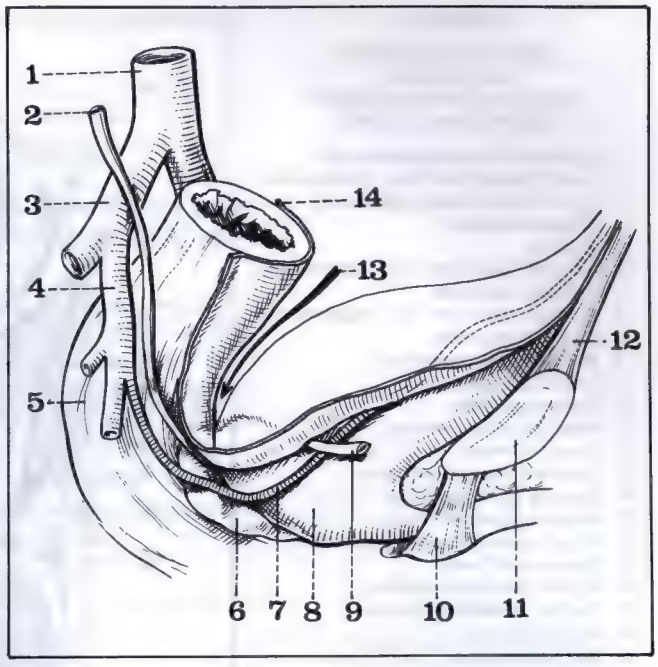

FIGURE 21

Le cul-de-sac de Douglas et le trajet de l'uretère pelvien chez l'homme (d'après Testut et Latarjet).

1. *Aorte abdominale.*
2. *Uretère.*
3. *Artère iliaque primitive.*
4. *Artère iliaque interne.*
5. *Ampoule rectale.*
6. *Vésicule séminale.*
7. *Artère ombilico-vésicale.*
8. *Vessie.*
9. *Canal déférent.*
10. *Ligament suspenseur de la verge.*
11. *Symphyse pubienne.*
12. *Insertion du grand droit de l'abdomen.*
13. *Flèche indiquant le cul-de-sac de Douglas.*
14. *Péritoine pré-rectal.*

b) **Lorsque la vessie est pleine,** sa face antéro-inférieure remonte au-dessus du plan du détroit supérieur et répond à la partie abdominale de l'espace prévésical presque virtuel toujours limité en arrière par l'aponévrose ombilico-prévésicale,en avant par la paroi abdominale antérieure constituée ici par le fascia transversalis fermant en arrière la gaine des muscles grands droits.

Rappelons que c'est par incision médiane sous-ombilicale que l'on aborde le plus souvent la vessie.

— LES BORDS LATERAUX longés en arrière par le cordon fibreux de l'artère ombilicale qui sous-tend l'aponévrose ombilico-prévésicale entrent en rapport avec la partie la plus postérieure de l'espace prévésical. Par l'intermédiaire de cet espace, la loge vésicale répond à **la paroi pelvienne latérale** tapissée par le muscle releveur de l'anus et l'obturateur interne revêtu par l'aponévrose pelvienne au-dessous du détroit supérieure longé par les vaisseaux iliaques externes. (Fig. 19 bis)

A ce niveau, le rapport essentiel est représenté par le **canal déférent** qui après sa sortie de l'orifice profond du canal inguinal a un trajet oblique en bas, en arrière et en dedans sous la face inférieure du péritoine à laquelle il adhère. Après avoir croisé les vaisseaux iliaques externes puis le pédicule obturateur, il surcroise d'avant en arrière et de dehors en dedans l'artère ombilicale près de l'angle postéro-latéral de la vessie. Il est ainsi soulevé par l'artère ombilicale et s'élève avec elle lorsque la vessie se remplit. Plus loin le déférent va croiser à distance la face supérieure de l'uretère et pénétrer dans la loge génitale entre les deux feuillets de l'aponévrose prostato-péritonéale de Denonvilliers pour rejoindre le bord interne de la vésicule séminale correspondante et venir se terminer au niveau de la base prostatique. (Fig. 21)

FIGURE 22

Coupe frontale du pelvis chez l'homme passant par l'urètre prostatique (d'après Testut et Jacob).

1. *Aponévrose ombilico-prévésicale.*
2. *Lame fibreuse inter-vésico-prostatique.*
3. *Aponévrose pelvienne supérieure.*
4. *Coque prostatique.*
5. *Prostate.*
6. *Feuillet supérieur de l'aponévrose périnéale moyenne.*
7. *Feuillet inférieur de l'aponévrose périnéale moyenne.*
8. *Bulbe du corps spongieux.*
9. *Urètre prostatique.*
10. *Sphincter urétral.*
11. *Muscle ischio-caverneux.*
12. *Corps caverneux.*
13. *Vaisseaux honteux internes.*
14. *Branche ischio-pubienne.*
15. *Muscle obturateur externe.*
16. *Plexus veineux latéro-prostatique.*
17. *Releveur de l'anus.*
18. *Muscle obturateur interne.*
19. *Nerf de l'obturateur interne.*
20. *Nerf obturateur.*
21. *Artère obturatrice.*
22. *Artère ombilicale.*
23. *Vessie.*
24. *Péritoine vésical.*

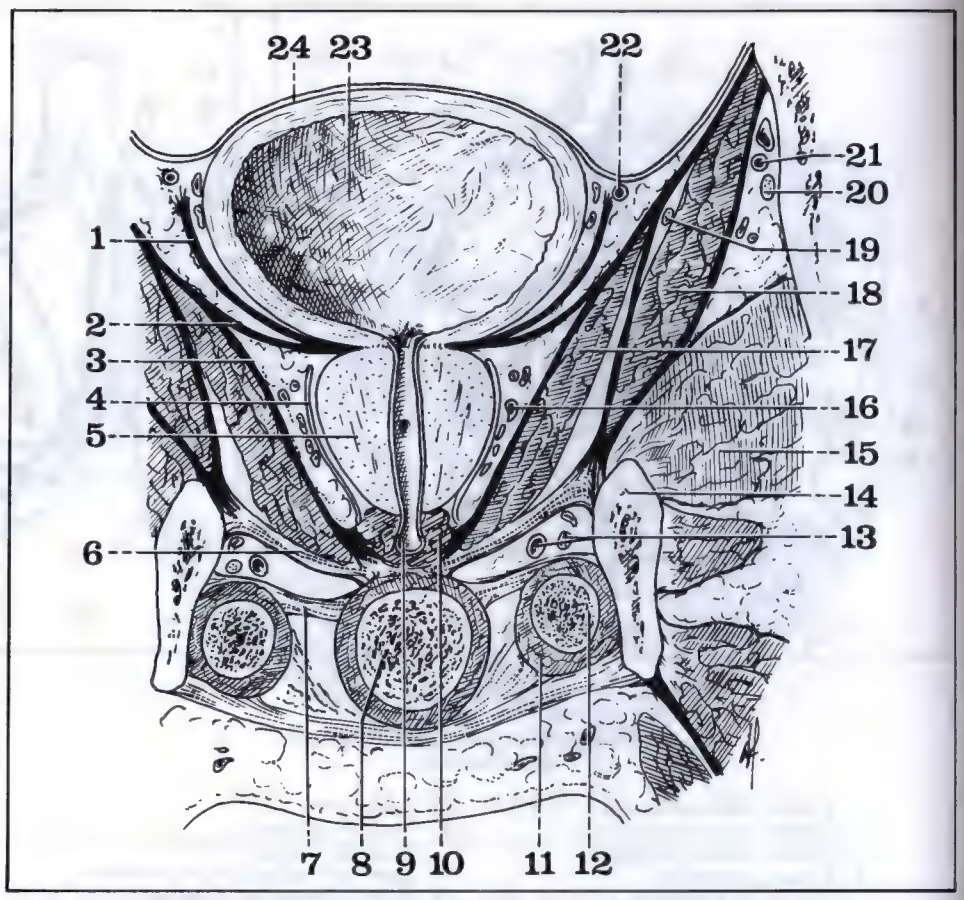

FIGURE 23

Vue supérieure du pelvis chez l'homme (d'après Testut et Jacob).

1. *Ischion.*
2. *Artère fessière.*
3. *Artère ischiatique.*
4. *Artère vésicale inférieure.*
5. *Os iliaque.*
6. *Obturateur interne.*
7. *Releveur de l'anus.*
8. *Obturateur externe.*
9. *Insertion antérieure du releveur de l'anus.*
10. *Pubis.*
11. *Symphyse pubienne.*
12. *Veine pré-vésicale.*
13. *Vessie.*
14. *Vésicule séminale.*
15. *Uretère gauche.*
16. *Ampoule déférentielle gauche.*
17. *Ampoule rectale.*
18. *Sacrum.*
19. *Artère sacrée latérale.*
20. *Muscle grand fessier.*

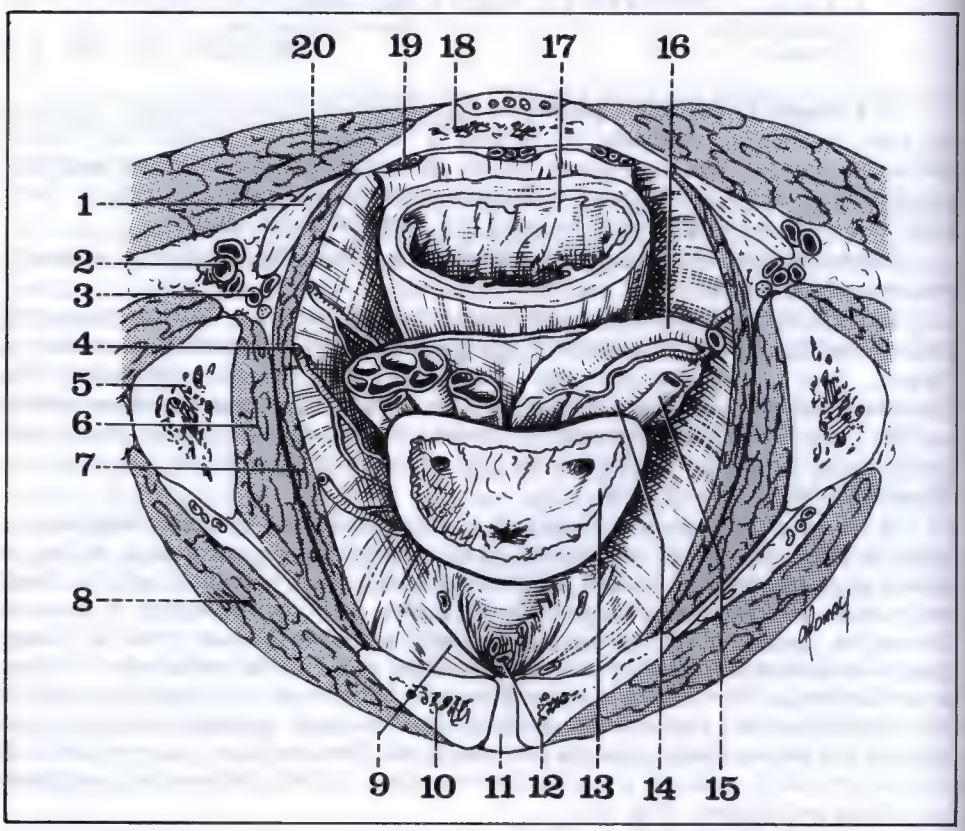

– LA BASE VÉSICALE contracte des rapports d'une remarquable fixité (Fig. 22 et 23).

• **Tout en avant** le col vésical situé à environ 2 cm et 1/2 au-dessus en arrière du bord inférieur de la symphyse, se continue en bas avec *l'urètre* enserré par les fibres circulaires du sphincter lisse, et répond à l'échancrure antéro-supérieure de la *prostate.*

• **Plus en arrière** le trigone vésical répond à la *base prostatique* au niveau de la commissure pré-spermatique ou lobe moyen ; rappelons que l'adénome de ce lobe moyen peut venir soulever le trigone et le bourrelet inter-urétéral.

• **Plus en arrière** encore le bas-fond vésical répond à l'aponévrose prostato-péritonéale contenant près de la ligne médiane la terminaison des *deux canaux déférents* obliques en bas et en dedans formant le triangle inter-déférentiel ; plus en dehors les *vésicules séminales* obliques en haut, en arrière et en dehors, le long du bord externe des canaux déférents. Ces éléments sont accompagnés par la terminaison de *l'artère vésiculo-déférentielle* qui se ramifie à la face postérieure des déférents et des vésicules séminales et par le plexus veineux séminal.

• **Tout en arrière,** le feuillet postérieur de l'aponévrose prostato-péritonéale sépare tous ces éléments de la face antérieure de l'ampoule rectale.

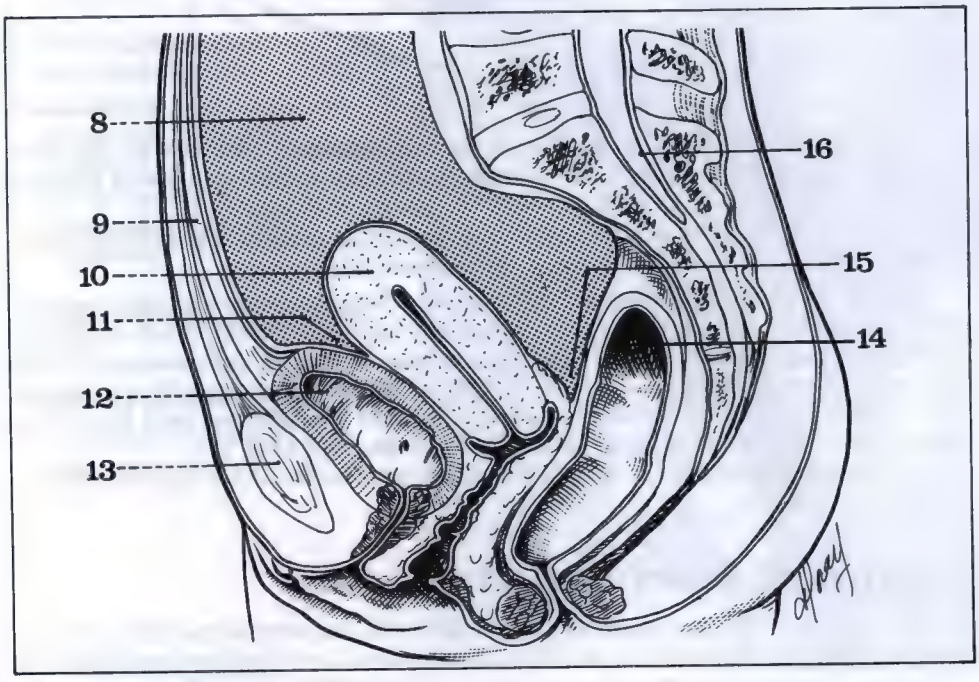

FIGURE 24

Coupe sagittale schématique de la cavité abdomino-pelvienne chez la femme.

8. Étage sous-mésocolique de la cavité abdominale.
9. Canal de l'ouraque.
10. Utérus.
11. Cul-de-sac péritonéal vésico-utérin.
12. Vessie.
13. Pubis.
14. Ampoule rectale.
15. Cul-de-sac de Douglas.
16. Cul-de-sac dural.

LES RAPPORTS CHEZ LA FEMME

– LA FACE SUPÉRIEURE de la vessie entre en rapport, comme chez l'homme, avec les anses grêles et parfois le cæcum et l'appendice. En revanche, elle reste généralement à distance du côlon sigmoïde dont elle est séparée par l'utérus et le ligament large. Le rapport essentiel en effet s'effectue par l'intermédiaire du cul-de-sac vésico-utérin avec **la face antérieure de l'utérus** normalement en anté-flexion et anté-version sur la ligne médiane et, latéralement avec le feuillet antérieur du **ligament large** dont l'aileron antérieur est soulevé par le ligament rond qui se dirige vers l'orifice profond du canal inguinal (Fig. 24).

– LA FACE ANTÉRO-INFÉRIEURE a, chez la femme, les mêmes rapports que chez l'homme.

– LES BORDS LATÉRAUX longés par l'artère ombilico-vésicale dans l'épaisseur de l'aponévrose ombilico-prévésicale entrent comme chez l'homme en rapport avec la paroi pelvienne. Ils sont sur-croisés mais généralement à distance, par le **ligament rond** tendu de la corne utérine à l'orifice profond du canal inguinal.

FIGURE 25

Vue latérale de l'utérus et de la vessie.

1. *Artère utérine.*
2. *Artère vaginale longue.*
3. *Vagin.*
4. *Muscle releveur de l'anus.*
5. *Cloison vésico-vaginale.*
6. *Vessie.*
6'. *Artère vésico-vaginale.*
7. *Ligament rond.*
8. *Fond utérin.*
9. *Trompe de Fallope*

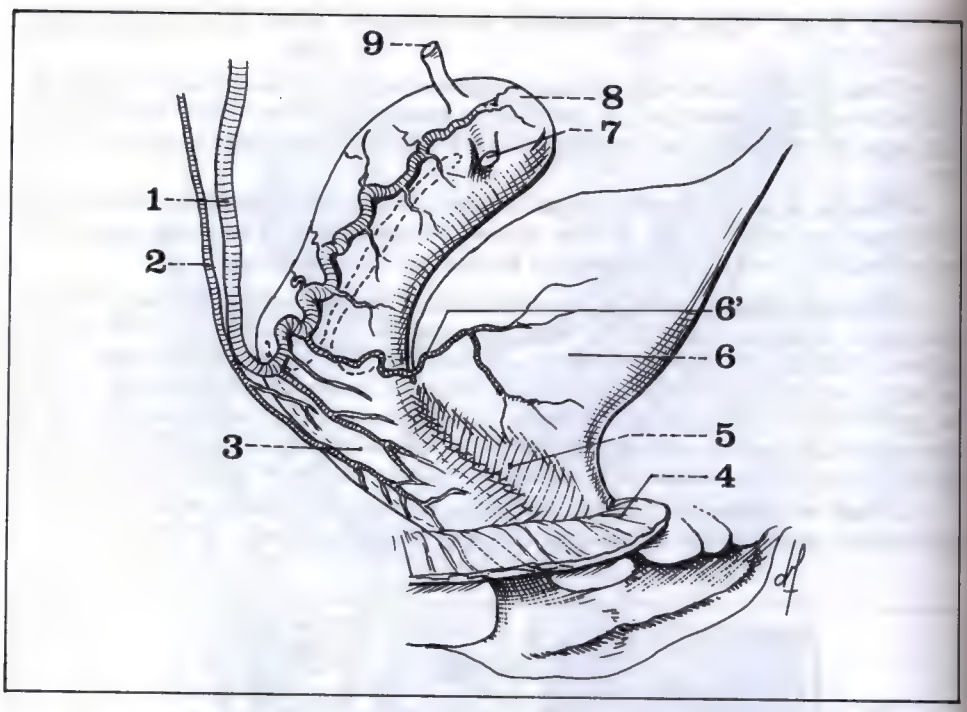

– LA BASE VÉSICALE est chez la femme beaucoup plus proche que chez l'homme du plancher pelvien. Elle est pratiquement au contact de l'hiatus génitalis du releveur où s'engagent le vagin en arrière, l'urètre en avant.

• **En avant,** le col vésical se continue avec *l'urètre* entouré par les fibres circulaires du sphincter lisse et plus bas par le sphincter strié.

• **Plus en arrière,** le trigone vésical répond à la *cloison vésico-vaginale* occupée par le tissu cellulo-fibreux du fascia d'Halban qui fournit un excellent plan de clivage, et à la *paroi antérieure du vagin* où le trigone vésical se projette au niveau du *triangle de Pawlik** formé par la bifurcation de la colonne antérieure du vagin. Plus à distance c'est le plancher pelvien formé par les releveurs dont l'insuffisance peut être à l'origine d'une cystocèle refoulant la paroi antérieure du vagin (Fig. 25).

• **Tout en arrière enfin,** le bas-fond vésical répond au *cul-de-sac vaginal* antérieur et au *col de l'utérus.*

Anatomie fonctionnelle

a) Le besoin d'uriner apparaît lorsque la vessie est remplie par 300 à 500 ml d'urine, grâce à l'incitation de ses fibres musculaires. Les récepteurs sensibles à la distension transmettent les influx au centre réflexe sacré ainsi qu'au cerveau. Le détrusor se contracte, la pression vésicale augmente et, par relâchement du sphincter lisse, provoque l'ouverture du col vésical.

b) Évacuation de l'urine (ou miction) : sous l'action de la volonté, le sphincter externe se décontracte et la miction peut s'effectuer par contraction des fibres vésicales. Mais il est possible d'empêcher ou d'interrompre la miction par serrage volontaire du sphincter externe. A la fin de la miction, les muscles abdominaux interviennent pour vider complètement le bas-fond vésical, et les muscles bulbo-caverneux expulsent par saccades les dernières gouttes d'urine contenues dans l'urètre.

c) Centres nerveux :

– Automatiques, d'origine sympathique par le plexus hypogastrique. Le centre réflexe de contention vésicale est situé dans la moelle lombaire (L2, L3, L4) et celui de l'évacuation vésicale dans la moelle sacrée (S3, S4).

– Volontaires, par le plexus sacré et les nerfs érecteurs d'Eckhard et par le plexus honteux et les nerfs honteux internes.

---

* PAWLIK Karl (1849-1914) - Gynécologue à Vienne puis à Prague.

25 la loge génitale chez l'homme

PLAN

Généralités :
- limites
- contenu

Voies spermatiques intra-pelviennes :

Canal déférent :
- anatomie descriptive
- rapports

Vésicule séminale :
- anatomie descriptive
- rapports

Portion viscérale de l'uretère pelvien

Éléments vasculo-nerveux :
- contingent vasculaire
- contingent nerveux

La loge génitale et la loge prostatique chez l'homme (moulage à la face postérieure du pubis).

La loge génitale répond chez l'homme à la région rétro-vésicale. Elle renferme les voies spermatiques intra-pelviennes, encadrées latéralement par la portion viscérale de l'uretère pelvien, et par les éléments vasculo-nerveux de la base de la vessie.

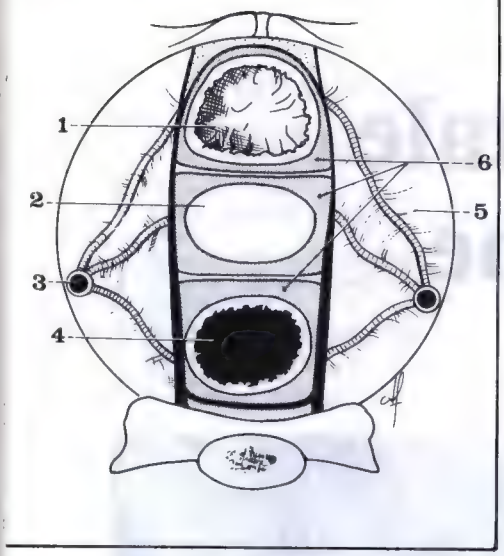

FIGURE 1

Schéma de la subdivision de l'espace pelvi sous-péritonéal (d'après Grégoire et Oberlin).

1. *Vessie.*
2. *Loge génitale.*
3. *Artère iliaque interne.*
4. *Rectum et loge rectale.*
5. *Loge latéro-pariétale, vasculaire.*
6. *Les trois loges viscérales.*

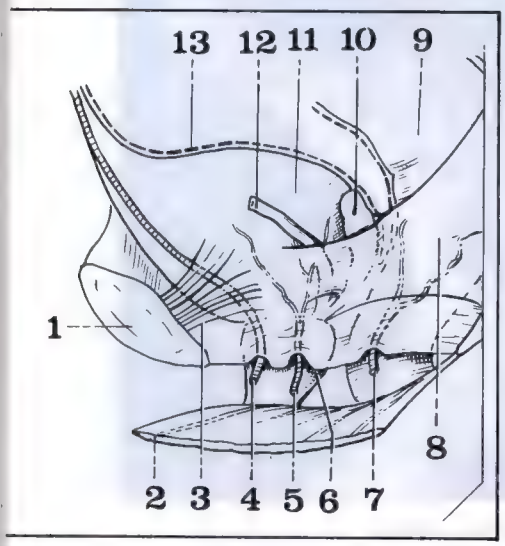

FIGURE 2

Schéma des lames sacro-recto-génito-pubiennes chez l'homme.

1. *Symphyse pubienne.*
2. *Plancher pelvien.*
3. *Ligaments pubo-vésicaux.*
4. *Artère ombilicale.*
5. *Artère génito-vésicale.*
6. *Prostate.*
7. *Artère hémorroïdale moyenne.*
8. *Partie postérieure des lames sacro-génito-vésico-pubiennes.*
9. *Ampoule rectale.*
10. *Vésicule séminale.*
11. *Vessie.*
12. *Canal déférent.*
13. *Péritoine vésical.*

Généralités

LIMITES (Fig. 1 et 2)

— en avant : le feuillet pré-séminal, ou fascia intervésico-génital, qui sépare la loge génitale de la vessie, au niveau du trigone de Lieutaud (orifices urétéraux + orifice de l'urètre) ;

— en arrière : le fascia intergénito-rectal, formé par les deux feuillets de l'aponévrose prostato-péritonéale de Denonvilliers, qui séparent la loge génitale du rectum,

— en haut : le cul-de-sac de Douglas, qui sépare la loge génitale de la cavité abdominale,

— en bas : le muscle recto-urétral, et le noyau fibreux central du périnée,

— de chaque côté : la portion postérieure de l'aponévrose ombilico-prévésicale.

CONTENU

— au milieu : la portion terminale des voies spermatiques intra-pelviennes,

— latéralement : la portion terminale de l'uretère pelvien qui se dirige en avant et en dedans pour former sa portion intra-vésicale,

et les branches de division des vaisseaux et des nerfs génito-vésicaux.

Les voies spermatiques intra-pelviennes

Elles comprennent l'ampoule du canal déférent, qui se réunit de chaque côté à la vésicule séminale pour former le canal éjaculateur.

LE CANAL DÉFÉRENT (Ductus Deferens)
Du latin : Defere = Emporter

Destiné à conduire le sperme du testicule au canal éjaculateur, il sort du canal inguinal, croise les vaisseaux iliaques et contourne la vessie avant d'atteindre sa face postérieure.

1) ANATOMIE DESCRIPTIVE (Fig. 4)

— *forme :* dans la plus grande partie de son étendue, le canal déférent est régulièrement cylindrique, mais, au niveau de sa portion terminale, il s'aplatit d'avant en arrière, augmente de calibre, et devient bosselé : c'est l'ampoule du déférent (Ampulla Ductus Deferentis).

— *trajet et direction :* après avoir décrit ses portions testiculaire et funiculaire (Cf. Région scrotale), le canal déférent traverse le canal inguinal, puis croise les vaisseaux iliaques externes dans l'espace de Bogros, et pénètre dans le pelvis : après avoir longé d'avant en arrière la face latérale de la vessie, il arrive à sa face postérieure et forme avec le déférent opposé le triangle interdérérentiel ; de réalisation délicate, la *déférentographie* permet, chez le vivant, de visualiser la totalité de ce trajet (Fig. 3).

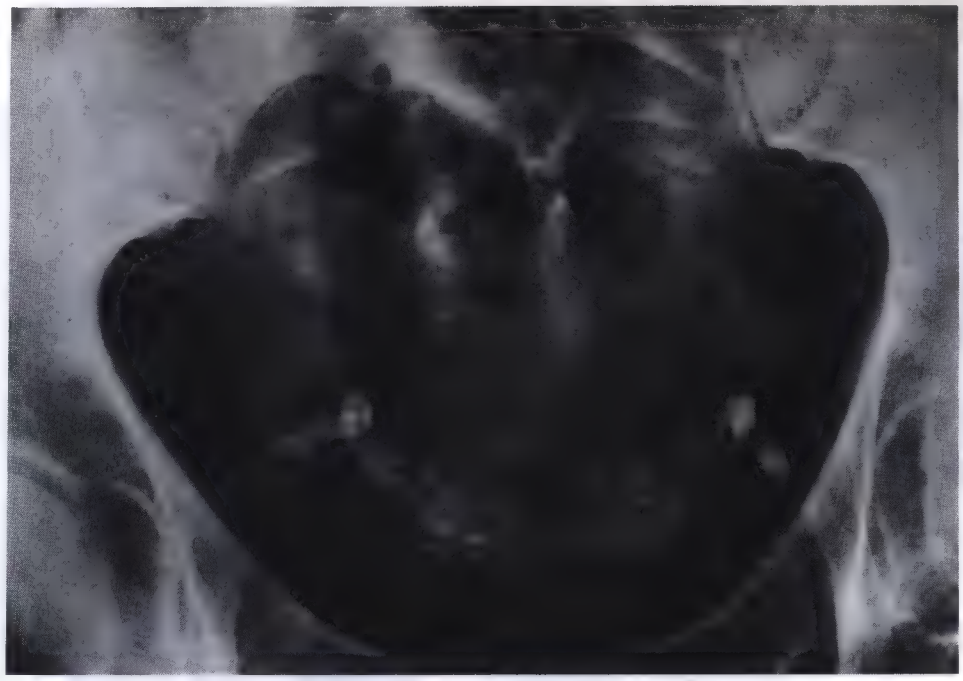

FIGURE 3

Calcification spontanée des voies spermatiques chez le vieillard les rendant visibles radiologiquement.

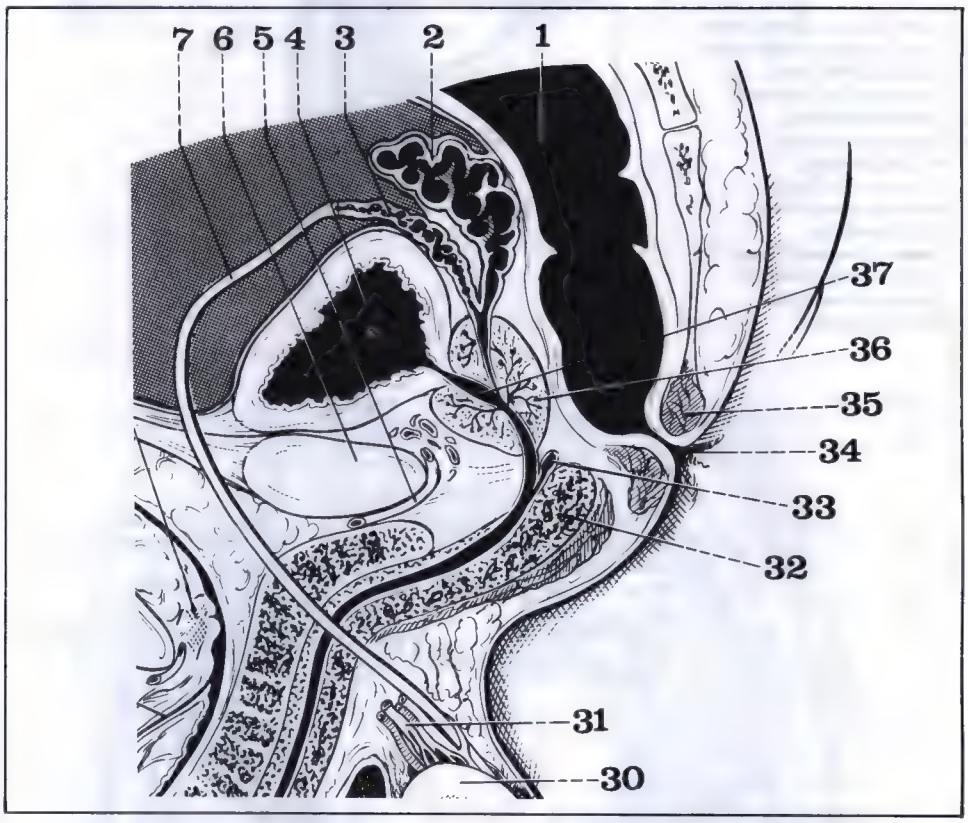

FIGURE 4

Coupe sagittale du pelvis et du périnée chez l'homme (d'après Dickinson).

Il s'agit d'une coupe théorique, le canal déférent n'étant pas dans le plan de la coupe sur tout son trajet.

1. *Ampoule rectale.*
2. *Vésicule séminale.*
3. *Ampoule déférentielle.*
4. *Vessie.*
5. *Veine dorsale de la verge.*
6. *Pubis.*
7. *Canal déférent.*
30. *Épididyme.*
31. *Pédicule spermatique.*
32. *Bulbe urétral.*
33. *Glande de Cowper.*
34. *Anus.*
35. *Sphincter anal.*
36. *Prostate.*
37. *Urètre prostatique.*

— *dimensions :*

— longueur : 40 à 47 cm, dont 20 à 25 cm pour la portion intra-pelvienne

— diamètre : 2 mm dans sa portion cylindrique (avec une lumière très réduite de 0,5 mm) 6 à 8 mm au niveau de l'ampoule (longue de 4 à 5 cm),

— *consistance :* ferme, dur au toucher, ce qui permet de le reconnaître facilement,

— *structure :* le canal déférent est formé de trois tuniques de la profondeur à la périphérie :

— muqueuse à épithélium cylindrique cilié

— musculeuse très épaisse (4/ 5 de la paroi) permettant la progression du sperme,

— adventice : conjonctivo-élastique.

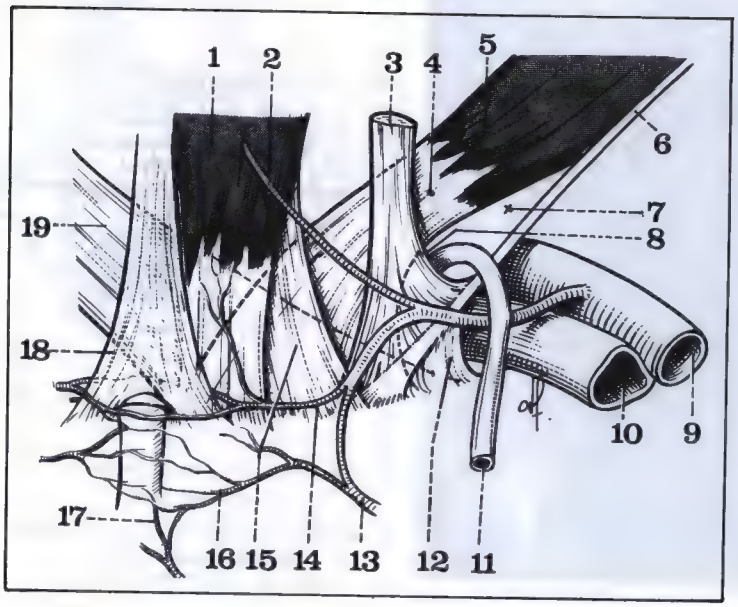

FIGURE 5

Vue postérieure de la région rétro-symphysaire (côté droit).

1. *Muscle grand droit de l'abdomen.*
2. *Artère épigastrique.*
3. *Ligament de Hesselbach.*
4. *Tendon conjoint.*
5. *Muscles petit oblique + transverse*
6. *Arcade crurale.*
7. *Orifice profond du canal inguinal.*
8. *Pli falciforme.*
9. *Artère iliaque externe droite.*
10. *Veine iliaque externe droite.*
11. *Canal déférent droit.*
12. *Ligament de Gimbernat.*
13. *Artère obturatrice.*
14. *Rameau sus-pubien de l'épigastrique.*
15. *Ligament de Henle.*
16. *Rameau rétro-pubien de l'obturatrice.*
17. *Artère rétro-symphysaire (de la honteuse interne).*
18. *Ligament sus-pubien.*
19. *Pilier postérieur.*

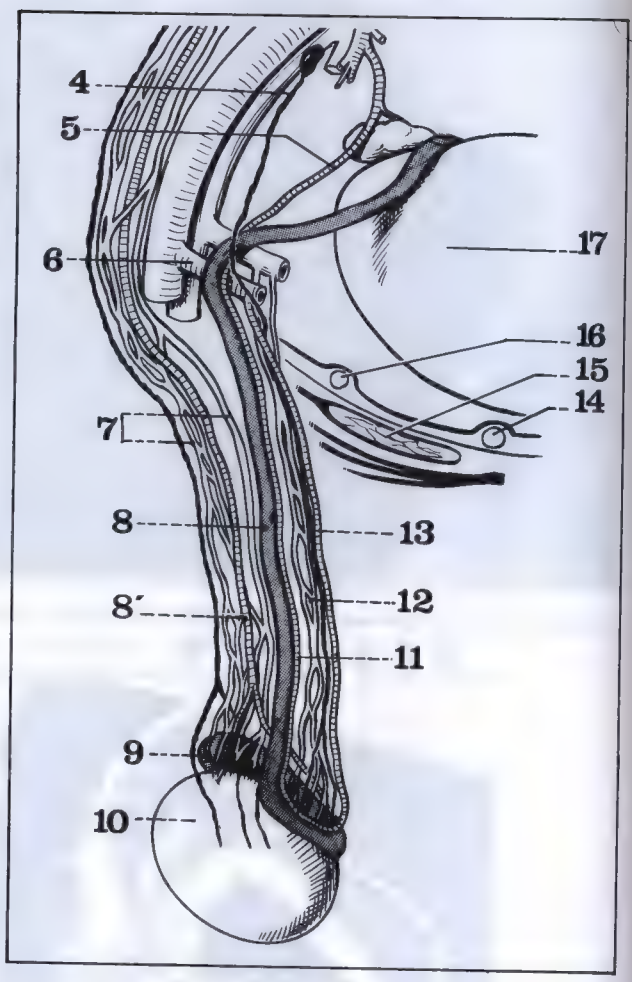

FIGURE 6

Vascularisation du testicule droit (d'après Rouvière).

4. *Premier relais lymphatique iliaque externe*
5. *Artère déférentielle.*
6. *Artère épigastrique.*
7. *Plexus veineux testiculaire antérieur.*
8. *Canal déférent.*
8'. *Artère testiculaire.*
9. *Tête de l'épididyme.*
10. *Testicule.*
11. *Artère déférentielle.*
12. *Plexus veineux testiculaire postérieur.*
13. *Artère funiculaire.*
14. *Canal de l'ouraque.*
15. *Muscle grand droit de l'abdomen.*
16. *Artère ombilicale.*
17. *Vessie.*

2) RAPPORTS (Fig. 5, 6, 7, 8)

Au niveau du pelvis, deux segments peuvent être individualisés :

a) **Segment latéro-vésical**

Cheminant dans l'espace pelvi-sous-péritonéal, le déférent se dirige en bas, en arrière, et en dedans ; situé sous le péritoine, auquel il adhère, il s'écarte de plus en plus de la paroi latérale du pelvis, et vient longer en dedans la face latérale de la vessie :

– *si la vessie est vide :* le déférent plonge dans la cavité pelvienne, d'abord appliqué sur l'aponévrose de l'obturateur interne, puis rejoignant l'extrémité postérieure du bord latéral de la vessie, il passe au-dessus de l'artère ombilicale et la croise en X, de dehors en dedans et de haut en bas (Fig. 7).

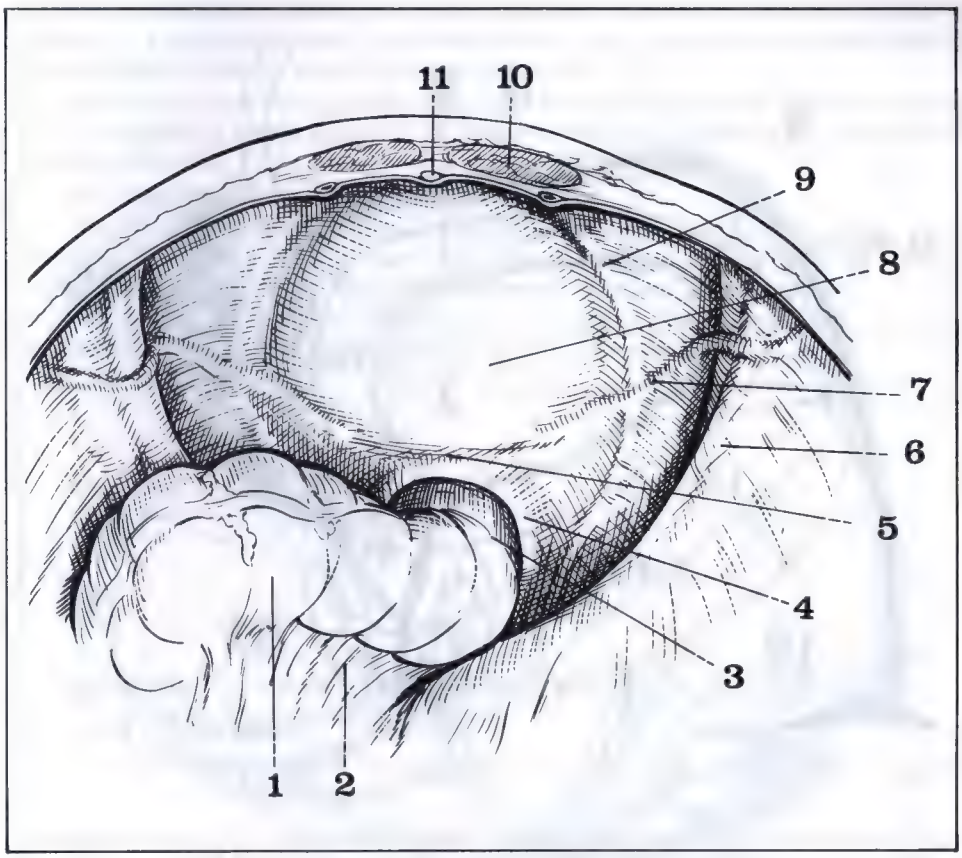

FIGURE 7

Vue supérieure du petit bassin chez l'homme (d'après Rouvière).

1. *Côlon sigmoïde.*
2. *Mésosigmoïde.*
3. *Portion haute du rectum.*
4. *Péritoine latéro-rectal.*
5. *Cul-de-sac de Douglas.*
6. *Détroit supérieur.*
7. *Canal déférent droit.*
8. *Dôme vésical.*
9. *Artère ombilicale.*
10. *Muscle grand droit de l'abdomen (sectionné).*
11. *Canal de l'ouraque (sectionné).*

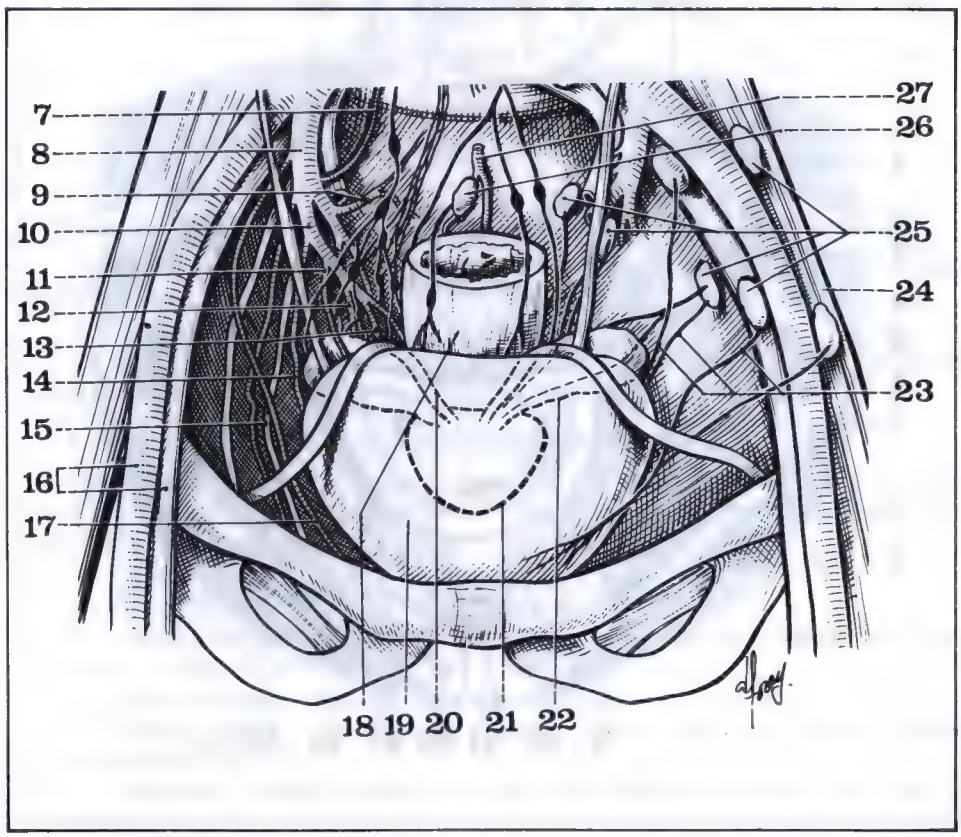

FIGURE 8

Vue antérieure du petit bassin montrant le trajet pelvien des canaux déférents (d'après Rouvière).

7. *Artère ilio-lombaire.*
8. *Artère iliaque interne.*
9. *Artère sacrée latérale.*
10. *Tronc antérieur de l'iliaque interne.*
11. *Artère vésiculo-déférentielle.*
12. *Artère prostatique.*
13. *Artère hémorroïdale moyenne.*
14. *Artère vésicale inférieure.*
15. *Veine obturatrice.*
16. *Vaisseaux iliaques externes.*
17. *Artère ombilicale.*
18. *Ampoule rectale.*
19. *Vessie.*
20. *Canal déférent.*
21. *Prostate.*
22. *Vésicule séminale.*
23. *Lymphatiques vésicaux.*
24. *Muscle psoas.*
25. *Ganglions iliaques externes et iliaques internes.*
26. *Ganglion de Mondor.*
27. *Artère mésentérique inférieure.*

FIGURE 9

Les voies génitales et l'urètre chez l'homme. Vue de profil (d'après Dickinson).

2. *Méat urétéral.*
3. *Vessie.*
4. *Canal déférent.*
12. *Symphyse pubienne.*
14. *Prostate.*
15. *Vésicule séminale.*

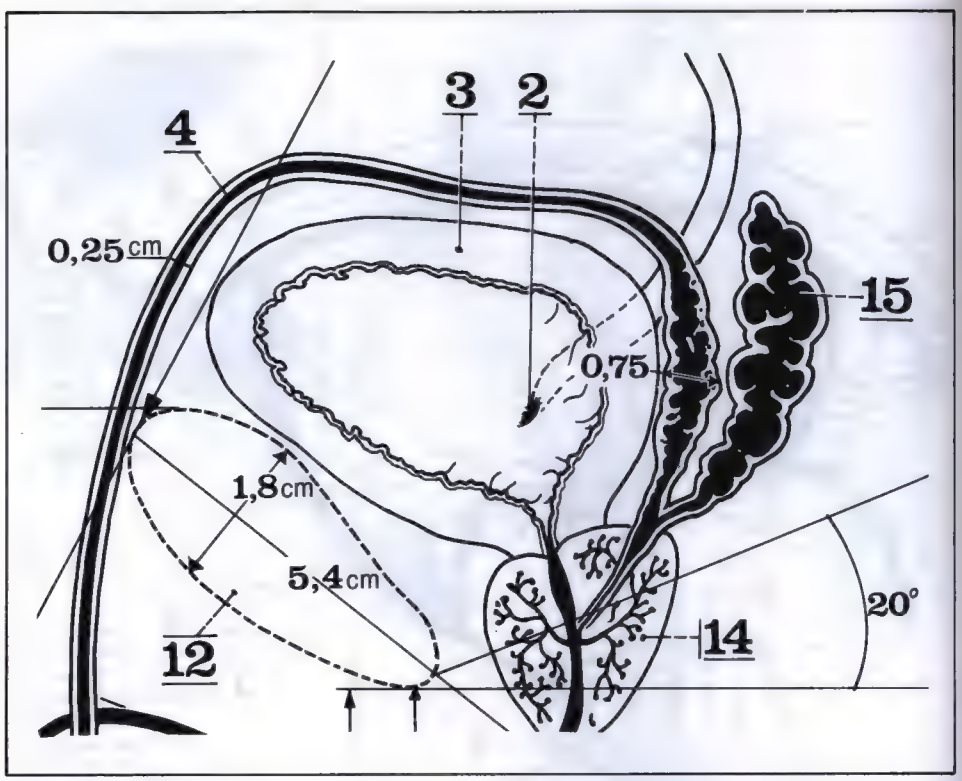

FIGURE 10

Vue supérieure du pelvis chez l'homme (d'après Testut et Jacob).

1. *Ischion.*
2. *Artère fessière.*
3. *Artère ischiatique.*
4. *Artère vésicale inférieure.*
5. *Os iliaque.*
6. *Obturateur interne.*
7. *Releveur de l'anus.*
8. *Obturateur externe.*
9. *Insertion antérieure du releveur de l'anus.*
10. *Pubis.*
11. *Symphyse pubienne.*
12. *Veine pré-vésicale.*
13. *Vessie.*
14. *Vésicule séminale.*
15. *Uretère gauche.*
16. *Ampoule déférentielle gauche.*
17. *Ampoule rectale.*
18. *Coccyx.*
19. *Artère sacrée latérale.*
20. *Muscle grand fessier.*

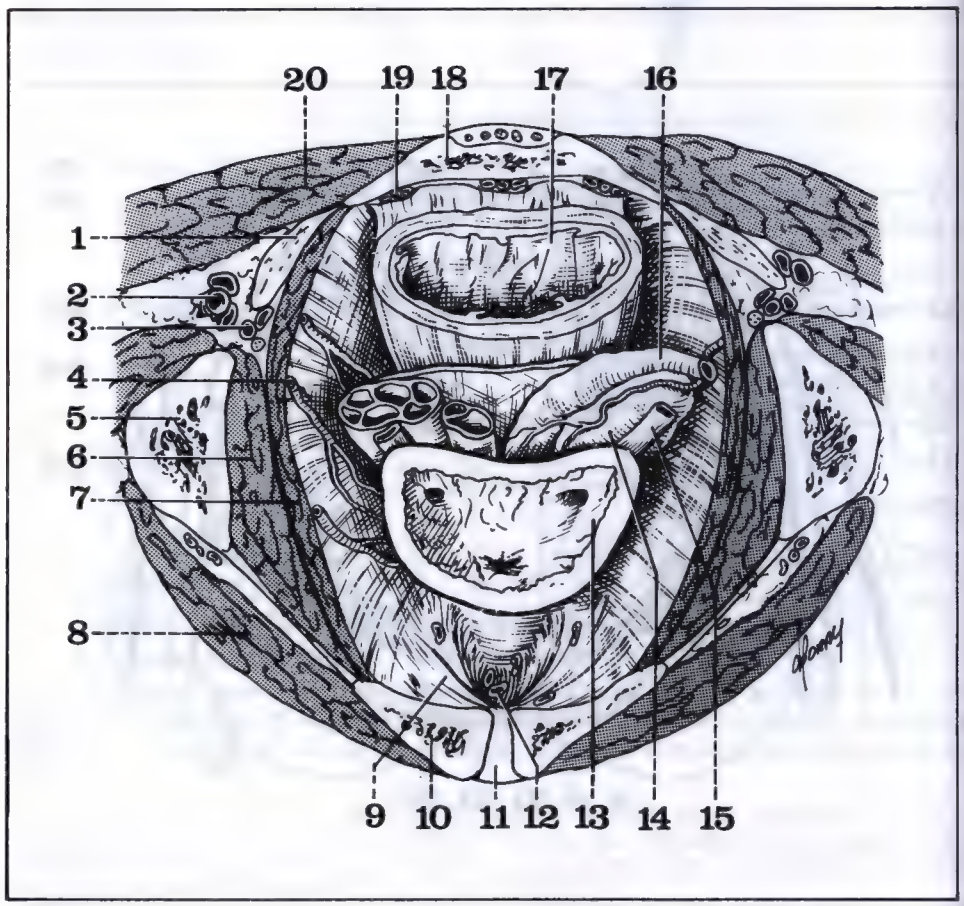

— *si la vessie est pleine :* ses parois latérales soulèvent, avec le péritoine, le déférent et l'artère ombilicale, et le canal croise la face supérieure de l'artère par un trajet oblique en haut, en arrière, et en dedans (Fig. 7, 8 et 9) :

parvenu à l'extrémité postérieure du bord latéral de la vessie, le déférent présente un 2e croisement, plus à distance, en passant en avant, au-dessus et en dedans de l'uretère (Fig. 10).

b) **Segment rétro-vésical :** (Fig. 10 et 11)

Renflé en *ampoule,* le déférent est d'abord appliqué contre la vessie par le péritoine, puis il converge vers le déférent opposé en formant le *triangle interdéférentiel* à base supérieure et à sommet inférieur prostatique ;

— *en dedans :* entre les déférents, le feuillet pré-séminal s'accole aux deux feuillets de l'aponévrose prostato-péritonéale de Denonvilliers ;

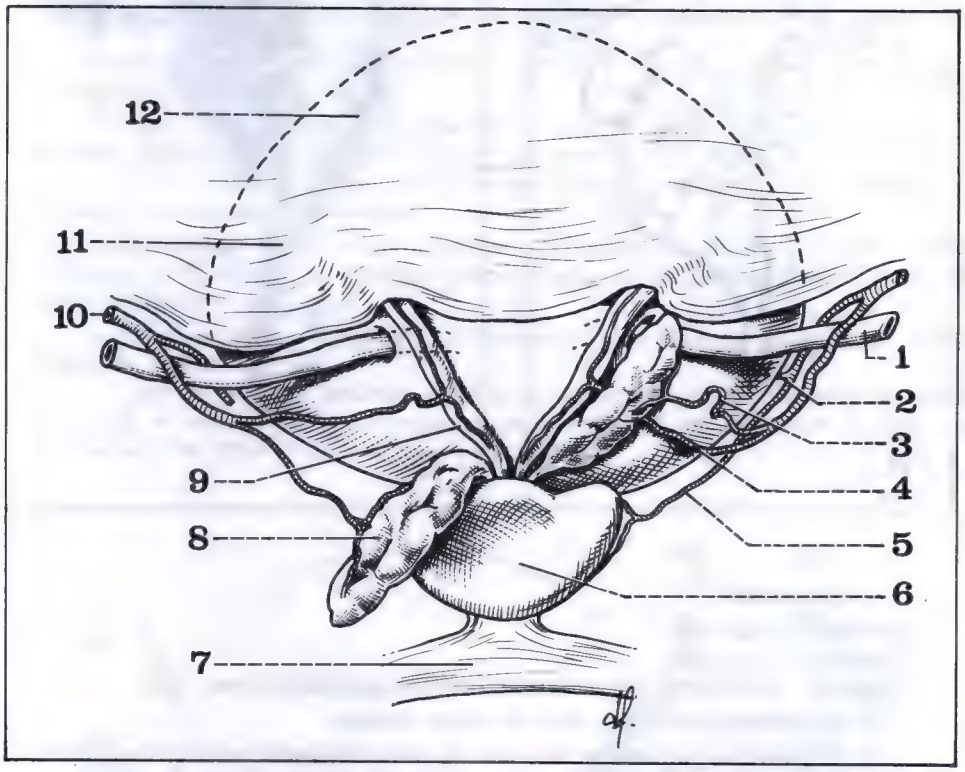

FIGURE 11

Vue postérieure de la loge génitale chez l'homme.

1. *Uretère droit.*
2. *Artère vésicale inférieure.*
3. *Artère vésiculaire.*
4. *Artère déférentielle.*
5. *Artère prostatique.*
6. *Prostate.*
7. *Aponévrose périnéale moyenne.*
8. *Vésicule séminale gauche (rabattue en bas et en dehors).*
9. *Ampoule du canal déférent.*
10. *Artère génito-vésicale.*
11. *Replis du péritoine vésical.*
12. *Dôme vésical.*

— *en dehors :* les deux vésicules séminales encadrent les déférents et leur deviennent satellites ;

— *en avant :* le bas-fond vésical ;

— *en arrière :* le cul-de-sac de Douglas qui ascensionne si la vessie est pleine, ce qui sous-péritonise un peu plus l'ampoule déférentielle.

LA VÉSICULE SÉMINALE (Vesicula Seminalis)

Au nombre de deux (droite et gauche), les vésicules séminales constituent des réservoirs musculo-membraneux dans lesquels le sperme s'accumule entre les éjaculations.

1) ANATOMIE DESCRIPTIVE

— *forme :* allongée, piriforme, à la surface irrégulière et bosselée, avec deux extrémités : (Fig. 11 et 12)

— supéro-externe, ou fond, arrondie et dilatée,

— inféro-interne, ou col, très effilée, allant s'unir au canal déférent correspondant (Fig. 13)

— *direction :* oblique en bas, en avant et en dedans, variable avec l'état de la vessie

FIGURE 12

A) *Le canal déférent et la vésicule séminale.*

1. *Canal déférent.*
2. *Ampoule déférentielle.*
3. *Sinus éjaculateur.*
4. *Vésicule séminale.*

B) *Structure interne du canal déférent et de la vésicule séminale.*

1. *Ampoule déférentielle.*
2. *Sinus éjaculateur.*
3. *Canal éjaculateur.*
4. *Portion médiale de la vésicule séminale.*
5. *Portion latérale de la vésicule séminale.*

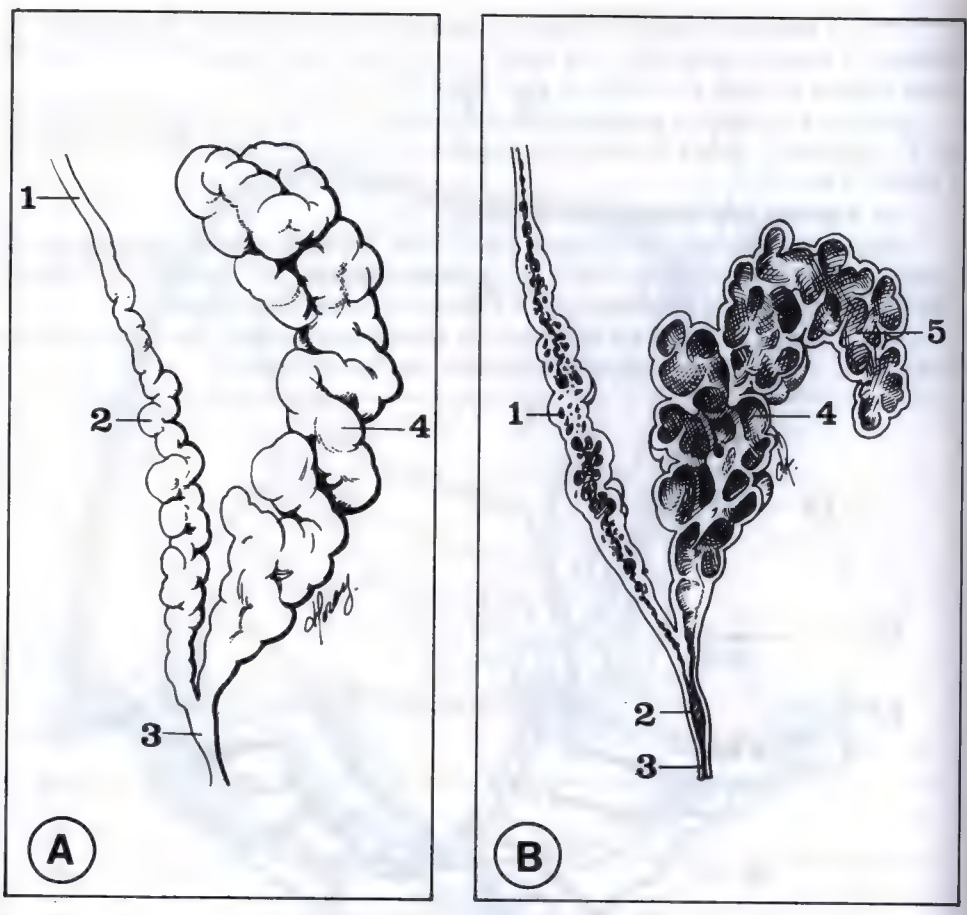

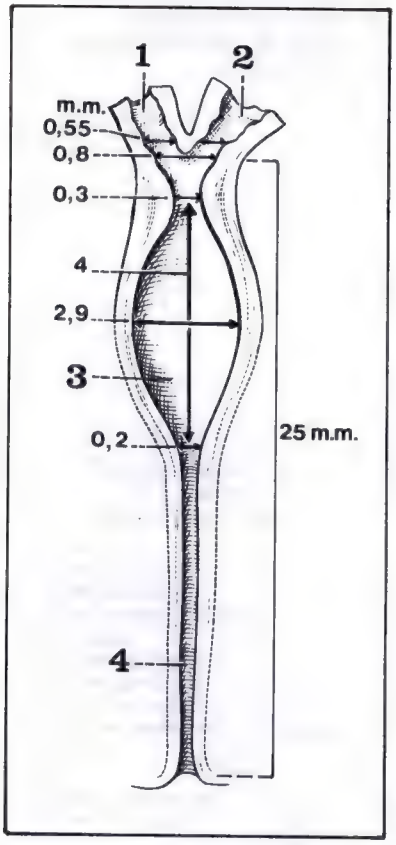

FIGURE 13

Coupe du canal éjaculateur (avec dimensions en millimètres).

1. *Canal déférent.*
2. *Col de la vésicule séminale.*
3. *Sinus éjaculateur.*
4. *Canal éjaculateur.*

— *dimensions :*
longueur : 5 à 6 cm,
largeur : 1,5 à 3 cm ;
capacité : 5 à 10 cm^3, variable avec l'activité génitale et avec l'âge.

— *consistance :* rénitente, plus ou moins tendue,

— *structure :* si l'on enlève avec soin le tissu conjonctif qui unit les bosselures, on se rend compte que la vésicule n'est pas formée par une poche unique, mais par un canal tortueux replié sur lui-même, le *tube séminal,* dont, le plus souvent, une coudure principale isole deux segments (Fig. 12) :

— latéral : dont l'extrémité inférieure est libre,
— médial : qui se continue par le canal éjaculateur.

De très nombreux diverticules, implantés sur le tube, donnent à la coupe une structure aréolaire ; comme au niveau du déférent, la paroi est formée de trois tuniques.

2) RAPPORTS

Les deux vésicules séminales sont englobées par des fibres conjonctivo-élastiques qui les unissent plus à la vessie qu'au rectum ; ces fibres dépendent de l'aponévrose de Denonvilliers qui semble être le reliquat de deux culs-de-sac péritonéaux : (Fig. 14)

— antérieur : qui forme le fascia intervésico-génital,
— postérieur : qui forme le fascia intergénito-rectal.

Par l'intermédiaire de cette aponévrose, les vésicules séminales entrent en rapport avec :

a) **en avant :** le bas-fond vésical dans la partie latérale du trigone de Lieutaud ; la portion terminale de l'uretère croise le fond de la vésicule,et vient s'intercaler entre elle et la vessie (Fig. 15) ;

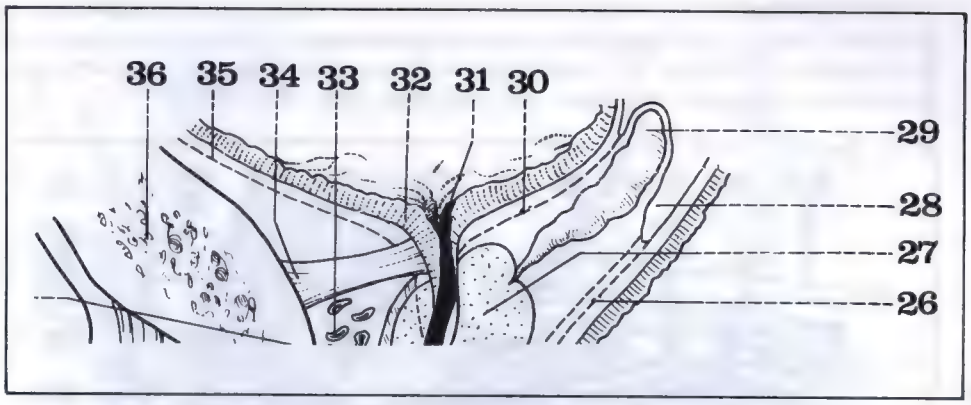

FIGURE 14

Coupe sagittale para-médiane du périnée chez l'homme.

26. Fascia inter-génito-rectal (aponévrose de Denonvilliers).
27. Prostate.
28. Cul-de-sac de Douglas.
29. Vésicule séminale.
30. Fascia inter-vésico-génital.
31. Col vésical.
32. Paroi vésicale.
33. Plexus veineux pré-prostatique.
34. Ligament pubo-vésical.
35. Feuillet pré-vésical.
36. Symphyse pubienne.

b) **en arrière :** l'ampoule rectale, à la limite de ses portions péritonéale et sous-péritonéale (Fig. 14)

— le 1/3 supérieur des vésicules est en rapport avec le cul-de-sac de Douglas, qui recouvre leur face postérieure sur 10 à 15 mm,

— les 2/3 inférieurs sont sous-péritonéaux, séparés du rectum par l'aponévrose prostato-péritonéale ;

c) **en dedans :** les deux vésicules séminales encadrent les deux canaux déférents, et délimitent un triangle inter-vésiculaire dans lequel s'inscrit le triangle inter-déférentiel : (Fig. 15)

— la base de ce triangle réunit les deux fonds vésiculaires, distants l'un de l'autre de 4 cm,

— son sommet se prolonge dans la prostate sous-jacente jusqu'à la jonction du col de la vésicule et de la terminaison du déférent qui s'unissent à angle aigu de chaque côté pour former le *canal éjaculateur.*

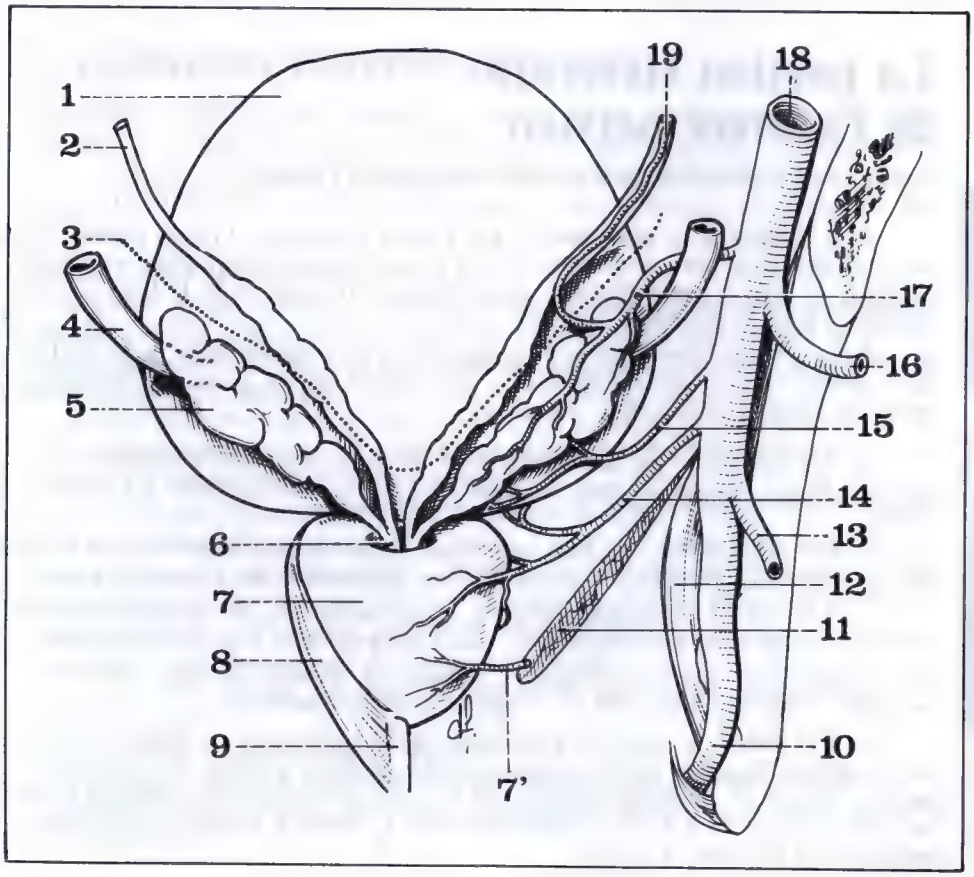

FIGURE 15

Vue postérieure de la loge génitale chez l'homme.

1. Dôme vésical.
2. Canal déférent gauche.
3. Ligne de réflexion du péritoine.
4. Uretère gauche.
5. Vésicule séminale gauche.
6. Canal éjaculateur.
7. Prostate.
7'. Branche génitale de l'hémorroïdale moyenne.
8. Sphincter strié.
9. Urètre membraneux.
10. Artère honteuse interne.
11. Muscle releveur de l'anus.
12. Muscle obturateur interne.
13. Artère ischiatique.
14. Artère vésico-prostatique.
15. Artère vésicale inférieure.
16. Artère fessière.
17. Artère vésiculo-déférentielle.
18. Artère iliaque interne droite.
19. Artère déférentielle.

d) **en dehors :** les vésicules séminales sont unies à la gaine hypogastrique par les bords latéraux de l'aponévrose prostato-péritonéale ; elles sont en rapport avec les branches de division de l'artère génito-vésicale, les plexus veineux séminaux et les branches nerveuses du plexus hypogastrique. (Fig. 16 et 16 bis)

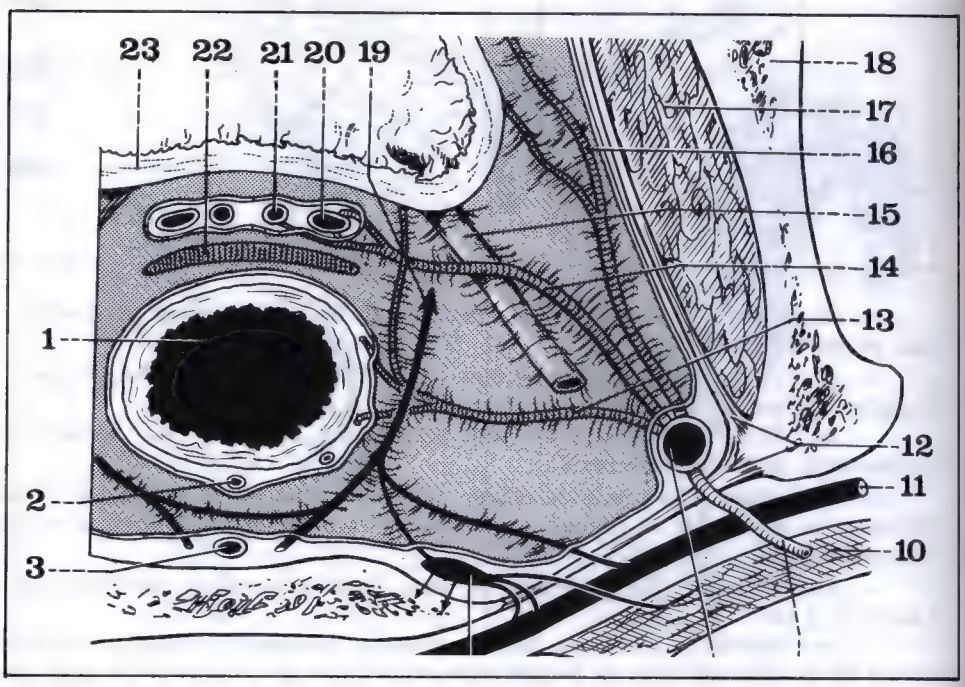

FIGURE 16

Coupe schématique horizontale de la loge rectale.

1. *Ampoule rectale.*
2. *Artère hémorroïdale supérieure.*
3. *Artère sacrée moyenne.*
10. *Muscle grand fessier.*
11. *Nerf sacré.*
12. *Aponévrose pelvienne.*
13. *Tente de l'artère hémorroïdale moyenne.*
14. *Tente de l'artère génito-vésicale.*
15. *Uretère.*
16. *Tente de l'artère ombilico-prévésicale.*
17. *Muscle obturateur interne.*
18. *Os iliaque.*
19. *Plexus hypogastrique.*
20. *Vésicule séminale.*
21. *Canal déférent.*
22. *Aponévrose de Denonvilliers.*
23. *Base vésicale.*

La portion viscérale de l'uretère pelvien

Ureter (Pars Pelvina) (du grec ourétèr : qui conduit l'urine).

A la hauteur d'un plan passant par l'épine sciatique, l'uretère pelvien change de direction et se porte transversalement en dedans, entre le rectum en arrière, et la vessie en avant, pour atteindre la portion antéro-externe de la loge génitale, et s'infiltrer dans le bas fond vésical.

Avec les branches de la génito-vésicale, il est englobé dans la partie latérale de l'aponévrose prostato-péritonéale, qui dépend de la gaine hypogastrique, et entre en rapport avec : (Fig. 16 et 17)

a) EN AVANT : la face postérieure de la vessie, qu'il déborde au-dessous du fond de la vésicule séminale correspondante, et contre laquelle il s'applique sur 2 cm.

b) EN ARRIERE : la face antérieure de la vésicule séminale qui le sépare du cul-de-sac de Douglas et de la portion péritonisée de l'ampoule rectale.

c) EN HAUT : le canal déférent, qui le surcroise, lui étant successivement antérieur, supérieur, puis postérieur, avant de gagner la base de la prostate ;

le péritoine pelvien recouvre l'uretère, et dessine de part et d'autre des vésicules séminales une sorte de « ligament large masculin ».

d) EN BAS : le segment postérieur de la base de la prostate ; à 3 cm au-dessus d'elle, l'uretère pénètre dans la paroi vésicale et décrit son *segment intra-mural ;* distant de l'uretère opposé de 4 cm, il présente un trajet oblique en bas et en dedans, long de 1,5 cm et débouche dans la vessie à l'angle postéro-latéral du trigone de Lieutaud. (Fig. 16)

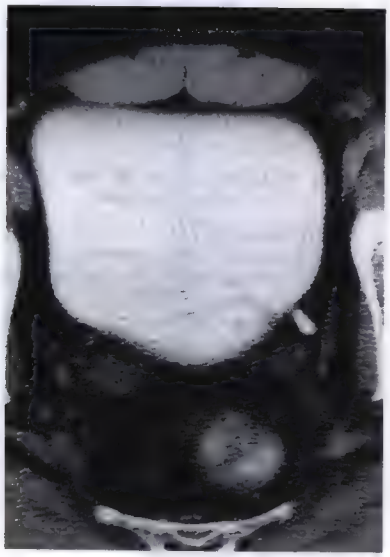

FIGURE 16 bis

Coupe tomodensitométrique du pelvis passant par la base vésicale et les vésicules séminales.

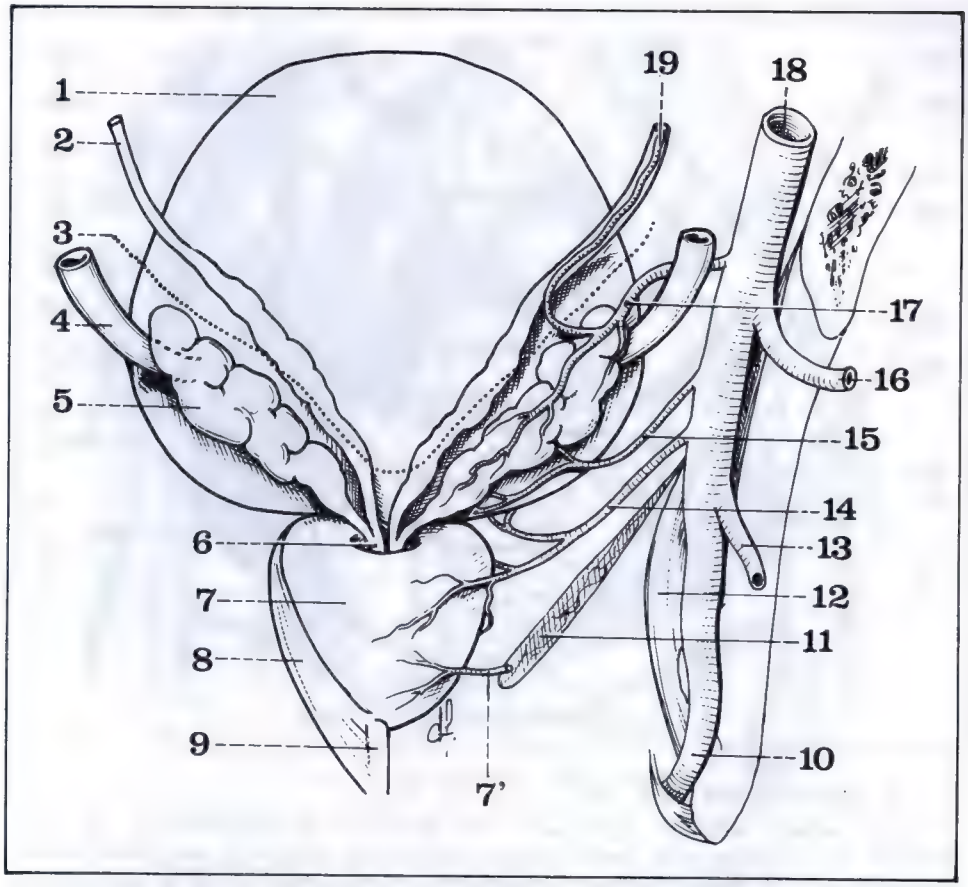

FIGURE 17

Vue postérieure de la loge génitale chez l'homme.

1. *Dôme vésical.*
2. *Canal déférent gauche.*
3. *Ligne de réflexion du péritoine.*
4. *Uretère gauche.*
5. *Vésicule séminale gauche.*
6. *Canal éjaculateur.*
7. *Prostate.*
7'. *Branche génitale de l'hémorroïdale moyenne.*
8. *Sphincter strié.*
9. *Urètre membraneux.*
10. *Artère honteuse interne.*
11. *Muscle releveur de l'anus.*
12. *Muscle obturateur interne.*
13. *Artère ischiatique.*
14. *Artère vésico-prostatique.*
15. *Artère vésicale inférieure.*
16. *Artère fessière.*
17. *Artère vésiculo-déférentielle.*
18. *Artère iliaque interne droite.*
19. *Artère déférentielle.*

Les éléments vasculo-nerveux

En dehors de l'uretère, les éléments vasculo-nerveux atteignent la loge génitale et la vessie, en longeant les lames sacro-recto-génito-pubiennes de P. Delbet, sous forme de deux contingents, l'un latéral vasculaire, l'autre médial nerveux :

LE CONTINGENT VASCULAIRE associe des branches artérielles et des plexus veineux :

a) LES ARTERES : (Fig. 17 et 18)

▪ L'artère génito-vésicale, homologue de l'artère utérine, naît de l'iliaque interne, et se dirige obliquement en bas, en avant et en dedans jusqu'à la base de la vésicule séminale, croisant en avant l'uretère ; à distance du bas-fond vésical, elle se divise en ses deux terminales :

— *artère vésico-prostatique* qui donne deux branches :

— vésicale inférieure (A. Vesicalis Inferior) qui atteint le trigone et la base de la vessie en restant en dehors de l'uretère,

— prostatique : plus volumineuse qui gagne la base de la prostate en passant au-dessous de l'uretère

— *artère vésiculo-déférentielle* beaucoup plus grêle, qui se dirige transversalement, en passant au-dessus et en avant de l'uretère, puis en arrière de la vésicule séminale ; elle donne également deux branches :

— artère vésiculaire : pour la vésicule séminale,

— artère déférentielle (A. Ductus Deferentis) qui fournit deux rameaux au contact du déférent :

- descendant : jusqu'au canal éjaculateur,
- ascendant : jusqu'à la queue de l'épididyme, dans la loge scrotale.

▪ L'artère hémorroïdale moyenne vascularise également la loge par ses branches génitales.

FIGURE 18

Les artères de la vessie et du rectum vue latérale gauche (d'après Monod et Duhamel).

1. *Symphyse pubienne.*
2. *Artère vésicale antérieure.*
3. *Artère graisseuse.*
4. *Artère rétro-symphysaire.*
5. *Artère honteuse interne.*
6. *Prostate.*
7. *Vésicule séminale.*
8. *Sphincter anal.*
9. *Ampoule rectale.*
10. *Artère hémorroïdale moyenne.*
11. *Artère vésico-prostatique.*
12. *Uretère gauche.*
13. *Artère vésiculo-déférentielle.*
14. *Branche droite de l'artère hémorroïdale supérieure.*
15. *Branche gauche de l'artère hémorroïdale supérieure.*
16. *Artère sacrée moyenne.*
17. *Artère mésentérique inférieure.*
18. *Artère ombilicale.*
19. *Canal déférent gauche.*
20. *Vessie.*

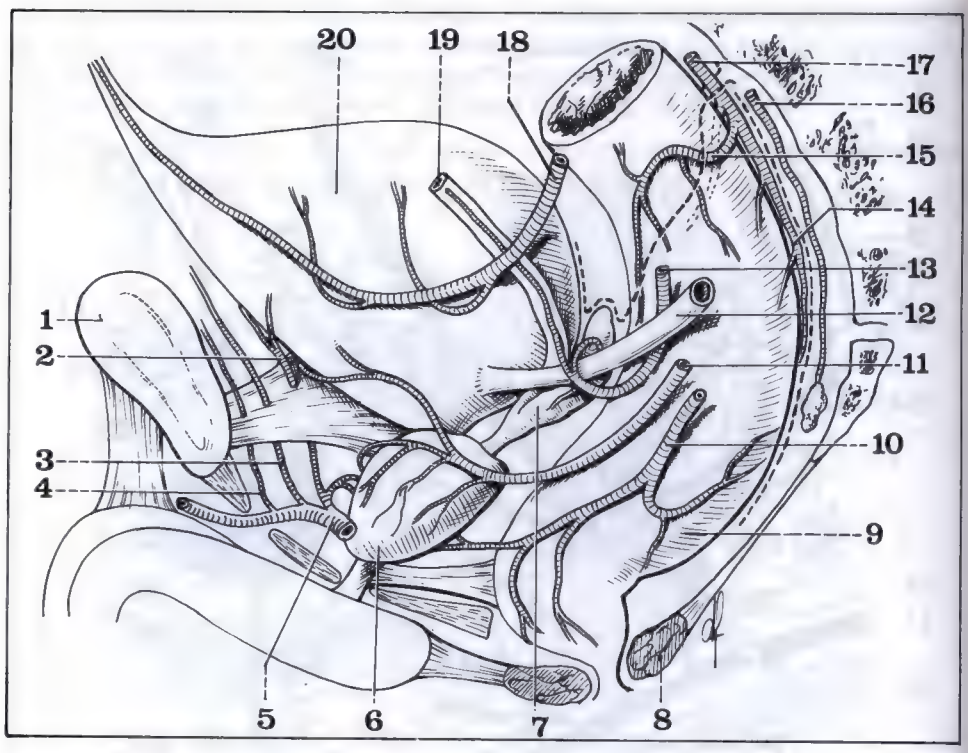

b) LES VEINES (Fig. 19)

Les *veines vésicales inférieures* (ou latérales) se groupent sur les faces latérales de la vessie sous forme de gros plexus qui reçoivent les plexus vésico-prostatiques et les veines vésicales postérieures (du bas-fond vésical et des vésicules séminales) ; elles accompagnent l'artère génito-vésicale, qu'elles masquent en partie et se terminent dans la veine iliaque interne ; ainsi est réalisé l'étage supérieur du courant veineux du fond du pelvis.

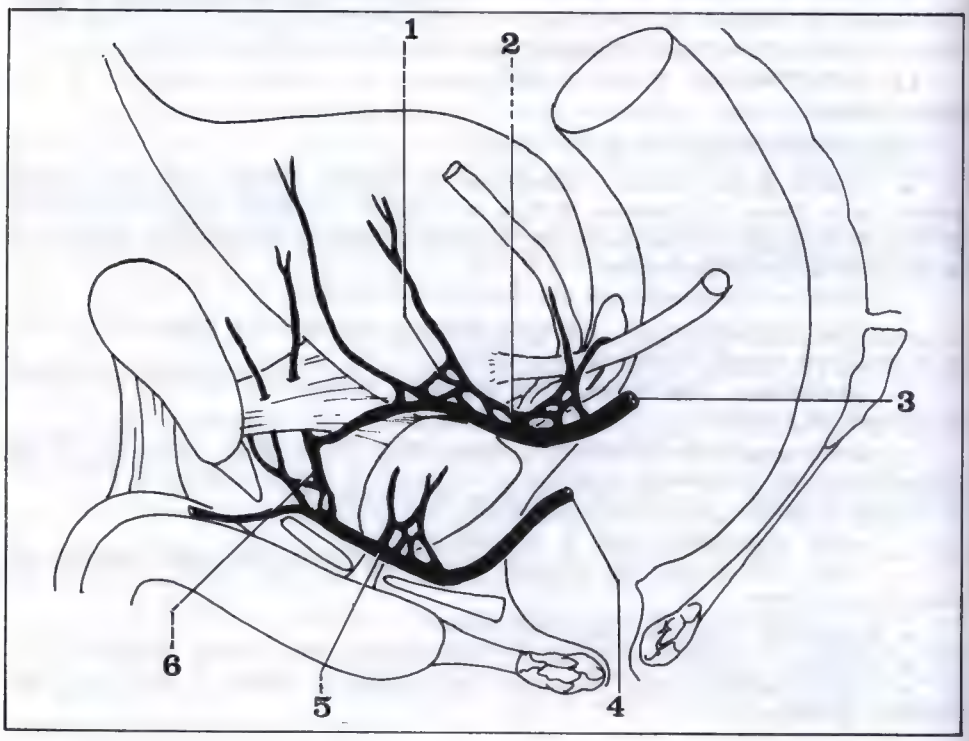

FIGURE 19

Les courants veineux du pelvis chez l'homme (vue latérale gauche).

1. *Plexus vésical.*
2. *Plexus séminal.*
3. *Veine vésicale inférieure.*
4. *Veine honteuse interne.*
5. *Plexus prostatique.*
6. *Plexus de Santorini.*

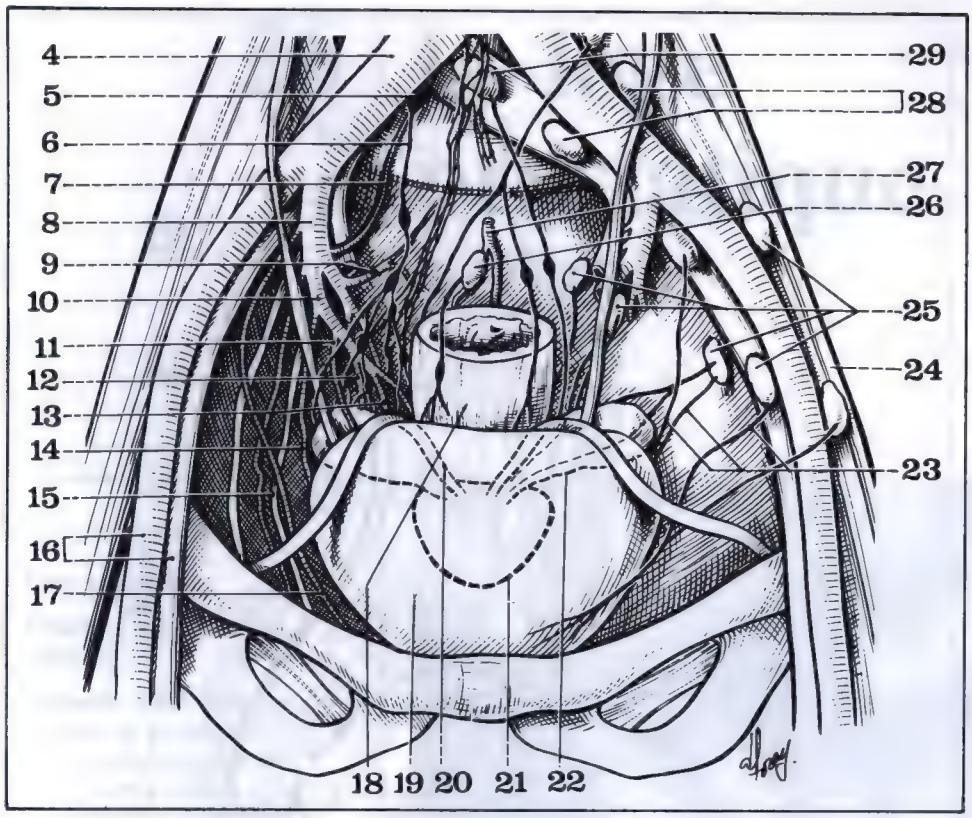

FIGURE 20

Les lymphatiques du pelvis chez l'homme.

4. *Artère iliaque primitive.*
5. *Cinquième ganglion du sympathique lombaire.*
6. *Sympathique pelvien.*
7. *Artère ilio-lombaire.*
8. *Artère iliaque interne.*
9. *Artère sacrée latérale.*
10. *Tronc antérieur de l'iliaque interne.*
11. *Artère vésiculo-déférentielle.*
12. *Artère prostatique.*
13. *Artère hémorroïdale moyenne.*
14. *Artère vésicale inférieure.*
15. *Veine obturatrice.*
16. *Vaisseaux iliaques externes.*
17. *Artère ombilicale.*
18. *Ampoule rectale.*
19. *Vessie.*
20. *Canal déférent.*
21. *Prostate.*
22. *Vésicule séminale.*
23. *Lymphatiques vésicaux.*
24. *Muscle psoas.*
25. *Ganglions iliaques externes et iliaques internes.*
26. *Ganglion de Mondor.*
27. *Artère mésentérique inférieure.*
28. *Ganglions iliaques primitifs.*
29. *Ganglion du promontoire.*

c) LES LYMPHATIQUES accompagnent les veines : (Fig. 20)

— ceux des voies spermatiques gagnent les ganglions iliaques externes et internes

— ceux de l'uretère pelvien se rendent aux ganglions iliaques externes (chaînes moyenne et interne) iliaques internes, et iliaques primitifs

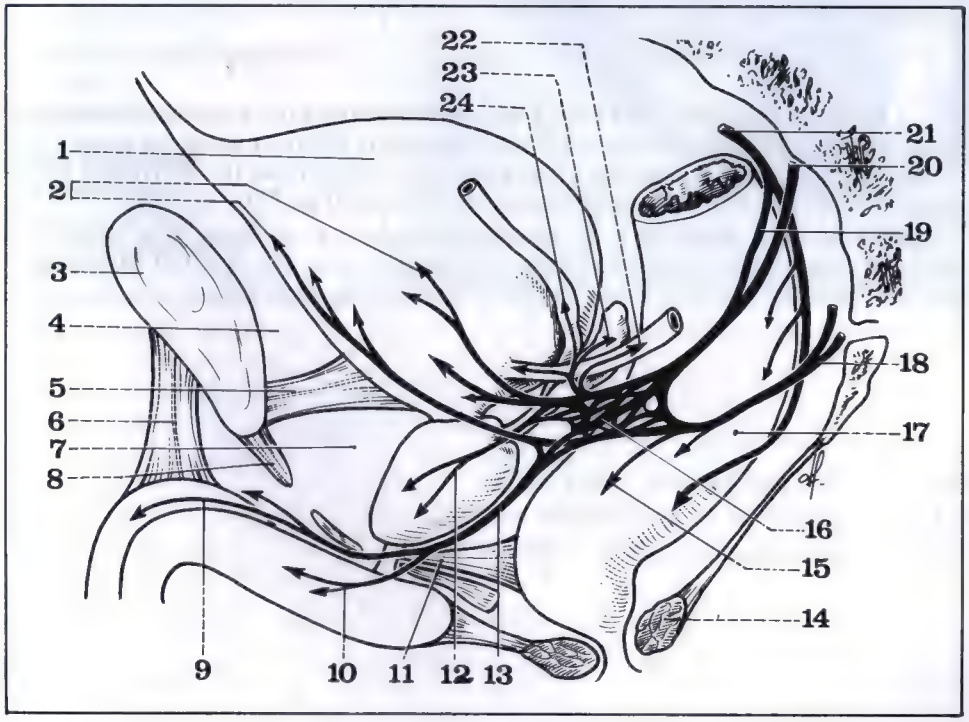

FIGURE 21

Vue latérale du plexus hypogastrique chez l'homme (d'après Monod et Duhamel).

1. *Vessie.*
2. *Nerfs vésicaux.*
3. *Symphyse pubienne.*
4. *Espace pré-vésical.*
5. *Ligaments pubo-vésicaux.*
6. *Ligament suspenseur de la verge.*
7. *Loge pré-prostatique.*
8. *Aponévrose périnéale moyenne.*
9. *Rameaux péniens.*
10. *Rameaux bulbaires.*
11. *Muscle recto-urétral.*
12. *Nerf prostatique.*
13. *Nerf caverneux.*
14. *Sphincter anal.*
15. *Nerfs hémorroïdaux moyens.*
16. *Ganglion hypogastrique.*
17. *Ampoule rectale.*
18. *Nerf érecteur d'Eckhard.*
19. *Anastomose entre les nerfs pré-sacrés et le plexus hémorroïdal supérieur.*
20. *Branche gauche du nerf pré-sacré.*
21. *Plexus hémorroïdal supérieur.*
22. *Nerfs urétéraux.*
23. *Nerf vésiculaire.*
24. *Nerf déférentiel.*

FIGURE 22

Vue de profil de l'innervation des organes sexuels masculins (d'après Dickinson).

1. *Portion lombaire de la moelle.*
2. *Portion sacrée de la moelle.*
3. *Ganglion mésentérique inférieur.*
4. *Aorte abdominale.*
5. *Plexus pré-aortique.*
6. *Plexus pré-sacré.*
7. *Ganglion hypogastrique.*
8. *Plexus du canal déférent.*
9. *Vessie.*
10. *Vésicule séminale.*
11. *Symphyse pubienne.*
21. *Coccyx.*
22. *Crête sacrée postérieure.*
23. *Innervation motrice du nerf honteux interne.*
24. *Innervation sympathique d'origine médullaire.*
25. *Innervation sensitive du nerf honteux interne.*

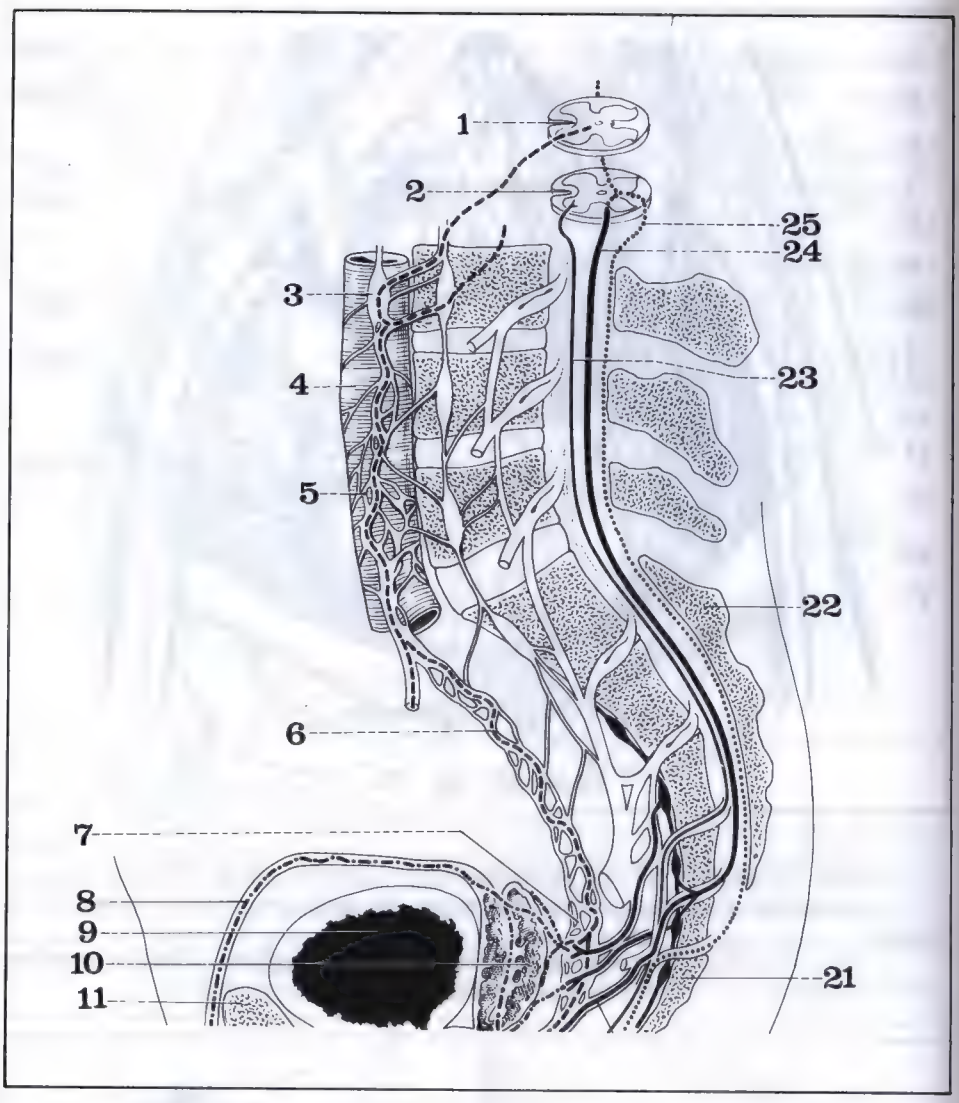

LE CONTINGENT NERVEUX est placé en dedans des vaisseaux. Il constitue le plexus hypogastrique inférieur (Pl. Hypogastricus Inferior), lame nerveuse dense et résistante, souvent concentrée en un ganglion hypogastrique (G. Pelvina), à la face antérieure duquel s'échappent les branches efférentes (Fig. 21).

Celles-ci sont destinées à la vésicule séminale et au déférent, à la vessie, à la prostate ; deux filets urétéraux réalisent une épaisse anse nerveuse qui enveloppe la portion terminale de l'uretère pelvien et l'innerve (Fig. 21 et 22).

26 la loge prostatique

PLAN

Loge prostatique

Étude descriptive de la prostate

Rapports intrinsèques :
- Dans la prostate :
  - urètre prostatique
  - voies génitales
- Autour de la prostate :
  - sphincter strié de l'urètre
  - veines périprostatiques

Rapports extrinsèques :
- Face antérieure = espace pré-vésical
- Face postérieure
- Faces latérales = espace latéro-prostatique
- Base
- Sommet

Vascularisation et innervation : artères, veines, lymphatiques, nerfs

Vue postérieure de la prostate et de la loge génitale (moulage).

La loge prostatique, située au-dessous de la vessie, enferme la prostate, glande génitale qui entoure chez l'homme la portion initiale de l'urètre.

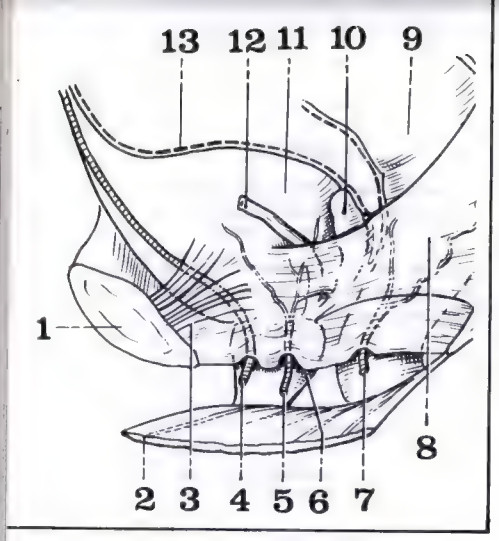

FIGURE 1

Schéma des lames sacro-recto-génito-pubiennes chez l'homme.

1. *Symphyse pubienne.*
2. *Plancher pelvien.*
3. *Ligaments pubo-vésicaux.*
4. *Artère ombilicale.*
5. *Artère génito-vésicale.*
6. *Prostate.*
7. *Artère hémorroïdale moyenne.*
8. *Partie postérieure des lames sacro-recto-génito-vésico-pubiennes.*
9. *Ampoule rectale.*
10. *Vésicule séminale.*
11. *Vessie.*
12. *Canal déférent.*
13. *Péritoine vésical.*

La loge prostatique

Pratiquement inextensible, elle adhère de façon lâche à la prostate, qui peut ainsi être clivée chirurgicalement lors de la prostatectomie.

Elle est constituée par plusieurs feuillets provenant des différentes aponévroses de la région : (Fig. 1 et 2)

— *en avant :* la lame pré-prostatique, dédoublement du feuillet supérieur de l'aponévrose périnéale moyenne

— *en arrière :* l'aponévrose prostato-péritonéale de Denonvilliers, peu résistante

— *latéralement :* les lames sacro-recto-génito-pubiennes de P. Delbet, dont la signification est discutée

— *en bas :* l'aponévrose périnéale moyenne, dont seul le feuillet inférieur est isolable, et, plus en dehors, l'entonnoir des muscles releveurs de l'anus

— *en haut :* le mince feuillet intervésico-prostatique, émané de l'aponévrose pelvienne, sépare incomplètement la loge prostatique de la loge vésicale.

Dans l'ensemble, cette loge est solidement fermée en bas et latéralement, mais elle présente deux points faibles :

— postérieur : l'aponévrose de Denonvilliers la sépare imparfaitement du rectum.

— supérieur : le sphincter lisse de la vessie s'insinue entre l'urètre et la prostate, rendant intimes les rapports vésico-prostatiques.

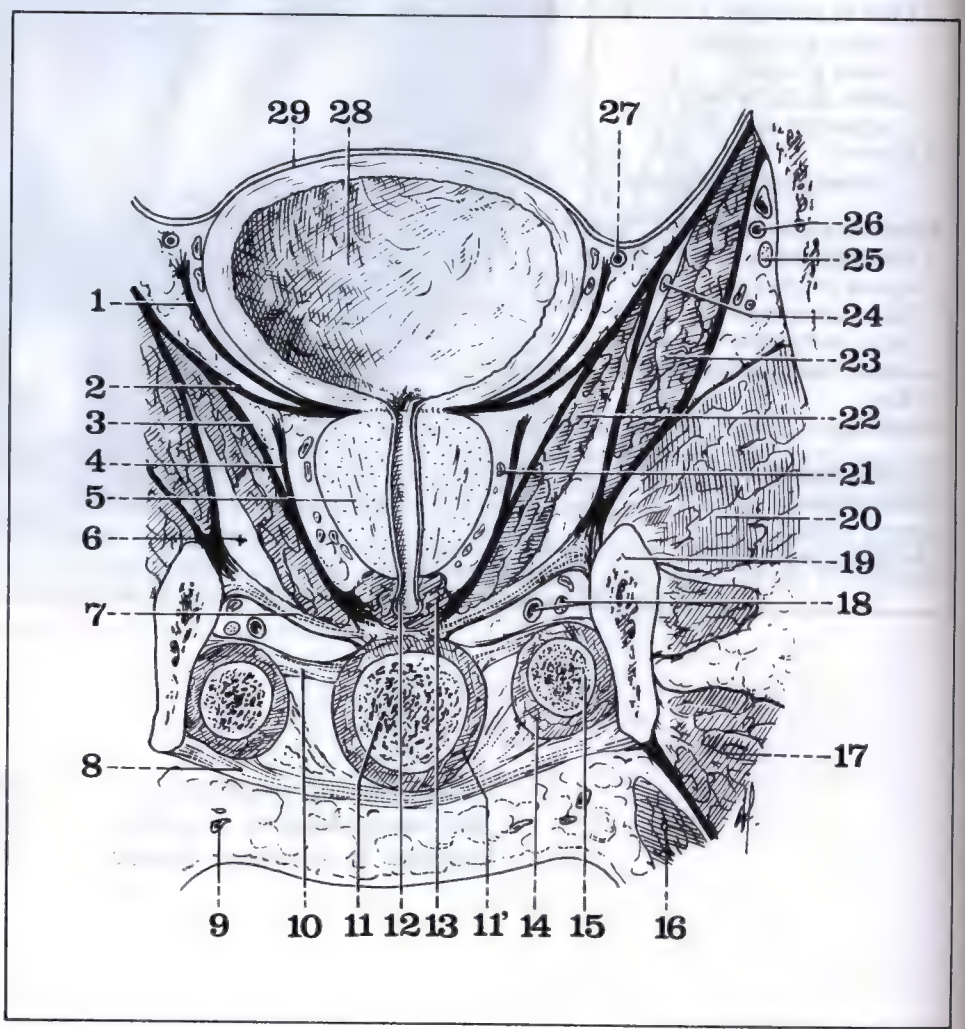

FIGURE 2

Coupe frontale de la loge prostatique (d'après Testut et Jacob).

1. *Lame latéro-vésicale.*
2. *Feuillet inter-vésico-prostatique.*
3. *Aponévrose du releveur de l'anus.*
4. *Lame sacro-recto-génito-pubienne.*
5. *Prostate.*
6. *Creux ischio-rectal.*
7. *Aponévrose du canal d'Alcook.*
8. *Aponévrose périnéale superficielle.*
9. *Veine périnéale superficielle.*
10. *Aponévrose périnéale moyenne.*
11. *Corps spongieux.*
11'. *Muscle bulbo-caverneux.*
12. *Cul-de-sac bulbaire de l'urètre.*
13. *Sphincter strié de l'urètre.*
14. *Muscle ischio-caverneux.*
15. *Corps caverneux.*
16. *Muscle droit interne.*
17. *Muscle grand adducteur.*
18. *Paquet V.N. honteux interne.*
19. *Branche ischio-pubienne.*
20. *Muscle obturateur externe.*
21. *Plexus veineux latéro-prostatique.*
22. *Muscle releveur de l'anus.*
23. *Muscle obturateur interne.*
24. *Nerf du releveur de l'anus.*
25. *Nerf obturateur.*
26. *Artère obturatrice.*
27. *Artère ombilicale.*
28. *Vessie.*
29. *Péritoine vésical.*

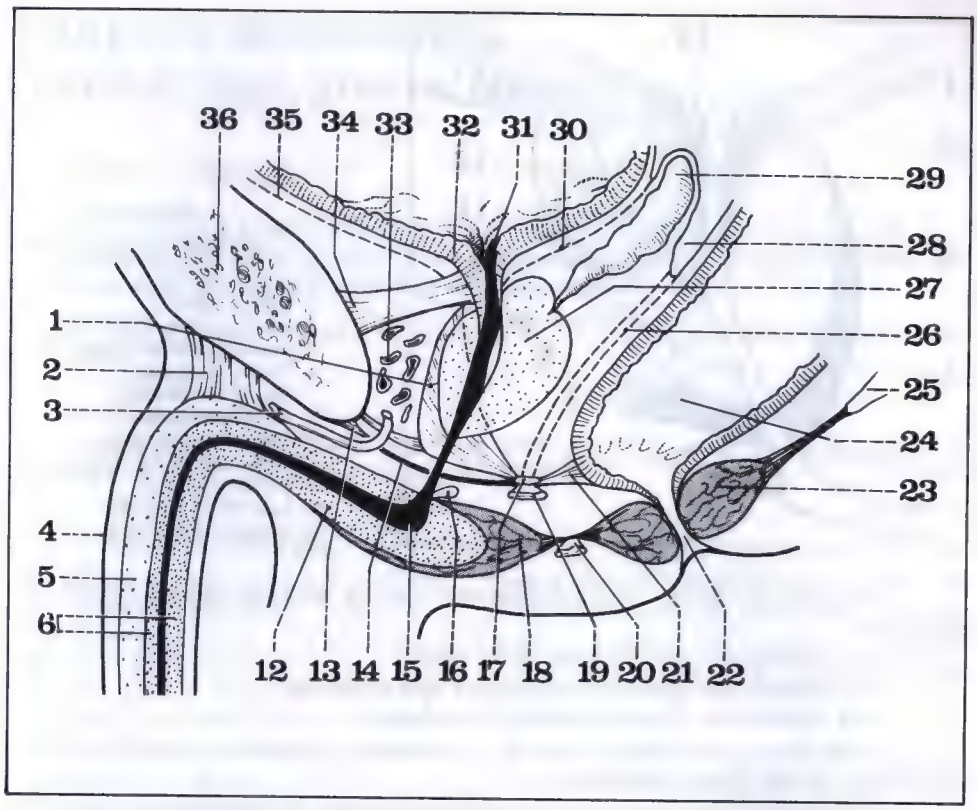

FIGURE 3

Coupe sagittale para-médiane du périnée chez l'homme.

1. *Sphincter externe de l'urètre.*
2. *Ligament suspenseur de la verge.*
3. *Veine dorsale profonde de la verge.*
4. *Peau de la verge.*
5. *Corps caverneux.*
6. *et 12. Corps spongieux.*
13. *Ligament arqué du pubis.*
14. *Ligament transverse du pelvis.*
15. *Cul-de-sac bulbaire de l'urètre.*
16. *Glande de Cowper.*
17. *Noyau fibreux central.*
18. *Muscle bulbo-caverneux.*
19. *Muscle transverse profond.*
20. *Muscle transverse superficiel.*
21. *Muscle recto-urétral.*
22. *Canal anal.*
23. *Sphincter anal.*
24. *Rectum pelvien.*
25. *Coccyx.*
26. *Aponévrose de Denonvilliers.*
27. *Prostate.*
28. *Cul-de-sac de Douglas.*
29. *Vésicule séminale.*
30. *Fascia inter-vésico-génital.*
31. *Col vésical.*
32. *Paroi vésicale.*
33. *Plexus veineux de Santorini.*
34. *Ligament pubo-vésical.*
35. *Feuillet pré-vésical.*
36. *Symphyse pubienne.*

Étude descriptive de la prostate

Impaire et médiane, la prostate (Prostata) englobe le carrefour des voies urinaires et des voies génitales (du mot grec prostates = protecteur, ou qui se tient devant) :

— *forme :* de la taille d'un marron d'Inde, elle réalise un petit cône aplati à sommet inférieur ; son *axe,* très oblique en bas et en avant, forme avec la verticale un angle aigu de 25° (Fig. 3 et 4)

On lui décrit 4 faces, une base et un sommet :

— face antérieure : plane et verticale,

— face postérieure : oblique, divisée en deux lobes par un sillon médian vertical ; accessible au toucher rectal, elle affecte la forme d'un « cœur de carte à jouer »

— faces latérales : convexes

— base (Basis Prostatae) : divisée en un versant antérieur, urétro-vésical, et un versant postérieur, génital

— sommet (Apex Prostatae) ou bec prostatique, arrondi, échancré en avant

— *consistance :* ferme et régulière, plus indurée chez les sujets âgés, facile à apprécier par le toucher rectal,

— *coloration :* gris blanchâtre

— *poids :* 20 à 25 g,

— *dimensions :* chez l'adulte,

hauteur = 30 mm ; largeur = 40 mm ; épaisseur (ant. post.) = 20 mm

— *situation :* dans la partie antérieure de la cavité pelvienne, entre :

la symphyse pubienne, en avant
le rectum pelvien, en arrière
la vessie, en haut
l'aponévrose périnéale moyenne, en bas
l'entonnoir des releveurs, de chaque côté

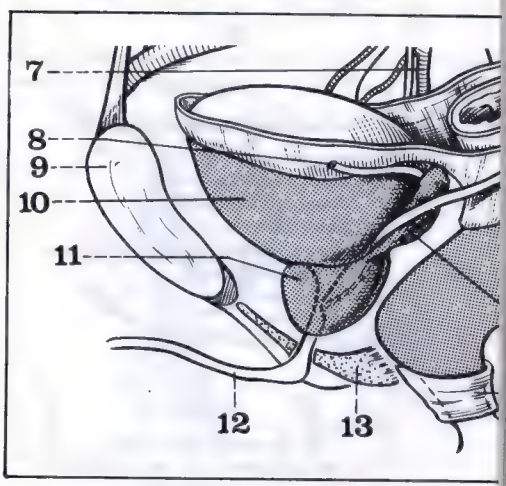

FIGURE 4

Vue latérale gauche du petit bassin chez l'homme.

7. *Artère génito-vésicale.*
8. *Canal déférent.*
9. *Symphyse pubienne.*
10. *Loge vésicale et vessie.*
11. *Prostate.*
12. *Urètre périnéal.*
13. *Muscle recto-urétral.*

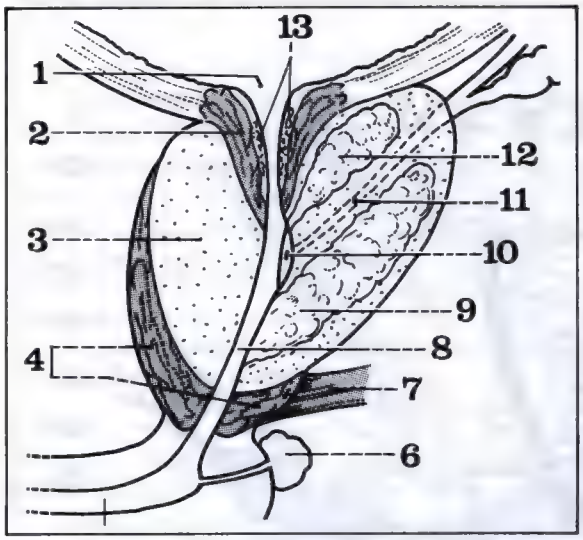

FIGURE 5

Coupe sagittale de la prostate.

1. *Col vésical.*
2. *Sphincter lisse.*
3. *Prostate (portion antérieure).*
4. *Sphincter strié de l'urètre.*
6. *Glande de Cowper.*
7. *Muscle recto-urétral.*
8. *Urètre prostatique.*
9. *Lobe rétro-spermatique.*
10. *Orifice du canal éjaculateur.*
11. *Canal éjaculateur.*
12. *Lobe pré-spermatique.*
13. *Glandes péri-urétrales.*

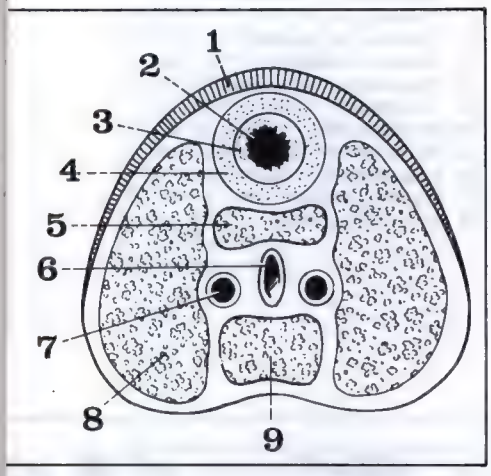

FIGURE 6

Coupe horizontale de la prostate.

1. *Sphincter strié.*
2. *Urètre prostatique.*
3. *Glandes péri-urétrales.*
4. *Sphincter lisse.*
5. *Lobe pré-spermatique (lobe médian).*
6. *Utricule prostatique.*
7. *Canal éjaculateur.*
8. *Lobe latéral.*
9. *Lobe rétro-spermatique.*

— *moyens de fixité :* particulièrement fixe, la prostate est maintenue en place par :

— son adhérence avec la base de la vessie,

— la traversée de l'urètre et des voies spermatiques,

— ses connexions avec les parois de sa loge,

— *structure :* une mince *capsule conjonctive* entoure un stroma fibro-musculaire, et des lobes glandulaires :

a) *Le stroma fibro-musculaire* forme deux noyaux, en avant et en arrière de l'urètre, constitués de fibres musculaires lisses et de tissu conjonctif. En partent plusieurs cloisons radiaires qui vont rejoindre la capsule et isolent des lobes.

b) *Les lobes glandulaires* sont formés par 30 à 40 glandes prostatiques disposées en deux groupes : (Fig. 5 et 6)

— central : ou périurétral, développé entre l'urètre et le sphincter lisse de la vessie,

— périphérique : dont les canaux excréteurs se jettent dans la paroi postérieure de l'urètre.

Ces glandes s'organisent en trois lobes principaux :

— latéraux : les plus volumineux, entourant en fer à cheval les canaux éjaculateurs et l'urètre,

— médian : ou lobe préspermatique, enfoncé entre l'urètre et les canaux éjaculateurs ; le sphincter lisse s'insinue dans le lobe et en isole les glandes périurétrales dont la dégénérescence constitue « l'hypertrophie prostatique » qui refoule à la périphérie les canaux éjaculateurs et la prostate. (Fig. 7)

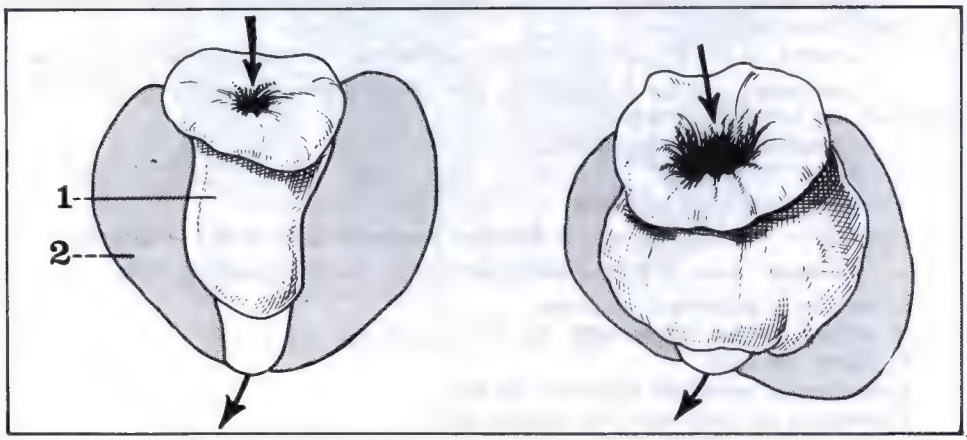

FIGURE 7

Évolution anatomique de « l'hypertrophie prostatique » par adénome (d'après Mac Neal).

1. *Glandes péri-urétrales formant un manchon qui entoure l'urètre entre la vessie et le veru montanum.*
2. *Glande prostatique.*

A gauche : début de la maladie.
A droite : le développement exagéré des glandes péri-urétrales repousse la glande prostatique qui les entoure.
Les flèches indiquent le trajet de l'urètre prostatique.

Rapports intrinsèques (dans la loge prostatique)

DANS LA PROSTATE

a) L'URÈTRE PROSTATIQUE (Pars prostatica Urethra Masculina) (Fig. 8) : il traverse la prostate de haut en bas, suivant une direction presque verticale, qui réalise un angle de 15 à 20° avec l'axe de la prostate (Fig. 5) :

— *forme :* fente concave en arrière, en raison du relief postérieur du veru montanum

— *dimensions :*

— longueur : 25 à 30 mm

— calibre : 12 à 15 mm, avec une dilatation à l'union 1/3 supérieur 2/3 inférieurs, le *sinus prostatique* (Sinus Prostaticus).

— *Rapports :*

1) **Les parois du canal :** (Fig. 9 et 10)

à la paroi antérieure, lisse et verticale, s'oppose la paroi postérieure, soulevée par une saillie longitudinale médiane, le *veru montanum* ou colliculus séminal (Colliculus Seminalis). De constitution érectile, ce relief est long de 15 mm, et large de 3 mm ; il assure, par sa turgescence, l'impossibilité de la miction pendant l'érection ; large et saillant à sa partie moyenne ou corps, il s'effile à ses deux extrémités : (en latin, veru montanum = clôture élevée).

— *le corps du veru* présente sur la ligne médiane l'orifice de l'utricule prostatique, et, de part et d'autre, les orifices des canaux éjaculateurs ; la saillie du veru détermine sur la paroi postérieure de l'urètre deux gouttières latérales dans lesquelles s'ouvrent les canaux des glandes prostatiques (3 à 8 orifices de chaque côté)

— *l'extrémité supérieure* se prolonge dans le col vésical par deux *freins* qui encadrent le sommet du trigone, et limitent entre eux la fossette prostatique où s'ouvrent les orifices des glandes périurétrales (Fig. 9) ;

— *l'extrémité inférieure* se termine par un pli vertical, la crête urétrale (Crista Urethralis) qui descend jusqu'à l'urètre membraneux.

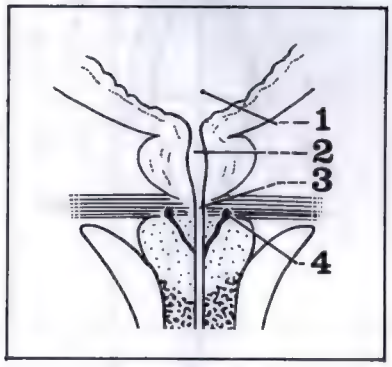

FIGURE 8

Coupe frontale de l'urètre prostatique

1. *Vessie.*
2. *Sinus prostatique.*
3. *Urètre membraneux.*
4. *Glande de Cowper.*

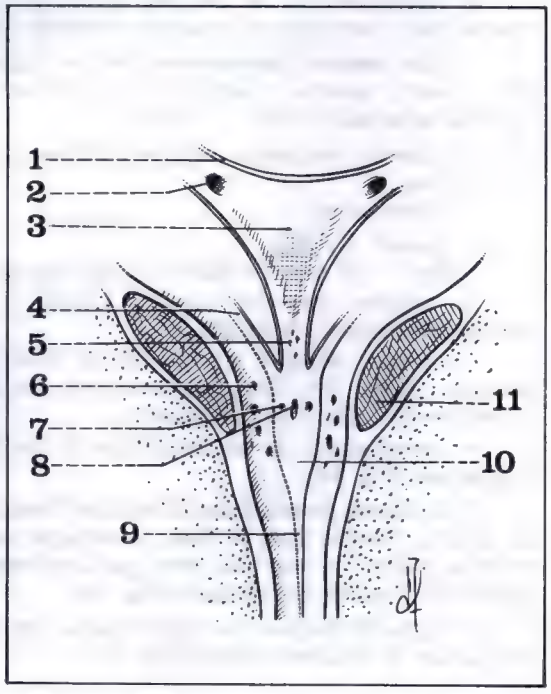

FIGURE 9

Paroi postérieure de l'urètre prostatique (coupe frontale).

1. *Fibres inter-urétériques.*
2. *Méat urétéral.*
3. *Trigone de Lieutaud.*
4. *Frein du veru montanum.*
5. *Orifices des glandes péri-urétrales.*
6. *Orifices des glandes périphériques.*
7. *Orifice du canal éjaculateur droit.*
8. *Orifice de l'utricule prostatique.*
9. *Crête urétrale.*
10. *Veru montanum.*
11. *Sphincter lisse.*

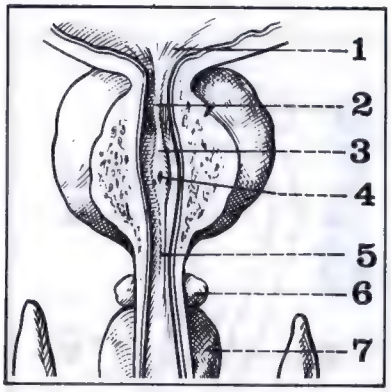

FIGURE 10

Coupe frontale de l'urètre prostatique.

1. *Col vésical.*
2. *Extrémité supérieure du veru montanum.*
3. *Corps du veru montanum.*
4. *Utricule prostatique.*
5. *Crête urétrale.*
6. *Glande de Cowper.*
7. *Bulbe du corps spongieux.*

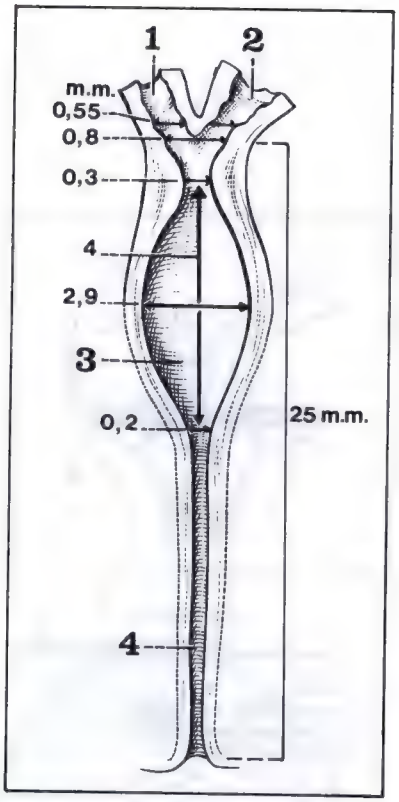

FIGURE 11

Coupe du canal éjaculateur (avec dimensions en millimètres).

1. *Canal déférent.*
2. *Col de la vésicule séminale.*
3. *Sinus éjaculateur.*
4. *Canal éjaculateur.*

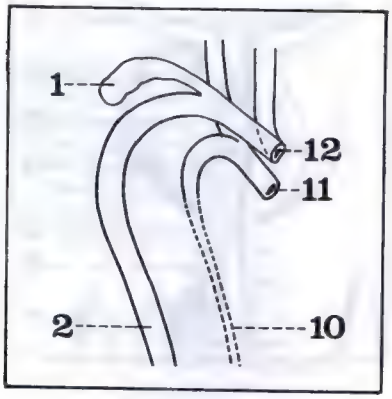

FIGURE 13

Evolution des canaux de Wolff et de Muller chez le fœtus mâle

1. *Vésicule séminale.*
2. *Canal déférent (canal de Wolff).*
10. *Canal de Muller atrophié.*
11. *Utricule prostatique.*
12. *Canal éjaculateur.*

2) **Autour du canal :** (Fig. 12)

le *sphincter lisse de l'urètre,* haut de 10 mm, est un anneau musculaire qui se continue en haut avec les fibres circulaires de la vessie, et s'enfonce en bas dans les glandes prostatiques dont il isole, entre lui et le canal urétral, les glandes périurétrales, surtout développées en arrière.

3) **Autour du sphincter lisse :**

la prostate se dispose en fer à cheval à concavité antérieure qui embrasse le sphincter et l'urètre :

— dans la moitié supérieure de la prostate : la plus grande partie de la glande est postérieure et latérale,

— dans la moitié inférieure : l'urètre est entouré d'un tissu glandulaire circulaire, aussi épais en avant qu'en arrière.

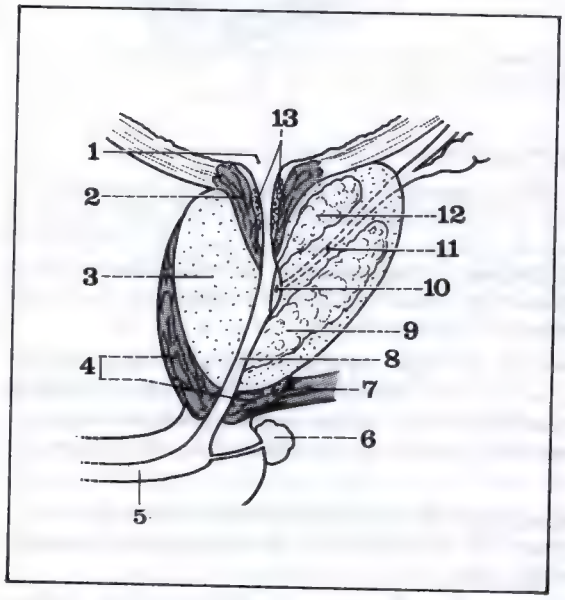

FIGURE 12

Coupe sagittale de la prostate.

1. *Col vésical.*
2. *Sphincter lisse.*
3. *Prostate (portion antérieure).*
4. *Sphincter strié de l'urètre.*
5. *Urètre spongieux.*
6. *Glande de Cowper.*
7. *Muscle recto-urétral.*
8. *Urètre prostatique.*
9. *Lobe rétro-spermatique.*
10. *Orifice du canal éjaculateur.*
11. *Canal éjaculateur.*
12. *Lobe pré-spermatique.*
13. *Glandes péri-urétrales.*

b) LES VOIES GENITALES (Fig. 15)

A l'intérieur de la prostate, descendent les deux canaux éjaculateurs, de chaque côté d'un petit diverticule, l'utricule prostatique :

1) **Les canaux éjaculateurs** (Ductus Ejaculatorius), au nombre de deux, l'un droit, l'autre gauche, résultent de la réunion du canal déférent et du col de la vésicule séminale : (Fig. 11 et 14)

— *forme :* en cône à sommet inférieur, en raison de son calibre dégressif de haut en bas

— *dimensions :*

longueur : 25 mm

calibre : 1,5 mm en haut, 0,5 mm en bas

— *origine :* par une extrémité évasée, le *sinus éjaculateur* qui fait suite à la jonction déférento-vésiculaire,

— *trajet :* oblique en bas et en avant, tout de suite à l'intérieur de la prostate, entre les lobes latéraux et le lobe médian, au sein d'un tissu « caverneux » très riche en veines ;

— *terminaison :* de part et d'autre de l'orifice de l'utricule, sur le corps du veru montanum (Fig. 14).

2) **L'utricule prostatique** (Utriculus Prostaticus) est une petite cavité, profonde de 10 mm, creusée dans le tissu prostatique, entre les canaux éjaculateurs, et s'ouvrant au milieu du corps du veru, par une fente allongée de 3 mm qu'encadrent les orifices des canaux éjaculateurs (Fig. 14).

On l'appelle parfois le « vagin mâle », car il représente le reliquat chez l'homme des canaux de Müller* accolés (Fig. 13).

* MÜLLER Johannes Peter (1801-1858) - Professeur d'anatomie et de physiologie à Berlin.

AUTOUR DE LA PROSTATE

a) LE SPHINCTER STRIÉ DE L'URÈTRE n'est un anneau complet qu'au niveau de l'urètre membraneux et du sommet de la prostate ; plus haut, le développement secondaire de la glande l'a fait éclater en arrière, le transformant en une mince lame musculaire pré-prostatique ; par opposition au sphincter lisse, qui est automatique, il est doué d'une motricité volontaire, permettant l'occlusion vésicale soit pour retenir la miction, soit pour interrompre une miction déjà commencée (Fig. 14 et 16).

b) LES VEINES PÉRIPROSTATIQUES constituent de gros courants qui circulent dans l'épaisseur des parois de la loge, sous forme de plexus latéro-prostatiques, du plexus de Santorini, en avant, jusqu'aux veines honteuses internes, en arrière (Fig. 27).

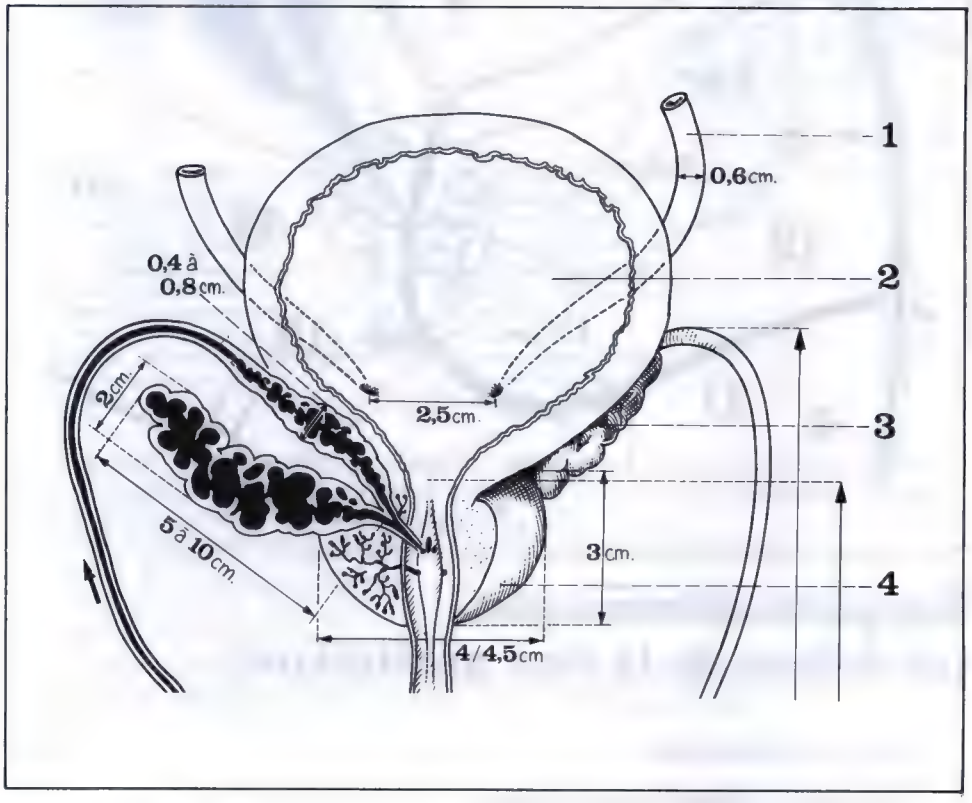

FIGURE 15

Coupe frontale des voies génitales chez l'homme (d'après Dickinson).

1. *Uretère pelvien.*
2. *Vessie.*
3. *Vésicule séminale.*
4. *Prostate.*

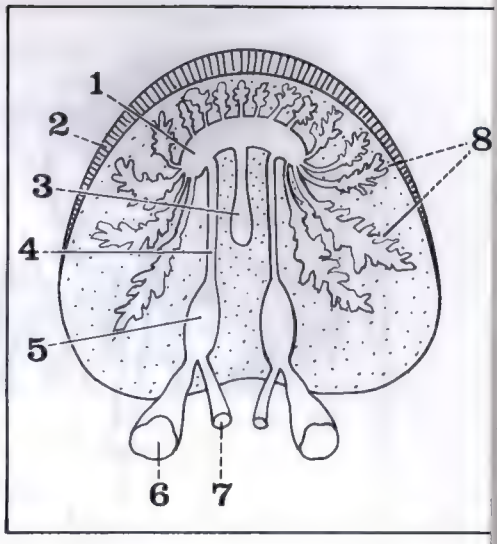

FIGURE 14

Coupe oblique de la prostate passant par les voies génitales.

1. *Urètre prostatique.*
2. *Sphincter strié.*
3. *Utricule prostatique.*
4. *Canal éjaculateur.*
5. *Sinus éjaculateur.*
6. *Vésicule séminale.*
7. *Canal déférent.*
8. *Canaux excrétoires périphériques.*

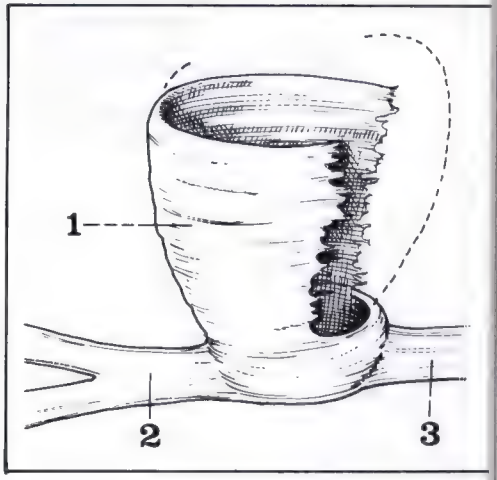

FIGURE 16

Le sphincter strié de l'urètre (vue latérale gauche).

1. *Sphincter strié.*
2. *Ligament transverse du pelvis.*
3. *Muscle recto-urétral.*

FIGURE 17

Les voies génitales et l'urètre chez l'homme. Vue de profil (d'après Dickinson).

2. Méat urétéral.
3. Vessie.
4. Canal déférent.
11. Urètre.
12. Symphyse pubienne.
13. Glande de Cowper.
14. Prostate.
15. Vésicule séminale.

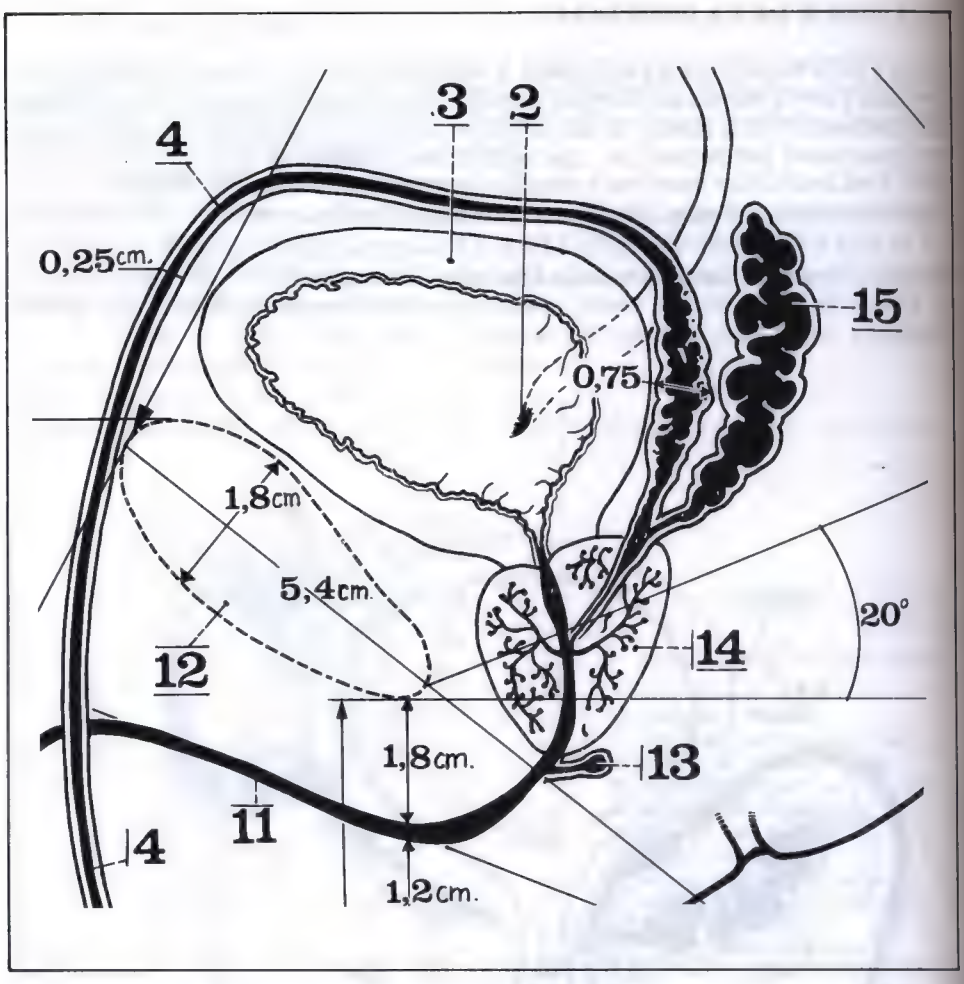

Rapports extrinsèques (en dehors de la loge prostatique)

FACE ANTÉRIEURE

Elle répond à **l'espace pré-prostatique.**

a) LIMITES (Fig. 17 et 18)

— en arrière : la lame pré-prostatique

— en avant : le tiers inférieur de la symphyse pubienne et de la surface angulaire du pubis,

— en haut : les ligaments pubo-vésicaux (Lig. Puboprostaticum), un médian et deux latéraux, laissent entre eux des fentes qui permettent une communication avec l'espace pré-vésical de Retzius

— en bas : l'aponévrose périnéale moyenne, dont seul le feuillet inférieur est important, avec, d'avant en arrière, le ligament arqué sous-pubien, et le ligament transverse du pelvis,

— latéralement : la portion antérieure des lames de Delbet.

b) CONTENU

Avant tout vasculaire, l'espace pré-prostatique contient des artères et des veines noyées dans du tissu graisseux :

— *artères :* issues des honteuses internes (vésicales antérieures, graisseuses pré-vésicales, rétro-symphysaire) et anastomosées avec les obturatrices ; (Fig. 19)

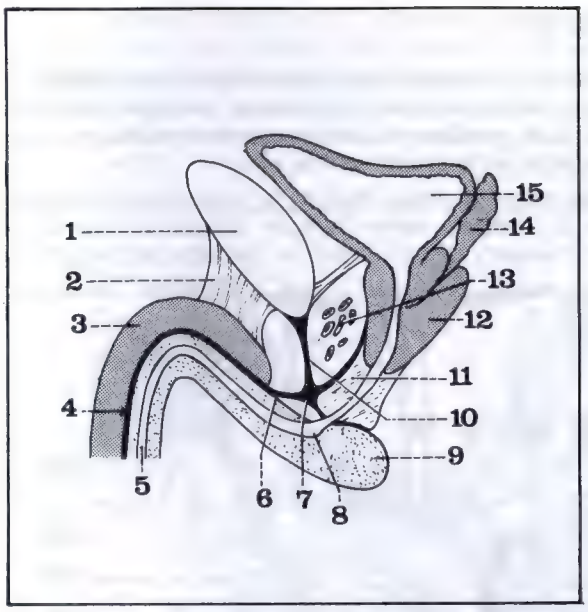

FIGURE 18

La racine de la verge (coupe sagittale) (d'après Rouvière).

1. *Symphyse pubienne.*
2. *Ligament suspenseur de la verge.*
3. *Corps caverneux.*
4. *Feuillet inférieur de l'albuginée des corps caverneux.*
5. *Urètre spongieux.*
6. *Lame sus-urétrale.*
7. *Ligament transverse du pelvis.*
8. *Cul-de-sac bulbaire.*
9. *Bulbe du corps spongieux.*
10. *Ligament arqué du pubis.*
11. *Sphincter strié.*
12. *Prostate.*
13. *Veines pré-prostatiques.*
14. *Vésicule séminale.*
15. *Vessie.*

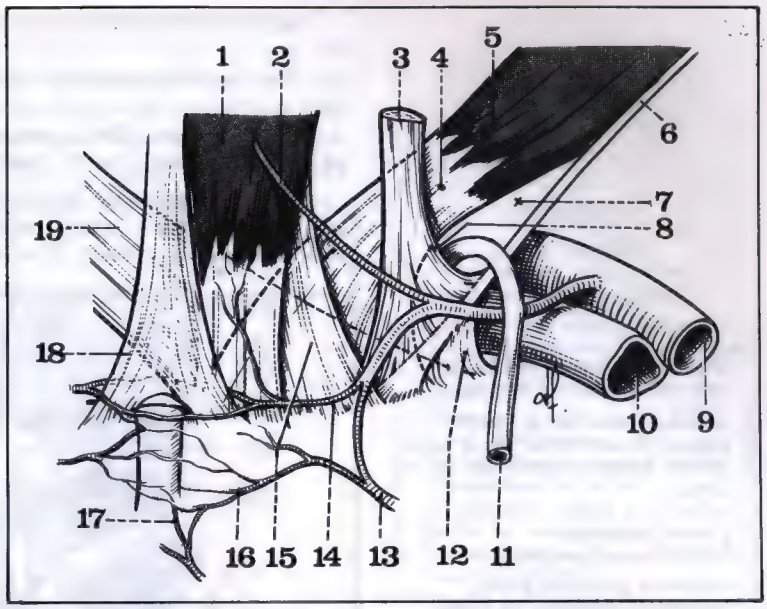

FIGURE 19

Vue postérieure de la région rétro-symphysaire (côté droit).

1. *Muscle grand droit de l'abdomen.*
2. *Artère épigastrique.*
3. *Ligament de Hesselbach.*
4. *Tendon conjoint.*
5. *Muscles petit oblique et transverse.*
6. *Arcade crurale (ligament inguinal).*
7. *Canal inguinal.*
8. *Pli falciforme.*
9. *Artère iliaque externe.*
10. *Veine iliaque externe.*
11. *Canal déférent.*
12. *Ligament de Gimbernat.*
13. *Artère obturatrice.*
14. *Rameau sus-pubien de l'épigastrique.*
15. *Ligament de Henle*
16. *Rameau rétro-pubien de l'obturatrice.*
17. *Artère rétro-symphysaire de la honteuse interne.*
18. *Ligament sus-pubien.*
19. *Pilier postérieur.*

— *veines :* beaucoup plus développées, dangereuses lors de la chirurgie prostatique ; l'ensemble constitue le *plexus de Santorini** (Pl. Venosus Prostaticus) qui peut se décomposer en deux « deltas » veineux (Fig. 20) :

— l'un horizontal, sus-urétral, formé par la bifurcation de la dorsale profonde de la verge en deux honteuses internes,

— l'autre vertical, pré-cervico-vésical, formé par les veines vésicales antérieures qui se jettent dans les honteuses internes.

Pour les modernes, ce plexus de Santorini est d'ailleurs beaucoup plus situé dans la lame pré-prostatique que dans l'espace pré-prostatique lui-même.

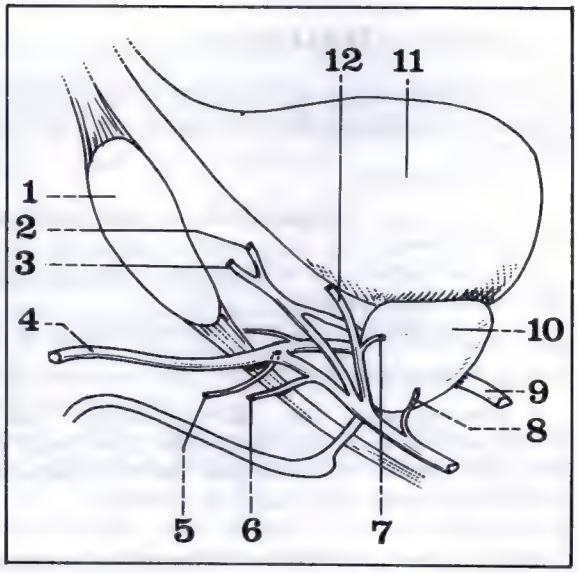

FIGURE 20

Le plexus veineux de Santorini (vue latérale gauche).

1. *Symphyse pubienne.*
2. *Veine graisseuse.*
3. *Veine rétro-symphysaire.*
4. *Veine dorsale profonde de la verge.*
5. *Veine spongieuse.*
6. *Veine caverneuse.*
7. *Veine prostatique.*
8. *Branche anastomotique.*
9. *Veine honteuse interne droite.*
10. *Prostate.*
11. *Vessie.*
12. *Veine vésicale antérieure.*

* SANTORINI (cf. page 2238).

FACE POSTÉRIEURE (Fig. 21)

Par l'intermédiaire de l'*aponévrose péritonéale* de Denonvilliers, elle répond à la face antérieure du *rectum pelvien,* oblique en bas et en avant, jusqu'au coude ou « cap » du rectum, fixé au sommet de la prostate et au bord postérieur de l'aponévrose périnéale moyenne par le petit muscle recto-urétral de Roux*.

Cette aponévrose est clivable entre ses deux feuillets, et la section du muscle recto-urétral, au contact même de l'urètre, ouvre l'*espace décollable inter-recto-prostatique,* avasculaire (Proust et Gosset), très utile dans la chirurgie du rectum.

FIGURE 21

Coupe sagittale para-médiane du périnée chez l'homme.

1. *Sphincter externe de l'urètre.*
2. *Ligament suspenseur de la verge.*
3. *Veine dorsale profonde de la verge.*
4. *Peau de la verge.*
5. *Corps caverneux.*
6. *et 12. Corps spongieux.*
13. *Ligament arqué du pubis.*
14. *Ligament transverse du pelvis.*
15. *Cul-de-sac bulbaire de l'urètre.*
16. *Glande de Cowper.*
17. *Noyaux fibreux central du périnée.*
18. *Muscle bulbo-caverneux.*
19. *Muscle transverse profond du périnée.*
20. *Muscle transverse superficiel.*
21. *Muscle recto-urétral.*
22. *Canal anal.*
23. *Sphincter anal.*
24. *Rectum pelvien.*
25. *Coccyx.*
26. *Fascia inter-génito-rectal (aponévrose de Denonvilliers).*
27. *Prostate.*
28. *Cul-de-sac de Douglas.*
29. *Vésicule séminale.*
30. *Fascia inter-vésico-génital.*
31. *Col vésical.*
32. *Paroi vésicale.*
33. *Plexus veineux de Santorini.*
34. *Ligament pubo-vésical (faisceau médian).*
35. *Feuillet pré-vésical.*
36. *Symphyse pubienne.*

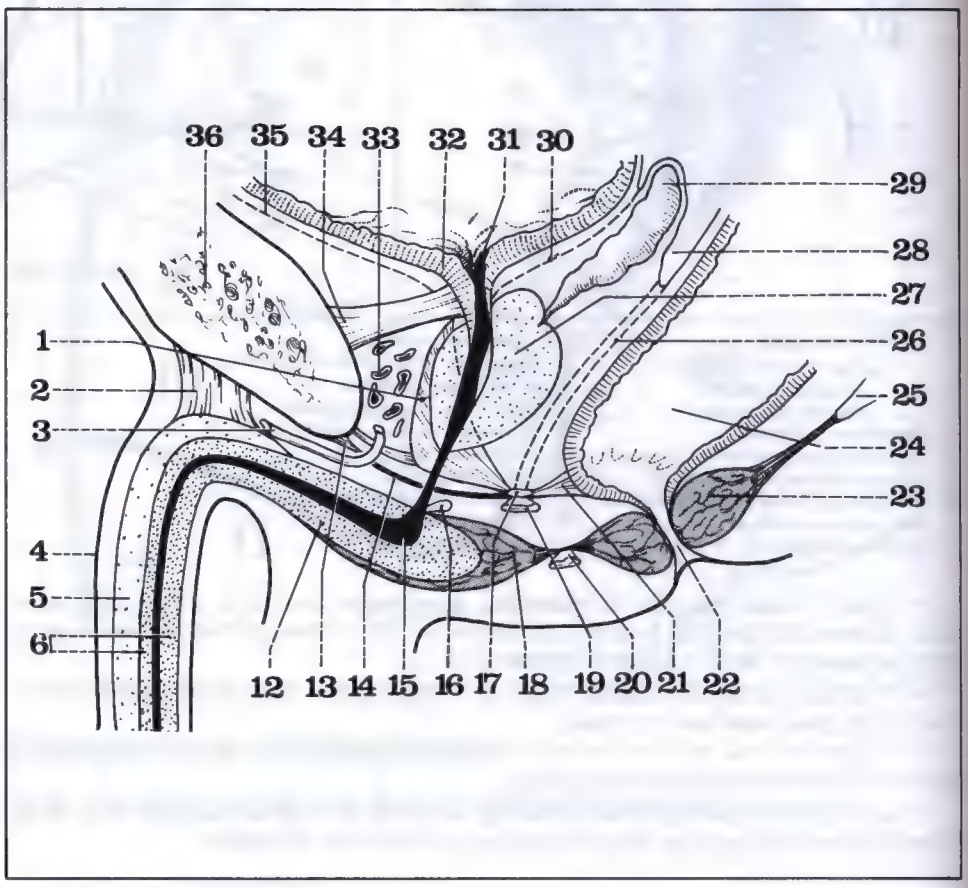

FACES LATÉRALES (Fig. 22)

Enfoncée comme un coin dans l'entonnoir des releveurs, la prostate en est proche en bas, mais séparée plus haut par l'*espace latéro-prostatique,* triangulaire à sommet inférieur.

a) LIMITES

— en haut : l'espace latéro-vésical, et la partie inférieure de l'espace pelvi-sous-péritonéal,

— en dehors : le releveur de l'anus, qui le sépare du prolongement antérieur de la fosse ischio-rectale,

— en dedans : la lame sacro-pubienne de Delbet.

b) CONTENU

Contrairement aux idées anciennes, cet espace est virtuel, entièrement avasculaire, et peut être facilement clivé jusqu'à l'aponévrose périnéale moyenne. De cette façon, les vaisseaux latéro-prostatiques sont placés en réalité dans l'épaisseur même de la lame de Delbet :

* ROUX Caesar (1857-1934) - Professeur de chirurgie et de gynécologie à Lausanne.

— *artères :* rameaux de la branche prostatique de la vésico-prostatique,

— *veines :* gros plexus latéro-prostatique, séparé du plexus latéro-vésical par le mince feuillet inter-vésico-prostatique, et réalisant le courant veineux inférieur du fond du pelvis, qui gagne la honteuse interne

— *lymphatiques :* présentant quelques nodules ganglionnaires

— *nerfs :* issus du plexus hypogastrique inférieur.

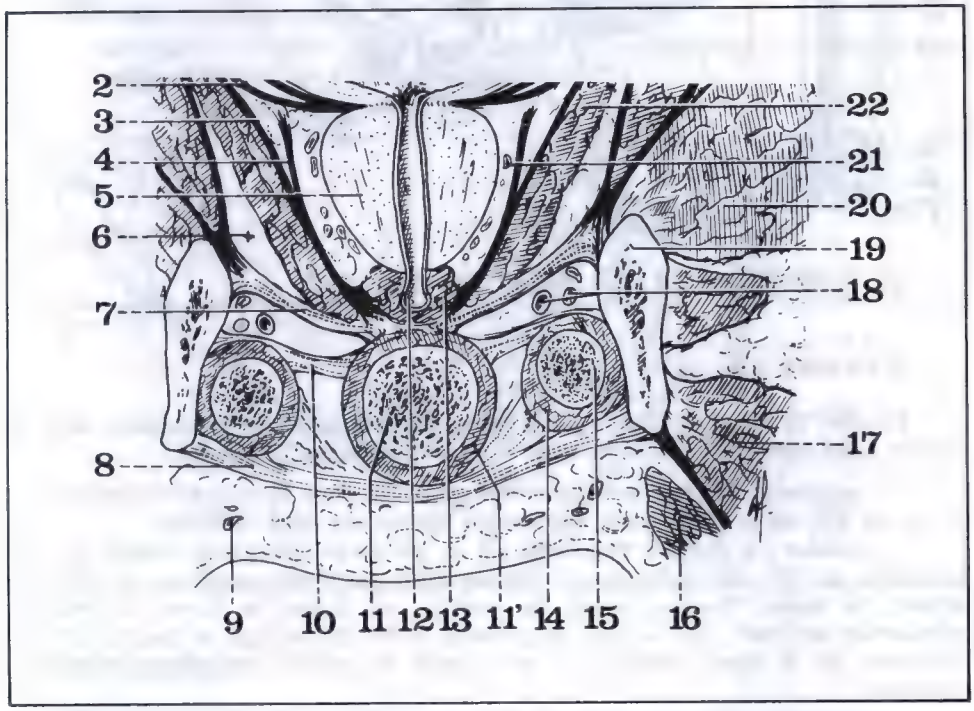

FIGURE 22

Coupe frontale de la loge prostatique (d'après Testut et Jacob).

2. *Feuillet inter-vésico-prostatique.*
3. *Aponévrose du releveur de l'anus.*
4. *Lame sacro-recto-génito-pubienne.*
5. *Prostate.*
6. *Creux ischio-rectal.*
7. *Aponévrose du canal d'Alcook.*
8. *Aponévrose périnéale superficielle.*
9. *Veine périnéale superficielle.*
10. *Aponévrose périnéale moyenne.*
11. *Corps spongieux.*
11'. *Muscle bulbo-caverneux.*
12. *Cul-de-sac bulbaire de l'urètre.*
13. *Sphincter strié de l'urètre.*
14. *Muscle ischio-caverneux.*
15. *Corps caverneux.*
16. *Muscle droit interne.*
17. *Muscle grand adducteur.*
18. *Paquet V.N. honteux interne.*
19. *Branche ischio-pubienne.*
20. *Muscle obturateur externe.*
21. *Plexus veineux latéro-prostatique*
22. *Muscle releveur de l'anus.*

BASE

De forme quadrilatère, elle présente trois segments (Fig. 21 et 23) :

a) ANTERIEUR : urétral

Pénétré par le sphincter lisse de l'urètre, il répond à la cavité vésicale dont les glandes péri-urétrales sont très proches, seulement séparées par l'épaisseur de la muqueuse du col de la vessie.

b) MOYEN : inter-urétéral

Le relief du lobe médian est au contact de la vessie, et forme en avant des canaux éjaculateurs une commissure pré-spermatique ; dans les cas pathologiques, le lobe médian s'hypertrophie et repousse le trigone vésical, jusqu'à proximité des orifices urétéraux, créant ainsi en avant de la barre inter-urétérale un véritable « bas-fond » vésical où stagne l'urine (résidu post-mictionnel).

c) POSTERIEUR : vésiculo-déférentiel

Nettement différent, il forme une tranchée transversale limitée :

— en avant : par la commissure pré-spermatique,

— en arrière : par la commissure postérieure, rétro-spermatique.

Au fond de cette fossette sont creusés de chaque côté les orifices du canal déférent et du col de la vésicule séminale qui se réunissent plus bas pour constituer le canal éjaculateur, intra-prostatique.

Aux angles postéro-supérieurs de la base, arrive le *pédicule vésico-prostatique,* qui se bifurque à angle aigu en ses deux branches : vésicale inférieure + prostatique

Plus à distance, le cul-de-sac de Douglas reste éloigné de la base prostatique de 15 à 20 mm.

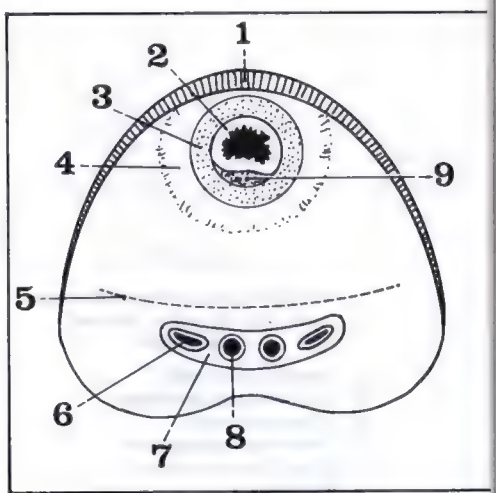

FIGURE 23

Vue supérieure de la base de la prostate.

1. *Sphincter strié.*
2. *Urètre.*
3. *Sphincter lisse.*
4. *Zone d'adhérence vésicale.*
5. *Saillie de la commissure pré-spermatique.*
6. *Vésicule séminale.*
7. *Sillon transverse.*
8. *Canal déférent.*
9. *Glandes péri-urétrales.*

FIGURE 24

Coupe sagittale para-médiane du périnée chez l'homme (d'après Rouvière).

8. *Ligament suspenseur de la verge.*
9. *Espace pré-vésical.*
10. *Veines pré-prostatiques (plexus de Santorini).*
11. *Veine dorsale profonde de la verge.*
12. *Corps caverneux.*
13. *Corps spongieux.*
14. *Urètre pénien.*
15. *Gland.*
16. *Fosse naviculaire.*
17. *Prépuce.*
18. *Urètre spongieux.*
19. *Aponévrose périnéale moyenne.*
20. *Bulbe du corps spongieux.*
21. *Cloison des bourses.*
22. *Glande de Cowper.*
23. *Prostate.*
24. *Canal éjaculateur.*
25. *Sphincter anal.*
26. *Anus.*
27. *Vésicule séminale.*
28. *Aponévrose de Denonvilliers.*
29. *Ampoule rectale.*
30. *Coccyx.*
31. *Cul-de-sac de Douglas.*
32. *Glande coccygienne de Luschka.*

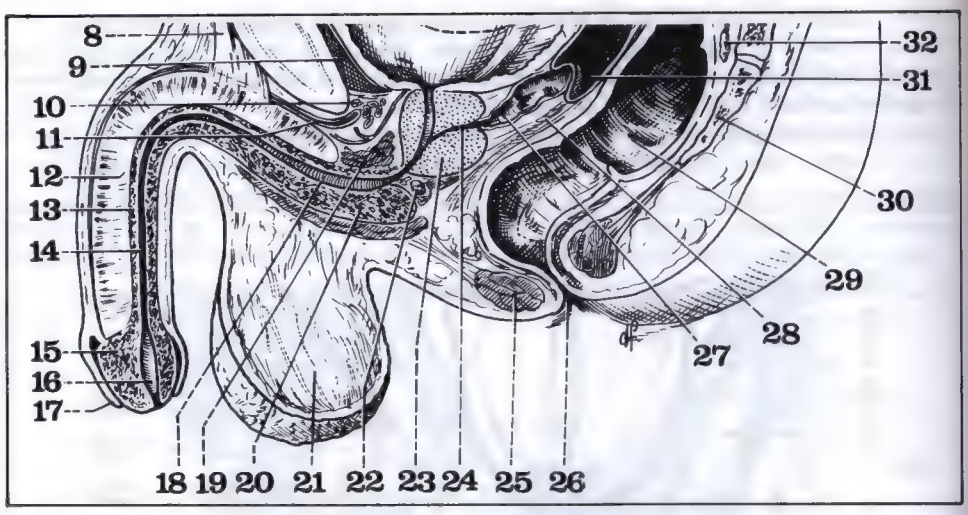

SOMMET (Fig. 24)

Entouré de façon circulaire par le sphincter strié, le bec de la prostate, taillé en bec de flûte, donne issue à l'urètre par sa paroi antérieure ; il répond :

— *en avant :* au ligament transverse du pelvis, et à la symphyse pubienne, à 2 cm, un peu au-dessous d'une horizontale rasant son bord inférieur,

— *en bas :* à l'urètre membraneux, et au corps spongieux, séparé par un intervalle de 15 mm qu'occupent l'aponévrose périnéale moyenne, et, plus en arrière, le noyau fibreux central du périnée sur lequel se fixent les muscles transverses profonds ; sur la peau du périnée, le bec prostatique se projette un peu en avant de la ligne transversale qui sépare le périnée antérieur du périnée postérieur

— *en arrière :* au coude du rectum, et, au-dessous du muscle recto-urétral, au bulbe du corps spongieux, qui se projette nettement en arrière du bec prostatique.

FIGURE 25

Les artères de la vessie et du rectum (d'après Monod et Duhamel) vue latérale.

1. *Symphyse pubienne.*
2. *Artère vésicale antérieure.*
3. *Artère graisseuse.*
4. *Artère rétro-symphysaire.*
5. *Artère honteuse interne.*
6. *Prostate.*
7. *Vésicule séminale.*
8. *Sphincter anal.*
9. *Ampoule rectale.*
10. *Artère hémorroïdale moyenne.*
11. *Artère vésico-prostatique.*
12. *Uretère.*
13. *Artère vésiculo-déférentielle.*
14. *Branche droite postérieure de l'hémorroïdale supérieure.*
15. *Branche gauche antérieure de l'hémorroïdale supérieure.*
16. *Artère sacrée moyenne.*
17. *Artère mésentérique inférieure.*
18. *Artère ombilicale.*
19. *Canal déférent gauche.*
20. *Vessie.*

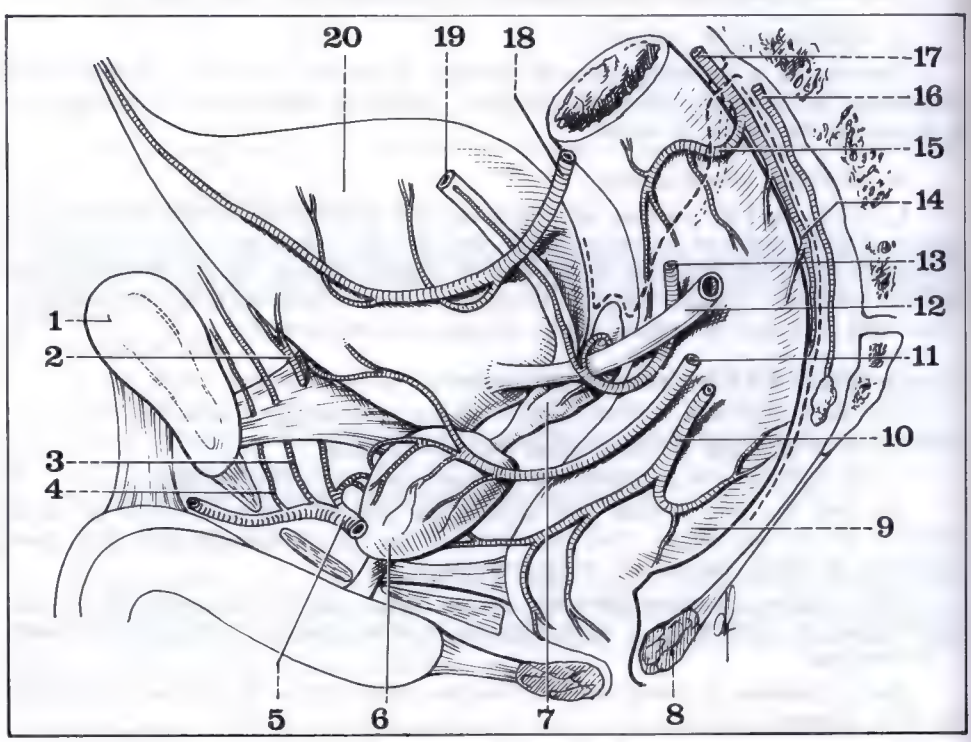

Vascularisation et innervation

ARTÈRES (Fig. 25 et 26)

— la branche prostatique de la vésico-prostatique,
— quelques rameaux de l'artère hémorroïdale moyenne.

Ces artères se divisent en :

— rameaux de 1er ordre : intra-capsulaires, à trajet horizontal et descendant,
— rameaux de 2e ordre : intra-glandulaires.

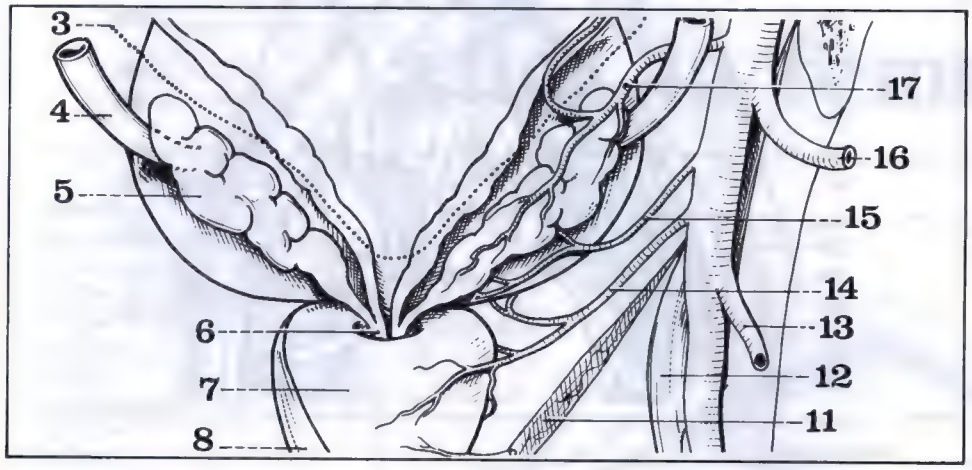

FIGURE 26

Vue postérieure de la loge génitale chez l'homme.

3. Ligne de réflexion du péritoine.
4. Uretère gauche.
5. Vésicule séminale gauche.
6. Canal éjaculateur.
7. Prostate.
8. Sphincter strié.
11. Muscle releveur de l'anus.
12. Muscle obturateur interne.
13. Artère ischiatique.
14. Artère vésico-prostatique.
15. Artère vésicale inférieure.
16. Artère fessière.
17. Artère vésiculo-déférentielle.

VEINES (Fig. 27)

Elles se jettent dans le volumineux plexus latéro-prostatique, où aboutissent les veines de l'urètre et le plexus de Santorini ; deux courants veineux rejoignent la veine iliaque interne :

— l'un supérieur, pour la base prostatique, qui se draine dans la veine vésicale,
— l'autre inférieur, pour les faces latérales, qui se draine dans la veine honteuse interne.

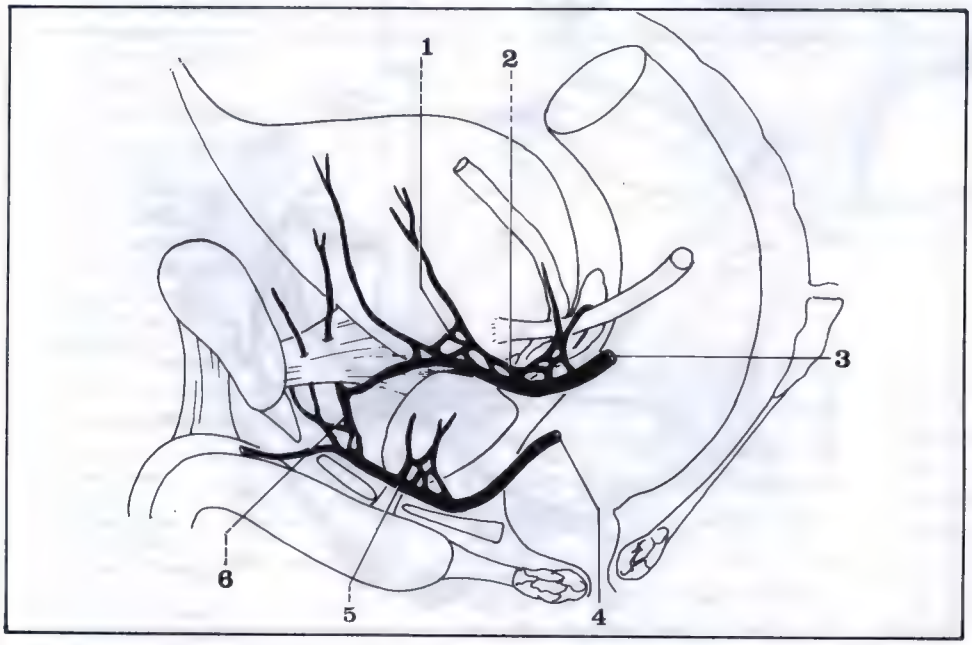

FIGURE 27

Les courants veineux du pelvis chez l'homme (vue latérale gauche).

1. Plexus vésical.
2. Plexus séminal.
3. Veine vésicale.
4. Veine honteuse interne.
5. Plexus prostatique.
6. Plexus de Santorini.

FIGURE 28

Les lymphatiques du pelvis chez l'homme.

3. *Nerf pré-sacré.*
4. *Artère iliaque primitive.*
5. *Cinquième ganglion du sympathique lombaire.*
6. *Sympathique pelvien.*
7. *Artère ilio-lombaire.*
8. *Artère iliaque interne.*
9. *Artère sacrée latérale.*
10. *Tronc antérieur de l'iliaque interne.*
11. *Artère vésiculo-déférentielle.*
12. *Artère prostatique.*
13. *Artère hémorroïdale moyenne.*
14. *Artère vésicale inférieure.*
15. *Veine obturatrice.*
16. *Vaisseaux iliaques externes.*
23. *Lymphatiques vésicaux.*
24. *Muscle psoas.*
25. *Ganglions iliaques externes et internes.*
26. *Ganglion de Mondor.*
27. *Artère mésentérique inférieure.*
28. *Ganglions iliaques primitifs.*
29. *Ganglion du promontoire.*
30. *Ganglion latéro-aortique gauche.*

LYMPHATIQUES (Fig. 28)

Accompagnant les vaisseaux, ils se rendent à quatre groupes ganglionnaires :

– ganglions pré-vésicaux : pour la face antérieure,

– ganglions iliaques externes : pour la base et la partie haute de la face postérieure,

– ganglions iliaques internes : pour la face antérieure et les faces latérales,

– ganglions sacrés latéraux et du promontoire : pour la face postérieure.

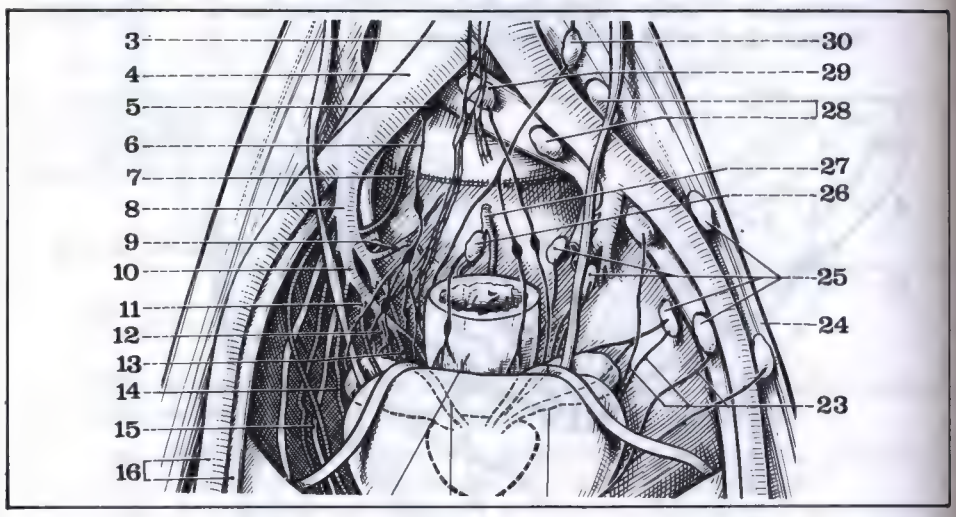

NERFS (Fig. 29)

Deux sources :

– surtout du *ganglion hypogastrique,* par 4 à 5 filets qui constituent sur les faces latérales le plexus prostatique d'origine sympathique ;

– accessoirement des *nerfs viscéraux du plexus sacré* (S3 et S4) qui apportent l'innervation para-sympathique.

Ces nerfs permettent :

d'une part la *sécrétion glandulaire,* surtout importante pendant le coït, constituée par un liquide alcalin qui dilue le sperme ;

d'autre part, la contraction des fibres musculaires qui chasse le liquide prostatique dans l'urètre.

FIGURE 29

Vue latérale du plexus hypogastrique chez l'homme (d'après Monod et Duhamel).

1. *Vessie.*
2. *Nerfs vésicaux.*
3. *Symphyse pubienne.*
4. *Espace pré-vésical.*
5. *Ligaments pubo-vésicaux.*
6. *Ligaments suspenseurs de la verge.*
7. *Loge pré-prostatique.*
8. *Aponévrose périnéale moyenne.*
9. *Rameaux péniens.*
10. *Rameaux bulbaires.*
11. *Muscle recto-urétral.*
12. *Nerf prostatique.*
13. *Nerf caverneux.*
14. *Sphincter anal.*
15. *Nerfs hémorroïdaux moyens.*
16. *Plexus hémorroïdal inférieur.*
17. *Ampoule rectale.*
18. *Nerf érecteur d'Eckhard.*
19. *Anastomose entre les nerfs pré-sacrés et le plexus hémorroïdal supérieur.*
20. *Branche gauche du nerf pré-sacré.*
21. *Plexus hémorroïdal supérieur.*
22. *Nerfs urétéraux.*
23. *Nerf vésiculaire.*
24. *Nerf déférentiel.*

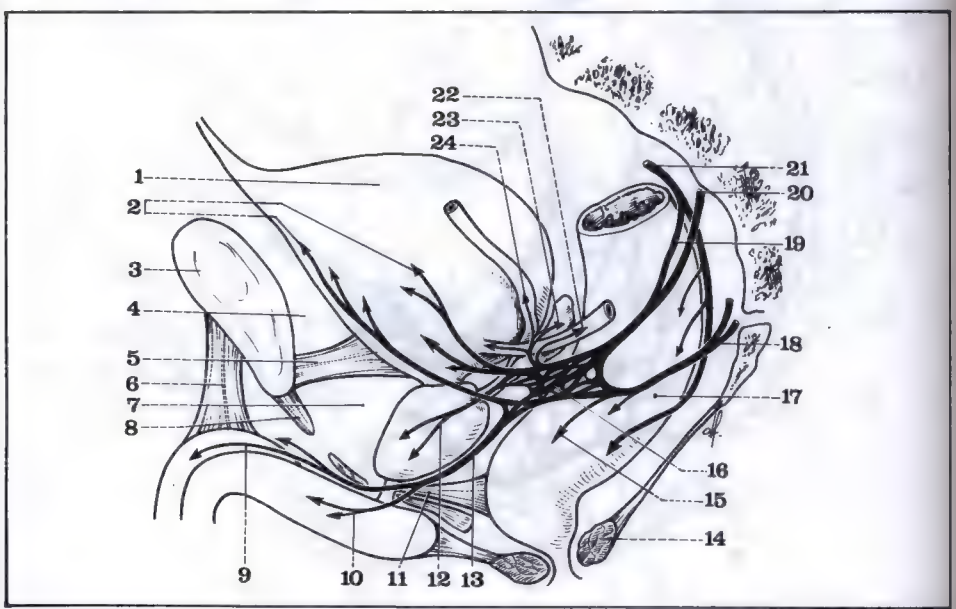

27 La loge génitale et les organes génitaux internes chez la femme

PLAN

Généralités

Limites et parois de la loge génitale.
Contenu de la loge génitale.

Le vagin

Généralités
Rapports.
Vascularisation et innervation.

L'utérus

Généralités.
Modifications morphologiques au cours de la grossesse.
Péritonisation et moyens de fixité.
Rapports.
Vascularisation.

Ligament large et son contenu

Constitution anatomique
Morphologie.

- Mésomètre
  1. Aileron supérieur. Trompe.
  2. Aileron postérieur. Ovaire.
  3. Aileron antérieur.
- Paramètre et paravagin
  Tissu cellulaire.
  Uretère pelvien.
  Artère utérine.
  Artère vaginale longue.
  Veines du paramètre.
  Lymphatiques.
  Nerfs du paramètre.
  Rapports.

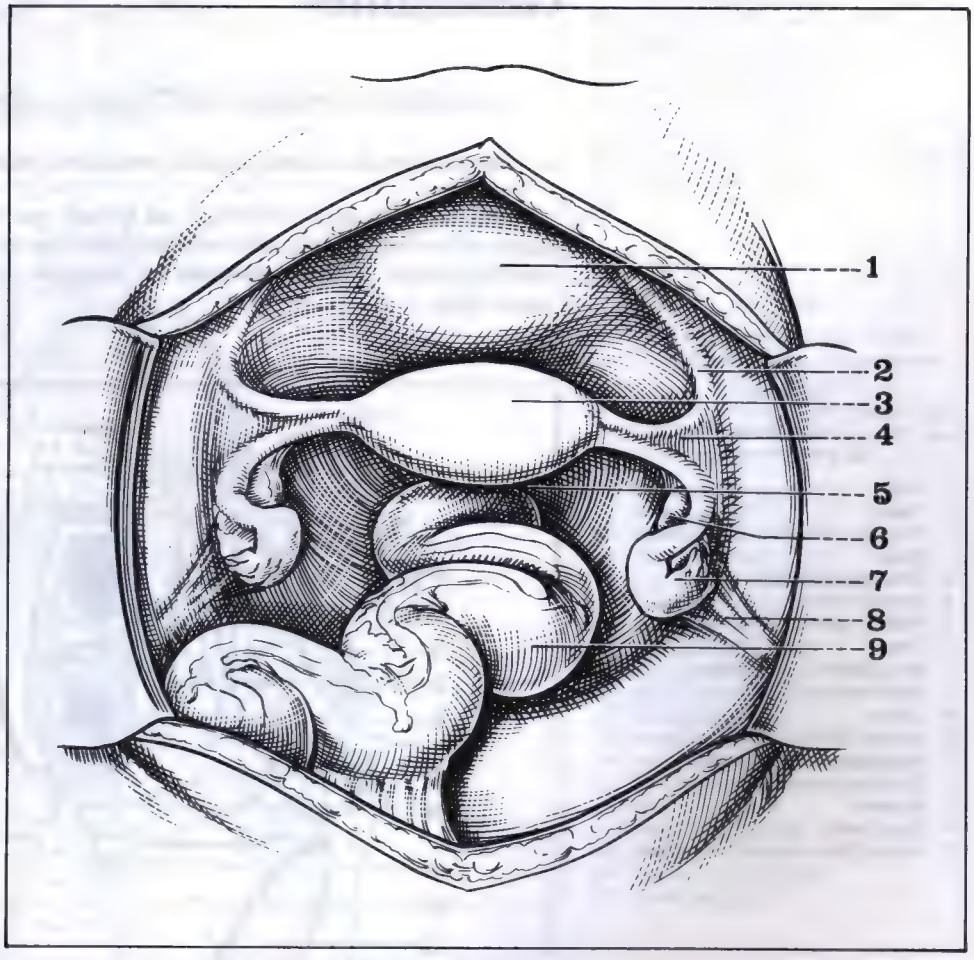

Vue opératoire du pelvis féminin.

1. *Vessie.*
2. *Ligament rond.*
3. *Fond utérin.*
4. *Aileron antérieur du ligament large.*
5. *Cul-de-sac de Douglas.*
6. *Ovaire.*
7. *Pavillon de la trompe.*
8. *Ligament lombo-ovarien.*
9. *Recto-sigmoïde.*

Occupant le compartiment moyen de la loge viscérale sous-péritonéale, la loge génitale pelvienne de la femme est beaucoup plus développée que celle de l'homme. Située en avant de la loge rectale, en arrière de la loge vésicale, elle repose en bas sur le plancher pelvien échancré sur la ligne médiane par le passage du vagin et de l'urètre. Elle contient essentiellement l'utérus, la majeure partie du vagin, les annexes de l'utérus : ovaire et trompes utérines.

Tous ces éléments sont recouverts par le péritoine pariétal du pelvis qu'ils soulèvent dressant ainsi d'une paroi latérale de la cavité pelvienne à l'autre une véritable cloison transversale constituée, sur la ligne médiane par l'utérus revêtu de péritoine, latéralement par le péritoine sous-tendu par les annexes utérines et le ligament rond de l'utérus ; cette cloison constitue le ligament large. Les deux feuillets qui forment ce dernier se réfléchissent au contact de la paroi pelvienne en haut, en arrière et en avant pour devenir péritoine pariétal pelvien. La partie inférieure du ligament large étalée sur le plancher pelvien constitue le paramètre occupé par un tissu cellulaire dense que traversent l'uretère et les principaux vaisseaux de l'utérus.

Généralités

LIMITES ET PAROIS DE LA LOGE GÉNITALE

Les limites de la loge génitale sont donc représentées par ses propres parois.

EN BAS, la paroi inférieure est formée par le plancher pelvien constitué par la partie inféro-interne des releveurs de l'anus qui laissent entre eux sur la ligne médiane une déhiscence : **l'hiatus genitalis** sur les bords duquel s'insère la partie inférieure du vagin (Fig. 1).

FIGURE 1

Vue supérieure du plancher pelvien.

1. *Urètre.*
2. *Vagin.*
3. *Portion élévatrice du releveur de l'anus.*
4. *Obturateur interne.*
5. *Ampoule rectale.*
6. *Portion sphinctérienne du releveur de l'anus.*
7. *Arc tendineux du releveur.*
8. *Raphé ano-coccygien.*
9. *Coccyx.*
10. *Muscle ischio-coccygien.*
11. *Muscle pyramidal du bassin.*
12. *Os iliaque sectionné.*
13. *Sacrum.*
14. *Canal sacré.*
15. *Noyau fibreux central du périnée.*

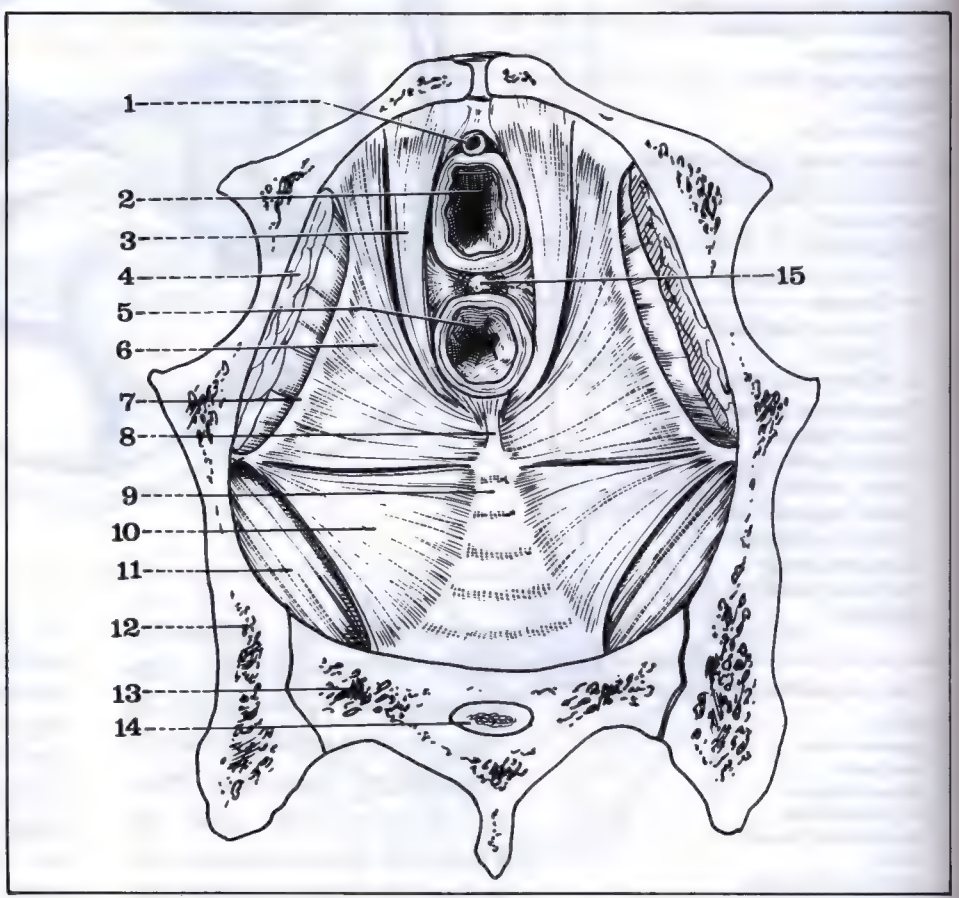

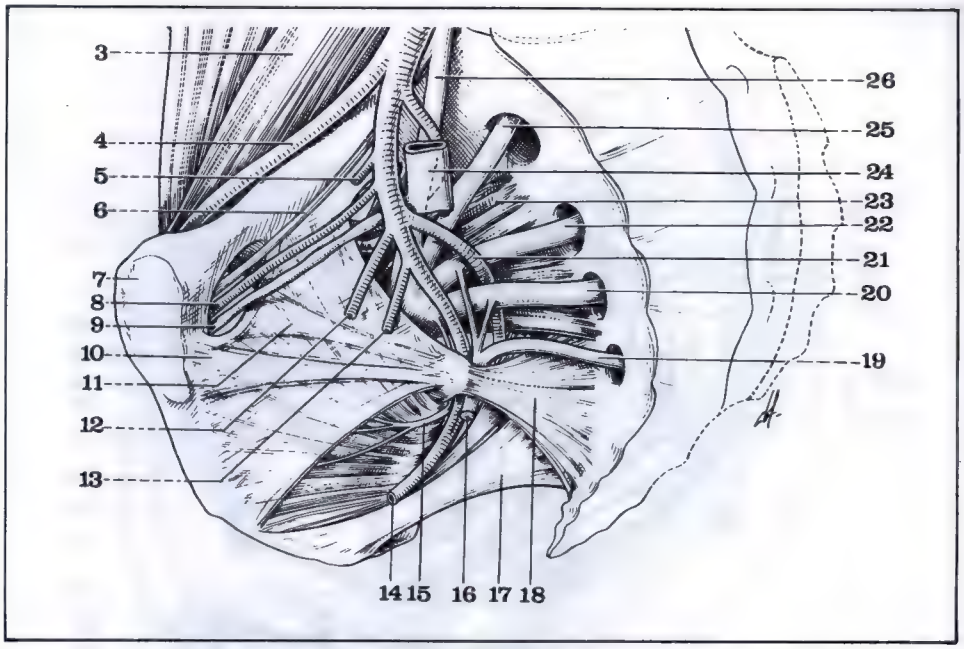

FIGURE 2

Paroi latérale droite de l'entonnoir pelvien.

3. *Muscle psoas.*
4. *Artère iliaque externe.*
5. *Artère ombilicale.*
6. *Nerf obturateur.*
7. *Symphyse pubienne.*
8. *Artère obturatrice.*
9. *Veine obturatrice.*
10. *Arc tendineux de l'aponévrose pelvienne.*
11. *Arc tendineux du releveur de l'anus.*
12. *Artère génito-vésicale.*
13. *Artère hémorroïdale moyenne.*
14. *Artère honteuse interne.*
15. *Nerf de l'obturateur interne.*
16. *Nerf honteux interne.*
17. *Grand ligament sacro-sciatique.*
18. *Petit ligament sacro-sciatique.*
19. *Quatrième nerf sacré.*
20. *Troisième nerf sacré.*
21. *Artère ischiatique.*
22. *Deuxième nerf sacré.*
23. *Muscle pyramidal du bassin.*
24. *Veine iliaque interne (sectionnée)*
25. *Premier nerf sacré.*
26. *Tronc lombo-sacré.*

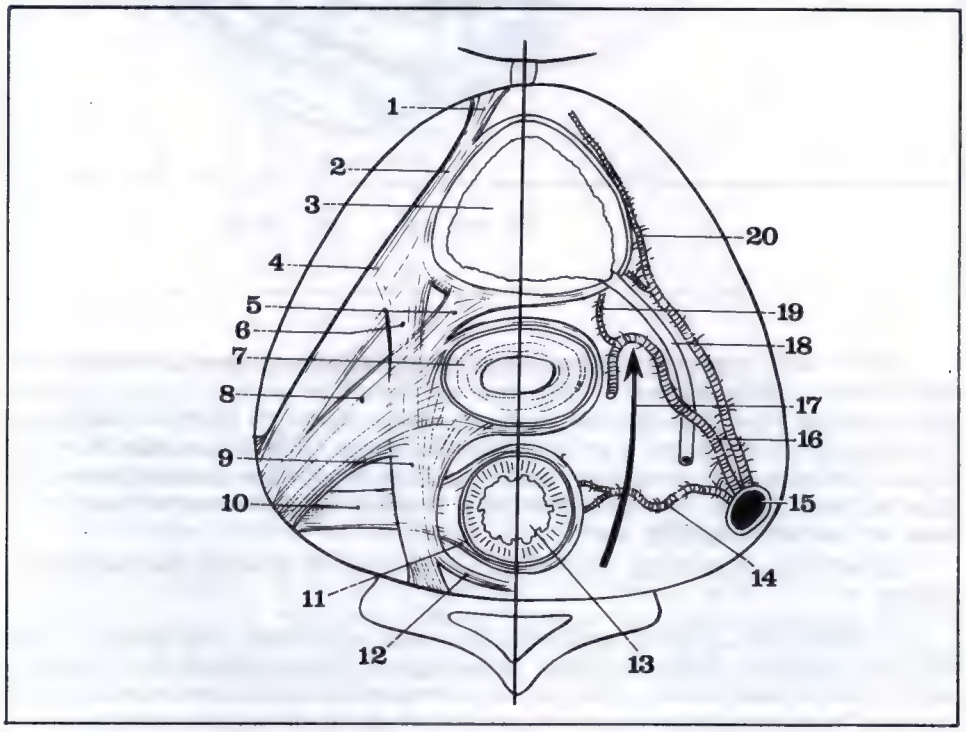

FIGURE 3

Les moyens de fixité de l'utérus et les éléments fibreux du paramètre (d'après Kamina).

A gauche, les lames conjonctives, à droite, les gaines viscérales et les axes vasculo-nerveux.

1. *Ligament vésico-pubien.*
2. *Gaine vésicale.*
3. *Vessie.*
4. *Aileron vésical.*
5. *et 6. Ligaments vésico-utérins.*
7. *Col utérin.*
8. *Paramètre.*
9. *Ligament utéro-sacré.*
10. *Aileron rectal.*
11. *Gaine rectale.*
12. *Feuillet rétro-rectal.*
13. *Ampoule rectale.*
14. *Artère hémorroïdale moyenne.*
15. *Artère iliaque interne.*
16. *Artère utérine.*
17. *Plexus hypogastrique.*
18. *Uretère.*
19. *Artère cervico-vaginale.*
20. *Artère ombilicale.*

LATÉRALEMENT, à sa partie inférieure, la paroi latérale de la loge génitale est formée par les **lames sacro-recto-génito-pubiennes** qui se fixent sur la face postérieure du sommet du vagin et du col de l'utérus en formant les ligaments utéro-sacrés. Plus haut, sur les parois latérales de l'utérus la loge génitale s'étend **jusqu'à la paroi pelvienne** formée dans l'aire d'insertion latérale du ligament large par la partie supérieure du muscle releveur et plus haut par l'aponévrose pelvienne recouvrant le muscle obturateur interne. Cette zone de la paroi latérale du pelvis est située au niveau de la bifurcation des vaisseaux iliaques, bifurcation occupée par la veine iliaque externe et les veines iliaques internes, les ganglions iliaques externes et les ganglions de la bifurcation iliaque ; elle est croisée par le paquet vasculo-nerveux obturateur (Fig. 2 et 3).

FIGURE 4

Vue latérale de l'utérus et de la vessie.

1. *Artère utérine.*
2. *Artère vaginale longue.*
3. *Vagin.*
4. *Muscle releveur de l'anus.*
5. *Cloison vésico-vaginale.*
6. *Vessie.*
6'. *Artère vésico-vaginale.*
7. *Ligament rond.*
8. *Fond utérin.*
9. *Trompe de Fallope.*

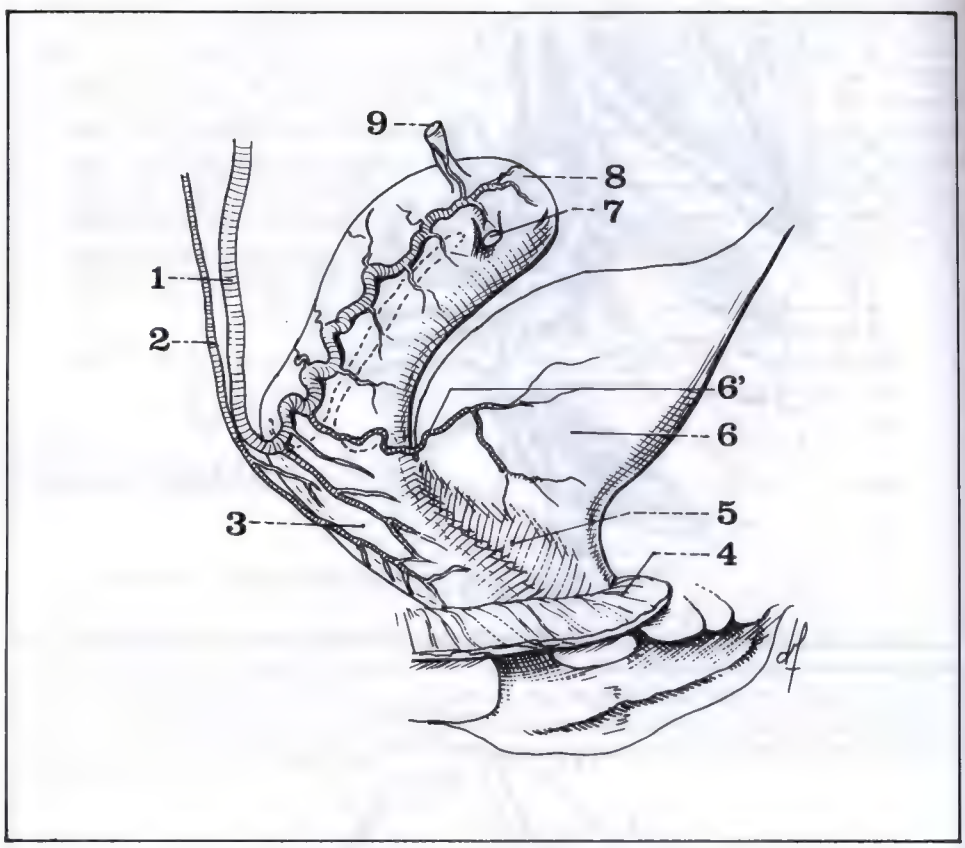

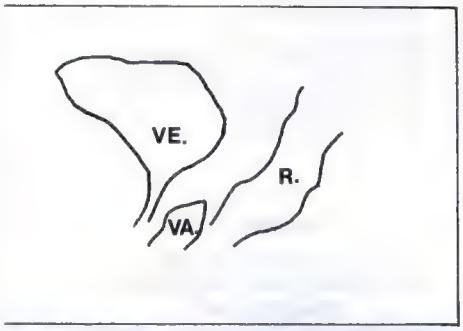



FIGURE 4 bis

Colpocystogramme normal. La vessie, le rectum et le vagin sont imprégnés de produit radio-opaque. La radiographie est prise de profil en position debout.

VE : vessie ; R : rectum ; VA : vagin.

EN AVANT, la paroi antérieure de la loge est différente suivant le niveau considéré. Dans sa partie inférieure, cette paroi est constituée par une cloison celluleuse plus ou moins bien individualisée : **le fascia vésico-vaginal** ou fascia de Halban que l'on peut considérer comme le prolongement de la tente de l'artère génitale. Plus haut, la paroi antérieure est constituée uniquement par le péritoine tapissant, près de la ligne médiane, la face antérieure de l'utérus et formant latéralement le feuillet antérieur du ligament large (Fig. 4 et 5).

Le péritoine utérin en se réfléchissant sur la vessie forme ici le cul-de-sac vésico-utérin.

EN ARRIÈRE, la paroi postérieure de la loge a également deux étages. L'étage inférieur, celluleux, forme la cloison recto-vaginale qui se confond en fait plus ou moins avec la gaine rectale. Cette cloison correspond à la fois à une expansion de la tente de l'hémorroïdale moyenne et à l'accolement du cul-de-sac péritonéal qui primitivement descendait jusqu'au plancher pelvien. Plus haut, la paroi postérieure est constituée par le péritoine qui forme en dehors le feuillet postérieur de l'utérus et du vagin. A ce niveau, le péritoine en se réfléchissant sur la face antérieure du rectum forme le cul-de-sac utéro-rectal ou cul-de-sac de Douglas (Fig. 5).

EN HAUT, la paroi supérieure est formée entièrement par le péritoine pelvien qui recouvre les organes génitaux internes et qui forme de chaque côté de l'utérus la **partie supérieure du ligament large ou mésomètre** où l'on distingue trois ailerons :

- antérieur, soulevé par le ligament rond de l'utérus, tendu du fond utérin à l'orifice interne du canal inguinal ;
- supérieur ou méso-salpinx soulevé par la trompe utérine ;
- postérieur ou mésovarium sous-tendu par l'ovaire et le ligament utéro-ovarien (Fig. 5).

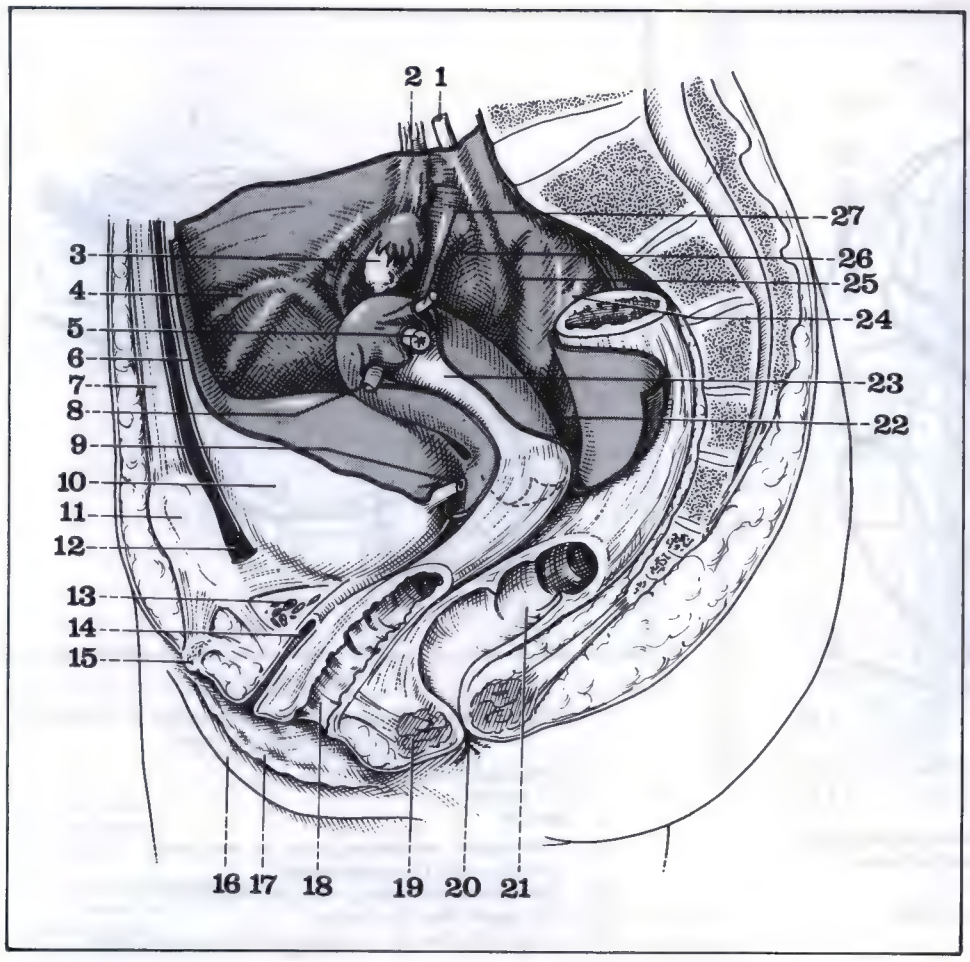

FIGURE 5

Coupe sagittale para-médiane du bassin chez la femme montrant l'insertion utérine du ligament large. (D'après Kamina).

1. *Uretère droit.*
2. *Ligament lombo-ovarien.*
3. *Ovaire.*
4. *Ligament rond droit.*
5. *Trompe gauche.*
6. *Canal de l'ouraque.*
7. *Paroi abdominale antérieure.*
8. *Ligament rond gauche.*
9. *Uretère gauche.*
10. *Vessie.*
11. *Pubis.*
12. *Espace pré-vésical.*
13. *Plexus veineux de Santorini.*
14. *Canal de l'urètre.*
15. *Clitoris.*
16. *Grande lèvre.*
17. *Petite lèvre.*
18. *Cavité vaginale.*
19. *Sphincter anal.*
20. *Anus.*
21. *Ampoule rectale.*
22. *Cul-de-sac de Douglas.*
23. *Utérus.*
24. *Gouttière péritonéale latéro-rectale.*
25. *Fossette ovarienne de Claudius.*
26. *Fossette ovarienne de Krause.*
27. *Ligament utéro-ovarien gauche.*

CONTENU DE LA LOGE GÉNITALE DE LA FEMME

Il est représenté par :

- **le vagin,** organe de la copulation ;
- **l'utérus,** organe de la gestation ;
- **les trompes** utérines, organes de la fécondation ;
- **les ovaires,** organes de l'ovulation et principale glande endocrine féminine.

L'ensemble des trompes et des ovaires constitue les **annexes de l'utérus** qui sont intimement solidaires de la partie supérieure du ligament large. La loge génitale comprend en outre les **vaisseaux et les nerfs** destinés aux organes génitaux internes et qui cheminent dans l'épaisseur du ligament large, la majeure partie de l'**uretère pelvien** et enfin des **reliquats embryonnaires** du canal de Wolff et du canal de Muller.

Le vagin

Du latin : vagina = le fourreau, la gaine.

Organe féminin de la copulation, le vagin est un conduit musculo-membraneux impair et médian, souple, élastique et contractile qui s'étend de l'orifice vulvaire en bas à la partie inférieure de l'utérus en haut. Du point de vue topographique, le vagin traverse le plancher pelvien dont il est solidaire, et sa partie toute inférieure qui s'ouvre sur le vestibule vulvaire appartient en fait au périnée. En revanche, tout le reste de l'organe a une situation pelvienne. Solidement fixé au plancher du releveur, le vagin représente un véritable moyen de soutènement pour les organes génito-urinaires qui le surplombent.

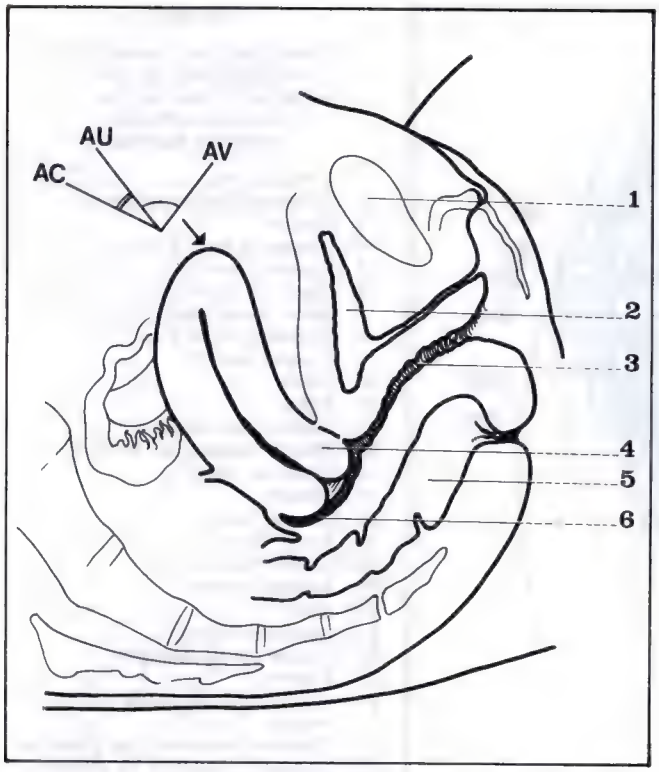

FIGURE 6

Les axes d'orientation de l'utérus et du vagin ; vue latérale sur un sujet en décubitus dorsal. (D'après Dickinson).

A.C. Axe du col - A.U. Axe utérin - A.V. Axe du vagin.

1. *Symphyse pubienne.*
2. *Vessie.*
3. *Vagin.*
4. *Col utérin.*
5. *Ampoule rectale.*
6. *Cul-de-sac postérieur du vagin.*

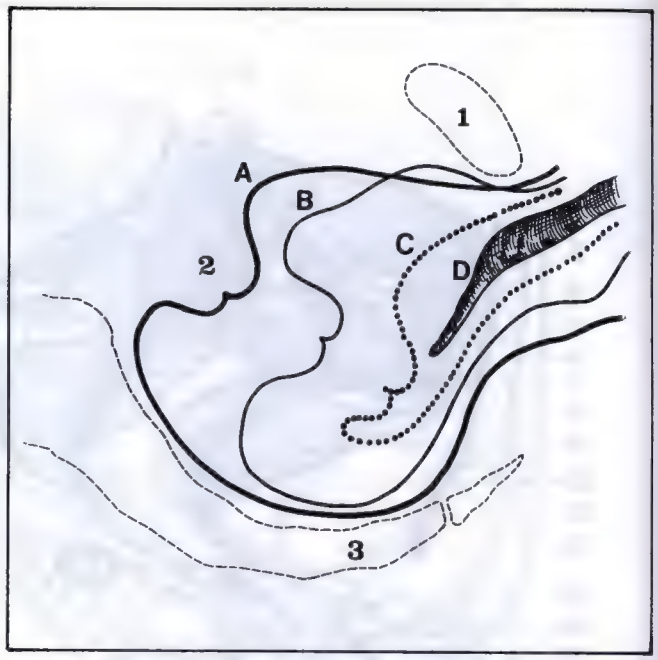

FIGURE 7

Schéma d'après Dickinson des possibilités de dilatation du vagin (coupe sagittale).

1. *Symphyse pubienne.*
2. *Col utérin.*
3. *Sacrum.*

A - Distension maximum, chez la multipare au cours de l'accouchement.
B - Distension du vagin, chez la multipare.
C - Le vagin chez la vierge.
D - Vagin à l'état de vacuité, chez la femme âgée.

GÉNÉRALITÉS

– MORPHOLOGIE. Conduit musculo-membraneux, le vagin revêt une forme cylindrique très fortement aplatie dans le sens antéro-postérieur à l'état de vacuité où ses parois antérieure et postérieure sont pratiquement accolées. Sa longueur varie de 4 à 14 cm (en moyenne 8 cm) la paroi postérieure étant un peu plus longue que l'antérieure. Son diamètre, plus étroit à la partie inférieure au niveau du plancher périnéal que dans la partie supérieure, est surtout extrêmement variable du fait de la grande élasticité et de l'extensibilité de ses parois qui lui permettent de s'adapter étroitement à son contenu et de se dilater lors de l'accouchement jusqu'aux dimensions de la tête fœtale (Fig. 7).

L'extrémité supérieure ou **dôme vaginal** (Fornix Vaginae) plus élargie, se fixe au pourtour du col utérin qui s'implante surtout sur la paroi antérieure. La partie inférieure du col utérin vient faire saillie dans la cavité vaginale et reste séparée des parois du vagin par les **culs-de-sac vaginaux,** sorte de rigole circulaire située entre la face superficielle du col et la paroi vaginale et à laquelle on distingue 4 segments (Fig. 8) :

- un cul-de-sac **antérieur** très peu marqué, simple sillon (6 mm de haut),
- deux culs-de-sac **latéraux,** plus ou moins accusés (Fig. 9) ;
- un cul-de-sac **postérieur,** le plus profond constituant au moment du coït un véritable *« lac spermatique »* où baigne l'orifice du col utérin lorsque son orientation est normale (18 mm de haut) (Fig. 6 et 8).

L'orifice inférieur du vagin forme le fond du vestibule vulvaire. Situé immédiatement au-dessous des releveurs, partiellement obturé par l'hymen chez la vierge, il appartient au périnée et sera étudié avec celui-ci.

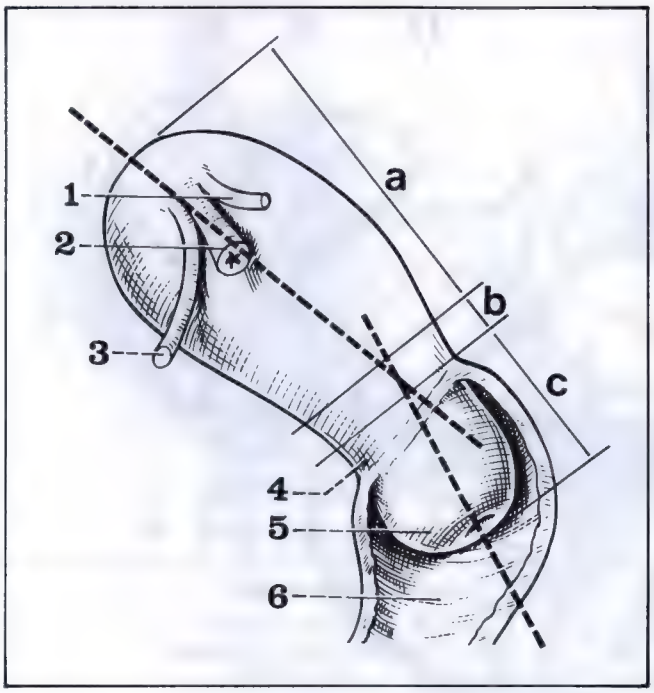

FIGURE 8

Vue latérale gauche de l'utérus (d'après Kamina).

a) Corps utérin.
b) Isthme utérin.
c) Col utérin.

1. Ligament utéro-ovarien.
2. Trompe utérine.
3. Ligament rond.
4. Partie supra-vaginale du col utérin.
5. Partie intra-vaginale du col utérin.
6. Vagin.

Les pointillés indiquent l'angle d'antéflexion entre le corps et le col.

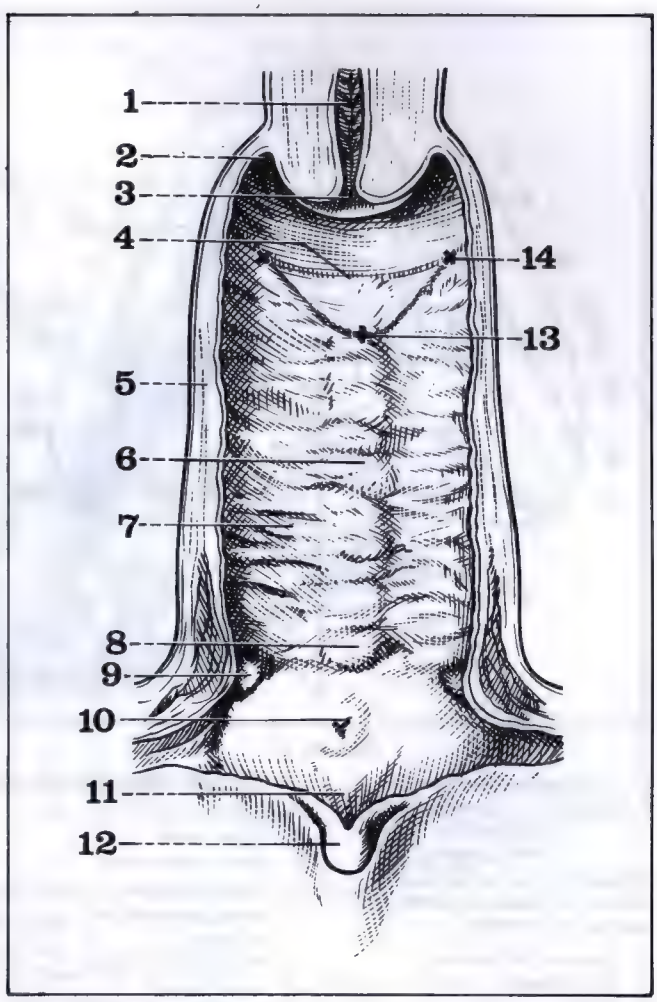

FIGURE 9

La paroi antérieure du vagin (coupe frontale du vagin) vue postérieure (D'après Testut et Latarjet).

1. Canal cervical et arbre de vie.
2. Cul-de-sac vaginal latéral.
3. Orifice cervical.
4. Crête vaginale transversale formant le bord supérieur du triangle de Pawlik.
5. Paroi latérale du vagin sectionné.
6. Colonne antérieure du vagin.
7. Ride vaginale.
8. Tubercule vaginal antérieur.
9. Caroncule myrtiforme.
10. Méat urétral.
11. Frein du clitoris.
12. Clitoris.
13. Extrémité supérieure de la colonne antérieure du vagin.
14. Angle latéral du triangle de Pawlik.

— LA DIRECTION du vagin est dans l'ensemble oblique en haut et en arrière selon un angle de 60 à 70° avec l'horizontale. Cet axe est donc sensiblement perpendiculaire à l'axe oblique en bas et en arrière du col utérin. La cavité vaginale décrit dans son ensemble une courbe à concavité postéro-inférieure dont le sommet forme le cap vaginal. Cette courbe se redresse dans les efforts de poussée abdominale et au cours de la phase initiale, d'excitation, du coït, tandis que la paroi postérieure s'allonge et se déprime. Cette dépression s'accuse encore dans la phase orgasmique par contracture des releveurs augmentant ainsi la profondeur du cul-de-sac postérieur où se forme le lac spermatique (Fig. 6).

— LA MORPHOLOGIE INTERNE du vagin est facilement étudiée par l'examen au spéculum et la **colposcopie.** La muqueuse vaginale, de couleur rosée à l'état normal, violacée pendant la grossesse, congestive et siège d'une abondante transsudation pendant la phase initiale du coït, devient sèche et atrophique chez la femme âgée après la ménopause. Elle est normalement couverte d'une série de replis transversaux ou **crêtes vaginales** plus nettes chez la femme jeune et chez la nullipare. Elle est marquée en outre par deux saillies longitudinales : **les colonnes du vagin,** l'une postérieure, peu marquée, l'autre antérieure plus nette épaissie à son extrémité inférieure juxta-urétrale où elle forme le **tubercule vaginal.** Cette colonne antérieure se bifurque en haut en dessinant sur la paroi antérieure du vagin le **triangle de Pawlik*.** Sous-tendues par un tissu aréolaire ces colonnes deviennent congestives, pseudo-érectiles pendant le coït (Fig. 9).

* PAWLIK (cf. page 2242).

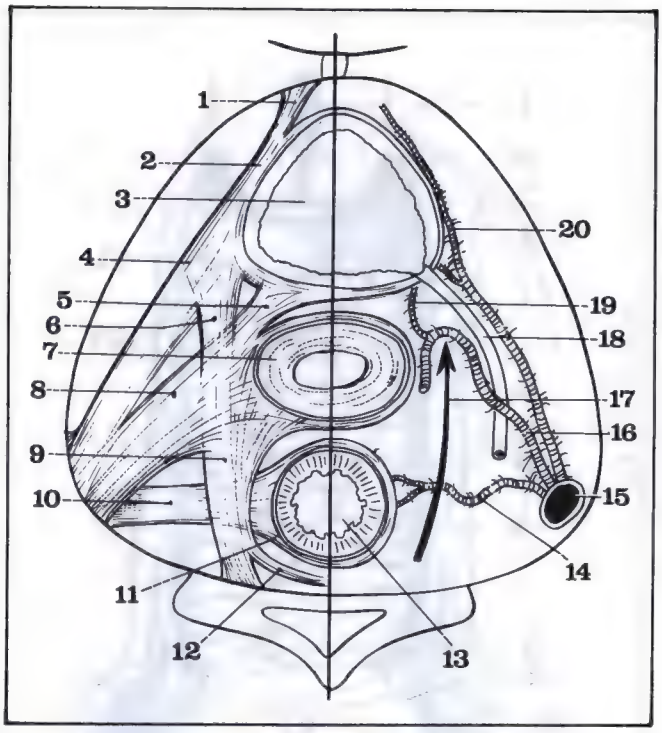

FIGURE 10

Les moyens de fixité de l'utérus et les éléments fibreux du paramètre (d'après Kamina).

A gauche, les lames conjonctives ; à droite, les gaines viscérales et les axes vasculo-nerveux.

1. *Ligament pubo-vésical.*
2. *Gaine vésicale.*
3. *Vessie.*
4. *Aileron vésical.*
5. *et 6. Ligaments vésico-utérins.*
7. *Col utérin.*
8. *Paramètre.*
9. *Ligament utéro-sacré.*
10. *Aileron rectal.*
11. *Gaine rectale.*
12. *Feuillet rétro-rectal.*
13. *Ampoule rectale.*
14. *Artère hémorroïdale moyenne.*
15. *Artère iliaque interne.*
16. *Artère utérine.*
17. *Plexus hypogastrique.*
18. *Uretère.*
19. *Artère cervico-vaginale.*
20. *Artère ombilicale.*

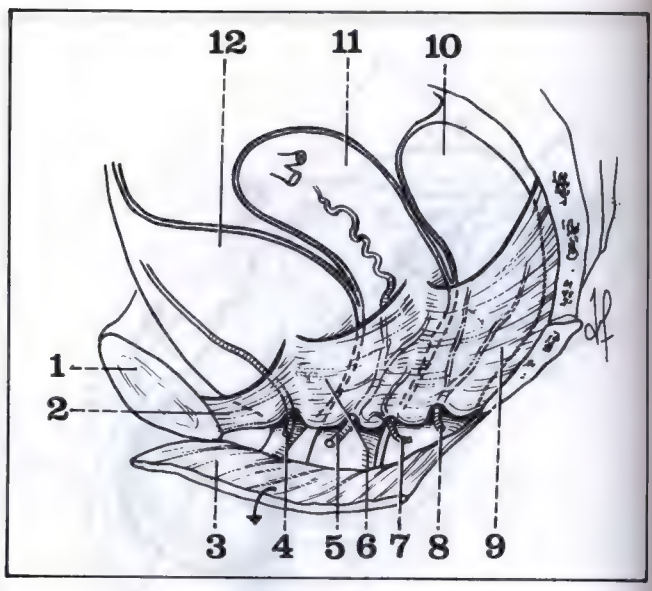

FIGURE 11

Schéma des lames sacro-recto-génito-pubiennes chez la femme.

1. *Symphyse pubienne.*
2. *Ligaments pubo-vésicaux.*
3. *Plancher pelvien.*
4. *Artère vésicale inférieure.*
5. *Artère utérine.*
6. *Lame utéro-vésicale.*
7. *Artère vaginale longue.*
8. *Artère hémorroïdale moyenne.*
9. *Ligament utéro-sacré.*
10. *Ampoule rectale.*
11. *Utérus.*
12. *Vessie.*

— STRUCTURE. Épaisse d'environ 3 mm, résistante mais élastique, la paroi vaginale est constituée de 3 couches qui sont de dehors en dedans :

• une **adventice** fibro-celluleuse, mince et mal individualisée ;

• une **musculeuse** formée d'une couche superficielle longitudinale et d'une couche profonde circulaire particulièrement développée au niveau de l'orifice inférieur ;

• une **muqueuse** comprenant un chorion épais et un épithélium malpighien desquamant facilement. Atrophique avant la puberté et après la ménopause, cette muqueuse présente pendant la période d'activité génitale féminine des variations parallèles à celles de l'endomètre et qui peuvent être étudiées par la technique des *frottis vaginaux.*

— VARIATIONS ET ANOMALIES. Outre les variations de dimension notées plus haut, le vagin peut présenter un certain nombre d'anomalies explicables par l'embryologie. La plus fréquente est l'aplasie vaginale ou absence congénitale de vagin qui va souvent de pair avec l'absence d'ovaires et d'utérus. Cette absence peut être incomplète, le vagin se limitant à un cul-de-sac de faible profondeur.

Il peut présenter également un cloisonnement anormal soit longitudinal, habituellement associé à une anomalie utérine, soit transversal ou diaphragme vaginal situé à la partie supérieure de l'organe. Le vagin peut anormalement être aussi le siège d'un abouchement anormal de l'uretère ou présenter une communication anormale avec la vessie ou le rectum (fistule vésico ou recto-vaginale congénitale).

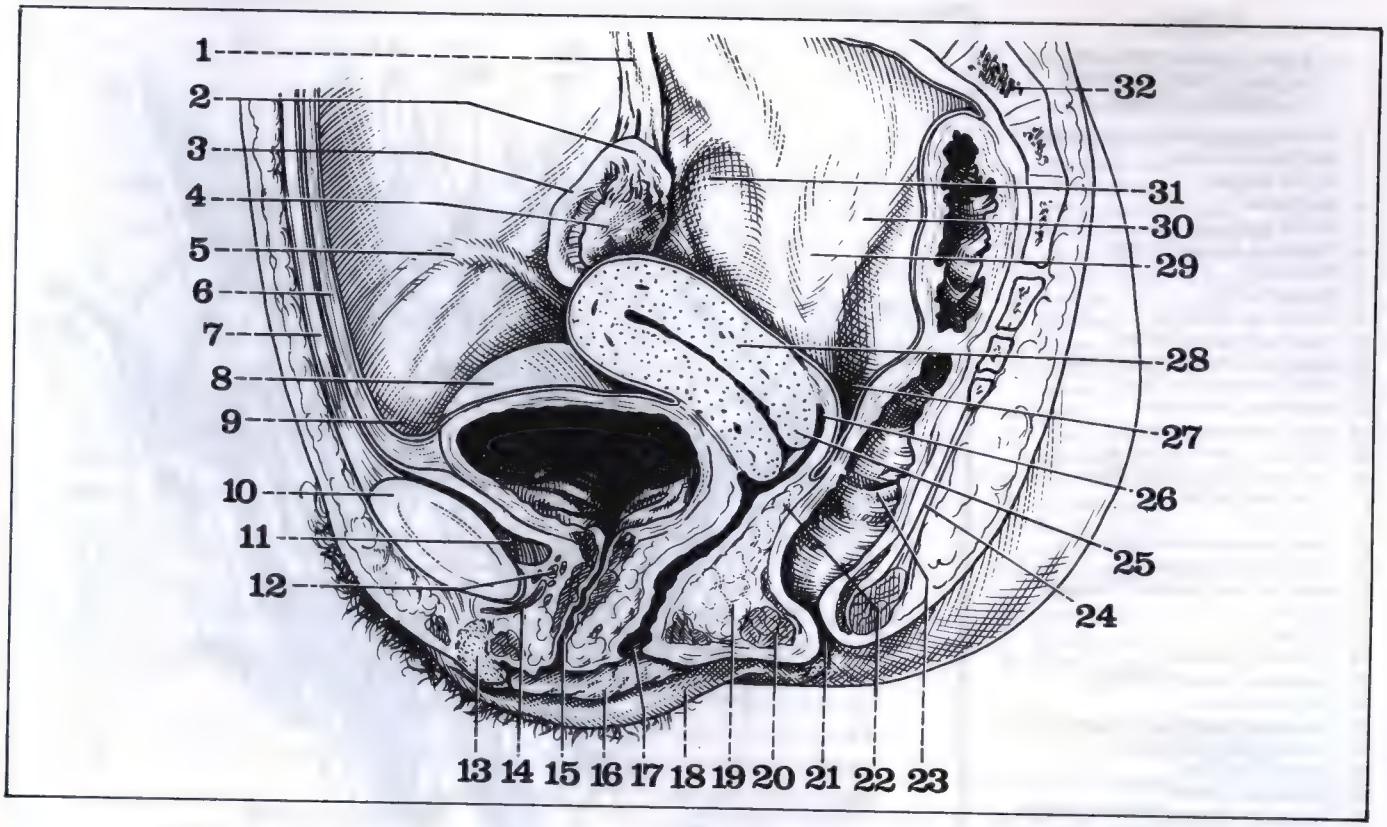

FIGURE 12

Coupe sagittale du pelvis chez la femme (d'après Rouvière)

1. *Ligament lombo-ovarien.*
2. *Pavillon de la trompe.*
3. *Segment ampullaire de la trompe.*
4. *Ovaire.*
5. *Ligament rond.*
6. *Canal de l'ouraque.*
7. *Paroi abdominale antérieure.*
8. *Dôme vésical.*
9. *Cul-de-sac péritonéal pré-vésical.*
10. *Symphyse pubienne.*
11. *Espace pré-vésical.*
12. *Plexus veineux de Santorini.*
13. *Clitoris.*
14. *Veine dorsale du clitoris.*
15. *Urètre.*
16. *Petite lèvre.*
17. *Orifice inférieur du vagin.*
18. *Grande lèvre.*
19. *Triangle recto-vaginal.*
20. *Sphincter anal.*
21. *Anus.*
22. *Cloison recto-vaginale.*
23. *Ampoule rectale.*
24. *Raphé ano-coccygien.*
25. *Col utérin.*
26. *Cul-de-sac postérieur du vagin.*
27. *Cul-de-sac de Douglas.*
28. *Corps utérin.*
29. *Fossette ovarienne de Claudius.*
30. *Pli utéro-sacré.*
31. *Fossette ovarienne de Krause.*
32. *Sacrum.*

— SITUATION ET MOYENS DE FIXITE. Entièrement sous-péritonéal, le vagin est situé en arrière et partiellement au-dessous de la base et de la face postérieure de la vessie, en avant et au-dessus du rectum pelvien. Il est surtout profondément encastré dans l'échancrure médiane des muscles releveurs de l'anus qui se fixent sur sa partie inférieure, l'orifice interne du vagin étant en outre étroitement solidaire du périnée. Cette solidarité du vagin avec le plancher pelvien représente le principal moyen de fixité de l'organe. La déficience des releveurs est à l'origine de la plupart des prolapsus. (Fig. 10 et 11)

Plus accessoirement la fixité du vagin est assurée :

— en haut et en arrière par les **lames utéro-sacrées** partie postérieure des lames sacro-recto-génito-vésico-pubiennes qui se fixent sur la face postérieure du dôme vaginal (Fig. 11) ;

— latéralement par le **para-vagin,** coulée de tissu cellulaire dense prolongeant en bas le paramètre et correspondant à la tente vasculaire de l'artère vaginale longue, et tendue par conséquent depuis le dôme vaginal jusqu'à la paroi pelvienne latérale (Fig. 10) ;

— en avant par la **cloison vésico-vaginale** ou fascia de Halban qui unit la face antérieure du vagin à la base vésicale ;

— en arrière par la **cloison recto-vaginale** qui le sépare du rectum.

LES RAPPORTS DU VAGIN

— EN HAUT, le dôme vaginal est en continuité avec le *col utérin* qui s'implante sur la paroi antérieure de l'organe.

— EN AVANT la paroi antérieure répond à la **base vésicale** à laquelle elle est unie par le fascia de Halban dans l'épaisseur duquel chemine transversalement le segment terminal, juxta-vésical des uretères. Le triangle de Pawlik répond ainsi exactement au trigone vésical de Lieutaud formé par les deux orifices urétéraux et par le col vésical. Plus bas et plus en avant la paroi vaginale antérieure répond à l'**urètre** qui lui adhère très fortement par l'intermédiaire de la cloison urétro-vaginale (Fig. 12).

FIGURE 13

Coupe frontale schématique du bassin passant à la partie antérieure du vagin.

1. *Péritoine pariétal de la fosse iliaque.*
2. *Nerf fémoro-cutané.*
3. *Muscle iliaque.*
4. *Nerf crural.*
5. *Muscle psoas.*
6. *Vaisseaux iliaques externes.*
7. *Fond utérin.*
8. *Trompe utérine.*
9. *Aponévrose pelvienne.*
10. *Muscle obturateur interne.*
11. *Aponévrose pelvienne supérieure.*
12. *Muscle releveur de l'anus.*
13. *Membrane obturatrice.*
14. *Muscle obturateur externe.*
15. *Vaisseaux honteux internes.*
16. *Vaisseaux de la grande lèvre.*
17. *Bulbe vestibulaire.*
18. *Petite lèvre.*
19. *Paroi postérieure du vagin.*
20. *Branche ischio-pubienne.*
21. *Artère et veine vaginales longues.*
22. *Uretère.*
23. *Col utérin.*
24. *Vaisseaux utérins.*
25. *Vaisseaux iliaques internes.*
26. *Nerf obturateur.*
27. *Ganglion lymphatique iliaque interne.*
28. *Gouttière latéro-rectale.*
29. *Uretère lombaire.*
30. *Vaisseaux ovariens.*
31. *Vaisseaux iliaques primitifs gauches.*
32. *Veine mésentérique inférieure.*
33. *Ampoule rectale.*

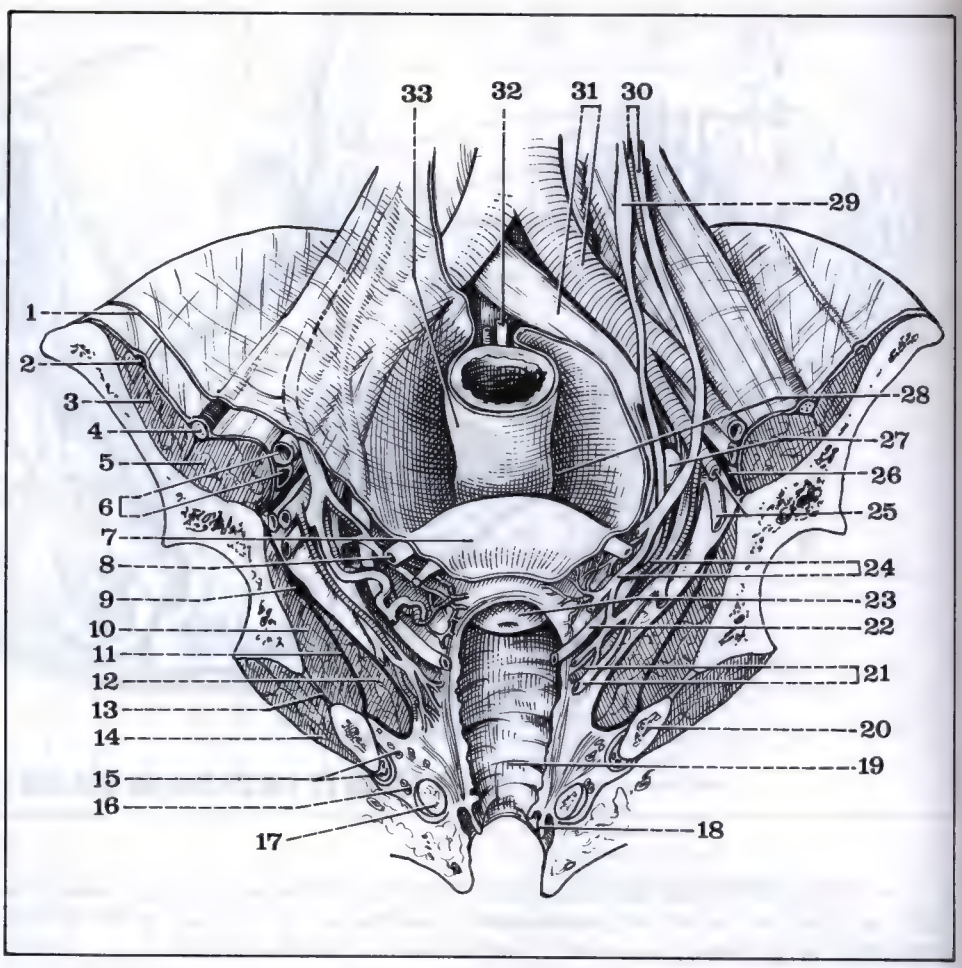

— EN ARRIÈRE, le dôme vaginal répond au **cul-de-sac de Douglas** qui le sépare de la face antérieure de l'ampoule rectale. Les collections liquidiennes du Douglas peuvent être évacuées par incision du cul-de-sac vaginal postérieur ou *colpotomie.* Plus bas, ce rapport rectal s'effectue par l'intermédiaire de la cloison recto-vaginale qui descend en bas jusqu'au noyau fibreux central du périnée au niveau de la jonction entre le rectum et le canal anal, ou cap anal (Fig. 12 et 13).

— LATÉRALEMENT le cul-de-sac latéral du vagin répond au **para-vagin,** partie inférieure du paramètre où cheminent les branches cervico-vaginales de l'artère utérine, l'artère vaginale longue, les courants veineux du fond du pelvis, des lymphatiques. Plus à distance, l'uretère croise l'artère utérine, 15 mm au-dessus et en dehors du cul-de-sac latéral (point douloureux urétéral au toucher vaginal dans les coliques néphrétiques). Plus bas, la paroi latérale du vagin adhère fortement à l'échancrure médiane des releveurs qui lui envoient des fibres musculaires. Tout en bas enfin, la partie la plus inférieure du vagin pénètre dans le périnée et est entourée par les bulbes vestibulaires, les muscles bulbo-caverneux, les glandes de Bartholin et le muscle constricteur du vagin (Fig. 13 et 14).

VASCULARISATION ET INNERVATION

— LA VASCULARISATION ARTÉRIELLE est assurée (Fig. 14) :

Pour la partie supérieure de l'organe par :

• **les artères vésico-vaginales** nées de l'artère utérine avant son croisement avec l'uretère ;

• **les artères cervico-vaginales** nées également de l'utérine mais après le croisement de l'uretère.

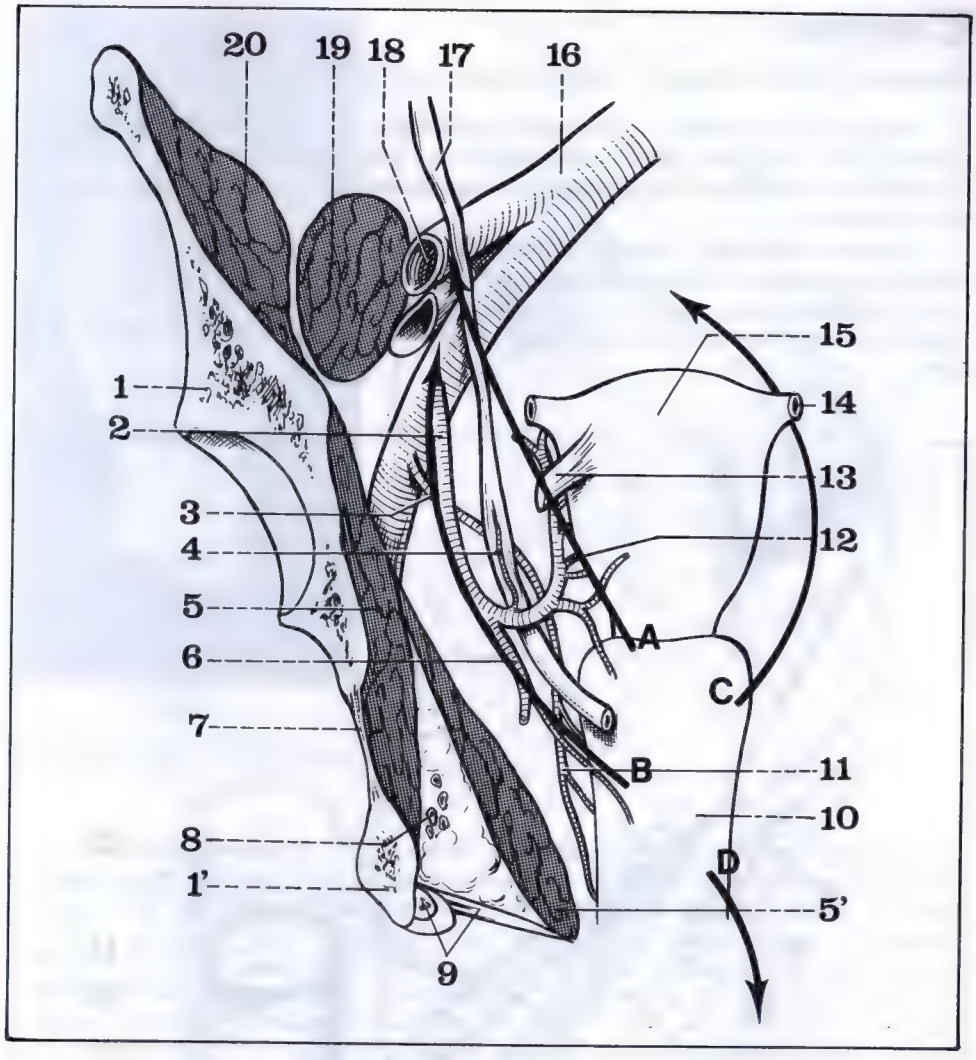

FIGURE 14

Coupe frontale schématique du pelvis de la femme, et du paramètre (d'après Monod et Duhamel).

1. *Os iliaque avec 1' Branche ischio-pubienne.*
2. *Artère utérine.*
3. *Artère vaginale longue.*
4. *Artère urétérique inférieure.*
5. *Muscle obturateur interne.*
5'. *Muscle releveur de l'anus.*
6. *Branche vésico-vaginale.*
7. *Membrane obturatrice.*
8. *Vaisseaux honteux internes.*
9. *Aponévrose périnéale moyenne et corps caverneux.*
10. *Vagin.*
11. *Rameaux vaginaux des artères vaginales longues.*
12. *Artères cervico-vaginales.*
13. *Ligament rond.*
14. *Trompe utérine.*
15. *Fond utérin.*
16. *Artère iliaque primitive droite.*
17. *Uretère.*
18. *Artère iliaque externe.*
19. *Muscle psoas.*
20. *Muscle iliaque.*

Les flèches indiquent les voies de drainage lymphatique :

A - Pédicule supérieur, vers les ganglions iliaques externes.
B - Pédicule moyen, vers les ganglions iliaques internes.
C - Pédicule postérieur vers les ganglions pré-sacrés.
D - Pédicule inférieur vers les ganglions inguinaux.

La partie moyenne et inférieure du vagin est irriguée essentiellement par **l'artère vaginale longue** branche de l'iliaque interne qui descend en arrière de l'uretère, le souscroise en même temps que l'utérine et donne une série de branches à la partie moyenne du vagin.

Plus accessoirement **l'artère hémorroïdale moyenne** donne quelques rameaux à la paroi postérieure du vagin.

– LA VASCULARISATION VEINEUSE. Les veines vaginales forment un volumineux plexus latéro-vaginal qui se jette :

- dans les veines utérines ;
- dans les veines hémorroïdales moyennes ;
- et dans les veines honteuses internes.

– LES LYMPHATIQUES très abondants forment d'abord deux riches réseaux, l'un sous-muqueux, l'autre musculaire, qui se drainent dans un réseau péri-vaginal. De ce dernier partent quatre pédicules (Fig. 14) :

- **supérieur,** vers les ganglions iliaques externes ;
- **moyen,** vers les ganglions iliaques internes ;
- **postérieur,** vers les ganglions pré-sacrés ;
- **inférieur,** vers les ganglions inguinaux internes.

– L'INNERVATION est assurée essentiellement par la partie inférieure du **plexus hypogastrique,** plus accessoirement par le nerf honteux interne.

L'utérus

(Du latin = Utérus). En grec = Métra (d'où le mot : Paramètre)

Organe de la gestation, l'utérus est un muscle lisse, creux, dont la cavité est tapissée d'une muqueuse siège de modifications cycliques au cours de la vie génitale. Il présente d'importantes transformations morphologiques et fonctionnelles au cours de la grossesse.

D'aspect piriforme, l'utérus a un sommet inférieur ou col utérin (Cervix Uteri) solidement attaché au dôme vaginal tandis que sa partie supérieure ou corps (Corpus Uteri) beaucoup plus mobile, située sur la ligne médiane à la partie moyenne de l'excavation pelvienne, peut se développer en direction de l'abdomen pendant la grossesse.

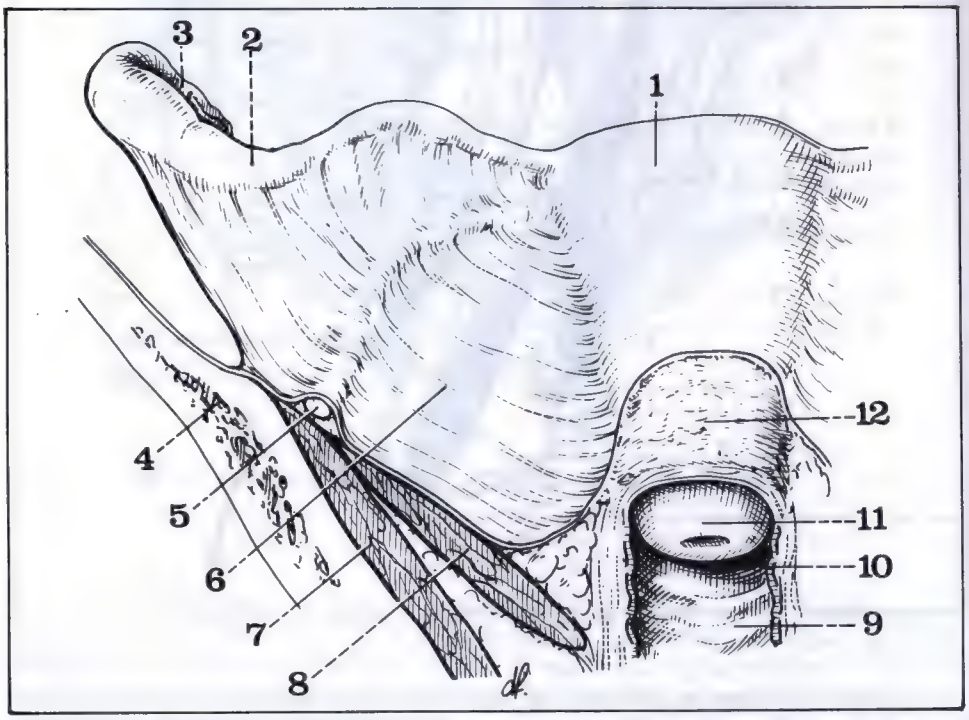

FIGURE 15

Vue antérieure de l'utérus et du ligament large.

1. *Corps utérin.*
2. *Segment ampullaire de la trompe.*
3. *Pavillon de la trompe.*
4. *Os iliaque.*
5. *Ligament rond droit.*
6. *Feuillet antérieur du ligament large.*
7. *Muscle obturateur interne.*
8. *Muscle releveur de l'anus.*
9. *Cavité vaginale.*
10. *Cul-de-sac vaginal postérieur.*
11. *Col utérin.*
12. *Face antérieure de l'isthme utérin.*

GÉNÉRALITÉS

— SITUATION. L'utérus est donc situé au-dessus du vagin dont la partie supérieure s'insère sur le pourtour du col, à la partie moyenne de la cavité pelvienne, en avant de l'ampoule rectale, en arrière et au-dessus de la vessie.

— MORPHOLOGIE EXTÉRIEURE. Elle peut être étudiée sur le vivant au cours d'une laparotomie ou d'une cœlioscopie. A l'état de vacuité, l'utérus a classiquement la forme d'une poire à sommet inférieur, fortement aplatie dans le sens antéro-postérieur. Revêtu de péritoine dans sa plus grande partie, il a une coloration rosée et une consistance ferme et élastique. On lui décrit classiquement deux segments (Fig. 15 et 16) :

• **le corps utérin** en haut (Corpus Uteri) de forme triangulaire, aplati d'avant en arrière, de consistance élastique. Sa base supérieure rectiligne ou convexe en haut constitue le fond utérin (Fundus Uteri). De ses angles supéro-latéraux ou *cornes utérines* (Cornu Uteri) se détachent : en avant le *ligament rond,* en arrière la *trompe utérine* et le *ligament utéro-ovarien.* Sa face antérieure est presque plane, sa face postérieure fortement convexe est parfois marquée d'une crête médiane verticale. Ses bords latéraux épais arrondis donnent insertion aux *ligaments larges ;*

FIGURE 16

Vue antérieure de l'utérus (pièce opératoire d'hystérectomie).

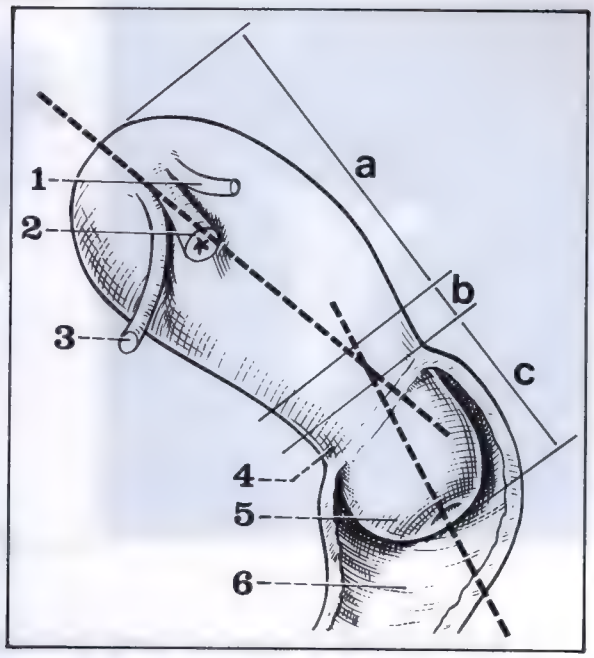

FIGURE 17

Vue latérale de l'utérus (d'après Kamina)

a) Corps utérin.
b) Isthme utérin.
c) Col utérin.

1. Ligament utéro-ovarien.
2. Trompe utérine.
3. Ligament rond.
4. Partie supérieure du col utérin.
5. Partie intra-vaginale du col utérin.
6. Vagin.

Les pointillés indiquent l'angle d'antéflexion dont le sommet correspond au point central de l'utérus.

• **le col utérin** (Cervix Uteri), partie inférieure de l'organe, est relié au corps par l'**isthme** utérin (Isthmus Uteri) segment modérément rétréci qui n'est bien individualisé que chez la nullipare. De forme cylindrique, de consistance ferme, il donne insertion, selon une ligne oblique en bas et en avant, au dôme vaginal. L'extrémité inférieure du col est donc intra-vaginale et peut être facilement explorée par le toucher vaginal et l'examen au spéculum. Ce segment intra-vaginal ou museau de tanche se termine par une extrémité arrondie de coloration rosée, de consistance rénitente, percée en son centre d'un orifice : **l'orifice cervical externe** qui donne accès au canal cervical et à la cavité utérine. Arrondi chez la nullipare, l'orifice cervical s'étire transversalement chez la primipare séparant ainsi une lèvre antérieure et une lèvre postérieure tandis que le col prend après plusieurs accouchements un aspect irrégulier et bosselé (Fig. 17 et 18).

— DIMENSIONS. A l'état normal, chez la nullipare l'utérus a 6 à 7 cm de long, une largeur de 4 cm au niveau du fond, 2 cm au niveau du col et une épaisseur de 2 cm. La longueur du col est de 2 cm et 1/2, celle du corps 3 cm 1/2, celle de l'isthme 1/2 cm. Chez la multipare l'isthme tend à s'effacer, l'utérus prend un aspect plus globuleux et ses dimensions se modifient : le corps a une longueur de 5 cm, le col de 3 cm, alors que la largeur est de 5 cm au niveau du fond et l'épaisseur de 3 cm.

— DIRECTION. Dans son ensemble, l'utérus est normalement incliné de bas en haut et d'arrière en avant. Il est à la fois : (Fig. 17)

• **anté-versé,** l'axe d'ensemble de l'organe oblique de bas en haut et d'arrière en avant formant avec l'axe du vagin un angle ouvert en bas et en avant ;

• **anté-fléchi,** l'axe du corps formant avec l'axe du col un angle également ouvert en bas et en avant d'environ 120°. Le sommet de cet angle ou point central de l'utérus, situé au niveau de l'isthme représente le point fixe autour duquel col et corps peuvent s'orienter indépendamment l'un de l'autre. A côté de cette position normale peuvent exister des variations positionnelles :

• rétroversion lorsque le fond utérin bascule en arrière ;

• rétroflexion quand l'angle col-corps est ouvert en arrière.

Enfin dans le sens frontal, l'axe utérin est rarement vertical. Il est le plus souvent incliné vers la droite ou plus rarement vers la gauche.

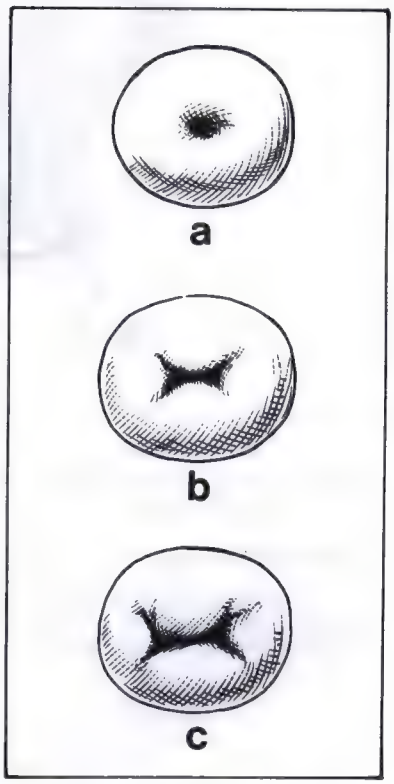

FIGURE 18

Les différents aspect du col utérin.

a. Col de nullipare.
b. Col de primipare.
c. Col de multipare.

FIGURE 19

Coupe frontale de la cavité utérine normale.

1. *Fond utérin.*
2. *Ostium uterinum de la trompe.*
3. *Cavité corporéale.*
4. *Canal cervical.*
5. *Orifice cervical.*
6. *Cavité vaginale.*

A gauche, vue antérieure de la cavité utérine imprégnée de lipiodol au cours d'une hystérographie.

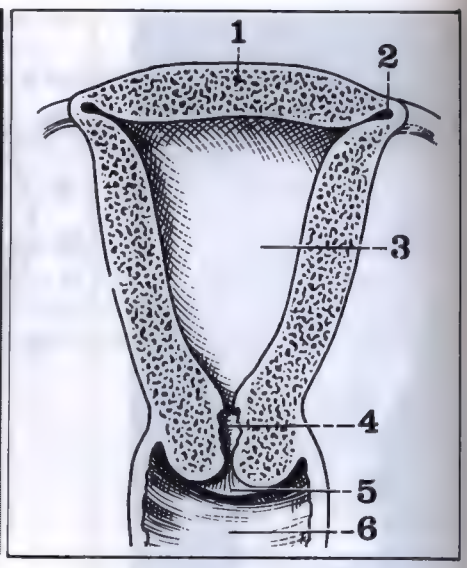

– STRUCTURE. L'utérus est formé de 3 couches qui sont de la surface à la profondeur : une séreuse, une musculeuse et une muqueuse qui diffèrent dans leur importance et leur structure même, suivant le pointillé considéré.

1) **La séreuse péritonéale** n'existe qu'au niveau du corps qu'elle tapisse en adhérant étroitement au muscle sous-jacent particulièrement au niveau du fond utérin. L'isthme et le col sont en revanche dépourvus de péritoine.

2) **La musculeuse ou myomètre** est particulièrement développée. Au niveau du corps elle comprend trois couches :

• *superficielle,* la plus mince constituée de faisceaux à direction transversale se prolongeant sur les ligaments ronds et sur les ligaments utéro-sacrés ;

• *moyenne,* la plus épaisse formée de fibres plexiformes enchevêtrées et adhérant aux vaisseaux dont elles peuvent effacer la lumière en se contractant, formant alors les classiques ligatures vivantes de Pinard ;

• *profonde,* circulaire, plus développée au niveau des orifices tubaires et de la partie inférieure de l'isthme.

Au niveau du col, la musculeuse prend un aspect fibreux et les faisceaux musculaires sont surtout apparents au niveau de l'orifice interne du col.

3) **La muqueuse** présente des variations topographiques encore plus importantes.

• *Au niveau du corps* elle constitue **l'endomètre.** Tapissant l'ensemble de la cavité utérine, elle se continue en haut avec la muqueuse tubaire, en bas avec la muqueuse du col. Particulièrement développée à la partie moyenne de l'organe, elle est beaucoup plus mince au niveau du fond et surtout au niveau de l'isthme. De type glandulaire, richement vascularisée on lui distingue deux couches : l'une profonde, basale, l'autre superficielle ou couche fonctionnelle qui subit de profondes modifications au cours du cycle menstruel.

• *Au niveau du col,* la muqueuse présente deux zones différentes :

• sur l'endocol ou canal cervical, plus mince et plus plate que sur le corps, elle garde cependant une structure glandulaire ;

• sur l'exocol, au niveau du segment intravaginal du col elle est remplacée par une muqueuse dermopapillaire qui a la même structure que la muqueuse vaginale.

— CONFIGURATION INTÉRIEURE. La cavité utérine peut être mise en évidence sur le vivant par **l'hystérographie.** Cette cavité occupe le col et le corps. Au niveau du corps, fortement aplatie dans le sens antéro-postérieur elle revêt une forme triangulaire à base supérieure, s'ouvrant de chaque côté sur l'ostium uterinum des trompes, et à sommet inférieur rétréci, se continuant au niveau de l'isthme avec le canal cervical (Fig. 19).

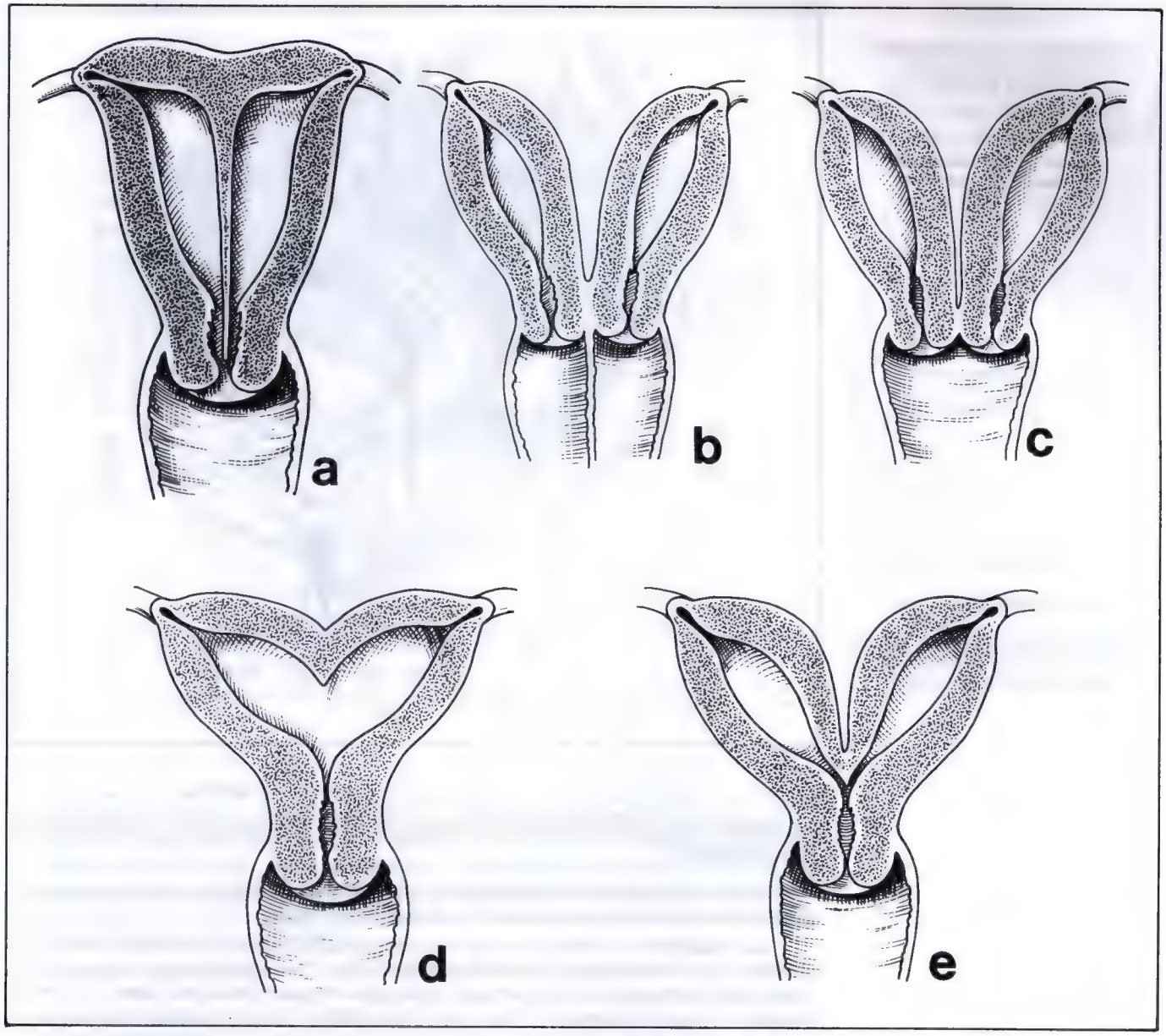

FIGURE 20

Les différents types d'utérus doubles (d'après Kamina).

A. Utérus cloisonné (uterus septus).
B. Utérus didelphe.
C. Utérus pseudo-didelphe.
D. Utérus bicorne (forme mineure).
E. Utérus bicorne (forme majeure).

Au niveau du col, la cavité est formée par le **canal cervical,** cavité cylindrique de 25 mm de long et de 1 à 2 mm de diamètre dont les parois antérieure et postérieure sont occupées par deux colonnes longitudinales d'où partent latéralement des plis palmés, l'ensemble constituant *l'arbre de vie.* Le canal cervical s'ouvre en bas dans le vagin au niveau de l'orifice cervical de l'exocol (Fig. 9).

– VARIATIONS ET ANOMALIES DE LA MORPHOLOGIE UTÉRINE. En dehors des variations de position déjà notées, il peut exister différentes variations ou anomalies morphologiques. Si l'on excepte l'agénésie utérine totale, généralement associée à l'absence d'ovaires et de vagin, la plupart de ces anomalies sont liées à un défaut d'accolement des canaux de Muller. Peuvent être réalisés ainsi soit un utérus unicorne soit un utérus double parmi lesquels on distingue les utérus didelphes (associé à deux vagins) ou pseudo-didelphes (associé à un seul vagin), les utérus bicornes et les utérus cloisonnés. Il peut exister aussi des anomalies du col utérin : absence de col utérin ou défaut de perforation du col (Fig. 20).

FIGURE 21

Les modifications de volume utérin au cours de la grossesse (d'après Kamina).

1'. Vessie.
2'. Symphyse pubienne.

Les autres chiffres indiquent la situation du fond utérin en fonction de l'âge en mois de la grossesse.

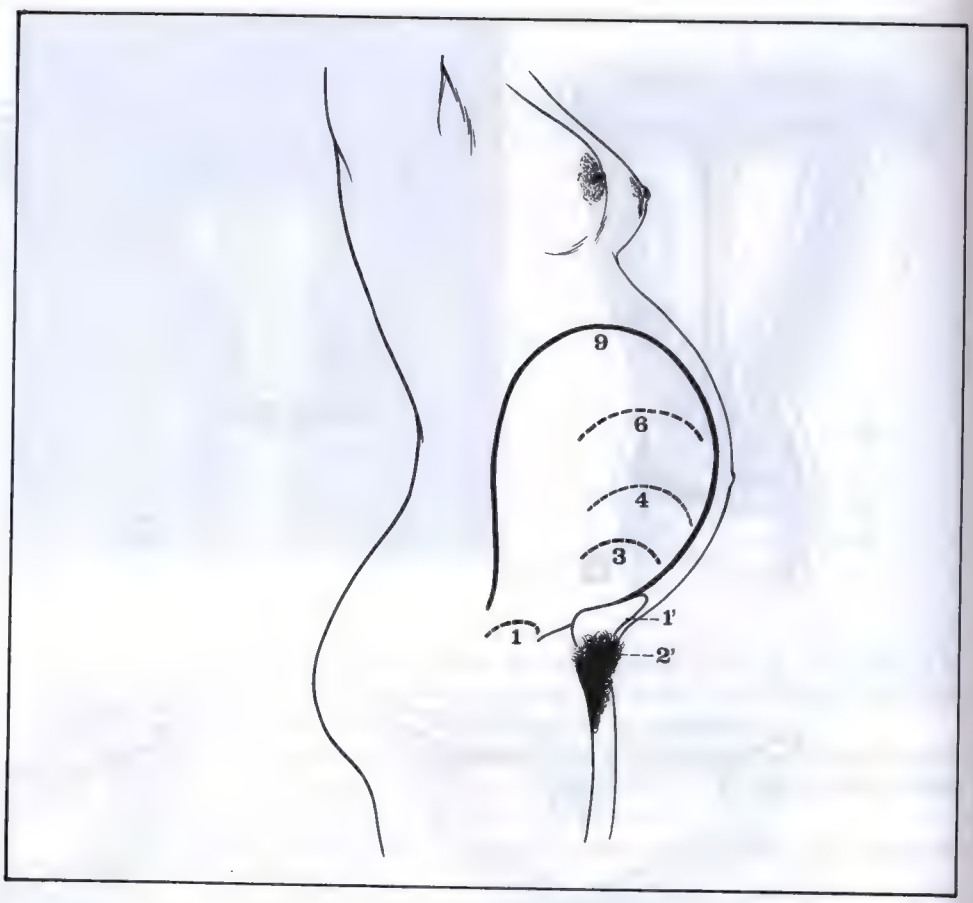

MODIFICATIONS MORPHOLOGIQUES DE L'UTÉRUS AU COURS DE LA GROSSESSE

Tous les éléments morphologiques étudiés ci-dessus sont modifiés pendant la gestation du fait de l'augmentation de volume de l'organe.

La situation de l'utérus reste pelvienne pendant les deux premiers mois de la grossesse. Elle devient ensuite abdomino-pelvienne. Au troisième mois le fond utérin est à 8 cm au-dessus de la symphyse pubienne. A quatre mois et demi à 27 cm, à 8 mois à 30 cm ; à terme à 32 cm de la symphyse, l'utérus a alors une situation abdomino-thoracique (Fig. 21).

La forme de l'organe se modifie également. Jusqu'au troisième mois il prend progressivement un aspect sphérique puis il devient cylindrique et enfin ovoïde, sa forme au moment du terme restant en réalité fonction du type de la présentation.

La direction de l'utérus change elle aussi et son axe se redresse pour devenir pratiquement vertical au cours du troisième mois.

La paroi utérine s'épaissit jusqu'au quatrième mois où elle atteint près de 3 cm pour s'amincir ensuite et s'épaissir à nouveau après l'accouchement quand l'utérus se rétracte sur lui-même.

En fait à partir du sixième mois ces modifications sont différentes suivant le niveau considéré. A partir de la fin du sixième mois, chez la primipare, en fin de grossesse chez la multipare, la partie inférieure de l'utérus c'est-à-dire l'isthme et la partie toute supérieure du col, sous l'effet des contractions utérines et de la pression de la présentation, s'amincissent et se dilatent pour former le **segment inférieur ;** en forme de calotte évasée vers le haut, limité en bas par l'orifice interne du col, le segment inférieur n'a qu'une existence obstétricale. Sa minceur et la pauvreté de sa vascularisation en font le lieu d'élection de l'incision utérine (hystérotomie) dans les césariennes dites alors césariennes segmentaires.

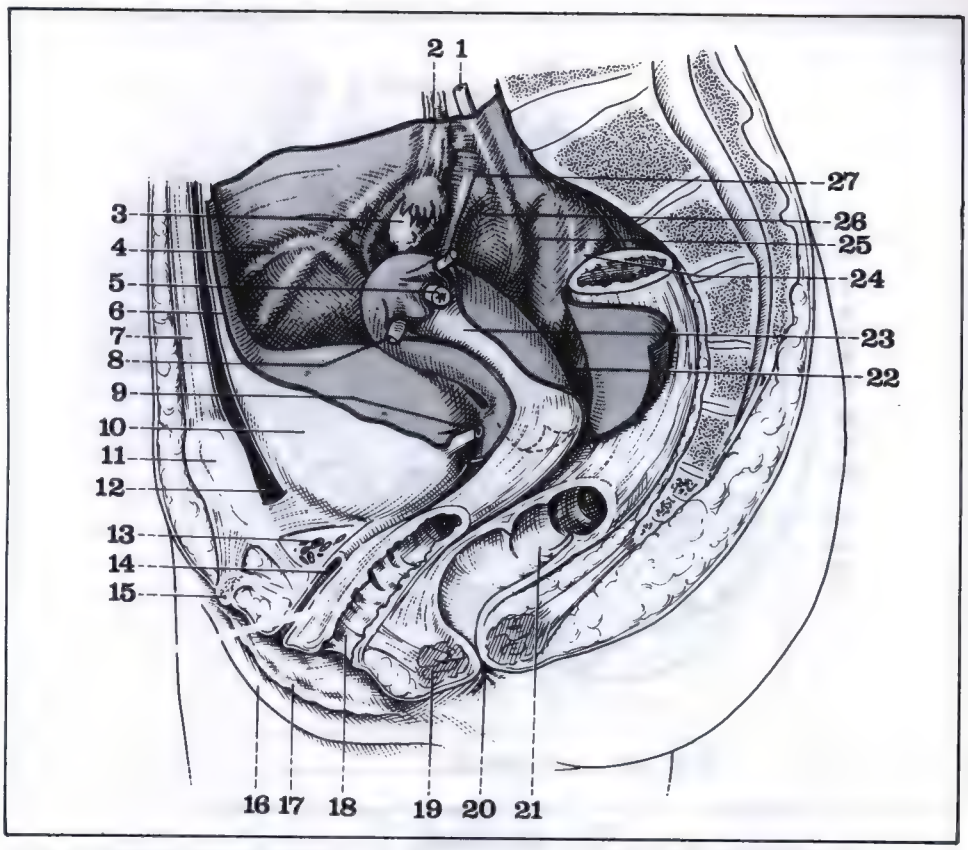

FIGURE 22

Coupe sagittale para-médiane du bassin chez la femme montrant l'insertion utérine du ligament large.

(D'après Kamina).

1. *Uretère droit.*
2. *Ligament lombo-ovarien.*
3. *Ovaire.*
4. *Ligament rond droit.*
5. *Trompe gauche.*
6. *Canal de l'ouraque.*
7. *Paroi abdominale antérieure.*
8. *Ligament rond gauche.*
9. *Uretère gauche.*
10. *Vessie.*
11. *Pubis.*
12. *Espace pré-vésical.*
13. *Plexus veineux de Santorini.*
14. *Canal de l'urètre.*
15. *Clitoris.*
16. *Grande lèvre.*
17. *Petite lèvre.*
18. *Cavité vaginale.*
19. *Sphincter anal.*
20. *Anus.*
21. *Ampoule rectale.*
22. *Cul-de-sac de Douglas.*
23. *Utérus.*
24. *Gouttière péritonéale latéro-rectale.*
25. *Fossette ovarienne de Claudius.*
26. *Fossette ovarienne de Krause.*
27. *Ligament utéro-ovarien gauche.*

La structure pariétale se modifie également au cours de la grossesse. La séreuse se développe en suivant l'augmentation de volume de l'organe. La muqueuse se transforme et constitue les différentes caduques. La musculeuse s'épaissit, s'enrichit de fibres conjonctives, les fibres musculaires s'hypertrophient et se répartissent en deux couches, l'une superficielle, mince, formée de fibres longitudinales, l'autre profonde, épaisse, formée essentiellement de fibres circulaires et contenant dans son épaisseur de riches plexus veineux.

Le col utérin subit peu de modifications pendant la grossesse, il se ramollit souvent pendant les dernières semaines. L'orifice externe, fermé chez la primipare, peut être entrouvert chez la multipare tandis que l'orifice interne reste normalement fermé jusqu'au début du travail. C'est pendant le travail que le col subit les modifications les plus marquées : il s'efface et se dilate jusqu'à former avec le segment inférieur d'une part, le vagin d'autre part, un canal de calibre à peu près uniforme.

PÉRITONISATION ET MOYENS DE FIXITÉ DE L'UTÉRUS

1) PÉRITONISATION. La plus grande partie de l'utérus est revêtue par le péritoine pelvien. Celui-ci tapisse le fond utérin auquel il adhère très fortement, descend sur la face postérieure du corps et sur le cul-de-sac postérieur du vagin pour se réfléchir en arrière sur la face antérieure du rectum, en formant le cul-de-sac de Douglas dont le fond est soulevé par les ligaments utéro-sacrés. En avant le péritoine pelvien tapisse également la face antérieure du corps de l'utérus. Au niveau de l'isthme il n'adhère plus que très faiblement à l'utérus dont il se laisse cliver très facilement avant de se réfléchir sur la base vésicale en formant le cul-de-sac vésico-utérin qui n'apparaît réellement que lorsque la vessie est pleine.

Latéralement les deux feuillets péritonéaux qui ont tapissé les faces antérieure et postérieure de l'utérus s'adossent l'un à l'autre en formant une cloison transversale tendue au bord de l'utérus jusqu'à la paroi pelvienne sur laquelle ils se réfléchissent : c'est le **ligament large** (Fig. 22).

FIGURE 23

Coupe sagittale para-médiane du bassin chez la femme montrant l'insertion utérine du ligament large (d'après Kamina)

1. *Uretère droit.*
2. *Ligament lombo-ovarien.*
3. *Ovaire.*
4. *Ligament rond droit.*
5. *Trompe gauche.*
6. *Canal de l'ouraque.*
7. *Paroi abdominale antérieure.*
8. *Ligament rond gauche.*
9. *Uretère gauche.*
10. *Vessie.*
11. *Pubis.*
12. *Espace pré-vésical.*
13. *Plexus veineux de Santorini.*
14. *Canal de l'urètre.*
15. *Clitoris.*
16. *Grande lèvre.*
17. *Petite lèvre.*
18. *Cavité vaginale.*
19. *Sphincter anal.*
20. *Anus.*
21. *Ampoule rectale.*
22. *Cul-de-sac de Douglas.*
23. *Utérus.*
24. *Gouttière péritonéale latéro-rectale.*
25. *Fossette ovarienne de Claudius.*
26. *Fossette ovarienne de Krause.*
27. *Ligament utéro-ovarien gauche.*

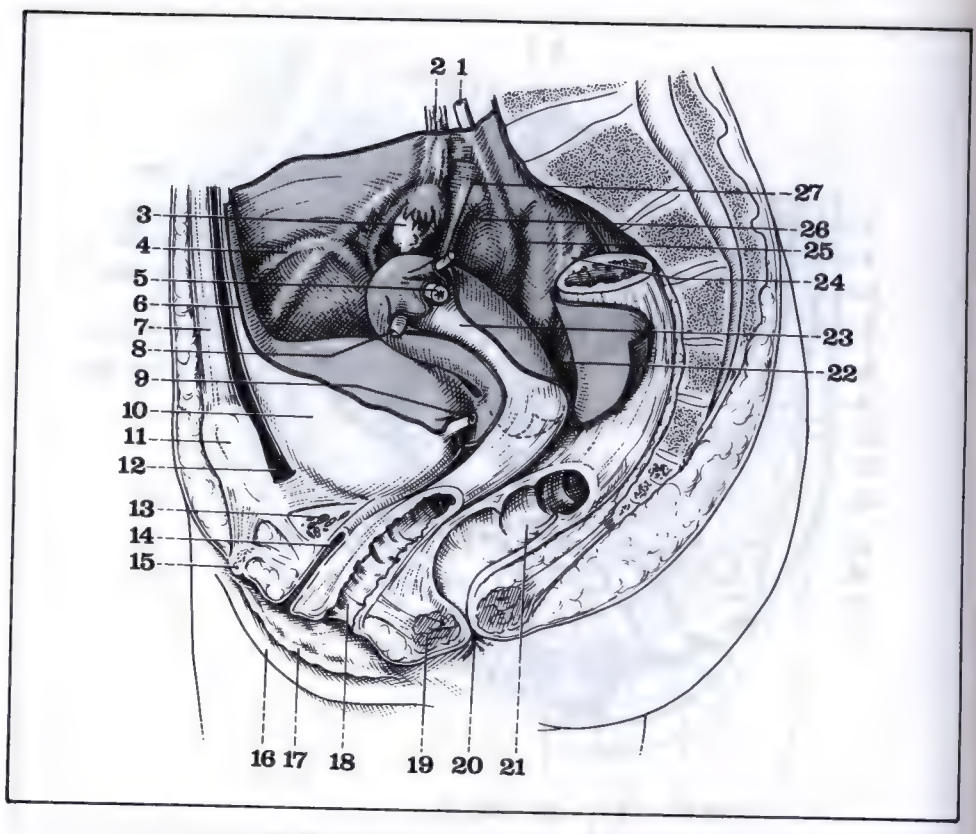

2) LES MOYENS DE FIXITÉ DE L'UTÉRUS. L'utérus est un organe à la fois extrêmement fixe et mobile. Il est fixé au niveau de l'isthme, à hauteur du point central de l'utérus. Autour de ce point fixe en revanche, le col et le corps peuvent avoir des mouvements assez importants. Cette fixité est assurée :

a) Avant tout par une **sangle de soutènement** constituée par le canal vaginal solidement fixé au plancher pelvien. Le corps utérin repose ainsi normalement sur la vessie, elle-même soutenue par le vagin, tandis que le col s'appuie sur la face postérieure du vagin et, par son intermédiaire, sur le noyau fibreux central du périnée, le plancher pelvien et la face antérieure du rectum (Fig. 23).

b) Un véritable **système de suspension** à disposition cruciforme (croix de Ricard) amarre solidement l'isthme et le col aux parois pelviennes. Ce système est constitué (Fig. 24) :

— Dans le sens transversal par le **paramètre,** coulée de tissu cellulaire dense, correspondant à la tente de l'artère utérine et à celle de l'artère vaginale longue. Il s'étend transversalement dans la base du ligament large au-dessus du releveur, depuis le dôme vaginal et le col en dedans jusqu'à la paroi pelvienne latérale en dehors. On lui donne parfois le nom de ligament de Mackenrodt*.

— Dans le sens longitudinal, ce système de suspension est constitué par les **lames sacro-recto-génito-vésico-pubiennes** qui comprennent chez la femme deux segments bien différents :

• **en arrière les ligaments utéro-sacrés** insérés en arrière sur la face antérieure du sacrum en dedans des deuxième, troisième et quatrième trous sacrés ; ils se dirigent en bas et en avant, croisent les faces latérales du rectum, soulèvent par leurs bords supérieurs le fond du cul-de-sac de Douglas et vont s'épanouir sur la face supérieure du col et du dôme vaginal (Fig. 24 et 25) ;

• **en avant les ligaments pubo-vésico-utérins** beaucoup moins bien individualisés comprennent :

— le ligament pubo-utérin tendu du pubis à la face antérieure du col ;

— les ligaments vésico-utérins formés de fibres musculaires lisses unissant la base vésicale à l'isthme utérin (Fig. 24).

---

* MACKENRODT Alwin (1859-1925) - Professeur de gynécologie à Berlin.

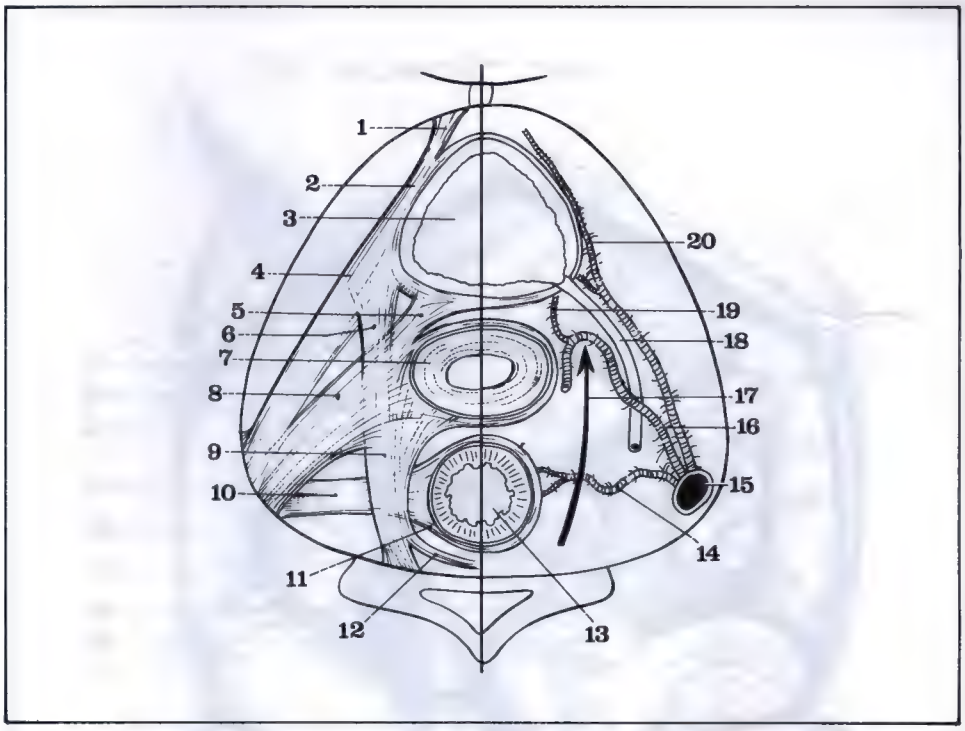

FIGURE 24

Les moyens de fixité de l'utérus et les éléments fibreux du paramètre (d'après Kamina).

A gauche, les lames conjonctives, à droite, les gaines viscérales et les axes vasculo-nerveux.

1. *Ligament vésico-pubien.*
2. *Gaine vésicale.*
3. *Vessie.*
4. *Aileron vésical.*
5. *et 6. Ligaments vésico-utérins.*
7. *Col utérin.*
8. *Paramètre.*
9. *Ligament utéro-sacré.*
10. *Aileron rectal.*
11. *Gaine rectale.*
12. *Feuillet rétro-rectal.*
13. *Ampoule rectale.*
14. *Artère hémorroïdale moyenne.*
15. *Artère iliaque interne.*
16. *Artère utérine.*
17. *Plexus hypogastrique.*
18. *Uretère.*
19. *Artère cervico-vaginale.*
20. *Artère ombilicale.*

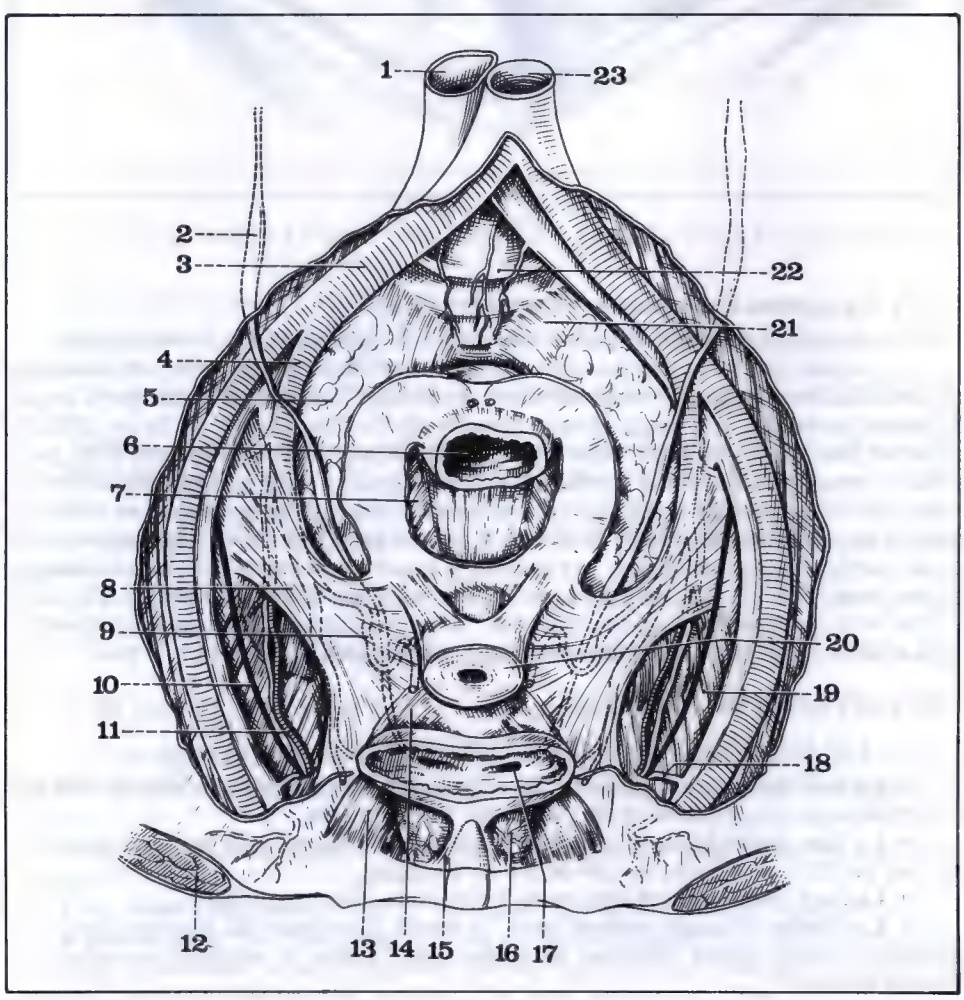

FIGURE 25

Vue supérieure du pelvis chez la femme (d'après Scali).

1. *Veine cave inférieure.*
2. *Uretère.*
3. *Artère iliaque primitive droite.*
4. *Artère iliaque interne.*
5. *Tissu cellulaire pelvien.*
6. *Ampoule rectale.*
7. *Releveur de l'anus.*
8. *Paramètre.*
9. *Artère utérine.*
10. *Nerf obturateur.*
11. *Artère obturatrice.*
12. *Muscle pectiné.*
13. *Fibres antérieures du releveur de l'anus.*
14. *Lame vésico-vaginale.*
15. *Ligament pubo-vésical.*
16. *Plexus veineux pré-vésicaux.*
17. *Orifice urétéral gauche.*
18. *Anastomose veineuse épigastrique - obturatrice.*
19. *Muscle obturateur interne.*
20. *Col utérin amarré en arrière par les ligaments utéro-sacrés.*
21. *Muscle ischio-coccygien.*
22. *Promontoire.*
23. *Aorte abdominale.*

FIGURE 26

Vue opératoire du pelvis féminin.

1. *Vessie.*
2. *Ligament rond.*
3. *Fond utérin.*
4. *Aileron antérieur du ligament large.*
5. *Cul-de-sac de Douglas.*
6. *Ovaire.*
7. *Pavillon de la trompe.*
8. *Ligament lombo-ovarien.*
9. *Recto-sigmoïde.*

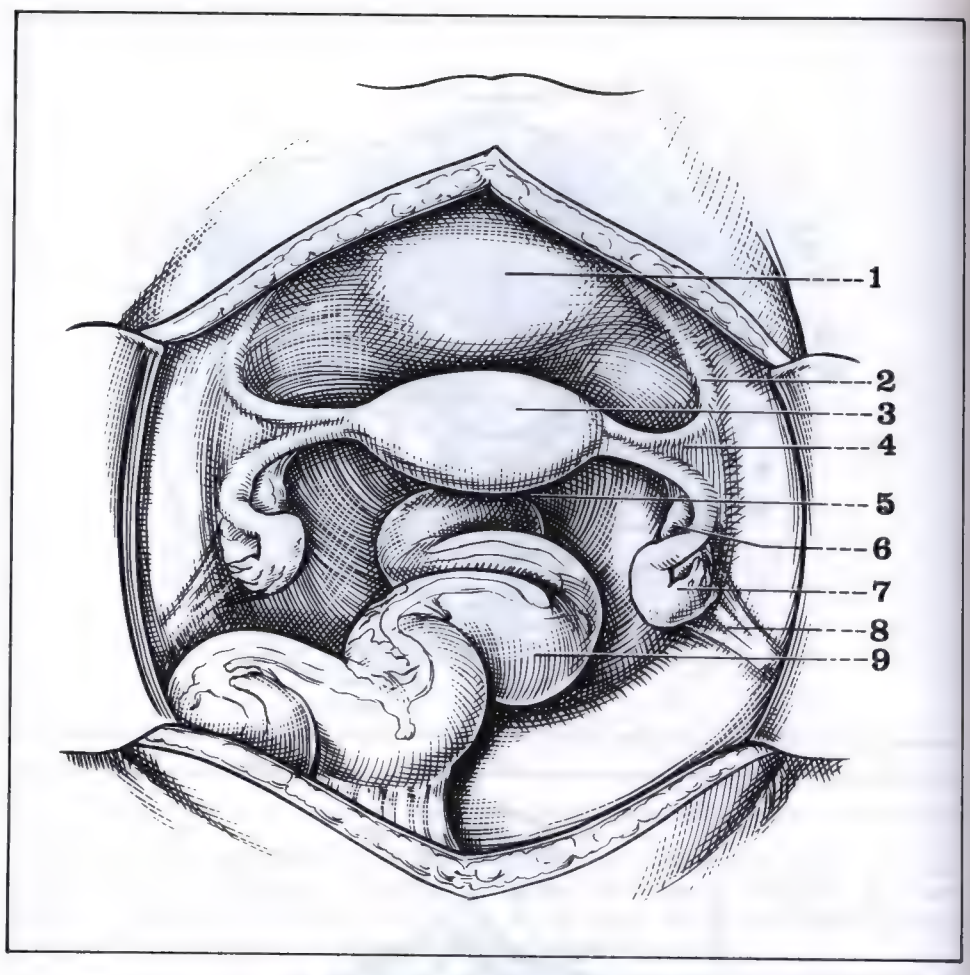

c) **Un système d'orientation** enfin est constitué :

— accessoirement par la partie supérieure du ligament large ou **mésomètre ;**

— surtout par les deux *ligaments ronds.* Ce sont deux cordons fibro-musculaires qui se détachent de chaque corne utérine en avant de l'insertion de la trompe. Chaque ligament accompagné d'une artériole, branche de l'artère utérine, se dirige obliquement en haut en avant et en dehors dans l'aileron supérieur du ligament large qu'il soulève pour gagner l'orifice profond du canal inguinal où il pénètre. Ils suivent le trajet du canal inguinal, émergent au niveau de l'orifice externe et vont se terminer dans le tissu cellulaire du mont de Vénus et dans la grande lèvre où ils s'épanouissent en de nombreux tractus fibreux. Les ligaments ronds n'ont aucun rôle dans la fixation proprement dite de l'utérus ; ils jouent seulement un rôle d'orientation du corps utérin dont ils maintiennent l'antéversion. Leur raccourcissement ou leur plicature sont utilisés pour traiter certaines rétroversions utérines (Fig. 26).

LES RAPPORTS DE L'UTÉRUS

— LES RAPPORTS DU CORPS UTÉRIN (Fig. 26 et 27)

• **La face antérieure** regarde en bas et en avant. Elle répond au dôme vésical par l'intermédiaire du péritoine et du cul-de-sac vésico-utérin.

• **La face postérieure,** entièrement péritonisée répond à la face antérieure du rectum par l'intermédiaire du cul-de-sac de Douglas.

• **Le fond utérin** répond aux anses grêles et au côlon sigmoïde.

• **Les bords latéraux** entrent avec la partie supérieure du ligament large ou mésomètre dans lequel chemine au contact de l'utérus le segment ascendant de l'artère utérine.

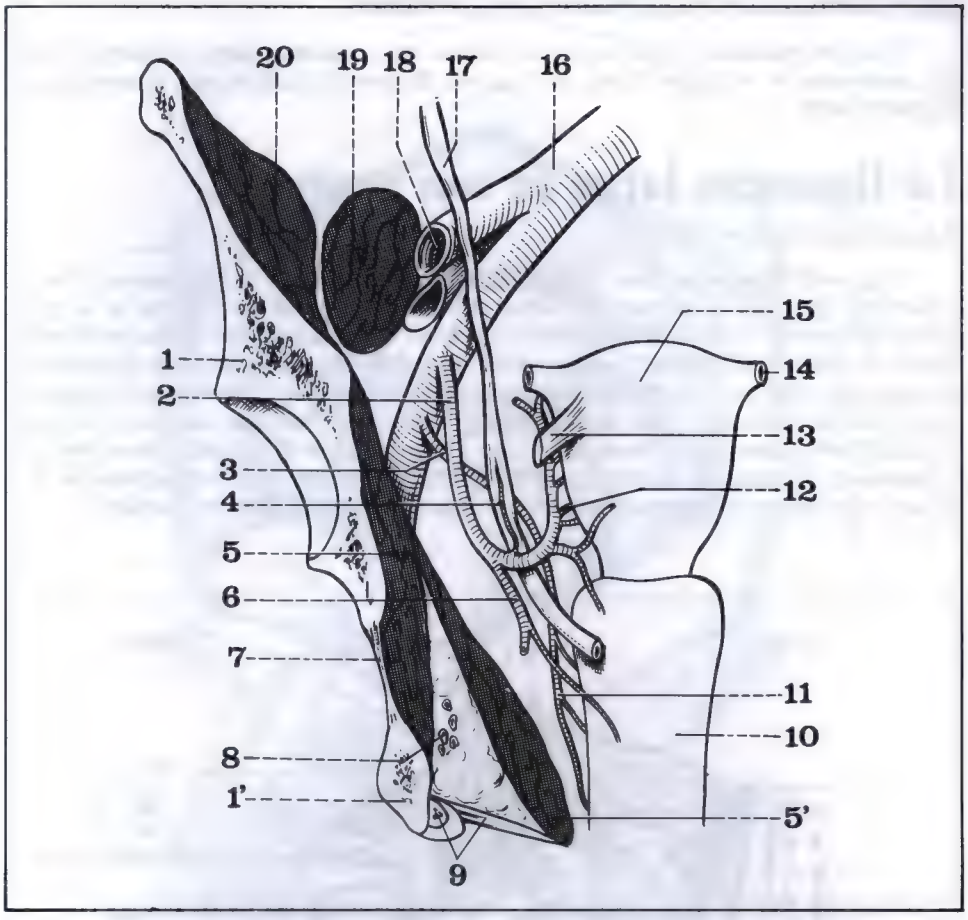

FIGURE 27

Coupe frontale schématique du pelvis de la femme, et du paramètre (d'après Monod et Duhamel).

1. *Os iliaque et 1'. Branche ischio-pubienne.*
2. *Artère utérine.*
3. *Artère vaginale longue.*
4. *Artère urétérique inférieure.*
5. *Muscle obturateur interne.*
5'. *Muscle releveur de l'anus.*
6. *Branche vésico-vaginale.*
7. *Membrane obturatrice.*
8. *Vaisseaux honteux internes.*
9. *Aponévrose périnéale moyenne et corps caverneux.*
10. *Vagin.*
11. *Rameaux vaginaux des artères vaginales longues.*
12. *Artères cervico-vaginales.*
13. *Ligament rond.*
14. *Trompe utérine.*
15. *Fond utérin.*
16. *Artère iliaque primitive droite.*
17. *Uretère.*
18. *Artère iliaque externe.*
19. *Muscle psoas.*
20. *Muscle iliaque.*

— LES RAPPORTS DE L'ISTHME ET DU SEGMENT SUSVAGINAL DU COL

Entièrement sous-péritonéaux ils répondent :

• **en avant** à la base vésicale dont ils sont séparés par le fascia vésico-cervical et par les ligaments vésico-utérins ;

• **en arrière** la face postérieure de l'isthme répond à la face antérieure du rectum ;

• **latéralement** les rapports s'effectuent avec le paramètre où cheminent dans du tissu cellulaire dense : (Fig. 27)

— *l'uretère* gagnant la base vésicale ;

— *l'artère utérine* qui surcroise ici l'uretère d'arrière en avant et de dehors en dedans ;

— *les veines utérines* réparties en deux courants l'un pré et l'autre rétro-urétéral ;

— *des lymphatiques* formant un riche réseau drainant le col et le corps utérin ;

— la partie inférieure du *plexus hypogastrique.*

— LE SEGMENT INTRA-VAGINAL DU COL est situé dans la cavité vaginale et répond aux culs-de-sac vaginaux. Par l'intermédiaire de ceux-ci il répond :

• **en avant** au bas-fond vésical dont le vagin est séparé par le fascia de Halban ;

• **en arrière** au rectum dont il est séparé par le fascia recto-vaginal ;

• **latéralement** par l'intermédiaire du cul-de-sac latéral du vagin, c'est le para vagin où cheminent l'artère vaginale longue, les branches artérielles cervico et vésico-vaginales et les plexus veineux du fond du pelvis. (Fig. 27)

LES VAISSEAUX ET LES NERFS DE L'UTÉRUS

Tous les vaisseaux et les nerfs de l'utérus sont contenus dans le ligament large qui représente le véritable méso de l'organe. Ils seront étudiés avec le contenu du ligament large.

Le ligament large et son contenu

(Ligamentum Latum Uteri)

C'est une cloison séreuse transversale à deux feuillets, l'un antérieur, l'autre postérieur, paire et symétrique, tendue des bords latéraux de l'utérus à la paroi pelvienne latérale. Plus qu'un ligament c'est une véritable loge pelvi-sous-péritonéale située en dehors de l'utérus, au-dessus du plancher des releveurs, sous le péritoine pelvien que soulèvent les ligaments ronds et les annexes de l'utérus que le ligament large contient dans leur plus grande partie. Dans son épaisseur, au sein d'un tissu cellulaire abondant renfermant aussi des reliquats embryonnaires, cheminent les vaisseaux et les nerfs de l'utérus et de ses annexes ainsi que l'uretère pelvien. Sa face postérieure donne insertion à l'ovaire qui sera donc étudié dans ce chapitre.

FIGURE 28

Coupe sagittale para-médiane du bassin chez la femme montrant l'insertion utérine du ligament large (d'après Kamina).

1. *Uretère droit.*
2. *Ligament lombo-ovarien.*
3. *Ovaire.*
4. *Ligament rond droit.*
5. *Trompe gauche.*
6. *Canal de l'ouraque.*
7. *Paroi abdominale antérieure.*
8. *Ligament rond gauche.*
9. *Uretère gauche.*
10. *Vessie.*
11. *Pubis.*
12. *Espace pré-vésical.*
13. *Plexus veineux de Santorini.*
14. *Canal de l'urètre.*
15. *Clitoris.*
16. *Grande lèvre.*
17. *Petite lèvre.*
18. *Cavité vaginale.*
19. *Sphincter anal.*
20. *Anus.*
21. *Ampoule rectale.*
22. *Cul-de-sac de Douglas.*
23. *Utérus.*
24. *Gouttière péritonéale latéro-rectale.*
25. *Fossette ovarienne de Claudius.*
26. *Fossette ovarienne de Krause.*
27. *Ligament utéro-ovarien gauche.*

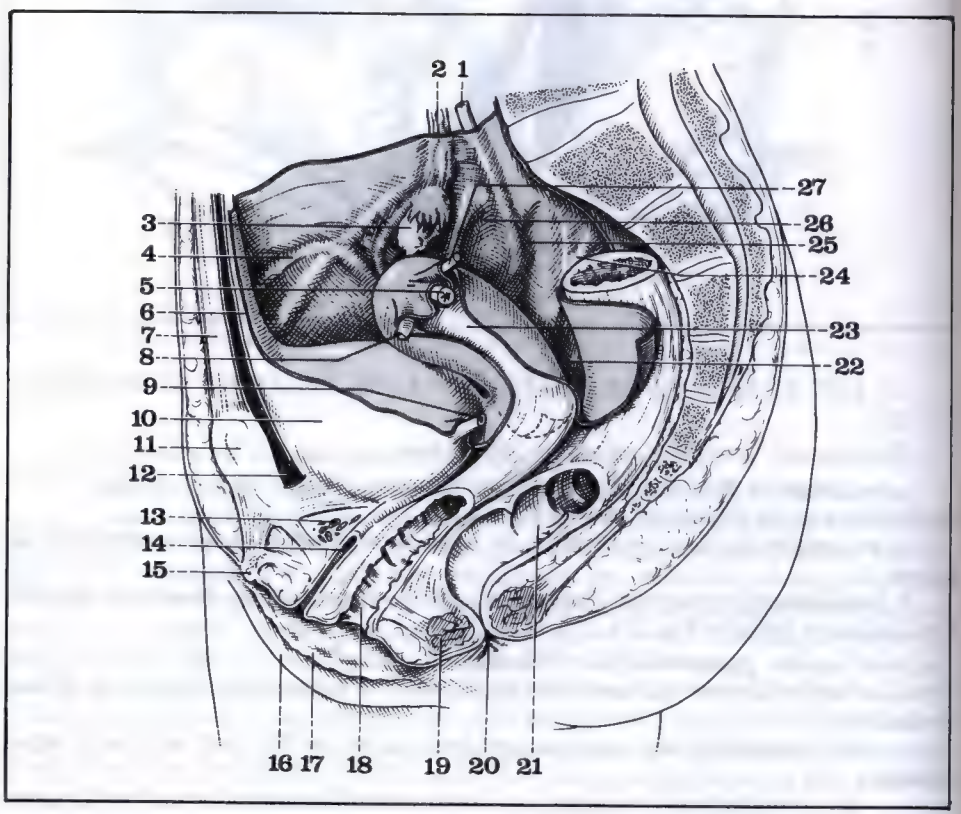

CONSTITUTION ANATOMIQUE (Fig. 28 et 30)

Le ligament large est formé par les deux feuillets péritonéaux qui tapissent l'un la face antérieure, l'autre la face postérieure de l'utérus. A partir du bord latéral de l'utérus, ces deux feuillets, qui sont en continuité l'un avec l'autre en haut autour de la trompe comme ils l'étaient au niveau du fond utérin, s'adossent l'un à l'autre et se dirigent en dehors vers la paroi latérale du pelvis sur laquelle ils se réfléchissent pour devenir péritoine pariétal pelvien. De même, en bas, les deux feuillets s'écartent l'un de l'autre d'avant en arrière sur le plancher pelvien et se réfléchissent l'un en avant, l'autre en arrière pour devenir péritoine pelvien du fond du pelvis.

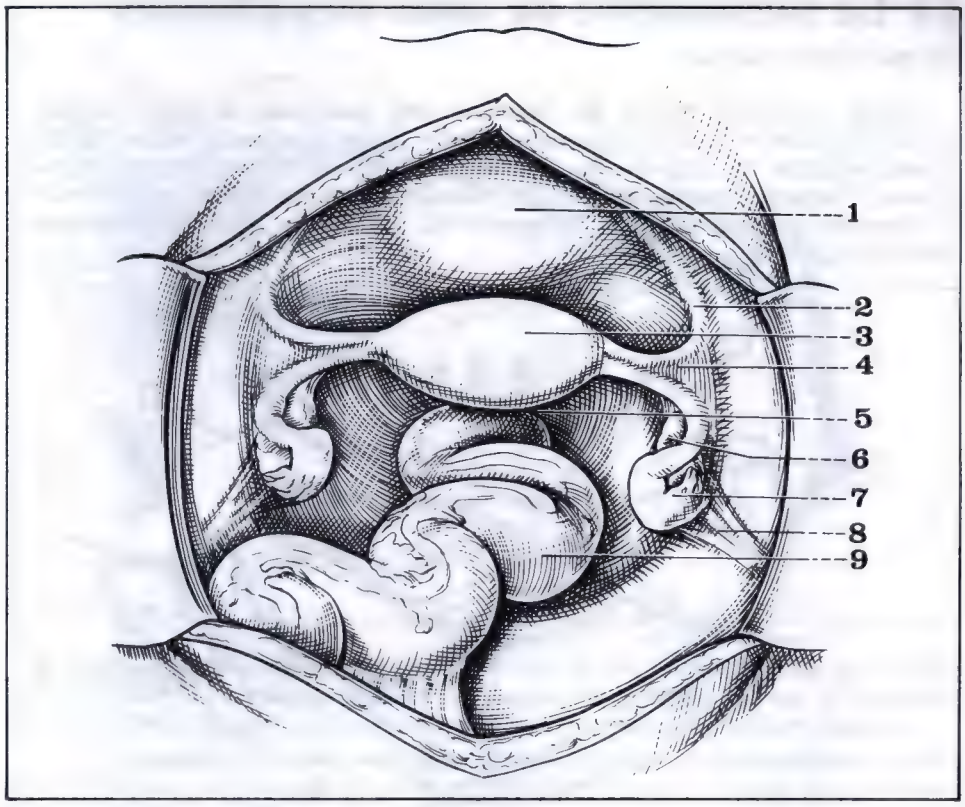

FIGURE 29

Vue opératoire du pelvis féminin.

1. *Vessie.*
2. *Ligament rond.*
3. *Fond utérin.*
4. *Aileron antérieur du ligament large.*
5. *Cul-de-sac de Douglas.*
6. *Ovaire.*
7. *Pavillon de la trompe.*
8. *Ligament lombo-ovarien.*
9. *Rectosigmoïde.*
10. *Ligament lombo-ovarien.*

MORPHOLOGIE (Fig. 29)

Le ligament large ainsi formé a schématiquement la forme d'une cloison transversale quadrilatère fortement inclinée en bas et avant et dans son ensemble concave en arrière. On peut lui distinguer :

- **un bord interne** fixé sur le bord latéral de l'utérus, (Fig. 28)
- **un bord externe** plus large inséré sur la paroi pelvienne latérale, (Fig. 30)
- **un bord inférieur** reposant sur le plancher pelvien,
- **un bord supérieur** libre dessinant une courbe à concavité supérieure et sous-tendu par la trompe utérine, (Fig. 29)
- **une face antérieure** inclinée en bas et en avant,
- **une face postérieure** qui regarde en haut et en arrière et sur laquelle s'insère le bord antérieur de l'ovaire.

En réalité, la forme du ligament large est plus complexe et on ne peut la faire apparaître qu'artificiellement en étalant le ligament large et en le mettant en tension par traction sur l'utérus, l'ovaire, la trompe et le ligament rond. Cette manœuvre, classique au cours de l'exploration chirurgicale du pelvis, fait apparaître nettement la division du ligament large en deux segments différents :

— **une partie inférieure,** épaisse, fixe, solidaire à la fois de la paroi pelvienne et de la région cervico-isthmique de l'utérus : elle correspond **au paramètre ;**

— **une partie supérieure,** mince, souple et mobile : c'est le **mésomètre** qui comprend en fait trois ailerons de forme triangulaire à base pariétale et à sommet utérin convergeant vers la corne utérine, sous-tendus qu'ils sont par les éléments nés de cette dernière. Ces ailerons sont :

- en haut l'aileron tubaire ou **méso-salpinx** sous-tendu par la trompe et qui marque le bord supérieur du ligament large ;
- en avant **l'aileron funiculaire** ou aileron du ligament rond ;
- en arrière, **le mésovarium** sous-tendu de dedans en dehors par le ligament utéro-ovarien, le bord antérieur de l'ovaire et une partie du ligament lombo-ovarien (Fig. 30).

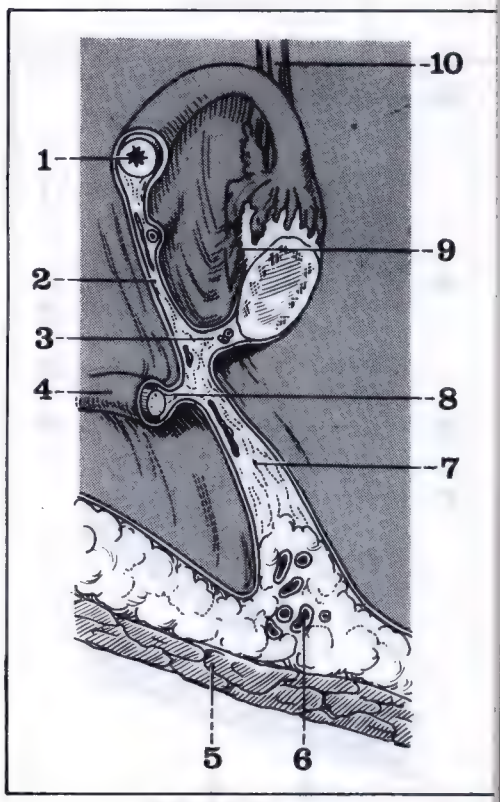

FIGURE 30

Coupe antéro-postérieure du ligament large (d'après Kamina)

1. *Trompe utérine.*
2. *Méso-salpinx.*
3. *Mésovarium.*
4. *Ligament rond.*
5. *Plancher pelvien.*
6. *Veine du paramètre.*
7. *Paramètre.*
8. *Aileron antérieur du ligament large.*
9. *Ligne de Farre.*
10. *Ligament lombo-ovarien.*

1) Le mésomètre ou zone des ailerons

(du grec Métra = utérus)

Partie supérieure mobile du ligament large subdivisée en trois ailerons, il contient le ligament rond et la trompe utérine et donne insertion à l'ovaire. Sa partie interne, solidaire du corps utérin, est comme lui transversale et fortement inclinée en avant. Sa partie externe au contraire, rattachée à la paroi, est presque verticale et de direction presque sagittale, l'ensemble du mésomètre étant donc fortement concave en arrière.

FIGURE 31

La partie supérieure du ligament large du côté droit (vue postérieure).

1. *Fond utérin.*
2. *Trompe utérine.*
3. *Méso-salpinx.*
4. *Mésovarium.*
5. *Ligament rond.*
6. *Ligament lombo-ovarien.*
7. *Frange de Richard.*
8. *Pavillon tubaire.*
9. *Ovaire.*
10. *Feuillet postérieur du ligament large.*
11. *Ligament utéro-ovarien.*

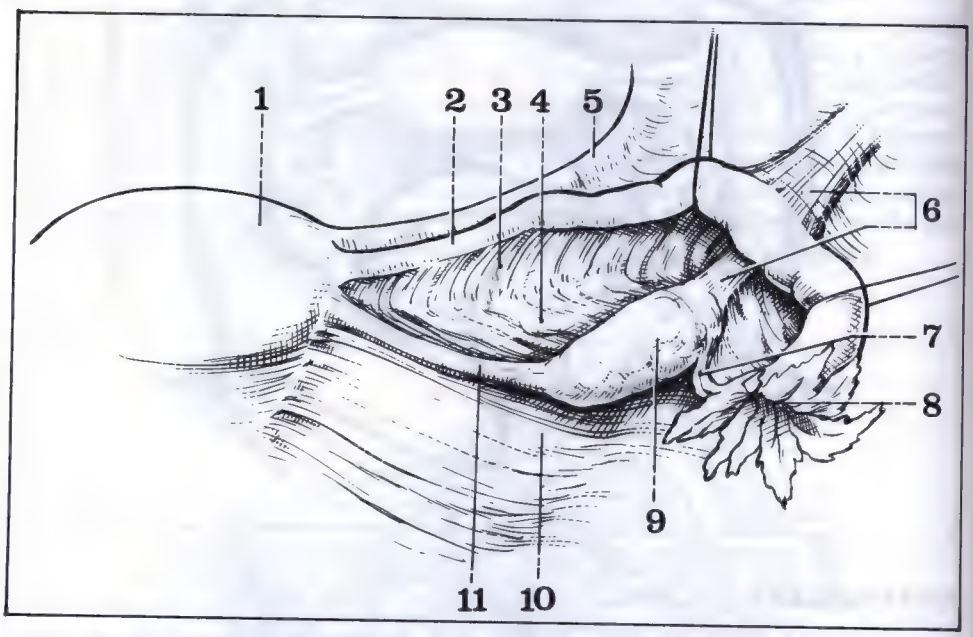

1) **L'AILERON SUPÉRIEUR OU MÉSO-SALPINX ET SON CONTENU LA TROMPE UTÉRINE** (Fig. 31). Le plus étendu des trois ailerons ligamentaires, le méso-salpinx, est formé par le péritoine qui entoure la trompe utérine et dont les deux feuillets s'accolent plus bas l'un à l'autre. De forme triangulaire à sommet interne il présente un bord supérieur horizontal, concave en arrière suivant en fait le trajet de la trompe ; un bord inférieur au niveau duquel il se réunit avec les deux autres ailerons ; un bord externe formé par le ligament tubo-ovarien tendu de l'extrémité externe de la trompe au pôle supérieur de l'ovaire. En réalité la forme triangulaire du méso-salpinx n'apparaît qu'artificiellement lorsque l'on étale et que l'on étire la trompe utérine. Normalement sa morphologie est déterminée par le trajet coudé de la trompe utérine qui le soustend et le méso-salpinx tend à l'état normal à se replier en arrière pour recouvrir l'ovaire et le mésovarium, formant ainsi deux bourses péritonéales :

- **la bourse tubo-ovarique** en dedans ;
- **la bourse ovario-pariétale** en dehors.

LA TROMPE UTÉRINE* (Tuba Uterine) ou trompe de Fallope** ou oviducte. Lieu habituel de la fécondation, la trompe utérine est un conduit musculo-membraneux pair et symétrique qui se détache de la corne utérine pour se diriger transversalement en dehors et dont la lumière fait communiquer la cavité utérine avec la cavité péritonéale.

— MORPHOLOGIE. Elle peut être étudiée au cours d'une laparotomie ou actuellement d'une cœlioscopie. Longue en moyenne de 10 à 12 cm, d'un calibre externe de 2 à 3 mm variant en fait suivant le segment considéré, la trompe est un conduit souple, de couleur rouge foncé, d'aspect très vasculaire et de consistance molle et friable. On lui distingue classiquement quatre segments facilement mis en évidence au cours d'une hystérosalpingographie. Ces segments sont de dedans en dehors (Fig. 32).

* En latin, Tuba.
En grec, Salpinx.

** FALLOPE Gabriele (1523-1563) - Professeur d'anatomie et de chirurgie à Padoue.

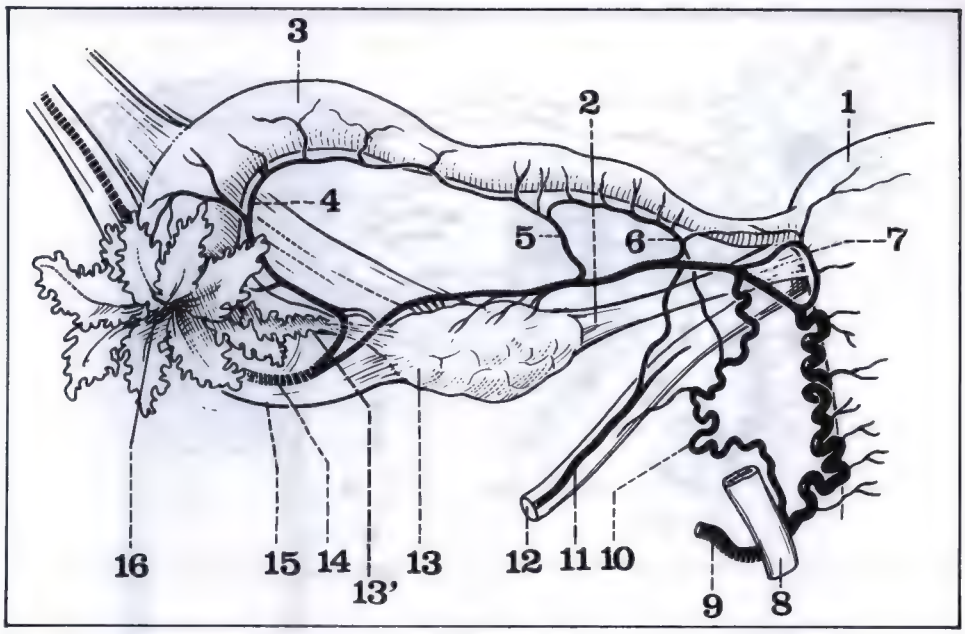

FIGURE 32

La vascularisation de la trompe et de l'ovaire (côté gauche, vue postérieure).

1. *Fond utérin.*
2. *Ligament utéro-ovarien.*
3. *Trompe utérine.*
4. *Arcade sous-tubaire.*
5. *Artère tubaire moyenne.*
6. *Artère tubaire interne.*
7. *Artère rétrograde du fond utérin.*
8. *Uretère.*
9. *Artère utérine.*
10. *Artère du ligament large.*
11. *Artère du ligament rond.*
12. *Ligament rond.*
13. *Ovaire.*
13'. *Frange de Richard.*
14. *Artère ovarienne.*
15. *Ligament lombo-ovarien.*
16. *Pavillon de la trompe.*

a) **Le segment interstitiel.** Long d'environ un cm, il n'est en fait pas visible puisque situé dans l'épaisseur même du muscle de la corne utérine. D'un calibre intérieur de 0,5 à 0,2 mm il s'ouvre dans la cavité utérine par l'ostium uterinum.

b) **Le segment isthmique** situé dans la partie interne du méso-salpinx se dirige transversalement en dehors sur 3 à 4 cm. D'un diamètre de 2 à 4 mm, ses parois sont épaisses et presque rigides.

c) **L'ampoule ou segment ampullaire** située plus en dehors est au contraire très souple ; longue de 7 à 8 cm, d'un diamètre de 7 à 8 mm, elle a surtout un trajet sinueux d'abord obliquement ascendant de bas en haut, d'avant en arrière et de dedans en dehors, elle longe ainsi le bord interne de l'ovaire, puis se recourbe vers le bas à son pôle supérieur pour se continuer à angle aigu par le pavillon.

d) **Le pavillon tubaire,** segment le plus externe, le plus mobile, long de 2 à 3 cm est allongé de haut en bas le long du bord interne de l'ovaire. Il a une forme évasée en entonnoir à contours festonnés formant les franges tubaires longues de 10 à 15 mm et dont la plus longue ou frange de Richard* adhère au pôle supérieur de l'ovaire. Au fond du pavillon la lumière tubaire s'ouvre par l'ostium abdominal (Fig. 32).

– PÉRITONISATION ET MOYENS DE FIXITÉ (Fig. 31 et 33). La trompe est donc entourée par le péritoine qui au-dessous d'elle forme le méso-salpinx. Au niveau du pavillon le péritoine s'interrompt sur le pourtour des franges et à ce niveau se continue avec la muqueuse tubaire. La ligne de démarcation entre la surface externe péritonisée de la trompe et la cavité du pavillon non péritonisée constitue la **ligne de Farre****. A ce niveau la lumière tubaire s'ouvre directement dans la cavité péritonéale. Cette communication de la cavité péritonéale avec les voies génitales explique la possibilité chez la femme de péritonites d'origine gynécologiques.

Les moyens de fixité de la trompe sont extrêmement lâches, la trompe étant un organe extrêmement mobile. Ils sont représentés par :

– son insertion sur la corne utérine,

– *le méso-salpinx* lui-même qui la rattache au reste du ligament large,

– *le ligament tubo-ovarien* mince repli péritonéal qui forme le bord externe du méso-salpinx en rattachant la frange de Richard au pôle inférieur de l'ovaire,

– plus accessoirement, du côté gauche peut exister une adhérence péritonéale entre le côlon sigmoïde et la trompe, formant un *ligament tubo-colique.* Il faut enfin opposer la fixité relative des deux segments internes de la trompe, solidaires de l'utérus, et la plus grande mobilité des segments externes solidaires de l'ovaire.

* RICHARD Félix Adolphe (1822-1872) - Chirurgien parisien (Thèse 1851).

** FARRE Arthur (1811-1887) - Professeur de gynécologie à Londres.

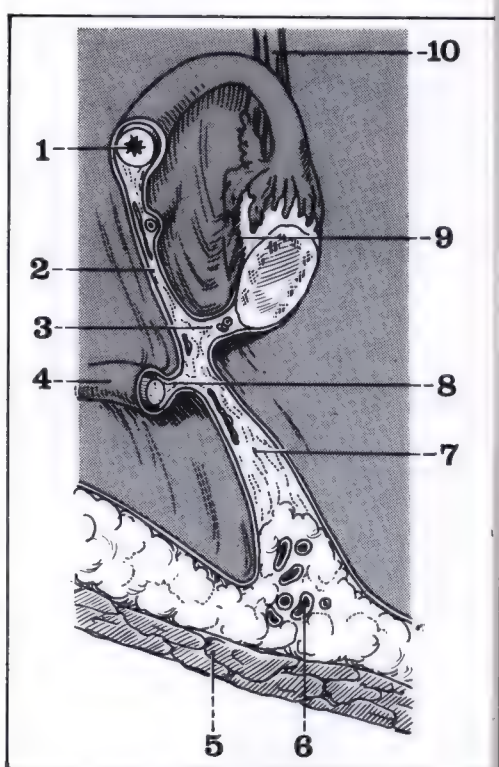

FIGURE 33

Coupe antéro-postérieure du ligament large (d'après Kamina)

1. *Trompe utérine.*
2. *Méso-salpinx.*
3. *Mésovarium.*
4. *Ligament rond.*
5. *Plancher pelvien.*
6. *Veine du paramètre.*
7. *Paramètre.*
8. *Aileron antérieur du ligament large.*
9. *Ligne de Farre.*
10. *Ligament lombo-ovarien.*

FIGURE 34

Les reliquats embryologiques du ligament large (d'après Kamina)

1. *Pavillon de la trompe.*
2. *Hydatide pédiculée de Morgagni.*
3. *Canal tubo-époophorique.*
4. *Epoophore.*
5. *Ovaire.*
6. *Paraoophore.*
7. *Dilatation ampullaire du canal de Malpighi-Gartner.*
8. *Col utérin.*
9. *Canal de Malpighi-Gartner.*
10. *Paroi vaginale.*
11. *Hymen.*
12. *Petites lèvres.*

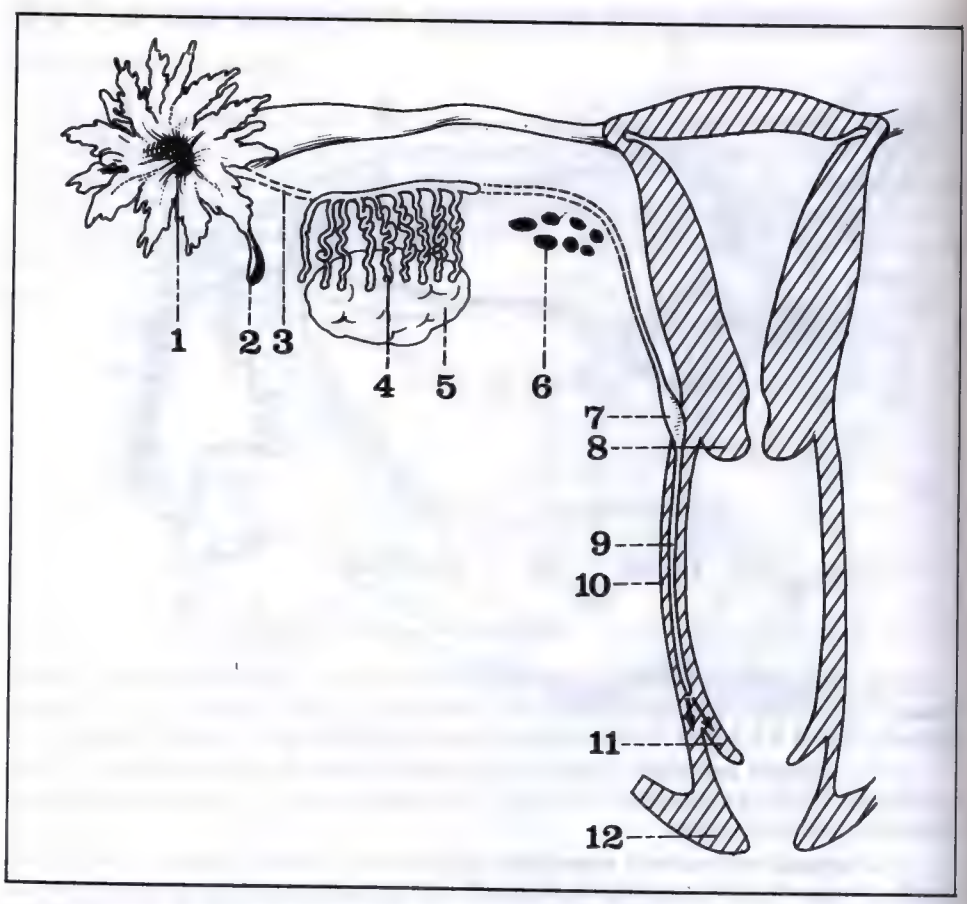

– STRUCTURE. La trompe est formée de 4 tuniques :

– une séreuse péritonéale ;

– une sous-séreuse richement vascularisée ;

– une musculeuse particulièrement développée à la partie interne de la trompe, comprenant deux couches, l'une superficielle plexiforme, l'autre profonde circulaire ;

– une muqueuse, fortement plissée, présentant des cellules ciliées et subissant des modifications périodiques au cours du cycle génital.

– LES AUTRES ÉLÉMENTS CONTENUS DANS LE MÉSO-SALPINX.

Ils sont représentés par des reliquats embryologiques et par les vaisseaux et les nerfs de la trompe.

– LES RELIQUATS EMBRYOLOGIQUES contenus dans le méso-salpinx comprennent (Fig. 34) :

– **l'hydatide pédiculée de Morgagni*,** petite vésicule arrondie, d'allure kystique appendue à l'une des franges du pavillon ;

– **l'époophore** ou corps de Rosenmuller**, reliquat du mésonéphros et du canal de Wolff***, constitué d'une quinzaine de canalicules, étalé du bord interne de l'ovaire à la trompe ;

– **le paroophore** plus inconstant, formé d'une série de nodules jaunâtres, situé dans l'épaisseur du méso-salpinx en dedans de l'organe de Rosenmuller ;

– **le canal de Malpighi-Gärtner****,** reliquat du canal de Wolff, inconstant, étendu du paroophore vers l'isthme utérin.

Ces différents reliquats embryologiques peuvent être à l'origine de kystes para-ovariens.

---

* MORGAGNI Giovanni-Batista (1682-1771) - Professeur d'anatomie à Padoue.

** ROSENMULLER Johann Christian (1771-1820) - Professeur d'anatomie et de chirurgie à Leipzig.

*** WOLFF Kaspar Friedrich (1733-1794) - Professeur d'anatomie à Saint-Petersbourg.

**** GÄRTNER Hermann (1785-1827) - Physiologiste né à Saint-Thomas (Antilles).

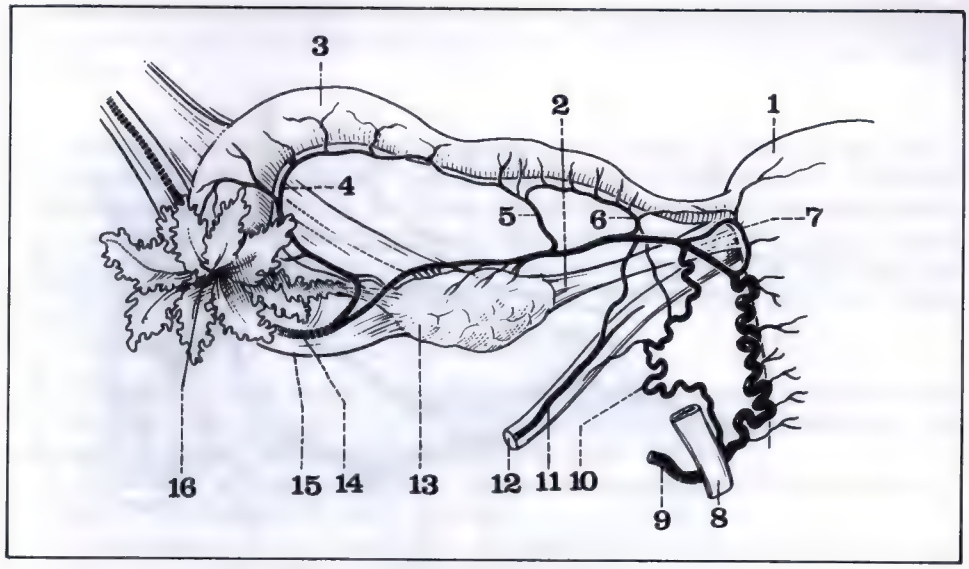

FIGURE 35

La vascularisation de la trompe et de l'ovaire (côté gauche, vue postérieure).

1. *Fond utérin.*
2. *Ligament utéro-ovarien.*
3. *Trompe utérine.*
4. *Arcade sous-tubaire.*
5. *Artère tubaire moyenne.*
6. *Artère tubaire interne.*
7. *Artère rétrograde du fond utérin.*
8. *Uretère.*
9. *Artère utérine.*
10. *Artère du ligament large.*
11. *Artère du ligament rond.*
12. *Ligament rond.*
13. *Ovaire.*
14. *Artère ovarienne.*
15. *Ligament lombo-ovarien.*
16. *Pavillon de la trompe.*

– LES ARTÈRES DE LA TROMPE sont situées dans le méso-salpinx et proviennent de deux sources (Fig. 35) :

– en dehors, **l'artère ovarienne** qui donne une branche **tubaire externe,**

– en dedans, **l'artère utérine** qui donne un ou plusieurs rameaux isthmiques ou *tubaires internes,* et surtout l'artère *tubaire moyenne* qui prolonge en dehors l'artère utérine.

La tubaire moyenne et la tubaire externe s'anastomosent dans le méso-salpinx en formant une **arcade sous-tubaire** plus ou moins développée donnant une série de rameaux perpendiculaires à la trompe tout au cours de son trajet.

– LES VEINES TUBAIRES se drainent par une arcade veineuse sous-tubaire vers les veines ovariennes et les veines utérines.

– LES LYMPHATIQUES de même se jettent à la fois :

– dans les lymphatiques ovariens et gagnent donc avec eux la région lombaire,

– et dans les lymphatiques de l'utérus.

– LES NERFS proviennent, d'une part, du plexus ovarien issu de la région lombaire pré-aortique, et, d'autre part, du nerf latéral de l'utérus, branche du plexus hypogastrique.

2) **L'AILERON POSTÉRIEUR OU MÉSOVARIUM ET L'OVAIRE.** Implanté perpendiculairement sur la face postérieure du ligament large au niveau du bord inférieur du méso-salpinx, le mésovarium est très court. Il est soustendu de dedans en dehors par :

– **le ligament utéro-ovarien,** faible trousseau fibreux tendu de la corne utérine au pôle inférieur de l'ovaire ;

– **l'ovaire** lui-même dont le bord antérieur est enchassé dans le feuillet péritonéal qui s'interrompt à son niveau comme au niveau du pavillon tubaire en formant une **ligne de Farre** si bien que la surface de l'ovaire dépourvue de revêtement péritonéal est située à l'intérieur même de la cavité péritonéale ;

– **le ligament lombo-ovarien** enfin tout en dehors, trousseau fibreux qui accompagne les vaisseaux ovariens depuis la région lombaire jusqu'au pôle supérieur de l'ovaire, en soulevant à partir du détroit supérieur le péritoine pariétal en un repli vertical qui constitue le bord externe du mésovarium. De forme triangulaire très aplatie, à sommet ovarien, le mésovarium est habituellement recouvert dans sa plus grande partie par le méso-salpinx qui retombe sur lui, le pavillon tubaire coiffant l'ovaire qui représente donc l'organe essentiel de cet aileron.

FIGURE 36

La partie supérieure du ligament large du côté droit (vue postérieure).

1. *Fond utérin.*
2. *Trompe utérine.*
3. *Méso-salpinx.*
4. *Mésovarium.*
5. *Ligament rond.*
6. *Ligament lombo-ovarien.*
7. *Frange de Richard.*
8. *Pavillon de la trompe.*
9. *Ovaire.*
10. *Feuillet postérieur du ligament large.*
11. *Ligament utéro-ovarien.*

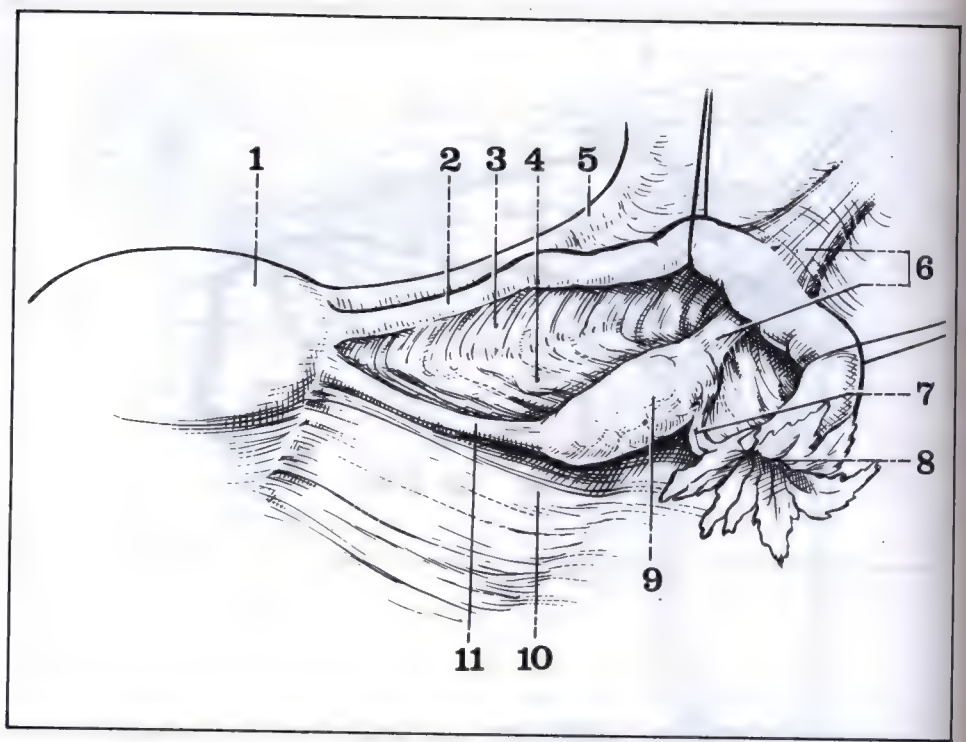

FIGURE 37

La situation des fossettes ovariennes.

1. *Aorte abdominale.*
2. *Artère iliaque primitive.*
3. *Artère iliaque interne.*
4. *Artère iliaque externe.*
5. *Artère fessière.*
6. *Artère obturatrice.*
7. *Artère utérine.*
8. *Artère vaginale longue.*
9. *Artère honteuse interne.*
10. *Artère ischiatique.*
11. *Artère sacrée latérale inférieure.*
12. *Première racine sacrée.*
13. *Artère sacrée latérale supérieure.*
14. *Tronc lombo-sacré.*
15. *Artère sacrée moyenne.*

A. Fossette ovarienne de Krause.

A' Fossette ovarienne de Claudius.

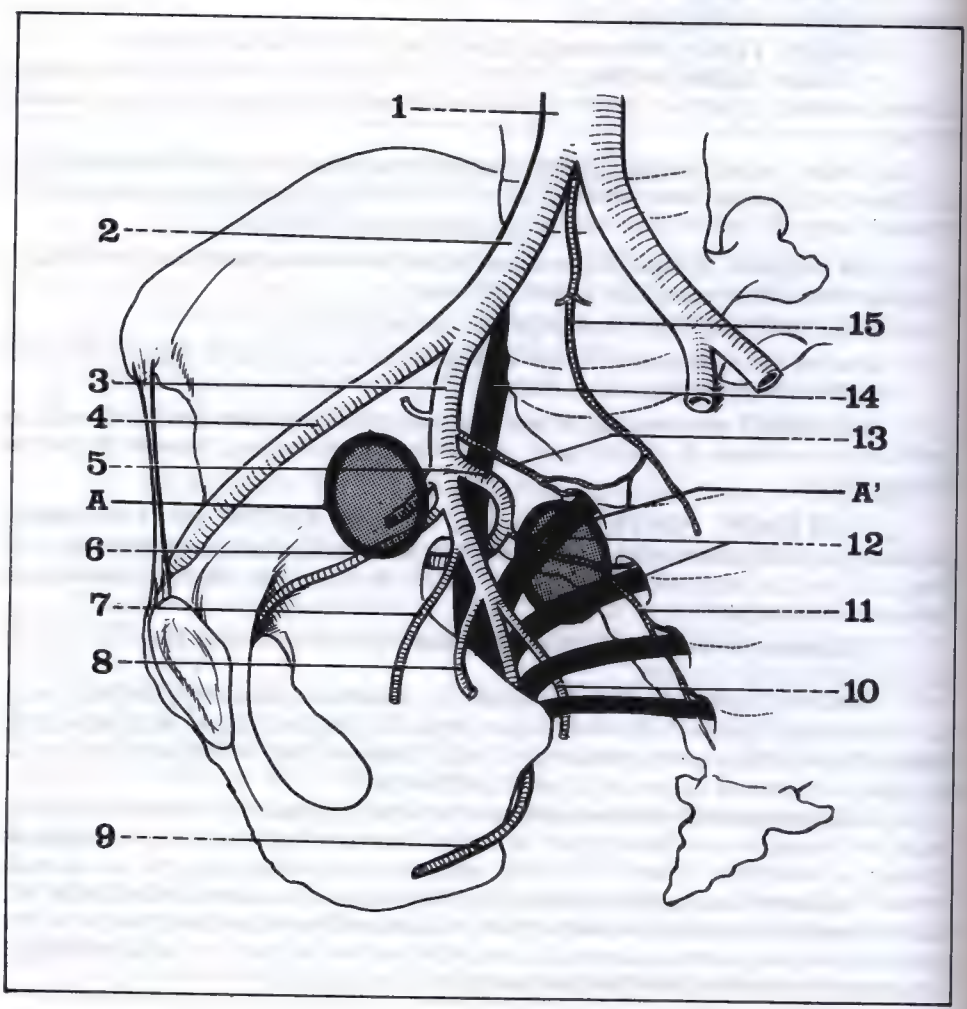

L'OVAIRE (Ovarium) (du latin : Ovum = l'œuf), glande génitale de la femme, l'ovaire est à la fois le lieu de formation de l'ovule et le siège d'importantes sécrétions endocrines.

– MORPHOLOGIE. L'ovaire a classiquement la forme d'une amande légèrement aplatie de 4 cm de long sur 2 cm de large et 1 cm d'épaisseur chez la femme adulte, pour un poids de 6 à 8 g. Son grand axe est sensiblement vertical, légèrement oblique en bas et en dedans. De couleur blanc rosé presque nacré, l'ovaire a une consistance ferme mais extrêmement friable. Sa surface presque lisse chez l'enfant est irrégulière, chagrinée chez la femme adulte. Après la ménopause il prend un aspect scléreux (Fig. 36).

– STRUCTURE. L'ovaire a une structure très polymorphe. Il est revêtu d'un épithélium reposant sur une lame conjonctive épaisse formant l'albuginée qui entoure le parenchyme ovarien. Celui-ci comprend deux parties :

– la corticale formée d'un stroma conjonctif dense contenant les follicules ovariens aux différents stades de leur évolution ;

– la médullaire constituée d'un tissu conjonctif lâche contenant, outre des vaisseaux et des nerfs, quelques reliquats embryonnaires et notamment le rete ovaris.

– SITUATION. Organe extrêmement mobile, l'ovaire a une situation variable. Chez la nullipare l'ovaire est situé en arrière du ligament large contre la paroi latérale du pelvis dans la **fossette ovarienne de Krause** limitée en haut et en arrière par la bifurcation des vaisseaux iliaques, en bas par l'artère utérine, en avant par le feuillet postérieur du ligament large. Chez la multipare, il est plus bas situé et tend à descendre en direction du cul-de-sac de Douglas dans la **fossette de Claudius** limitée en avant par l'uretère et l'artère iliaque interne, en arrière par le sacrum, en bas par le pyramidal (Fig. 37).

Pathologiquement sa mobilité explique la possibilité de torsions et explique aussi qu'il puisse se prolaber jusqu'au fond du Douglas ou au contraire, en cas de développement d'un kyste important, se déplacer en direction de la cavité abdominale.

– PÉRITONISATION ET MOYENS DE FIXITÉ. **L'ovaire est entièrement dépourvu de péritoine** et sa surface extérieure est réellement située à l'intérieur de la cavité péritonéale. Le péritoine en effet s'interrompt au niveau de son bord antérieur en dessinant ici comme au niveau du pavillon tubaire une *ligne de Farre.* **Les moyens de fixité** sont donc représentés par (Fig. 36 et 38) :

- *le mésovarium* dont les deux feuillets se fixent au niveau du bord antérieur de l'ovaire en formant la ligne de Farre ;
- *le ligament utéro-ovarien* qui relie le pôle inférieur de l'ovaire à la corne utérine en sous-tendant le mésovarium ;
- *le ligament tubo-ovarien* réunissant le pôle supérieur de l'ovaire au pavillon de la trompe en longeant la frange de Richard ;
- **le ligament lombo-ovarien,** moyen de fixité le plus important. C'est un trousseau fibro-musculaire accompagnant les vaisseaux ovariens depuis la région lombaire jusqu'au hile de l'ovaire. Il soulève au-dessous du détroit supérieur le péritoine en un repli vertical qui s'épanouit au niveau du ligament large en trois faisceaux (Fig. 36) :

- *un faisceau interne* qui se perd dans l'épaisseur du ligament large ;
- *un faisceau moyen* gagnant le pôle supérieur de l'ovaire ;
- *un faisceau externe* qui se termine au niveau du pavillon tubaire.

– VASCULARISATION ET INNERVATION DE L'OVAIRE. Les vaisseaux et les nerfs de l'ovaire gagnent cet organe par son bord antérieur, véritable hile vasculo-nerveux.

La vascularisation artérielle est assurée par deux artères : l'artère ovarienne et l'artère utérine.

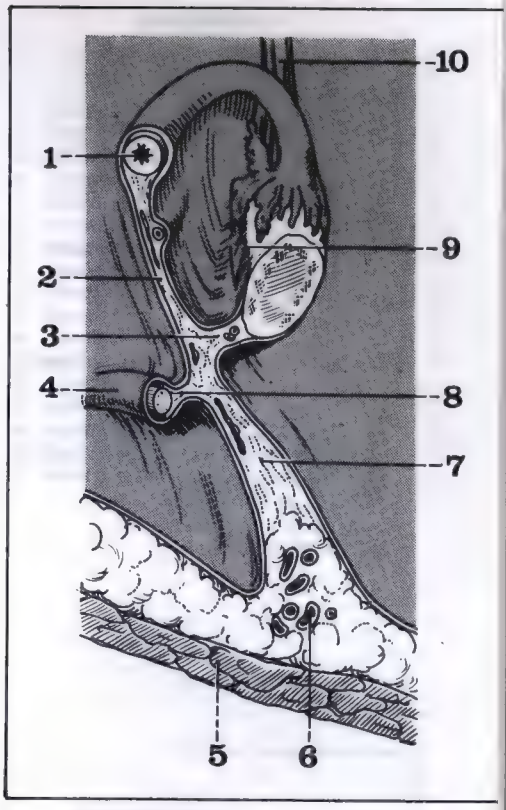

FIGURE 38

Coupe antéro-postérieure du ligament large (d'après Kamina)

1. *Trompe utérine.*
2. *Méso-salpinx.*
3. *Mésovarium.*
4. *Ligament rond.*
5. *Plancher pelvien.*
6. *Veine du paramètre.*
7. *Paramètre.*
8. *Aileron antérieur du ligament large.*
9. *Ligne de Farre.*
10. *Ligament lombo-ovarien.*

FIGURE 39

L'artère utérine.

1. *Artère iliaque primitive.*
2. *Artère ovarienne.*
3. *Artère iliaque interne.*
4. *Veine iliaque interne.*
5. *Artère obturatrice.*
6. *Uretère.*
7. *Artère utérine.*
8. *Veines utérines pré-urétérales.*
9. *Artère cervico-vaginale.*
10. *Veine vésicale.*
11. *Vagin.*
12. *Vessie.*
13. *Segment latéro-utérin de l'artère utérine.*
14. *Ligament rond gauche.*
15. *Fond utérin.*
16. *Artère rétrograde du fond utérin.*
17. *Arcade sous-ovarienne.*
18. *Arcade sous-tubaire.*
19. *Ovaire.*
20. *Pavillon tubaire.*

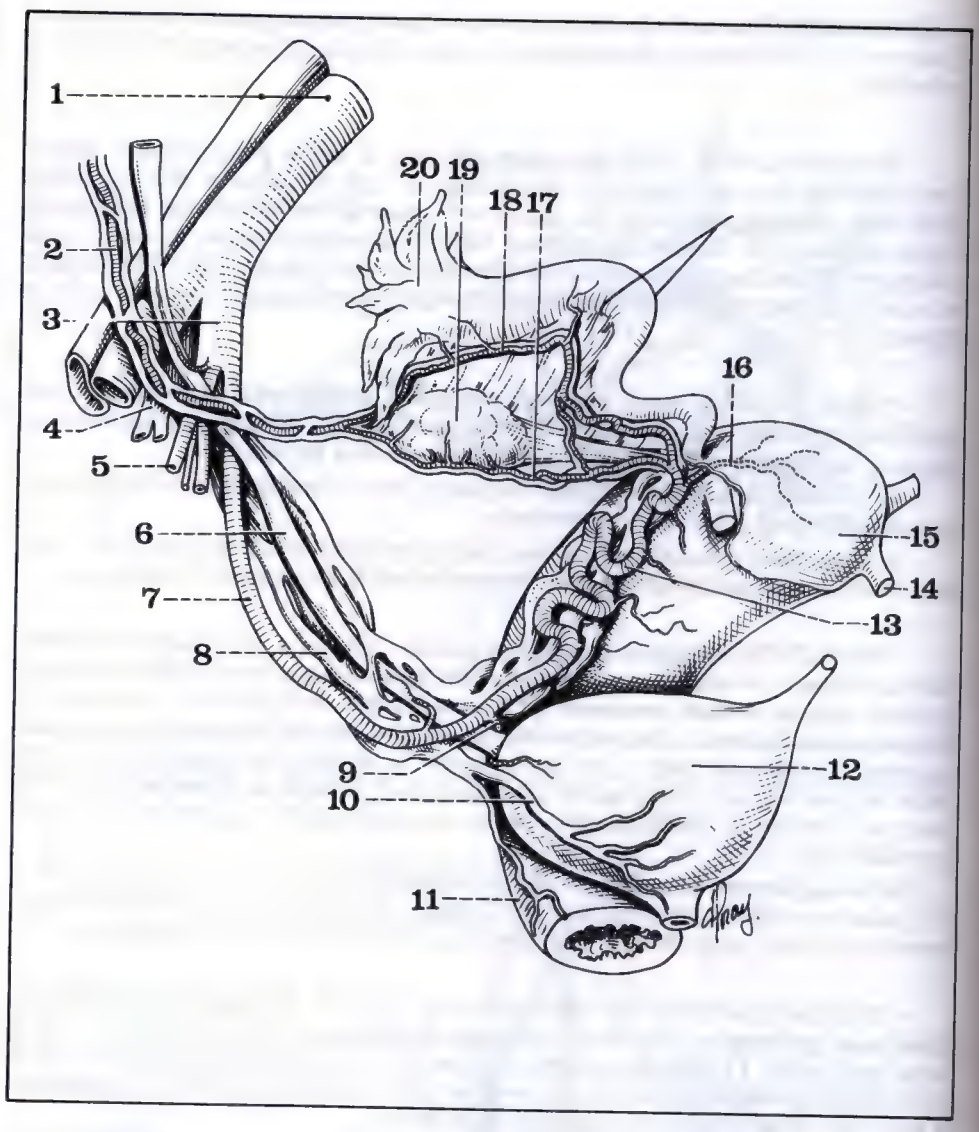

• *L'artère ovarienne* (A. Ovarica), homologue de l'artère testiculaire, naît de la face antérieure de l'aorte au niveau des artères rénales à hauteur de la 2e ou 3e vertèbre lombaire. Elle se dirige d'abord obliquement en bas et en dehors en croisant l'uretère par en avant avant de descendre dans le ligament lombo-ovarien. Elle croise les vaisseaux iliaques externes 2 cm en avant de l'uretère et pénètre dans le ligament large où elle se termine en se divisant en deux branches (Fig. 40) :

- *la tubaire externe* destinée à la trompe,
- *l'artère ovarienne* qui pénètre dans le hile de l'ovaire (Fig. 39).

• *L'artère utérine* donne au niveau de la corne utérine une branche ovarienne interne qui longe le ligament utéro-ovarien et vient se terminer elle aussi dans le hile de l'ovaire en s'anastomosant avec l'artère ovarienne. En pratique cette anastomose est constante et il existe toujours une arcade sous-ovarienne de calibre variable (Fig. 39).

Les veines ovariennes ont une disposition voisine de celle des artères. Les veines ovariennes se regroupent au niveau du hile de l'organe en un réseau plexiforme extrêmement dense qui forme une arcade complexe dans le mésovarium, arcade qui se draine en dehors dans les veines ovariennes formant un véritable lacis veineux

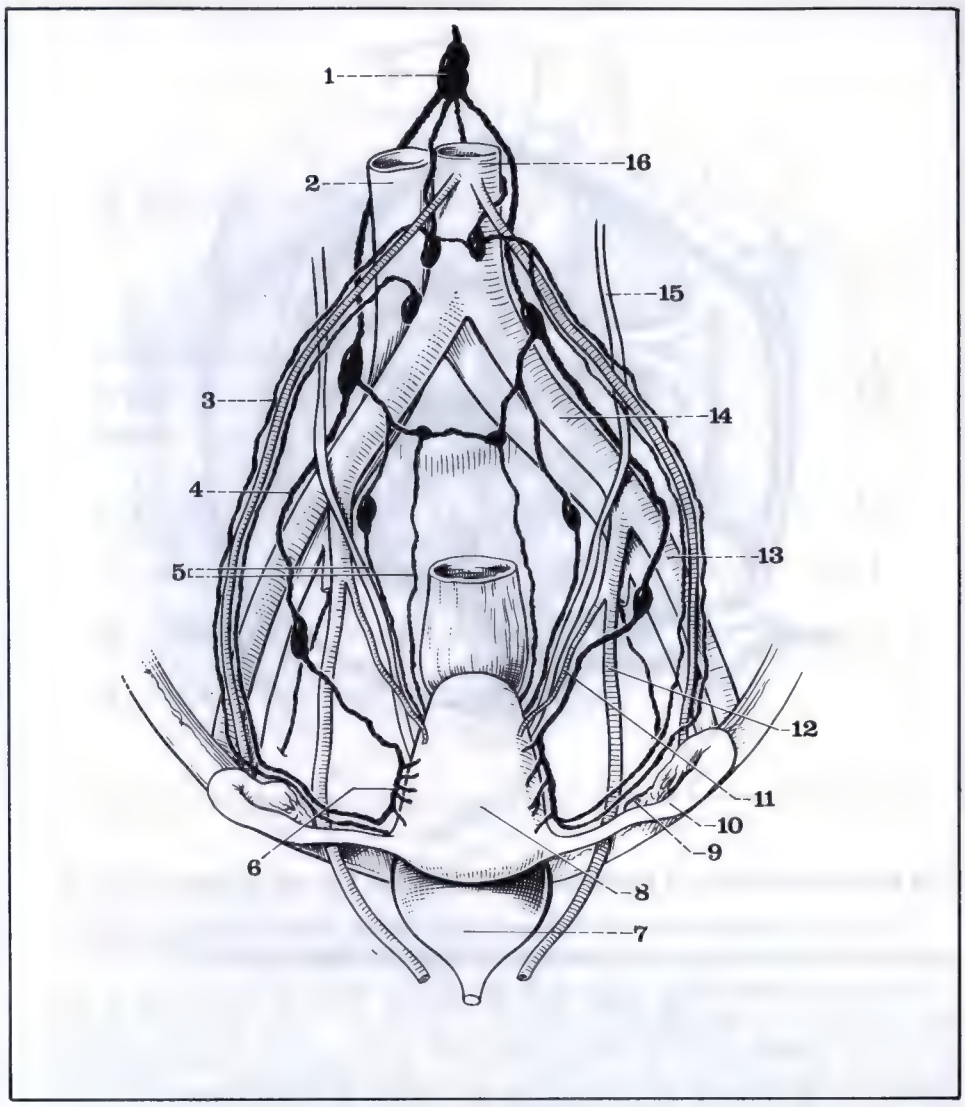

FIGURE 40

Les lymphatiques de l'utérus (d'après Leveuf et Godard).

1. *Citerne de Pecquet.*
2. *Veine cave inférieure.*
3. *Pédicule ovarien.*
4. *Lymphatique iliaque externe.*
5. *Pédicule postérieur et pédicule iliaque interne du col utérin.*
6. *Pédicule antérieur.*
7. *Vessie.*
8. *Utérus.*
9. *Ovaire.*
10. *Trompe.*
11. *Artère utérine.*
12. *Artère ombilicale.*
13. *Artère iliaque externe.*
14. *Artère iliaque primitive.*
15. *Uretère.*
16. *Aorte abdominale.*

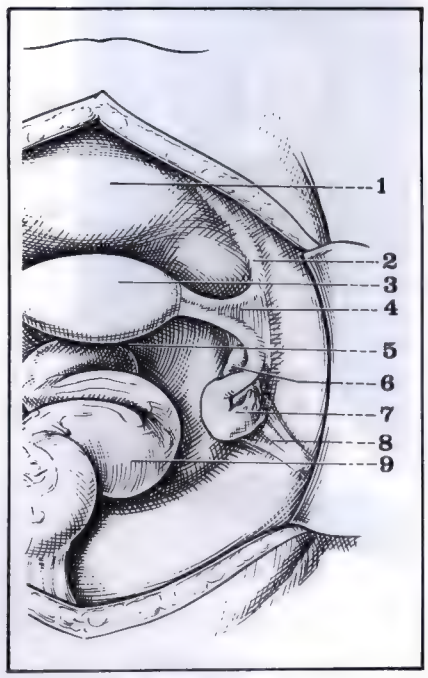

FIGURE 41

Vue opératoire du pelvis féminin.

1. *Vessie.*
2. *Ligament rond.*
3. *Fond utérin.*
4. *Aileron antérieur du ligament large.*
5. *Cul-de-sac de Douglas.*
6. *Ovaire.*
7. *Pavillon de la trompe.*
8. *Ligament lombo-ovarien.*
9. *Recto-sigmoïde.*

autour de l'artère ovarienne. La veine ovarienne droite se jette dans la veine cave inférieure, la veine ovarienne gauche dans la veine rénale gauche. A sa partie interne, l'arcade se draine en partie dans les veines utérines.

Les lymphatiques accompagnent les vaisseaux ovariens et se jettent à droite dans les ganglions latéro-caves, à gauche dans les ganglions latéro-aortiques (Fig. 40).

L'innervation est assurée, comme celle de la trompe, d'une part par le plexus ovarien pré-aortique dont les branches suivent le trajet de l'artère ovarienne, d'autre part par les rameaux issus du nerf latéral de l'utérus venu du plexus hypogastrique.

3) L'AILERON ANTÉRIEUR OU AILERON FUNICULAIRE (Fig. 41). Sous-tendu par le segment pelvien du ligament rond il forme un repli péritonéal triangulaire à sommet interne peu étendu et déterminant sur le péritoine pelvien la formation de deux fossettes :

– l'une antérieure ou **fossette paravésicale** de Waldeyer ;

– l'une postérieure ou **fossette pré-ovarienne.** A l'intérieur de cet aileron funiculaire cheminent, outre le ligament rond, l'artère du ligament rond, branche de l'artère épigastrique, et des lymphatiques allant aux ganglions iliaques externes.

FIGURE 42

Vue opératoire du pelvis féminin.

1. *Vessie.*
2. *Ligament rond.*
3. *Fond utérin.*
4. *Aileron antérieur du ligament large.*
5. *Cul-de-sac de Douglas.*
6. *Ovaire.*
7. *Pavillon de la trompe.*
8. *Ligament lombo-ovarien.*
9. *Recto-sigmoïde.*

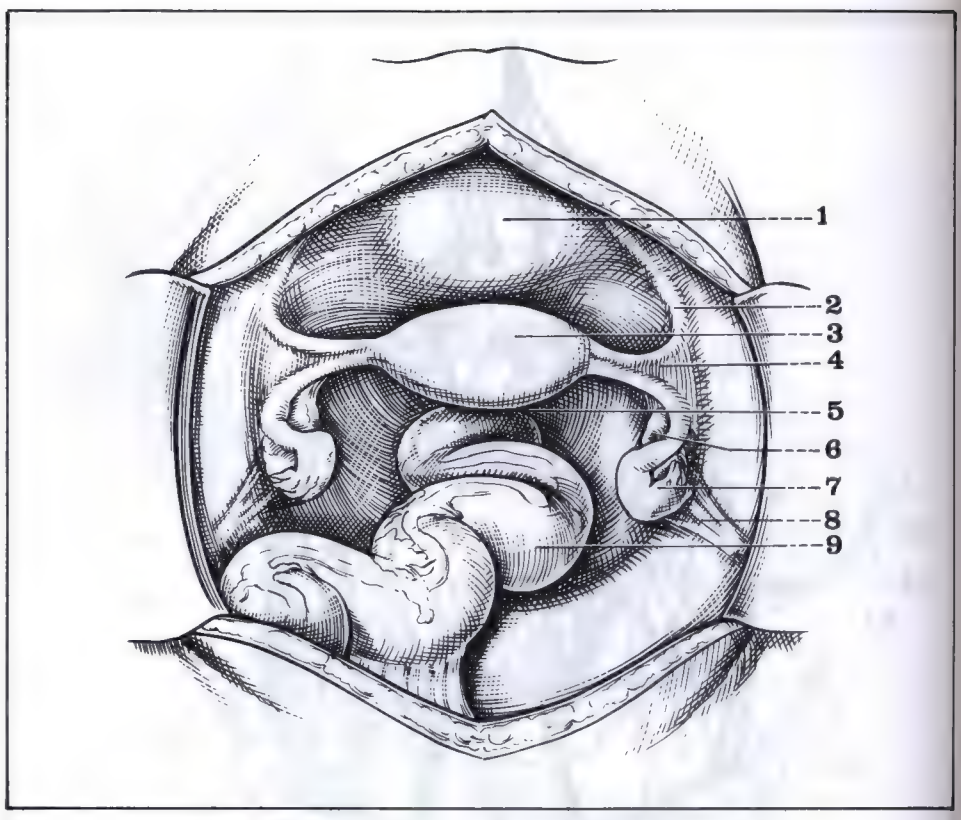

LES RAPPORTS DE LA PARTIE SUPÉRIEURE DU LIGAMENT LARGE

Occupée essentiellement par l'ovaire et la trompe, dont l'ensemble constitue les annexes de l'utérus, la partie supérieure du ligament large répond :

• EN AVANT : **à la vessie** dont le ligament large est séparé par la fossette pré-ovarienne et la fossette para-vésicale de Waldeyer*. Plus en avant la paroi pelvienne est représentée par la **région obturatrice** et par la partie antérieure du détroit supérieur longée par les vaisseaux iliaques externes surplombés à leur terminaison par l'orifice profond du **canal inguinal,** où s'engage le ligament rond, et où peut pénétrer l'ovaire dans certaines hernies inguinales congénitales de la fillette (Fig. 42).

• EN HAUT : les rapports sont des rapports abdominaux différents à droite et à gauche.

– **A droite,** ils sont représentés par le **cæcum** et **l'appendice** qui peut descendre en position pelvienne au contact de la trompe et de l'ovaire droits.

– **A gauche,** c'est le **côlon sigmoïde** qui recouvre les annexes et qui est parfois uni à la trompe par le ligament tubo-colique.

• EN ARRIÈRE, la trompe et l'ovaire répondent au cul-de-sac de Douglas dans lequel l'ovaire peut se prolaber plus ou moins, aux ligaments utéro-sacrés, et à l'uretère qui longe la face antérieure de l'artère iliaque interne.

• EN BAS, les rapports s'effectuent avec la partie inférieure du ligament large et le paramètre et, en arrière du feuillet postérieur du ligament large, avec le cul-de-sac de Douglas (Fig. 44).

• EN DEDANS, les rapports s'effectuent avec le corps utérin et, plus à distance, avec le cul-de-sac vaginal par lequel on peut explorer les annexes au toucher vaginal combiné au palper abdominal.

---

* WALDEYER Heinrich Wilhelm Gottfried (1836-1921) - Professeur d'anatomie pathologique à Breslau puis à Berlin.

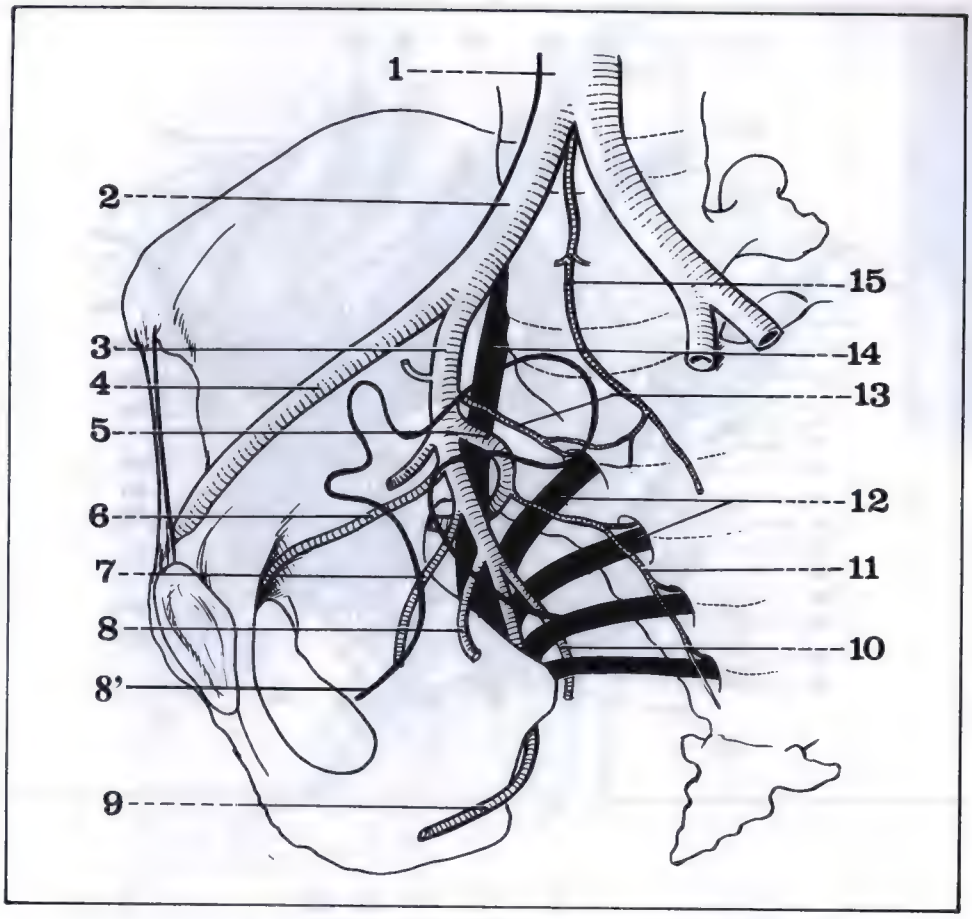

FIGURE 43

Les rapports externes du ligament large.

1. *Aorte abdominale.*
2. *Artère iliaque primitive droite.*
3. *Artère iliaque interne.*
4. *Artère iliaque externe.*
5. *Artère fessière.*
6. *Artère obturatrice.*
7. *Artère utérine.*
8. *Artère vaginale longue.*
8'. *Tracé de l'insertion du ligament large sur la paroi pelvienne.*
9. *Artère honteuse interne.*
10. *Artère ischiatique.*
11. *Artère sacrée latérale inférieure.*
12. *Première racine sacrée.*
13. *Artère sacrée latérale supérieure.*
14. *Tronc lombo-sacré.*
15. *Artère sacrée moyenne.*

• EN DEHORS, les rapports s'effectuent avec la paroi pelvienne sur laquelle le bord externe du ligament large s'insère au niveau de la bifurcation des vaisseaux iliaques internes, au confluent veineux iliaque, à l'uretère qui descend à la face antérieure de l'iliaque interne et, à la paroi elle-même représentée ici par l'obturateur interne longé par le **nerf obturateur.** L'ovaire lorsqu'il est situé dans la fossette de Krause peut être au contact de celui-ci, ce qui explique certaines névralgies obturatrices d'origine ovarienne. Enfin, c'est à ce niveau qu'arrive le ligament lombo-ovarien contenant les vaisseaux, les nerfs et les lymphatiques ovariens (Fig. 43).

2) La base du ligament large, paramètre et paravagin

Au-dessous de la zone des ailerons, les deux feuillets antérieur et postérieur du ligament large s'écartent l'un de l'autre avant de se réfléchir sur le fond du pelvis délimitant ainsi un espace prismatique triangulaire à base inférieure occupé par le tissu cellulaire de l'espace pelvi-sous-péritonéal, traversé par l'uretère et par les vaisseaux de l'utérus, et étendu de la paroi pelvienne en dehors jusqu'à l'isthme utérin et au dôme vaginal en dedans. Ce tissu cellulaire dense, qui constitue l'un des principaux moyens de fixité de l'utérus, correspond aux tentes vasculaires de l'artère utérine et de l'artère vaginale longue. Il constitue le **paramètre*** en haut et le **paravagin** plus bas (Fig. 44).

Du point de vue morphologique cet ensemble se présente donc comme un véritable organe, revêtu de péritoine sur sa face antérieure et sur sa face postérieure, constituant une lame transversale épaisse surtout au niveau de sa base et tendue de l'utérus à la paroi.

* Du grec : Para métra = contre l'utérus.

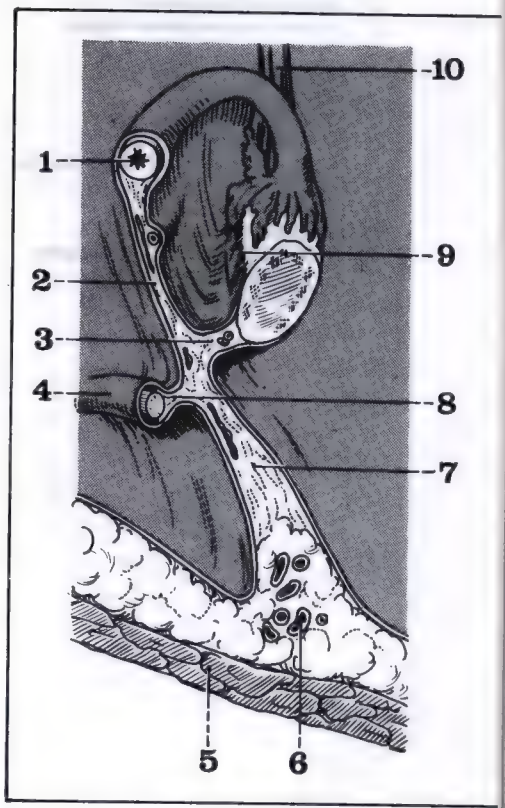

FIGURE 44

Coupe antéro-postérieure du ligament large (d'après Kamina)

1. *Trompe utérine.*
2. *Méso-salpinx.*
3. *Mésovarium.*
4. *Ligament rond.*
5. *Plancher pelvien.*
6. *Veine du paramètre.*
7. *Paramètre.*
8. *Aileron antérieur du ligament large.*
9. *Ligne de Farre.*
10. *Ligament lombo-ovarien.*

FIGURE 45

Coupe frontale schématique du bassin passant à la partie antérieure du vagin.

1. *Péritoine pariétal de la fosse iliaque.*
2. *Nerf fémoro-cutané.*
3. *Muscle iliaque.*
4. *Nerf crural.*
5. *Muscle psoas.*
6. *Vaisseaux iliaques externes.*
7. *Fond utérin.*
8. *Trompe utérine.*
9. *Aponévrose pelvienne.*
10. *Muscle obturateur interne.*
11. *Aponévrose pelvienne supérieure.*
12. *Muscle releveur de l'anus.*
13. *Membrane obturatrice.*
14. *Muscle obturateur externe.*
15. *Vaisseaux honteux internes.*
16. *Vaisseaux de la grande lèvre.*
17. *Bulbe vestibulaire.*
18. *Petite lèvre.*
19. *Paroi postérieure du vagin.*
20. *Branche ischio-pubienne.*
21. *Artère et veine vaginales longues.*
22. *Uretère.*
23. *Col utérin.*
24. *Vaisseaux utérins.*
25. *Vaisseaux iliaques internes.*
26. *Nerf obturateur.*
27. *Ganglion lymphatique iliaque interne.*
28. *Gouttière latéro-rectale.*
29. *Uretère lombaire.*
30. *Vaisseaux ovariens.*
31. *Vaisseaux iliaques primitifs gauches.*
32. *Veine mésentérique inférieure.*
33. *Ampoule rectale.*

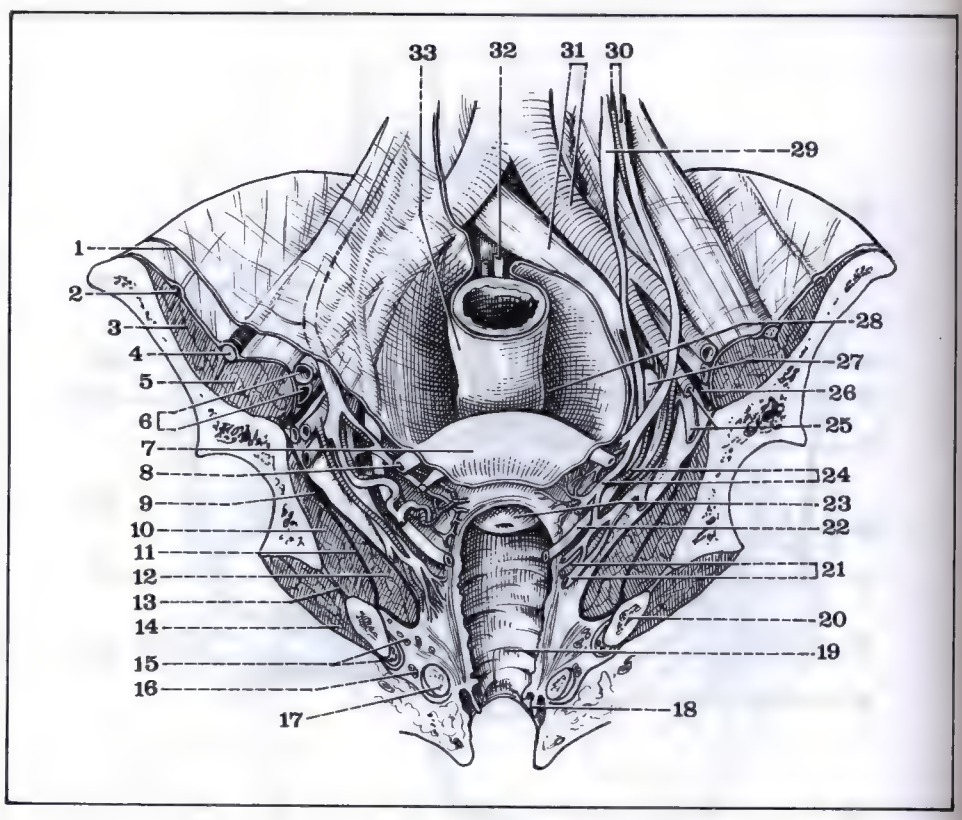

LE CONTENU DE LA BASE DU LIGAMENT LARGE. Il est représenté par :

- du tissu cellulaire,
- l'uretère pelvien,
- les vaisseaux utérins,
- l'artère vaginale longue,
- des éléments nerveux et des éléments lymphatiques.

1) **LE TISSU CELLULAIRE DE LA BASE DU LIGAMENT LARGE** ne représente qu'une partie du tissu cellulaire de l'espace pelvi-sous-péritonéal. Il est plus dense autour de l'artère utérine et de l'artère vaginale longue auxquelles il constitue de véritables tentes vasculaires. Il est accompagné d'éléments musculaires lisses qui peuvent être à l'origine de myofibromes primitifs du ligament large. On distingue dans ce tissu cellulaire deux étages : un étage supérieur ou **paramètre** situé en regard de l'isthme utérin et constitué par **la tente de l'artère utérine,** un étage inférieur ou **paravagin** situé en regard du dôme vaginal et constitué par la **tente de l'artère vaginale longue.** L'ensemble représente le principal élément latéral de fixité de l'isthme utérin, ou ligament de Mackenrodt des auteurs anglo-saxons.

2) **L'URETÈRE PELVIEN.** Faisant suite au segment iliaque de l'uretère au niveau du détroit supérieur, l'uretère pelvien décrit une courbe de 12 à 14 cm de long à concavité antéro-interne pour gagner la base vésicale. Dans ce segment situé entre le rétrécissement du détroit supérieur et le rétrécissement juxta-vésical il apparaît comme un conduit blanc rosé, vasculaire, très contractile, d'un calibre de 2 à 8 mm.

Au cours de ce trajet pelvien l'uretère est d'abord situé en arrière du ligament large (segment rétro-ligamentaire), puis il traverse obliquement le paramètre d'arrière en avant et de dehors en dedans (segment intra-ligamentaire), longe ensuite les culs-de-sac vaginaux, et pénètre dans la cloison vésico-vaginale pour gagner la base vésicale (segment pré-ligamentaire) (Fig. 45 à 47).

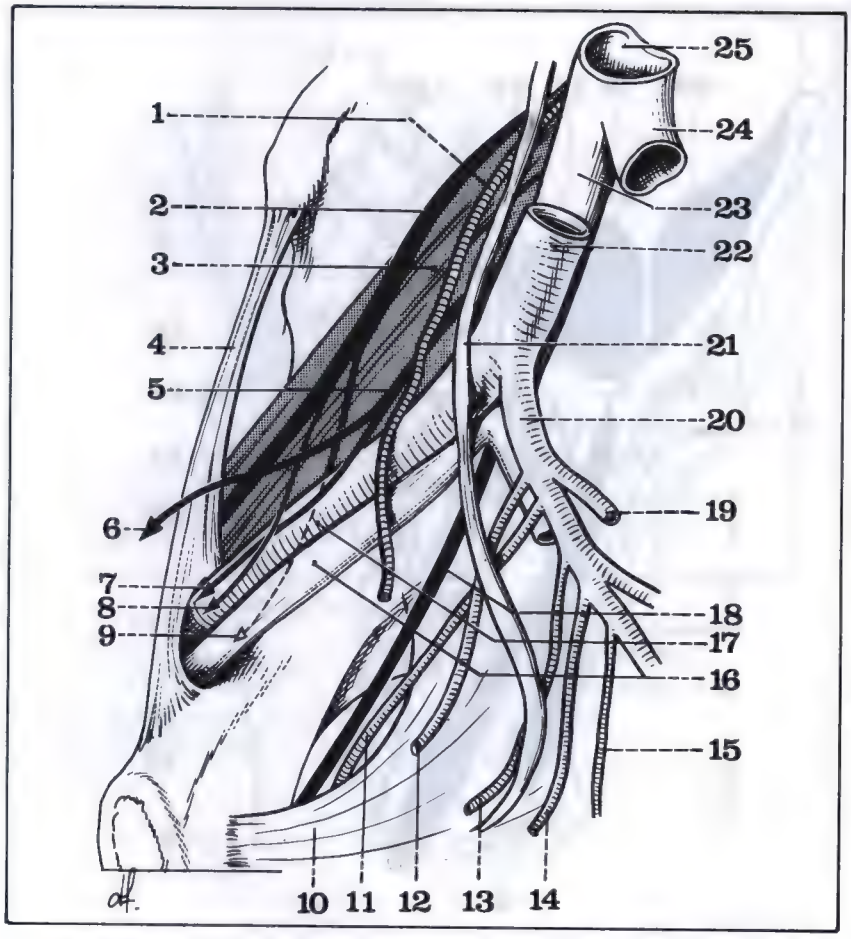

FIGURE 46

L'uretère pelvien droit.

1. *Artère ovarienne.*
2. *Nerf crural.*
3. *Muscle psoas.*
4. *Arcade crurale (ligament inguinal).*
5. *Nerf génito-crural.*
6. *Branche génitale du génito-crural.*
7. *Branche crurale du génito-crural.*
8. *Nerf de l'artère fémorale.*
9. *Nerf du pectiné.*
10. *Aponévrose pelvienne.*
11. *Artère obturatrice.*
12. *Artère ombilicale.*
13. *Artère utérine.*
14. *Artère vaginale longue.*
15. *Artère hémorroïdale moyenne.*
16. *Veine iliaque externe.*
17. *Artère iliaque externe.*
18. *Nerf obturateur.*
19. *Artère fessière.*
20. *Artère iliaque interne.*
21. *Uretère iliaque.*
22. *Artère iliaque primitive droite.*
23. *Veine iliaque primitive droite.*
24. *Veine iliaque primitive gauche.*
25. *Veine cave inférieure.*

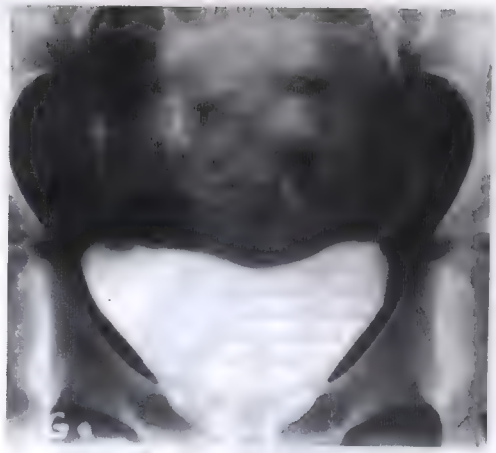

FIGURE 47

Urographie au temps de remplissage vésical montrant le trajet pelvien des deux uretères.

a) DANS LE SEGMENT RÉTRO-LIGAMENTAIRE où il pénètre en croisant à droite les vaisseaux iliaques externes, à gauche les vaisseaux iliaques primitifs, il répond :

• **en dehors** à l'obturateur interne tapissant la paroi pelvienne latérale dont il est séparé par l'origine des branches de l'iliaque interne : de haut en bas artère ombilicale, artère obturatrice, artère utérine et plus bas hémorroïdale moyenne et artère vaginale longue. Plus profondément *le nerf obturateur* longe la paroi pelvienne sur laquelle cheminent les veines du confluent iliaque accompagnées par les ganglions de la bifurcation iliaque (Fig. 46).

• **en arrière** il repose sur la face antérieure de l'artère iliaque interne ;

• **en dedans** il est visible sous le péritoine du cul-de-sac latéro-rectal au-dessus des ligaments utéro-sacrés ;

• **en avant** il se rapproche progressivement du feuillet postérieur du ligament large ; il est croisé par le *pédicule lombo-ovarien,* et par le bord postérieur de l'ovaire lorsque celui-ci est situé dans la fossette de Krause.

FIGURE 48

Coupe frontale schématique du pelvis de la femme, et du paramètre (d'après Monod et Duhamel).

1. *Os iliaque et 1' branche ischio-pubienne.*
2. *Artère utérine.*
3. *Artère vaginale longue.*
4. *Artère urétérique inférieure.*
5. *Muscle obturateur interne.*
5' *Muscle releveur de l'anus.*
6. *Branche vésico-vaginale.*
7. *Membrane obturatrice.*
8. *Vaisseaux honteux internes.*
9. *Aponévrose périnéale moyenne et corps caverneux.*
10. *Vagin.*
11. *Rameaux vaginaux des artères vaginales longues.*
12. *Artères cervico-vaginales.*
13. *Ligament rond.*
14. *Trompe utérine.*
15. *Fond utérin.*
16. *Artère iliaque primitive droite.*
17. *Uretère.*
18. *Artère iliaque externe.*
19. *Muscle psoas.*
20. *Muscle iliaque.*

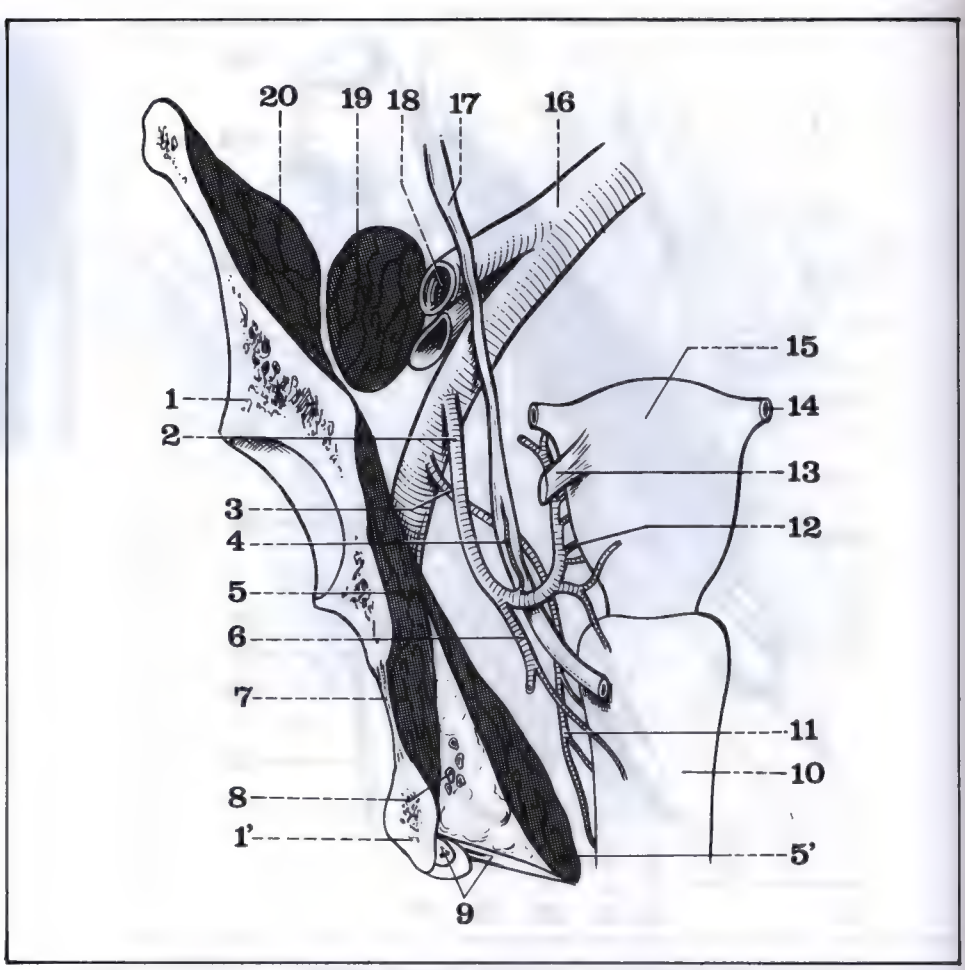

b) DANS SON SEGMENT INTRA-LIGAMENTAIRE l'uretère traverse donc obliquement de haut en bas, de dehors en dedans, et d'arrière en avant, le paramètre. Adhérant d'abord au feuillet postérieur du ligament large il reste à distance du plancher pelvien et chemine en arrière et en dedans de l'artère utérine. A mi-distance de la paroi pelvienne et de l'isthme utérin **l'artère utérine décrit sa crosse qui lui fait surcroiser l'uretère** d'avant en arrière et de dehors en dedans. L'artère vaginale longue reste en arrière de l'uretère et lui forme avec l'utérine une pince vasculaire. Les veines utérines se groupent en deux courants : l'un pré-urétéral peu important, l'autre rétro-urétéral baucoup plus volumineux.

c) DANS LE SEGMENT PRÉ-LIGAMENTAIRE l'uretère quitte le paramètre, longe le cul-de-sac latéral et le cul-de-sac antérieur du vagin pour pénétrer dans la cloison vésico-vaginale et gagner la base vésicale. Il est entouré par les veines correspondantes (Fig. 48).

3) **L'ARTÈRE UTÉRINE.** Branche viscérale la plus volumineuse de l'artère iliaque interne elle irrigue non seulement l'utérus mais une partie des annexes et de la vessie. D'un calibre d'environ 3 mm, d'une longueur de 15 cm, très sinueuse, elle prend des dimensions beaucoup plus importantes et en particulier triple sa longueur au cours de la grossesse (Fig. 48 à 50).

– ORIGINE. L'artère utérine naît du tronc de bifurcation antérieur de l'iliaque interne soit isolément soit par un tronc commun avec l'ombilicale, l'obturatrice ou la honteuse interne. Elle peut représenter aussi un des éléments du bouquet terminal de l'iliaque interne.

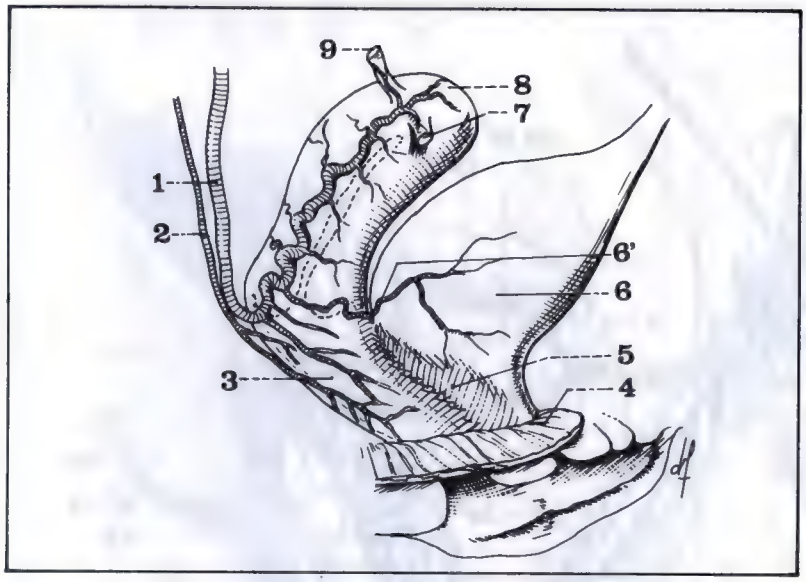

FIGURE 49

Vue latérale de l'utérus et de la vessie.

1. *Artère utérine.*
2. *Artère vaginale longue.*
3. *Vagin.*
4. *Muscle releveur de l'anus.*
5. *Cloison vésico-vaginale.*
6. *Vessie.*
6'. *Artère vésico-vaginale.*
7. *Ligament rond.*
8. *Fond utérin.*
9. *Trompe de Fallope.*

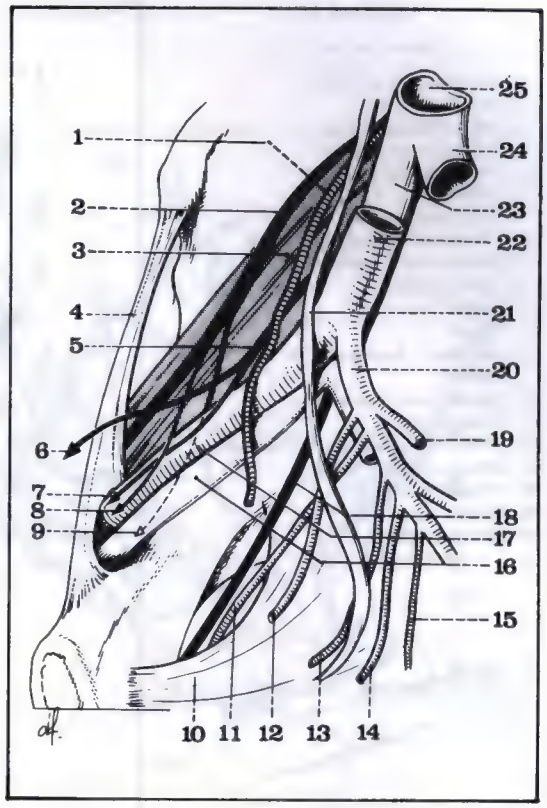

FIGURE 50

L'uretère pelvien droit et l'origine des branches de l'artère iliaque interne.

1. *Artère ovarienne.*
2. *Nerf crural.*
3. *Muscle psoas.*
4. *Arcade crurale (ligament inguinal).*
5. *Nerf génito-crural.*
6. *Branche génitale du génito-crural.*
7. *Branche crurale du génito-crural.*
8. *Nerf de l'artère fémorale.*
9. *Nerf du pectiné.*
10. *Obturateur interne.*
11. *Artère obturatrice.*
12. *Artère ombilicale.*
13. *Artère utérine.*
14. *Artère vaginale longue.*
15. *Artère hémorroïdale moyenne.*
16. *Veine iliaque externe.*
17. *Artère iliaque externe.*
18. *Nerf obturateur.*
19. *Artère fessière.*
20. *Artère iliaque interne.*
21. *Uretère iliaque.*
22. *Artère iliaque primitive droite.*
23. *Veine iliaque primitive droite.*
24. *Veine iliaque primitive gauche.*
25. *Veine cave inférieure.*

– TRAJET. L'artère utérine se dirige d'abord verticalement en bas, en avant et en dedans, plaquée contre la paroi pelvienne jusqu'au niveau de l'épine sciatique, puis elle pénètre sous le feuillet postérieur du ligament large et, dans le paramètre, décrit un segment horizontal presque transversal de 3 cm de long environ et, au voisinage du col utérin, se coude en arrière et en dedans décrivant une crosse à concavité postéro-inférieure pour reprendre une direction verticalement ascendante le long du bord latéral de l'utérus, en un trajet de 4 à 6 cm de long (Fig. 49).

– TERMINAISON. Elle se termine au niveau de la corne utérine en donnant :

• une branche pour le fond utérin ou **artère rétrograde du fond ;**

• **une branche annexielle** qui classiquement se divise en artère *tubaire interne,* cheminant dans le méso-salpinx, et *artère ovarienne interne,* cheminant dans le méso-varium. En fait il existe souvent plusieurs petits rameaux tubaires internes : pour l'isthme de la trompe une branche tubaire moyenne située dans le méso-salpinx (Fig. 49).

– RAPPORTS

1) **Dans le segment pariétal,** rétro-ligamentaire, elle répond :

• *En avant et en dehors* à la paroi pelvienne formée ici par l'aponévrose pelvienne tapissant l'obturateur interne et longée par le nerf obturateur ;

• *En avant* à l'artère ombilicale et à l'artère obturatrice qui s'éloignent en avant sur la paroi pelvienne ;

• *En arrière* aux volumineuses veines utérines qui vont se jeter dans le confluent iliaque interne, à l'artère vaginale longue, à la honteuse interne et aux branches postérieures de l'iliaque interne

• *En dedans,* elle est surcroisée par l'uretère, plus proche du côté droit que du côté gauche, et, par l'intermédiaire du péritoine pelvien, répond à l'ovaire et au cul-de-sac de Douglas.

FIGURE 51

L'artère utérine droite.

1. *Artère iliaque primitive.*
2. *Artère ovarienne.*
3. *Artère iliaque interne.*
4. *Veine iliaque interne.*
5. *Artère obturatrice.*
6. *Uretère.*
7. *Artère utérine.*
8. *Veines utérines pré-urétérales.*
9. *Artère cervico-vaginale.*
10. *Veine vésicale.*
11. *Vagin.*
12. *Vessie.*
13. *Segment latéro-utérin de l'artère utérine.*
14. *Ligament rond gauche.*
15. *Fond utérin.*
16. *Artère rétrograde du fond utérin.*
17. *Arcade sous-ovarienne.*
18. *Arcade sous-tubaire.*
19. *Ovaire.*
20. *Pavillon tubaire.*

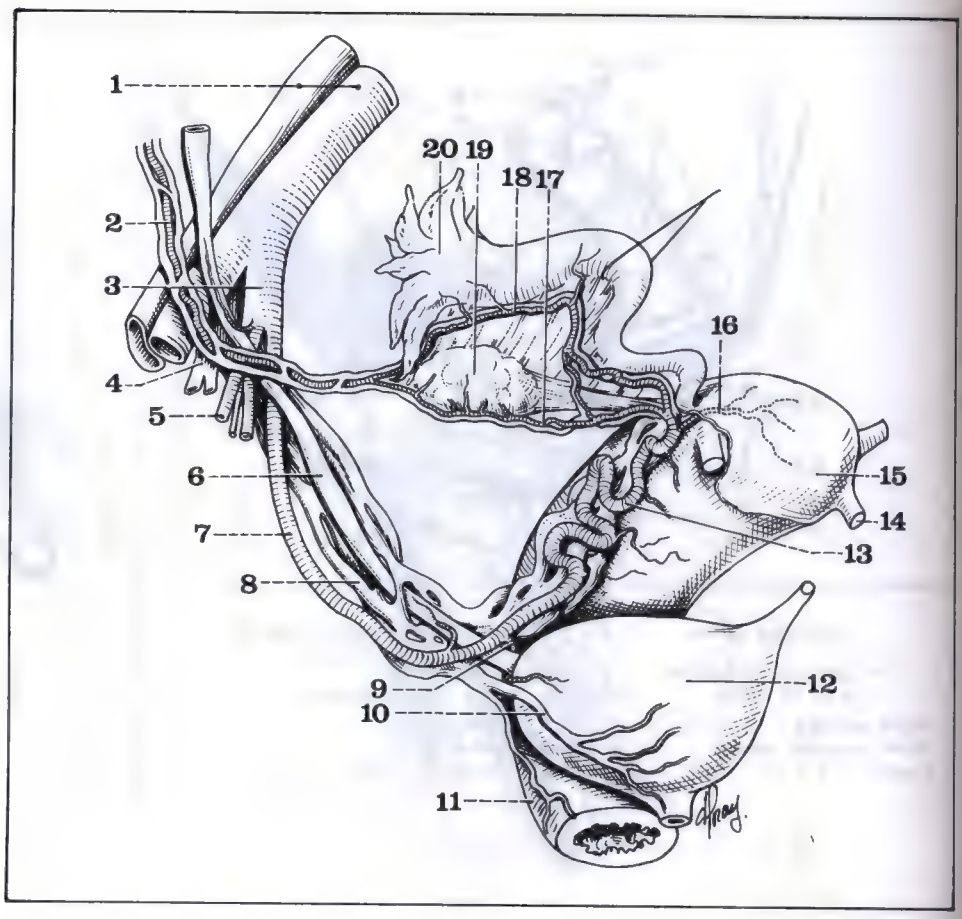

2) **Dans son segment sous-ligamentaire,** l'artère utérine prend une direction transversale ; elle chemine dans le paramètre, d'abord en avant et en dehors de l'uretère, accompagnée par les volumineuses veines utérines groupées en deux courants l'un pré, l'autre rétro-urétéral. A mi-distance de la paroi pelvienne et de l'isthme utérin, elle décrit une crosse qui lui fait croiser la face antéro-supérieure de l'uretère. Classiquement ce croisement est situé à mi-distance de l'isthme et de la paroi à 15 mm environ au-dessus du cul-de-sac latéral du vagin. Elle reste à distance de l'artère vaginale longue située en arrière et en dedans de l'uretère (Fig. 51).

Après avoir croisé l'uretère elle remonte en un trajet très sinueux le long du bord latéral de l'utérus auquel elle donne de nombreux rameaux, accompagnée de volumineux plexus veineux, de lymphatiques, du nerf latéral de l'utérus situé en arrière d'elle, et parfois du canal de Malpighi-Gartner.

COLLATÉRALES. Elles naissent toutes dans le segment intra-ligamentaire et sont représentées par (Fig. 52 et 53) :

- quelques rameaux pour le ligament large ;
- **une artère urétérique inférieure** née au niveau du point de croisement et se bifurquant en T le long de l'uretère ;
- **5 à 6 artères vésico-vaginales** qui naissent avant le croisement de l'uretère et accompagnent celui-ci dans la cloison vésico-vaginale ;
- **l'artère cervico-vaginale** souvent dédoublée, née après le croisement urétéral et qui donne des branches antérieures et postérieures au col utérin ;
- **les artères cervicales** qui naissent à la partie basse du segment ascendant de l'artère et se divisent en rameaux antérieurs et postérieurs du col ;
- 8 à 10 **rameaux transversaux** vascularisant le corps utérin ;
- un grêle **rameau pour le ligament rond** s'anastomosant avec l'artère du ligament rond, branche de l'épigastrique.

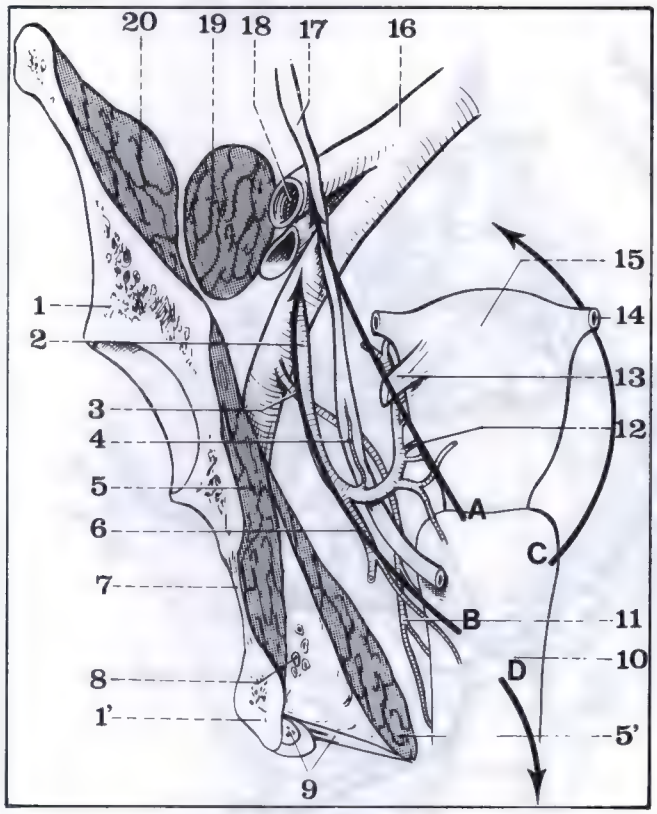

FIGURE 52
Coupe frontale schématique du pelvis de la femme, et du paramètre (d'après Monod et Duhamel).

1. *Os iliaque et 1' Branche ischio-pubienne.*
2. *Artère utérine.*
3. *Artère vaginale longue.*
4. *Artère urétérique inférieure.*
5. *Muscle obturateur utérin.*
5' *Muscle releveur de l'anus.*
6. *Branche vésico-vaginale.*
7. *Membrane obturatrice.*
8. *Vaisseaux honteux internes.*
9. *Aponévrose périnéale moyenne et corps caverneux.*
10. *Vagin.*
11. *Rameaux vaginaux des artères vaginales longues.*
12. *Artères cervico-vaginales.*
13. *Ligament rond.*
14. *Trompe utérine.*
15. *Fond utérin.*
16. *Artère iliaque primitive droite.*
17. *Uretère.*
18. *Artère iliaque externe.*
19. *Muscle psoas.*
20. *Muscle iliaque.*

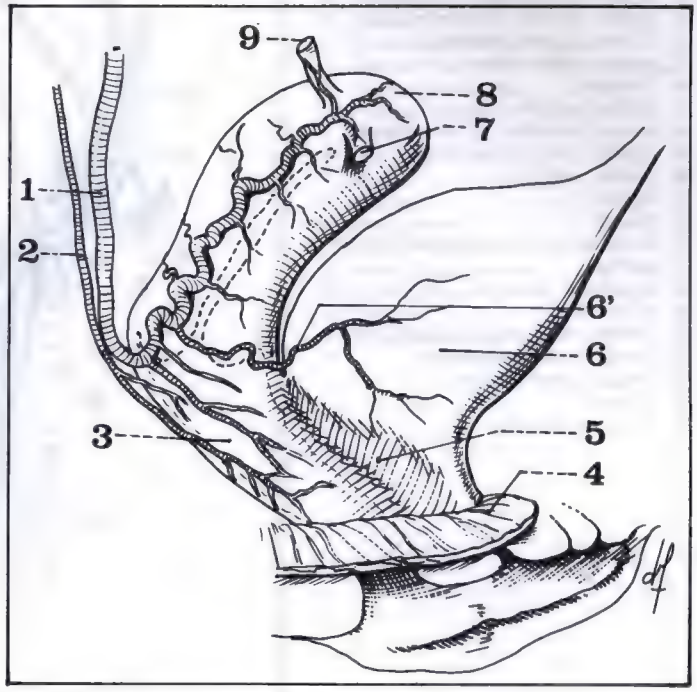

FIGURE 53
Vue latérale de l'utérus et de la vessie.

1. *Artère utérine.*
2. *Artère vaginale longue.*
3. *Vagin.*
4. *Muscle releveur de l'anus.*
5. *Cloison vésico-vaginale.*
6. *Vessie.*
6'. *Artère vésico-vaginale.*
7. *Ligament rond.*
8. *Fond utérin.*
9. *Trompe de Fallope.*

ANASTOMOSES. L'artère utérine s'anastomose :

- avec son homologue du côté opposé surtout au niveau du corps utérin alors que les anastomoses cervicales sont moins importantes ;
- avec l'artère ovarienne par les branches annexielles ;
- avec l'artère vaginale longue par les branches cervico-vaginales ;
- avec l'artère épigastrique par l'artère du ligament rond.

4) **L'ARTÈRE VAGINALE LONGUE** est une branche grêle de l'iliaque interne qui naît parfois d'un tronc commun avec l'artère utérine. Cheminant d'abord contre la paroi, parallèlement à l'artère utérine, en arrière de celle-ci, elle pénètre comme elle dans le ligament large et chemine constamment en arrière de l'uretère auquel elle forme avec l'utérine une pince vasculaire. Elle se termine au niveau du cul-de-sac latéral du vagin en un bouquet de branches terminales qui s'anastomosent avec celles du côté opposé ainsi qu'avec les branches cervico-vaginales (Fig. 52).

FIGURE 54

L'artère utérine droite.

1. *Artère iliaque primitive.*
2. *Artère ovarienne.*
3. *Artère iliaque interne.*
4. *Veine iliaque interne.*
5. *Artère obturatrice.*
6. *Uretère.*
7. *Artère utérine.*
8. *Veines utérines pré-urétérales.*
9. *Artère cervico-vaginale.*
10. *Veine vésicale.*
11. *Vagin.*
12. *Vessie.*
13. *Segment latéro-utérin de l'artère utérine.*
14. *Ligament rond.*
15. *Fond utérin.*
16. *Artère rétrograde du fond utérin.*
17. *Arcade sous-ovarienne.*
18. *Arcade sous-tubaire.*
19. *Ovaire.*
20. *Pavillon tubaire.*

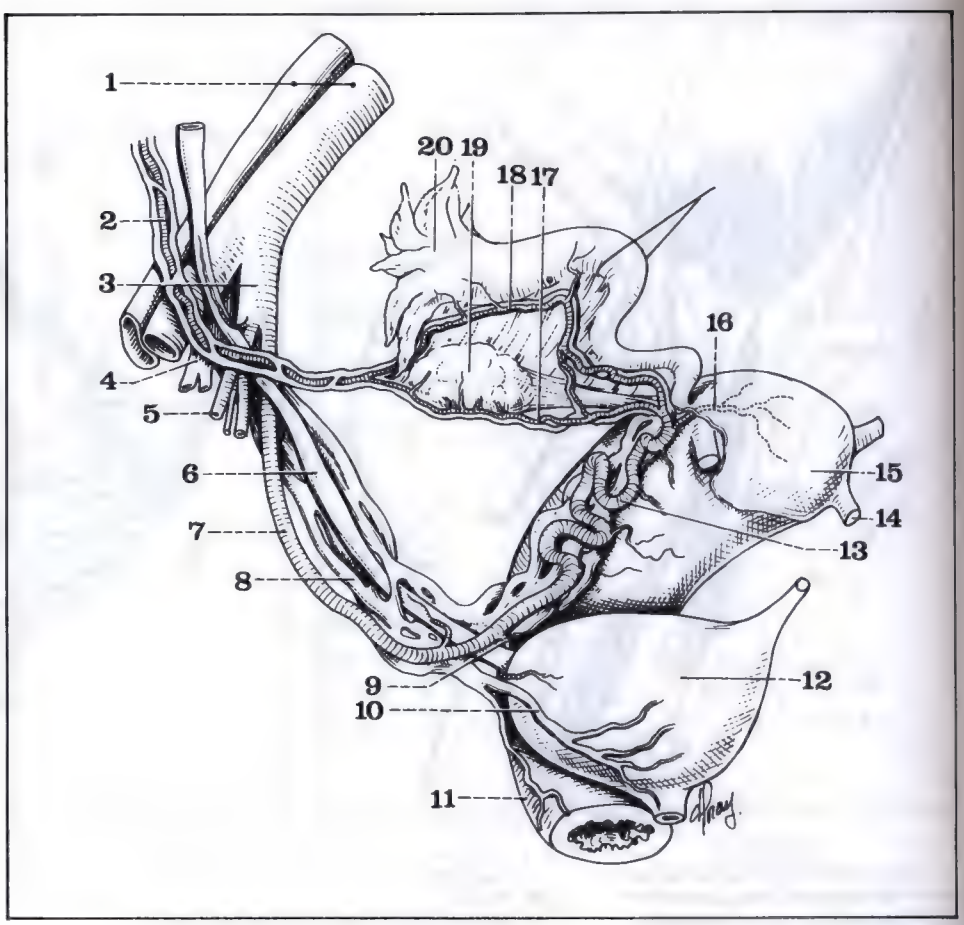

5) **LES VEINES DU PARAMÈTRE.** Elles drainent essentiellement l'utérus et le dôme vaginal, les veines du ligament rond se jetant dans les veines épigastriques, les veines des annexes, pour la plupart, dans les veines ovariennes. Elles se groupent schématiquement en deux groupes plexiformes :

• **un groupe pré-urétéral,** le moins développé, qui se jette dans la veine iliaque interne ou parfois dans l'obturatrice ;

• **un groupe rétro-urétéral** beaucoup plus important drainant également les plexus veineux pré-vésicaux de Santorini et les veines de la base vésicale.

Anastomosé au courant pré-urétéral, aux veines de la paroi abdominale et à la veine fémorale, aux veines hémorroïdales moyennes, ce courant veineux rétro-urétéral se draine vers les veines iliaques internes (Fig. 54).

6) **LES LYMPHATIQUES.** Les lymphatiques du paramètre ont une importance capitale car ils assurent le drainage lymphatique du col et de l'isthme utérins ; le drainage lymphatique de la partie supérieure de l'utérus s'effectuant par le pédicule utéro-ovarien qui chemine dans le méso-salpinx et aboutit aux ganglions latéro-caves ou latéro-aortiques.

Les lymphatiques du paramètre drainent donc essentiellement les réseaux muqueux et musculaires de la partie basse de l'utérus et du col utérin. Au niveau du paramètre ils se drainent en trois pédicules (Fig. 55 et 56) :

– **un pédicule antérieur** ou iliaque externe, pré-urétéral, qui va se jeter dans les ganglions latéro-veineux du groupe iliaque externe et du groupe obturateur ;

– **un pédicule moyen** ou iliaque interne, rétro-urétéral, qui va se jeter dans les ganglions de la bifurcation iliaque (ou ganglions de Cunéo) ;

– **un pédicule postérieur** ou pré-sacré qui quitte le paramètre en passant dans le ligament utéro-sacré et se termine dans les ganglions pré-sacrés et les ganglions du promontoire.

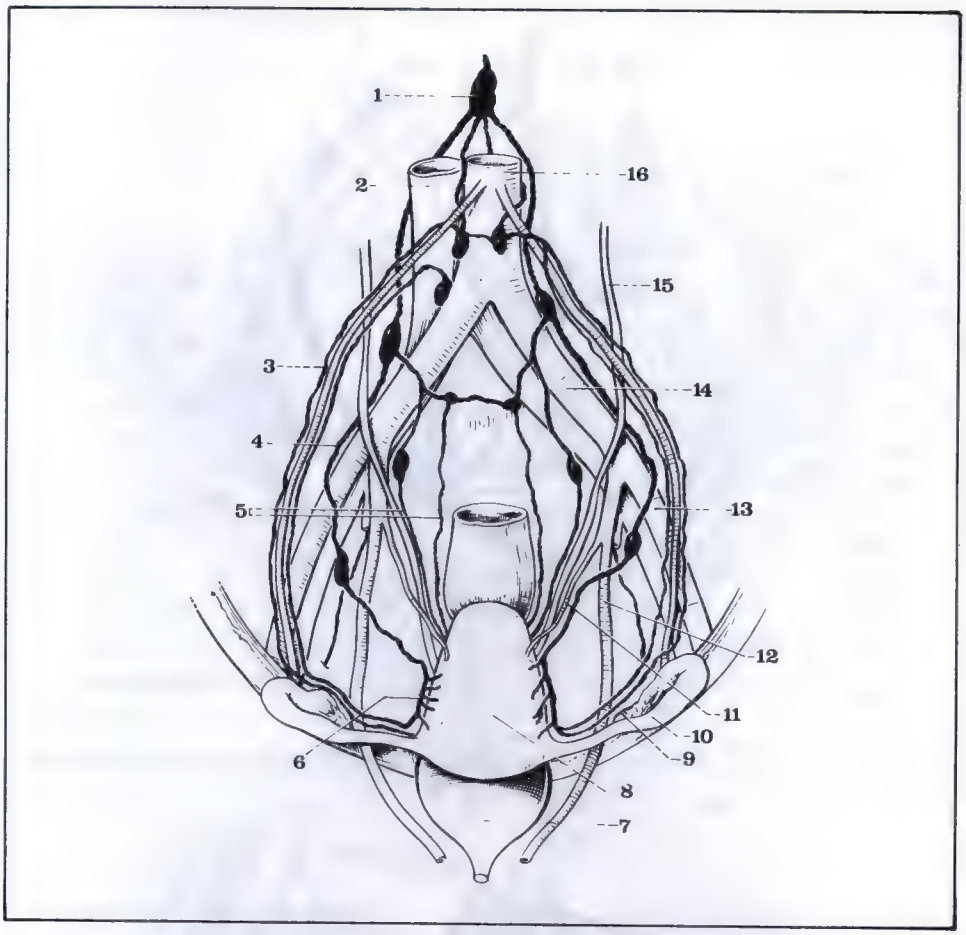

FIGURE 55

Les lymphatiques de l'utérus (d'après Leveuf et Godard).

1. *Citerne de Pecquet.*
2. *Veine cave inférieure.*
3. *Pédicule ovarien.*
4. *Lymphatique iliaque externe.*
5. *Pédicule postérieur et pédicule iliaque interne du col utérin.*
6. *Pédicule antérieur.*
7. *Vessie.*
8. *Utérus.*
9. *Ovaire.*
10. *Trompe.*
11. *Artère utérine.*
12. *Artère ombilicale.*
13. *Artère iliaque externe.*
14. *Artère iliaque primitive.*
15. *Uretère.*
16. *Aorte abdominale.*

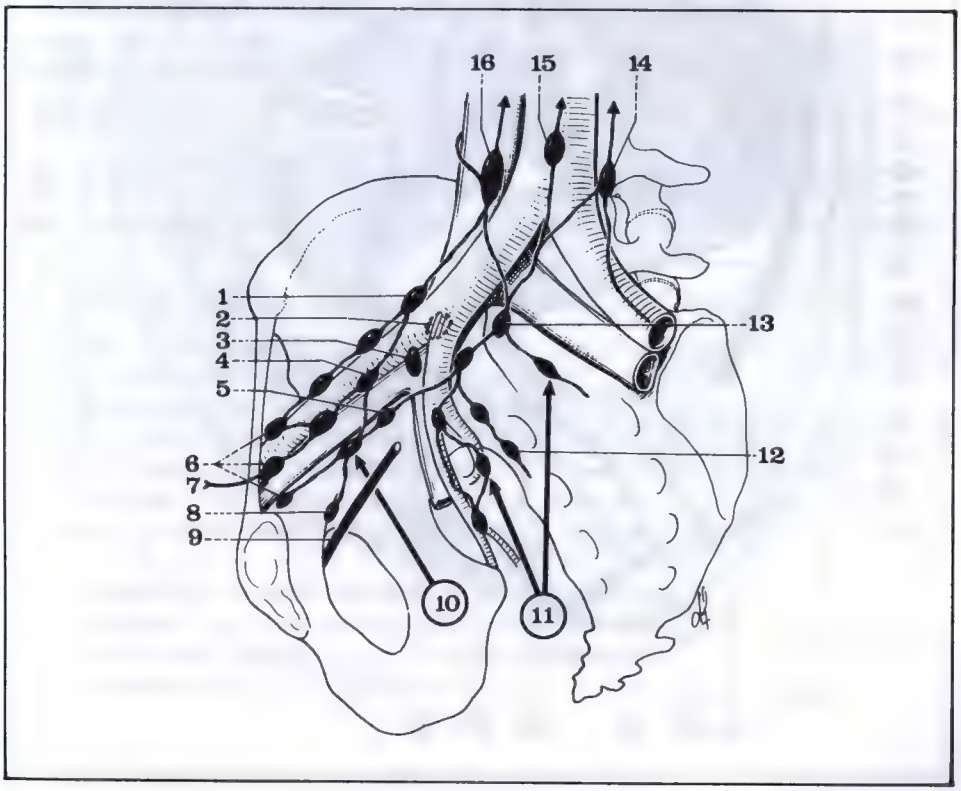

FIGURE 56

Les lymphatiques du bassin (d'après Monod et Duhamel).

1. *Ganglion du groupe externe (iliaque primitif).*
2. *Ganglion du groupe moyen (iliaque primitif).*
3. *Ganglion de la fourche (iliaque externe).*
4. *Ganglion iliaque externe (groupe moyen).*
5. *Ganglion iliaque externe (groupe interne).*
6. *Ganglions rétro-cruraux (iliaque externe).*
7. *Lymphatiques de la paroi abdominale.*
8. *Ganglion du trou obturateur.*
9. *Nerf obturateur.*
10. *Drainage des lymphatiques utérins iliaques externes (vers le ganglion de Leveuf et Godard).*
11. *Drainage des lymphatiques rectaux vers les ganglions iliaques internes et les ganglions de la bifurcation aortique.*
12. *Groupe postérieur (iliaque interne).*
13. *Ganglion iliaque primitif (groupe du promontoire).*
14. *Ganglion latéro-aortique gauche.*
15. *Ganglion pré-aortique.*
16. *Ganglion pré-cave.*

FIGURE 57

L'innervation de l'utérus.

1. *Pédicule lombo-ovarien.*
2. *Ovaire.*
3. *Nerf tubo-ovarien.*
4. *Ligament rond.*
5. *Fond utérin.*
6. *Vessie.*
7. *Nerfs vésicaux.*
8. *Nerf latéral de l'utérus.*
9. *Plexus hypogastrique.*
10. *Pédicule corporéal de l'utérus.*
11. *Ampoule rectale.*
12. *Nerf pré-sacré.*

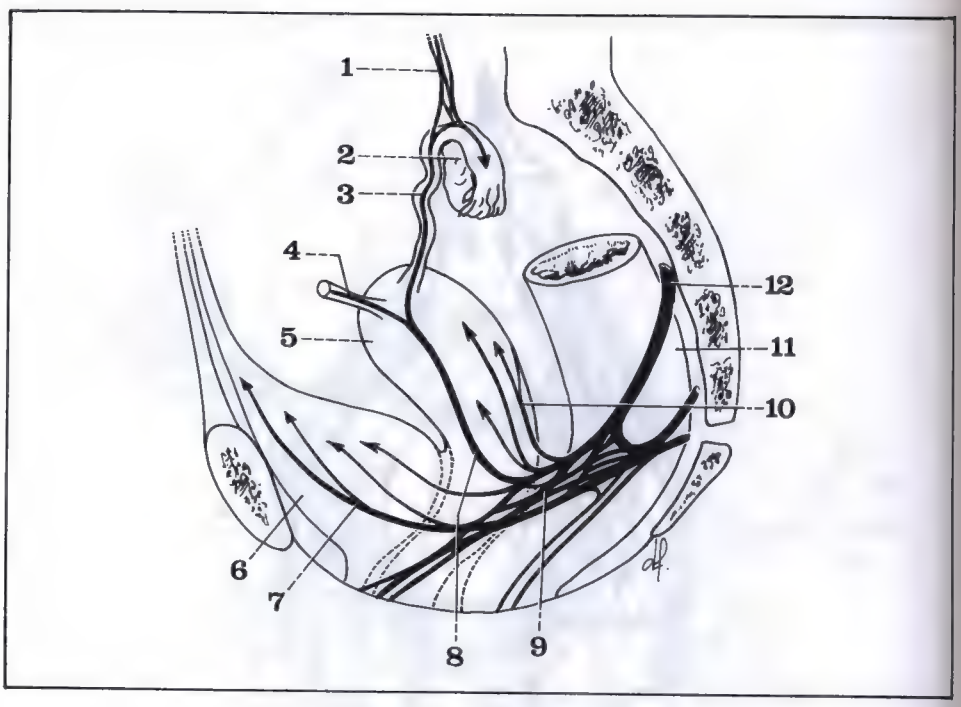

FIGURE 58

Coupe sagittale para-médiane du bassin chez la femme montrant l'insertion utérine du ligament large.

(d'après Kamina).

1. *Uretère droit.*
2. *Ligament lombo-ovarien.*
3. *Ovaire.*
4. *Ligament rond droit.*
5. *Trompe gauche.*
6. *Canal de l'ouraque.*
7. *Paroi abdominale antérieure.*
8. *Ligament rond gauche.*
9. *Uretère gauche.*
10. *Vessie.*
11. *Pubis.*
12. *Espace pré-vésical.*
13. *Plexus veineux de Santorini.*
14. *Canal de l'urètre.*
15. *Clitoris.*
16. *Grande lèvre.*
17. *Petite lèvre.*
18. *Cavité vaginale.*
19. *Sphincter anal.*
20. *Anus.*
21. *Ampoule rectale.*
22. *Cul-de-sac de Douglas.*
23. *Utérus.*
24. *Gouttière péritonéale latéro-rectale.*
25. *Fossette ovarienne de Claudius.*
26. *Fossette ovarienne de Krause.*
27. *Ligament utéro-ovarien gauche.*

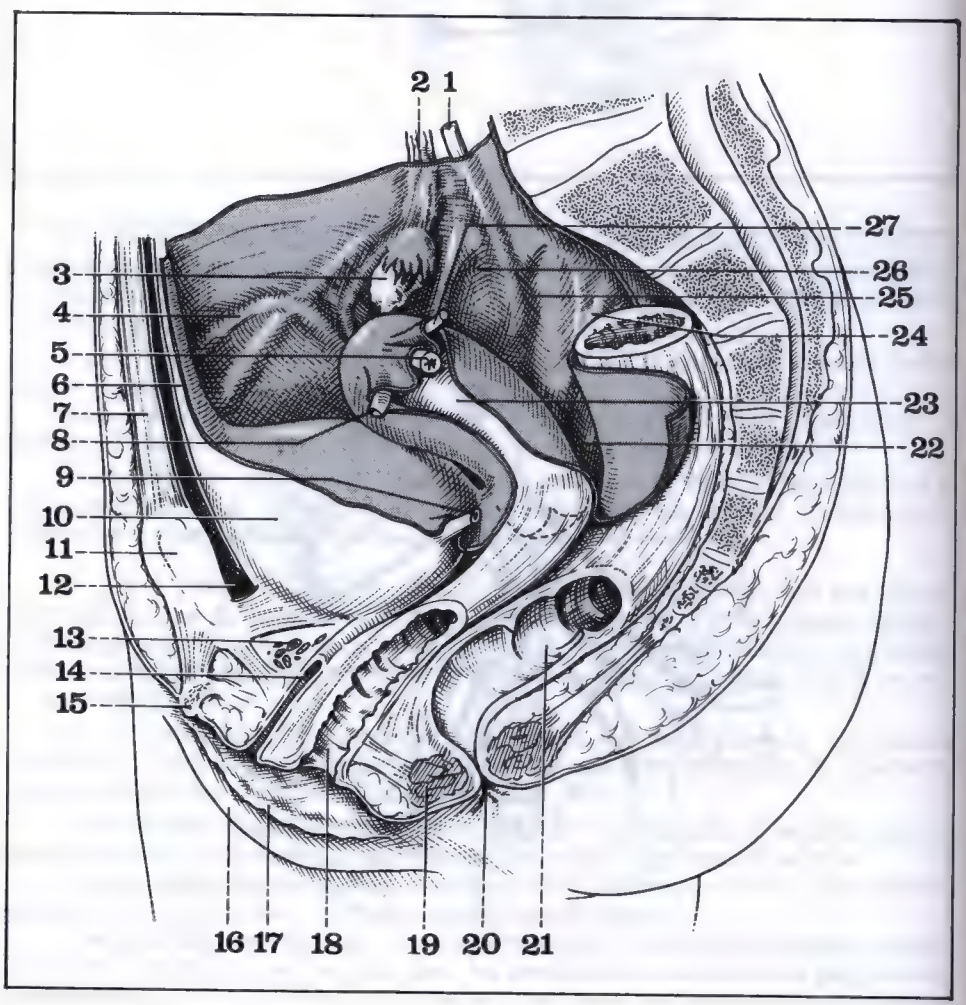

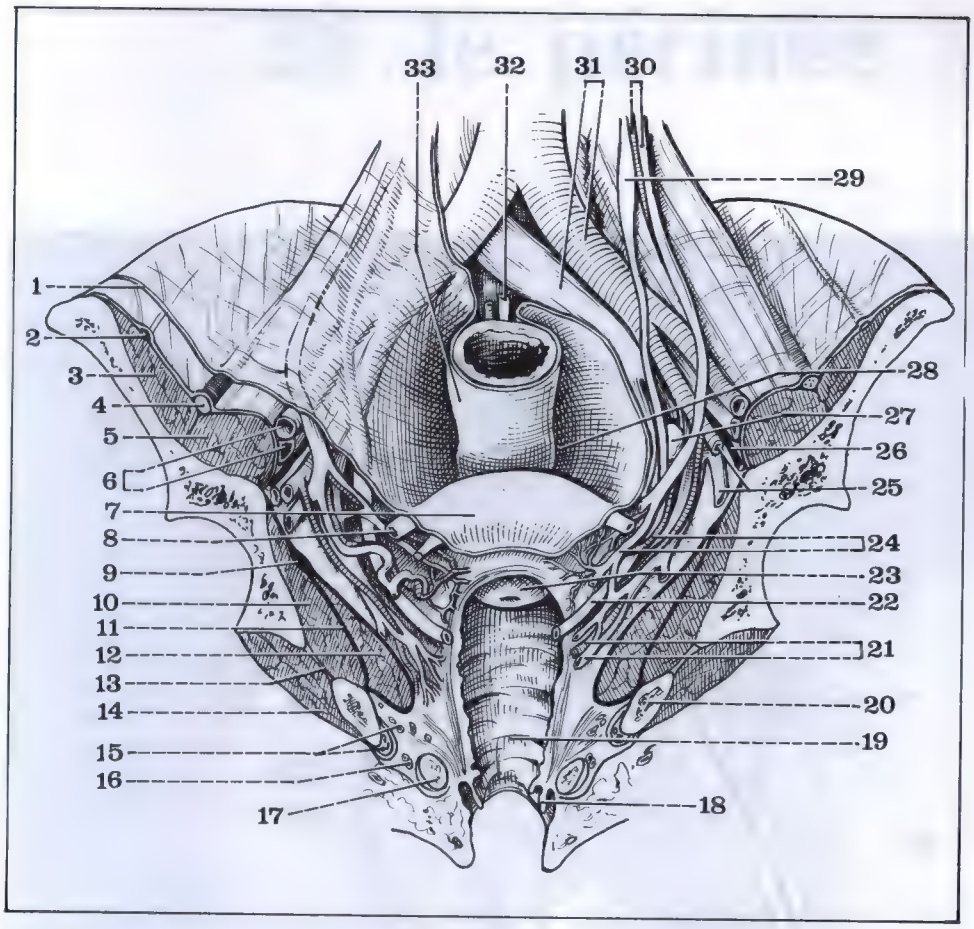

FIGURE 59

Coupe frontale schématique du bassin passant à la partie antérieure du vagin.

1. *Péritoine pariétal de la fosse iliaque.*
2. *Nerf fémoro-cutané.*
3. *Muscle iliaque.*
4. *Nerf crural.*
5. *Muscle psoas.*
6. *Vaisseaux iliaques externes.*
7. *Fond utérin.*
8. *Trompe utérine.*
9. *Aponévrose pelvienne.*
10. *Muscle obturateur interne.*
11. *Aponévrose pelvienne supérieure.*
12. *Muscle releveur de l'anus.*
13. *Membrane obturatrice.*
14. *Muscle obturateur externe.*
15. *Vaisseaux honteux internes.*
16. *Vaisseaux de la grande lèvre.*
17. *Bulbe vestibulaire.*
18. *Petite lèvre.*
19. *Paroi postérieure du vagin.*
20. *Branche ischio-pubienne.*
21. *Artère et veine vaginales longues.*
22. *Uretère.*
23. *Col utérin.*
24. *Vaisseaux utérins.*
25. *Vaisseaux iliaques internes.*
26. *Nerf obturateur.*
27. *Ganglion lymphatique iliaque interne.*
28. *Gouttière latéro-rectale.*
29. *Uretère iliaque.*
30. *Vaisseaux ovariens.*
31. *Vaisseaux iliaques primitifs gauches.*
32. *Veine mésentérique inférieure.*
33. *Ampoule rectale.*

7) **LES NERFS DU PARAMÈTRE** destinés essentiellement à l'utérus et aux annexes proviennent du plexus hypogastrique qui longe la face interne des lames sacro-recto-génito-pubiennes. Ils s'individualisent en deux pédicules :

– **un pédicule cervico-isthmique** détaché de la partie antérieure du ganglion hypogastrique et qui suit le trajet des vaisseaux utérins ;

– **un pédicule corporéal** qui provient du nerf ou du ganglion hypogastrique et forme en arrière de l'artère utérine le nerf latéral de l'utérus de Latarjet*, qui monte dans l'épaisseur du ligament large le long du bord latéral de l'utérus et donne également des rameaux aux annexes (Fig. 57).

LES RAPPORTS DE LA BASE DU LIGAMENT LARGE (Fig. 58 et 59)

Située juste au-dessus du plancher pelvien, la base du ligament large répond en bas au releveur qui le sépare du périnée antérieur.

• **En arrière** il répond au ligament utéro-sacré, à la partie basse du cul-de-sac de Douglas, et plus à distance à l'ampoule rectale : c'est par le toucher rectal combiné au toucher vaginal que l'on explore le mieux cliniquement les paramètres.

• **En avant** c'est la base vésicale et, plus en avant, la face profonde du trou obturateur à la partie supérieure duquel s'engage le paquet vasculo-nerveux obturateur.

• **En haut** c'est la région des ailerons du ligament large.

• **En dehors** la paroi pelvienne représentée par l'aponévrose pelvienne recouvrant la partie haute du releveur et l'obturateur interne.

• **En dedans** enfin c'est l'isthme utérin et le cul-de-sac latéral du vagin.

---

* LATARJET André (1877-1947) - Professeur d'anatomie à Lyon.

FIGURE 60

Vue de profil droit de l'innervation des organes sexuels féminins (d'après Dickinson).

1. *Portion lombaire de la moelle.*
2. *Portion sacrée de la moelle.*
3. *Innervation sensitive du clitoris.*
4. *Innervation sympathique d'origine médullaire.*
5. *Apophyse épineuse de L3.*
6. *Innervation motrice.*
7. *Cinquième racine lombaire.*
8. *Crête sacrée postérieure.*
9. *Plexus pré-sacré.*
10. *Rameau du sympathique sacré.*
11. *Ganglion hypogastrique (ou pelvien).*
12. *Rameau du sympathique sacré.*
13. *Nerf érecteur.*
14. *Coccyx.*
15. *Nerf honteux interne.*
16. *Nerf du constricteur de la vulve.*
17. *Nerf périnéal.*
18. *Muscle constricteur de la vulve.*
19. *Nerf des grande et petite lèvres.*
20. *Clitoris.*
21. *Nerf du bulbo-caverneux.*
22. *Vagin.*
23. *Symphyse pubienne.*
24. *Col utérin.*
25. *Ovaire droit.*
26. *Fond utérin.*
27. *Trompe utérine droite.*
28. *Ovaire gauche.*
29. *Trompe utérine gauche.*
31. *Promontoire.*
32. *Plexus nerveux ovarien.*
33. *Plexus hypogastrique supérieur.*
34. *Plexus pré-aortique.*
35. *Aorte abdominale.*
36. *Ganglion mésentérique supérieur.*

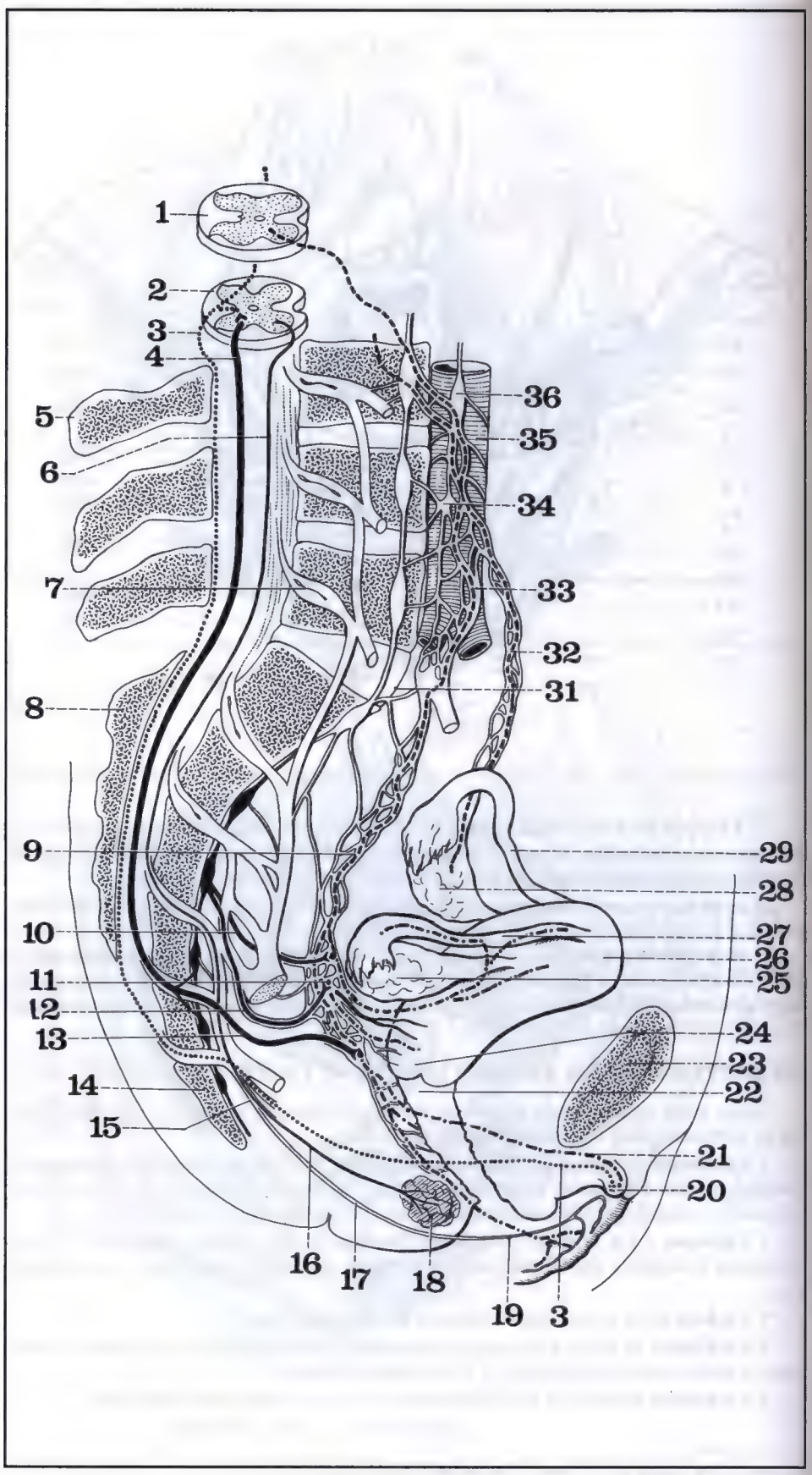

28 le périnée

Périnée :
du grec, Périnaios
(de Peris, le scrotum)

Situé à la partie inférieure du bassin, le périnée se définit comme l'ensemble des parties molles placées au-dessous du diaphragme pelvien des releveurs.

Etymologiquement il représente la région où se trouvent les bourses et il est habituel de lui rattacher en effet les organes génitaux externes de l'homme et de la femme qui en sont intimement solidaires.

FIGURE 1

Le périnée chez l'homme (sujet en position « de la taille »).

TOPOGRAPHIQUEMENT, le périnée n'est représenté en station verticale que par un espace étroit étendu entre la face interne des cuisses, depuis la symphyse pubienne en avant jusqu'au coccyx en arrière. Il n'apparaît dans toute son étendue que sur le sujet couché, cuisses fléchies et écartées, dans la position dite chez l'homme position de la taille, chez la femme position gynécologique (Fig. 1).

DU POINT DE VUE MORPHOLOGIQUE il revêt la forme d'un losange allongé dans le sens antéro-postérieur, légèrement déprimé sur la ligne médiane et dont les 4 angles sont définis par des repères osseux : en avant le bord inférieur de la symphyse pubienne, en arrière la pointe du coccyx, latéralement les deux tubérosités ischiatiques prolongées vers l'avant par le bord inférieur des branches ischio-pubiennes. Le grand axe du losange antéro-postérieur s'étend donc de la symphyse au coccyx, le petit axe transversal d'une tubérosité ischiatique à l'autre en formant la ligne bi-ischiatique. Cette ligne bi-ischiatique divise le périnée en deux versants : un versant antérieur et un versant postérieur qui forment entre eux un angle légèrement ouvert en haut et en arrière.

LES LIMITES DE LA REGION sont à la fois profondes et superficielles.

Les limites profondes sont constituées par la face inférieure des muscles releveurs de l'anus fermant en bas la cavité pelvienne.

Les limites superficielles sont représentées en avant par la symphyse pubienne, latéralement par les plis génito-cruraux, et plus en arrière, par le bord interne du muscle grand fessier, en arrière par le coccyx.

SITUATION. Le périnée est donc situé en avant de la région sacro-coccygienne, en arrière de la région hypogastrique, au-dessous de la cavité pelvienne, en dedans des régions inguino-crurale et obturatrice.

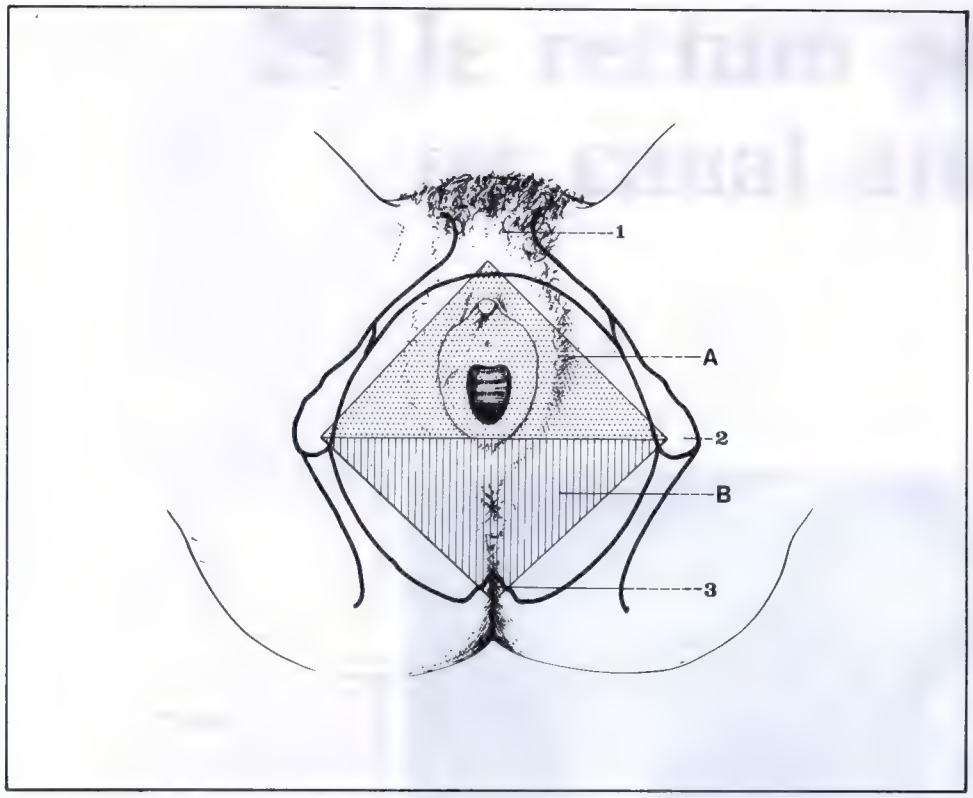

FIGURE 2

Le périnée chez la femme (position gynécologique). En superposition les repères osseux de la région.

1. Symphyse pubienne.
2. Tubérosité ischiatique.
3. Coccyx.
A. Périnée antérieur.
B. Périnée postérieur.

DIVISION DU PÉRINÉE. Topographiquement, le périnée est divisé par la ligne bi-ischiatique en deux régions triangulaires, d'aspect et de constitution bien différentes (Fig. 2).

• LE PÉRINÉE POSTÉRIEUR en arrière, ou périnée anal, est marqué superficiellement par l'orifice anal où vient s'ouvrir la partie terminale du rectum. De constitution très voisine chez l'homme et chez la femme, il est occupé sur la ligne médiane par le canal anal, partie terminale du rectum, latéralement par un espace celluleux pair et symétrique limité en haut par la face inférieure des releveurs, latéralement par la face interne de la paroi pelvienne, en bas par les plans superficiels : c'est la fosse ischio-rectale.

• LE PÉRINÉE ANTÉRIEUR en avant, a, lui aussi, une forme triangulaire mais à sommet antérieur ; il a un aspect et une constitution très différents chez l'homme et chez la femme.

• **Chez l'homme,** il constitue une cloison résistante presque entièrement fermée livrant seulement passage à l'urètre entouré des volumineuses formations érectiles ; il est en continuité directe avec les organes génitaux externes masculins de situation plus antérieure.

• **Chez la femme,** il apparaît de constitution beaucoup plus fragile et il est occupé dans presque toute son étendue par la vulve où viennent s'ouvrir l'urètre en avant et surtout l'orifice inférieur du vagin plus en arrière. Nous décrirons donc successivement :

le périnée postérieur comprenant le canal anal et les fosses ischio-rectales,

le périnée antérieur de l'homme et les organes génitaux externes qui lui sont annexés,

le périnée antérieur de la femme.

29 le rectum périnéal ou canal anal

PLAN

Morphologie
Moyens de fixité
Structure :
- muqueuse
- sous-muqueuse
- musculeuse
- sphincter externe

Rapports
Vascularisation et innervation
Anatomie fonctionnelle

Moulage en cire d'une dissection de la région du canal anal.

Situé à la partie médiane du périnée postérieur, au-dessous du plancher des releveurs, entre les deux fosses ischio-rectales, le segment périnéal du rectum ou canal anal s'étend en un court trajet depuis le diaphragme pelvien des releveurs en haut jusqu'à l'orifice anal en bas. C'est le segment le plus fixe et le plus étroit du rectum.

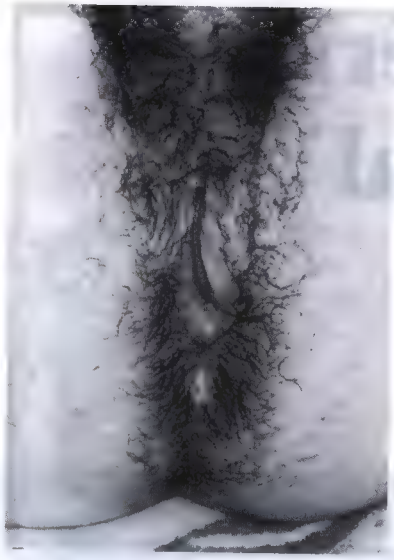

FIGURE 1 bis

Vue photographique de l'anus sur un sujet en position « de la taille »

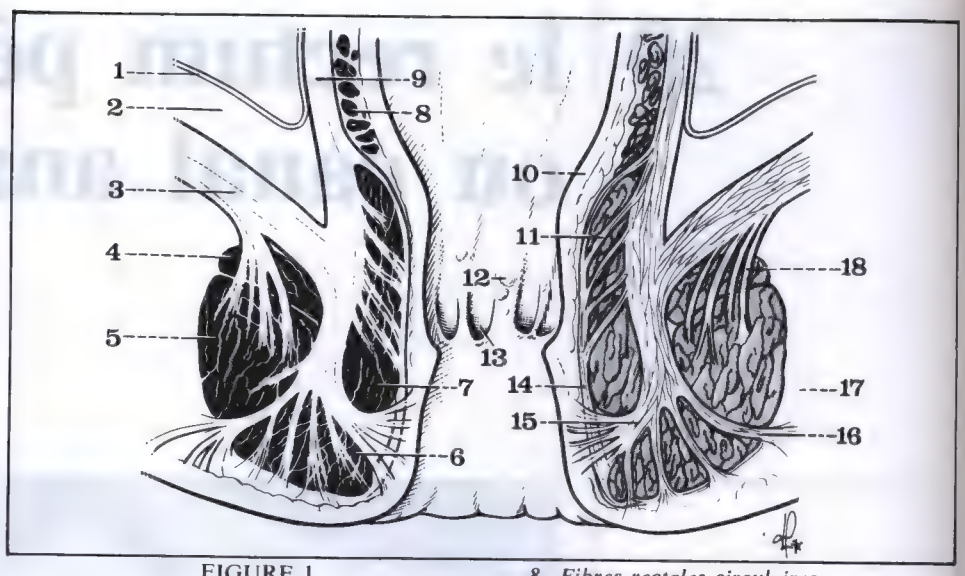

FIGURE 1

Coupe frontale du canal anal.

1. *Péritoine latéro-rectal.*
2. *Espace pelvi-sous-péritonéal.*
3. *Releveur de l'anus (faisceau pubo-coccygien).*
4. *Faisceau pubo-rectal du releveur.*
5. *Sphincter externe (faisceau profond)*
6. *Sphincter externe (faisceau sous-cutané).*
7. *Sphincter interne.*
8. *Fibres rectales circulaires.*
9. *Fibres musculaires longitudinales*
10. *Sous-muqueuse.*
11. *Fibres aponévrotiques renforçant la couche musculaire.*
12. *Colonne de Morgagni.*
13. *Valvule semi-lunaire.*
14. *Faisceau interne de la couche longitudinale.*
15. *Ligament de Parks.*
16. *Fascia péri-anal.*
17. *Creux ischio-rectal.*
18. *Fibres du releveur.*

MORPHOLOGIE

De forme cylindrique, long seulement de 3 cm, il a un calibre extérieur de 2 à 3 cm mais sa cavité est normalement virtuelle au repos.

Sa direction est oblique en bas et en arrière et fait donc avec celle de l'ampoule rectale un angle à sinus postérieur d'environ 80°. Le sommet de l'angle, situé juste au-dessous des releveurs, constitue le **cap anal** (Fig. 2).

La projection squelettique du canal, visible sur un cliché radiologique de profil, se fait au niveau de la tubérosité ischiatique, au-dessous d'une ligne unissant le bord supérieur de la symphyse pubienne à la pointe du coccyx.

La morphologie interne du canal peut être facilement étudiée par anuscopie. Elle varie suivant le niveau considéré (Fig. 1).

* Du latin, Annulus = l'anneau.

• A sa partie inférieure, le canal anal s'ouvre par **l'anus*** ou orifice anal situé approximativement au centre du périnée postérieur, sur la ligne médiane, un peu en avant du coccyx, au fond du sillon inter-fessier. Chez l'homme, il est situé un peu en arrière de la ligne bi-ischiatique, à 2 cm en avant de la pointe coccygienne. Chez la femme, il est un peu plus antérieur, sur la ligne bi-ischiatique à 2,5 cm du coccyx. De forme circulaire lorsqu'il est dilaté, l'orifice anal revêt au repos l'aspect d'une fente antéro-postérieure ou même d'une zone ponctuelle entourée d'une peau fine, glâbre, pigmentée et humide constituant la marque de l'anus sur laquelle divergent de nombreux plis : *les plis radiés de l'anus* (Fig. 1 bis).

** Ligne dentelée (ou dentate line des Anglo-Saxons).

• Plus haut, le revêtement du canal anal est constitué par un épithélium dermo-papillaire lisse non kératinisant : la muqueuse de Hermann occupant la zone dite du pecten. Cette zone est limitée en haut par la **ligne pectinée**** d'aspect festonné formée par le bord inférieur des valvules semi-lunaires.

• Encore plus haut, la paroi interne du canal anal apparaît de coloration rouge foncé, s'éclaircissant progressivement vers le haut ; elle est tapissée par une muqueuse de type rectal présentant une série de replis verticaux : les **colonnes de Morgagni** qui s'unissent entre elles en bas en formant des replis à concavité supérieure : les **valvules semi-lunaires.**

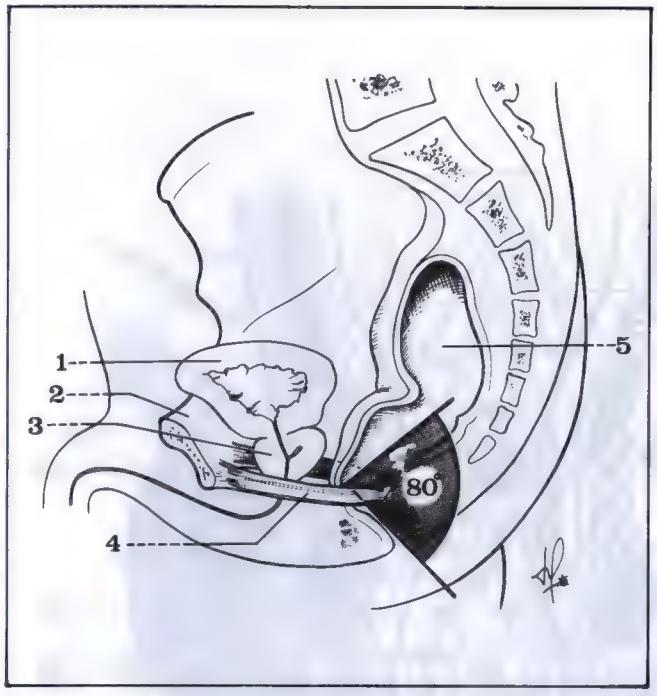

FIGURE 2

Coupe sagittale du pelvis montrant la direction du canal anal. et l'angle ouvert en arrière dont le sommet forme le cap anal.

1. *Vessie.*
2. *Symphyse pubienne.*
3. *Prostate.*
4. *Faisceau pubo-rectal du releveur.*
5. *Ampoule rectale.*

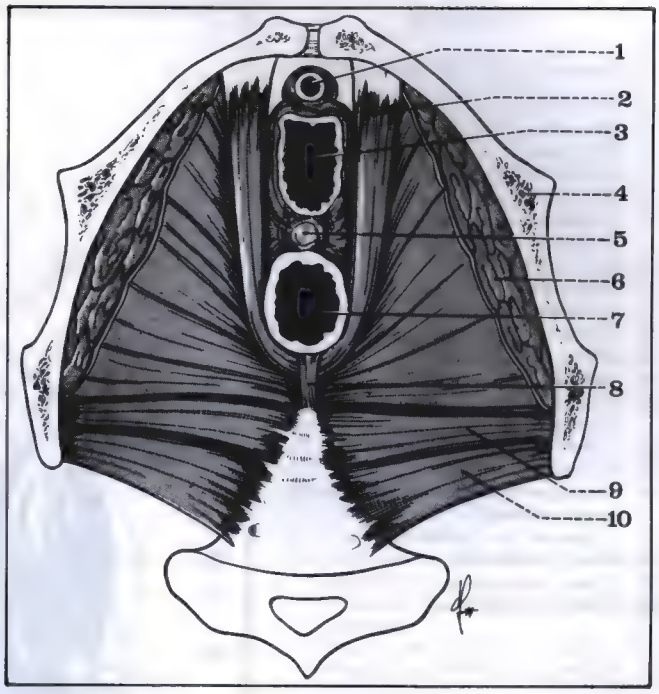

FIGURE 3

Vue supérieure du plancher pelvien chez la femme.

1. *Urètre.*
2. *Faisceau pubo-rectal du releveur.*
3. *Vagin.*
4. *Os iliaque.*
5. *Noyau fibreux central du périnée.*
6. *Muscle releveur sectionné.*
7. *Canal anal.*
8. *Raphé ano-coccygien.*
9. *Muscle ischio-coccygien.*
10. *Muscle pyramidal du bassin.*

LES MOYENS DE FIXITÉ

Segment le plus fixe du rectum, le canal anal doit cette fixité :

- essentiellement à sa **solidarité avec les releveurs de l'anus** (Fig. 2 et 3) ;
- à l'adhérence de son sphincter strié au noyau fibreux central du périnée en avant, au raphé ano-coccygien en arrière ;
- à la présence du muscle recto-urétral chez l'homme, recto-vaginal chez la femme, d'individualité d'ailleurs discutée, qui unit sa face antérieure à l'urètre chez l'homme, au vagin chez la femme.

Cette fixité du canal anal explique que la muqueuse du rectum sus-jacent puisse se prolaber à travers l'anus qui reste fixe au cours *des prolapsus rectaux.*

STRUCTURE

Comme le rectum auquel il fait suite, le canal anal est constitué de trois tuniques : une muqueuse, une sous-muqueuse et une musculeuse.

– LA MUQUEUSE présente, nous l'avons vu, un aspect différent suivant le niveau considéré et on peut lui distinguer trois segments différents :

- **un segment inférieur** d'aspect cutané ;
- **un segment moyen, le pecten,** revêtu par une muqueuse lisse dermo-papillaire, la muqueuse de Hermann ;
- **un segment supérieur** où la muqueuse prend progressivement le type de la muqueuse rectale.

FIGURE 4

Coupe frontale du canal anal.

1. *Péritoine latéro-rectal.*
2. *Espace pelvi-sous-péritonéal.*
3. *Releveur de l'anus (faisceau pubo-coccygien).*
4. *Faisceau pubo-rectal du releveur.*
5. *Sphincter externe (faisceau profond)*
6. *Sphincter externe (faisceau sous-cutané).*
7. *Sphincter interne.*
8. *Fibres rectales circulaires.*
9. *Fibres musculaires longitudinales*
10. *Sous-muqueuse.*
11. *Fibres aponévrotiques renforçant la couche musculaire.*
12. *Colonne de Morgagni.*
13. *Valvule semi-lunaire.*
14. *Faisceau interne de la couche longitudinale.*
15. *Ligament de Parks.*
16. *Fascia péri-anal.*
17. *Creux ischio-rectal.*
18. *Fibres du releveur.*

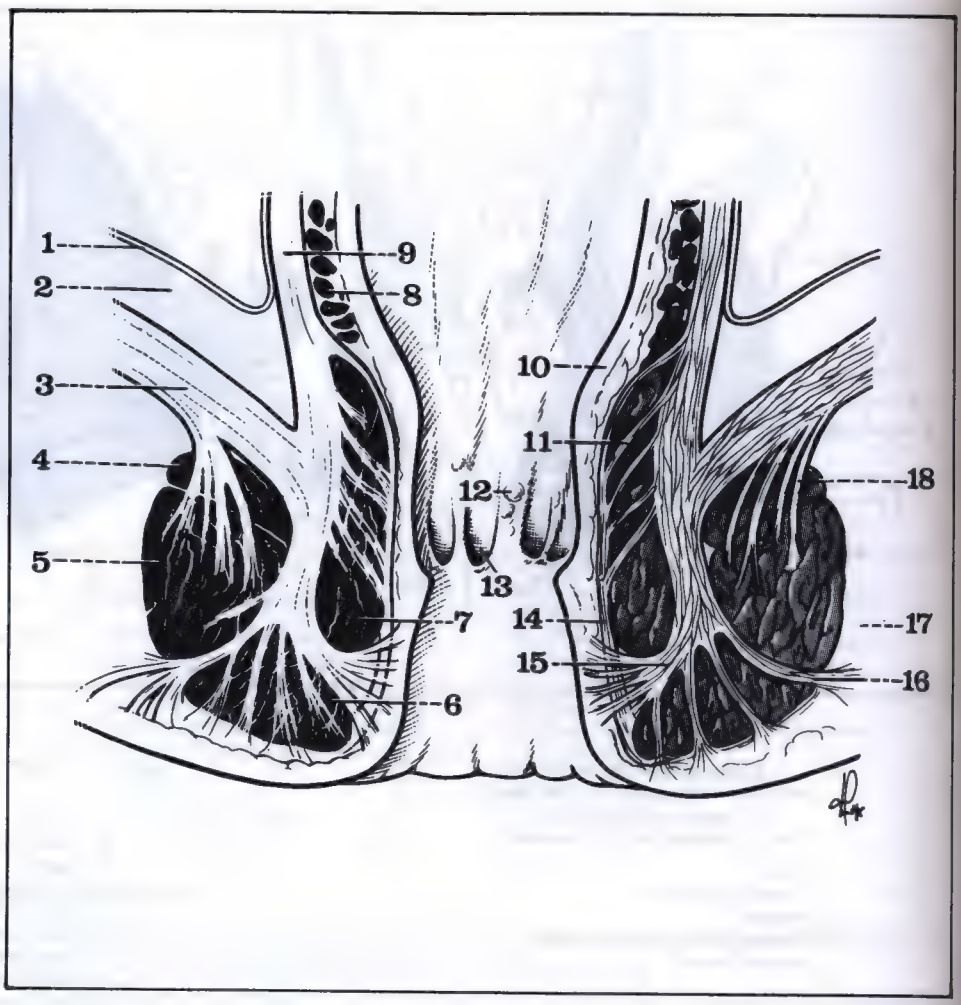

— LA SOUS-MUQUEUSE continue la sous-muqueuse rectale, elle est riche en plexus veineux et elle présente surtout une muscularis mucosae qui s'épaissit vers le bas et solidarise le pecten à la couche musculaire interne pour former **le ligament suspenseur de Parks** (Fig. 4).

— LA MUSCULEUSE est la plus complexe. Elle est formée de deux couches musculaires superposées de fibres musculaires lisses, renforcées par le sphincter externe strié de l'anus. Ces deux couches comprennent :

• **une couche profonde** de fibres circulaires continuant les fibres circulaires du rectum et constituant une série d'anneaux emboîtés les uns sur les autres « comme les éléments d'une longue vue ». Elle se renforce et s'épaissit dans la partie inférieure du canal anal sur une hauteur de 3 à 6 mm pour former le **sphincter interne.**

• **une couche superficielle** longitudinale qui continue la couche longitudinale du rectum. Ses fibres sont renforcées par des fibres striées venues des releveurs et par des fibres aponévrotiques issues de l'aponévrose pelvienne et des aponévroses périnéales. A la partie inférieure du canal anal, les fibres de la couche longitudinale divergent :

— en dehors pour former *le fascia péri-anal* qui sépare les deux faisceaux du sphincter externe ;

— en bas en traversant verticalement le faisceau sous-cutané du sphincter externe pour se fixer à la face profonde de la peau de la région anale ;

— en dedans elles traversent le sphincter interne pour rejoindre la muscularis mucosae et le ligament de Parks. (Fig. 4)

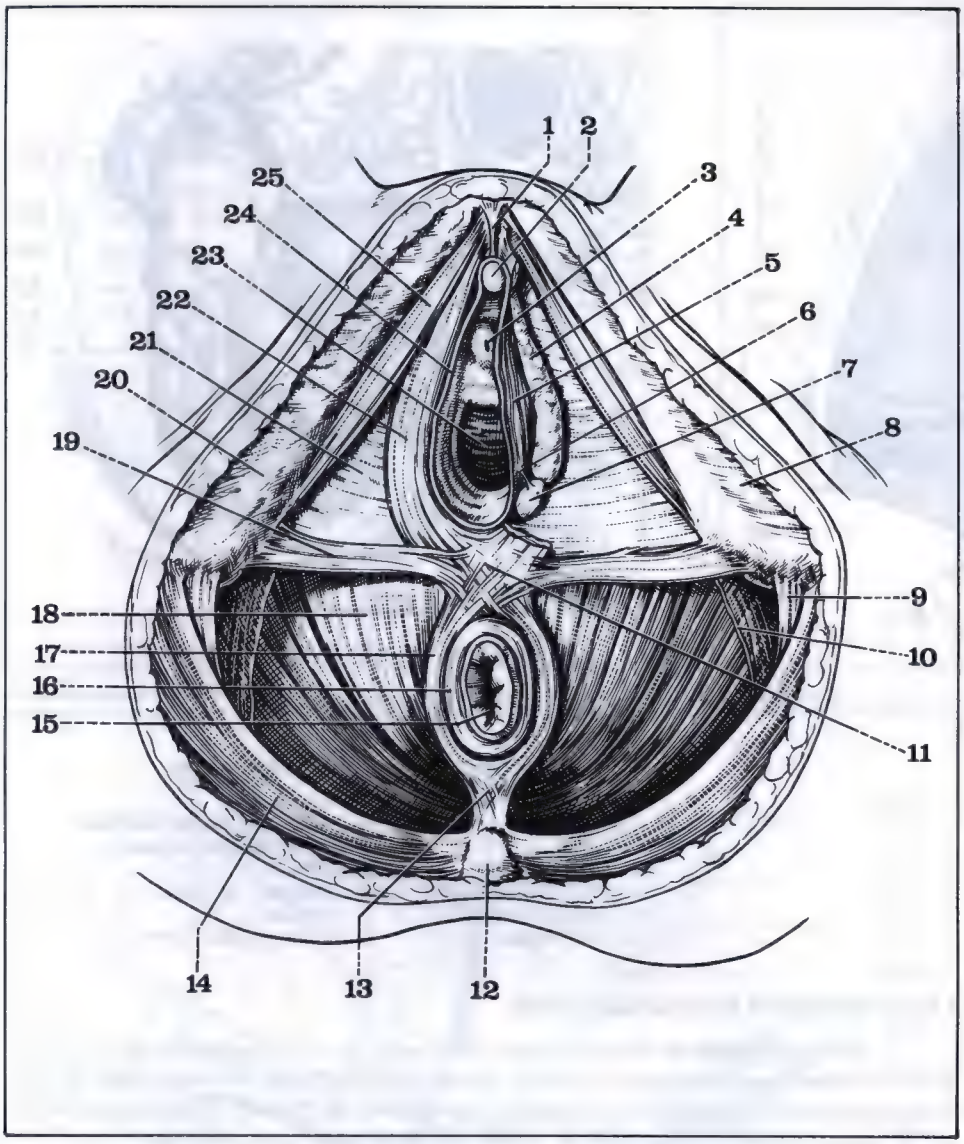

FIGURE 5

Les muscles superficiels du périnée chez la femme et le sphincter externe de l'anus (d'après Netter)

1. *Ligament suspenseur du clitoris.*
2. *Clitoris.*
3. *Urètre.*
4. *Bulbe vestibulaire.*
5. *Muscle constricteur de la vulve.*
6. *Canal de la glande de Bartholin.*
7. *Glande de Bartholin.*
8. *Fascia de Colles.*
9. *Grand ligament sacro-sciatique.*
10. *Aponévrose de l'obturateur interne.*
11. *Noyau fibreux central du périnée.*
12. *Coccyx.*
13. *Raphé ano-coccygien.*
14. *Muscle grand fessier.*
15. *Canal anal.*
16. *Faisceau sous-cutané du sphincter externe.*
17. *Faisceau superficiel du sphincter externe.*
18. *Muscle releveur de l'anus.*
19. *Muscle transverse superficiel du périnée.*
20. *Branche ischio-pubienne.*
21. *Aponévrose périnéale moyenne.*
22. *Muscle bulbo-caverneux.*
23. *Cavité vaginale.*
24. *Orifice inférieur du vagin.*
25. *Muscle ischio-caverneux.*

— LE SPHINCTER EXTERNE* ou sphincter strié de l'anus est un muscle strié formé de fibres circulaires concentriques constituant un anneau de 8 à 10 mm de large sur 2 à 2,5 cm de haut. On reconnaît à ce sphincter externe deux faisceaux (Fig. 4 et 5) :

• **un faisceau profond,** le plus haut situé, indissociable du faisceau pubo-rectal du releveur ;

• **un faisceau sous-cutané** situé au-dessous du précédent, à la partie la plus inférieure du canal anal.

Les fibres de ces deux faisceaux s'entrecroisent en arrière en se fixant au raphé ano-coccygien pour former le *sulcus rétro-anal ;* certaines de ces fibres vont se fixer à la face profonde de la peau.

En avant les fibres musculaires s'entrecroisent également de part et d'autre de la ligne médiane et vont se terminer sur la face profonde de la peau et surtout sur le noyau fibreux central du périnée.

L'innervation du sphincter externe est assurée par le nerf anal ou nerf hémorroïdal, branche du plexus honteux.

L'action du sphincter externe est d'assurer la continence ano-rectale. Il joue un rôle essentiel dans les mécanismes de la défécation.

* Du grec, Sphigco = étreindre, serrer.

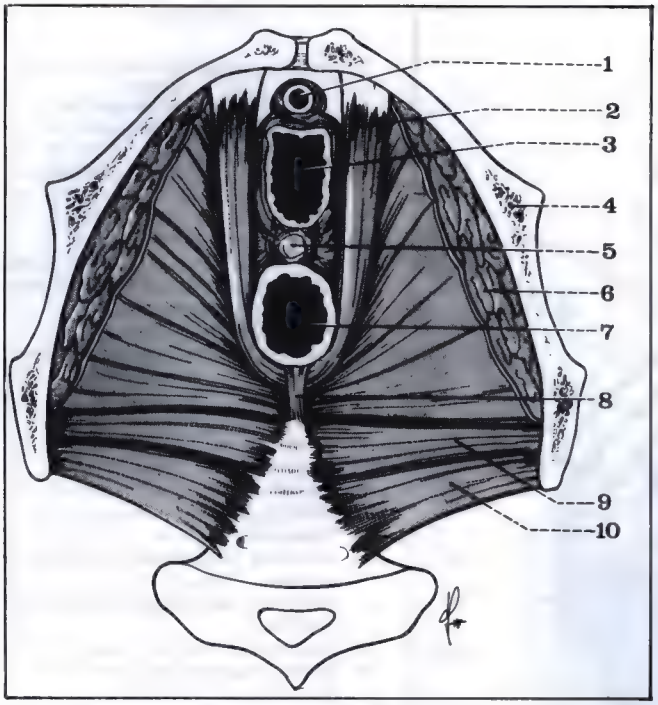

FIGURE 6

Vue supérieure du plancher pelvien chez la femme.

1. *Urètre.*
2. *Faisceau pubo-rectal du releveur.*
3. *Vagin.*
4. *Os iliaque.*
5. *Noyau fibreux central du périnée.*
6. *Muscle releveur sectionné.*
7. *Canal anal.*
8. *Raphé ano-coccygien.*
9. *Muscle ischio-coccygien.*
10. *Muscle pyramidal du bassin.*

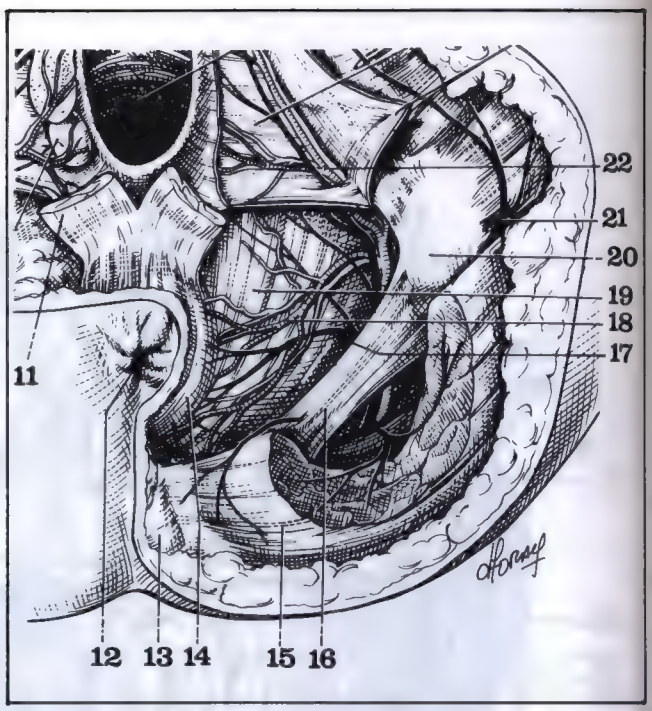

FIGURE 7

Les vaisseaux et les nerfs du périnée.

11. *Muscle bulbo-caverneux.*
12. *Anus.*
13. *Coccyx.*
14. *Sphincter anal.*
15. *Muscle grand fessier.*
16. *Grand ligament sacro-iliaque.*
17. *Nerf anal.*
18. *Artère hémorroïdale inférieure.*
19. *Muscle releveur de l'anus.*
20. *Ischion.*
21. *Rameau périnéal du nerf petit sciatique.*
22. *Artère périnéale superficielle.*

LES RAPPORTS DU CANAL ANAL

— EN ARRIÈRE les rapports sont identiques chez l'homme et chez la femme, ils s'effectuent essentiellement avec la partie postérieure du releveur dont les faisceaux pubo-rectaux, après avoir croisé la face latérale du rectum, s'unissent entre eux sur la ligne médiane en formant **le raphé ano-coccygien** et en échangeant des fibres avec la paroi rectale au niveau du cap anal (Fig. 6).

Plus en arrière, les rapports s'effectuent à distance avec **le coccyx** et la partie inférieure du sacrum.

Au-dessous de ces éléments, le raphé ano-coccygien est uni à la peau par quelques tractus fibreux à travers lesquels peut s'établir une communication entre les *prolongements postérieurs des deux fosses ischio-rectales.*

— LATÉRALEMENT, le canal anal, croisé à sa partie haute par les fibres pubo-rectales du releveur, répond plus bas aux **fosses ischio-rectales,** limité en haut par la face inférieure du releveur, latéralement par la paroi pelvienne tapissée par l'obturateur interne, en bas par les plans superficiels du périnée et contenant une graisse abondante ainsi que *le paquet vasculo-nerveux honteux interne* qui chemine contre la paroi pelvienne dans le canal d'Alcock* (Fig. 7 et 8).

— EN AVANT, les rapports sont différents chez l'homme et chez la femme.

Chez l'homme ils s'effectuent avec la région du triangle ano-bulbaire limité en arrière par le canal anal, en avant par le bord postérieur de l'urètre, et en bas par le petit muscle recto-urétral d'individualité discutée. Cet espace triangu-

* ALCOCK Benjamin (1801) - Professeur d'anatomie, physiologie et pathologie à Dublin (Irlande).

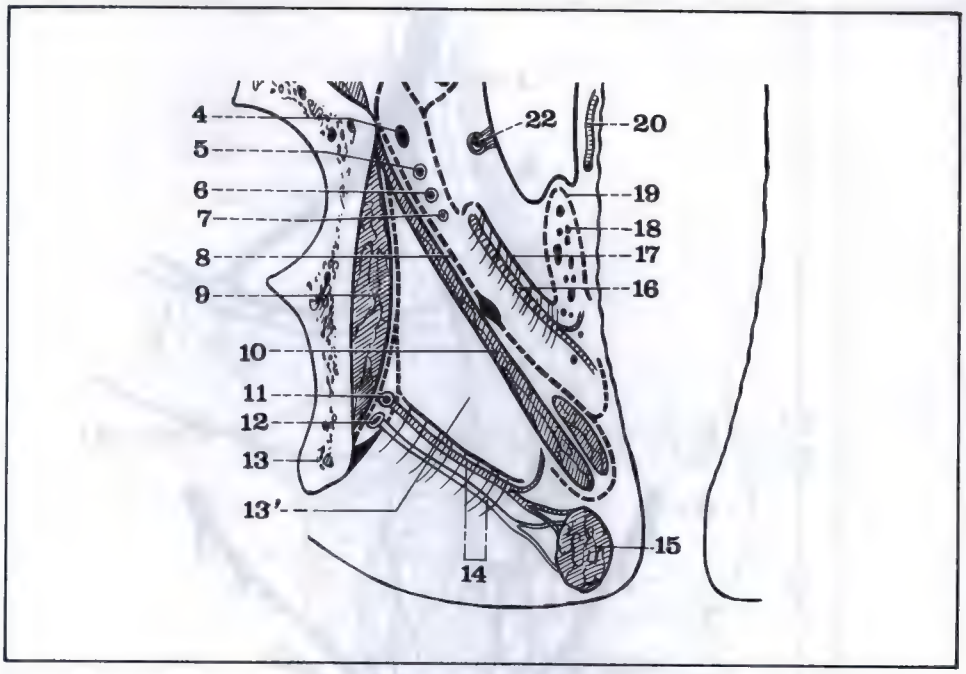

FIGURE 8

Coupe frontale du petit bassin passant par la fosse ischio-rectale (d'après Monod et Duhamel).

4. *Nerf obturateur.*
5. *Artère obturatrice.*
6. *Artère ombilicale.*
7. *Artère génito-vésicale.*
8. *Aponévrose pelvienne.*
9. *Muscle obturateur interne.*
10. *Muscle releveur de l'anus.*
11. *Artère honteuse interne.*
12. *Veine honteuse interne.*
13. *Branche ischio-pubienne.*
13' *Fosse ischio-rectale.*
14. *Vaisseaux hémorroïdaux inférieurs.*
15. *Sphincter externe de l'anus.*
16. *Artère hémorroïdale moyenne.*
17. *Aileron latéral du rectum.*
18. *Plexus hypogastrique inférieur.*
19. *Lame sacro-recto-génito-pubienne.*
20. *Branche droite de l'hémorroïdale supérieure.*
22. *Uretère (fixé au péritoine).*

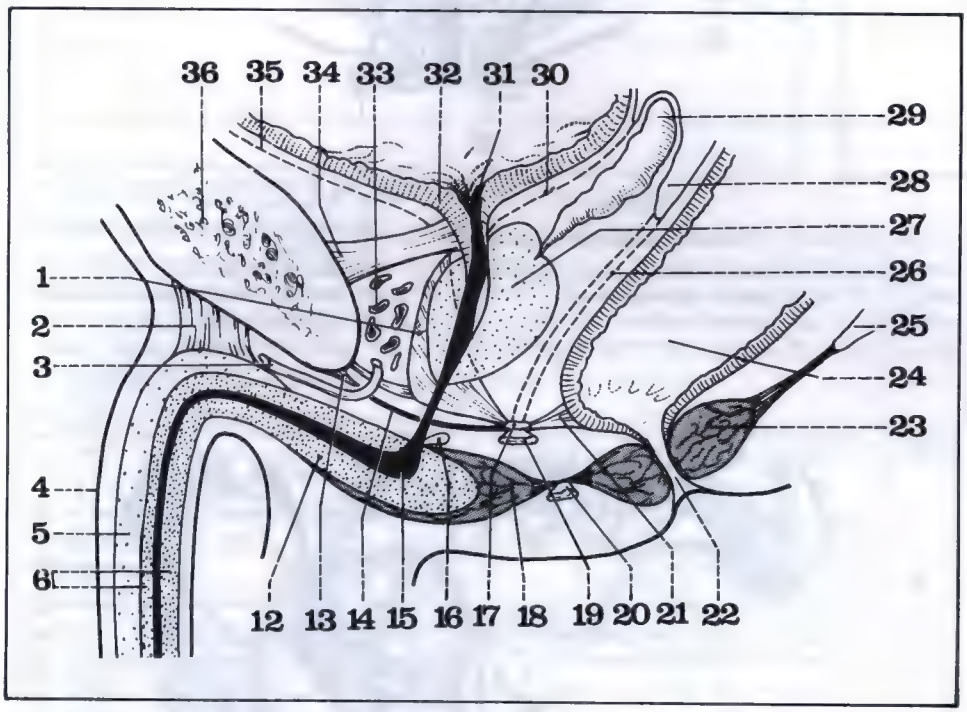

FIGURE 9

Coupe sagittale para-médiane du périnée chez l'homme.

1. *Sphincter externe de l'urètre.*
2. *Ligament suspenseur de la verge.*
3. *Veine dorsale profonde de la verge.*
4. *Peau de la verge.*
5. *Corps caverneux.*
6. *et 12. Corps spongieux.*
13. *Ligament arqué du pubis.*
14. *Ligament transverse du pelvis.*
15. *Cul-de-sac bulbaire de l'urètre.*
16. *Glande de Cowper.*
17. *Noyaux fibreux central du périnée.*
18. *Muscle bulbo-caverneux.*
19. *Muscle transverse profond du périnée.*
20. *Muscle transverse superficiel.*
21. *Muscle recto-urétral.*
22. *Canal anal.*
23. *Sphincter anal.*
24. *Rectum pelvien.*
25. *Coccyx.*
26. *Fascia inter-génito-rectal (aponévrose de Denonvilliers).*
27. *Prostate.*
28. *Cul-de-sac de Douglas.*
29. *Vésicule séminale.*
30. *Fascia inter-vésico-génital.*
31. *Col vésical.*
32. *Paroi vésicale.*
33. *Plexus veineux de Santorini.*
34. *Ligament pubo-vésical (faisceau médian).*
35. *Feuillet pré-vésical.*
36. *Symphyse pubienne.*

laire est comblé par le noyau fibreux central du périnée au niveau duquel les différents plans fibreux de la région se réunissent entre eux. La section de ce noyau fibreux central est la clé du décollement du rectum lorsqu'on aborde celui-ci par voie périnéale.

Le rapport essentiel est ici représenté par le bord postérieur du **bulbe urétral** volumineux et très élargi. (Fig. 9)

Chez la femme, les rapports antérieurs s'effectuent avec le triangle ano-vulvaire limité par la paroi antérieure du canal anal et la cloison recto-vaginale et contenant également le noyau fibreux central du périnée beaucoup moins développé que chez l'homme.

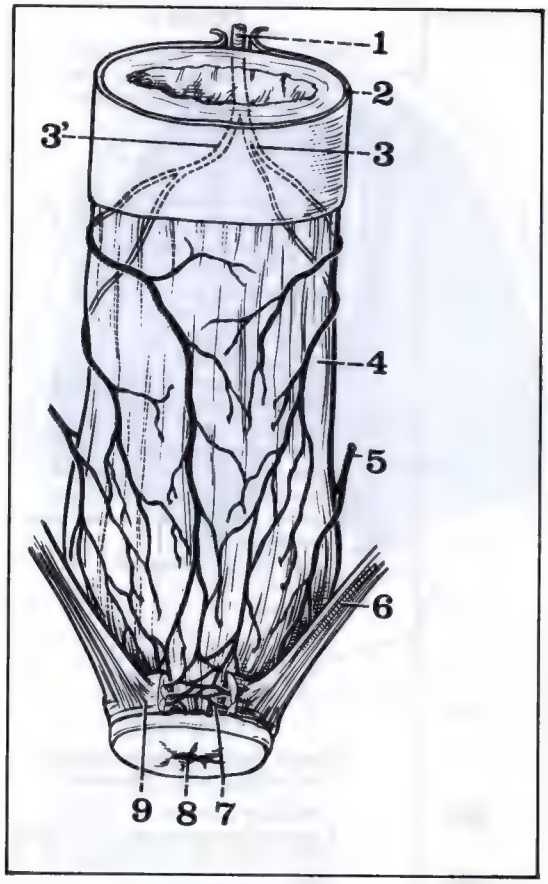

FIGURE 10

Vue antérieure des artères du rectum (d'après Testut et Latarjet).

1. *Artère mésentérique inférieure.*
2. *Péritoine.*
3. *Branche gauche de l'hémorroïdale supérieure.*
3' *Branche droite de l'hémorroïdale supérieure.*
4. *Ampoule rectale.*
5. *Artère hémorroïdale moyenne.*
6. *Releveur de l'anus.*
7. *Anastomose des artères rectales avec les branches de l'hémorroïdale inférieure venues de la honteuse interne.*
8. *Anus.*
9. *Sphincter anal.*

FIGURE 11

Les vaisseaux et les nerfs du périnée.

8. *Nerf honteux interne.*
9. *Artère bulbaire.*
10. *Glande de Bartholin.*
11. *Muscle bulbo-caverneux.*
12. *Anus.*
13. *Coccyx.*
14. *Sphincter anal.*
15. *Muscle grand fessier.*
16. *Grand ligament sacro-sciatique.*
17. *Nerf anal.*
18. *Artère hémorroïdale inférieure.*
19. *Muscle releveur de l'anus.*
20. *Ischion.*
21. *Rameau périnéal du nerf petit sciatique.*
22. *Branche périnéale superficielle de l'artère honteuse interne.*

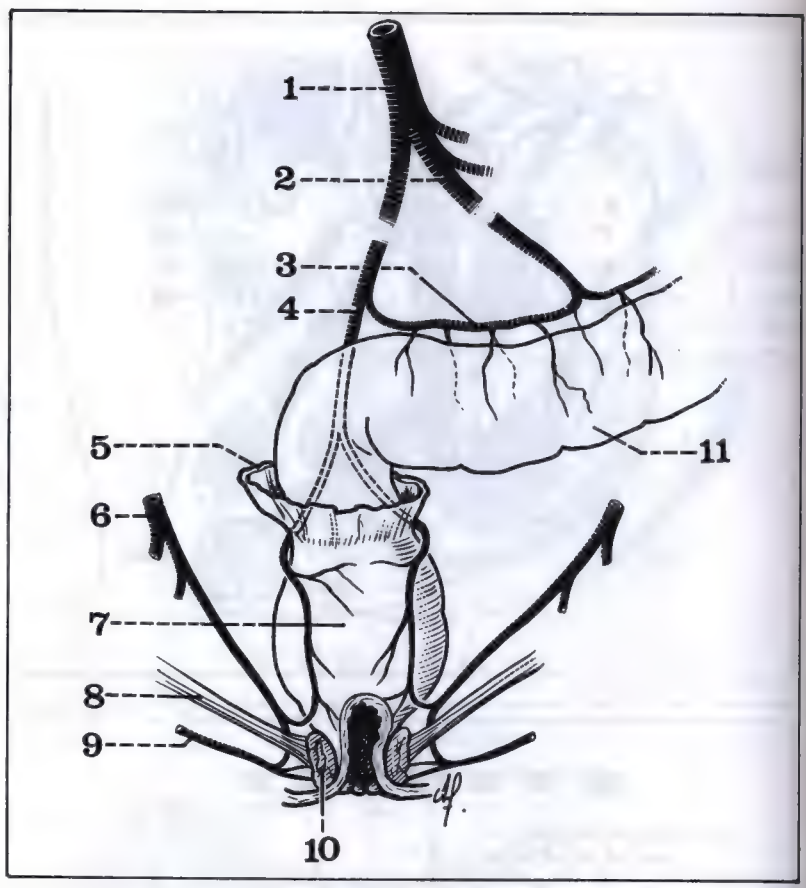

FIGURE 12

Vascularisation du rectum.

1. *Artère mésentérique inférieure.*
2. *Artère sigmoïdienne.*
3. *Arcade colique.*
4. *Artère hémorroïdale supérieure.*
5. *Péritoine rectal.*
6. *Artère hémorroïdale moyenne.*
7. *Rectum.*
8. *Releveur de l'anus.*
9. *Artère hémorroïdale inférieure.*
10. *Sphincter anal.*
11. *Côlon sigmoïde.*

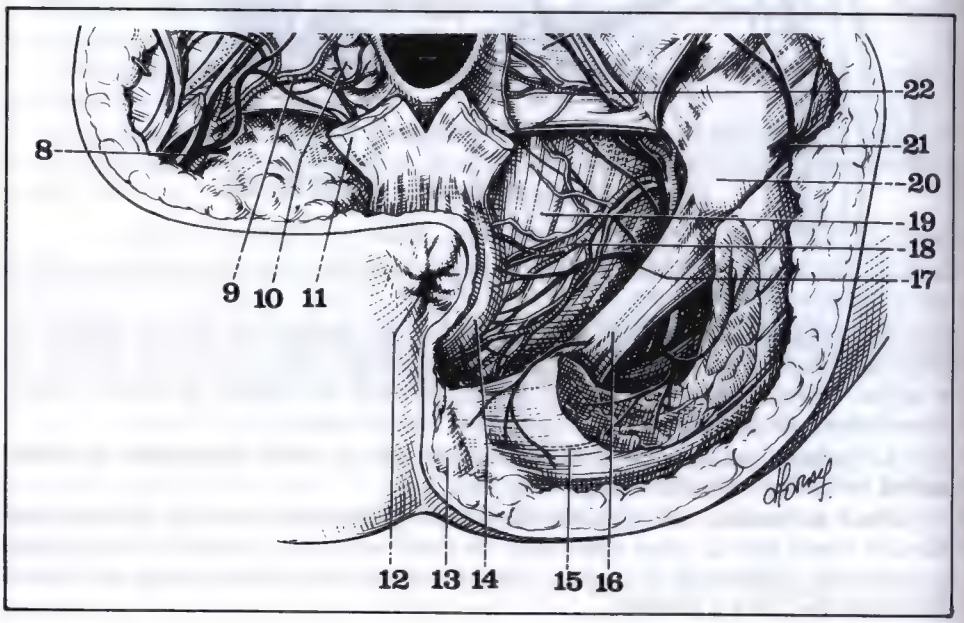

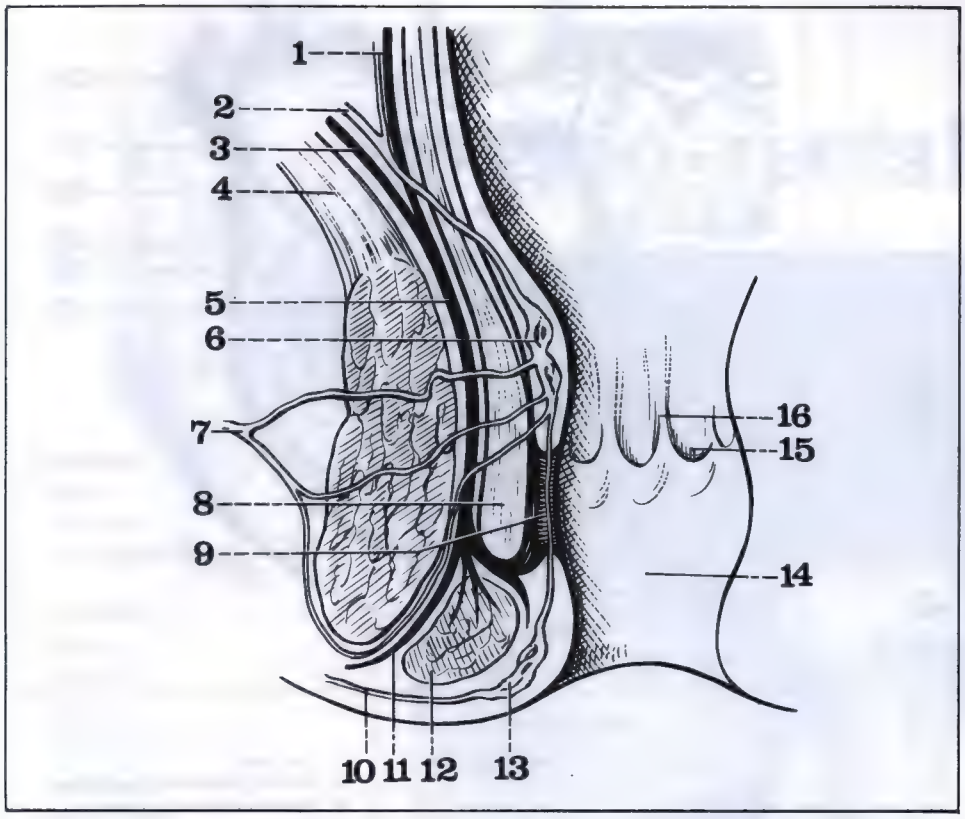

FIGURE 13

La vascularisation veineuse du canal anal.

1. *Couche musculaire longitudinale.*
2. *Veine hémorroïdale moyenne.*
3. *Aponévrose pelvienne.*
4. *Faisceau pubo-coccygien du releveur de l'anus.*
5. *Couche musculaire longitudinale.*
6. *Plexus veineux hémorroïdal interne.*
7. *Veine hémorroïdale inférieure.*
8. *Sphincter interne.*
9. *Ligament de Parks.*
10. *Veine sous-cutanée se drainant dans les veines honteuses externes*
11. *Fascia péri-anal.*
12. *Sphincter externe (faisceau sous-cutané).*
13. *Plexus veineux hémorroïdal externe.*
14. *Canal anal.*
15. *Ligne pectinée.*
16. *Colonne de Morgagni.*

VASCULARISATION ET INNERVATION

LA VASCULARISATION ARTÉRIELLE du canal anal est assurée par les **artères hémorroïdales inférieures.** Au nombre de 2 ou 3, nées de la honteuse interne en regard de l'épine sciatique, elles traversent transversalement la graisse de la fosse ischio-rectale pour se ramifier sur les parois latérales du canal anal et sur le sphincter externe. Dans la paroi du canal elles s'anastomosent avec les rameaux de l'hémorroïdale supérieure et de l'hémorroïdale moyenne (Fig. 10 à 12).

LA VASCULARISATION VEINEUSE est particulièrement riche, les veines du canal anal formant un volumineux plexus : **le plexus hémorroïdal** subdivisé en deux parties : le plexus interne et le plexus externe (Fig. 13).

– **Le plexus interne,** le plus haut situé est formé de volumineuses ampoules veineuses situées dans l'espace sous-muqueux, entre la muqueuse du canal et le sphincter interne.

— **Le plexus externe,** moins développé, a une disposition circulaire et se limite souvent à une veine circulaire formant le *cercle veineux de l'anus.* Plus bas situé que le précédent, il occupe l'espace sous-cutané limité en dehors par le fascia péri-anal, par la peau du canal anal, et en haut par le ligament de Parks qui le sépare du plexus interne.

Ces plexus veineux, dont le développement anormal est à l'origine des hémorroïdes, se drainent par TROIS PÉDICULES :

- **un pédicule supérieur** allant aux veines hémorroïdales supérieures,
- **un pédicule moyen** allant aux veines hémorroïdales moyennes,
- **un pédicule inférieur** qui se répartit entre les veines honteuses externes en avant, les veines hémorroïdales inférieures en dehors gagnant la veine honteuse interne, les veines sous-cutanées de la région coccygienne en arrière enfin. Ainsi, ces plexus veineux se drainent-ils à la fois dans le système porte par les veines hémorroïdales supérieures et dans le système cave par les veines hémorroïdales moyennes et inférieures. Ils établissent ainsi une anastomose porto-cave qui peut se développer de façon anormale en cas d'hypertension portale.

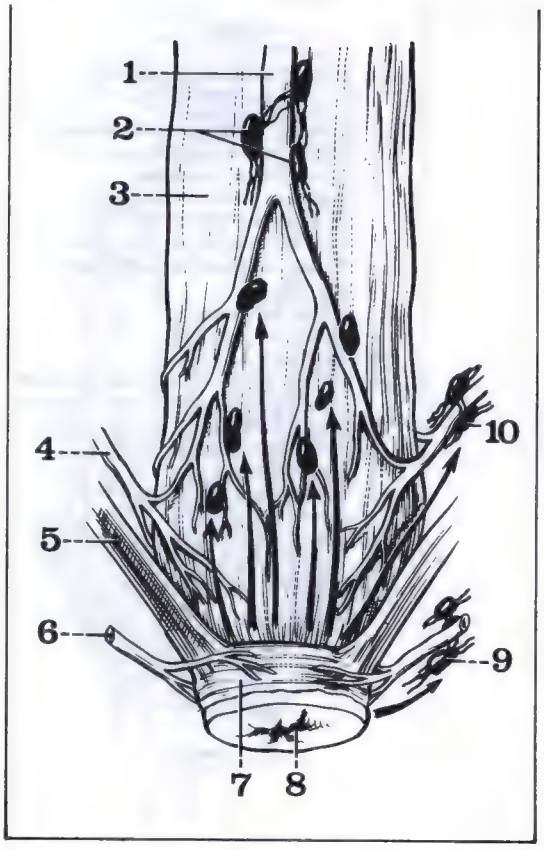

FIGURE 14

Vue postérieure des veines et des lymphatiques du rectum (d'après Testut-Latarjet).

1. *Veine mésentérique inférieure.*
2. *Ganglion mésentérique inférieur.*
3. *Face postérieure du rectum.*
4. *Veine hémorroïdale moyenne.*
5. *Muscle releveur de l'anus.*
6. *Veine hémorroïdale inférieure.*
7. *Sphincter anal.*
8. *Anus.*
9. *Ganglions hémorroïdaux inférieurs se drainant vers les ganglions inguinaux.*
10. *Ganglions hémorroïdaux moyens se drainant vers les ganglions iliaques internes.*

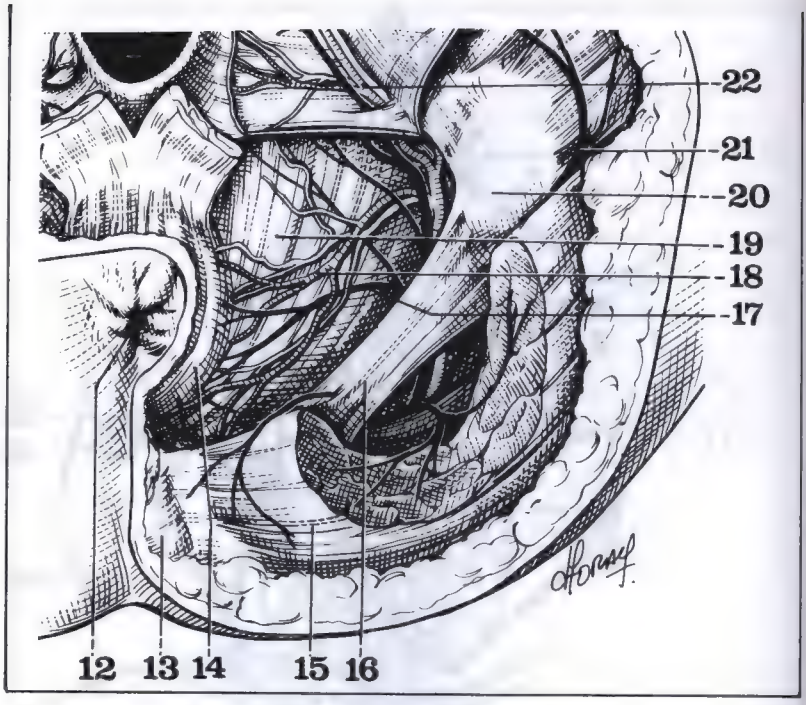

FIGURE 15

Les vaisseaux et les nerfs du périnée.

12. *Anus.*
13. *Coccyx.*
14. *Sphincter anal.*
15. *Muscle grand fessier.*
16. *Grand ligament sacro-iliaque.*
17. *Nerf anal.*
18. *Artère hémorroïdale inférieure.*
19. *Muscle releveur de l'anus.*
20. *Ischion.*
21. *Rameau périnéal du nerf petit sciatique.*
22. *Artère périnéale superficielle.*

LES LYMPHATIQUES sont issus de trois réseaux : muqueux, sous-muqueux et musculaire. Ils gagnent essentiellement les **ganglions inguinaux internes,** plus accessoirement les ganglions iliaques internes et les ganglions pré-sacrés (Fig. 14).

L'INNERVATION est assurée par des branches du plexus hypogastrique et surtout par le **nerf anal,** rameau collatéral du plexus honteux issu essentiellement de la 4e racine sacrée et qui gagne le canal anal en suivant un trajet parallèle à celui du nerf honteux interne (Fig. 15).

ANATOMIE FONCTIONNELLE

Les éléments qui entrent dans la constitution du canal anal se groupent en trois systèmes fonctionnant en synergie, et assurant chacun une étape de la continence anale.

Ainsi peut-on décrire, de la profondeur à la superficie trois étages :

a) ÉTAGE MÉDIAL formé par le **sphincter lisse,** en continuité avec la couche circulaire de l'ampoule, et assurant, de façon purement réflexe, la continence fine.

b) ÉTAGE INTERMÉDIAIRE, formé par la **couche des fibres longitudinales,** en continuité avec celles de l'ampoule, et relié directement au **faisceau sous-cutané.**

Du point de vue physiologique, il est donc logique de l'y rattacher : c'est en effet lui qui entraîne la rétraction de l'anus, lors de la défécation, par traction sur le faisceau sous-cutané ; on peut également se rendre compte de cette action lorsqu'on examine un malade en position de la taille, sous anesthésie générale.

c) ÉTAGE LATÉRAL, formé par les faisceaux superficiel et profond du **sphincter externe,** qui assurent la continence volontaire, de façon transitoire, mais puissante ; à ces faisceaux sont rattachées les fibres du **faisceau pubo-rectal** du releveur de l'anus, qui renforce l'action du sphincter externe, et maintient le bol fécal dans l'ampoule rectale, en accentuant l'angulation entre les deux portions du rectum.

30 la fosse ischio-rectale

PLAN

Généralités
- Forme
- Limites
- Dimensions

Constitution
- Parois :
  externe
  interne
  inférieure
- Extrémités :
  antérieure
  postérieure
- Contenu :
  graisse ischio-rectale
  paquet honteux interne
  branches ischio-rectales

Rapports
- Antérieurs
- Postérieurs
- Supérieurs
- Internes

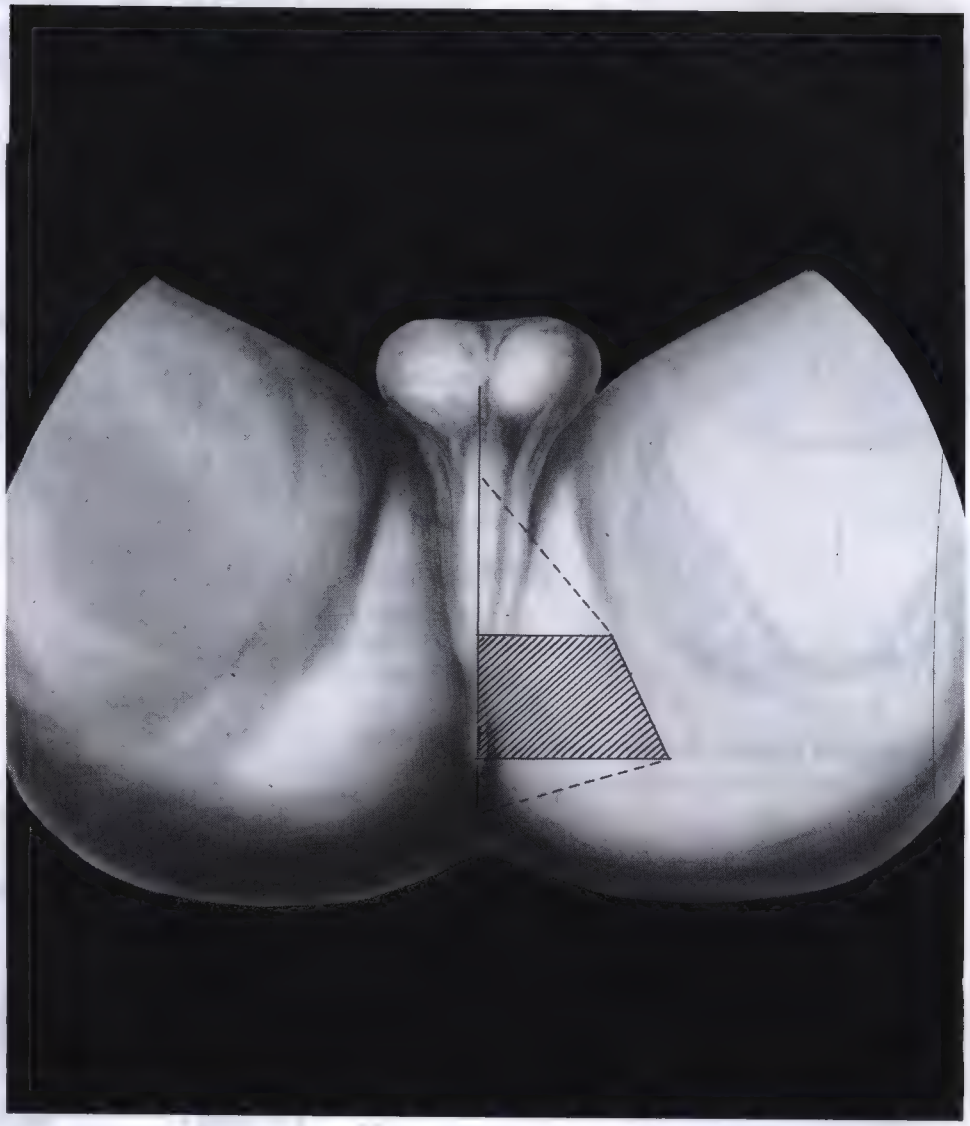

Projection de la fosse ischio-rectale sur le périnée postérieur.

Occupant la majeure partie du périnée postérieur, la *fosse ischio-rectale* (Fossa Ischiorectalis) est située au-dessous du releveur de l'anus, entre l'ischion et le canal anal.

Appelée encore *creux ischio-rectal,* elle correspond à l'*espace pelvi-rectal inférieur* et forme une vaste cavité graisseuse, qui se prolonge en avant vers le périnée antérieur, et en arrière vers la région fessière.

Généralités

FORME (Fig. 1 et 2)

– *Chaque fosse ischio-rectale* a la forme d'un triangle, avec :
sur une coupe frontale : base inférieure et sommet supérieur,
sur une coupe horizontale : base postérieure et sommet antérieur.

– *Les deux fosses ischio-rectales* sont presque en contact en arrière, et forment un vaste fer à cheval qui embrasse par sa concavité la face postérieure du canal anal.

LIMITES

– *Profondes :*
– en haut : le releveur de l'anus,
– en dehors : le squelette ischio-pubien,
– en dedans : le sphincter anal.

– *Superficielles* (Figure page précédente) :
– en dehors : une ligne unissant la tubérosité ischiatique au milieu de la branche ischio-pubienne,
– en dedans : une ligne sagittale rasant la marge de l'anus,
– en avant : la ligne pré-anale, concave en arrière,
– en arrière : la ligne bi-ischiatique, qui unit les deux tubérosités ischiatiques.

La projection de chaque fosse ischio-rectale réalise sur le périnée un triangle à base postérieure et à sommet antérieur tronqué, que des prolongements débordent en avant et en arrière.

DIMENSIONS : très variables
– sagittale : 5 cm,
– transversale : 3 cm,
– verticale : 5 à 7 cm.

FIGURE 1

Coupe frontale du petit bassin.

23. Muscle obturateur interne.
24. Branche ischio-pubienne.
25. Muscle releveur de l'anus.
26. Cavité pelvienne.
27. Muscle transverse profond du périnée.
28. Fosse ischio-rectale.
29. Détroit supérieur.

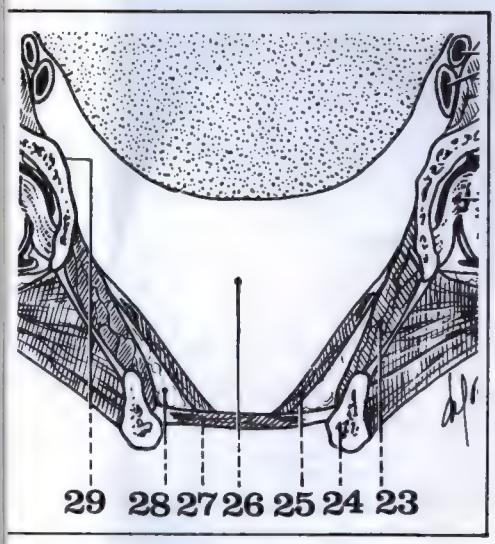

FIGURE 2

Coupe frontale du petit bassin passant par la fosse ischio-rectale (d'après Monod et Duhamel).

6. Artère ombilicale.
7. Artère génito-vésicale.
8. Aponévrose pelvienne.
9. Muscle obturateur interne.
10. Muscle releveur de l'anus.
11. Artère honteuse interne.
12. Veine honteuse interne.
13. Branche ischio-pubienne.
13' Fosse ischio-rectale.
14. Vaisseaux hémorroïdaux inférieurs.
15. Sphincter externe de l'anus.
16. Artère hémorroïdale moyenne.
17. Aileron latéral du rectum.
18. Plexus hypogastrique inférieur.
19. Lame sacro-recto-génito-pubienne.

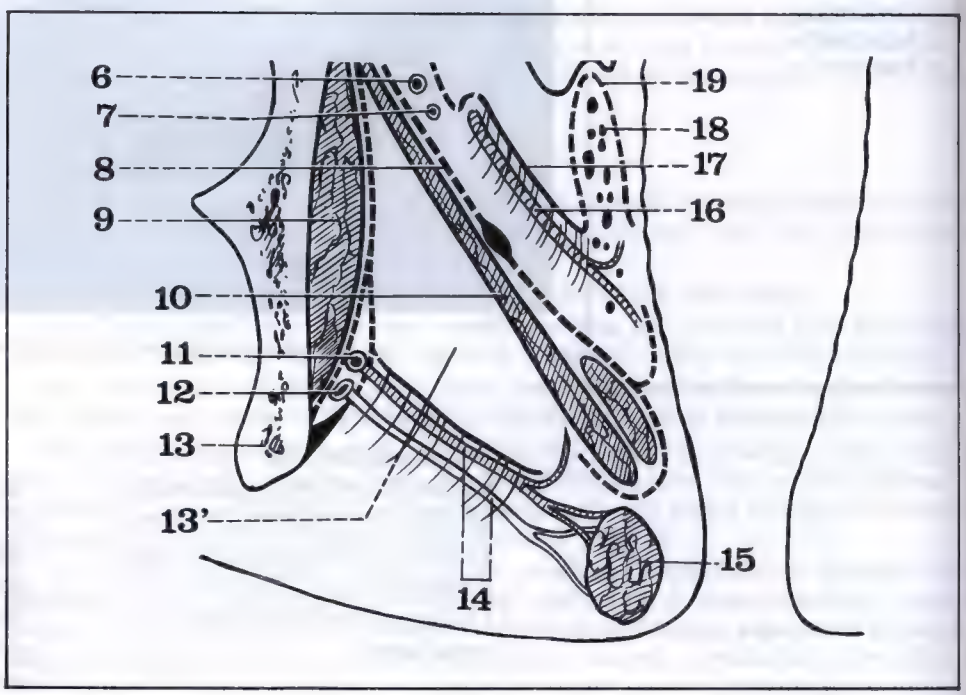

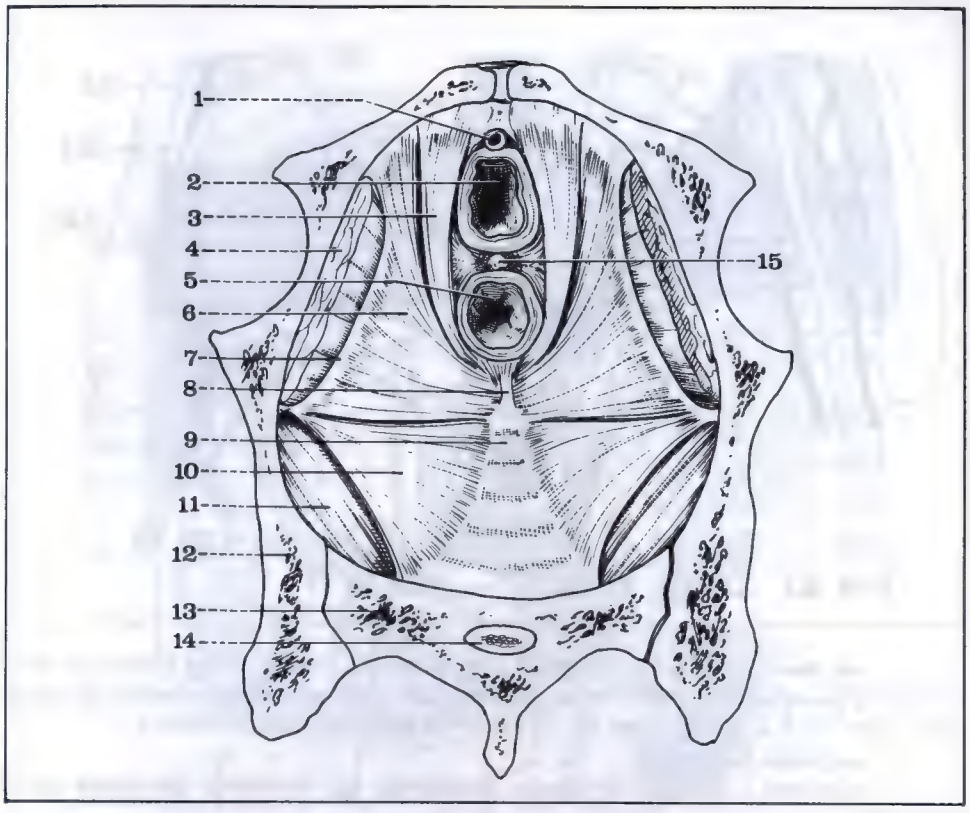

FIGURE 3

Vue supérieure du plancher pelvien chez la femme.

1. *Urètre.*
2. *Vagin.*
3. *Portion élévatrice du releveur de l'anus.*
4. *Muscle obturateur interne.*
5. *Ampoule rectale.*
6. *Portion sphinctérienne du releveur de l'anus.*
7. *Arc tendineux du releveur.*
8. *Raphé ano-coccygien.*
9. *Coccyx.*
10. *Muscle ischio-coccygien.*
11. *Muscle pyramidal du bassin.*
12. *Os iliaque sectionné.*
13. *Sacrum.*
14. *Canal sacré.*
15. *Noyau fibreux central du périnée.*

Constitution

LES PAROIS

Chaque fosse ischio-rectale présente trois parois :

a) EXTERNE : rigide, verticale, triangulaire à base postérieure, formée par la face interne de l'os iliaque, avec (Fig. 2) :

– en arrière : la face interne de l'ischion ;

– en avant : la moitié postérieure du trou obturé, comblé en grande partie par le muscle obturateur interne, plaqué sur la membrane obturatrice ; son aponévrose est renforcée en bas par une expansion du grand ligament sacro-sciatique.

b) INTERNE : mobile et dépressible, formée par deux muscles (Fig. 3) :

– **en haut :** le *muscle releveur de l'anus* (M. Levator Ani), oblique en bas et en dedans, s'unissant à la paroi externe sous forme d'un angle dièdre qui constitue le sommet de la fosse ; épais de 5 à 6 mm, il comprend deux plans (Cf. page 1862 : le plancher de l'abdomen) :

– *plan sphinctérien :* inférieur et externe, formant une vaste nappe musculaire qui s'insère en avant sur le pubis et sur l'arcade tendineuse du releveur, et dont les faisceaux convergent vers l'anus, le raphé ano-coccygien et le coccyx, en réalisant une véritable sangle recto-anale ;

– *plan élévateur :* supérieur et interne, sans rapport direct avec la fosse, comblant la fente que laissent entre eux les deux plans sphinctériens, depuis la face postérieure de l'angle du pubis et les ligaments pubo-vésicaux jusqu'à la face antérieure du rectum, entre les fibres longitudinales et le sphincter strié.

La barrière musculaire du releveur de l'anus sépare efficacement la fosse ischio-rectale de l'espace pelvi-viscéral ; mais, par des déhiscences musculaires, les phlegmons peuvent parfois communiquer entre les deux loges.

FIGURE 4

Vue inférieure du périnée antérieur chez l'homme (à gauche du schéma : plan superficiel à droite du schéma : plan profond)

8' Rameau périnéal superficiel du nerf honteux interne.
9. Artère périnéale superficielle.
10. Rameau périnéal profond du nerf honteux interne.
11. Feuillet postérieur de l'aponévrose moyenne.
12. Muscle transverse superficiel du périnée.
12' Muscle transverse profond du périnée.
13. Canal anal.
14. Sphincter externe.
15. Nerf anal.
16. Artère hémorroïdale inférieure.
17. Noyau fibreux central du périnée.
18. Nerf honteux interne.
19. Artère honteuse interne.
20. Glande de Cowper.
21. Urètre.

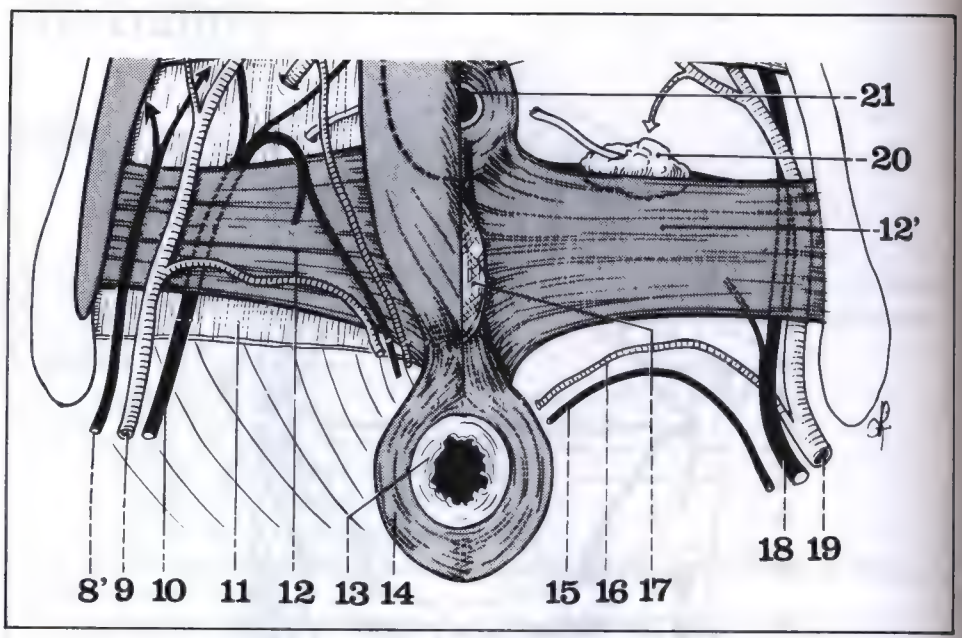

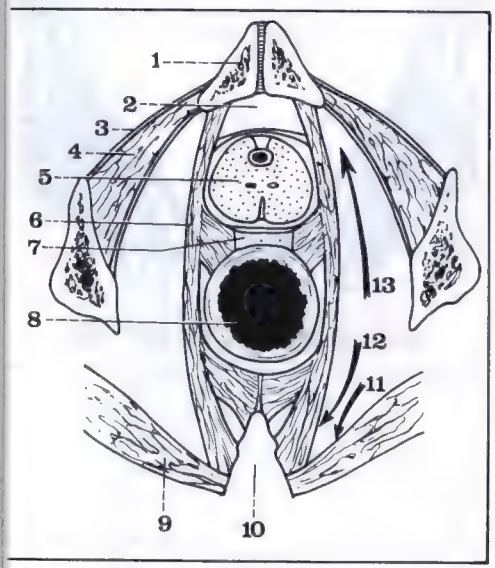

FIGURE 5

Coupe horizontale schématique du bassin chez l'homme montrant les prolongements des fosses ischio-rectales (d'après Patel et Creyssel).

1. Pubis.
2. Espace pré-prostatique.
3. Membrane obturatrice.
4. Muscle obturateur interne.
5. Prostate.
6. Muscle releveur de l'anus.
7. Aponévrose de Denonvilliers.
8. Ampoule rectale.
9. Muscle grand fessier.
10. Coccyx.
11. Prolongement fessier.
12. Prolongement postérieur.
13. Prolongement antérieur.

— **en bas :** le *muscle sphincter externe de l'anus* (M. Sphincter Ani Externus), ou sphincter strié, forme un manchon concentrique qui entoure le canal anal ; haut de 2 à 3 cm, large de 1 cm, il est constitué par 3 couches :

— *profonde :* annulaire,

— *moyenne :* formée de fibres arciformes qui viennent du raphé ano-coccygien

— *superficielle :* étendue du raphé ano-coccygien au raphé pré-anal, et participant à la formation du noyau fibreux central du périnée.

c) INFÉRIEURE (ou base) : formée par les plans superficiels du périnée postérieur, c'est-à-dire :

— *le tissu cellulaire sous-cutané :* abondant, se continuant avec la graisse de la fosse ischio-rectale, et parcouru par des vaisseaux et nerfs superficiels :

— artérioles : issues de la périnéale superficielle

— veinules : anastomosées avec les veines de la muqueuse rectale, et avec les veines honteuses externes

— lymphatiques : affluents des ganglions inguinaux

— nerfs : issus du périnéal superficiel

— *la peau :* épaisse et mobile.

LES EXTRÉMITÉS

Chaque fosse ischio-rectale présente deux extrémités que prolongent des diverticules (Fig. 5 et 6).

a) ANTERIEURE : étroite, coïncée entre la branche ischio-pubienne en dehors et la loge génitale en dedans ;

en avant, elle est ouverte entre le releveur de l'anus et le diaphragme uro-génital, et, à cet endroit, naît un *diverticule antérieur* ou récessus pubien, différent dans les deux sexes :

— **chez l'homme :** il a la forme d'une pyramide triangulaire avec :

— un sommet antérieur, proche des insertions pubiennes du releveur de l'anus

— une base postérieure, communicant largement avec la fosse ischio-rectale, de chaque côté de l'aponévrose de Denonvilliers,

— une paroi latérale : la face interne du pubis

— une paroi supérieure : le releveur de l'anus

— une paroi inférieure : le ligament transverse du pelvis

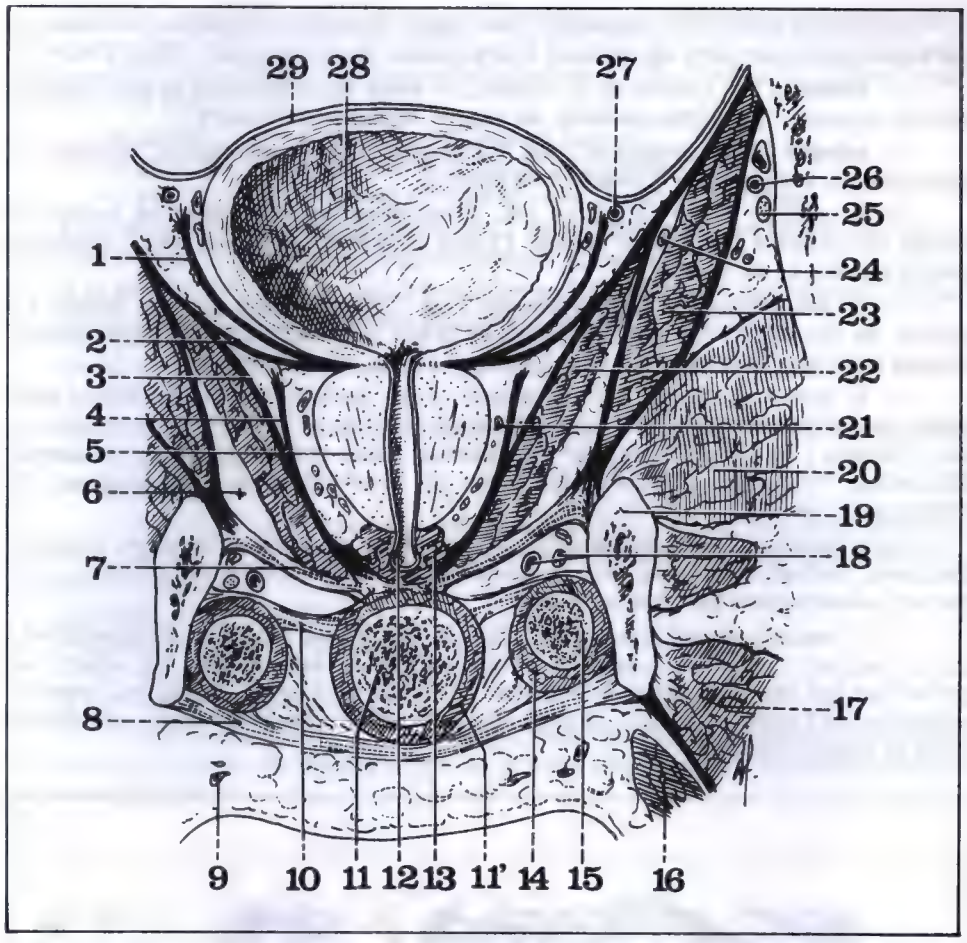

FIGURE 6

Coupe frontale de la loge prostatique (d'après Testut et Jacob).

1. *Lame latéro-vésicale.*
2. *Feuillet inter-vésico-prostatique.*
3. *Aponévrose du releveur de l'anus.*
4. *Lame sacro-recto-génito-pubienne.*
5. *Prostate.*
6. *Creux ischio-rectal.*
7. *Aponévrose du canal d'Alcock.*
8. *Aponévrose périnéale superficielle.*
9. *Veine périnéale superficielle.*
10. *Aponévrose périnéale moyenne.*
11. *Corps spongieux.*
11'. *Muscle bulbo-caverneux.*
12. *Cul-de-sac bulbaire de l'urètre.*
13. *Sphincter strié de l'urètre.*
14. *Muscle ischio-caverneux.*
15. *Corps caverneux.*
16. *Muscle droit interne.*
17. *Muscle grand adducteur.*
18. *Paquet vasculo-nerveux honteux interne.*
19. *Branche ischio-pubienne.*
20. *Muscle obturateur externe.*
21. *Plexus veineux latéro-prostatique.*
22. *Muscle releveur de l'anus.*
23. *Muscle obturateur interne.*
24. *Nerf du releveur de l'anus.*
25. *Nerf obturateur.*
26. *Artère obturatrice.*
27. *Artère ombilicale.*
28. *Vessie.*
29. *Péritoine vésical.*

— **chez la femme :** il est plus étroit, sous forme d'une fente limitée par :
— en dehors : le muscle obturateur interne (Fig. 7) ;
— en dedans : le releveur de l'anus, qui le sépare du vagin ;
— en bas : le diaphragme uro-génital ou aponévrose périnéale moyenne.

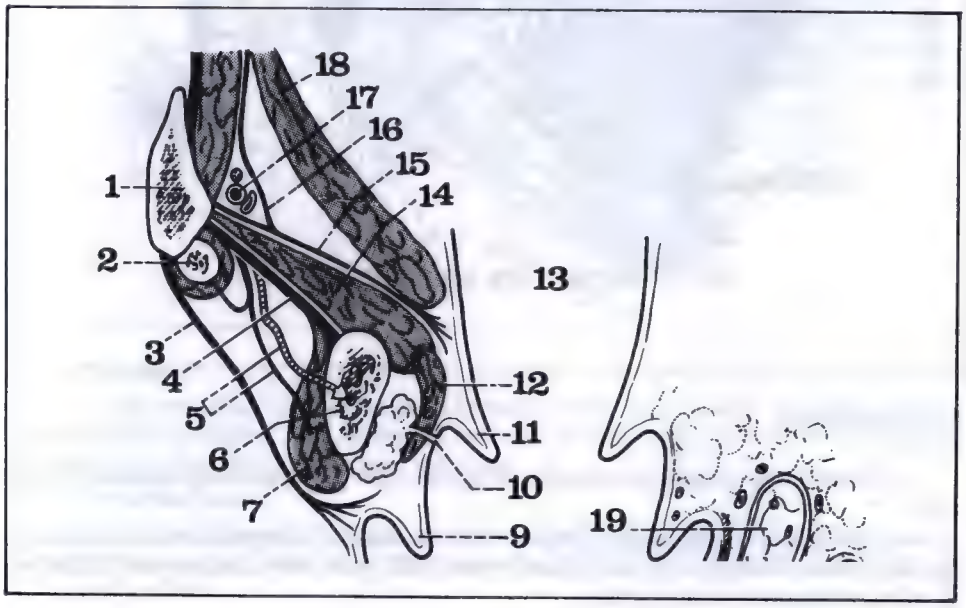

FIGURE 7

Coupe frontale du périnée antérieur chez la femme.

1. *Branche ischio-pubienne.*
2. *Corps caverneux.*
3. *Aponévrose périnéale superficielle.*
4. *Aponévrose périnéale moyenne.*
5. *Paquet vasculo-nerveux bulbaire.*
6. *Bulbe du vagin.*
7. *Muscle bulbo-caverneux.*
9. *Petite lèvre.*
10. *Canal de la glande de Bartholin.*
11. *Hymen.*
12. *Muscle constricteur de la vulve.*
13. *Vagin.*
14. *Muscle transverse profond du périnée.*
15. *Feuillet profond de l'aponévrose périnéale moyenne.*
16. *Aponévrose du canal d'Alcock.*
17. *Paquet vasculo-nerveux honteux interne.*
18. *Muscle releveur de l'anus.*
19. *Corps adipeux de la grande lèvre.*

FIGURE 8

Coupe horizontale schématique du bassin chez l'homme montrant les prolongements des fosses ischio-rectales (d'après Patel et Creyssel).

1. *Pubis.*
2. *Espace pré-prostatique.*
3. *Membrane obturatrice.*
4. *Muscle obturateur interne.*
5. *Prostate.*
6. *Muscle releveur de l'anus.*
7. *Aponévrose de Denonvilliers.*
8. *Ampoule rectale.*
9. *Muscle grand fessier.*
10. *Coccyx.*
11. *Prolongement fessier.*
12. *Prolongement postérieur.*
13. *Prolongement antérieur.*

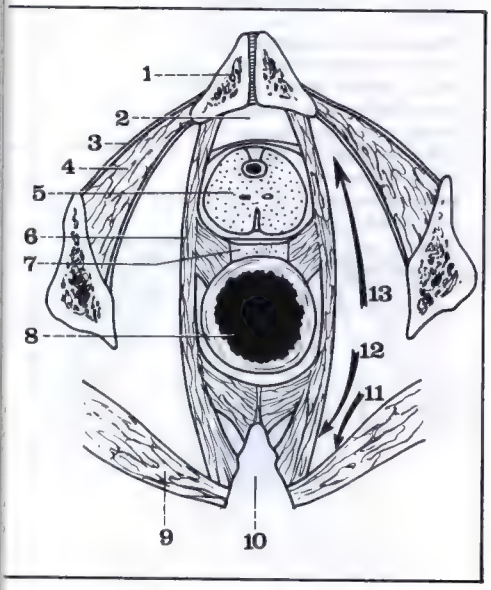

FIGURE 9

Vue endo-pelvienne droite des vaisseaux iliaques.

11. *Artère ombilicale.*
12. *Anastomose veineuse entre l'épigastrique et l'obturatrice.*
13. *Symphyse pubienne.*
14. *Nerf obturateur.*
15. *Vaisseaux obturateurs.*
16. *Muscle obturateur interne.*
17. *Veines utérines.*
18. *Veines vésicales inférieures.*
19. *Artère urétrale.*
20. *Vaisseaux honteux internes.*
21. *Vaisseaux bulbaires.*
22. *Grand ligament sacro-sciatique.*
23. *Petit ligament sacro-iliaque.*
24. *Artère ischiatique.*
25. *Veine ischiatique.*
26. *Coccyx.*
27. *Muscle pyramidal du bassin.*
28. *Deuxième trou sacré antérieur gauche.*
29. *Veine fessière.*
30. *Tronc postérieur de l'iliaque interne.*
31. *Articulation sacro-iliaque gauche.*

b) POSTERIEURE : beaucoup plus large, étendue de l'ischion, en dehors, au raphé ano-coccygien, en dedans, elle présente deux portions : (Fig. 8 et 9)

— **interne :** qui contourne le rectum, et vient au contact de la fosse ischio-rectale opposée, par l'intermédiaire du fragile raphé ano-bulbaire ;

— **externe :** qui comprend des formations fibro-musculaires, unissant le sacro-coccyx à l'ischion ; d'avant en arrière :

— le *muscle ischio-coccygien* (M. Coccygeus), qui complète en arrière la sangle du releveur de l'anus, depuis l'épine sciatique jusqu'aux deux dernières pièces sacrées et au coccyx

— le *petit ligament sacro-sciatique* (Lig. Sacrospinale), qui est plaqué en arrière du muscle, et lui adhère, depuis le grand ligament sacro-sciatique jusqu'à l'épine sciatique, dessinant un large triangle à base postérieure

— le *grand ligament sacro-sciatique* (Lig. Sacrotuberale), beaucoup plus épais, inséré en dedans sur le bord latéral du sacrum et du coccyx, et en dehors sur l'ischion ; il se prolonge sur la branche ischio-pubienne en un processus falciforme (Processus Falciformis), qui se confond avec l'aponévrose de l'obturateur interne ;

entre les deux ligaments est délimité un orifice ou *petite échancrure sciatique* (Incisura Ischiadica Minor) par où passent le muscle obturateur interne, et le paquet vasculo-nerveux honteux interne

— le *muscle grand fessier* (M. Gluteus Maximus) forme le plan postérieur de la région ; devant les derniers faisceaux de ce muscle naît un *diverticule postérieur* qui monte derrière le releveur de l'anus, et l'ischio-coccygien, jusqu'au voisinage de l'épine sciatique ; il peut être le point de départ de fusées purulentes dans la région fessière.

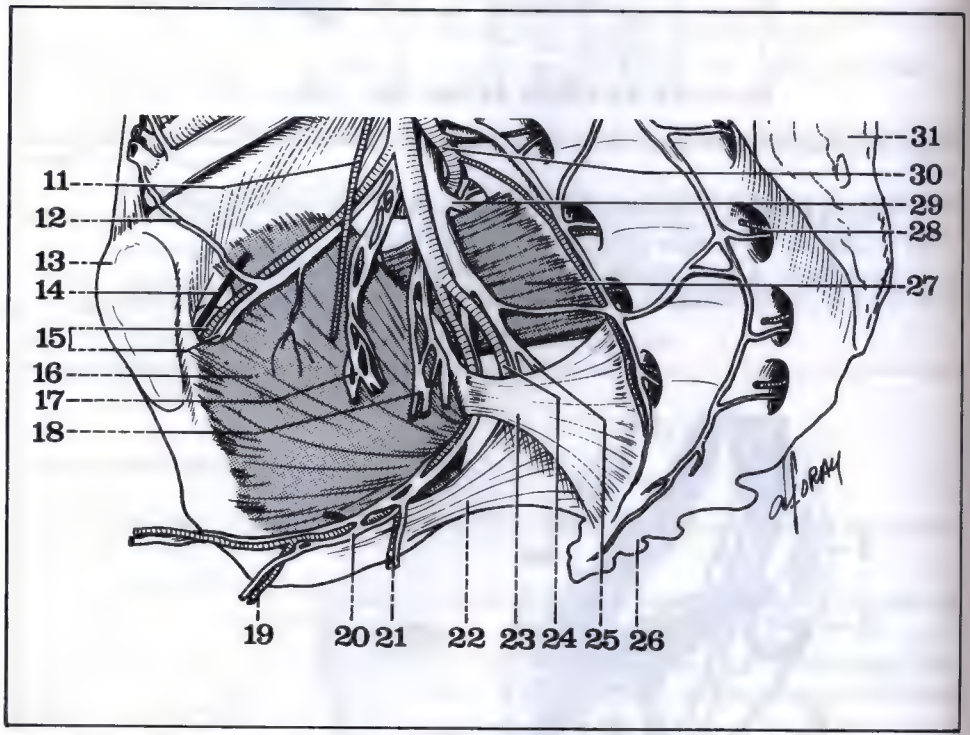

LE CONTENU

La fosse ischio-rectale est remplie de graisse, que traversent des vaisseaux et des nerfs :

a) GRAISSE ISCHIO-RECTALE : très abondante, elle est divisée en lobules, par les tractus fibreux issus des aponévroses ; elle peut être atteinte par l'infection dans les phlegmons ischo-rectaux.

b) PAQUET VASCULO-NERVEUX HONTEUX INTERNE : pénétrant dans la région par la petite échancrure sciatique, il parcourt la paroi externe de la fosse ischio-rectale, au contact de la branche ischio-pubienne, dans le *canal d'Alcock* formé par (Fig. 2 et 11) :

— en dehors : l'aponévrose de l'obturateur interne,
— en dedans : une expansion du processus falciforme,
— en bas : le feuillet profond de l'aponévrose périnéale moyenne.

Dans ce canal fibreux, le paquet honteux interne est disposé de la façon suivante, de haut en bas, et de dehors en dedans : artère - veine - nerf.

A la partie antérieure du canal, le paquet pénètre dans la corne postéro-externe de l'aponévrose périnéale moyenne, et traverse le périnée antérieur.

c) BRANCHES ISCHIO-RECTALES DU PAQUET HONTEUX INTERNE (Fig. 11 et 12).

Toute une série de branches s'échappent du paquet vasculo-nerveux et traversent la fosse ischio-rectale :

— **artères :**

— *hémorroïdale inférieure* (A. Rectalis Inferior) : née un peu au-dessous de l'épine sciatique, elle se dirige transversalement, très flexueuse, et se divise en 3 ou 4 branches pour :

la graisse ischio-rectale,
les sphincters externe et interne,
le rectum périnéal,
la peau de la marge de l'anus ;

— *périnéale superficielle* (A. Perinealis) : née à la limite antérieure de la région, elle traverse la partie antéro-inférieure de la fosse ischio-rectale, et pénètre dans le périnée antérieur.

FIGURE 10

Les branches périnéales du nerf honteux interne gauche.

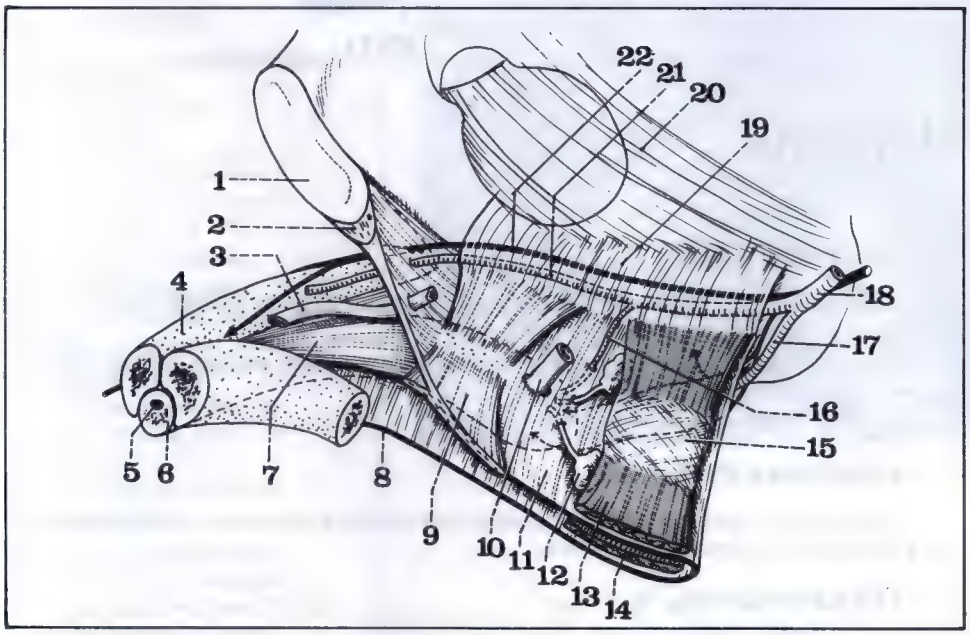

FIGURE 11

Vue latérale gauche du périnée antérieur chez l'homme (d'après Monod et Duhamel).

1. *Symphyse pubienne.*
2. *Ligament arqué du pubis.*
3. *Veine dorsale profonde de la verge.*
4. *Corps caverneux (droit).*
5. *Urètre pénien.*
6. *Urètre spongieux.*
7. *Lame sus-urétrale.*
8. *Aponévrose périnéale superficielle.*
9. *Ligament transverse du pelvis.*
10. *Urètre.*
11. *Lame inter-musculaire.*
12. *Glande de Cowper (gauche).*
13. *Muscle transverse profond.*
14. *Muscle transverse superficiel.*
15. *Noyau fibreux central du périnée.*
16. *Artère bulbaire (droite).*
17. *Artère périnéale superficielle.*
18. *Artère honteuse interne.*
19. *Aponévrose du canal d'Alcock.*
20. *Aponévrose de l'obturateur interne.*
21. *Artère dorsale de la verge.*
22. *Nerf dorsal de la verge.*

— **veines :**

— *hémorroïdales inférieures* (Vv. Rectales Inferiores) : homologues des artères, mais doubles ou triples, elles prennent part à la formation du plexus hémorroïdal et se jettent dans les veines honteuses internes.

— **lymphatiques :**

de nombreux troncs lymphatiques parcourent la fosse ischio-rectale et s'anastomosent avec ceux de l'anus, des téguments du périnée, de la prostate, de l'urètre et du rectum pelvien.

FIGURE 12

Constitution anatomique du périnée chez la femme (d'après Monod et Duhamel).

1. *Symphyse pubienne.*
2. *Ligament arqué du pubis.*
3. *Clitoris.*
4. *Corps caverneux.*
5. *Ligament transverse du pubis.*
6. *Sphincter strié de l'urètre.*
7. *Feuillet inférieur de l'aponévrose périnéale moyenne ou lame fixatrice.*
8. *Glande de Bartholin.*
9. *Aponévrose périnéale superficielle.*
10. *Muscle transverse superficiel du périnée.*
11. *Muscle transverse profond du périnée.*
12. *Bulbe vestibulaire.*
13. *Noyau fibreux central du périnée.*
14. *Artère périnéale superficielle.*
15. *Artère honteuse interne.*
16. *Artère dorsale du clitoris.*
17. *Nerf dorsal du clitoris.*
18. *Urètre.*

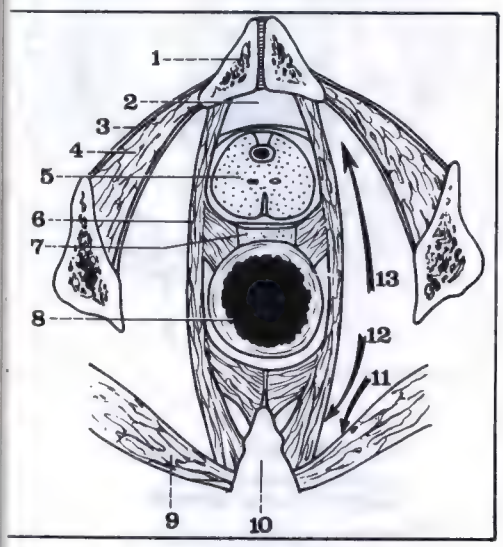

FIGURE 13

Coupe horizontale schématique du bassin chez l'homme montrant les prolongements des fosses ischio-rectales (d'après Patel et Creyssel).

1. *Pubis.*
2. *Espace pré-prostatique.*
3. *Membrane obturatrice.*
4. *Muscle obturateur interne.*
5. *Prostate.*
6. *Muscle releveur de l'anus.*
7. *Aponévrose de Denonvilliers.*
8. *Ampoule rectale.*
9. *Muscle grand fessier.*
10. *Coccyx.*
11. *Prolongement fessier.*
12. *Prolongement postérieur.*
13. *Prolongement antérieur.*

— nerfs

dans le canal d'Alcock, le *nerf honteux interne* donne le *nerf hémorroïdal, ou anal* (N. Rectalis Inferioris) ; mais ce nerf peut naître aussi directement du plexus honteux ; il donne des branches sensitives pour la peau de la région anale et des branches motrices pour le sphincter externe de l'anus (Fig. 4 et 10) ;

à la partie antérieure de la fosse ischio-rectale, le nerf honteux interne se divise en *deux terminales :*

— *nerf périnéal* (N. Perinei), qui contourne le bord postérieur du transverse superficiel, et donne un rameau pour le scrotum, et un rameau bulbo-urétral ;

— *nerf dorsal de la verge* (N. Dorsalis Penis) ou *du clitoris* (N. Dorsalis Clitoridis), qui pénètre dans le plancher uro-génital et donne un rameau pour le gland et un rameau pénien cutané (Fig. 11 et 12).

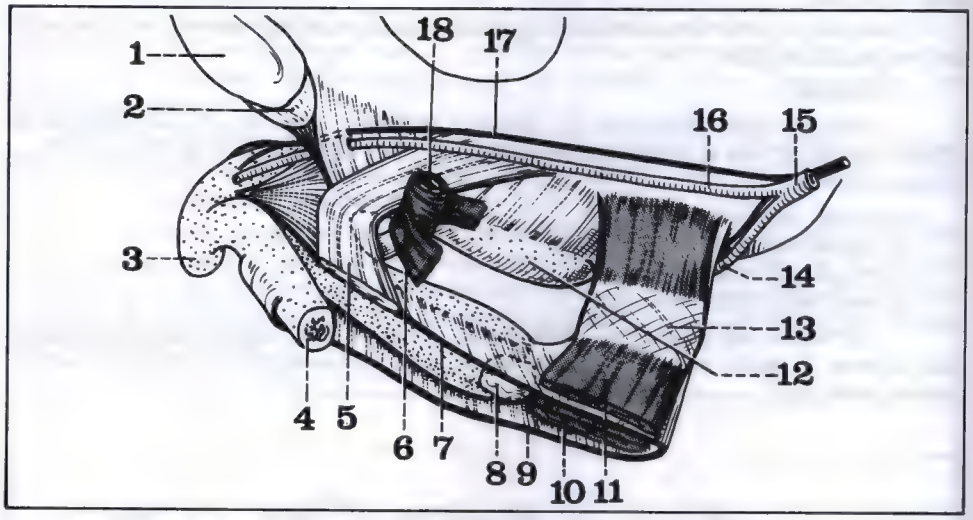

Rapports

ANTÉRIEURS (Fig. 13)

La fosse ischio-rectale est en rapport en avant avec le périnée antérieur que pénètre son diverticule antérieur :

a) **chez l'homme :** la loge pénienne, séparée par des tractus qui unissent les aponévroses périnéales,

b) **chez la femme :** le vagin.

POSTÉRIEURS (Fig. 13)

A travers les ligaments sacro-sciatiques, les rapports se font avec la région fessière où s'enfonce le diverticule postérieur.

SUPÉRIEURS (Fig. 2)

A travers le diaphragme des releveurs de l'anus :

– latéralement : l'espace pelvi-viscéral,

– au milieu : les organes pelviens (rectum pelvien, vessie, prostate chez l'homme, utérus et vagin chez la femme).

INTERNES (Fig. 13)

Les deux fosses ischio-rectales forment un fer à cheval à concavité antérieure autour du rectum périnéal ou canal anal (d'où l'envahissement du tissu graisseux ischio-rectal lors de l'évolution des cancers du rectum).

31 le périnée antérieur chez l'homme

PLAN

Généralités

Constitution :

- Plan profond : diverticule antérieur de la fosse ischio-rectale
- Plan moyen :
  1) aponévrose périnéale moyenne :
  - formations fibreuses
  - formations musculaires
  2) Urètre membraneux :
  - généralités
  - constitution
  - rapports
  3) Paquet vasculo-nerveux honteux interne : artères, veines, lymphatiques, nerf dorsal de la verge
- Plan superficiel = loge pénienne
  1) Limites et parois
  2) Contenu :
  - corps érectiles
  - muscles des corps érectiles
  - portion périnéale de l'urètre spongieux
  - glandes bulbo-urétrales
  - vaisseaux et nerfs
- Plan sous-cutané :
  - aponévrose périnéale superficielle
  - tissu cellulaire sous-cutané
  - peau

Moulage en cire d'une dissection du périnée antérieur chez l'homme.

Le *périnée antérieur* ou périnée uro-génital (Regio Urogenitalis) correspond chez l'homme à la partie antérieure du losange périnéal.

Il a la forme d'un triangle avec :

– une base : formée par la ligne bi-ischiatique

– deux côtés : répondant aux branches ischio-pubiennes

– un sommet : situé derrière la symphyse pubienne (périnée, du grec perinaios, dérivé de péris = le scrotum).

Généralités

FORME

Le triangle équilatéral du périnée antérieur s'oppose à celui du périnée postérieur, plus aplati ; il présente sur la ligne médiane, la saillie sagittale du bulbe et, sur les côtés, deux gouttières latéro-bulbaires, plus ou moins marquées ; en dehors et en arrière, la saillie des ischions marque la limite latérale du losange périnéal (Photo page précédente).

LIMITES

– *profondes* (Fig. 1) :
– en haut : le releveur de l'anus,
– en dehors : les branches ischio-pubiennes,
– en arrière : une lame aponévrotique frontale qui le sépare du périnée postérieur ;
– *superficielles* (Fig. 2) :
– en avant : la racine des bourses,
– en dehors : le bord inférieur des branches ischio-pubiennes,
– en arrière : la ligne bi-ischiatique, qui réalise une ligne pré-anale, à quelques millimètres en avant de l'anus.

DIMENSIONS

hauteur : 5 à 6 cm ; largeur : 7 à 8 cm.

FIGURE 1

Coupe sagittale schématique du pelvis chez l'homme.

3. Espace sous-péritonéal.
4. Espace prévésical.
5. Symphyse pubienne.
6. Vessie.
7. Bulbe urétral.
8. Prostate.
9. Canal anal.
10. Vésicule séminale.
11. Ampoule rectale.
12. Ligne de réflexion du péritoine rectal formant les gouttières latéro-rectales.

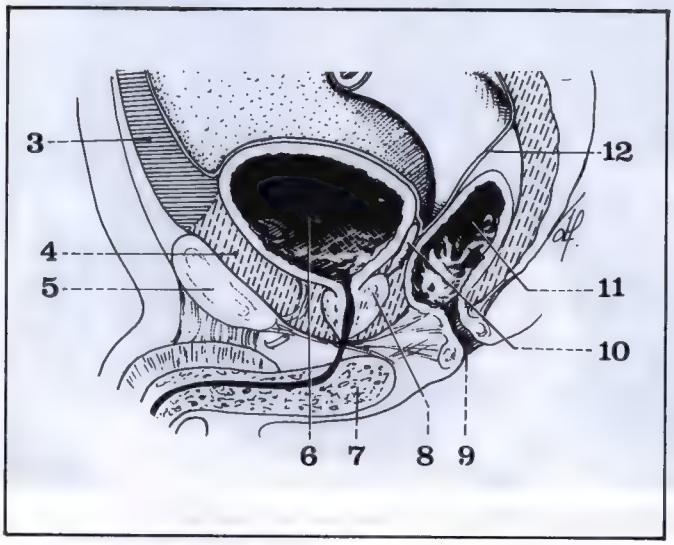

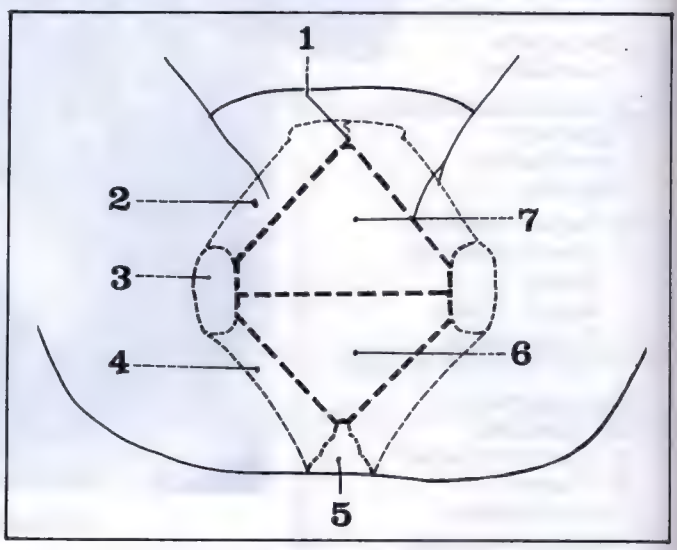

FIGURE 2

Division topographique du périnée.

1. Symphyse pubienne.
2. Branche ischio-pubienne.
3. Tubérosité ischiatique.
4. Grand ligament sacro-sciatique.
5. Coccyx.
6. Périnée postérieur (ou anal).
7. Périnée antérieur (ou uro-génital).

Constitution

Le périnée antérieur est formé par la superposition de quatre plans musculo-aponévrotiques, traversés obliquement par la portion périnéale de l'urètre ; de la

profondeur à la superficie, on rencontre :

- un plan profond : le diverticule antérieur du creux ischio-rectal,
- un plan moyen : l'aponévrose périnéale moyenne,
- un plan superficiel : la loge pénienne,
- un plan sous-cutané.

LE PLAN PROFOND est formé par le *diverticule antérieur* ou *récessus pubien* de la fosse ischio-rectale (Fig. 3).

Rappelons qu'il est situé entre le releveur de l'anus, en haut, et le diaphragme uro-génital, en bas, et qu'il est différent dans les deux sexes.

Chez l'homme, qui seul nous intéresse dans ce chapitre, il a la forme d'une pyramide triangulaire avec :

- un *sommet antérieur,* proche des insertions pubiennes du releveur ;
- une *base postérieure,* communiquant largement avec la fosse ischio-rectale, de chaque côté de l'aponévrose de Denonvilliers ;
- une *paroi latérale :* la face interne du pubis ;
- une *paroi supérieure :* le muscle releveur de l'anus, tendu entre l'arc tendineux et l'aponévrose périnéale moyenne, et recouvert en haut : par l'aponévrose pelvienne (appelée encore aponévrose périnéale profonde) ; en bas : par son périmysium ;
- une *paroi inférieure :* le ligament transverse du pelvis.

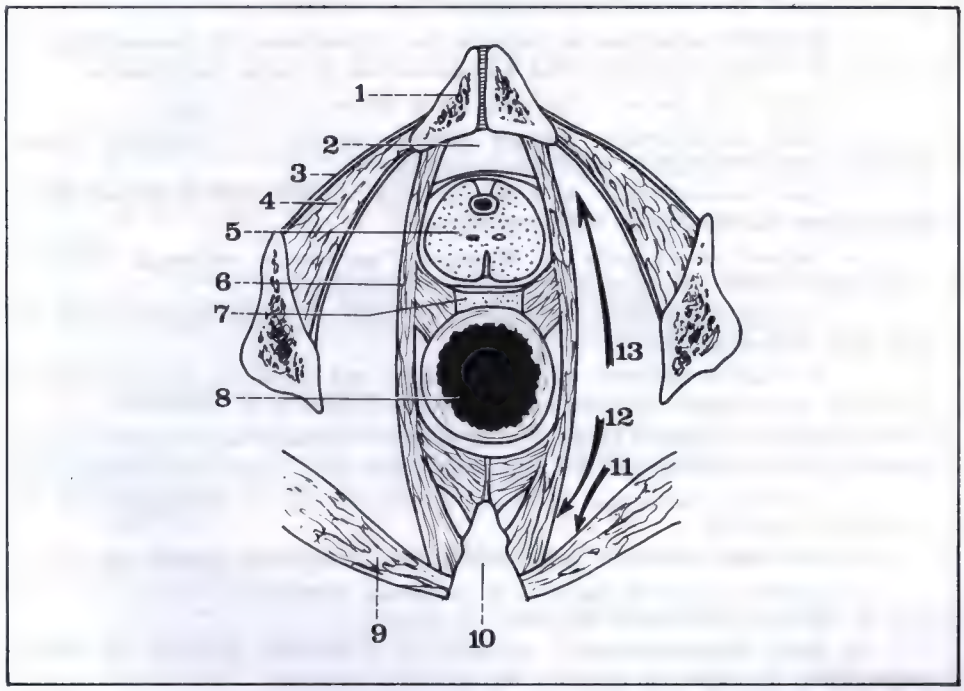

FIGURE 3

Coupe horizontale schématique du bassin chez l'homme montrant les prolongements des fosses ischio-rectales (d'après Patel et Creyssel).

1. *Pubis.*
2. *Espace pré-prostatique.*
3. *Membrane obturatrice.*
4. *Muscle obturateur interne.*
5. *Prostate.*
6. *Muscle releveur de l'anus.*
7. *Aponévrose de Denonvilliers.*
8. *Ampoule rectale.*
9. *Muscle grand fessier.*
10. *Coccyx.*
11. *Prolongement fessier.*
12. *Prolongement postérieur.*
13. *Prolongement antérieur.*

LE PLAN MOYEN est formé par l'*aponévrose périnéale moyenne,* traversée par l'urètre, et par un paquet vasculo-nerveux :

1) L'APONÉVROSE PÉRINÉALE MOYENNE est encore désignée sous le nom de *diaphragme uro-génital inférieur* (Fascia Diaphragmatis Urogenitalis Inferior). Elle fixe la face supérieure du bulbe aux branches ischio-pubiennes, et ferme en bas l'hiatus compris entre les deux muscles releveurs. De constitution complexe, elle associe des formations fibreuses et des formations musculaires.

a) **Formations fibreuses** : constituées par deux feuillets (supérieur + inférieur) elles réalisent un triangle à sommet antérieur, rétro-symphysaire, et à base postérieure, pré-rectale, unissant les deux tubérosités ischiatiques.

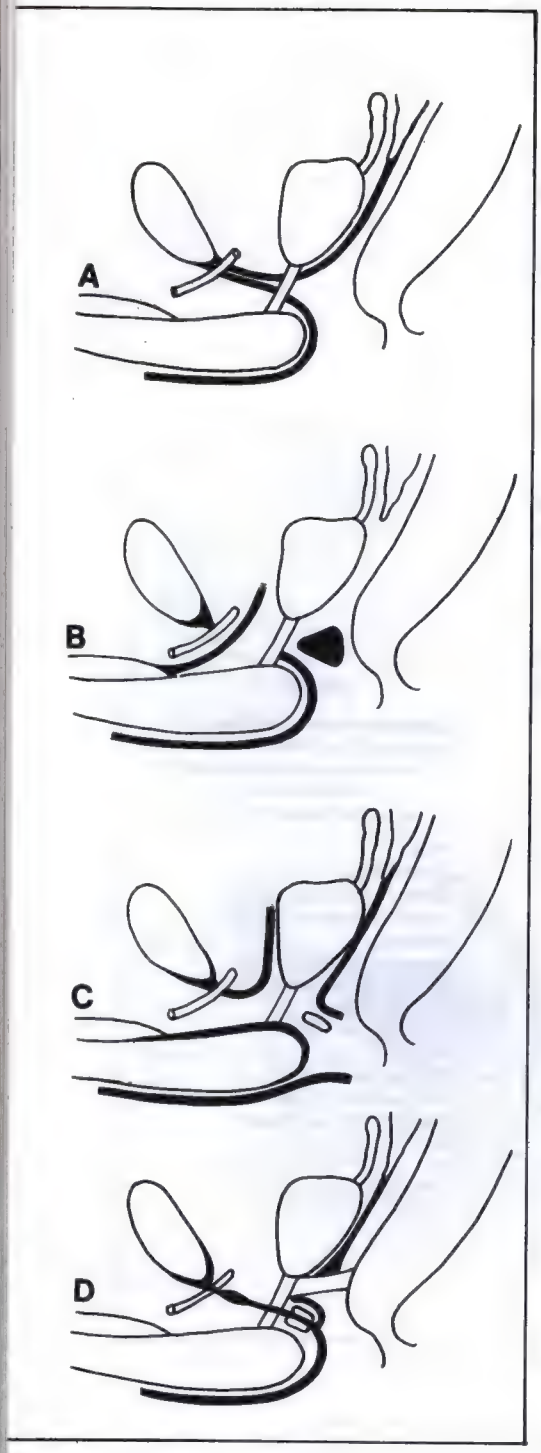

FIGURE 5

Les différentes conceptions de l'aponévrose périnale moyenne.

A. Théorie classique : Testut, Carcassonne.
B. Théorie de Delbet.
C. Théorie de Grégoire et Mounier.
D. Théorie mixte : Charpy, Hovelacque, Zuckerkandl.

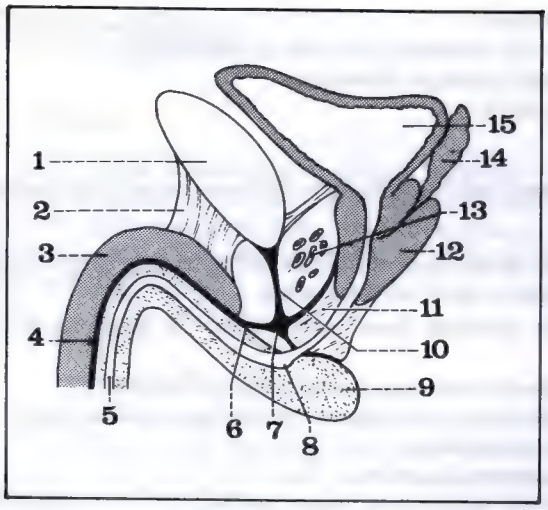

FIGURE 4

Coupe sagittale du périnée antérieur (d'après Rouvière)

1. Symphyse pubienne.
2. Ligament suspenseur de la verge.
3. Corps caverneux.
4. Albuginée des corps caverneux.
5. Urètre spongieux.
6. Lame sus-urétrale.
7. Ligament transverse du pelvis.
8. Cul-de-sac bulbaire.
9. Bulbe du corps spongieux.
10. Ligament arqué du pubis.
11. Sphincter strié.
12. Prostate.
13. Veines pré-prostatiques.
14. Vésicule séminale.
15. Vessie.

— CONSTITUTION : différentes conceptions ont été envisagées pour décrire l'aponévrose périnéale moyenne ; c'est dire la difficulté de sa dissection systématique (Fig. 4 et 5) :

— *théorie classique* (Testut) : deux feuillets distincts forment le *ligament de Carcassonne**, tendu entre les branches de l'ogive pubienne :

— le feuillet supérieur se continue par l'aponévrose de Denonvilliers,

— le feuillet inférieur s'unit à l'aponévrose périnéale superficielle ;

— *théorie de Delbet :* l'aponévrose se divise en deux lames :

— lame sus-urétrale : passant devant l'urètre, et remontant devant la prostate, où elle forme la lame pré-prostatique

— lame sous-urétrale : adhérant au noyau fibreux central du périnée, et se prolongeant au-dessous du bulbe spongieux ;

— *théorie de Grégoire et Mounier :* l'aponévrose périnéale moyenne est avant tout la lame fixatrice des formations érectiles :

— le feuillet supérieur, très mince, s'attache en avant au pubis et en arrière à la lame préprostatique,

— le feuillet inférieur attache le bulbe aux branches ischio-pubiennes, et constitue un véritable ligament suspenseur de l'appareil de l'érection ;

— *théorie mixte* (Charpy, Hovelacque) : l'aponévrose moyenne, unique et continue, est constituée par des lames fibreuses entre lesquelles s'insinue l'urètre :

— le feuillet supérieur ne forme en arrière que le périmysium du muscle transverse profond,

— le feuillet inférieur, épais et résistant, et constitué d'avant en arrière par :

le ligament arqué du pubis (Lig. Arcuatum Pubis)

le ligament transverse du pelvis, de Henle

la lame inter-musculaire, séparant le transverse profond du transverse superficiel.

L'ensemble forme donc un diaphragme fibreux, solidement fixé sur la branche ischio-pubienne, et cloisonnant horizontalement l'étage moyen du périnée. C'est cette théorie que nous adopterons.

RAPPORTS : différents en avant et en arrière de l'urètre (Fig. 6)

— *en avant de l'urètre :*

— le ligament arqué du pubis double la symphyse pubienne,

— le ligament transverse du pelvis, haut de 5 mm, est tendu d'un pubis à l'autre ; sa portion antérieure, plus mince, forme le ligament de l'entrecuisse, de Grégoire, séparé du ligament arqué par une boutonnière qui laisse passer la veine dorsale profonde de la verge, (Fig. 10)

* CARCASSONNE Maurice (1821) - Professeur d'anatomie et de clinique chirurgicale à Montpellier.

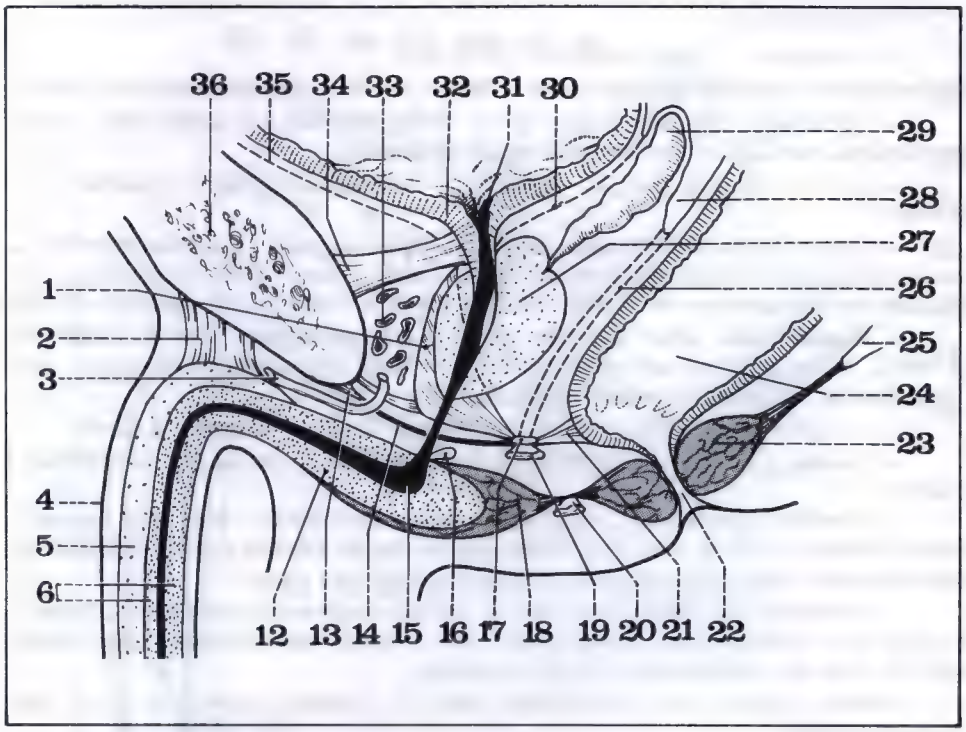

FIGURE 6

Coupe sagittale para-médiane du périnée chez l'homme.

1. *Sphincter externe de l'urètre.*
2. *Ligament suspenseur de la verge.*
3. *Veine dorsale profonde de la verge.*
4. *Peau de la verge.*
5. *Corps caverneux.*
6. *et 12. Corps spongieux.*
13. *Ligament arqué du pubis.*
14. *Ligament transverse du pelvis.*
15. *Cul-de-sac bulbaire de l'urètre.*
16. *Glande de Cowper.*
17. *Noyaux fibreux central du périnée.*
18. *Muscle bulbo-caverneux.*
19. *Muscle transverse profond du périnée.*
20. *Muscle transverse superficiel.*
21. *Muscle recto-urétral.*
22. *Canal anal.*
23. *Sphincter anal.*
24. *Rectum pelvien.*
25. *Coccyx.*
26. *Fascia inter-génito-rectal (aponévrose de Denonvilliers).*
27. *Prostate.*
28. *Cul-de-sac de Douglas.*
29. *Vésicule séminale.*
30. *Fascia inter-vésico-génital.*
31. *Col vésical.*
32. *Paroi vésicale.*
33. *Plexus veineux de Santorini.*
34. *Ligament pubo-vésical (faisceau médian).*
35. *Feuillet pré-vésical.*
36. *Symphyse pubienne.*

— *en arrière de l'urètre :*

— la lame inter-musculaire adhère en haut au muscle transverse profond, et en bas au muscle transverse superficiel :

— sur les côtés, elle se fixe sur le bord interne des branches ischio-pubiennes,

— en avant, elle recouvre le bulbe urétral et les corps caverneux, et contribue à former la gaine fibreuse de l'urètre membraneux,

— en arrière, elle contourne le transverse superficiel, et adhère au noyau fibreux central du périnée.

b) **Formations musculaires :** (Fig. 6 et 12)

Le muscle transverse profond du périnée (M. Transversus Perinei Profondus) ou muscle de Guthrie*, est mince, aplati, tendu transversalement en arrière de l'urètre membraneux auquel il n'adhère pas ;

— *insertions :*

— en dehors : sur la partie antérieure de l'ischion, et sur l'aponévrose du muscle obturateur interne,

— en dedans : sur la face antérieure du rectum périnéal, et sur le noyau fibreux central, qu'il contribue à former

— *innervation :* par une branche du rameau périnéal du nerf honteux interne,

— *action :* il renforce le plancher pelvien et contribue à fixer le coude du rectum ; il joue aussi un rôle important dans l'érection, en comprimant les veines des corps érectiles.

2) L'URETRE MEMBRANEUX (Pars Membranacea Urethrae) : portion très courte du conduit urétral, il est interposé entre l'urètre prostatique, et l'urètre spongieux. (Fig. 7)

On l'appelle encore parfois « urètre intermédiaire ».

a) **Généralités :**

— *limites :*

— en haut : le bec de la prostate,

— en bas : la face supérieure du bulbe ;

* GUTHRIE George James (1785-1856) - Chirurgien anglais (Londres).

FIGURE 7

Les différentes portions de l'urètre chez l'homme.

1. *Vessie.*
2. *Urètre prostatique.*
3. *Urètre membraneux.*
4. *Glande de Cowper.*
5. *Corps spongieux.*
6. *Urètre pénien.*
7. *Corps caverneux.*
8. *Méat urétral.*

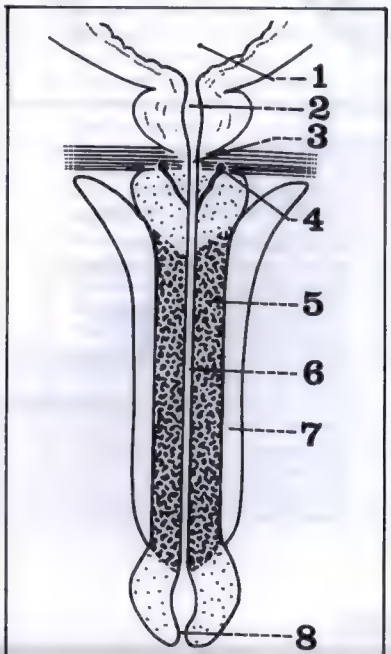

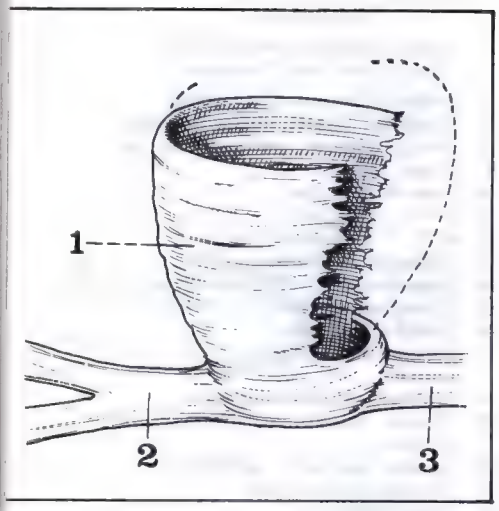

FIGURE 8

Le sphincter strié de l'urètre (vue latérale gauche).

1. *Sphincter strié.*
2. *Ligament transverse du pelvis.*
3. *Muscle recto-urétral.*

— *dimensions :*

— longueur : 12 mm ; calibre : 7 à 8 mm

un peu rétréci lorsqu'il pénètre dans le bulbe, où l'on individualise son « collet »

— *direction :* oblique en bas et en avant, formant un angle avec l'urètre prostatique, vertical, et l'urètre spongieux, horizontal,

— *fixité :* assurée par les connexions du conduit avec le plancher uro-génital ;

— *aspect intérieur :* l'examen urétroscopique montre l'aspect rougeâtre de sa muqueuse, plissée longitudinalement, surtout sur sa paroi postéro-inférieure ; les glandes sous-muqueuses de Littre s'ouvrent dans le canal par de multiples orifices.

b) **Constitution :** deux segments peuvent être distingués, l'un très court (2 à 3 mm), correspondant au sphincter strié, l'autre plus long, s'engageant dans l'aponévrose périnéale moyenne : (Fig. 8 et 9)

— *le sphincter strié de l'urètre* se compose de deux couches de fibres :

— couche profonde : annulaire, épaisse de 4 mm, entourant complètement l'urètre,

— couche superficielle : formée de fibres arciformes allant des ligaments pubo-vésicaux et de la lame préprostatique au noyau fibreux central, après s'être entre-croisées avec celles du côté opposé en arrière du canal ;

— *l'aponévrose périnéale moyenne,* par ses expansions celluleuses, forme à l'urètre une véritable gaine dont l'adhérence au pubis peut entraîner une rupture urétrale lors des traumatismes de la symphyse ;

l'urètre traverse cette aponévrose entre le ligament transverse et la lame inter-musculaire.

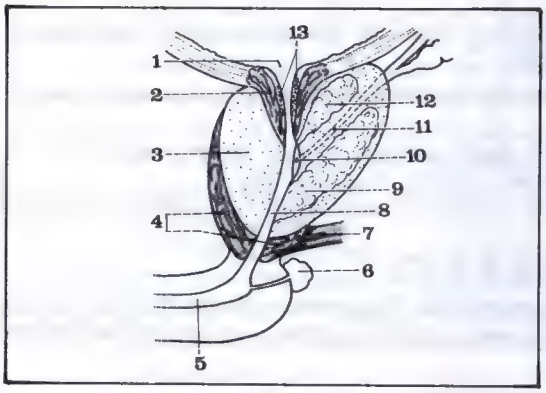

FIGURE 9

Coupe sagittale de la prostate.

1. *Col vésical.*
2. *Sphincter lisse.*
3. *Prostate (portion antérieure).*
4. *Sphincter strié de l'urètre.*
5. *Urètre spongieux.*
6. *Glande de Cowper.*
7. *Muscle recto-urétral.*
8. *Urètre prostatique.*
9. *Lobe rétro-spermatique.*
10. *Orifice du canal éjaculateur.*
11. *Canal éjaculateur.*
12. *Lobe pré-spermatique.*
13. *Glandes péri-urétrales.*

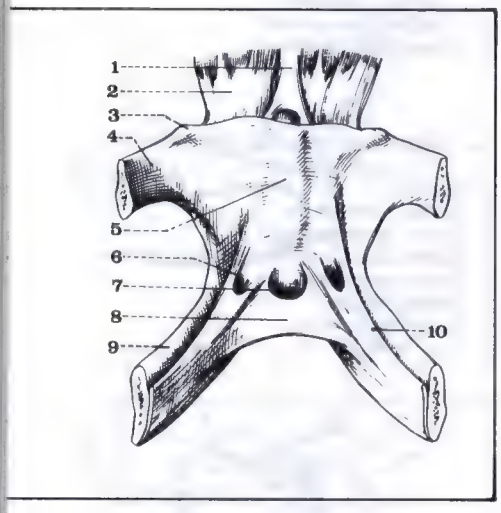

FIGURE 10

Vue postérieure de la symphyse pubienne.

1. *Adminiculum linae albae.*
2. *Muscle grand droit de l'abdomen.*
3. *Épine du pubis.*
4. *Branche horizontale du pubis.*
5. *Eminence rétro-pubienne.*
6. *Orifice de passage de l'artère et du nerf dorsal de la verge.*
7. *Orifice de passage de la veine dorsale profonde de la verge.*
8. *Ligament de l'entre-cuisse (de Grégoire).*
9. *Branche ischio-pubienne.*
10. *Aponévrose du canal d'Alcock.*

c) **Rapports :**

— *en avant* (Fig. 10) :

la symphyse pubienne, distante de 25 mm ; derrière elle, le ligament arqué et le ligament transverse, séparés l'un de l'autre par la veine dorsale profonde de la verge, qui rejoint le plexus pré-prostatique de Santorini ;

— *latéralement* (Fig. 12) :

le paquet vasculo-nerveux honteux interne qui croise le canal à distance, et se porte en avant au-dessus du ligament transverse ;

— *en arrière* (Fig. 11 et 12) :

la face antérieure du rectum périnéal, oblique en bas et en arrière, c'est-à-dire en sens inverse de l'urètre. En s'écartant, ces deux organes limitent le triangle recto-urétral, à sommet supérieur, où l'on trouve de haut en bas :

— le muscle recto-urétral de Roux (M. Rectourethralis) dont la section ouvre la zone décollable de l'aponévrose prostato-péritonéale de Denonvilliers ;

— le noyau fibreux central du périnée, sur lequel se fixent les muscles transverses profonds et superficiels ;

— le bulbe du corps spongieux, particulièrement saillant chez le sujet âgé.

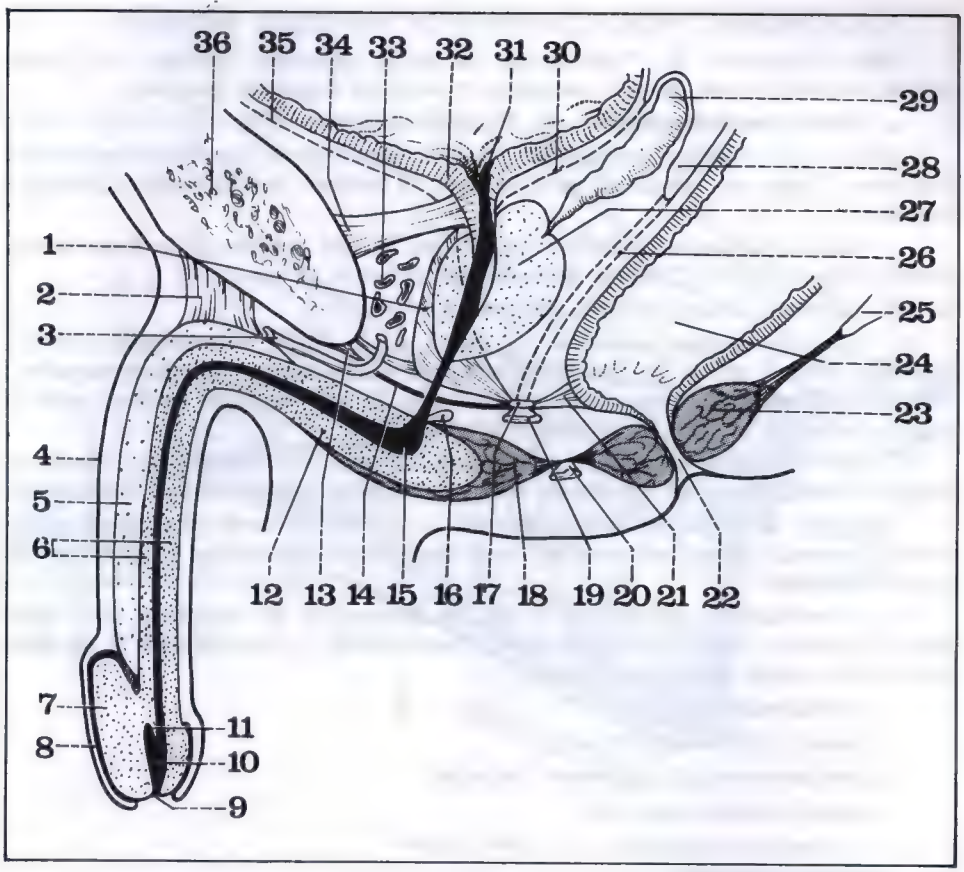

FIGURE 11

Coupe sagittale para-médiane du périnée chez l'homme.

1. *Sphincter externe de l'urètre.*
2. *Ligament suspenseur de la verge.*
3. *Veine dorsale profonde de la verge.*
4. *Peau de la verge.*
5. *Corps caverneux.*
6. *Corps spongieux.*
7. *Gland.*
8. *Prépuce.*
9. *Méat urétral.*
10. *Fosse naviculaire.*
11. *Valvule de Guérin.*
12. *Corps spongieux.*
13. *Ligament arqué du pubis.*
14. *Ligament transverse du pelvis.*
15. *Cul-de-sac bulbaire de l'urètre.*
16. *Glande de Cowper.*
17. *Noyaux fibreux central du périnée.*
18. *Muscle bulbo-caverneux.*
19. *Muscle transverse profond du périnée.*
20. *Muscle transverse superficiel.*
21. *Muscle recto-urétral.*
22. *Canal anal.*
23. *Sphincter anal.*
24. *Rectum pelvien.*
25. *Coccyx.*
26. *Fascia inter-génito-rectal (aponévrose de Denonvilliers).*
27. *Prostate.*
28. *Cul-de-sac de Douglas.*
29. *Vésicule séminale.*
30. *Fascia inter-vésico-génital.*
31. *Col vésical.*
32. *Paroi vésicale.*
33. *Plexus veineux de Santorini.*
34. *Ligament pubo-vésical*
35. *Feuillet pré-vésical.*
36. *Symphyse pubienne.*

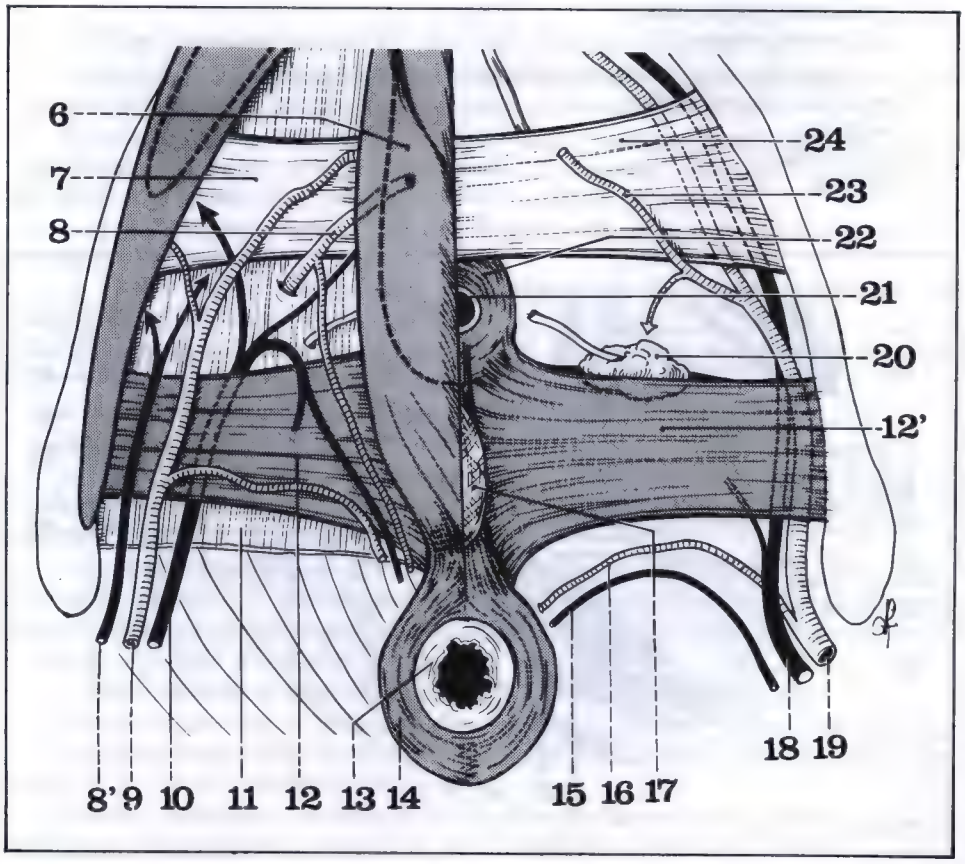

FIGURE 12

Vue inférieure du périnée antérieur chez l'homme
(à gauche du schéma : plan superficiel
à droite du schéma : plan profond)

6. *Muscle bulbo-caverneux.*
7. *Ligament transverse du pelvis.*
8. *Artère bulbaire droite.*
8' *Rameau périnéal superficiel du nerf honteux interne.*
9. *Artère périnéale superficielle.*
10. *Rameau périnéal profond du nerf honteux interne.*
11. *Feuillet postérieur de l'aponévrose moyenne.*
12. *Muscle transverse superficiel du périnée.*
12' *Muscle transverse profond du périnée.*
13. *Canal anal.*
14. *Sphincter externe.*
15. *Nerf anal.*
16. *Artère hémorroïdale inférieure.*
17. *Noyau fibreux central du périnée.*
18. *Nerf honteux interne.*
19. *Artère honteuse interne.*
20. *Glande de Cowper.*
21. *Urètre.*
22. *Sphincter externe de l'urètre.*
23. *Artère bulbaire gauche.*
24. *Ligament transverse du pelvis.*

FIGURE 13

Les branches du nerf honteux interne gauche chez l'homme.

3) LE PAQUET VASCULO-NERVEUX HONTEUX INTERNE

Dans l'épaisseur de l'aponévrose périnéale moyenne chemine un paquet vasculo-nerveux formé par les vaisseaux et nerfs de l'appareil érectile.

a) **Artère honteuse interne** (A. Pudenda Interna). (Fig. 12, 13, 14, 15)

Branche de l'iliaque interne, elle sort du bassin par le canal sous-pyramidal, contourne l'épine sciatique, et pénètre dans le périnée par la petite échancrure sciatique :

— *dans le périnée postérieur :* elle longe le mur externe de la fosse ischio-rectale, dans le canal d'Alcock, qui contient, de haut en bas :
l'artère, la veine, le nerf honteux interne (A-V-N)

— *dans le périnée antérieur :* à partir de la ligne bi-ischiatique, l'artère honteuse interne atteint le bord postérieur de l'aponévrose périnéale moyenne ; l'élément nerveux qui l'accompagne n'est plus le nerf honteux interne, mais sa branche de division, le nerf dorsal de la verge.

L'artère s'engage au-dessus du feuillet inférieur de l'aponévrose moyenne, plaquée contre lui par le très mince feuillet supérieur, simple lame cache-vaisseau.

Longeant la branche ischio-pubienne, à 5 mm environ, elle chemine au-dessus du muscle transverse profond, puis du ligament transverse du pelvis et des corps caverneux

— *terminaison :* arrivée à 15 mm au-dessous de la symphyse, elle passe entre le ligament arqué et le ligament de l'entre-cuisse, et pénètre dans le pénis où elle devient artère dorsale de la verge

— *collatérales :*

• dans le périnée postérieur :

artère hémorroïdale inférieure (ou anale)

• dans le périnée antérieur :

— branches ascendantes : de petit calibre
vésicale antérieure,
graisseuse pré-vésicale,
rétro-symphysaire.

— branches descendantes : volumineuses et importantes
périnéale superficielle
bulbaire
caverneuse
urétrale.

FIGURE 14

Paroi latérale droite de l'entonnoir pelvien.

5. *Artère ombilicale.*
6. *Nerf obturateur.*
7. *Symphyse pubienne.*
8. *Artère obturatrice.*
9. *Veine obturatrice.*
10. *Arc tendineux de l'aponévrose pelvienne.*
11. *Arc tendineux du releveur de l'anus.*
12. *Artère génito-vésicale.*
13. *Artère hémorroïdale moyenne.*
14. *Artère honteuse interne.*
15. *Nerf de l'obturateur interne.*
16. *Nerf honteux interne.*
17. *Grand ligament sacro-sciatique.*
18. *Petit ligament sacro-sciatique.*
19. *Quatrième nerf sacré.*
20. *Troisième nerf sacré.*
21. *Artère ischiatique.*
22. *Deuxième nerf sacré.*
23. *Muscle pyramidal du bassin.*
24. *Veine iliaque interne (sectionnée).*

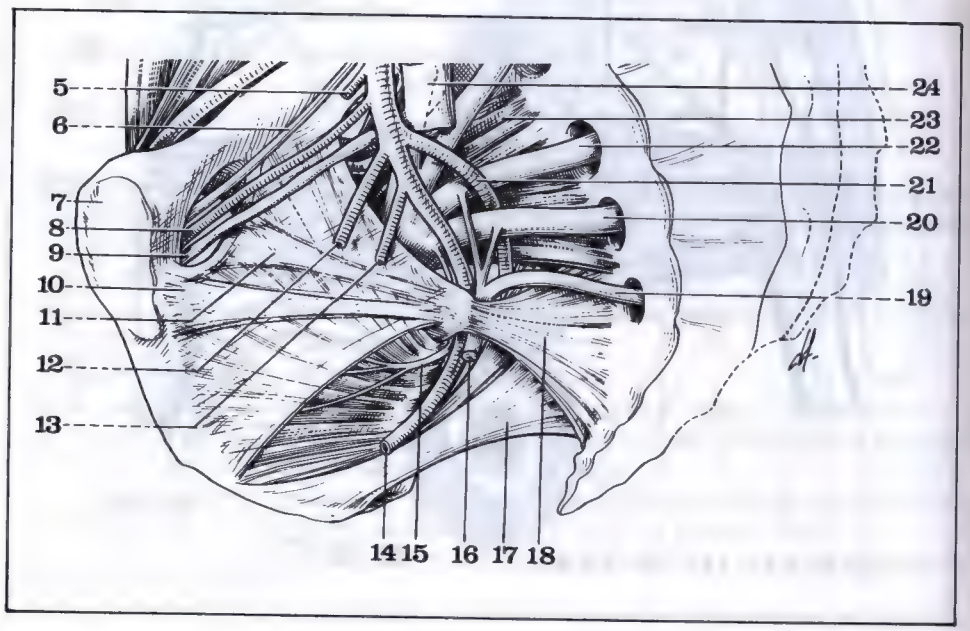

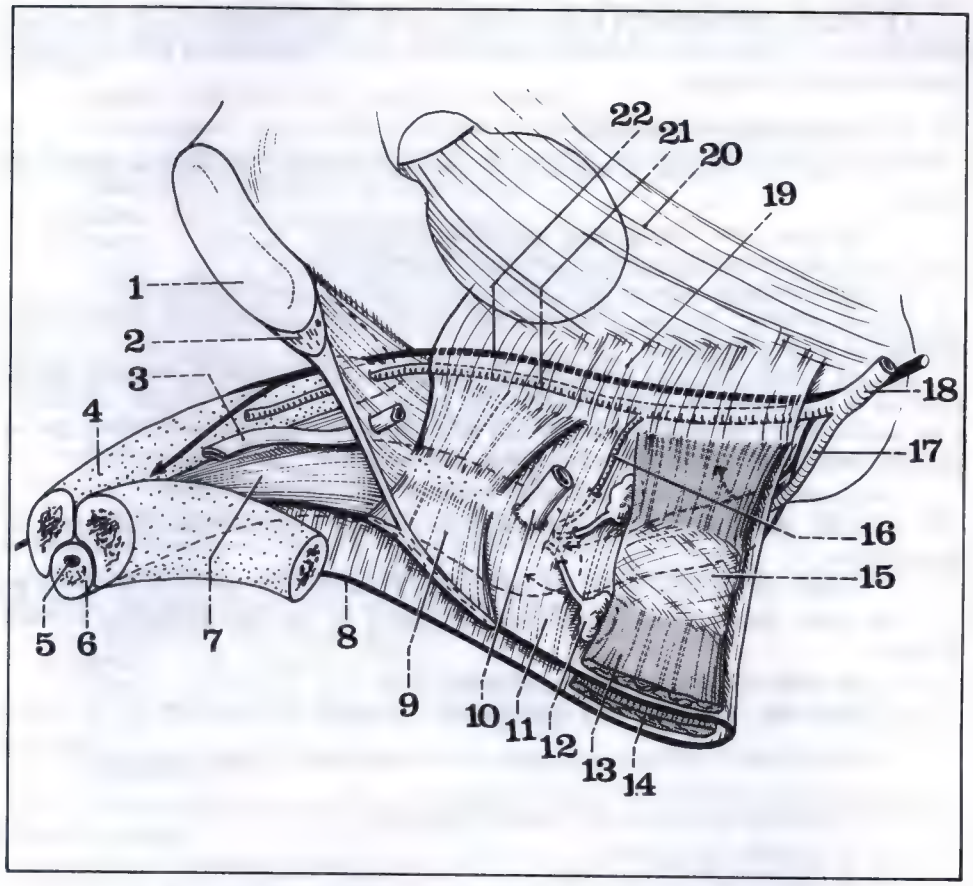

FIGURE 15

Vue latérale gauche du périnée antérieur chez l'homme (d'après Monod et Duhamel).

1. *Symphyse pubienne.*
2. *Ligament arqué du pubis.*
3. *Veine dorsale profonde de la verge.*
4. *Corps caverneux (droit).*
5. *Urètre pénien.*
6. *Corps spongieux.*
7. *Lame sus-urétrale.*
8. *Aponévrose périnéale superficielle.*
9. *Ligament transverse du pelvis.*
10. *Urètre.*
11. *Lame inter-musculaire.*
12. *Glande de Cowper (gauche).*
13. *Muscle transverse profond.*
14. *Muscle transverse superficiel.*
15. *Noyau fibreux central du périnée.*
16. *Artère bulbaire (droite).*
17. *Artère périnéale superficielle.*
18. *Artère honteuse interne.*
19. *Aponévrose du canal d'Alcock.*
20. *Aponévrose de l'obturateur interne.*
21. *Artère dorsale de la verge.*
22. *Nerf dorsal de la verge.*

b) **Veine honteuse interne** (V. Pudenda Interna) (Fig. 16)

Volumineuse, parfois double, elle chemine d'avant en arrière dans l'aponévrose moyenne, en dedans de l'artère et du nerf.

Provenant de la bifurcation de la veine dorsale profonde, elle reçoit verticalement la veine vésicale antérieure ; l'ensemble constitue le plexus de Santorini, schématisé par Farabeuf en deux « deltas veineux » :

— l'un horizontal : formé par la bifurcation de la dorsale profonde en deux honteuses internes,

— l'autre vertical : formé par la bifurcation de la vésicale antérieure, qui vient se jeter dans la honteuse interne.

Ainsi formée, la veine honteuse interne disparaît en arrière dans le creux ischio-rectal, et rejoint la veine iliaque interne.

c) **Lymphatiques**

Accompagnant les vaisseaux, ils peuvent être divisés en deux groupes :

— *antérieur :* satellite de la veine dorsale profonde de la verge, drainant les lymphatiques des corps érectiles, du gland, de l'urètre pénien et rejoignant les ganglions inguinaux superficiels

— *postérieur :* satellite de la veine honteuse interne, drainant les lymphatiques de l'urètre bulbaire et membraneux, et du pédicule inférieur de la prostate, pour rejoindre un ganglion iliaque interne situé sur le trajet des vaisseaux iliaques internes, au-dessus de l'épine sciatique.

d) **Nerf dorsal de la verge** ou du pénis (N. Dorsalis Penis) (Fig. 15)

Branche supérieure, ou pénienne, du nerf honteux interne, il naît au bord postérieur de l'aponévrose périnéale moyenne et continue le trajet du nerf, au-dessus et en dehors de la veine honteuse interne.

Parvenu au-dessous du pubis, il suit le trajet de l'artère entre ligament arqué et ligament de l'entre-cuisse et passe à la face dorsale de la verge qu'il innerve.

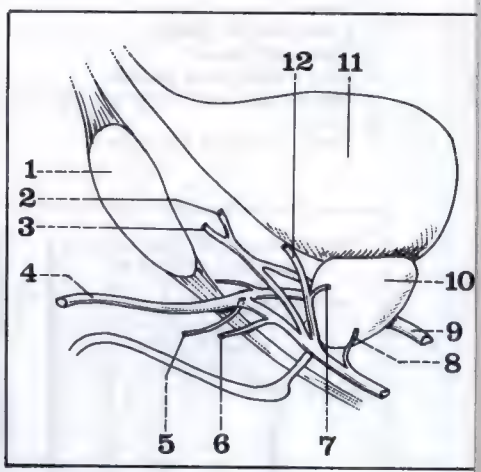

FIGURE 16

Le plexus veineux de Santorini (vue latérale gauche).

1. *Symphyse pubienne.*
2. *Veine graisseuse.*
3. *Veine rétro-symphysaire.*
4. *Veine dorsale profonde de la vergè.*
5. *Veine spongieuse.*
6. *Veine caverneuse.*
7. *Veine prostatique.*
8. *Branche anastomotique.*
9. *Veine honteuse interne droite.*
10. *Prostate.*
11. *Vessie.*
12. *Veine vésicale antérieure.*

LE PLAN SUPERFICIEL est formé par la *loge pénienne,* qui est située au-dessus de l'aponévrose périnéale superficielle, et qui renferme la portion postérieure bifurquée du pénis.

1) LIMITES ET PAROIS

En forme de prisme triangulaire à base postérieure, la loge pénienne est limitée :

— en haut : par l'aponévrose périnéale moyenne,
— en bas : par l'aponévrose périnéale superficielle
— latéralement : par le bord interne des branches ischio-pubiennes
— en arrière : par la continuité des aponévroses moyenne et superficielle, derrière le bulbe spongieux
— en avant : la loge pénienne se continue théoriquement jusqu'au gland, mais on a l'habitude de l'interrompre à la partie antérieure du périnée antérieur, c'est-à-dire de n'y étudier que la portion postérieure ou fixe du pénis, alors que sa portion antérieure ou mobile sera décrite isolément (Cf. La verge).

Ainsi constituée, la loge pénienne présente *deux points faibles :*

— l'un postérieur : à la jonction des deux aponévroses moyenne et superficielle,
— l'autre antérieur : entre les faisceaux du ligament suspenseur de la verge.

De cette façon, les « infiltrations d'urine » de la loge pénienne peuvent diffuser :

— en arrière : vers les fosses ischio-rectales,
— en avant : vers la paroi abdominale, la verge, et le scrotum.

2) CONTENU : différents organes sont situés dans la loge pénienne :

— les corps érectiles et leurs muscles,
— la portion périnéale de l'urètre spongieux,
— les glandes de Cowper,
— des vaisseaux et des nerfs.

a) **Les corps érectiles** (Fig. 17 et 18)

Nés dans la loge pénienne, à distance les uns des autres, ils se rapprochent progressivement pour former le pénis. On rencontre latéralement les deux corps caverneux, et au milieu le bulbe du corps spongieux :

FIGURE 17

Vue inférieure des organes érectiles de la verge

6. Epine du pubis.
7. Racine du corps caverneux gauche.
8. Bulbe du corps spongieux.
9. Racine du corps caverneux droit.

FIGURE 18

Représentation schématique des organes érectiles. En haut : corps spongieux et corps caverneux réunis. En bas : corps spongieux et gland isolés.

1. Gland.
2. Couronne du gland.
3. Corps spongieux.
4. Corps caverneux gauche.
5. Racine du corps caverneux droit.
6. Urètre.
7. Bulbe du corps spongieux.

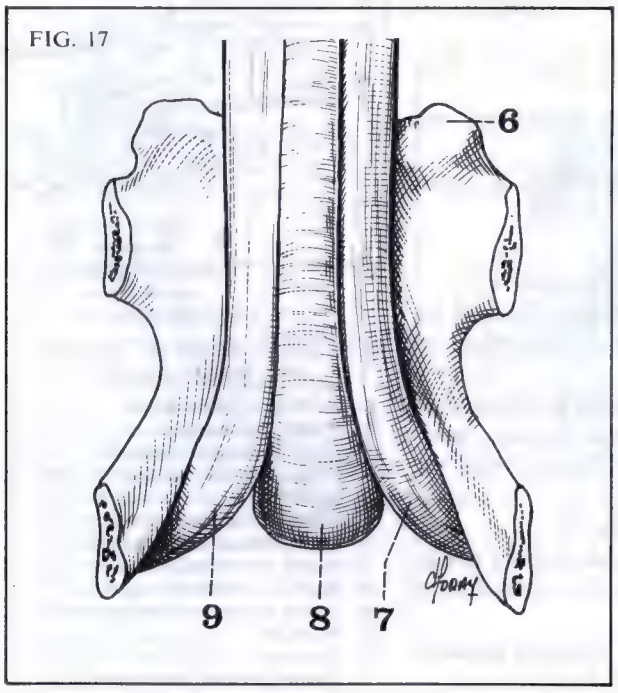

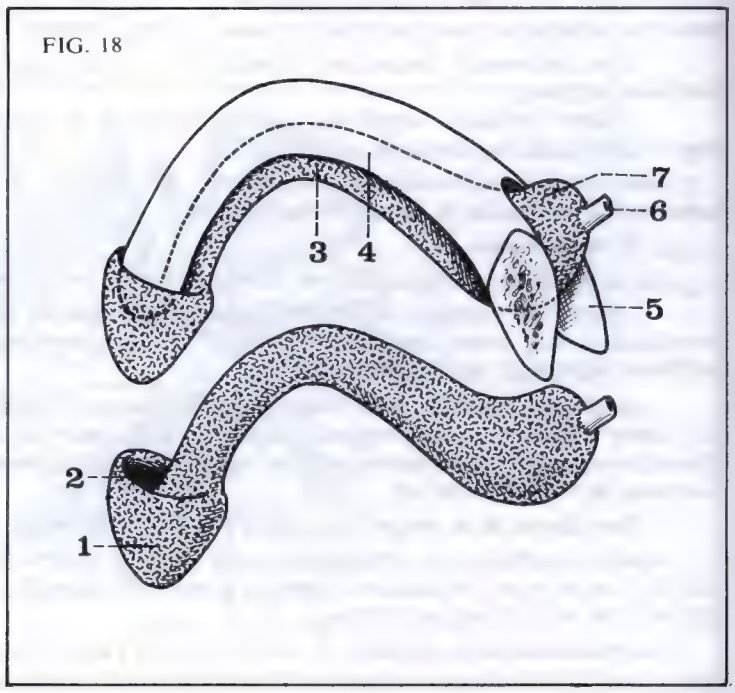

— *les corps caverneux du pénis* (Corpus Cavernosum Penis) : au nombre de deux (l'un droit, l'autre gauche) ils ont la forme d'un cône allongé à sommet postérieur.

— aspect extérieur : lisse, blanc et brillant,

— constitution : une tunique épaisse, l'albuginée, enveloppe un système de travées qui s'anastomosent entre elles, et délimitent des aréoles remplies de sang

— dimensions (en dehors de l'érection) :

longueur : 4 à 5 cm jusqu'à la symphyse,

diamètre : 15 mm au niveau de leur attache osseuse

— trajet : nés au milieu des branches ischio-pubiennes, ils longent leur face interne, à laquelle ils adhèrent intimement, et se portent en avant, en haut, et en dedans, en augmentant progressivement de volume ; parvenus sous la symphyse, ils passent sous le ligament arqué, et, se rapprochant l'un de l'autre, se juxtaposent en canon de fusil, pour former avec le corps spongieux sous-jacent le corps du pénis.

— *le bulbe du corps spongieux* (Bulbus Penis) : (Fig. 17, 18, 20)

renflement postérieur du corps spongieux, qui engaine la portion antérieure de l'urètre, il occupe le milieu de la loge pénienne

— aspect extérieur : blanc et brillant, avec un petit sillon médian qui rappelle sa formation à partir de deux bulbes accolés

— constitution : analogue aux corps caverneux, avec une enveloppe ou albuginée, qui entoure un tissu érectile aréolaire

— dimensions (en dehors de l'érection) :

longueur : 3 cm ; largeur : 18 mm

— forme : piriforme, avec une grosse extrémité renflée, la tête, dirigée en arrière et en bas, et un sommet qui répond à la jonction des deux corps caverneux,

— rapports :

• en arrière : le canal anal, particulièrement proche chez le vieillard où le bulbe est très développé ;

• en haut : l'urètre membraneux, qui va traverser obliquement le bulbe, et, derrière lui, la lame inter-musculaire de l'aponévrose périnéale moyenne ;

• en bas : l'aponévrose périnéale superficielle ;

• latéralement : les deux muscles bulbo-caverneux ;

• en avant : la portion moyenne du corps spongieux, qui se continue sans ligne de démarcation.

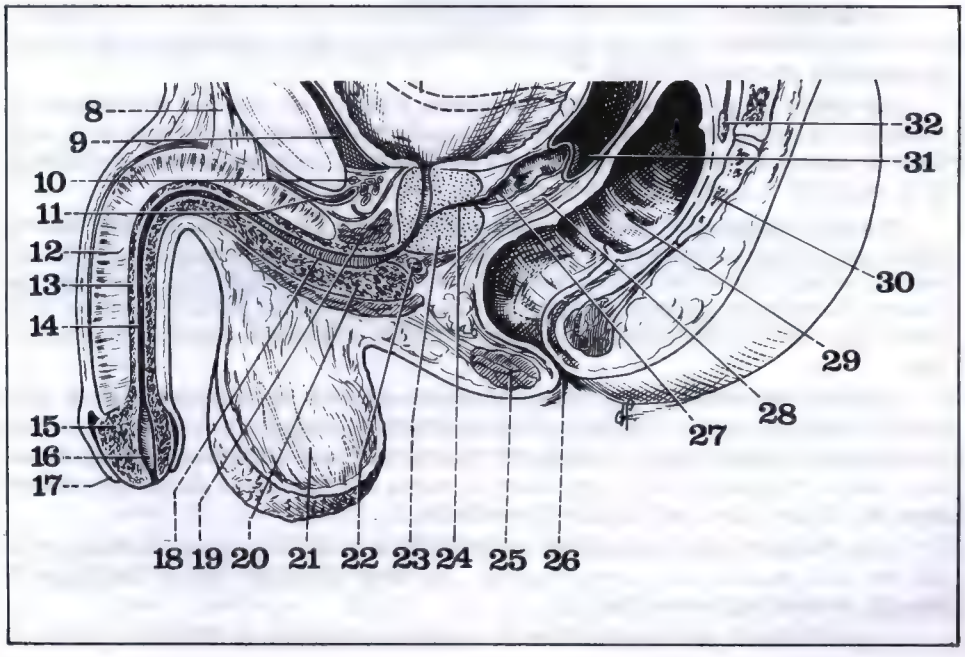

FIGURE 20

Coupe sagittale para-médiane du périnée chez l'homme.

8. *Ligament suspenseur de la verge.*
9. *Espace pré-vésical.*
10. *Veines pré-prostatiques (plexus de Santorini).*
11. *Veine dorsale profonde de la verge.*
12. *Corps caverneux.*
13. *Corps spongieux.*
14. *Urètre pénien.*
15. *Gland.*
16. *Fosse naviculaire.*
17. *Prépuce.*
18. *Urètre spongieux.*
19. *Aponévrose périnéale moyenne.*
20. *Bulbe du corps spongieux.*
21. *Cloison des bourses.*
22. *Glande de Cowper.*
23. *Prostate.*
24. *Canal éjaculateur.*
25. *Sphincter anal.*
26. *Anus.*
27. *Vésicule séminale.*
28. *Aponévrose de Denonvilliers.*
29. *Ampoule rectale.*
30. *Coccyx.*
31. *Cul-de-sac de Douglas.*
32. *Glande coccygienne de Luschka.*

FIGURE 21

Coupe frontale de la loge prostatique (d'après Testut et Jacob).

4. *Lame sacro-recto-génito-pubienne.*
5. *Prostate.*
6. *Creux ischio-rectal.*
7. *Aponévrose du canal d'Alcock.*
8. *Aponévrose périnéale superficielle.*
9. *Veine périnéale superficielle.*
10. *Aponévrose périnéale moyenne.*
11. *Corps spongieux.*
11'. *Muscle bulbo-caverneux.*
12. *Cul-de-sac bulbaire de l'urètre.*
13. *Sphincter strié de l'urètre.*
14. *Muscle ischio-caverneux.*
15. *Corps caverneux.*
16. *Muscle droit interne.*
17. *Muscle grand adducteur.*
18. *Paquet vasculo-nerveux honteux interne.*
19. *Branche ischio-pubienne.*
20. *Muscle obturateur externe.*
21. *Plexus veineux latéro-prostatique.*

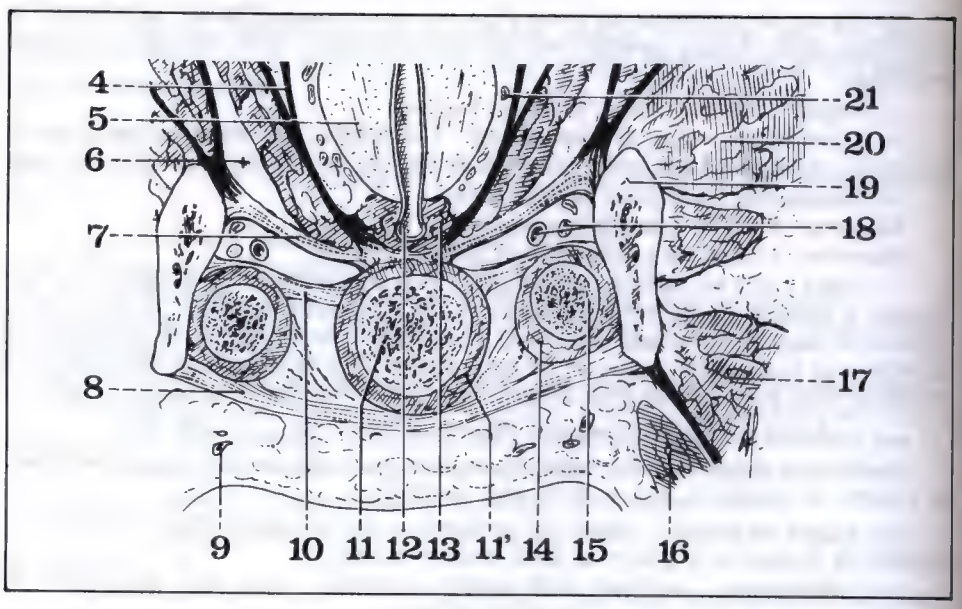

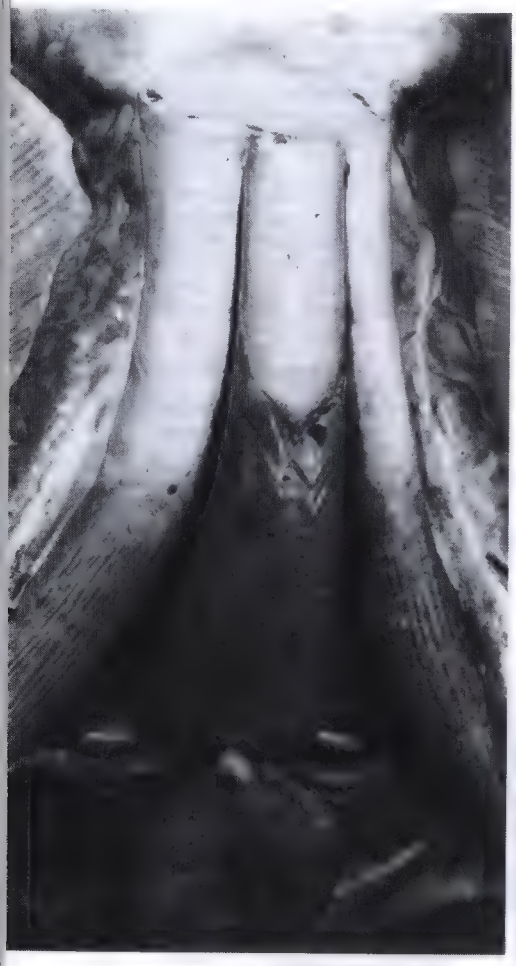

FIGURE 22

Les muscles des corps érectiles et le triangle périnéal antérieur (moulage).

b) **Les muscles des corps érectiles**

Annexés aux corps caverneux et au bulbe spongieux, ils sont destinés à les comprimer pour entretenir l'érection.

Ils sont au nombre de trois, de chaque côté (Fig. 21, 22, 23) :

• *muscle ischio-caverneux* (M. Ischiocavernosus) :

petit muscle allongé, il enveloppe la face inférieure et les faces latérales du corps caverneux depuis la branche ascendante de l'ischion jusqu'à l'albuginée avec laquelle il se fusionne ; deux faisceaux superficiels se terminent différemment :

– l'un interne : rejoint le corps érectile, à l'union du bulbe et du corps caverneux,

– l'autre externe : contourne le corps caverneux, et se réunit avec le faisceau opposé, en formant le muscle pubo-caverneux de Muller ;

• *muscle bulbo-caverneux* (M. Bulbocavernosus) :

mince et aplati, il enveloppe le bulbe spongieux et s'accole avec le muscle opposé sur la ligne médiane. Quelques faisceaux viennent aussi du transverse superficiel et du sphincter externe de l'anus.

Les fibres les plus antérieures du muscle forment un faisceau musculaire qui contourne le corps caverneux, et rejoint le muscle opposé à la face dorsale de la verge. C'est le muscle de Houston qui favorise l'érection en comprimant la veine dorsale de la verge (M. Compressor Venae Dorsalis Penis) (Fig. 23).

• *muscle transverse superficiel du périnée* (M. Transversus Perinei Superficialis) : de forme triangulaire, il s'insère par sa base sur la face interne de l'ischion et par son sommet sur le raphé ano-bulbaire ; certaines fibres croisent la ligne médiane, d'autres viennent du sphincter externe de l'anus ; adjuvant du bulbo-caverneux il agit dans l'éjaculation et la miction, en fixant le bulbe, et peut-être aussi dans la défécation.

Le raphé ano-bulbaire, qui vient d'être cité, est formé par toute une série de fibres qui se croisent du bord antérieur de l'anus au bulbe spongieux. Les différentes fibres musculaires, qui associent le sphincter externe aux deux bulbo-caverneux, et aux deux transverses superficiels, constituent le *noyau fibreux central du périnée,* qui sert de point d'appui aux contractions musculaires.

– *le triangle ischio-bulbaire* ou « triangle de la taille » est limité de chaque côté par les trois muscles des corps érectiles ; les deux triangles réunis constituent le *triangle périnéal antérieur* (Fig. 22) ;

– *innervation :* par des branches du rameau périnéal du nerf honteux interne.

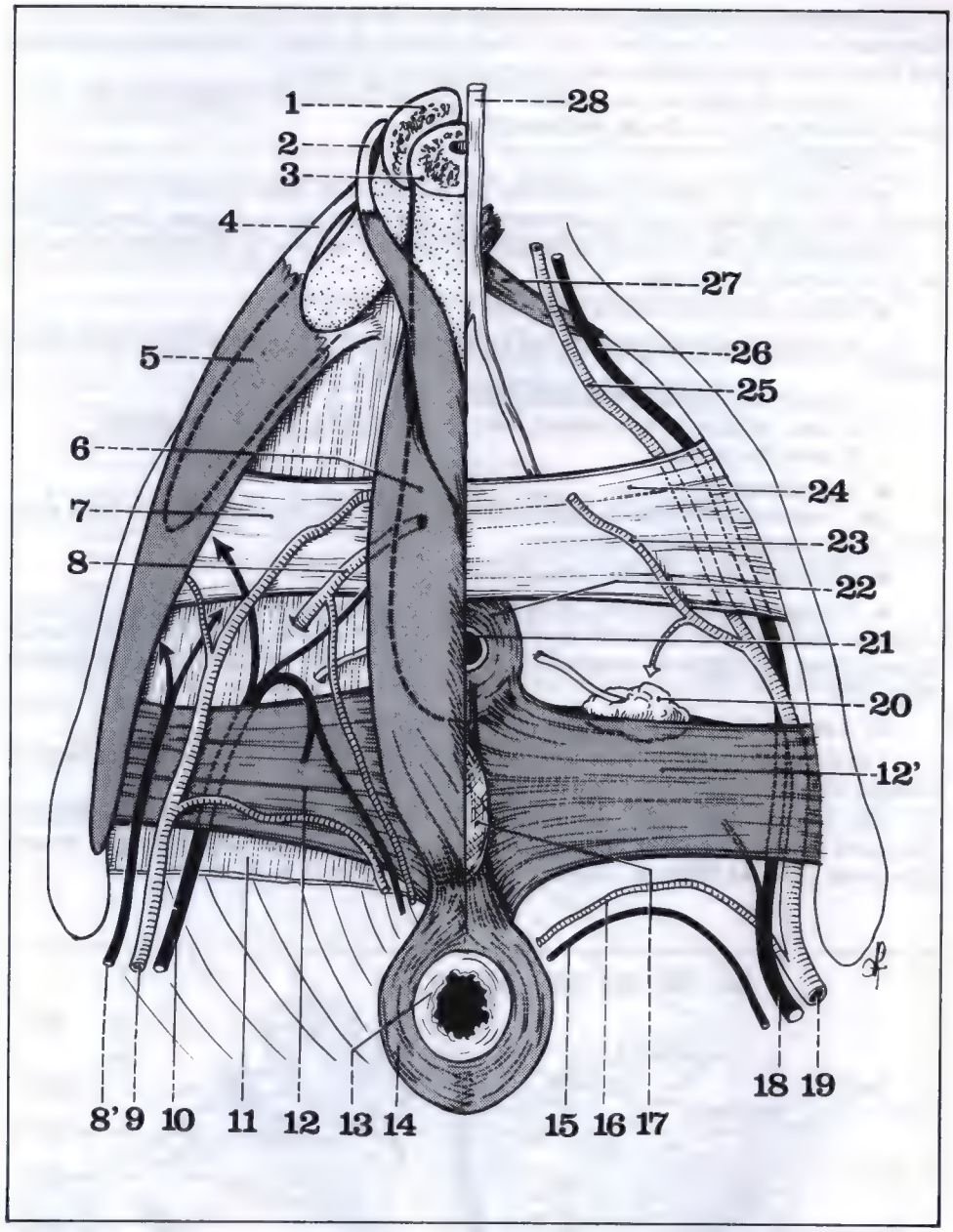

FIGURE 23

Vue inférieure du périnée antérieur chez l'homme (à gauche du schéma : plan superficiel à droite du schéma : plan profond).

1. *Corps caverneux droit.*
2. *Muscle de Houston (du bulbo-caverneux).*
3. *Corps spongieux.*
4. *Tendon externe du muscle ischio-caverneux.*
5. *Muscle ischio-caverneux.*
6. *Muscle bulbo-caverneux.*
7. *Ligament transverse du pelvis.*
8. *Artère périnéale superficielle.*

8' *Rameau périnéal superficiel du nerf honteux interne.*

9. *Artère périnéale superficielle.*
10. *Rameau périnéal profond du nerf honteux interne.*
11. *Feuillet postérieur de l'aponévrose moyenne.*
12. *Muscle transverse superficiel du périnée.*

12' *Muscle transverse profond du périnée.*

13. *Canal anal.*
14. *Sphincter externe.*
15. *Nerf anal.*
16. *Artère hémorroïdale inférieure.*
17. *Noyau fibreux central du périnée.*
18. *Nerf honteux interne.*
19. *Artère honteuse interne.*
20. *Glande de Cowper.*
21. *Urètre.*
22. *Sphincter externe de l'urètre.*
23. *Artère bulbaire gauche.*
24. *Ligament transverse du pelvis.*
25. *Artère dorsale de la verge.*
26. *Nerf dorsal de la verge.*
27. *Ligament arqué du pubis.*
28. *Veine dorsale profonde de la verge.*

c) **La portion périnéale de l'urètre spongieux** (Pars Spongiosa Urethrae)

Après avoir traversé l'aponévrose périnéale moyenne, l'urètre membraneux devient *spongieux*. (Fig. 24 et 25)

— *calibre :* 10 à 12 mm (obtenu par dilatation instrumentale)

— *trajet :*

d'abord oblique en bas et en avant, jusqu'à une dilatation, le *cul-de-sac bulbaire* (profond de 8 mm, plus net chez le vieillard), puis horizontal dans le corps spongieux, jusqu'à la portion pénienne où sa direction dépend de l'état de la verge

— *gaine érectile :* épaisse de 10 mm à l'état de flaccidité, et de 18 mm à l'état d'érection, elle entoure complètement l'urètre, qui n'est pas placé au centre, mais plus près de la face supérieure

— *aspect intérieur :* revêtu de plis muqueux longitudinaux, l'urètre spongieux présente de nombreux orifices glandulaires : (Fig. 24 et 25)

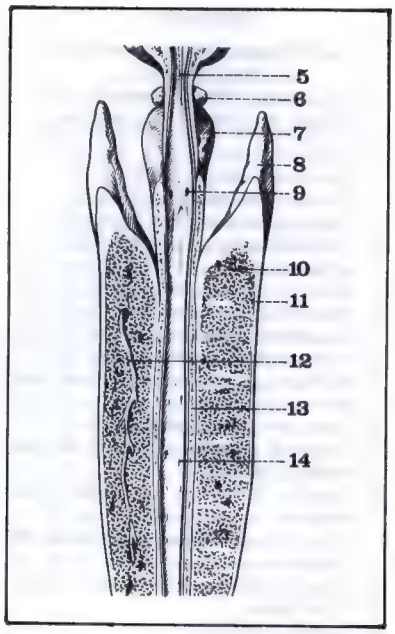

FIGURE 24
Coupe frontale passant par l'urètre masculin.

5. *Crête urétrale.*
6. *Glande de Cowper.*
7. *Bulbe du corps spongieux.*
8. *Racine du corps caverneux.*
9. *Canal excréteur de Cowper.*
10. *Corps caverneux.*
11. *Albuginée.*
12. *Artère caverneuse.*
13. *Corps spongieux.*
14. *Lacune de Morgagni.*

– lacunes de Morgagni : les unes profondes, les *foramina,* au nombre de 10 à 12, disposées sur la ligne médiane, sur la face dorsale du canal ; les autres plus petites, les *foraminula,* très nombreuses, ouvertes sur tout le trajet ;

– orifices des glandes de Cowper* : de part et d'autre de la ligne médiane, sur la paroi inférieure du cul-de-sac bulbaire (Fig. 24) ;

– *rapports :*

▪ *en haut :* le ligament transverse du pelvis, avec, plus en avant, le ligament arqué ; entre les deux, dans l'écartement des corps caverneux, la lame sus-urétrale ;

au-dessus de l'aponévrose moyenne : le plexus veineux de Santorini, qui reçoit la veine dorsale de la verge ;

▪ *en bas :* en allant vers la superficie :

– le muscle bulbo-caverneux, qui forme une gouttière au-dessous du corps spongieux,

– l'aponévrose périnéale superficielle,

– le tissu cellulaire sous-cutané, avec les nerfs et vaisseaux superficiels,

– la peau du périnée ;

▪ *latéralement :*

par l'intermédiaire des triangles ischio-bulbaires, les corps caverneux, leurs muscles, et les branches ischio-pubiennes ;

▪ *en arrière :* le bulbe du corps spongieux ;

▪ *en avant : l'angle urétral,* compris entre les deux corps caverneux qui viennent s'accoler l'un à l'autre, est situé au-dessous de la partie basse de la face antérieure de la symphyse ; le ligament suspenseur de la verge assure la fixité de l'angle pénien (Fig. 25).

d) **Les glandes bulbo-urétrales** (Gl. Urethrales)

Décrites par Cowper*, elles sont au nombre de deux, placées symétriquement de chaque côté de la ligne médiane, à 8 mm l'une de l'autre (Fig. 24).

Du volume d'un petit pois, elles sont comprises entre l'aponévrose périnéale moyenne et le bulbe ; elles entrent en rapport en haut et en arrière avec le muscle transverse profond (dont la contraction les comprime) (Fig. 23 et 26).

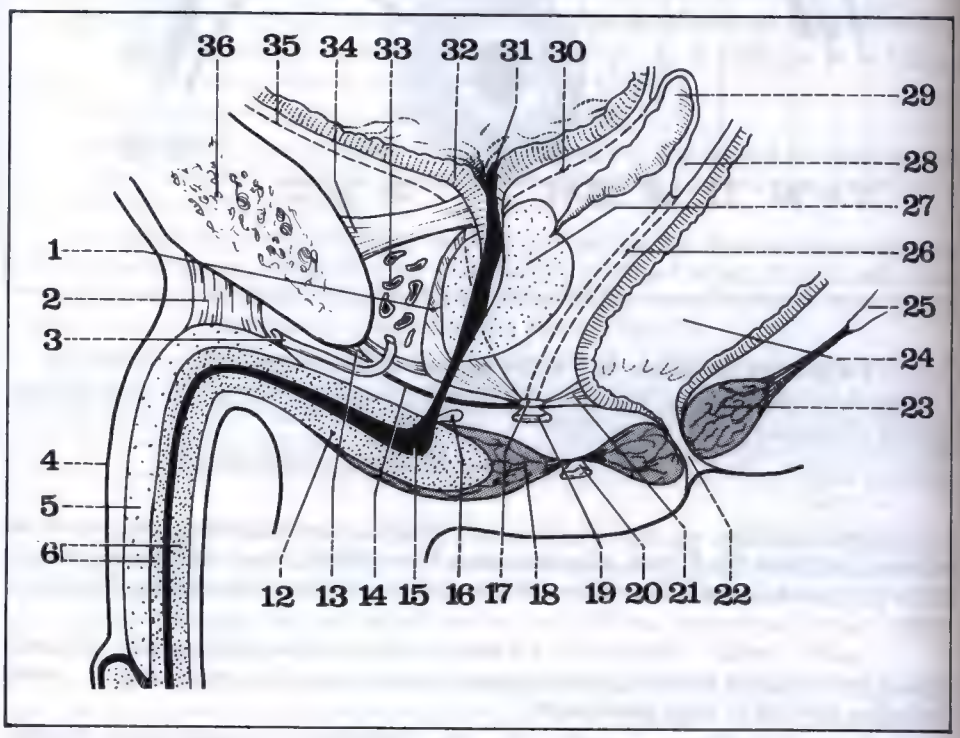

FIGURE 25
Coupe sagittale para-médiane du périnée chez l'homme.

1. *Sphincter externe de l'urètre.*
2. *Ligament suspenseur de la verge.*
3. *Veine dorsale de la verge.*
4. *Peau de la verge.*
5. *Corps caverneux.*
6. *et 12. Corps spongieux.*
13. *Ligament arqué du pubis.*
14. *Ligament transverse du pelvis.*
15. *Cul-de-sac bulbaire de l'urètre.*
16. *Glande de Cowper.*
17. *Noyaux fibreux central.*
18. *Muscle bulbo-caverneux.*
19. *Muscle transverse profond.*
20. *Muscle transverse superficiel.*
21. *Muscle recto-urétral.*
22. *Canal anal.*
23. *Sphincter anal.*
24. *Rectum pelvien.*
25. *Coccyx.*
26. *Fascia inter-génito-rectal.*
27. *Prostate.*
28. *Cul-de-sac de Douglas.*
29. *Vésicule séminale.*
30. *Fascia inter-vésico-génital.*
31. *Col vésical.*
32. *Paroi vésicale.*
33. *Plexus veineux de Santorini.*
34. *Ligament pubo-vésical.*
35. *Feuillet pré-vésical.*
36. *Symphyse pubienne.*

* COWPER William (1666-1709) - Chirurgien anglais (Londres).

Leur *canal excréteur,* long de 40 mm, traverse obliquement le bulbe, et s'ouvre sur la paroi inférieure du cul-de-sac bulbaire.

e) **Les vaisseaux et les nerfs de la loge pénienne**

– **Artères** (Fig. 26)

Branches de l'artère honteuse interne, qui circule au-dessus de l'aponévrose périnéale moyenne, elles doivent perforer son feuillet inférieur pour aborder la loge pénienne :

• *artère bulbaire* (A. Bulbi Penis) ou transverse profonde du périnée : la plus volumineuse chez l'homme ;

– origine : en avant du bord postérieur de l'aponévrose moyenne, à hauteur de l'urètre membraneux ;

– trajet : transversal vers le bulbe spongieux qu'elle atteint à 15 mm en avant de son extrémité postérieure ; elle pénètre en perforant l'albuginée ;

– terminaison : en deux rameaux,
postérieur : court, pour le bulbe,
antérieur : long, pour le corps spongieux ;

• *artère urétrale* (A. Urethralis) ou bulbo-urétrale : inconstante,

– origine : en avant de la précédente,

– trajet : oblique en dedans et en bas, perforant l'albuginée du corps spongieux,

– terminaison : dans l'urètre spongieux.

• *artère caverneuse* ou artère profonde du pénis (A. Profunda Penis) :

– origine : à 3 cm en avant de l'artère bulbaire,

– trajet : court, elle perfore le ligament de l'entre-cuisse, accolé à l'albuginée, et pénètre dans le corps caverneux,

– terminaison : rameau récurrent + rameau antérieur.

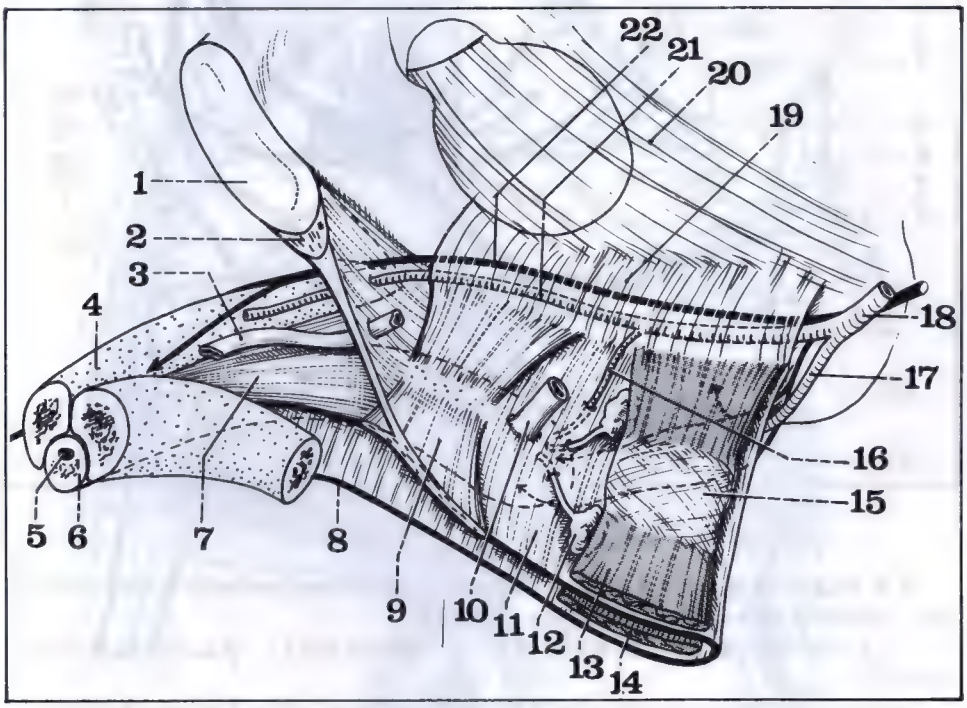

FIGURE 26

Vue latérale gauche du périnée antérieur chez l'homme (d'après Monod et Duhamel).

1. *Symphyse pubienne.*
2. *Ligament arqué du pubis.*
3. *Veine dorsale profonde de la verge.*
4. *Corps caverneux (droit).*
5. *Urètre pénien.*
6. *Corps spongieux.*
7. *Lame sus-urétrale.*
8. *Aponévrose périnéale superficielle.*
9. *Ligament transverse du pelvis.*
10. *Urètre.*
11. *Lame inter-musculaire.*
12. *Glande de Cowper (gauche).*
13. *Muscle transverse profond.*
14. *Muscle transverse superficiel.*
15. *Noyau fibreux central du périnée.*
16. *Artère bulbaire (droite).*
17. *Artère périnéale superficielle.*
18. *Artère honteuse interne.*
19. *Aponévrose du canal d'Alcock.*
20. *Aponévrose de l'obturateur interne.*
21. *Artère dorsale de la verge.*
22. *Nerf dorsal de la verge.*

– **Veines**

Plus volumineuses que les artères, et souvent doubles :

– *veine caverneuse :* elle émerge du corps caverneux, traverse l'aponévrose moyenne et se jette dans la veine honteuse interne,

– *veine bulbaire :* plus volumineuse, elle sort du bulbe et reçoit des anastomoses des veines de l'anus et des veines superficielles.

– **Lymphatiques**

Ils suivent les veines et rejoignent les ganglions iliaques internes.

– **Nerfs**

• le rameau profond du nerf périnéal (du honteux interne) est encore appelé *nerf bulbo-urétral :* (Fig. 26) :

né dans la fosse ischio-rectale, il pénètre dans la loge pénienne, et se divise en plusieurs filets :

– postérieurs : pour le transverse superficiel et le sphincter externe de l'anus,

– antérieurs : pour l'ischio-caverneux, pour le bulbo-caverneux, pour le corps spongieux et pour l'urètre ;

• d'autres *filets nerveux sympathiques* accompagnent les artères et forment le *plexus caverneux* qui commande la vaso-motricité de l'érection (Fig. 27).

FIGURE 27

Vue latérale du plexus hypogastrique chez l'homme (d'après Monod et Duhamel).

1. *Vessie.*
2. *Nerfs vésicaux.*
3. *Symphyse pubienne.*
4. *Espace pré-vésical.*
5. *Ligaments pubo-vésicaux.*
6. *Ligament suspenseur de la verge.*
7. *Loge pré-prostatique.*
8. *Ligament arqué sous-pubien.*
9. *Rameaux péniens.*
10. *Rameaux bulbaires.*
11. *Muscle recto-urétral.*
12. *Nerf prostatique.*
13. *Nerf caverneux.*
14. *Sphincter anal.*
15. *Nerf hémorroïdal moyen.*
16. *Ganglion hypogastrique gauche.*
17. *Ampoule rectale.*
18. *Nerf érecteur d'Eckhard.*
19. *Anastomose entre les nerfs pré-sacrés et le ganglion hypogastrique.*
20. *Branche gauche du nerf pré-sacré.*
21. *Plexus hémorroïdal supérieur.*
22. *Nerfs urétéraux.*
23. *Nerf vésiculaire.*
24. *Nerf déférentiel.*

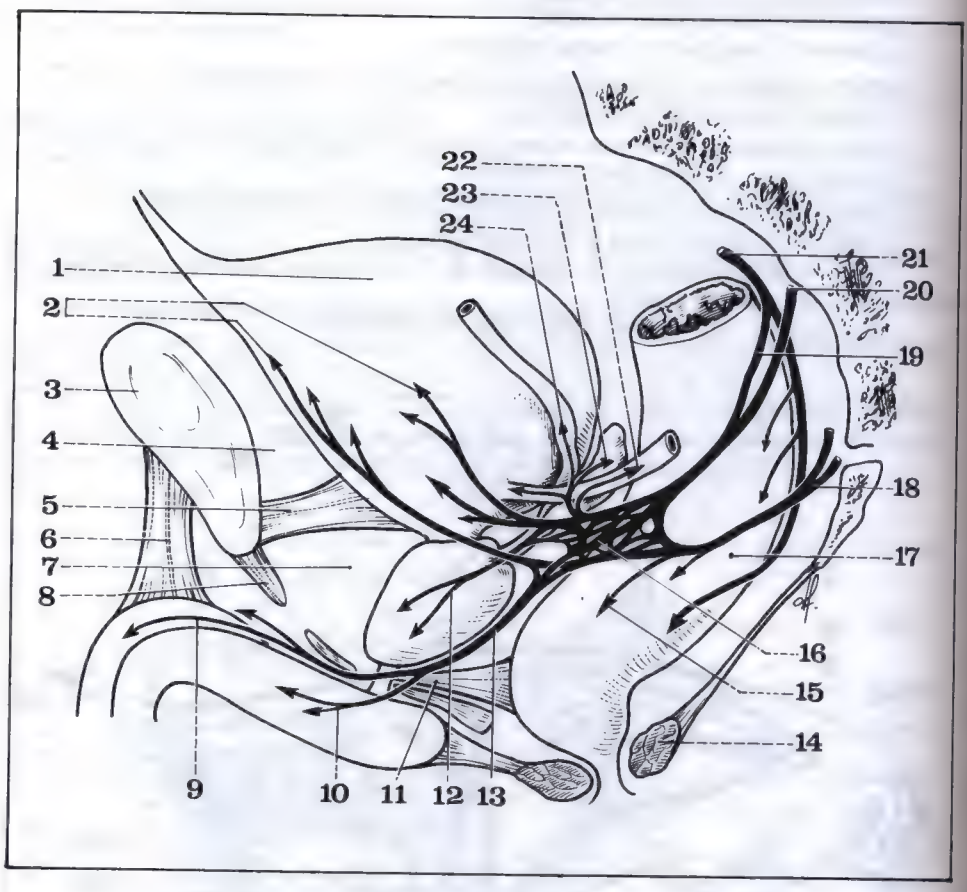

LE PLAN SOUS-CUTANÉ comprend l'aponévrose périnéale superficielle, le tissu cellulaire sous-cutané, et la peau (Fig. 28).

1) L'APONÉVROSE PÉRINÉALE SUPERFICIELLE (Fascia Superficialis Perinei) :

Mince et peu résistante, elle s'étend au-dessous des muscles des corps érectiles ; de forme triangulaire, elle présente (Fig. 26) :

— un sommet antérieur qui se fusionne progressivement avec l'enveloppe fibreuse de la verge (ou Fascia Penis),

— deux côtés : fixés au bord inférieur des branches ischio-pubiennes,

— une base : postérieure, qui contourne les muscles transverses superficiels et s'unit, de façon lâche, à l'aponévrose périnéale moyenne, en avant du noyau fibreux central.

2) LE TISSU CELLULAIRE SOUS-CUTANÉ

Épais et souvent chargé de graisse, il est en continuité avec le tissu cellulaire du scrotum, de la verge, et de la paroi abdominale ;

Il contient des *vaisseaux et nerfs superficiels* (Fig. 28) :

- *artère périnéale superficielle* (A. Perinealis) : de la honteuse interne,
- origine : au niveau de la face interne de l'ischion,
- trajet : elle contourne le muscle transverse superficiel et chemine sous l'aponévrose superficielle, le long du muscle bulbo-caverneux,
- terminaison : à la partie postérieure du scrotum, en donnant des rameaux pour le corps caverneux, pour le scrotum, et la cloison des bourses ;
- *veines périnéales superficielles :* satellites de l'artère,
- *lymphatiques superficiels :* gagnant les ganglions inguinaux,
- *nerfs :* du *rameau superficiel du nerf périnéal,* qui chemine le long de l'artère périnéale superficielle et se termine dans la partie postérieure du scrotum et dans la peau du périnée.

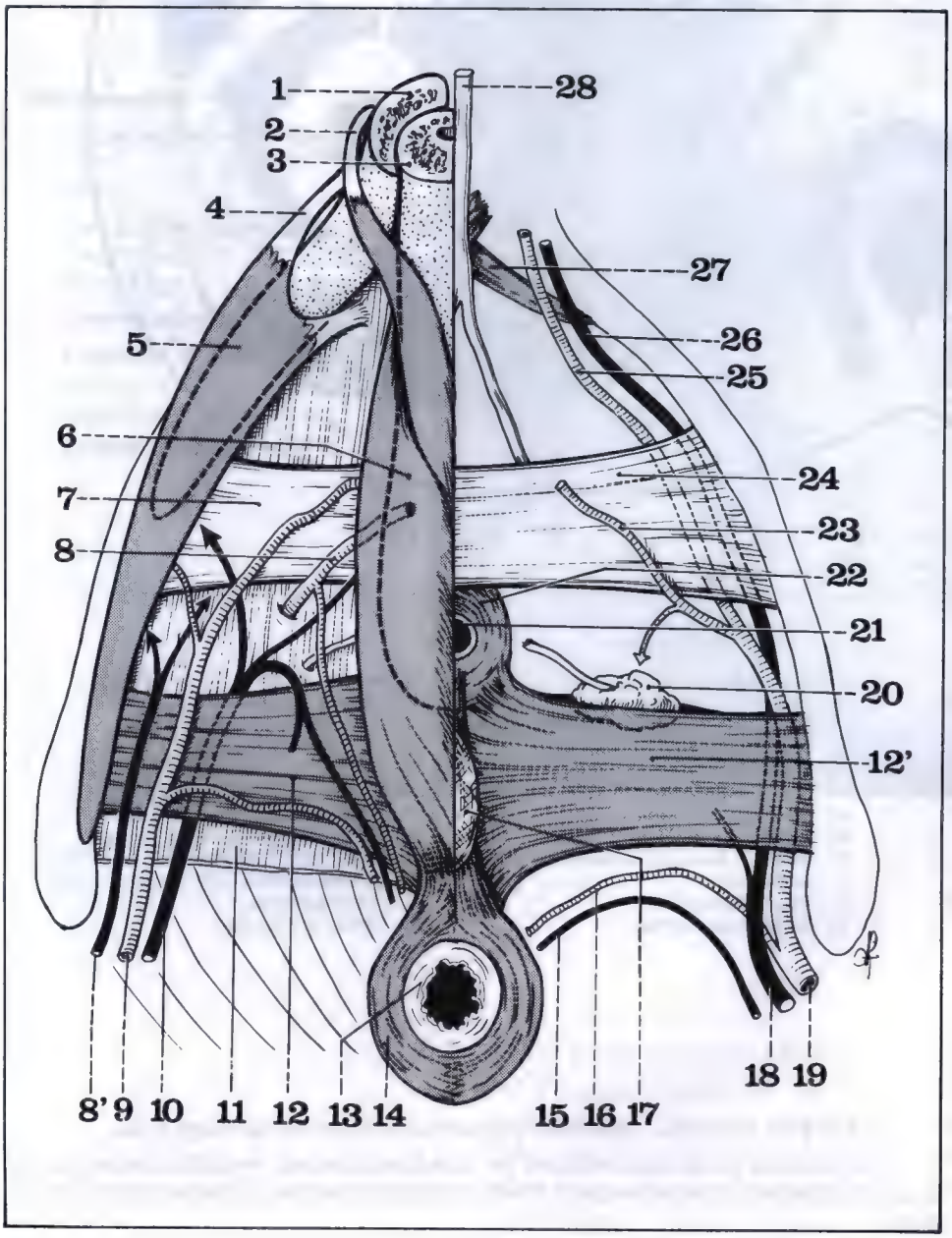

FIGURE 28

Vue inférieure du périnée antérieur chez l'homme (à gauche du schéma : plan superficiel à droite du schéma : plan profond).

1. *Corps caverneux droit,*
2. *Muscle de Houston (du bulbo-caverneux).*
3. *Corps spongieux.*
4. *Tendon externe du muscle ischio-caverneux.*
5. *Muscle ischio-caverneux.*
6. *Muscle bulbo-caverneux.*
7. *Ligament transverse du pelvis.*
8. *Artère bulbaire droite.*

8'. *Rameau périnéal superficiel du nerf honteux interne.*

9. *Artère périnéale superficielle.*
10. *Rameau périnéal profond du nerf honteux interne.*
11. *Feuillet postérieur de l'aponévrose moyenne.*
12. *Muscle transverse superficiel du périnée.*

12'. *Muscle transverse profond du périnée.*

13. *Canal anal.*
14. *Sphincter externe.*
15. *Nerf anal.*
16. *Artère hémorroïdale inférieure.*
17. *Noyau fibreux central du périnée.*
18. *Nerf honteux interne.*
19. *Artère honteuse interne.*
20. *Glande de Cowper.*
21. *Urètre.*
22. *Sphincter externe de l'urètre.*
23. *Artère bulbaire gauche.*
24. *Ligament transverse du pelvis.*
25. *Artère dorsale de la verge.*
26. *Nerf dorsal de la verge.*
27. *Ligament arqué du pubis.*
28. *Veine dorsale profonde de la verge.*

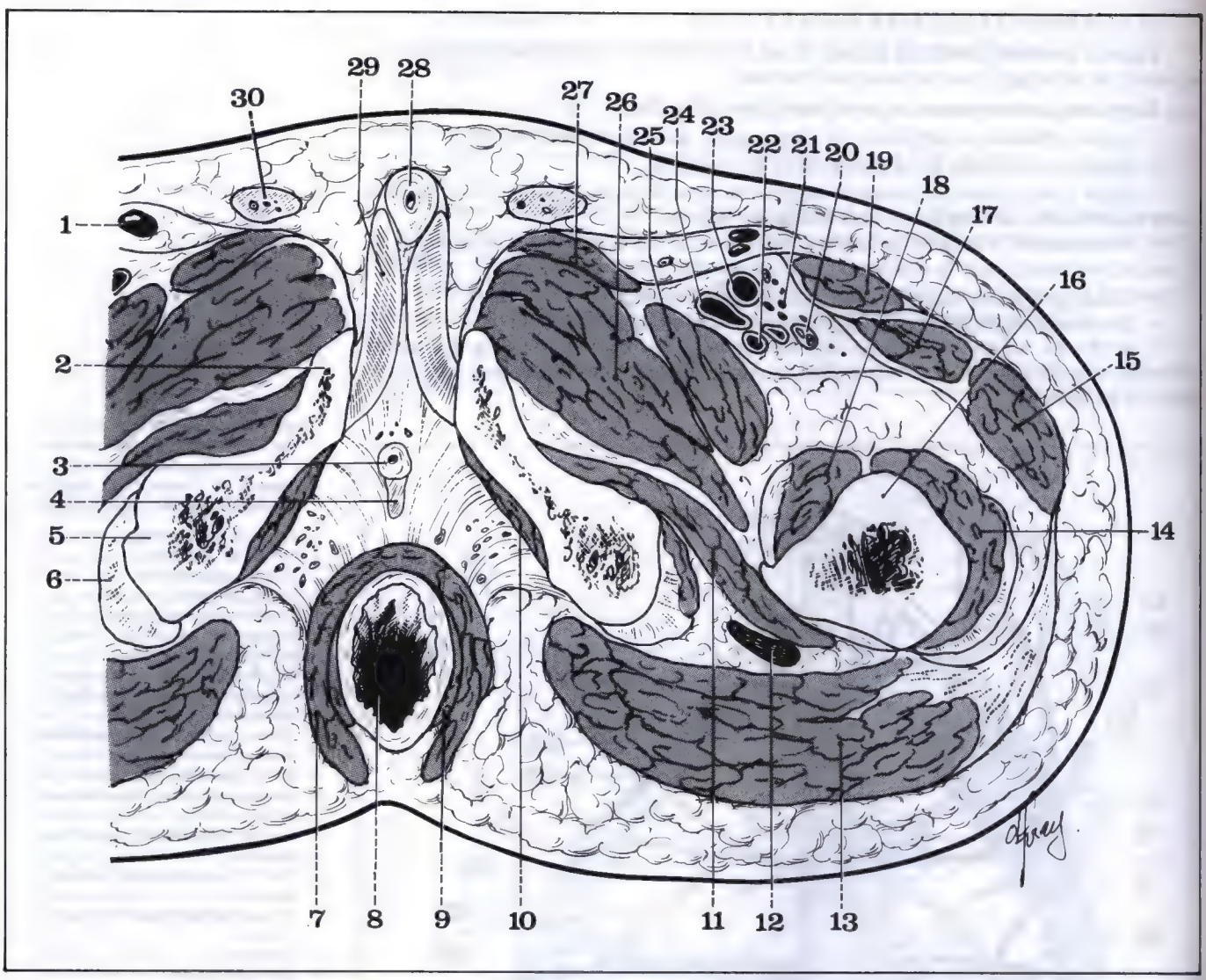

FIGURE 29

Coupe horizontale passant par la portion moyenne du périnée (segment inférieur de la coupe) (d'après Roy-Camille)

1. *Ganglion lymphatique inguinal superficiel.*
2. *Branche descendante du pubis.*
3. *Urètre membraneux.*
4. *Bulbe du corps spongieux.*
5. *Branche ascendante de l'ischion.*
6. *Tendon des muscles ischio-jambiers*
7. *Sphincter externe de l'anus*
8. *Canal anal.*
9. *Sphincter interne de l'anus.*
10. *Muscle obturateur interne.*
11. *Muscle obturateur externe.*
12. *Nerf grand sciatique.*
13. *Muscle grand fessier.*
14. *Muscle vaste externe.*
15. *Muscle tenseur du fascia lata.*
16. *Diaphyse fémorale (au-dessous du petit trochanter).*
17. *Muscle droit antérieur.*
18. *Muscle vaste interne.*
19. *Muscle couturier.*
20. *Vaisseaux du quadriceps.*
21. *Branche du nerf crural.*
22. *Artère fémorale profonde.*
23. *Artère fémorale superficielle.*
24. *Veine fémorale superficielle.*
25. *Muscle pectiné.*
26. *Muscle petit adducteur.*
27. *Muscle moyen adducteur.*
28. *Corps spongieux.*
29. *Corps caverneux.*
30. *Cordon spermatique.*

3) LA PEAU est fine, élastique, pigmentée, recouverte de longs poils.

Elle présente sur la ligne médiane un *raphé longitudinal,* vestige de la coalescence des replis génitaux, qui prolonge en arrière le raphé du scrotum (du grec raphé : la couture).

32 | la verge ou pénis

PLAN

Généralités

Conformation extérieure :
Corps
Gland

Constitution anatomique :
Corps érectiles
Enveloppes

Urètre pénien

Vaisseaux et nerfs :
artères, veines.
lymphatiques, nerfs

Anatomie fonctionnelle

Verge : du latin, Virga = la verge
Pénis : du latin Pendeo = pendre

La verge ou pénis (Penis) est l'organe masculin de la copulation ; elle est constituée par des organes érectiles qu'entourent plusieurs enveloppes. Mais elle est aussi un des organes de la miction, puisqu'elle est traversée dans toute sa longueur par la portion terminale de l'urètre qui prend le nom d'urètre pénien.

Généralités

a) SITUATION

Au-dessus du scrotum et en avant de la symphyse pubienne.

b) DIRECTION ET MOYENS DE FIXITE

On peut isoler deux portions péniennes : (Fig. 1 et 2)

— *l'une postérieure,* qui prend naissance dans le périnée antérieur ; dirigée obliquement en haut et en avant, elle est formée par la portion d'origine des corps érectiles (Cf. Périnée antérieur chez l'homme) ; on l'appelle encore la *racine de la verge* (Radix Penis)

— l'*autre antérieure,* qui se dégage du périnée, s'entoure d'enveloppes et devient libre et mobile devant le scrotum ; c'est la *verge proprement dite* que nous étudierons seule dans ce chapitre ;

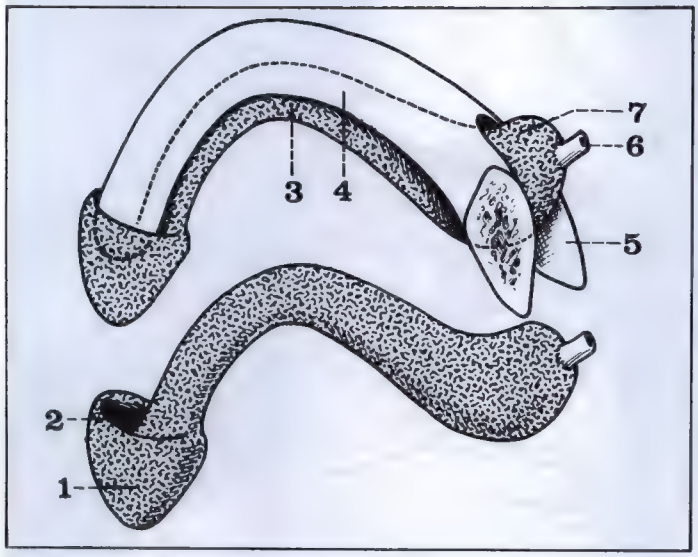

FIGURE 1

Représentation schématique des organes érectiles. En haut : corps spongieux et corps caverneux réunis. En bas : corps spongieux et gland isolés.

1. *Gland.*
2. *Couronne du gland.*
3. *Corps spongieux.*
4. *Corps caverneux gauche.*
5. *Racine du corps caverneux droit.*
6. *Urètre.*
7. *Bulbe du corps spongieux.*

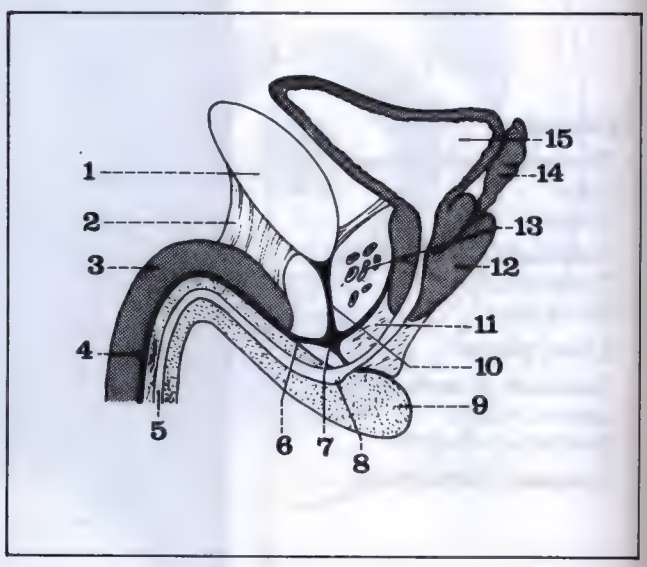

FIGURE 2

Coupe sagittale de la racine de la verge (d'après Rouvière)

1. *Symphyse pubienne.*
2. *Ligament suspenseur de la verge.*
3. *Corps caverneux.*
4. *Albuginée du corps caverneux.*
5. *Urètre spongieux.*
6. *Lame sus-urétrale.*
7. *Ligament transverse du pelvis.*
8. *Cul-de-sac bulbaire.*
9. *Bulbe du corps spongieux.*
10. *Ligament arqué du pubis.*
11. *Sphincter strié.*
12. *Prostate.*
13. *Veines pré-prostatiques.*
14. *Vésicule séminale.*
15. *Vessie.*

— à l'état de repos (ou de flaccidité), elle est molle, verticale, et forme avec la racine de la verge un angle à sinus postérieur, *l'angle pénien,* situé sous la symphyse pubienne (longueur : 10 à 11 cm, circonférence : 8 à 9 cm) ;

— à l'état d'érection, elle devient dure, plus longue, plus grosse et se redresse en haut et en avant, prolongeant en quelque sorte la direction de la portion périnéale (Fig. 3) (longueur : 16 à 18 cm, circonférence : 11 à 12 cm) ;

— *le ligament suspenseur de la verge* (Lig. Suspensorium Penis) marque la limite entre les deux portions. Il s'insère (Fig. 2) :

— en haut : sur la symphyse pubienne et la partie voisine de la ligne blanche de l'abdomen,

— en bas : sur la face dorsale de la verge, se fixant à l'albuginée des corps caverneux, et les contournant sous forme d'une sangle qui assure la fixité de l'angle pénien.

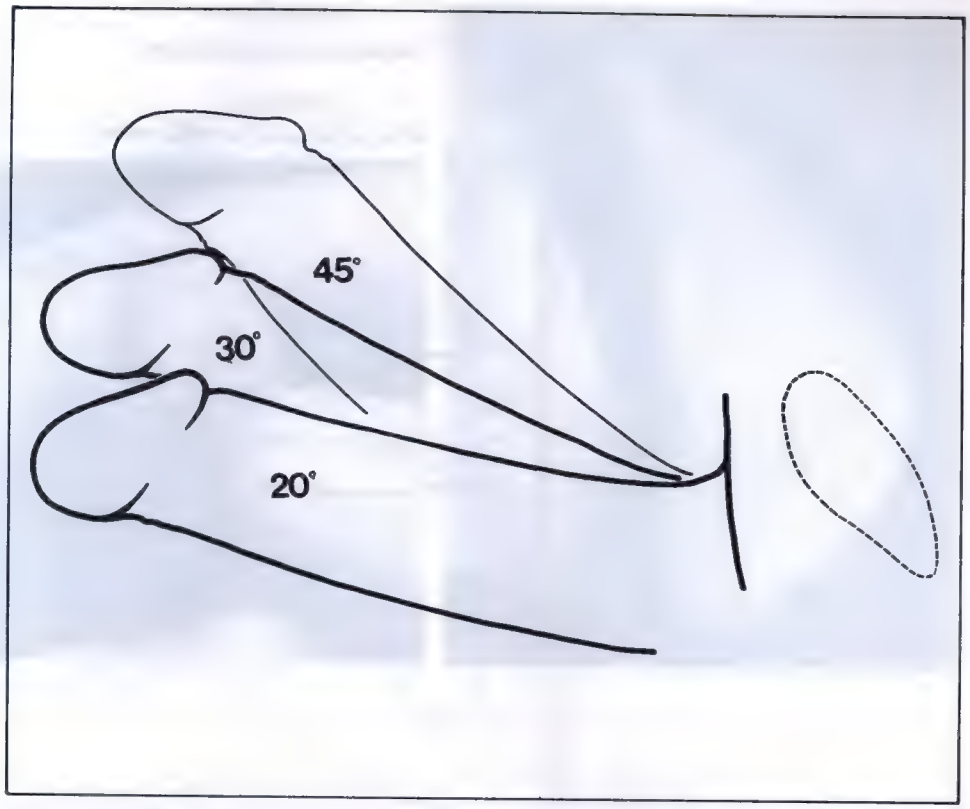

FIGURE 3

Différents angles d'érection de la verge (par rapport à l'horizontale).

20° : type inférieur, le plus fréquent.
30° : type intermédiaire.
45° : type supérieur (15 à 20 % des cas pour Kinsey).



FIGURE 4

Verge recouverte par le prépuce.

FIGURE 5

Verge à demi décalottée.

FIGURE 6

Verge entièrement décalottée.

c) DIMENSIONS

Très variables suivant l'âge, les individus et l'état de repos ou d'érection.
En moyenne, chez l'adulte, la portion libre mesure :
— à l'état de repos : longueur : 10 à 12 cm ; circonférence : 8 à 9 cm
— à l'état d'érection : longueur : 16 à 18 cm ; circonférence : 11 à 12 cm.

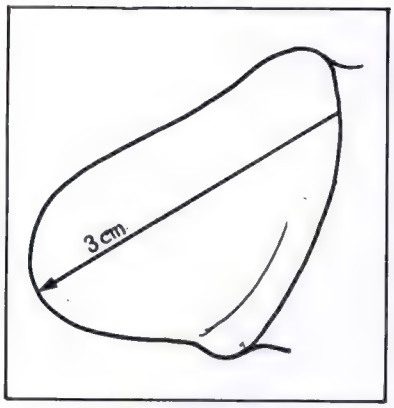

FIGURE 8

Vue de profil du gland.

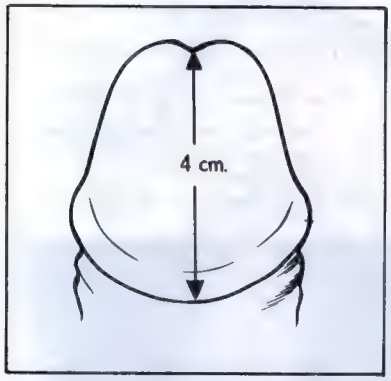

FIGURE 10

Vue supérieure du gland.

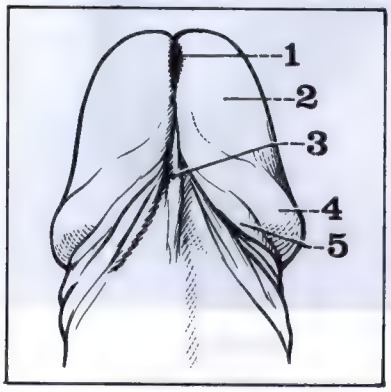

FIGURE 11

Vue antéro-inférieure du gland.

1. *Méat urétral.*
2. *Gland.*
3. *Frein.*
4. *Couronne du gland.*
5. *Sillon balano-préputial.*

FIGURE 7

Vue latérale gauche du gland.

FIGURE 9

Mise en évidence du méat urétral.

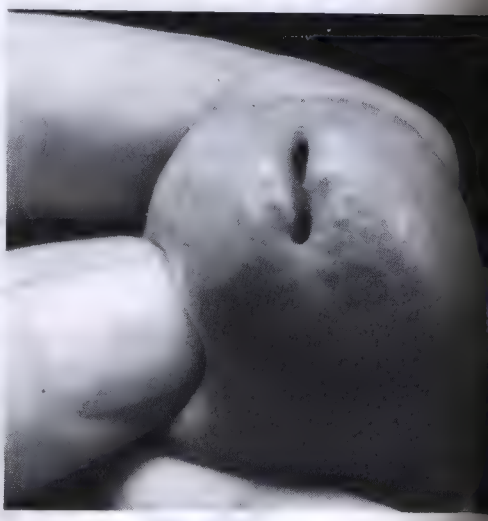

Conformation extérieure

La verge présente deux portions : un corps et une extrémité antérieure ou gland (Fig. 4, 5, 6).

LE CORPS (Corpus Penis) constitue la plus grande partie de la portion libre ; de forme cylindrique à l'état de repos, il devient prismatique triangulaire lors de l'érection et présente trois bords arrondis (Fig. 12, 13, 14) :

— deux latéraux : correspondant aux corps caverneux,

— un inférieur : formé par la saillie médiane du corps spongieux qui entoure l'urètre.

LE GLAND (Glans Penis) est une saillie lisse, de forme conoïde, constituée par un renflement du corps spongieux. Il est recouvert par une muqueuse qui est rosée à l'état de repos, et devient rouge foncé pendant l'érection (en grec = Balanos).

On décrit au gland un sommet, une base et deux faces : (Fig. 7, 8, 9, 10, 11)

— *sommet :* percé d'une fente verticale de 7 mm de haut, le méat urétral (Ostium Uretrae Externum)

— *base :* oblique en bas et en avant, elle est taillée en biseau aux dépens de la face inférieure ; débordant largement le corps du pénis, elle constitue un relief circulaire, la couronne du gland (Corona Glandis) plus prononcé sur la face dorsale, et délimitant tout autour le sillon balano-préputial ou collet du gland (Collum Glandis). Le long de ce sillon, les enveloppes de la verge forment un repli annulaire, le prépuce (Preputium), qui se dispose comme un manchon autour du gland ;

— *face supérieure :* convexe, lisse et unie, deux fois plus étendue que la face inférieure,

— *face inférieure :* creusée sur la ligne médiane par un sillon longitudinal qui part au-dessous du méat et rejoint le sillon balano-préputial ; un repli muqueux triangulaire, le frein du prépuce (Frenulum Preputii), s'insère dans le sillon longitudinal, et limite le décalottement du prépuce à la face inférieure du gland.

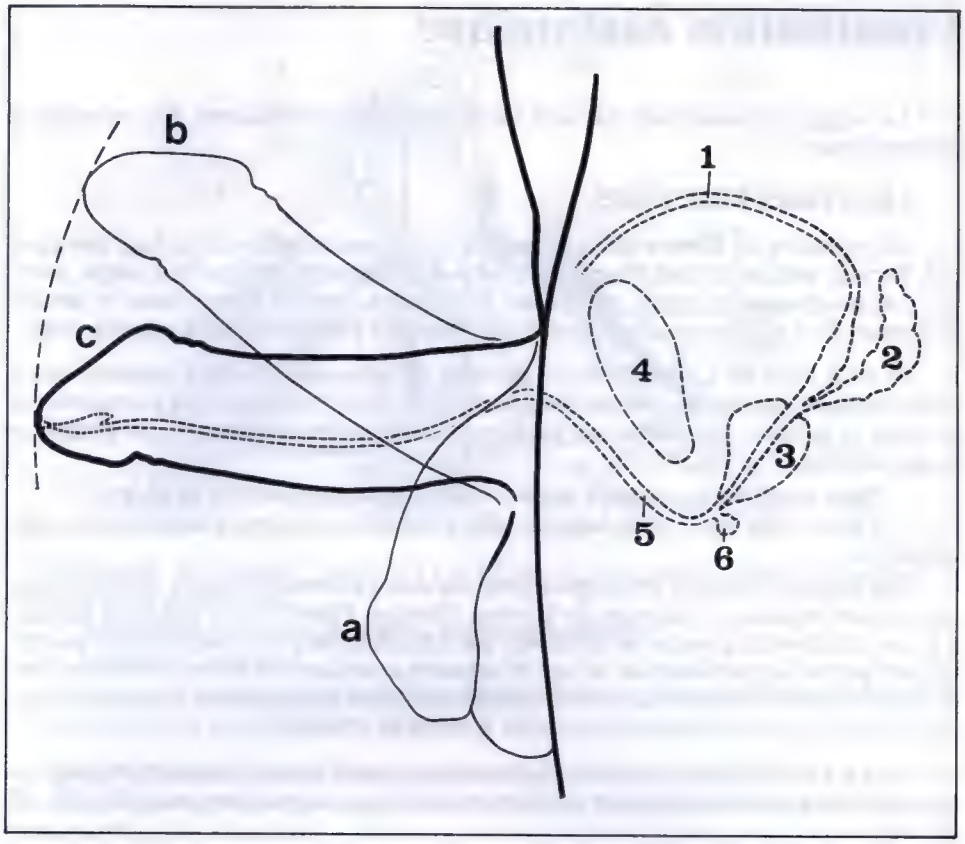

FIGURE 12

Changements d'orientation de la verge lors du coït (d'après Dickinson).

a. état flaccide ou « de repos »
b. début de pénétration vaginale
c. pénétration vaginale profonde

1. Dôme vésical.
2. Vésicule séminale.
3. Prostate.
4. Symphyse pubienne.
5. Urètre.
6. Glande de Cowper.

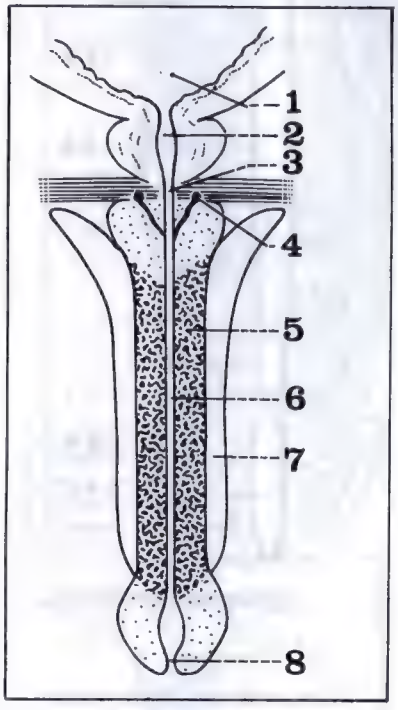

FIGURE 13

Les différentes portions de l'urètre chez l'homme.

1. Vessie.
2. Urètre prostatique.
3. Urètre membraneux.
4. Glande de Cowper.
5. Corps spongieux.
6. Urètre pénien.
7. Corps caverneux.
8. Méat urétral.

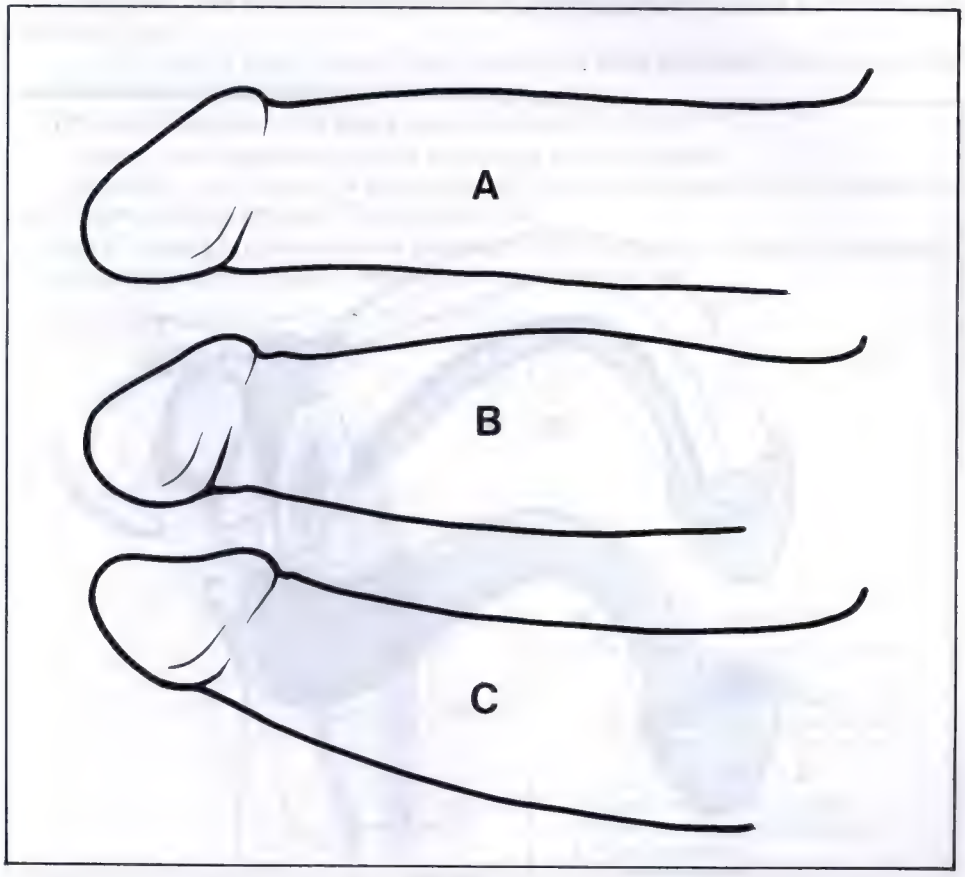

FIGURE 14

Trois types de verge (d'après Dickinson).

A. Type « émoussé ».
B. Type en forme de « bouteille ».
C. Type en « proue ».

Constitution anatomique

La verge est constituée par des corps érectiles qu'entourent des enveloppes concentriques.

LES CORPS ÉRECTILES

On retrouve au niveau de la verge, les trois corps érectiles de la loge pénienne (Cf. Périnée antérieur chez l'homme), c'est-à-dire latéralement les deux corps caverneux et au-dessous le corps spongieux. Écartés les uns des autres dans le périnée antérieur, ils se rejoignent au-dessous de la symphyse pubienne pour former la verge.

a) LES CORPS CAVERNEUX (Corpus Cavernosum Penis) s'adossent sur la ligne médiane comme les canons juxtaposés d'un fusil. Ils occupent le plan dorsal de la verge et limitent entre eux, sur les faces supérieure et inférieure, deux gouttières longitudinales (Fig. 15, 16, 17) :

– l'une supérieure : occupée par la veine dorsale profonde de la verge,

– l'autre inférieure, plus large et plus profonde, où vient s'encastrer le corps spongieux.

Sur la ligne médiane, les corps caverneux sont au contact, séparés seulement par une cloison médiane, le septum de la verge (Septum Penis). Ils ne prennent pas part à la constitution du gland et se terminent par deux sommets mousses, droit et gauche, séparés par un angle dièdre où se loge le ligament antérieur des corps caverneux. Seul le septum médian se continue dans le gland sous forme d'une cloison fibreuse, la *lame sus-urétrale* qui reçoit dans sa concavité le canal de l'urètre.

b) LE CORPS SPONGIEUX (Corpus Spongiosum Penis), impair et médian, est logé dans la gouttière inférieure que limitent les deux corps caverneux (Fig. 16, 17, 19, 20).

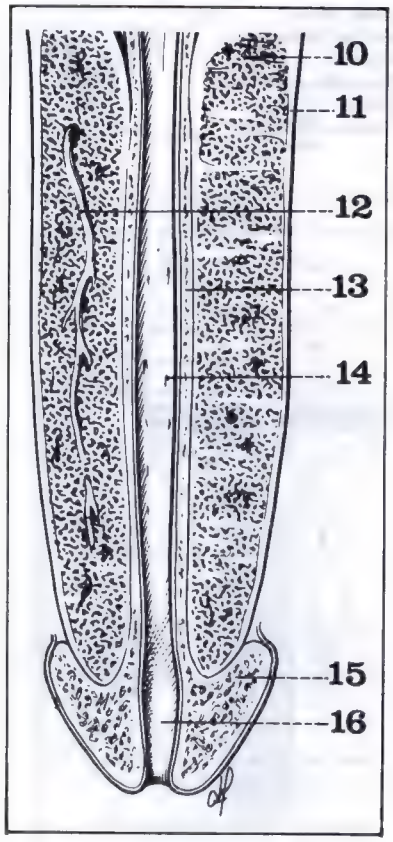

FIGURE 15

Coupe passant par l'urètre masculin et montrant sa paroi postéro-inférieure.

10. Corps caverneux.
11. Albuginée.
12. Artère caverneuse.
13. Corps spongieux.
14. Lacune de Morgagni.
15. Gland.
16. Fosse naviculaire.

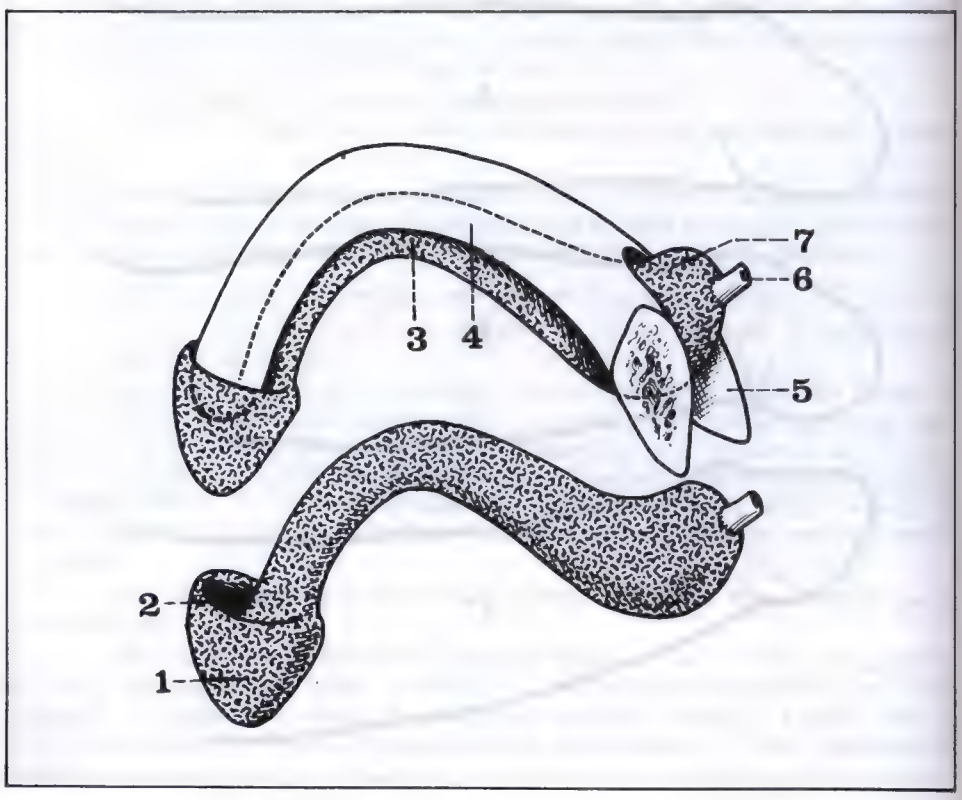

FIGURE 16

Représentation schématique des organes érectiles. En haut : corps spongieux et corps caverneux réunis. En bas : corps spongieux et gland isolés.

1. Gland.
2. Couronne du gland.
3. Corps spongieux.
4. Corps caverneux gauche.
5. Racine du corps caverneux droit.
6. Urètre.
7. Bulbe du corps spongieux.

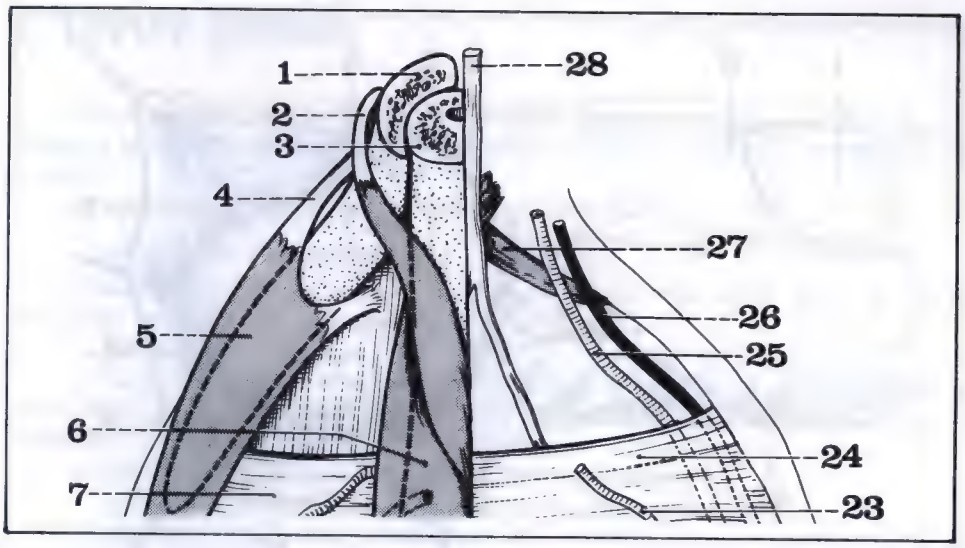

FIGURE 17

Vue inférieure du périnée antérieur chez l'homme (à gauche du schéma : plan superficiel à droite du schéma : plan profond)

1. *Corps caverneux droit.*
2. *Muscle de Houston (du bulbo-caverneux).*
3. *Corps spongieux.*
4. *Tendon externe du muscle ischio-caverneux.*
5. *Muscle ischio-caverneux.*
6. *Muscle bulbo-caverneux.*
7. *Ligament transverse du pelvis.*
23. *Artère bulbaire gauche.*
24. *Ligament transverse du pelvis.*
25. *Artère dorsale de la verge.*
26. *Nerf dorsal de la verge.*
27. *Ligament arqué du pubis.*
28. *Veine dorsale profonde de la verge.*

En forme de cylindre, long de 13 à 18 cm au total, selon l'état de la verge, il présente deux extrémités :

- postérieure ou bulbe, que nous avons déjà étudiée,
- antérieure ou gland.

Le canal de l'urètre traverse longitudinalement le corps spongieux, plus près de sa face supérieure que de sa face inférieure.

c) LE GLAND (Gland Penis) se développe surtout à partir de la portion sus-urétrale du corps spongieux qui forme autour de l'urètre une mince gaine fibreuse entourée (Fig. 18, 22 et 23) :

- en haut : par la lame sus-urétrale qui prolonge dans le gland le septum des corps caverneux,
- en bas : par la lame sous-urétrale, formée par deux prolongements latéraux de la précédente qui se réunissent sous l'urètre.

On peut décrire ainsi au gland deux portions (Fig. 22) :

- directe : qui continue le corps spongieux jusqu'au méat,
- réfléchie : qui part de la précédente et s'écarte de chaque côté en formant le bord arrondi de la couronne (Corona Glandis).

Entre les deux portions s'ouvre en arrière une excavation, la cupule postérieure, où viennent se loger les deux sommets des corps caverneux.

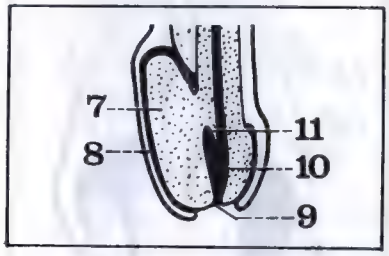

FIGURE 18

Coupe sagittale du gland.

7. *Gland.*
8. *Prépuce.*
9. *Méat urétral.*
10. *Fosse naviculaire.*
11. *Valvule de Guérin.*

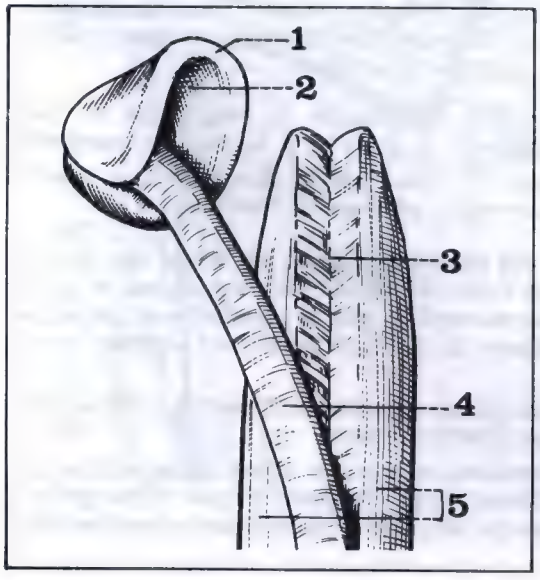

◀ FIGURE 19

Vue inférieure des organes érectiles de la verge (le gland et une partie du corps spongieux ont été séparés des corps caverneux et attirés en dehors).

1. *Couronne du gland.*
2. *Cupule postérieure du gland.*
3. *Gouttière des corps caverneux.*
4. *Corps spongieux.*
5. *Corps caverneux.*

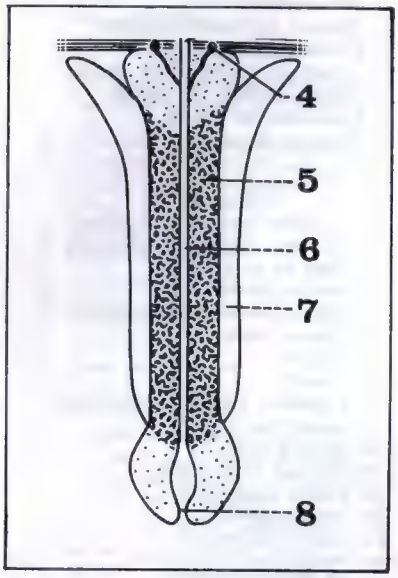

FIGURE 20 ▲

Coupe frontale de la verge.

4. *Glande de Cowper.*
5. *Corps spongieux.*
6. *Urètre pénien.*
7. *Corps caverneux.*
8. *Méat urétral.*

FIGURE 21

L'extrémité antérieure de la verge (d'après Toldt) : le prépuce a été incisé longitudinalement et sa moitié droite a été réclinée vers le bas.

1. *Albuginée.*
2. *Fascia penis.*
3. *Tissu cellulaire sous-cutané.*
4. *Sillon balano-préputial.*
5. *Couronne du gland.*
6. *Gland.*
7. *Prépuce.*
8. *Méat urétral.*
9. *Bord libre du frein préputial.*
10. *Face droite du frein préputial.*
11. *Peau de la verge.*

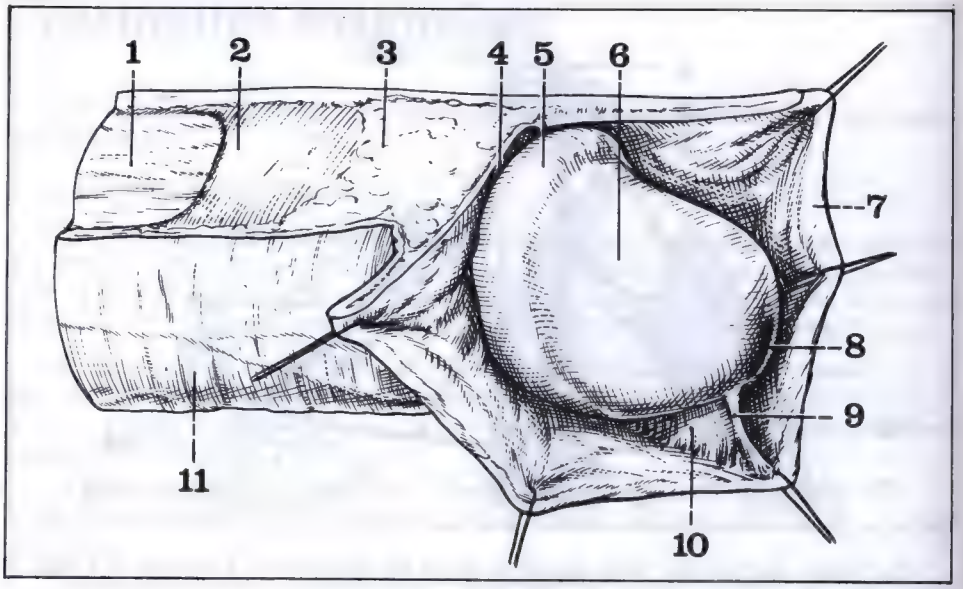

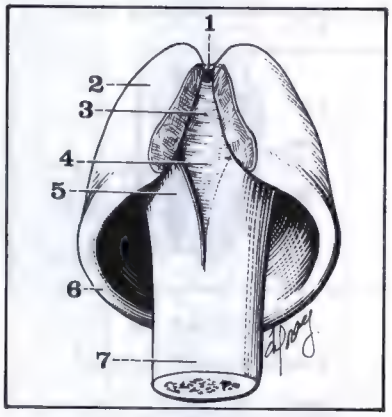

FIGURE 22

Terminaison du corps spongieux dans le gland (après section inférieure du gland).

1. *Méat urétral.*
2. *Portion réfléchie du gland.*
3. *Fente médiane.*
4. *Ligament inférieur du gland.*
5. *Portion directe du gland.*
6. *Couronne du gland.*
7. *Corps spongieux.*

FIGURE 23

Coupe sagittale du gland (d'après Testut et Latarjet).

1. *Peau de la verge.*
2. *Dartos pénien.*
3. *Tissu cellulaire sous-cutané.*
4. *Fascia pénis.*
5. *Prépuce.*
6. *Gland.*
7. *Ligament antérieur du corps caverneux.*
8. *Méat urétral.*
8'. *Valvule de Guérin.*
9. *Corps spongieux.*
10. *Urètre pénien.*
11. *Corps caverneux.*

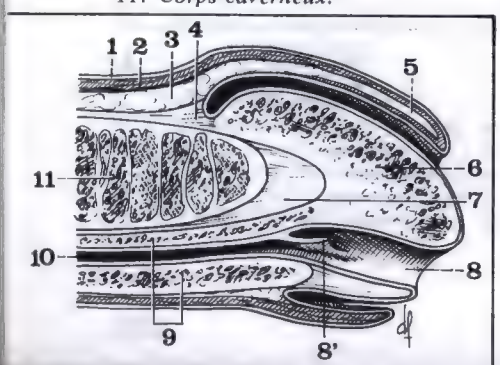

LES ENVELOPPES DE LA VERGE

Quatre tuniques constituent les enveloppes de la verge ; de la profondeur à la superficie, on rencontre (Fig. 21 et 23) :

a) UNE ENVELOPPE FIBRO-ELASTIQUE ou fascia pénis (Fascia Penis Profunda) qui engaine directement les corps érectiles :

— *en profondeur :* elle répond aux vaisseaux profonds de la verge et aux nerfs dorsaux, ainsi qu'à l'albuginée des corps caverneux et du corps spongieux, auxquels elle adhère intimement ;

— *en arrière :* elle se continue avec l'aponévrose périnéale superficielle et avec le ligament suspenseur de la verge ;

— *en avant :* elle s'arrête à la base du gland, et ne prend pas part à la formation du prépuce.

b) UNE COUCHE CELLULEUSE très lâche, pauvre en graisse, qui permet la mobilité de la peau sur les plans sous-jacents, et qui contient les vaisseaux et nerfs superficiels.

c) UNE ENVELOPPE MUSCULEUSE, le dartos pénien (Tunica dartos) qui se continue en arrière avec le dartos scrotal ; formé de fibres musculaires lisses, il adhère à la face profonde de la peau (en grec, Dartos = écorché).

d) UNE ENVELOPPE CUTANEE, la peau de la verge, fine et douée d'une très grande mobilité, assez pigmentée et couverte à sa base de longs poils.

A sa face inférieure, on distingue le raphé pénien (Raphe Penis), médian, peu marqué, vestige de la soudure des replis génitaux de l'embryon.

e) LE PREPUCE (Preputium), qui recouvre le gland, est formé par les trois dernières couches qui se prolongent en avant, se replient sur elles-mêmes, et vont se fixer sur le sillon balano-préputial ; à ce moment, la peau se transforme en muqueuse, qui s'étale sur la totalité du gland (prépuce, du mot latin proeputare = couper, retrancher).

Dans le sillon balano-préputial, les glandes sébacées de Tyson* (Gl. Preputiales) sécrètent le smegma, d'odeur forte, qui lubréfie le sillon.

La longueur du prépuce varie beaucoup suivant les sujets ; dans certains cas, l'orifice préputial ne permet pas le décalottement du gland, et peut même gêner la miction chez l'enfant ; c'est le phimosis qui nécessite la circoncision ou posthectomie (du grec : Posthé = le prépuce).

---

* TYSON Edward (1649-1708) - Anatomiste et anthropologue anglais (Londres).

L'urètre pénien

Continuant le trajet de la portion périnéale de l'urètre spongieux (Pars Spongiosa), il parcourt longitudinalement la verge pour venir s'ouvrir à l'extrémité du gland).

On lui décrit deux portions : pénienne et balanique.

a) PORTION PENIENNE (Fig. 24 et 25)

Au-delà de l'angle urétral, l'urètre continue son trajet dans le corps spongieux qui lui forme une gaine complète

— *calibre :* 10 à 12 mm

— *aspect intérieur :* comme pour la portion périnéale, on retrouve dans le canal les orifices glandulaires qui forment les lacunes de Morgagni (foramina et foraminula), bien visibles à l'urétroscopie

— *rapports* (par l'intermédiaire du corps spongieux) :

— en haut et latéralement : les deux corps caverneux

— en bas : les quatre enveloppes de la verge, qui se moulent sur la convexité du corps spongieux ; l'urètre pénien est superficiel et n'est séparé de la peau que par 5 à 6 mm de tissu spongieux.

b) PORTION BALANIQUE (du grec, balanos : le gland) (Fig. 23)

L'urètre reste enveloppé de sa gaine spongieuse et pénètre dans le gland, où il s'ouvre par le méat urétral (Ostium Urethrae Externum).

— *aspect intérieur :*

en arrière du méat, point le plus étroit du canal (7 mm) et surtout inextensible, s'ouvre une dilatation, la fosse naviculaire (Fossa Navicularis Urethrae) au-dessus de laquelle on trouve à 10 ou 15 mm du méat, la valvule de Guérin* (Valvula Fossae Navicularis), repli muqueux transversal qui limite avec la paroi supérieure de l'urètre une petite cavité, le sinus de Guérin (Fig. 23) ;

— rapports : par l'intermédiaire du gland, la lame sus-urétrale (en haut) et la lame sous-urétrale (en bas).

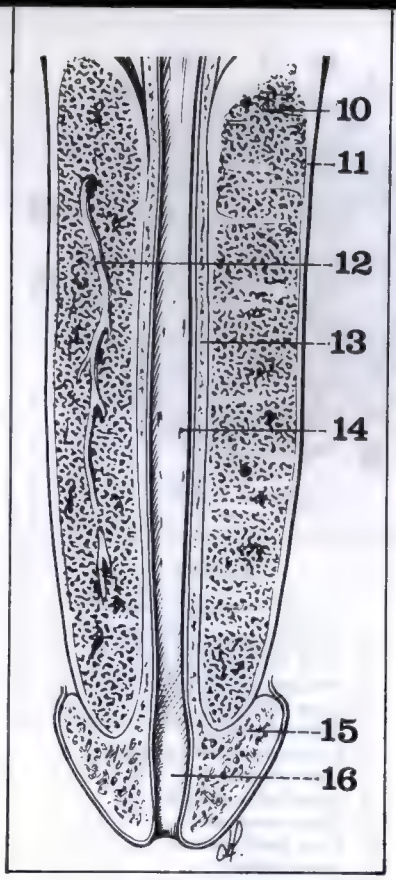

FIGURE 24

Coupe passant par l'urètre masculin et montrant sa paroi postéro-inférieure.

10. Corps caverneux.
11. Albuginée.
12. Artère caverneuse.
13. Corps spongieux.
14. Lacune de Morgagni.
15. Gland.
16. Fosse naviculaire.

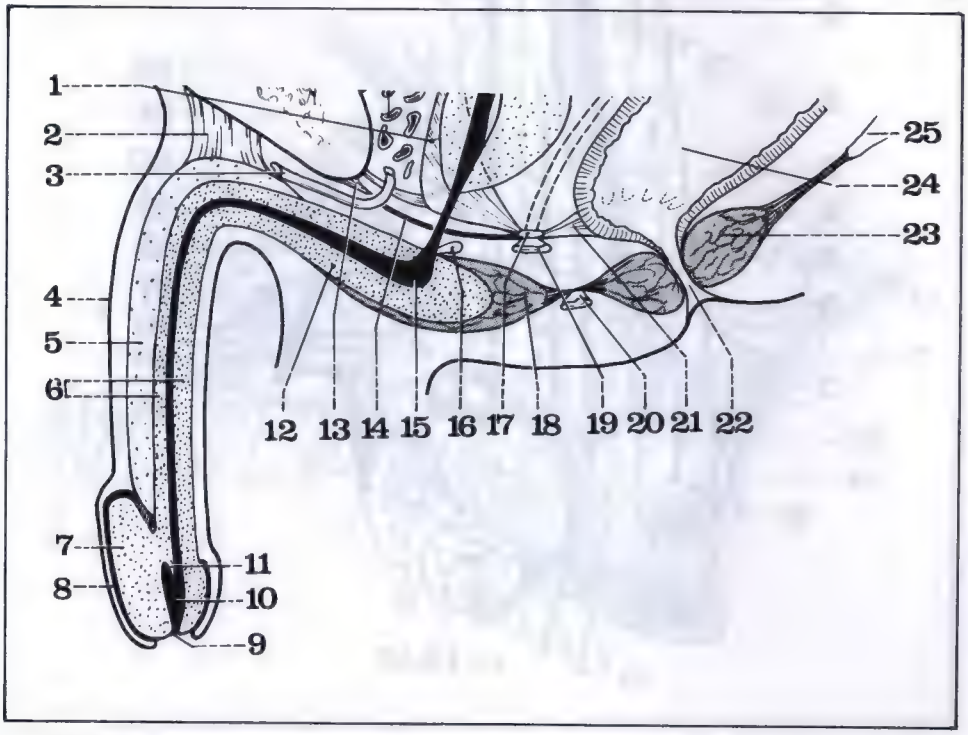

FIGURE 25

Coupe sagittale para-médiane du périnée chez l'homme.

1. Sphincter externe de l'urètre.
2. Ligament suspenseur de la verge.
3. Veine dorsale profonde de la verge.
4. Peau de la verge.
5. Corps caverneux.
6. Corps spongieux.
7. Gland.
8. Prépuce.
9. Méat urétral.
10. Fosse naviculaire.
11. Valvule de Guérin.
12. Corps spongieux.
13. Ligament arqué du pubis.
14. Ligament transverse du pelvis.
15. Cul-de-sac bulbaire de l'urètre.
16. Glande de Cowper.
17. Noyaux fibreux central du périnée.
18. Muscle bulbo-caverneux.
19. Muscle transverse profond du périnée.
20. Muscle transverse superficiel.
21. Muscle recto-urétral.
22. Canal anal.
23. Sphincter anal.
24. Ampoule rectale.
25. Coccyx.

* GUÉRIN Alphonse François Marie (1817-1895) - Anatomiste français, Professeur de Chirurgie à Paris.

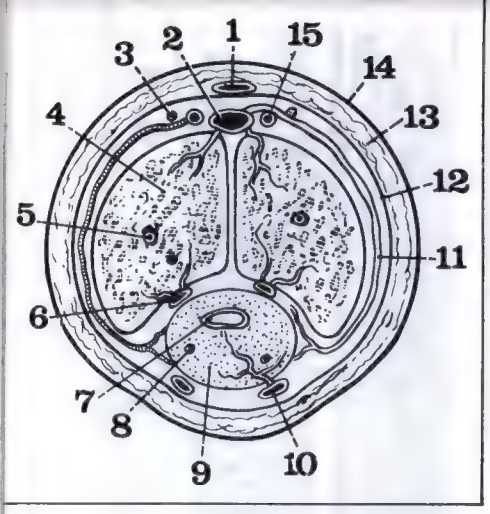

FIGURE 26

Coupe transversale de la verge

1. *Veine dorsale superficielle.*
2. *Veine dorsale profonde.*
3. *Nerf dorsal de la verge.*
4. *Corps caverneux.*
5. *Artère caverneuse.*
6. *Veine caverneuse inférieure.*
7. *Urètre pénien.*
8. *Artère bulbo-urétrale.*
9. *Corps spongieux.*
10. *Veine bulbo-urétrale.*
11. *Veine latérale.*
12. *Fascia penis.*
13. *Dartos pénien.*
14. *Peau de la verge.*
15. *Artère dorsale de la verge.*

Vaisseaux et nerfs de la verge

ARTÈRES

a) PROFONDES : artères des corps érectiles et de l'urètre pénien, toutes branches de la honteuse interne (Fig. 26, 27, 28, 29) :

— *artère caverneuse* ou artère profonde du pénis (A. Profunda Penis) : pénétrant chacune dans le corps caverneux correspondant et le parcourant de façon axiale, tout en donnant de nombreux rameaux en spirale, les artères hélicines (Arteriae Helicinae).

— *artère bulbaire* (A. Bulbi Penis) ou transverse profonde du périnée : pour le partie postérieure du corps spongieux

— *artère urétrale* (A. Urethralis) ou bulbo-urétrale : pour la partie antérieure du corps spongieux, jusqu'au gland, et pour l'urètre pénien.

— *artère dorsale de la verge* (A. Dorsalis Penis) : branche terminale de la honteuse interne, elle suit la face dorsale du corps caverneux, sur la partie latérale de la gouttière supérieure, de chaque côté de la veine dorsale profonde ; les deux artères, placées sous le fascia pénis, cheminent sur la face dorsale de la verge, jusqu'à la base du gland, où elles s'anastomosent en anneau artériel d'où naissent des rameaux pour le gland et le prépuce, ainsi que l'artère du frein.

Au cours de son trajet, l'artère dorsale donne une série de collatérales :

— pour le corps caverneux

— pour le corps spongieux, par 8 à 10 branches circonflexes qui ont contourné le corps caverneux.

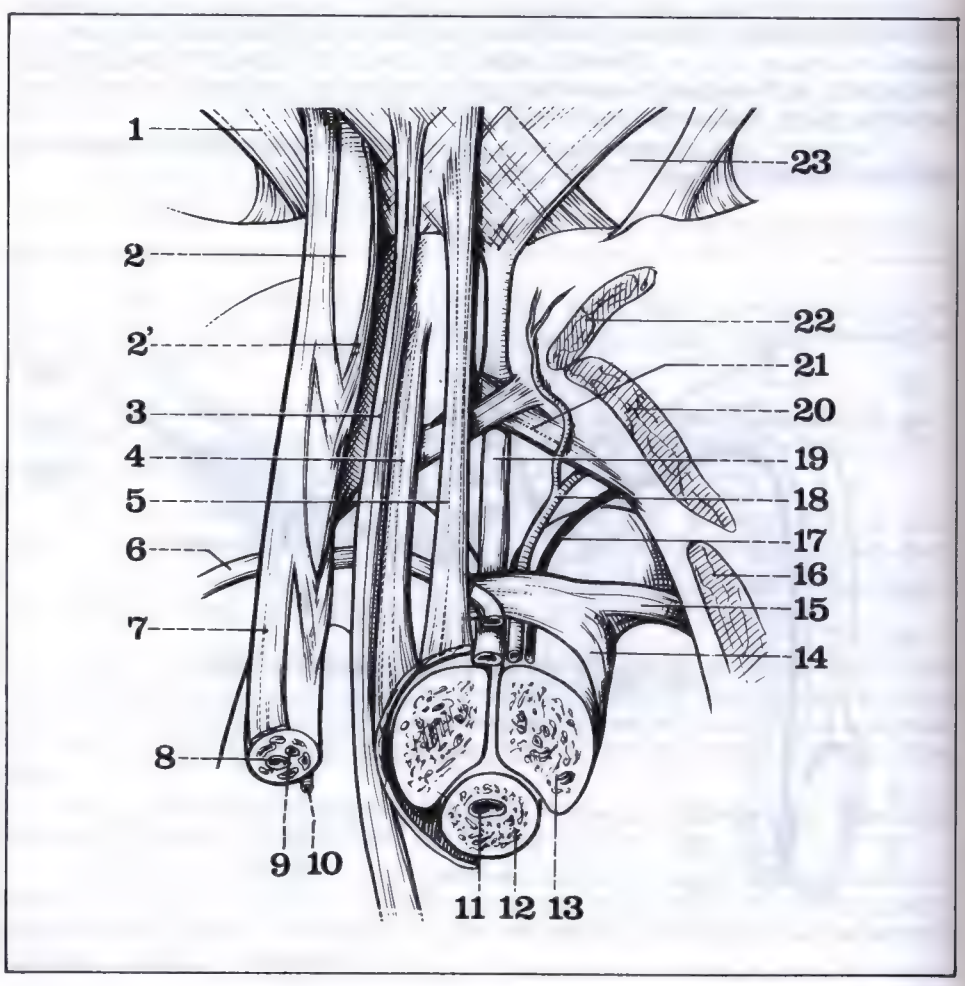

FIGURE 27

Le faisceau fibreux pré-pubien et la racine de la verge.

1. *Pilier externe du canal inguinal.*
2. *Cordon spermatique droit.*
2'. *Crémaster interne.*
3. *Origine du dartos des bourses.*
4. *Ligament suspenseur de la verge : lame latérale.*
5. *Ligament suspenseur : lame médiale.*
6. *Veine dorsale superficielle de la verge.*
7. *Crémaster externe.*
8. *Canal déférent.*
9. *Artère testiculaire.*
10. *Artère funiculaire.*
11. *Urètre spongieux.*
12. *Corps spongieux.*
13. *Corps caverneux gauche.*
14. *Muscle de Houston (faisceau superficiel du muscle bulbo-caverneux).*
15. *Fronde du tendon externe du muscle ischio-caverneux.*
16. *Insertion du muscle grand adducteur.*
17. *Nerf dorsal de la verge.*
18. *Artère dorsale de la verge.*
19. *Veine dorsale profonde de la verge.*
20. *Insertion du muscle droit interne.*
21. *Ligament arqué du pubis.*
22. *Insertion des muscles moyen et petit adducteurs.*
23. *Orifice externe du canal inguinal.*

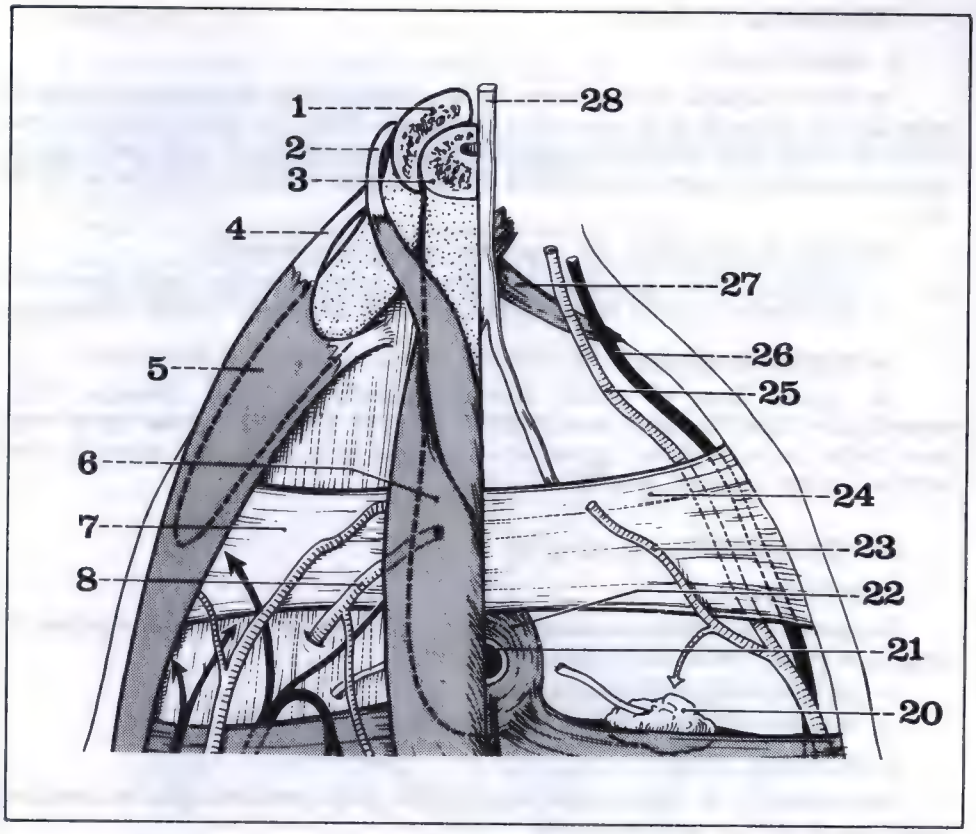

FIGURE 28

Vue inférieure du périnée antérieur chez l'homme (à gauche du schéma : plan superficiel à droite du schéma : plan profond).

1. *Corps caverneux droit.*
2. *Muscle de Houston (du bulbo-caverneux).*
3. *Corps spongieux.*
4. *Tendon externe du muscle ischio-caverneux.*
5. *Muscle ischio-caverneux.*
6. *Muscle bulbo-caverneux.*
7. *Ligament transverse du pelvis.*
8. *Artère bulbaire droite.*
20. *Glande de Cowper.*
21. *Urètre.*
22. *Sphincter externe de l'urètre.*
23. *Artère bulbaire gauche.*
24. *Ligament transverse du pelvis.*
25. *Artère dorsale de la verge.*
26. *Nerf dorsal de la verge.*
27. *Ligament arqué du pubis.*
28. *Veine dorsale profonde de la verge.*

b) SUPERFICIELLES : artères des enveloppes, circulant dans la couche celluleuse, elles proviennent :

— de la honteuse externe : branche de la fémorale commune
— de la périnéale superficielle, et de la dorsale de la verge.

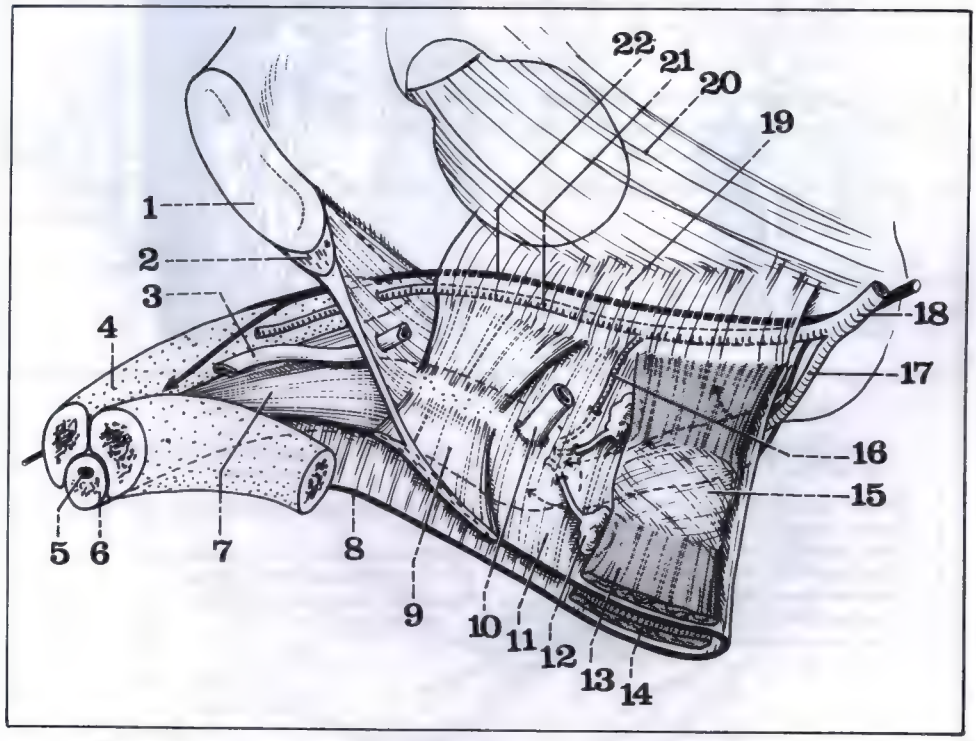

FIGURE 29

Vue latérale gauche du périnée antérieur chez l'homme (d'après Monod et Duhamel).

1. *Symphyse pubienne.*
2. *Ligament arqué du pubis.*
3. *Veine dorsale profonde de la verge*
4. *Corps caverneux (droit).*
5. *Urètre pénien*
6. *Corps spongieux.*
7. *Lame sus-urétrale.*
8. *Aponévrose périnéale superficielle.*
9. *Ligament transverse du pelvis.*
10. *Urètre.*
11. *Lame inter-musculaire.*
12. *Glande de Cowper (gauche).*
13. *Muscle transverse profond.*
14. *Muscle transverse superficiel.*
15. *Noyau fibreux central du périnée.*
16. *Artère bulbaire (droite).*
17. *Artère périnéale superficielle.*
18. *Artère honteuse interne.*
19. *Aponévrose du canal d'Alcock.*
20. *Aponévrose de l'obturateur interne.*
21. *Artère dorsale de la verge.*
22. *Nerf dorsal de la verge.*

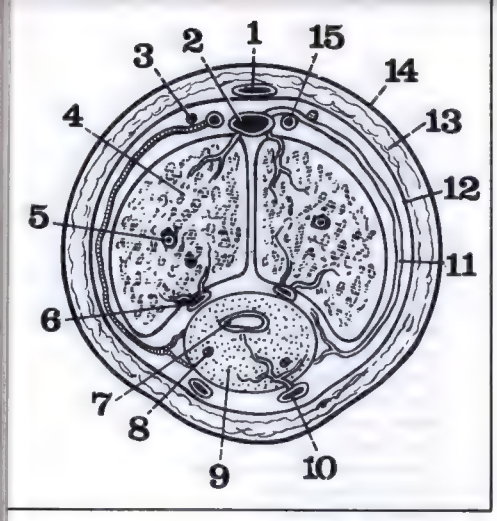

FIGURE 30

Coupe transversale de la verge.

1. *Veine dorsale superficielle.*
2. *Veine dorsale profonde.*
3. *Nerf dorsal de la verge.*
4. *Corps caverneux.*
5. *Artère caverneuse.*
6. *Veine caverneuse inférieure.*
7. *Urètre pénien.*
8. *Artère bulbo-urétrale.*
9. *Corps spongieux.*
10. *Veine bulbo-urétrale.*
11. *Veine latérale.*
12. *Fascia penis.*
13. *Dartos pénien.*
14. *Peau de la verge.*
15. *Artère dorsale de la verge.*

VEINES (Fig. 27, 30, 31)

a) PROFONDES

Les veines du gland se concentrent en deux plexus latéro-balaniques d'où naît la *veine dorsale profonde de la verge* (Vv. Profundae Penis) qui monte entre les deux artères dorsales, dans la gouttière supérieure des corps caverneux, puis passe entre le ligament arqué et le ligament transverse du pelvis, pour rejoindre le plexus de Santorini.

Au cours de son trajet, elle reçoit de nombreuses branches :

— latérales : issues du corps spongieux et contournant les corps caverneux
— supérieures : issues directement des corps caverneux (Venae Cavernosae).

b) SUPERFICIELLES

Se jetant dans la *veine dorsale superficielle* (Vv. Dorsales Penis Superficiales) dont le tronc, souvent double, monte à la face dorsale de la verge, entre fascia pénis et dartos ; parvenue à la racine de la verge, elle rejoint la veine saphène interne (surtout gauche).

LYMPHATIQUES (Fig. 32 et 33)

a) PROFONDS

Drainant les lymphatiques du gland, des corps érectiles, et de l'urètre pénien, ils longent la veine dorsale profonde, et se jettent :

— soit dans les ganglions inguinaux,
— soit dans les ganglions iliaques externes (rétro-cruraux).

b) SUPERFICIELS

Accompagnant la veine dorsale superficielle, ils se terminent dans les ganglions inguinaux du groupe supéro-interne.

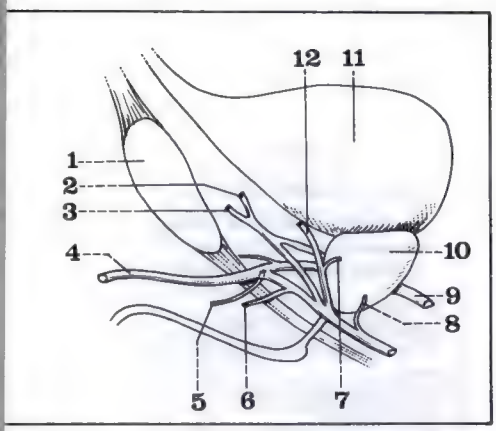

FIGURE 31

Le plexus veineux de Santorini (vue latérale gauche).

1. *Symphyse pubienne.*
2. *Veine graisseuse.*
3. *Veine rétro-symphysaire.*
4. *Veine dorsale profonde de la verge.*
5. *Veine spongieuse.*
6. *Veine caverneuse.*
7. *Veine prostatique.*
8. *Branche anastomotique.*
9. *Veine honteuse interne droite.*
10. *Prostate.*
11. *Vessie.*
12. *Veine vésicale antérieure.*

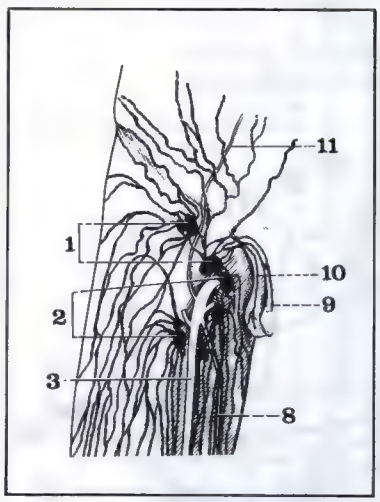

FIGURE 32

Les lymphatiques de la région inguinale.

1. *Groupe ganglionnaire supérieur.*
2. *Groupe ganglionnaire inférieur.*
3. *Veine saphène interne.*
8. *Veine saphène postérieure.*
9. *Lymphatiques de la verge.*
10. *Lymphatiques du scrotum.*
11. *Veine sous-cutanée abdominale.*

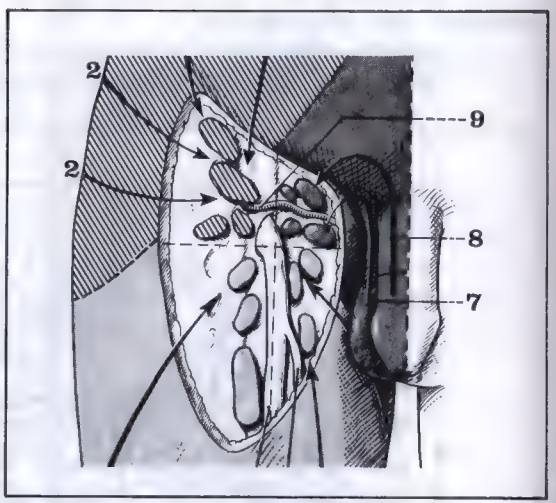

FIGURE 33

Territoire des ganglions inguinaux superficiels.

2. *Lymphatiques superficiels de la fesse.*
7. *Lymphatiques du scrotum.*
8. *Lymphatiques de la verge.*
9. *Artère honteuse externe supérieure.*

NERFS (Fig. 36)

a) DU SYSTÈME CÉRÉBRO-SPINAL (Fig. 34)

Deux branches du nerf honteux interne :

— *nerf dorsal de la verge* (N. Dorsalis Penis) : qui chemine en dehors de l'artère dorsale de la verge, et donne deux sortes de rameaux :

— pour le gland,

— pour le corps caverneux et les téguments de la verge ;

— *nerf périnéal* (Nn. Perinei) : qui donne des filets par ses deux branches :

— profonde : dont le rameau urétro-pénien innerve le corps spongieux et le gland ;

— superficielle : qui innerve la face inférieure de la verge jusqu'au prépuce.

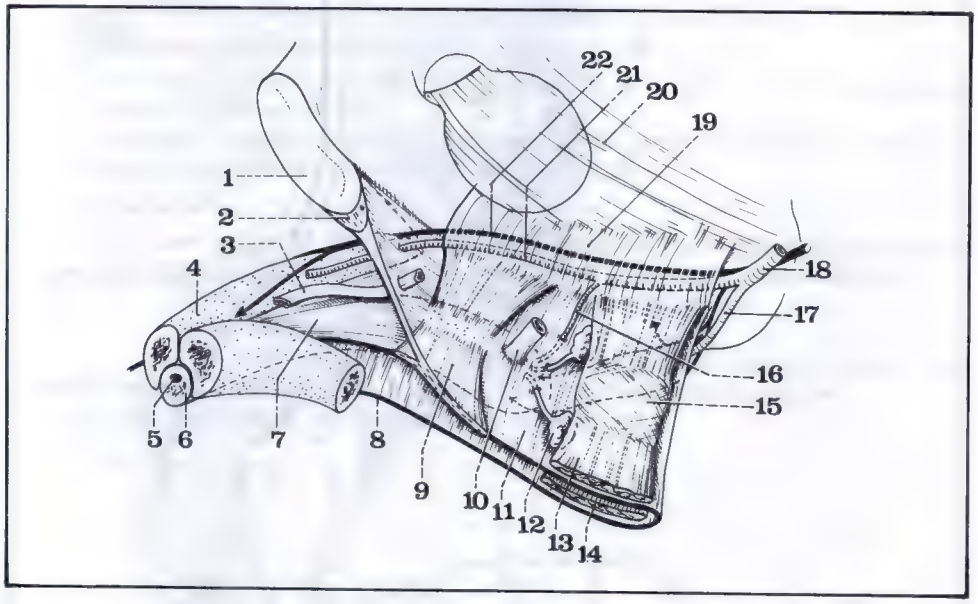

FIGURE 34

Vue latérale gauche du périnée antérieur chez l'homme (d'après Monod et Duhamel).

1. *Symphyse pubienne.*
2. *Ligament arqué du pubis.*
3. *Veine dorsale profonde de la verge.*
4. *Corps caverneux (droit).*
5. *Urètre pénien.*
6. *Corps spongieux.*
7. *Lame sus-urétrale.*
8. *Aponévrose périnéale superficielle.*
9. *Ligament transverse du pelvis.*
10. *Urètre.*
11. *Lame inter-musculaire.*
12. *Glande de Cowper (gauche).*
13. *Muscle transverse profond.*
14. *Muscle transverse superficiel.*
15. *Noyau fibreux central du périnée.*
16. *Artère bulbaire (droite).*
17. *Artère périnéale superficielle.*
18. *Artère honteuse interne.*
19. *Aponévrose du canal d'Alcock.*
20. *Aponévrose de l'obturateur interne.*
21. *Artère dorsale de la verge.*
22. *Nerf dorsal de la verge.*

b) DU SYSTÈME SYMPATHIQUE (Fig. 35)

Issus du plexus hypogastrique, ils accompagnent les artères formant autour d'elles des plexus ; le plus important accompagne l'artère caverneuse (ou artère profonde du pénis).

Ces nerfs sont à l'origine des phénomènes vasculaires, en particulier artériels, de l'érection.

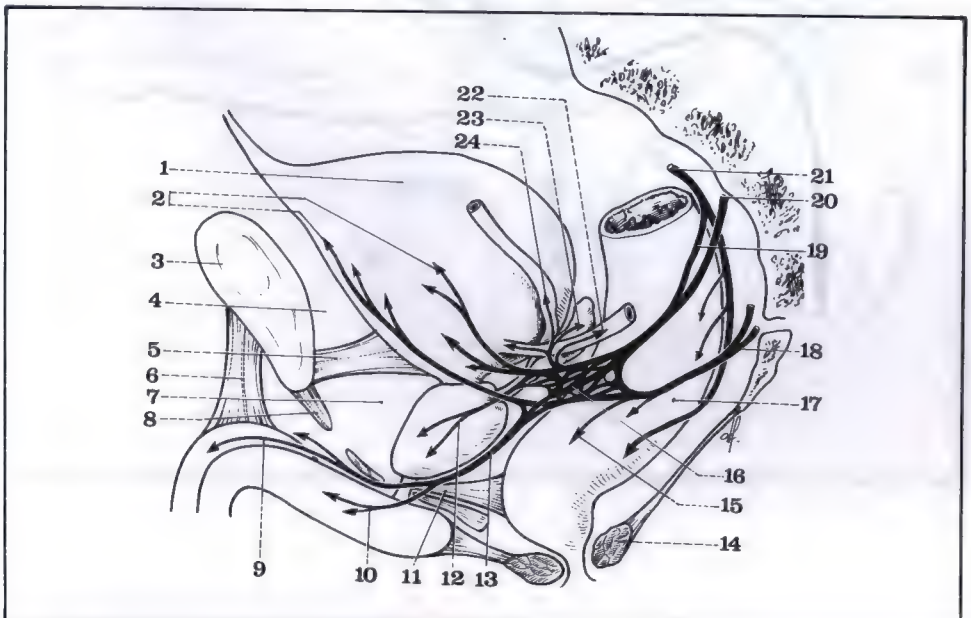

FIGURE 35

Vue latérale du plexus hypogastrique chez l'homme (d'après Monod et Duhamel).

1. *Vessie.*
2. *Nerfs vésicaux.*
3. *Symphyse pubienne.*
4. *Espace pré-vésical.*
5. *Ligaments pubo-vésicaux.*
6. *Ligament suspenseur de la verge.*
7. *Loge pré-prostatique.*
8. *Ligament arqué sous-pubien.*
9. *Rameaux péniens.*
10. *Rameaux bulbaires.*
11. *Muscle recto-urétral.*
12. *Nerf prostatique.*
13. *Nerf caverneux.*
14. *Sphincter anal.*
15. *Nerf hémorroïdal moyen.*
16. *Ganglion hypogastrique gauche.*
17. *Ampoule rectale.*
18. *Nerf érecteur d'Eckhard.*
19. *Anastomose entre les nerfs pré-sacrés et le ganglion hypogastrique.*
20. *Branche gauche du nerf pré-sacré.*
21. *Plexus hémorroïdal supérieur.*
22. *Nerfs urétéraux.*
23. *Nerf vésiculaire.*
24. *Nerf déférentiel.*

FIGURE 36

Vue de profil de l'innervation des organes sexuels masculins (d'après Dickinson).

1. *Portion lombaire de la moelle.*
2. *Portion sacrée de la moelle.*
3. *Ganglion mésentérique inférieur.*
4. *Aorte abdominale.*
5. *Plexus pré-aortique.*
6. *Plexus pré-sacré.*
7. *Ganglion hypogastrique.*
8. *Plexus du canal déférent.*
9. *Vessie.*
10. *Vésicule séminale.*
11. *Symphyse pubienne.*
12. *Prostate.*
13. *Nerf dorsal de la verge.*
14. *Plexus du corps caverneux.*
15. *Testicule.*
16. *Nerf de l'épididyme.*
17. *Muscle bulbo-caverneux.*
18. *Sphincter strié de l'urètre.*
19. *Nerf périnéal.*
20. *Nerf érecteur d'Eckhard.*
21. *Coccyx.*
22. *Crête sacrée médiane.*
23. *Innervation motrice du nerf honteux interne.*
24. *Innervation sympathique d'origine médullaire.*
25. *Innervation sensitive du nerf honteux interne.*

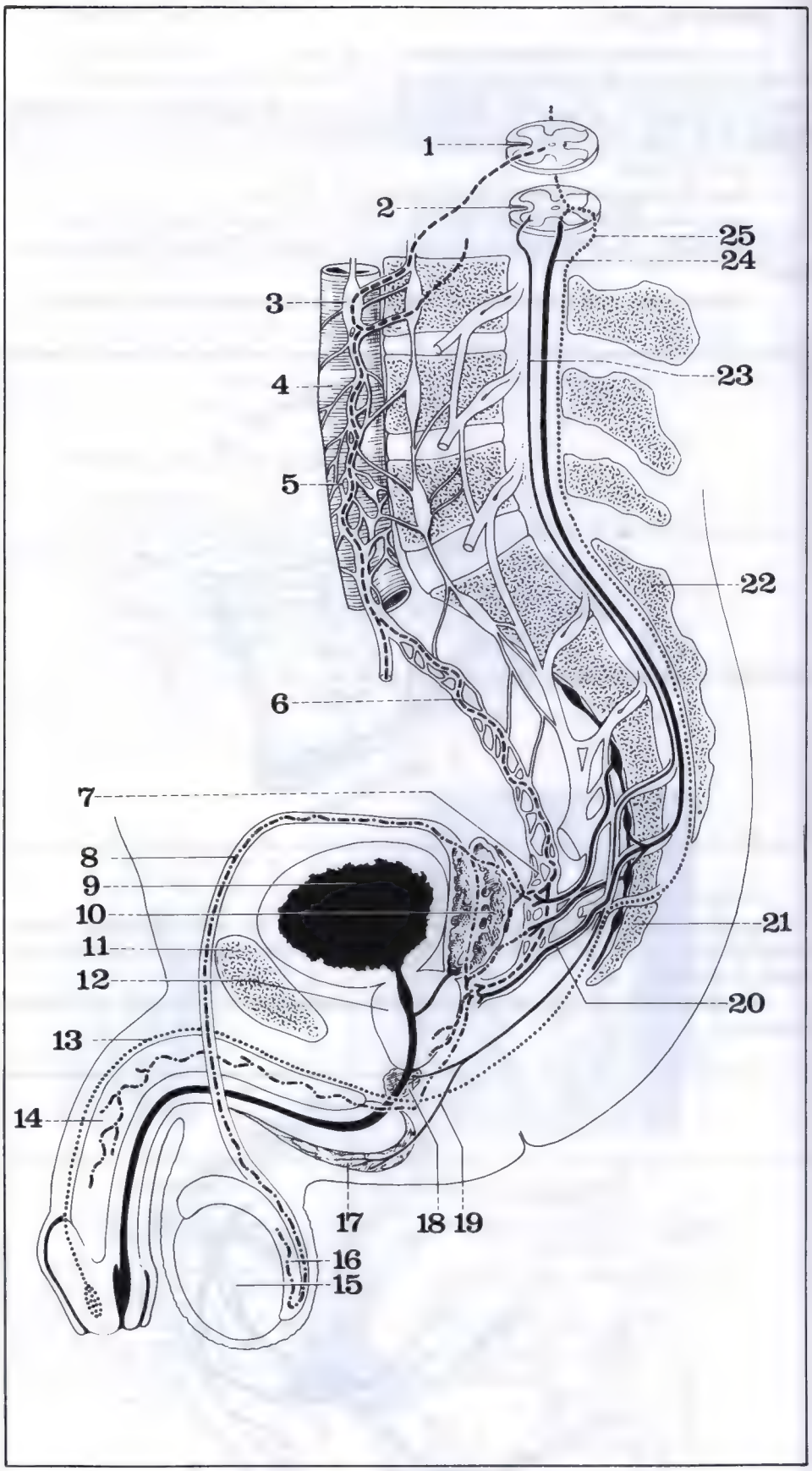

Anatomie fonctionnelle

a) *L'érection* permet à la verge normalement flaccide et pendante, d'augmenter de longueur et de volume pour permettre la copulation (Fig. 37)

— centres médullaires : dans la moelle sacrée (S2).

L'emmagasinement du sang dans le pénis est à l'origine de l'érection, créée par la dilatation des corps érectiles (corps spongieux + 2 corps caverneux).

b) *La copulation* ou coït est réalisée par la pénétration de la verge en érection dans le vagin. (Fig. 38)

c) *L'éjaculation* correspond à l'expulsion du sperme, grâce à la contraction des vésicules séminales, puis du muscle bulbo-caverneux.

— centres médullaires : dans la moelle lombaire (L1, L2, L3).

L'éjaculation comprend deux phases :

- excrétion des produits élaborés qui s'accumulent dans l'urètre prostatique au-dessus du sphincter strié,
- expulsion : par la contraction des muscles du périnée antérieur, le sphincter strié est forcé, et le sperme s'écoule par saccades.

Le sperme associe trois fractions :

— pré-spermatique (5 %) : quelques gouttes sécrétées par les glandes de Cowper,
— spermatique (70 %) : d'aspect laiteux, où se combinent deux sécrétions :
  — testiculaire : qui contient les spermatozoïdes,
  — prostatique ;
  — post-spermatique (25 %) : d'aspect gélatineux, de consistance visqueuse, analogue à du tapioca cuit, elle provient des vésicules séminales.

Quantité moyenne d'une éjaculation = 3,4 ml.

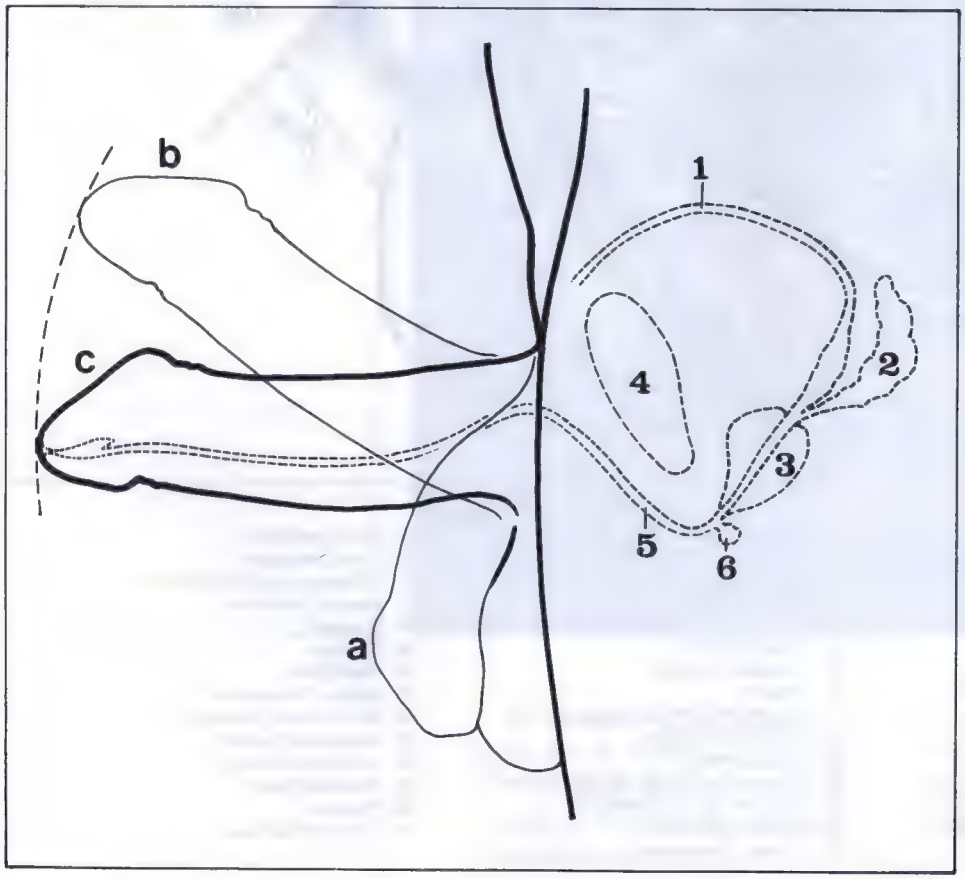

FIGURE 37

Changements d'orientation de la verge lors du coït (d'après Dickinson).

a. état flaccide ou « de repos »
b. début de pénétration vaginale
c. pénétration vaginale profonde

1. Dôme vésical.
2. Vésicule séminale.
3. Prostate.
4. Symphyse pubienne.
5. Urètre.
6. Glande de Cowper.

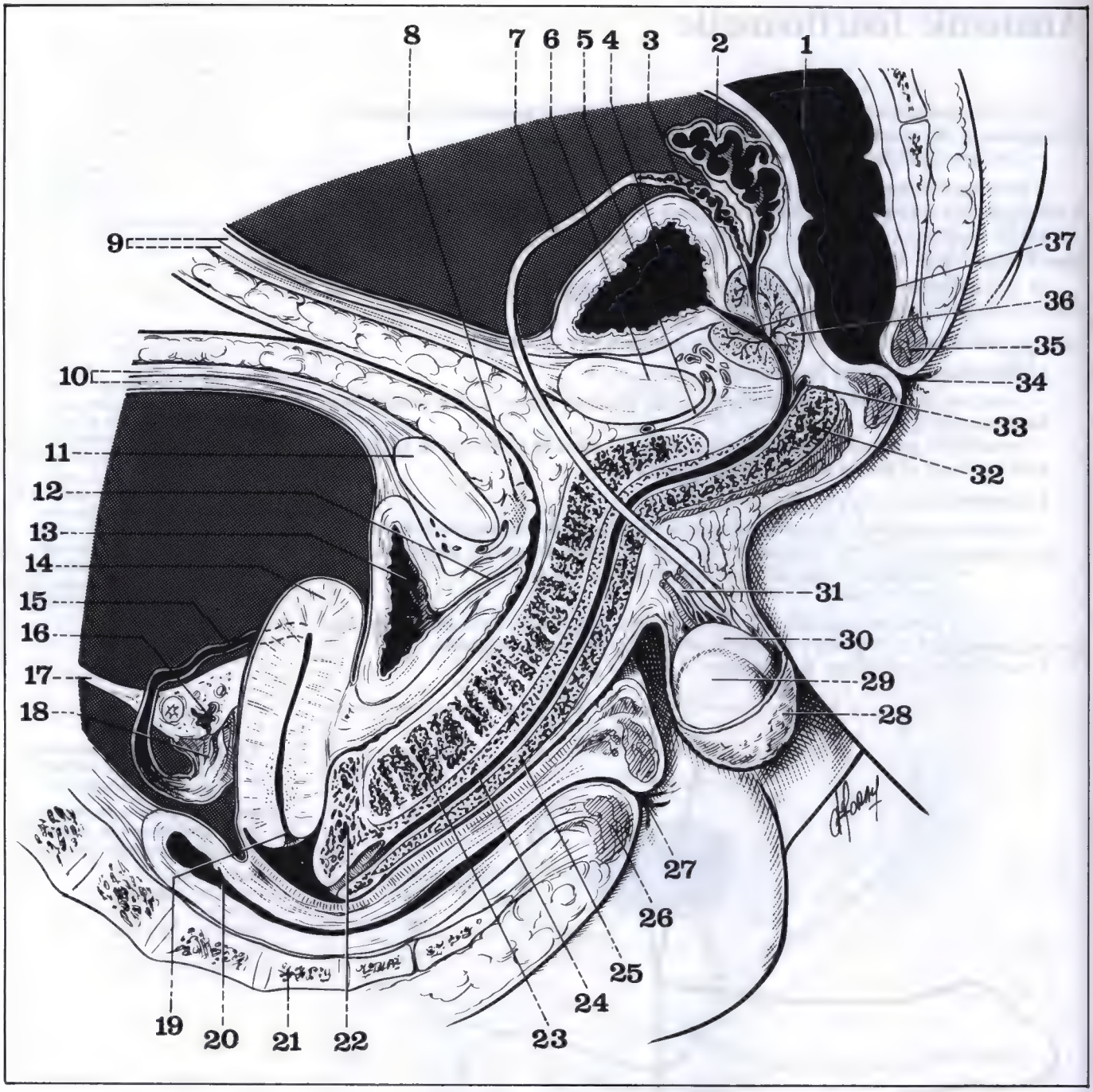

FIGURE 38

Coupe sagittale théorique du pelvis et du périnée chez l'homme et la femme pendant la copulation. (d'après Dickinson)

1. *Ampoule rectale de l'homme.*
2. *Vésicule séminale.*
3. *Ampoule déférentielle.*
4. *Vessie de l'homme.*
5. *Veine dorsale de la verge.*
6. *Pubis masculin.*
7. *Canal déférent.*
8. *Clitoris.*
9. *Paroi abdominale de l'homme.*
10. *Paroi abdominale de la femme.*
11. *Pubis de la femme.*
12. *Urètre féminin.*
13. *Vessie de la femme.*
14. *Fond utérin.*
15. *Trompe utérine.*
16. *Ovaire.*
17. *Ligament lombo-ovarien.*
18. *Pavillon tubaire.*
19. *Col utérin.*
20. *Ampoule rectale de la femme.*
21. *Sacrum de la femme.*
22. *Gland du pénis.*
23. *Corps caverneux.*
24. *Urètre masculin.*
25. *Corps spongieux.*
26. *Sphincter anal de la femme.*
27. *Anus de la femme.*
28. *Scrotum.*
29. *Testicule.*
30. *Epididyme.*
31. *Pédicule testiculaire.*
32. *Bulbe urétral masculin.*
33. *Glande de Cowper.*
34. *Anus de l'homme.*
35. *Sphincter anal.*
36. *Prostate.*
37. *Urètre prostatique.*

33 l'urètre masculin

PLAN

- Trajet
- Direction et fixité :
  - portion fixe
  - portion mobile
- Longueur
- Calibre chirurgical
- Constitution
- Division
- Anatomie fonctionnelle

L'urètre masculin est destiné à conduire l'urine et le sperme, du fait de l'abouchement des canaux éjaculateurs dans sa portion prostatique.

Il doit son nom au mot grec « ourétra », dérivé de « ouréo », uriner.

FIGURE 1

Coupe sagittale para-médiane du périnée chez l'homme (d'après Rouvière).

7. *Symphyse pubienne.*
8. *Ligament suspenseur de la verge.*
9. *Espace pré-vésical.*
10. *Veines pré-prostatiques (plexus de Santorini).*
11. *Veine dorsale profonde de la verge.*
12. *Corps caverneux.*
13. *Corps spongieux.*
14. *Urètre pénien.*
15. *Gland.*
16. *Fosse naviculaire.*
17. *Prépuce.*
18. *Urètre spongieux.*
19. *Aponévrose périnéale moyenne.*
20. *Bulbe du corps spongieux.*
21. *Cloison des bourses.*
22. *Glande de Cowper.*
23. *Prostate.*
24. *Canal éjaculateur.*
25. *Sphincter anal.*
26. *Anus.*
27. *Vésicule séminale.*
28. *Aponévrose de Denonvilliers.*
29. *Ampoule rectale.*
30. *Coccyx.*
31. *Cul-de-sac de Douglas.*
32. *Glande coccygienne de Luschka.*

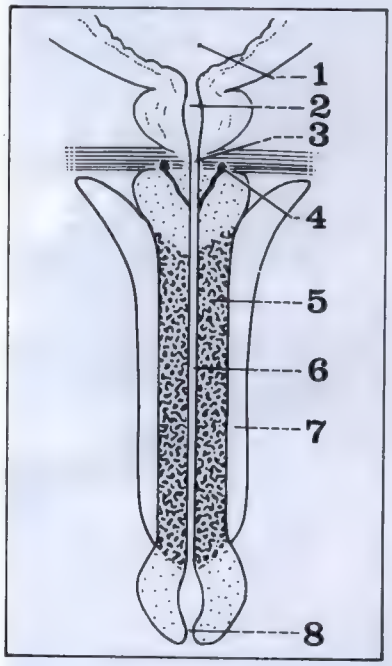

FIGURE 2

Les différentes portions de l'urètre chez l'homme.

1. *Vessie.*
2. *Urètre prostatique.*
3. *Urètre membraneux.*
4. *Glande de Cowper.*
5. *Corps spongieux.*
6. *Urètre pénien.*
7. *Corps caverneux.*
8. *Méat urétral.*

1) TRAJET

Il commence au col de la vessie, et se termine au méat, situé à l'extrémité du gland. Il traverse successivement (Fig. 1 et 2) :

– la prostate : urètre prostatique,

– le périnée antérieur : urètre membraneux (ou intermédiaire),

– le corps spongieux : urètre spongieux, lui-même subdivisé en urètre périnéo-scrotal, et urètre pénien.

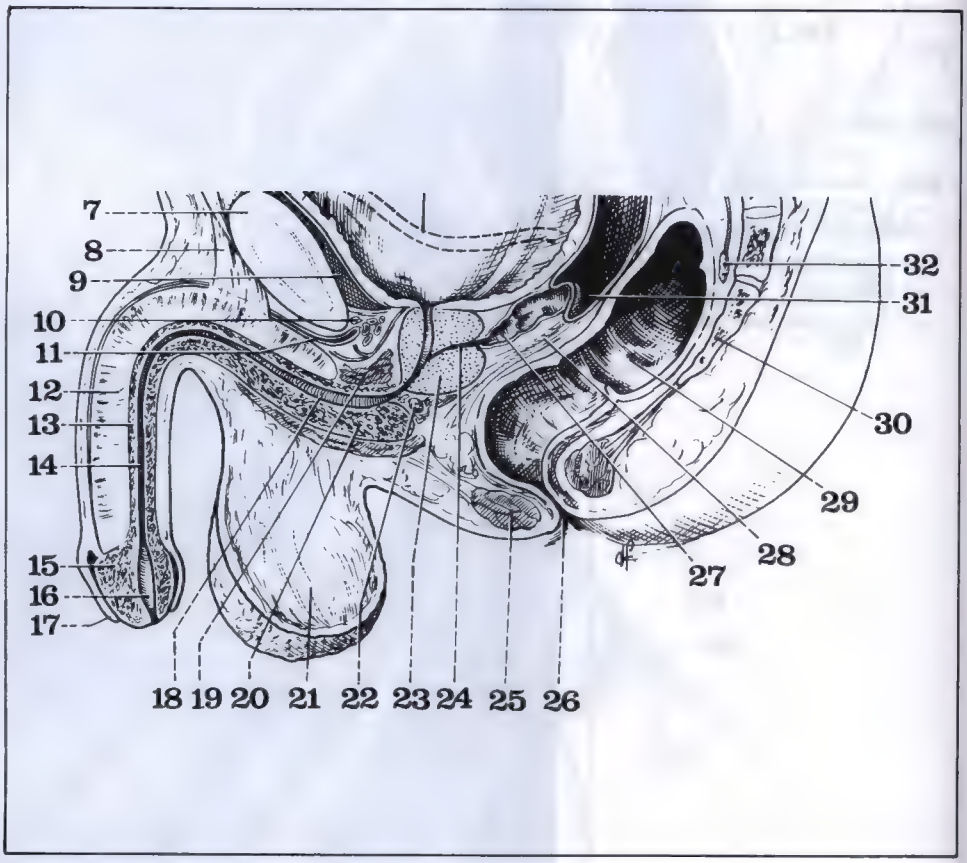

2) DIRECTION ET FIXITÉ

Deux portions peuvent être envisagées :

a) **Portion fixe :**

depuis l'origine jusqu'à un plan vertical passant par le bord inférieur de la symphyse pubienne. Cette portion décrit une courbe concave en haut et en avant, dont le sommet, situé à l'entrée dans le corps spongieux, prend le nom *d'angle sous-pubien.* Sa fixité est assurée par la prostate, et par l'aponévrose périnéale moyenne.

b) **Portion mobile :**

à partir d'un nouvel angle, *l'angle urétral,* situé sous la symphyse, l'urètre devient pénien et sa direction dépend de celle de la verge (Fig. 3) :

– à l'état de repos : l'urètre est verticalement descendant,

– à l'état d'érection : il est oblique en haut et en avant, continuant la direction de la portion scrotale.

3) LONGUEUR

16 à 17 cm (lorsque la verge est à l'état de repos) soit :

3 cm pour le segment prostatique,

1,5 cm pour le segment membraneux,

12 cm pour le segment spongieux.

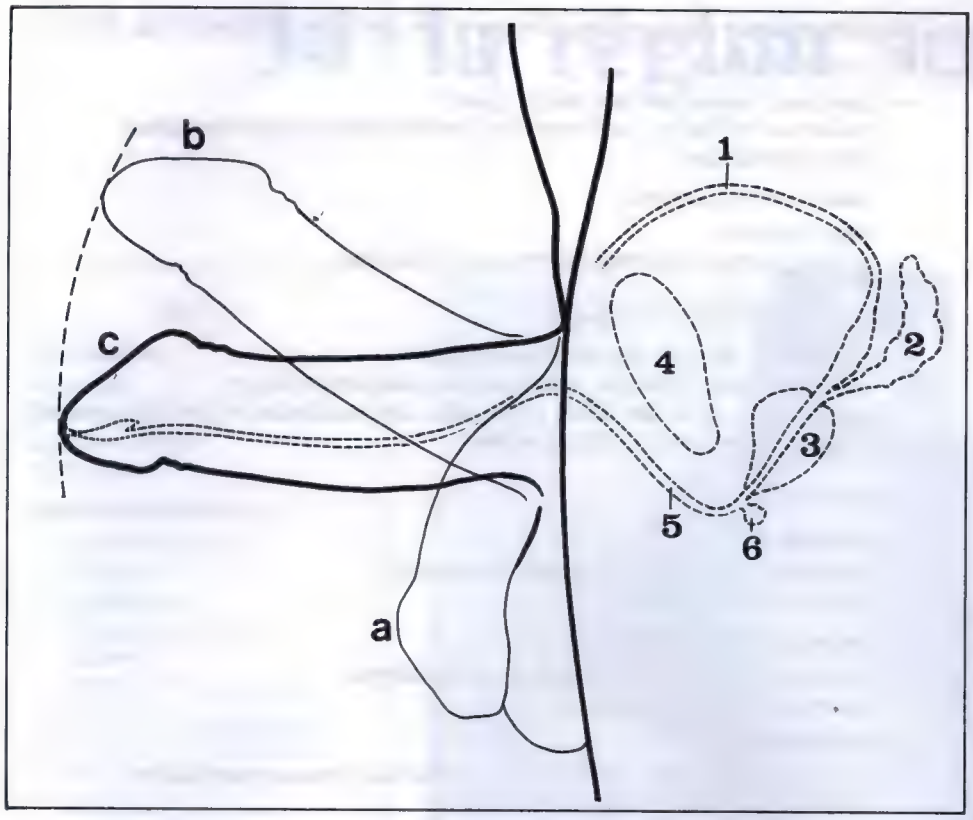

FIGURE 3

Changements d'orientation de la verge lors du coït (d'après Dickinson).

a. état flaccide ou « de repos »
b. début de pénétration vaginale
c. pénétration vaginale profonde

1. Dôme vésical.
2. Vésicule séminale.
3. Prostate.
4. Symphyse pubienne.
5. Urètre.
6. Glande de Cowper.

4) CALIBRE CHIRURGICAL : obtenu par dilatation instrumentale, lors d'un sondage vésical ou d'une cystoscopie ; (Fig. 4)

— méat = 7 mm (dilatable)
— urètre spongieux = 12 à 14 mm
— urètre membraneux = 10 mm
— urètre prostatique = 20 mm

FIGURE 4

Urétrographie mictionnelle chez l'enfant (cliché de profil).

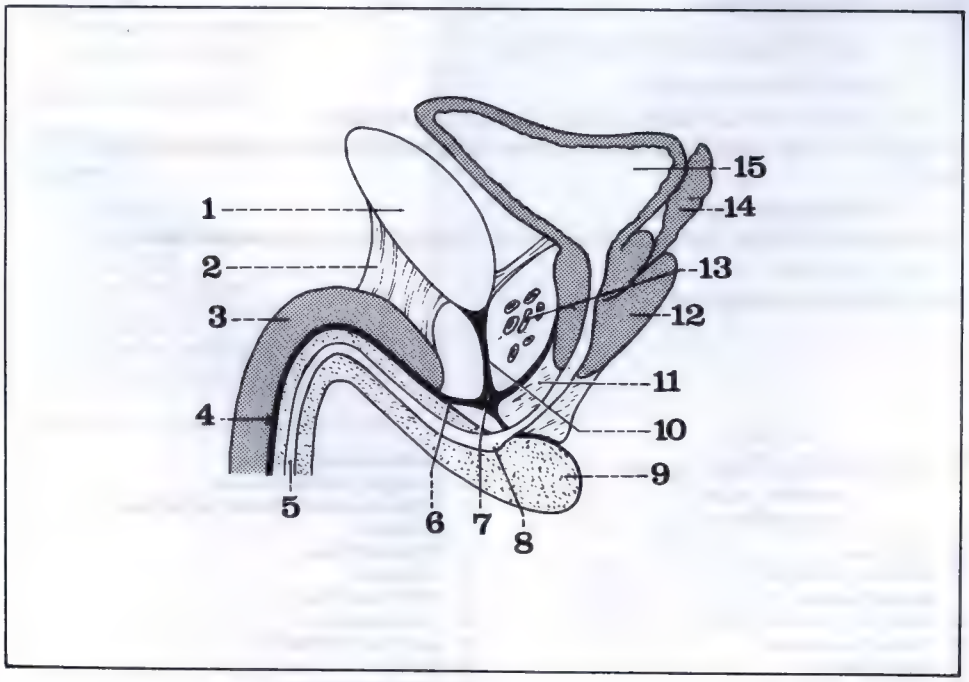

FIGURE 5

La racine de la verge (coupe sagittale) (d'après Rouvière).

1. Symphyse pubienne.
2. Ligament suspenseur de la verge.
3. Corps caverneux.
4. Feuillet inférieur de l'albuginée des corps caverneux.
5. Urètre spongieux.
6. Lame sus-urétrale.
7. Ligament transverse du pelvis.
8. Cul-de-sac bulbaire.
9. Bulbe du corps spongieux.
10. Ligament arqué du pubis.
11. Sphincter strié.
12. Prostate.
13. Veines pré-prostatiques.
14. Vésicule séminale.
15. Vessie.

L'urètre présente des portions dilatées et des portions rétrécies : (Fig. 5 et 6)

— *trois dilatations :*
— fosse naviculaire (au niveau du gland)
— cul-de-sac bulbaire : au niveau de l'entrée dans le corps spongieux
— sinus prostatique

— *quatre rétrécissements :*
— méat urinaire
— et les 3 portions intermédiaires aux dilatations.

5) CONSTITUTION : 3 couches

— muqueuse : de type pavimenteux stratifié
— sous-muqueuse : érectile, contenant les glandes de Littre
— musculeuse, avec des fibres profondes, longitudinales et des fibres superficielles, circulaires, formant le sphincter lisse.

6) DIVISION

a) **chirurgicale :**

— urètre fixe : prostatique, et périnéo-scrotal
— urètre mobile : pénien.

b) **anatomo-pathologique :**

— urètre postérieur : prostatique et membraneux
— urètre antérieur : spongieux.

c) **physiologique :**

— urètre urinaire : très court, du col vésical aux canaux éjaculateurs
— urètre urogénital : des canaux au méat.

d) **anatomique :**

— urètre prostatique : dans la loge prostatique.
— urètre membraneux : dans le périnée antérieur
— urètre spongieux : d'abord dans le périnée antérieur (où il porte le nom de périnéo-scrotal) puis dans la verge (où il présente une portion pénienne, et une portion balanique).

C'est le plan d'étude que nous avons suivi lors de la description des différentes régions topographiques.

7) ANATOMIE FONCTIONNELLE

L'urètre a un triple rôle :

a) *Ecoulement des urines et des sécrétions génitales :*
la turgescence du veru montanum assure l'impossibilité de la miction pendant l'érection.

b) *Continence des urines :*
au niveau de l'urètre membraneux, par la contraction du sphincter strié.

c) *Erection :*
par sa portion spongieuse.

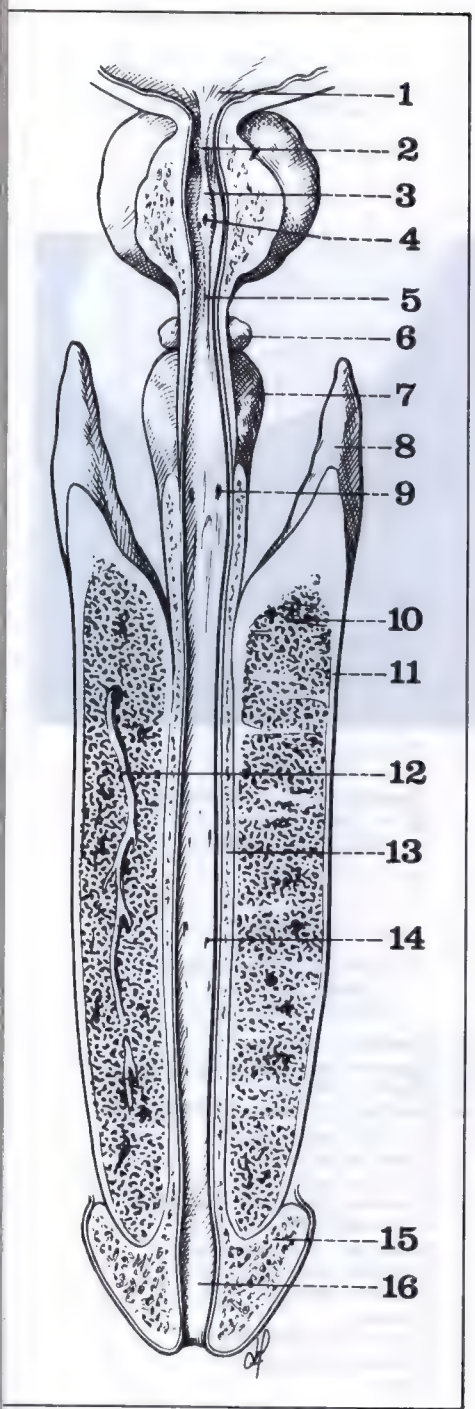

FIGURE 6

Coupe passant par l'urètre masculin et montrant sa paroi postéro-inférieure.

1. *Col vésical.*
2. *Extrémité supérieure du veru montanum.*
3. *Corps du veru montanum.*
4. *Utricule prostatique.*
5. *Crête urétrale.*
6. *Glande de Cowper.*
7. *Bulbe du corps spongieux.*
8. *Racine du corps caverneux.*
9. *Orifice du canal excréteur de la glande de Cowper.*
10. *Corps caverneux.*
11. *Albuginée.*
12. *Artère caverneuse.*
13. *Corps spongieux.*
14. *Lacune de Morgagni.*
15. *Gland.*
16. *Fosse naviculaire.*

34 la région scrotale

PLAN

Généralités :
situation
limites
aspect extérieur
dimensions

Appareil spermatique :
– Etude descriptive :
1) Testicule
2) Epididyme
3) Origine du canal déférent
4) Débris embryonnaires
– Structure anatomique :
1) Testicule et épididyme : albuginée
tissu propre
2) Canal déférent
– Vaisseaux et nerfs :
1) Artères
2) Veines
3) Lymphatiques
4) Nerfs

Tunique vaginale :
1) Origine
2) Disposition générale
3) Ligne de réflexion

Plans de couverture :
6 tuniques

Rapports :
– Intrinsèques
1) Étage épididymo-testiculaire
2) Étage funiculaire
– Extrinsèques :
1) Rapports profonds
2) Rapports superficiels

Vue antéro-inférieure du scrotum et du pénis.

La région scrotale, ou région des bourses, comprend l'ensemble des plans qui enveloppent les deux testicules et leurs voies excrétrices.

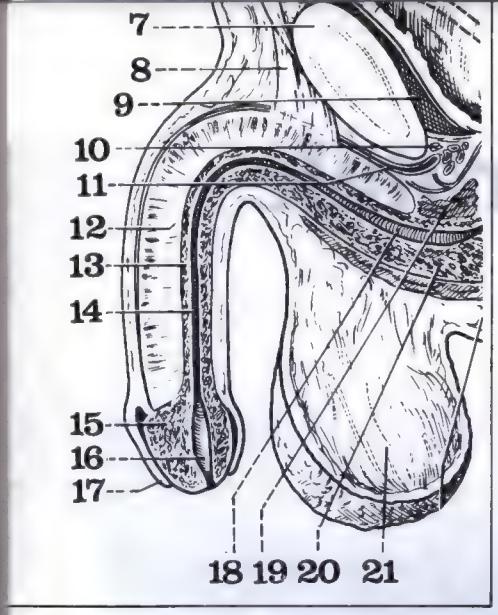

FIGURE 1

Coupe sagittale para-médiane.

7. *Symphyse pubienne.*
8. *Ligament suspenseur de la verge.*
9. *Espace pré-vésical.*
10. *Veines pré-prostatiques.*
11. *Veine dorsale profonde.*
12. *Corps caverneux.*
13. *Corps spongieux.*
14. *Urètre pénien.*
15. *Gland.*
16. *Fosse naviculaire.*
17. *Prépuce.*
18. *Urètre spongieux.*
19. *Aponévrose périnéale moyenne.*
20. *Bulbe du corps spongieux.*
21. *Cloison des bourses.*

FIGURE 2

Le raphé médian du scrotum chez le fœtus de 15 semaines.

Généralités

SITUATION

En avant du périnée, au-dessous de la région pubienne, en arrière de la verge (Fig. 1).

LIMITES

— *en haut :* une ligne rasant la face inférieure de la verge et rejoignant de chaque côté l'extrémité interne du pli inguinal,

— *latéralement :* la face interne des cuisses,

— *en arrière :* un plan passant par la partie postérieure de la symphyse pubienne, au niveau de l'angle antérieur du périnée antérieur.

ASPECT EXTÉRIEUR

Saillie volumineuse, impaire et médiane, elle est libre de tous côtés, sauf en haut où son extrémité supérieure, étroite et pédiculée, adhère à la région pubienne.

Le scrotum est un sac libre et pendant qui contient les testicules ; sur sa face antérieure, un large *sillon longitudinal,* au fond duquel est marqué un raphé médian, le divise en deux lobes asymétriques, le gauche étant plus bas situé que le droit (Fig. 2).

L'aspect et la forme se modifient :

— avec l'âge : scrotum globuleux de l'enfant, ovoïde et distendu de l'adulte, piriforme et flasque du vieillard,

— avec la température extérieure : le froid le rend ferme et plissé, la chaleur lisse et flaccide,

— avec les atteintes pathologiques (hernie, hydrocèle, etc.).

DIMENSIONS : chez l'adulte (Fig. 3)

Hauteur : 6 cm ; largeur : 8 cm ; épaisseur : 4 cm.

Ainsi constituée, la région scrotale présente à considérer :

— un contenu : l'appareil spermatique,
— une enveloppe séreuse : la vaginale,
— des plans de couverture superficiels,
— des rapports intrinsèques et extrinsèques.

FIGURE 3. - *La région scrotale chez l'adulte.*

L'appareil spermatique

Il est formé de chaque côté par :
- le testicule et l'épididyme, intimement unis l'un à l'autre,
- l'origine du canal déférent,
- les débris embryonnaires.

ÉTUDE DESCRIPTIVE

1) LE TESTICULE (Testis, en latin : le témoin) est une glande ovoïde, lisse et brillante, de couleur nacrée, de consistance ferme, sous tension et pourvue d'une sensibilité particulière (Fig. 4) :

- **poids :** 20 grammes ;
- **dimensions :**

longueur : 4,5 cm ; largeur : 3 cm ; épaisseur : 2,5 cm ;

- **direction :** grand axe oblique en arrière et en bas, faisant avec l'horizontale un angle de 60° (Fig. 5 et 6) ;
- **conformation :** deux faces, deux bords, et deux extrémités (ou pôles)
- *faces :*
- latérales : convexe,
- médiane : à peu près plane ;
- *bords :*
- postéro-supérieur : en rapport avec l'épididyme,
- antéro-inférieur : convexe et libre ;
- *extrémités :*
- antéro-supérieure : arrondie, surmontée par la tête de l'épididyme,
- postéro-inférieure : donnant attache au ligament scrotal, qui la fixe au fond du scrotum (Fig. 5).

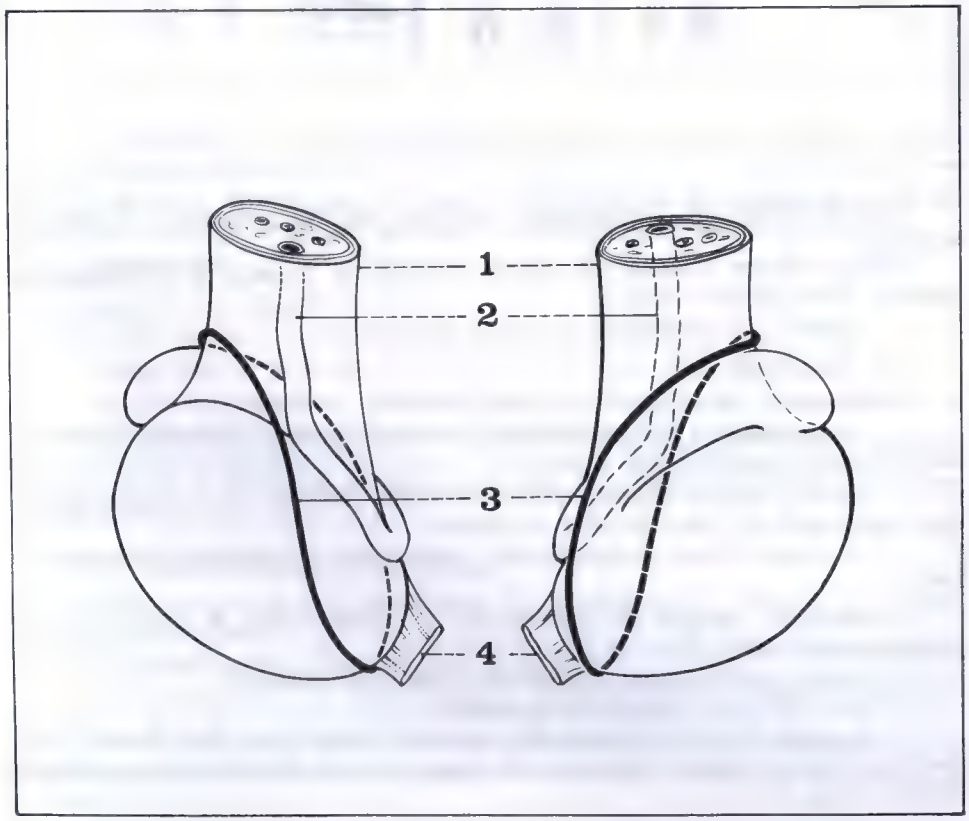

FIGURE 4

Le testicule.
En haut : vue interne.
En bas : vue externe montrant le cul-de-sac inter-épididymo-testiculaire

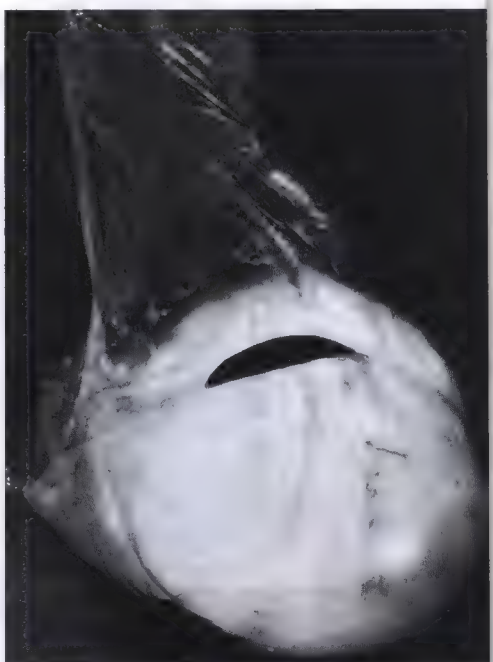

FIGURE 5

Le testicule et la ligne de réflexion de la vaginale (à gauche : vue interne ; à droite : vue externe).

1. *Cordon spermatique.*
2. *Canal déférent.*
3. *Ligne de réflexion.*
4. *Ligament scrotal.*

FIGURE 6

Les voies génitales et l'urètre chez l'homme. Vue de profil (d'après Dickinson).

4. *Canal déférent.*
5. *Verge.*
6. *Prépuce.*
7. *Méat urétral.*
8. *Testicule.*
9. *Scrotum.*
10. *Epididyme.*
11. *Urètre.*
12. *Symphyse pubienne.*

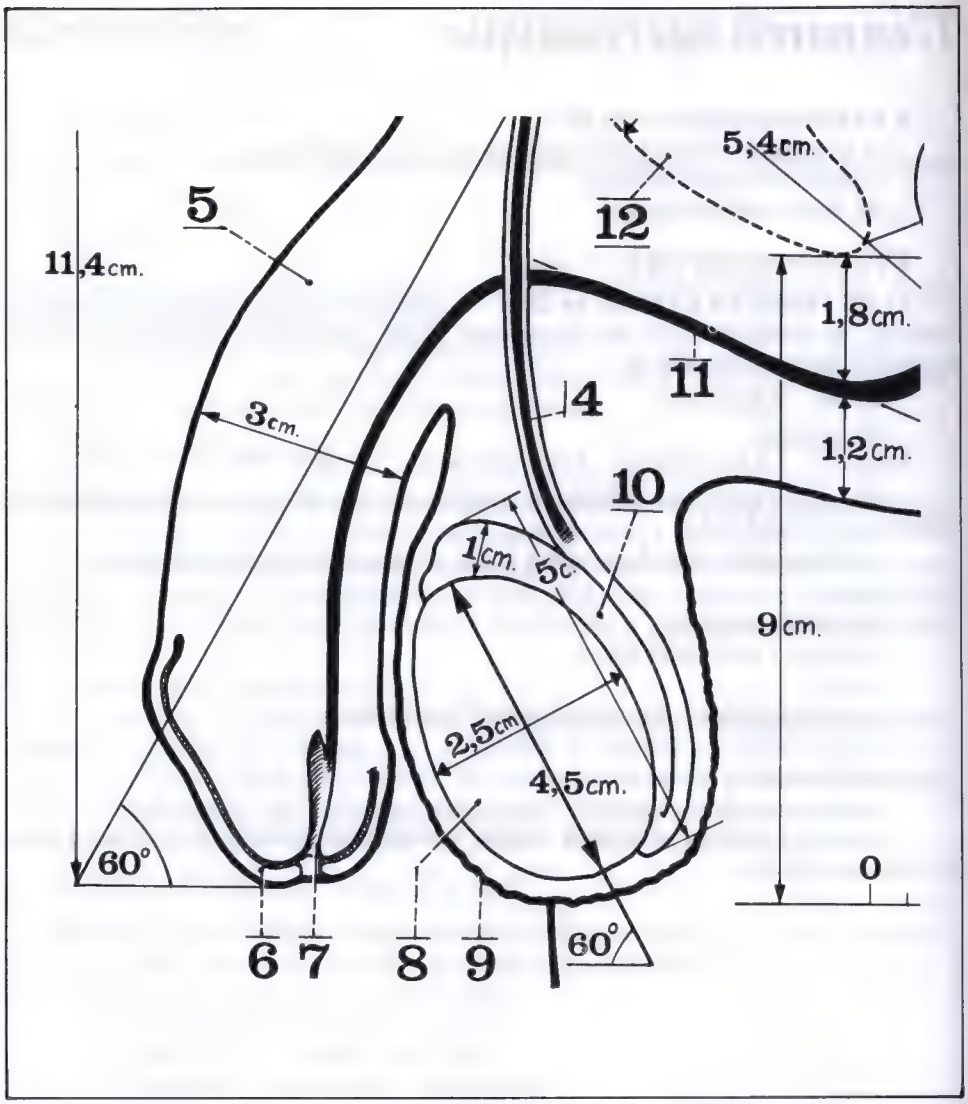

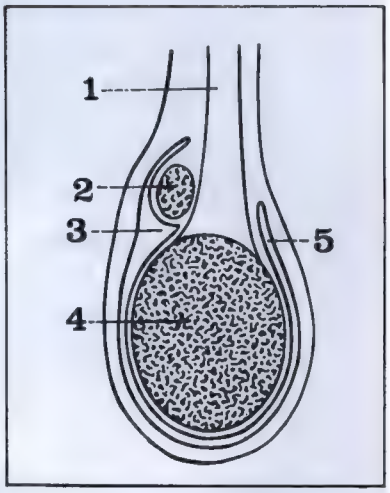

FIGURE 7

Coupe frontale du testicule passant par le corps de l'épididyme.

1. *Cordon spermatique.*
2. *Corps de l'épididyme.*
3. *Récessus inter-épididymo-testiculaire.*
4. *Testicule.*
5. *Vaginale.*

2) L'EPIDIDYME (Epididymis) : du grec, épi : sur, didumos : le testicule, le jumeau ;

organe allongé d'avant en arrière, il coiffe le testicule à la manière du « cimier d'un casque ». (Fig. 6)

— **poids :** 3 à 4 grammes

— **dimensions :**

longueur : 5 cm ; largeur : 12 mm ; épaisseur : 5 mm.

— **conformation :** on lui décrit une extrémité antérieure, ou tête ; un corps ; une extrémité postérieure, ou queue :

— *la tête* (Caput Epididymidis) : arrondie, lisse et volumineuse, elle est unie intimement au pôle antérieur du testicule

— *le corps* (Corpus Epididymidis) : prismatique triangulaire, présente trois faces :

• antérieure : séparée du testicule par un faible espace, le cul-de-sac inter-épididymotesticulaire (Fig. 4 et 7),

• interne : croisée par les vaisseaux du cordon spermatique.

• supéro-externe : tapissée par la vaginale ;

— **la queue** (Cauda Epididymidis) : aplatie de haut en bas, unie au pôle postérieur du testicule, elle se prolonge, sans ligne nette de démarcation, par le canal déférent (Fig. 10).

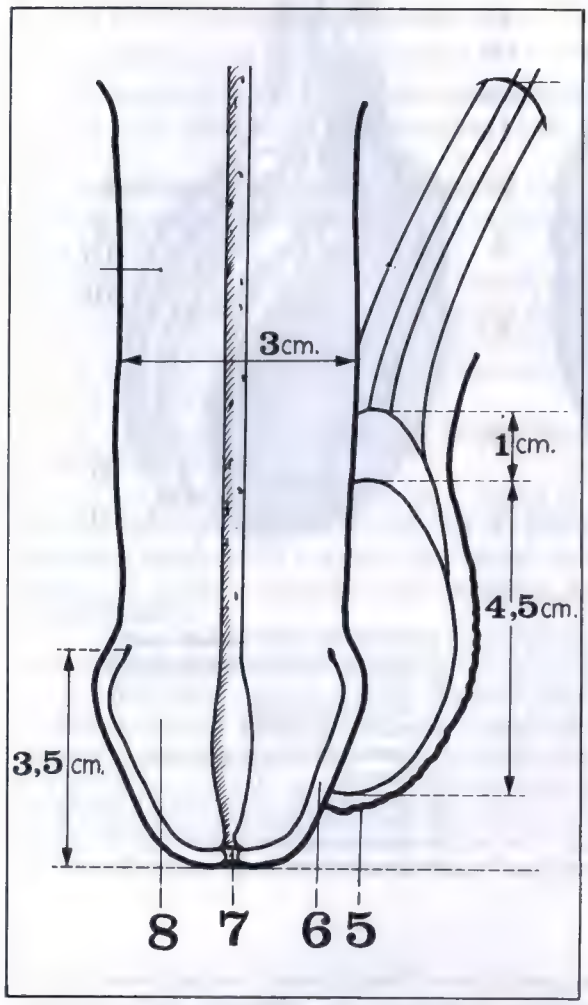

FIGURE 8

Coupe frontale des voies génitales chez l'homme (d'après Dickinson).

5. *Scrotum.*
6. *Prépuce.*
7. *Méat urétral.*
8. *Gland.*

FIGURE 9

Le testicule et la ligne de réflexion de la vaginale : vue interne.

1. *Cordon spermatique.*
2. *Canal déférent.*
3. *Ligne de réflexion.*
4. *Ligament scrotal.*

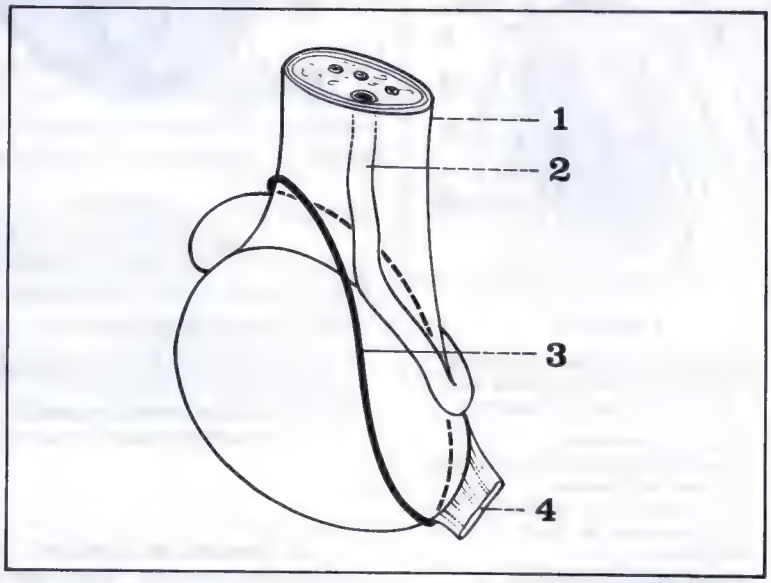

3) L'ORIGINE DU CANAL DEFERENT (Ductus Deferens) : du latin, defere : emporter ; (Fig. 8 et 9)

cordon blanc, de consistance ferme, le canal déférent fait suite à la queue de l'épididyme, après avoir dessiné une anse à concavité supérieure en forme de U.

— **dimensions :**

longueur de ce segment : 3 cm,
diamètre : 2 mm, avec une lumière de 0,5 mm seulement,

— **trajet :** dans le scrotum, il présente deux portions : (Fig. 6)

— *épididymo-testiculaire :* oblique en haut et en avant, flexueuse, suivant le bord postérieur, puis la face interne de l'épididyme, jusqu'à sa tête ;

— *funiculaire* (du latin : funiculus : le cordon) : se détachant de la masse épididymo-testiculaire, et remontant verticalement dans le cordon spermatique, jusqu'au canal inguinal.

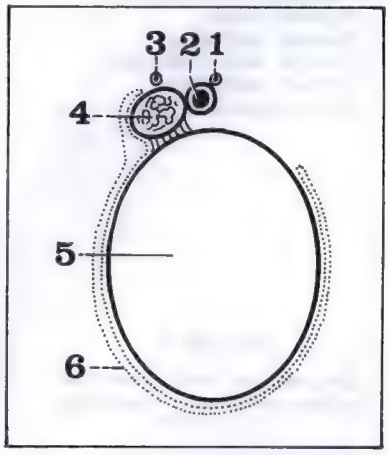

FIGURE 10

Coupe frontale du testicule passant par la queue de l'épididyme.

1. *Artère déférentielle.*
2. *Canal déférent.*
3. *Artère funiculaire.*
4. *Queue de l'épididyme.*
5. *Testicule.*
6. *Feuillet pariétal de la vaginale.*

4) LES DEBRIS EMBRYONNAIRES

Annexés au testicule et à l'épididyme ils représentent les vestiges des canaux génitaux et comprennent :

a) **Les hydatides des Morgagni** (Fig. 11 et 12)

— *pédiculée* (Appendix Epididymidis) : d'aspect kystique, longue de 2 mm, reliquat du canal de Wolff, implantée sur la tête de l'épididyme

— *sessile* (Appendix Testis) : plus fréquente, rosée et creuse, longue de 2 à 8 mm, reliquat du canal de Müller, implantée sur le pôle antérieur du testicule.

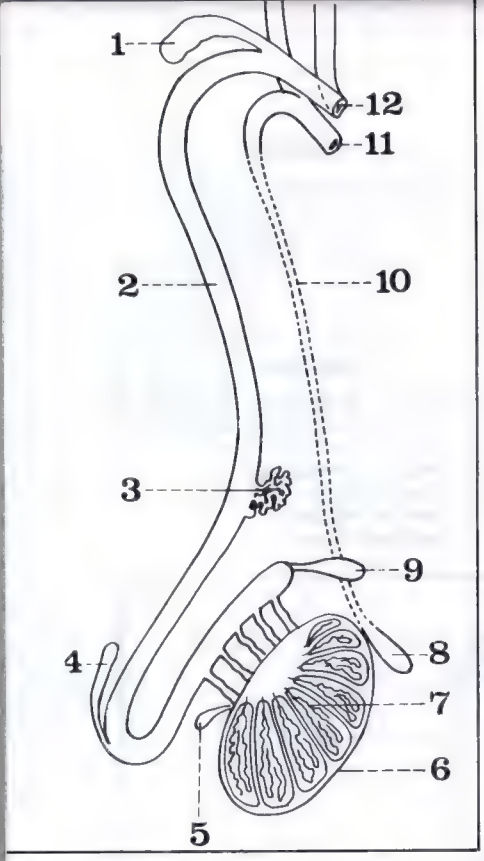

FIGURE 11

Evolution des canaux de Wolff et de Muller chez le fœtus mâle (d'après Testut et Latarjet).

1. *Vésicule séminale.*
2. *Canal déférent (canal de Wolff).*
3. *Organe de Giraldès.*
4. *Vas aberrans de Haller.*
5. *Vas aberrans de Roth.*
6. *Testicule.*
7. *Canalicules séminipares.*
8. *Hydatide sessile.*
9. *Hydatide pédiculée.*
10. *Canal de Muller atrophié.*
11. *Utricule prostatique.*
12. *Canal éjaculateur.*

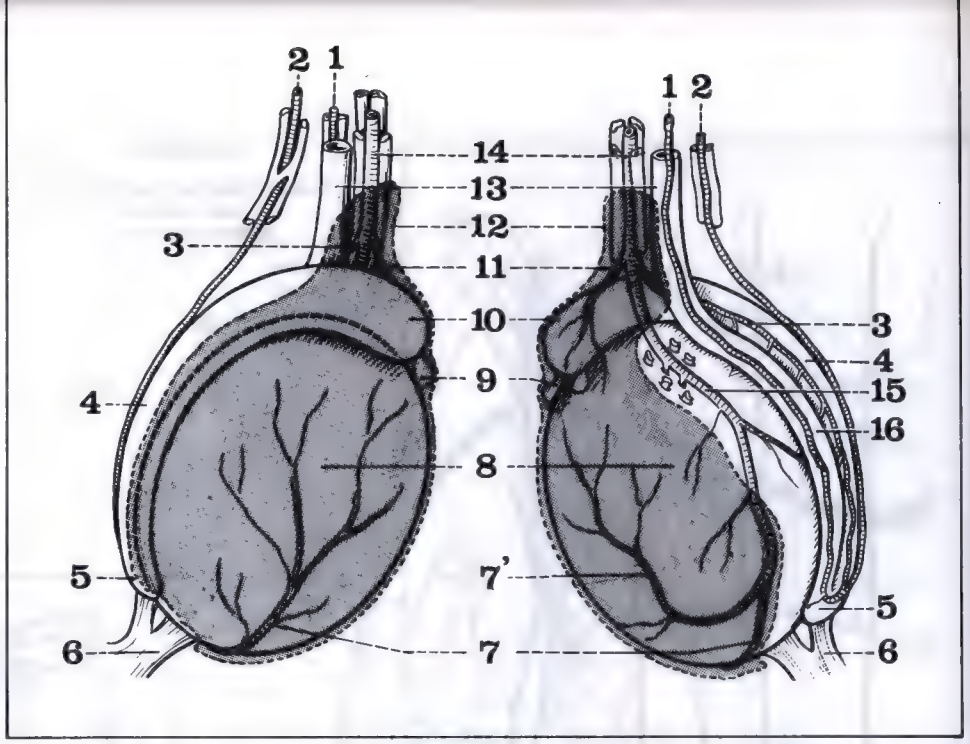

FIGURE 12

La vaginale du testicule droit (à gauche : vue externe ; à droite : vue interne).

1. *Artère déférentielle.*
2. *Artère funiculaire.*
3. *Artère épididymaire postérieure.*
4. *Corps de l'épididyme.*
5. *Anse épididymo-déférentielle.*
6. *Ligament scrotal.*
7. *Artère testiculaire : branche externe.*
7' *Artère testiculaire : branche interne.*
8. *Testicule.*
9. *Hydatide pédiculée.*
10. *Tête de l'épididyme.*
11. *Artère épididymaire antérieure.*
12. *Vaginale.*
13. *Canal déférent.*
14. *Artère testiculaire.*
15. *Artère testiculaire.*
16. *Canal déférent.*

b) **l'organe de Giraldès*** : ou paradidyme (Paradidymis) : vermiforme, de 12 à 14 mm de diamètre, formé par un amas de petits grains, reliquat du canal de Wolff, situé à la partie antérieure du cordon, au-dessus de la tête de l'épididyme.

c) **les vaisseaux aberrants** (Ductuli Aberrantes) :

Reliquats du canal de Wolff (Fig. 11)

— vas aberrans de Haller : inconstant, long de 20 à 50 mm, canalicule borgne implanté par une de ses extrémités sur la queue de l'épididyme ;

— vas aberrans du rete testis (ou vas aberrans de Roth**), long de 4 à 5 mm, détaché directement du testicule, en arrière du dernier cône efférent.

A partir de ces débris embryonnaires peuvent se développer des *kystes spermatiques,* susceptibles de se tordre.

FIGURE 13

Les testicules après dissection de leurs enveloppes (moulage).

* GIRALDES Joachim Albin (1808-1875), d'origine portugaise - Professeur de chirurgie à Paris.

** ROTH Moriz (1839-1915) - Professeur d'anatomie pathologique à Bâle.

STRUCTURE ANATOMIQUE

1) TESTICULE ET ÉPIDIDYME

De constitution identique, ils se composent d'une enveloppe fibreuse, l'albuginée et d'un tissu propre, qui apparaît sous forme d'une pulpe molle, brun jaunâtre (Fig. 13) :

a) **L'albuginée** (Tunica Albuginea) est une membrane fibreuse résistante qui engaine le testicule et l'épididyme ; de couleur blanche, elle doit son nom au mot latin : albus = blanc.

Elle est considérablement épaissie au pôle supérieur du testicule formant un bloc fibreux, le *corps d'Highmore** ou médiastin du testicule (Mediastinum Testis) d'où partent les cloisons radiées qui séparent les lobules (Fig. 14).

Si on incise l'albuginée, la pulpe testiculaire sous tension tend à s'échapper de cette enveloppe fibreuse.

b) *Le tissu propre* est sécréteur pour le testicule, et seulement excréteur pour l'épididyme (Fig. 15) :

— *Les lobules testiculaires* (Lobuli Testis), au nombre de 250 à 300, sont séparés par des cloisons fibreuses ; ils contiennent chacun 3 ou 4 canalicules séminifères, largement anastomosés à travers les cloisons, dans lesquels se forment les cellules souches de la lignée séminale (spermatogonie, spermatocyte, spermatide, et enfin spermatozoïde)

— *les cellules interstitielles,* éléments sécréteurs correspondant à la fonction endocrine du testicule, sont situées dans l'épaisseur des cloisons fibreuses,

— *les canaux excréteurs* sont représentés dans chaque lobule, par un *tube droit* (Tubuli Seminiferi Recti) qui reçoit les canalicules séminifères ; en s'anastomosant largement dans le corps d'Highmore, les tubes droits constituent le *réseau de Haller* (Rete Testis) ; en partent 10 à *15 canaux efférents* (Ductuli Efferentes Testis) qui pénètrent dans l'épididyme et se jettent dans le *canal épididymaire* (Ductus Epididymidis), fin conduit pelotonné sur lui-même sur 5 cm (mais qui atteindrait 6 à 7 mètres s'il était déployé) ; ce dernier se continue directement par le canal déférent.

FIGURE 14

Coupe frontale du testicule passant par la tête de l'épididyme.

1. *Artère spermatique.*
2. *Tête de l'épididyme.*
3. *Canaux efférents.*
4. *Tubes droits.*
5. *Feuillet pariétal de la vaginale.*
6. *Canalicules séminifères.*
7. *Corps d'Highmore.*
8. *Veines spermatiques.*

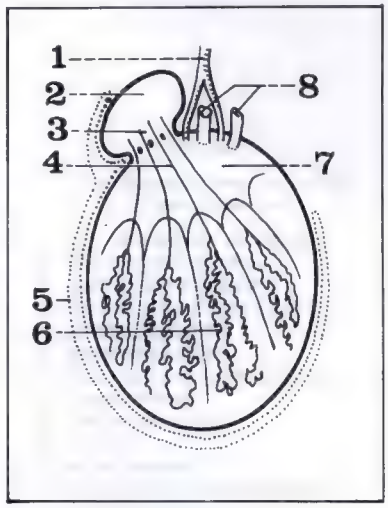

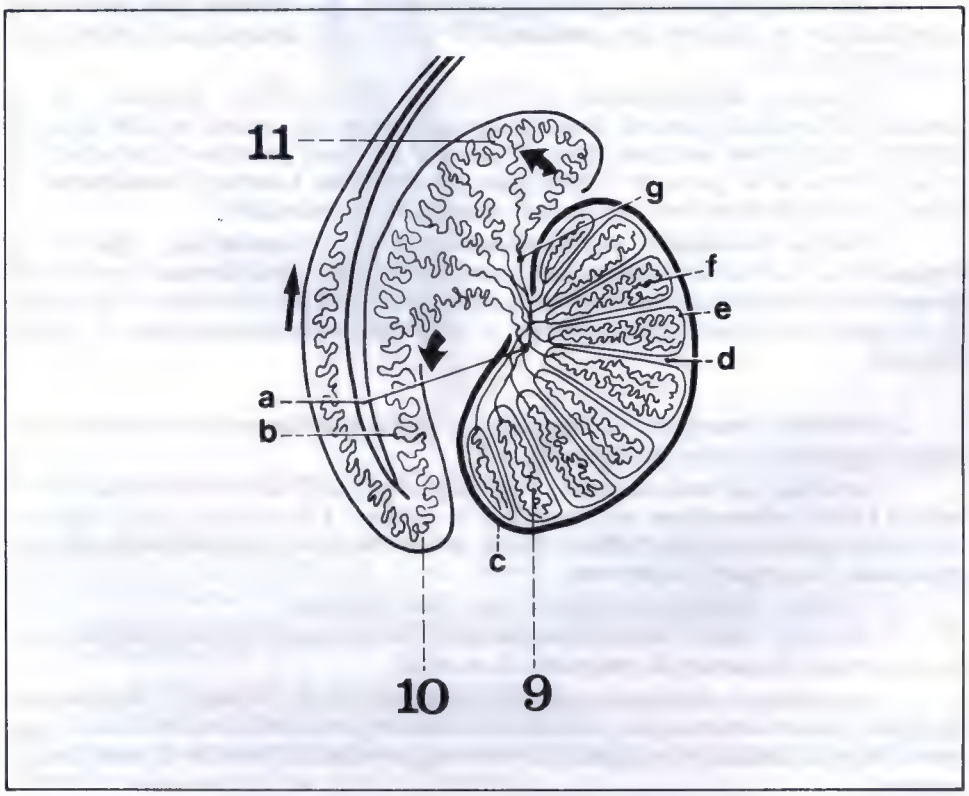

FIGURE 15

Structure du testicule et de l'épididyme.

9. *Testicule.*
10. *Anse épididymo-déférentielle.*
11. *Epididyme.*
a. *Réseau de Haller.*
b. *Canal épididymaire.*
c. *Albuginée.*
d. *cloison fibreuse radiée.*
e. *Lobule testiculaire.*
f. *Canalicule séminifère.*
g. *Canal efférent.*

* HIGHMORE Nathaniel (1613-1685) - Médecin anglais (Oxford).

2) CANAL DEFERENT

Constitué par trois tuniques :

— muqueuse : avec un épithélium cylindrique cilié qui permet la progression des spermatozoïdes ;

— musculeuse : très épaisse (4/5 de la paroi), disposée en 3 couches (dont un plan moyen circulaire)

— celluleuse (ou adventice) : conjonctivo-élastique, riche en vaisseaux.

VAISSEAUX ET NERFS

1) ARTÈRES

Elles proviennent de trois artères : la spermatique, la déférentielle et la funiculaire, qui arrivent dans la région par le cordon spermatique (Fig. 16 et 17) :

a) **L'artère spermatique** ou **testiculaire** (A. Testicularis) branche de l'aorte abdominale, descend dans la loge antérieure du cordon, et atteint la face interne de l'épididyme à l'union de sa tête et de son corps ; elle donne deux *collatérales* épididymaires :

— *épididymaire antérieure :* abordant la tête de l'épididyme et s'anastomosant avec les testiculaires antérieures ;

— *épididymaire postérieure :* longeant la face interne de l'épididyme, qu'elle irrigue, et s'anastomosant au niveau de la queue de l'épididyme avec la déférentielle et la funiculaire (anastomose à 3 voies).

Parvenue au bord supérieur du testicule, la spermatique pénètre dans l'albuginée, et se divise peu après en deux *terminales* testiculaires : l'une interne, l'autre externe, formant les « artères des faces » ; celles-ci se dirigent en arrière, se recourbent près du pôle postérieur, et remontent le long du bord antéro-inférieur du testicule, jusqu'à proximité du pôle antérieur ; elles fournissent :

— des branches périphériques (réseau périglandulaire) ;

— des branches centrales (réseau interlobulaire), qui circulent dans les cloisons interlobulaires et donnent des rameaux de 1er et 2e ordre destinés aux lobules et au corps d'Highmore.

b) **L'artère déférentielle** (A. Ductus Deferentis), branche de la vésiculo-déférentielle, descend dans la loge postérieure du cordon, accolée au canal déférent, d'abord sur son bord externe, puis sur son bord postérieur ; parvenue sur la face interne de la queue de l'épididyme, elle contribue à former l'anastomose à 3 voies, et s'unit parfois avec la terminale interne de la testiculaire.

c) **L'artère funiculaire** ou **crémastérienne** (A. Cremasterica), branche de l'épigastrique, suit la face postérieure du cordon, en dehors de la fibreuse ; après avoir donné des collatérales aux enveloppes du cordon, elle perfore la fibreuse, et, au niveau de la queue de l'épididyme, participe à la formation de l'anastomose à 3 voies (Fig. 16).

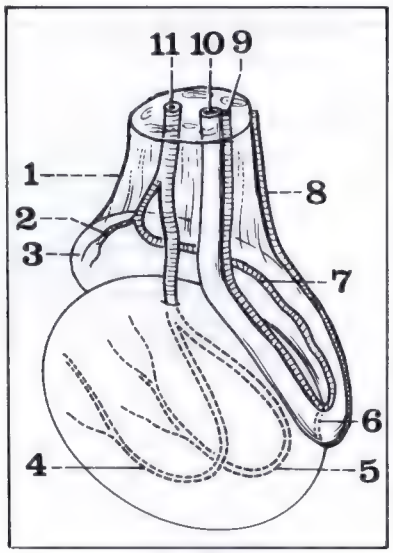

FIGURE 16

Vascularisation artérielle du testicule et de l'épididyme droits (vue interne).

1. *Cordon spermatique.*
2. *Artère épididymaire antérieure.*
3. *Tête de l'épididyme.*
4. *Artère testiculaire : branche interne.*
5. *Artère testiculaire : branche externe.*
6. *Anastomose à 3 voies.*
7. *Artère épididymaire postérieure.*
8. *Artère funiculaire.*
9. *Artère déférentielle.*
10. *Canal déférent.*
11. *Artère testiculaire.*

2) VEINES : émergeant du testicule à la partie postérieure du bord postérieur, elles s'organisent en deux groupes (Fig. 17) :

— *antérieur* ou testiculaire (V. Testicularis) qui coiffe la tête de l'épididyme et rejoint l'artère spermatique qu'il suit dans le cordon ; à la sortie du canal inguinal, ces veines constituent dans la fosse iliaque interne le plexus pampiniforme (du latin pampinus : le pampre) ; elles vont :

— à droite : directement dans la veine cave inférieure,

— à gauche : dans la veine rénale gauche (d'où une stase relative qui expliquerait la plus grande fréquence de varicocèle de ce côté) ;

— *postérieur* ou déférentiel qui chemine au contact de la queue de l'épididyme, et rejoint l'artère déférentielle ; ces veines, moins importantes, circulent dans la loge postérieure du cordon et rejoignent la veine épigastrique (affluent de la veine iliaque externe).

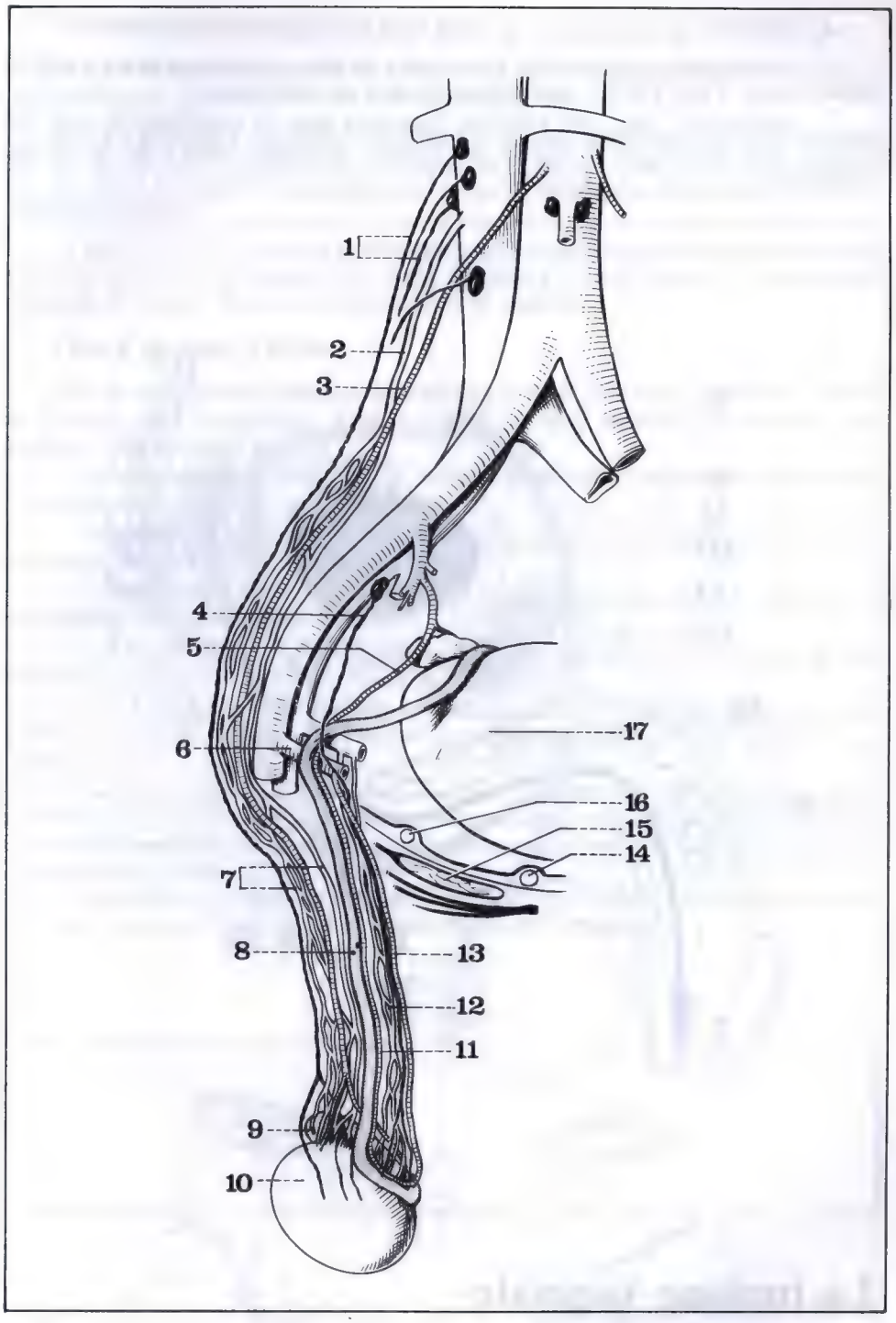

FIGURE 17

Vascularisation du testicule droit (d'après Rouvière).

1. *Voie lymphatique principale.*
2. *Veine droite testiculaire.*
3. *Artère droite testiculaire.*
4. *Premier relais iliaque externe.*
5. *Artère déférentielle.*
6. *Artère épigastrique.*
7. *Plexus veineux spermatique antérieur.*
8. *Canal déférent.*
9. *Tête de l'épididyme.*
10. *Testicule.*
11. *Artère déférentielle.*
12. *Plexus veineux spermatique postérieur.*
13. *Artère funiculaire.*
14. *Canal de l'ouraque.*
15. *Muscle grand droit de l'abdomen.*
16. *Artère ombilicale.*
17. *Vessie.*

3) LYMPHATIQUES : issus d'un réseau d'origine situé dans le testicule, ils traversent le corps d'Highmore, et se drainent par des collecteurs qui suivent les vaisseaux spermatiques ; après un premier relais dans les ganglions iliaques externes, au voisinage de l'uretère, ils montent dans un 2e relais représenté de chaque côté par 4 ou 5 ganglions (Fig. 17) :

— à droite : ganglions pré et latéro-caves,
— à gauche : ganglions pré et latéro-aortiques.

Lors du traitement de certaines tumeurs du testicule, le curage ganglionnaire doit remonter jusqu'au pédicule rénal (Chevassu).

4) NERFS : ils proviennent de deux systèmes végétatifs (Fig. 18)

— *spermatique :* naissant du plexus péri-aortique et anastomosé au ganglion aortico-rénal, il suit l'artère spermatique jusqu'à sa terminaison

— *déférentiel :* issu du ganglion hypogastrique, il constitue le nerf du déférent qui suit le canal depuis la vésicule séminale jusqu'à la queue de l'épididyme.

FIGURE 18

Innervation des organes génitaux masculins (d'après Dickinson).

7. *Ganglion hypogastrique.*
8. *Canal déférent.*
9. *Vessie.*
10. *Vésicule séminale.*
11. *Symphyse pubienne.*
12. *Prostate.*
13. *Innervation du gland.*
14. *Corps caverneux.*
15. *Testicule.*
16. *Epididyme.*
17. *Muscle bulbo-caverneux.*
18. *Sphincter strié.*
19. *Rameau profond du nerf périnéal*

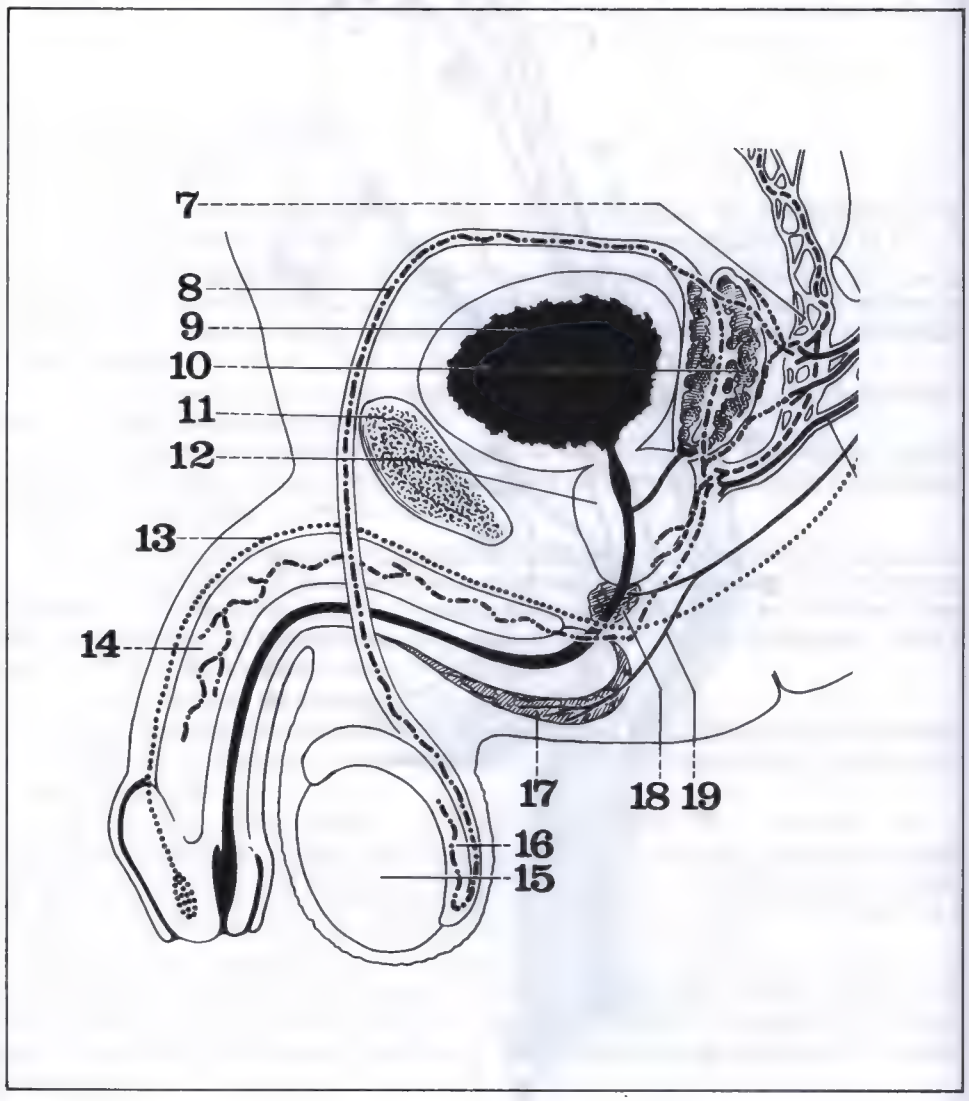

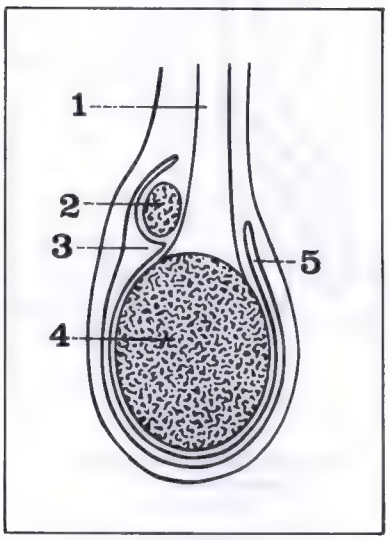

FIGURE 19

Coupe frontale du testicule passant par le corps de l'épididyme.

1. *Cordon spermatique.*
2. *Corps de l'épididyme.*
3. *Récessus inter-épididymo-testiculaire.*
4. *Testicule.*
5. *Vaginale.*

La tunique vaginale

(Tunica Vaginalis)

Tunique la plus profonde des bourses, elle constitue une membrane séreuse à deux feuillets qui entoure de chaque côté le testicule et l'épididyme ; elle doit son nom au latin (vagina : le fourreau, la gaine) (Fig. 19).

ORIGINE

Partie inférieure du canal péritonéo-vaginal, elle n'est qu'une portion du péritoine, descendue dans le scrotum lors de la migration testiculaire ; chez l'adulte, le canal péritonéo-vaginal est réduit dans le cordon à un reliquat fibreux, le ligament de Cloquet* (Vestigium Processus vaginalis).

* CLOQUET Jules Germain (1790-1883) - Professeur d'anatomie et de chirurgie à Paris.

DISPOSITION GÉNÉRALE (Fig. 19)

a) LE FEUILLET VISCÉRAL adhère intimement à l'albuginée du testicule et de l'épididyme, sauf au niveau de leur hile vasculaire.

b) LE FEUILLET PARIÉTAL adhère à la tunique fibreuse dont il peut être clivé grâce à une mince couche de tissu cellulaire sous-vaginal ; assez épais, il est renforcé par des fibres musculaires lisses qui vont jusqu'au ligament scrotal, et constituent le crémaster interne.

c) LA CAVITÉ VAGINALE, normalement virtuelle, contient un peu de liquide clair qui avorise le glissement des deux feuillets l'un sur l'autre ; en trop grande quantité, ce liquide réalise une hydrocèle de la vaginale.

LIGNE DE RÉFLEXION

Au niveau du bord supérieur du testicule, et de l'épididyme, le feuillet viscéral se réfléchit pour se continuer avec le feuillet pariétal, laissant extra-vaginale une partie de ces organes (Fig. 22).

a) A LA PARTIE SUPERIEURE, la ligne de réflexion est différente en dehors et en dedans :

— *en dehors :* le feuillet viscéral tapisse le pôle antéro-supérieur et le bord supérieur de la tête de l'épididyme.

— *en dedans :* le feuillet abandonne le bord supérieur et laisse à découvert la face interne de l'épididyme.

Le pôle supérieur du testicule est entièrement tapissé sauf au niveau de son adhérence intime avec la tête de l'épididyme (Fig. 20).

b) A LA PARTIE MOYENNE, au-dessous du corps d'Highmore et de cette adhérence intime, la ligne de réflexion est également différente en dehors et en dedans :

— *en dehors :* la vaginale tend à s'insinuer entre le bord supérieur du testicule et le bord inférieur de l'épididyme ; il se constitue ainsi une petite fossette, le récessus inter-épididymotesticulaire qui est utilisé pour amorcer le décollement lors de l'épididymectomie (Fig. 19 et 21) ;

— *en dedans :* la ligne de réflexion n'atteint pas le bord supérieur du testicule, et la face interne de l'épididyme est entièrement extra-vaginale.

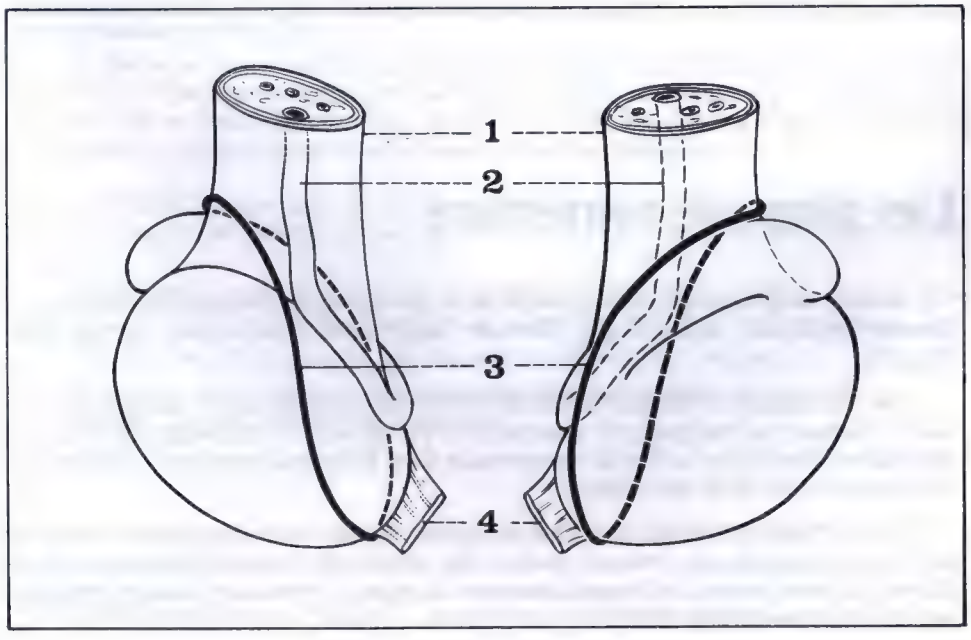

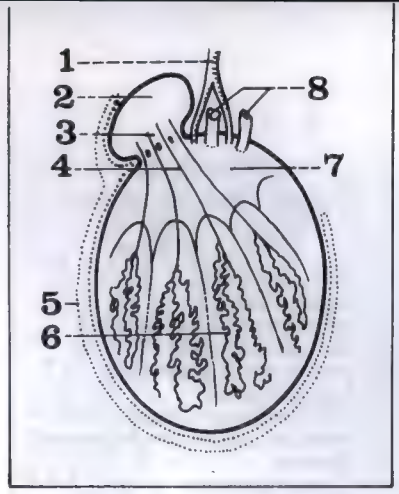

FIGURE 20

Coupe frontale du testicule passant par la tête de l'épididyme.

1. *Artère spermatique.*
2. *Tête de l'épididyme.*
3. *Canaux efférents.*
4. *Tubes droits.*
5. *Feuillet pariétal de la vaginale.*
6. *Canalicules séminifères.*
7. *Corps d'Highmore.*
8. *Veines spermatiques.*

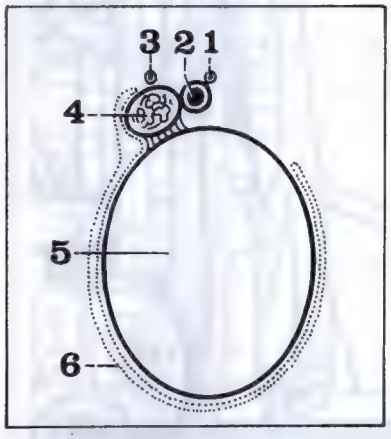

FIGURE 21

Coupe frontale du testicule passant par la queue de l'épididyme.

1. *Artère déférentielle.*
2. *Canal déférent.*
3. *Artère funiculaire.*
4. *Queue de l'épididyme.*
5. *Testicule.*
6. *Feuillet pariétal de la vaginale.*

FIGURE 22

Le testicule et la ligne de réflexion de la vaginale (à gauche : vue interne ; à droite : vue externe).

1. *Cordon spermatique.*
2. *Canal déférent.*
3. *Ligne de réflexion.*
4. *Ligament scrotal.*

FIGURE 23

La vaginale du testicule droit (à gauche : vue externe ; à droite : vue interne).

1. *Artère déférentielle.*
2. *Artère funiculaire.*
3. *Artère épididymaire postérieure.*
4. *Corps de l'épididyme.*
5. *Anse épididymo-déférentielle.*
6. *Ligament scrotal.*
7. *Artère testiculaire : branche externe.*
7'. *Artère testiculaire : branche interne.*
8. *Testicule.*
9. *Hydatide pédiculée.*
10. *Tête de l'épididyme.*
11. *Artère épididymaire antérieure.*
12. *Vaginale.*
13. *Canal déférent.*
14. *Artère testiculaire.*
15. *Artère testiculaire.*
16. *Canal déférent.*

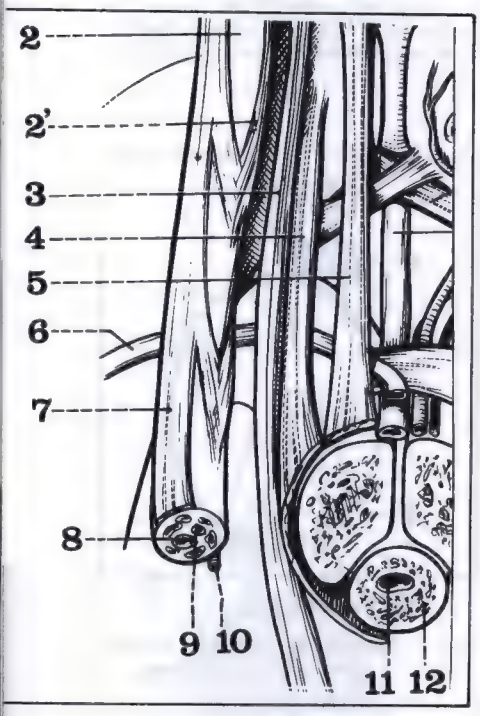

FIGURE 24

Le faisceau fibreux pré-pubien et la racine de la verge.

2. *Cordon spermatique droit.*
2'. *Crémaster interne.*
3. *Origine du dartos des bourses.*
4. *Ligament suspenseur de la verge : lame latérale.*
5. *Ligament suspenseur : lame médiale.*
6. *Veine dorsale superficielle de la verge.*
7. *Crémaster externe.*
8. *Canal déférent.*
9. *Artère testiculaire.*
10. *Artère funiculaire.*
11. *Urètre spongieux.*
12. *Corps spongieux.*

c) A LA PARTIE INFERIEURE (Fig. 23)

— *en dehors :* la face externe et le bord antérieur du testicule sont recouverts de séreuse

— *en dedans :* la ligne de réflexion s'arrête en avant du pôle postérieur du testicule et se prolonge peu sur la face interne, restant à 10 ou 15 mm de l'épididyme, dont la queue n'est pas recouverte de séreuse ; c'est au niveau du pôle postérieur que se fixe le *ligament scrotal* (reliquat du gubernaculum testis) qui solidarise testicule et épididyme à la fibreuse du scrotum.

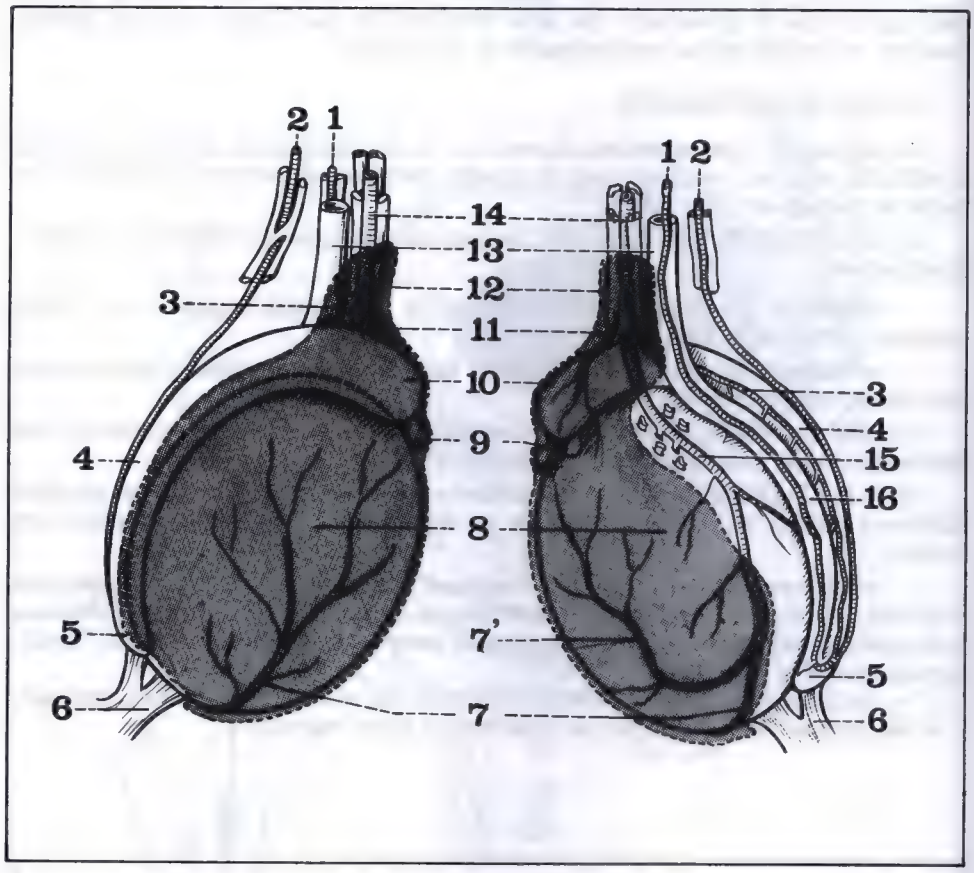

Les plans de couverture

Autour de la vaginale, on rencontre de la profondeur à la superficie *6 tuniques :* fibreuse profonde, musculeuse, fibreuse superficielle, celluleuse, dartos, peau (Fig. 25).

LA TUNIQUE FIBREUSE PROFONDE dite « commune » est un sac lisse, nacré, résistant qui enveloppe le testicule et l'épididyme, et se prolonge dans l'orifice inguinal profond jusqu'au fascia transversalis dont la fibreuse provient ; elle contient des artères issues de la funiculaire.

LA TUNIQUE MUSCULEUSE est encore appelée « érythroïde » en raison de sa couleur rouge (du grec, érutros : rouge) ; elle forme une nappe de fibres musculaires striées qui proviennent de l'épanouissement du muscle crémaster ; celui-ci est formé par deux faisceaux (Fig. 24).

— *externe,* iliaque, issu de la partie charnue du petit oblique et du transverse de l'abdomen ; il détache des fibres arquées à concavité supérieure qui descendent à la surface du cordon, et s'étalent en éventail sur la fibreuse testiculaire ;

— *interne,* pubien, plus grêle, issu de l'épine du pubis et du tendon conjoint ; il s'unit au faisceau externe, mais n'atteint pas le testicule.

Le réflexe crémastérien, obtenu par excitation de la face interne de la cuisse, fait contracter le crémaster, ce qui entraîne l'ascension du testicule homolatéral (en grec, crémaster : qui suspend, qui sert à suspendre).

LA TUNIQUE FIBREUSE SUPERFICIELLE, très mince, provient directement de l'aponévrose superficielle du muscle grand oblique ; on l'appelle encore le fascia de Cooper* (Fig. 25).

LA TUNIQUE CELLULEUSE, formée de tissu conjonctif lâche, représente une importante zone de glissement qui permet l'énucléation de l'appareil spermatique après ouverture du dartos.

Elle forme l'*espace scrotal* qui se continue sans interruption avec le tissu cellulaire sous-cutané de la verge, du périnée et de la paroi abdominale ; mais sur les côtés, il est fermé hermétiquement par les attaches ischio-pubiennes du dartos, qui le séparent des plans superficiels de la cuisse.

Cet espace est parcouru par des vaisseaux et nerfs superficiels :

• *artères :* fines et nombreuses, issues des honteuses externes (de la fémorale commune) et de la périnéale superficielle (de la honteuse interne) ;

• *veines :* anastomosées avec les veines du cordon, et se jetant dans la saphène interne et la périnéale superficielle ;

• *lymphatiques :* se rendant aux deux groupes internes des ganglions inguinaux ;

• *nerfs :*

– branches du nerf périnéal superficiel (né du honteux interne) : sensitifs,

– rameaux génitaux des abdomino-génitaux et du génito-crural : pour le crémaster.

LE DARTOS (Tunica dartos) est une mince nappe de fibres musculaires lisses sous-jacentes au derme, à la façon d'un muscle peaucier (doit son nom au grec dartos : écorché).

La tonicité de ces fibres donne à la peau du scrotum son aspect ferme et ridé, très prononcé lors de l'exposition au froid.

Au niveau du raphé : le dartos d'un côté s'accole à son homologue opposé pour former sur la ligne médiane la cloison scrotale qui sépare hermétiquement les deux loges testiculaires (Fig. 25).

Le dartos se continue en haut avec le dartos pénien, et en bas avec le dartos périnéal ; il s'étale sur la région pré-pubienne en formant le ligament suspenseur des bourses, qui se fusionne avec celui de la verge ; sur les côtés, il s'arrête le long du sillon génito-crural et s'attache aux branches ischio-pubiennes.

LA PEAU, encore appelée *scrotum* (Scrotum) a donné son nom à la région ; mince et souple, de coloration assez foncée, elle est recouverte de poils longs et rares (Fig. 26).

Striée transversalement par de nombreux sillons, elle présente sur la ligne médiane un *raphé* longitudinal, vestige de la soudure des deux replis génitaux.

Elle est la seule enveloppe qui soit commune aux deux bourses.

(Scrotum : dérivé du mot latin scrotum : la peau, le cuir).

(Raphé : du grec, raphé = la couture).

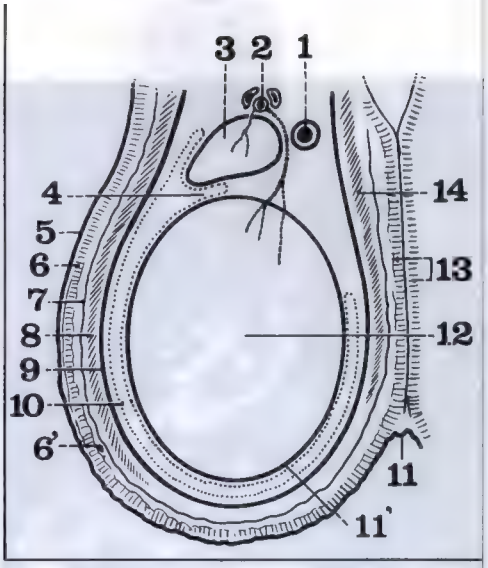

FIGURE 25

Coupe frontale du testicule passant par le corps de l'épididyme et montrant les enveloppes des bourses.

1. *Canal déférent.*
2. *Artère testiculaire.*
3. *Corps de l'épididyme.*
4. *Récessus inter-épididymo-testiculaire.*
5. *Peau du scrotum.*
6. *Dartos.*
6' *Couche celluleuse.*
7. *Fibreuse superficielle (de Cooper).*
8. *Crémaster externe.*
9. *Fibreuse profonde (commune).*
10. *Vaginale (deux feuillets).*
11. *Raphé médian.*
11' *Albuginée.*
12. *Testicule.*
13. *Cloison des bourses (adossement des deux dartos).*
14. *Crémaster interne.*

FIGURE 26

Vue antérieure de la bourse droite.

* COOPER Astley Paston (1768-1841) - Anatomiste et chirurgien anglais (Londres).

FIGURE 26 bis

Vue interne de l'étage épididymo-testiculaire et de l'étage funiculaire.

Rapports

INTRINSÈQUES

Sous les plans de couverture, les organes de la région scrotale sont groupés en deux étages :

- inférieur : épididymo-testiculaire
- supérieur : funiculaire.

1) L'ÉTAGE ÉPIDIDYMO-TESTICULAIRE peut être subdivisé d'avant en arrière en deux loges (Fig. 26 bis et 27) :

a) **Loge antérieure,** sous-vaginale, où l'on trouve :

- *l'épididyme :*
- tête, à laquelle est appendue l'hydatide pédiculée,
- corps (majeure partie de sa face externe) ;
- *le testicule* (environ 4/5), recouvert de son albuginée et du feuillet viscéral de la vaginale.

b) **Loge postérieure,** extra-vaginale, étroite, correspondant au *hile épididymo-testiculaire,* où l'on trouve :

- *l'épididyme :* face interne du corps + totalité de la queue ;
- *l'anse épididymo-déférentielle* formée par l'angle très aigu que fait le déférent avec l'épididyme, au-dessus du pôle postérieur du testicule ;
- *l'origine du canal déférent,* oblique en avant, montant le long de la face interne de l'épididyme, puis devenant sus-épididymaire à l'union du corps et de la tête ;
- *le testicule* (bord postéro-supérieur).

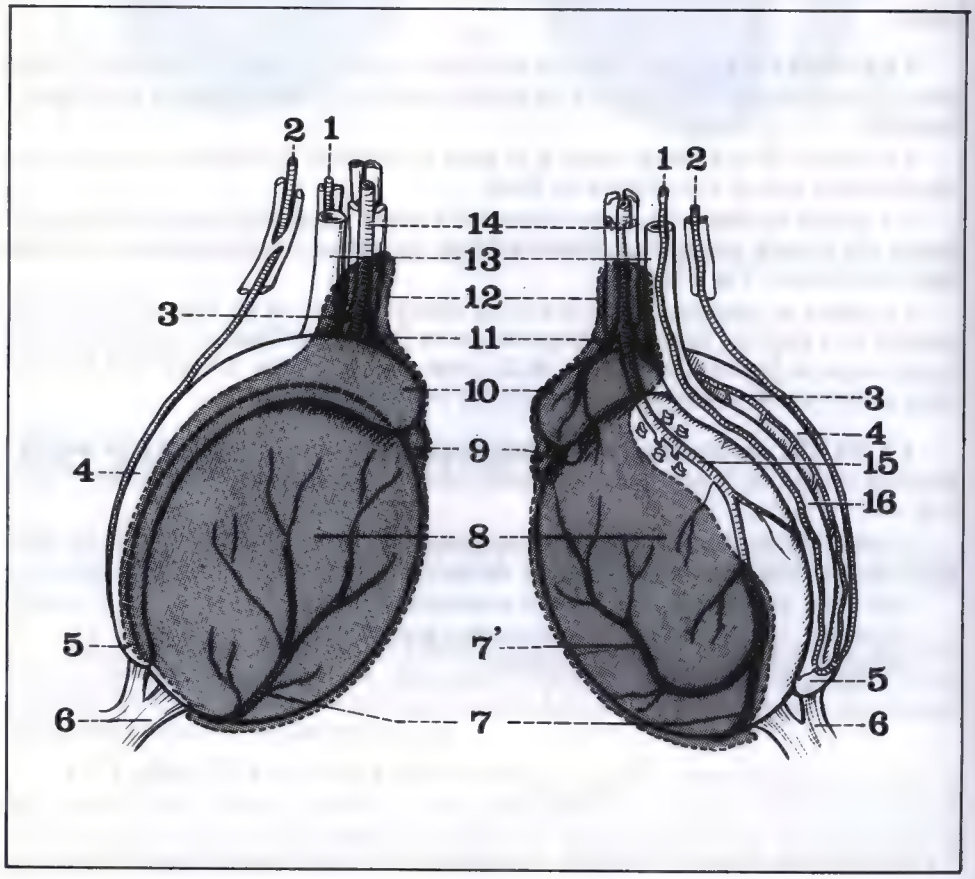

FIGURE 27

La vaginale du testicule droit (à gauche : vue externe ; à droite : vue interne).

1. *Artère déférentielle.*
2. *Artère funiculaire.*
3. *Artère épididymaire postérieure.*
4. *Corps de l'épididyme.*
5. *Anse épididymo-déférentielle.*
6. *Ligament scrotal.*
7. *Artère testiculaire : branche externe.*
7'. *Artère testiculaire : branche interne.*
8. *Testicule.*
9. *Hydatide pédiculée.*
10. *Tête de l'épididyme.*
11. *Artère épididymaire antérieure.*
12. *Vaginale.*
13. *Canal déférent.*
14. *Artère testiculaire.*
15. *Artère testiculaire.*
16. *Canal déférent.*

Le hile comprend des artères et des veines noyées dans un tissu cellulaire dense : (Fig. 28)

— *artères :* l'épididymaire postérieure (de la spermatique), la déférentielle, et la funiculaire, unies entre elles par l'*anastomose à 3 voies ;*

— *veines :* très nombreuses, difficiles à dissocier des artères, rejoignant les deux groupes :

— antérieur ou spermatique, solidaire de la tête de l'épididyme

— postérieur ou déférentiel, solidaire de la queue de l'épididyme.

Le ligament scrotal, facile à sectionner, est relié au pôle postérieur du testicule et à l'anse épididymo-déférentielle ; il contient des vaisseaux qui anastomosent les circulations profonde et superficielle de la région.

Il faut savoir que ces rapports sont parfois modifiés en cas d'inversion antérieure du testicule : la loge extra-vaginale devient alors antérieure.

2) L'ETAGE FUNICULAIRE correspond au *cordon spermatique* (Funiculus Spermaticus) qu'entoure la tunique fibreuse commune, doublée du crémaster ; c'est la portion supérieure, pédiculée, du scrotum, sous-jacente à la région inguinale (Funiculaire : du latin, funiculus : le cordon). (Fig. 26 bis)

— A L'INTERIEUR DU CORDON : les divers éléments qui le constituent sont unis par un tissu cellulo-graisseux peu dense dans lequel on peut individualiser deux loges : (Fig. 29 et 30)

a) **Loge antérieure** contenant :

— l'artère spermatique : flexueuse, engainée par son plexus sympathique et accompagnée des collecteurs lymphatiques destinés aux ganglions lombo-aortiques

— le plexus veineux antérieur : volumineux, pampiniforme, entourant l'artère de manière indissociable. (Fig. 17)

b) **Loge postérieure** contenant :

— le canal déférent, de consistance ferme, ce qui permet de le reconnaître aisément à l'intérieur du cordon,

— le nerf du déférent, d'origine sympathique, au contact du canal,

— l'artère déférentielle, en arrière du canal,

— le plexus veineux postérieur : moins important, longé plus superficiellement par les lymphatiques.

c) **Le ligament de Cloquet*,** vestige du processus vaginal (Vestigium Processus Vaginalis), situé un peu en avant et en dehors du déférent, forme pratiquement la limite entre les deux loges ; dans certains cas, surtout chez l'enfant, le canal vagino-péritonéal persiste, et une hernie oblique externe congénitale peut s'y engager, au contact même du canal déférent (Fig. 29).

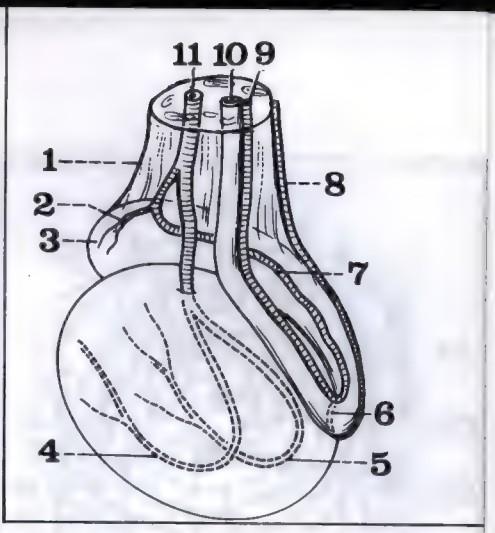

FIGURE 28

Vascularisation artérielle du testicule et de l'épididyme droits (vue interne).

1. *Cordon spermatique.*
2. *Artère épididymaire antérieure.*
3. *Tête de l'épididyme.*
4. *Artère testiculaire : branche interne.*
5. *Artère testiculaire : branche externe.*
6. *Anastomose à 3 voies.*
7. *Artère épididymaire postérieure.*
8. *Artère funiculaire.*
9. *Artère déférentielle.*
10. *Canal déférent.*
11. *Artère testiculaire.*

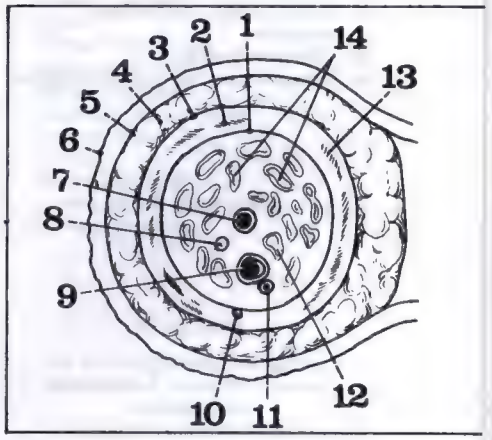

FIGURE 30

Coupe transversale du cordon spermatique et de ses enveloppes.

1. *Tunique fibreuse profonde.*
2. *Crémaster externe.*
3. *Tunique fibreuse superficielle.*
4. *Tunique celluleuse.*
5. *Dartos.*
6. *Peau du scrotum.*
7. *Artère testiculaire.*
8. *Ligament de Cloquet.*
9. *Canal déférent.*
10. *Artère funiculaire.*
11. *Artère déférentielle.*
12. *Plexus veineux spermatique postérieur.*
13. *Crémaster interne.*
14. *Plexus veineux spermatique antérieur.*

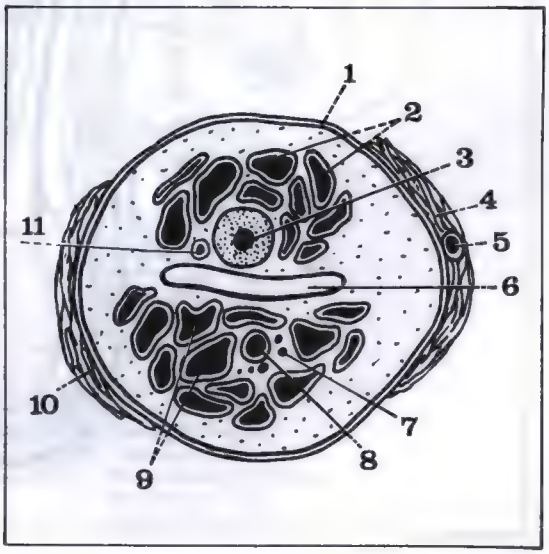

FIGURE 29

Coupe transversale du cordon spermatique

1. *Fibreuse commune du cordon.*
2. *Plexus veineux postérieur.*
3. *Canal déférent.*
4. *Crémaster interne.*
5. *Artère funiculaire.*
6. *Ligament de Cloquet.*
7. *Plexus sympathique spermatique.*
8. *Artère testiculaire.*
9. *Plexus veineux antérieur.*
10. *Crémaster externe.*
11. *Artère déférentielle.*

* CLOQUET : cf. page 2384.

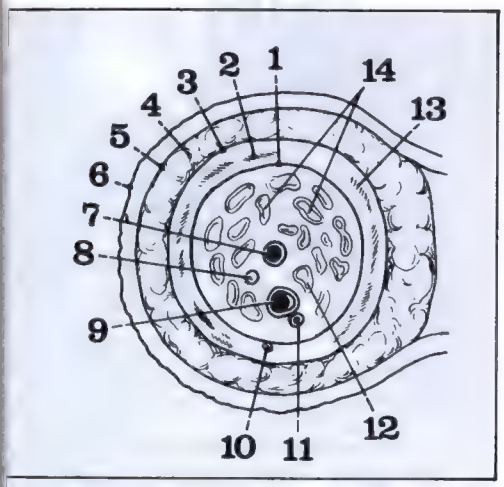

FIGURE 31

Coupe transversale du cordon spermatique et de ses enveloppes.

1. *Tunique fibreuse profonde.*
2. *Crémaster externe.*
3. *Tunique fibreuse superficielle.*
4. *Tunique celluleuse.*
5. *Dartos.*
6. *Peau du scrotum,*
7. *Artère testiculaire.*
8. *Ligament de Cloquet.*
9. *Canal déférent.*
10. *Artère funiculaire.*
11. *Artère déférentielle.*
12. *Plexus veineux spermatique postérieur.*
13. *Crémaster interne.*
14. *Plexus veineux spermatique antérieur.*

— EN DEHORS DU CORDON : dans la tunique celluleuse en continuité avec l'espace scrotal, circulent des vaisseaux et des nerfs (Fig. 30) :

— artère funiculaire (qui peut également être située dans la loge postérieure) ;

— veines funiculaires, se rendant, comme le plexus postérieur, à la veine épigastrique ;

— nerfs :

• en avant du cordon : rameaux génitaux des abdomino-génitaux (grand, en dedans, et petit, en dehors),

• en arrière du cordon : rameau génital du génito-crural.

EXTRINSÈQUES

Plus à distance, la région scrotale contracte des rapports profonds et des rapports superficiels :

1) RAPPORTS PROFONDS :

Le cordon spermatique se prolonge sans interruption dans le *canal inguinal :*

a) **Les enveloppes** scrotales se continuent avec celles de la paroi abdominale : (Fig. 32 et 33)

— vaginale : émanation du péritoine par le canal vagino-péritonéal

— fibreuse profonde : évagination en doigt de gant du fascia transversalis

— crémaster : né du bord inférieur du petit oblique et du transverse, ainsi que du tendon conjoint

— fibreuse superficielle : issue du feuillet de revêtement superficiel du grand oblique

— celluleuse : en continuité avec le tissu cellulaire sous-cutané de la paroi abdominale, autour de l'orifice superficiel du canal inguinal.

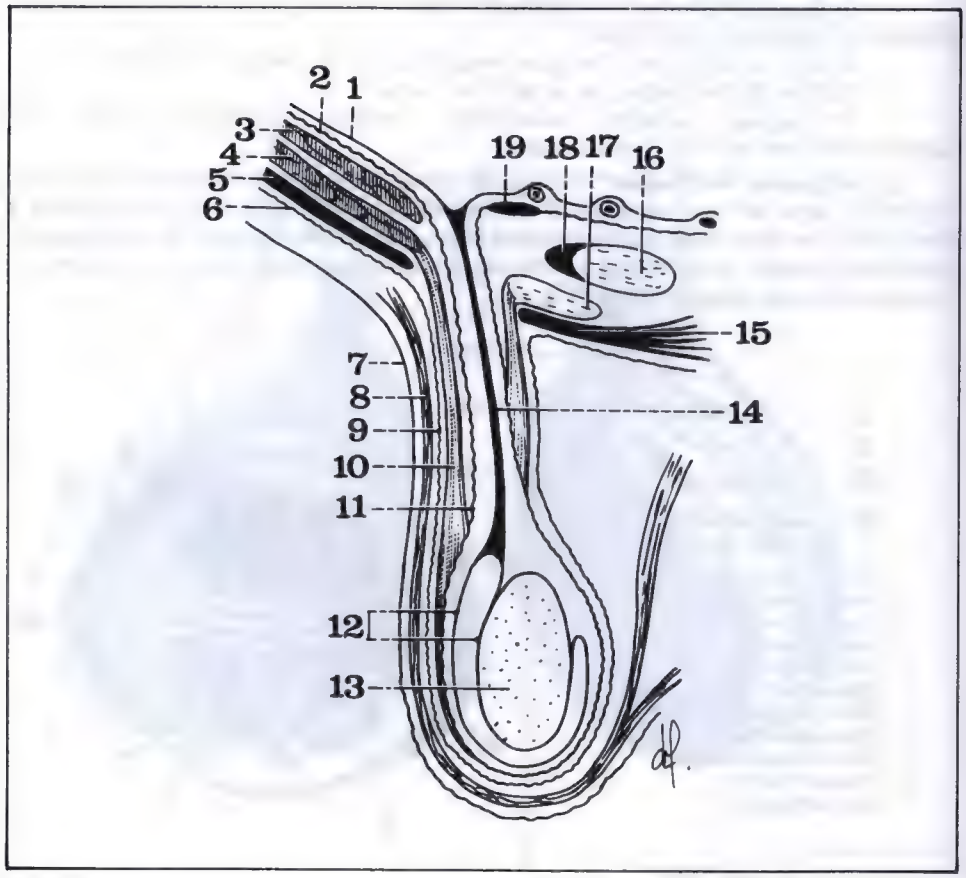

FIGURE 32

Coupe du canal inguinal et du scrotum montrant la continuité des tuniques (d'après Monod et Duhamel).

1. *Péritoine.*
2. *Fascia transversalis.*
3. *Muscle transverse de l'abdomen.*
4. *Muscle petit oblique.*
5. *Pilier externe du grand oblique.*
6. *Périmysium du grand oblique.*
7. *Peau du scrotum.*
8. *Dartos.*
9. *Tunique fibreuse superficielle.*
10. *Muscle crémaster externe.*
11. *Tunique fibreuse profonde.*
12. *Tunique vaginale (2 feuillets).*
13. *Testicule.*
14. *Ligament de Cloquet.*
15. *Pilier interne du grand oblique.*
16. *Muscle grand droit de l'abdomen.*
17. *Tendon conjoint.*
18. *Ligament de Henle.*
19. *Ligament de Hesselbach.*

b) **Le cordon spermatique** comprend toujours deux loges, dont la position se modifie : (Fig. 34)

— *la loge antérieure* devient supérieure, et l'artère spermatique, d'abord antérieure au déférent, passe en dehors de lui,

— *la loge postérieure* devient inférieure, et on y retrouve les mêmes éléments, mais le déférent est plus postérieur, et l'artère déférentielle passe en avant de lui.

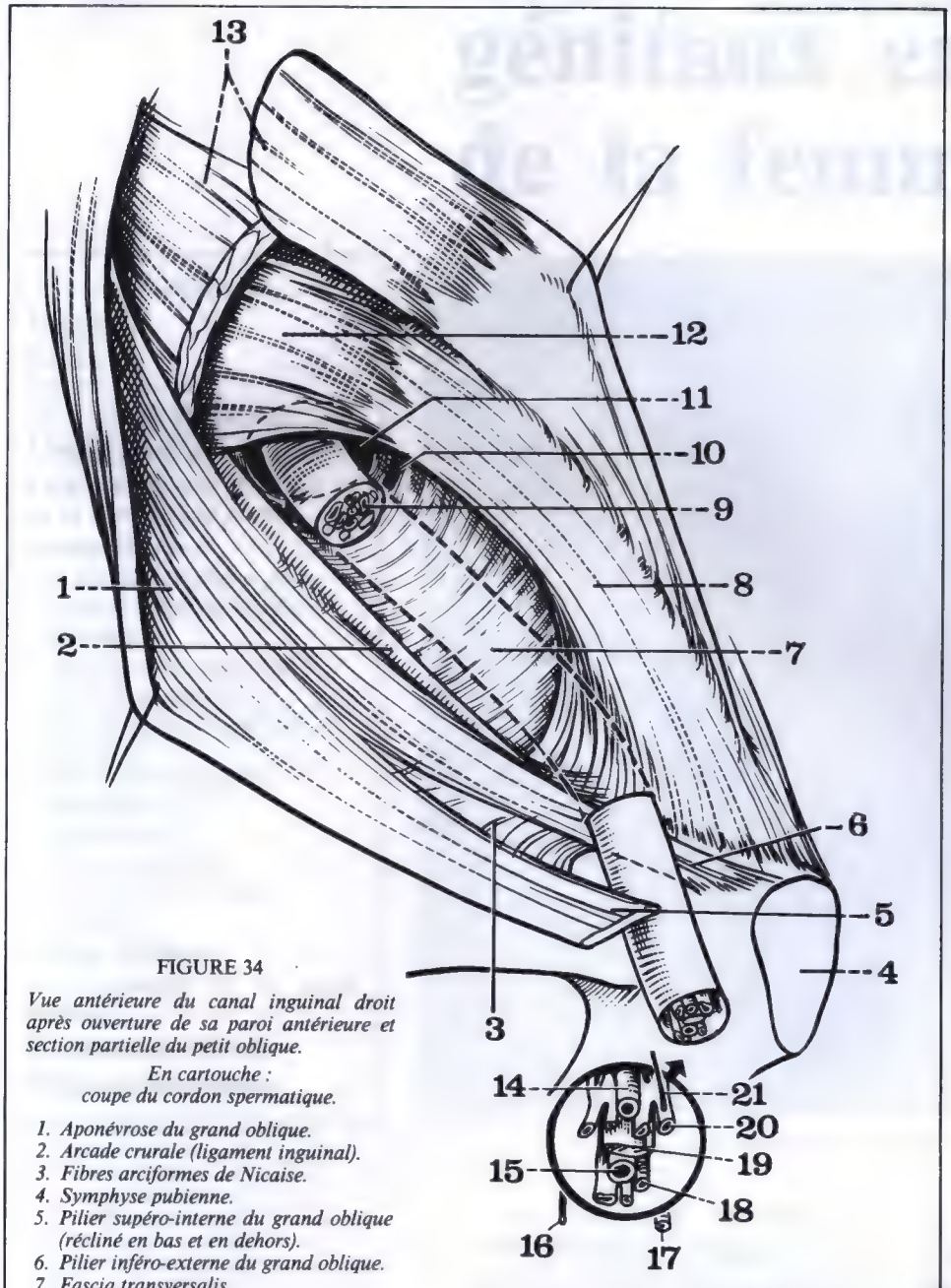

FIGURE 34

Vue antérieure du canal inguinal droit après ouverture de sa paroi antérieure et section partielle du petit oblique.

En cartouche : coupe du cordon spermatique.

1. *Aponévrose du grand oblique.*
2. *Arcade crurale (ligament inguinal).*
3. *Fibres arciformes de Nicaise.*
4. *Symphyse pubienne.*
5. *Pilier supéro-interne du grand oblique (récliné en bas et en dehors).*
6. *Pilier inféro-externe du grand oblique.*
7. *Fascia transversalis.*
8. *Tendon conjoint.*
9. *Cordon spermatique.*
10. *Artère épigastrique.*
11. *Orifice profond du canal inguinal.*
12. *Muscle transverse de l'abdomen.*
13. *Muscle petit oblique (sectionné).*
14. *Artère testiculaire.*
15. *Canal déférent.*
16. *Rameau génital du génito-crural.*
17. *Artère funiculaire.*
18. *Artère déférentielle.*
19. *Ligament de Cloquet.*
20. *Plexus veineux antérieur.*
21. *Rameau génital des abdomino-génitaux.*

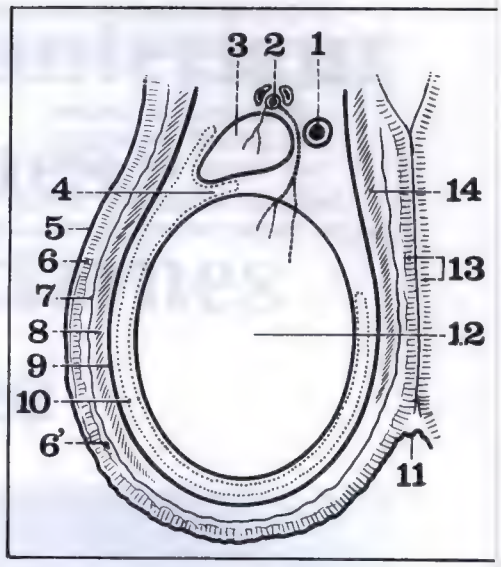

FIGURE 33

Coupe frontale du testicule passant par le corps de l'épididyme et montrant les enveloppes des bourses.

1. *Canal déférent.*
2. *Artère testiculaire.*
3. *Corps de l'épididyme.*
4. *Récessus inter-épididymo-testiculaire.*
5. *Peau du scrotum.*
6. *Dartos.*
7. *Fibreuse superficielle.*
8. *Crémaster externe.*
9. *Fibreuse profonde.*
10. *Vaginale (deux feuillets).*
11. *Raphé médian.*
12. *Testicule.*
13. *Cloison des bourses (adossement des deux dartos).*
14. *Crémaster interne.*

2) RAPPORTS SUPERFICIELS

Par l'intermédiaire de la tunique celluleuse, l'espace scrotal communique avec le tissu cellulaire :

- de la verge : en dedans,
- du périnée : en arrière,
- de la paroi abdominale : au-dessus.

Mais les attaches du dartos au bord inférieur des branches ischio-pubiennes isolent l'espace scrotal du tissu cellulaire de la cuisse.

35 le périnée antérieur et les organes génitaux externes de la femme

PLAN

Généralités :
limites
morphologie
constitution anatomique

L'étage supérieur du périnée

Le prolongement antérieur de la fosse ischio-rectale

L'étage moyen :
- le feuillet inférieur de l'aponévrose périnéale moyenne,
- les muscles profonds,
- le feuillet supérieur de l'aponévrose périnéale moyenne,
- les organes érectiles,
- les éléments glandulaires,
- l'urètre périnéal,
- le segment périnéal du vagin

L'étage inférieur

Les vaisseaux et les nerfs profonds

Les plans superficiels

Anatomie fonctionnelle

Les organes génitaux externes de la femme.

Le périnée antérieur (Diaphragma Urogenitale) chez la femme est constitué par l'ensemble des parties molles situées au-dessous du diaphragme pelvien, en avant de la ligne unissant les deux tubérosités ischiatiques. Occupant donc la partie antérieure du losange périnéal il est occupé dans sa plus grande partie par la terminaison de l'appareil uro-génital et par les différentes formations qui l'entourent, l'ensemble constituant la vulve.

Généralités

LES LIMITES DE LA REGION

Elles sont à la fois profondes et superficielles.

En profondeur le périnée antérieur s'étend jusqu'à la face inférieure du muscle releveur de l'anus tapissé par la mince aponévrose périnéale profonde.

Superficiellement les limites de la région dessinent un triangle à sommet antérieur et à base postérieure. Le sommet du triangle est constitué par la **symphyse pubienne.** Sa base, transversale, est formée par la **ligne bi-ischiatique** unissant les tubérosités des deux ischions en passant en avant de l'orifice anal. Latéralement la limite est constituée par les **sillons génito-cruraux** séparant le périnée de la racine de la cuisse. (Fig. 1 et 2)

– LES REPÈRES OSSEUX, de la région, facilement perceptibles chez une femme en position gynécologique, sont donc représentés par le **bord inférieur de la symphyse pubienne** en avant, les **branches ischio-pubiennes,** obliques d'arrière en avant et de dehors en dedans latéralement, et enfin par les **tubérosités ischiatiques** en arrière (Fig. 2).

SITUATION

Ainsi limité, le périnée antérieur est situé :

- en avant du périnée postérieur,
- en arrière de la région hypogastrique,
- en dedans des régions inguino-crurale et obturatrice,
- au-dessous de la partie antérieure de l'excavation pelvienne et des loges génitale et vésicale. Il est en connexion étroite avec la terminaison de l'urètre en avant, le canal vaginal plus en arrière, la partie inférieure de ces deux organes le traversant dans toute son épaisseur.

MORPHOLOGIE EXTÉRIEURE

Le périnée antérieur de la femme a une morphologie différente suivant la position des cuisses. Sur le trajet debout c'est une simple fente antéro-postérieure située entre la partie supérieure de la face interne des cuisses et étendue depuis le mont de Vénus en avant jusqu'à 4 cm de l'anus en arrière. Sur la femme en position gynécologique (cuisses hyperfléchies et écartées) le périnée antérieur revêt une forme triangulaire à sommet antérieur pubien. Dans cette position le périnée et la vulve regardent en avant et un peu en haut formant ainsi avec le périnée postérieur un angle dièdre à sommet antéro-inférieur. La partie postérieure et externe de la région est revêtue d'une peau plus ou moins épaisse qui se poursuit en arrière et en dehors avec celle du périnée postérieur et de la région fessière. La majeure partie de la région est occupée par **la vulve** (Vulva) regroupant les organes génitaux externes de la femme (Fig. 2).



FIGURE 1

Morphologie extérieure de la vulve. A. Sujet debout, les petites lèvres tendent à recouvrir la partie antérieure du vagin et l'orifice urétral. B. En position gynécologique les petites lèvres s'écartent et découvrent entièrement l'orifice inférieur du vagin.

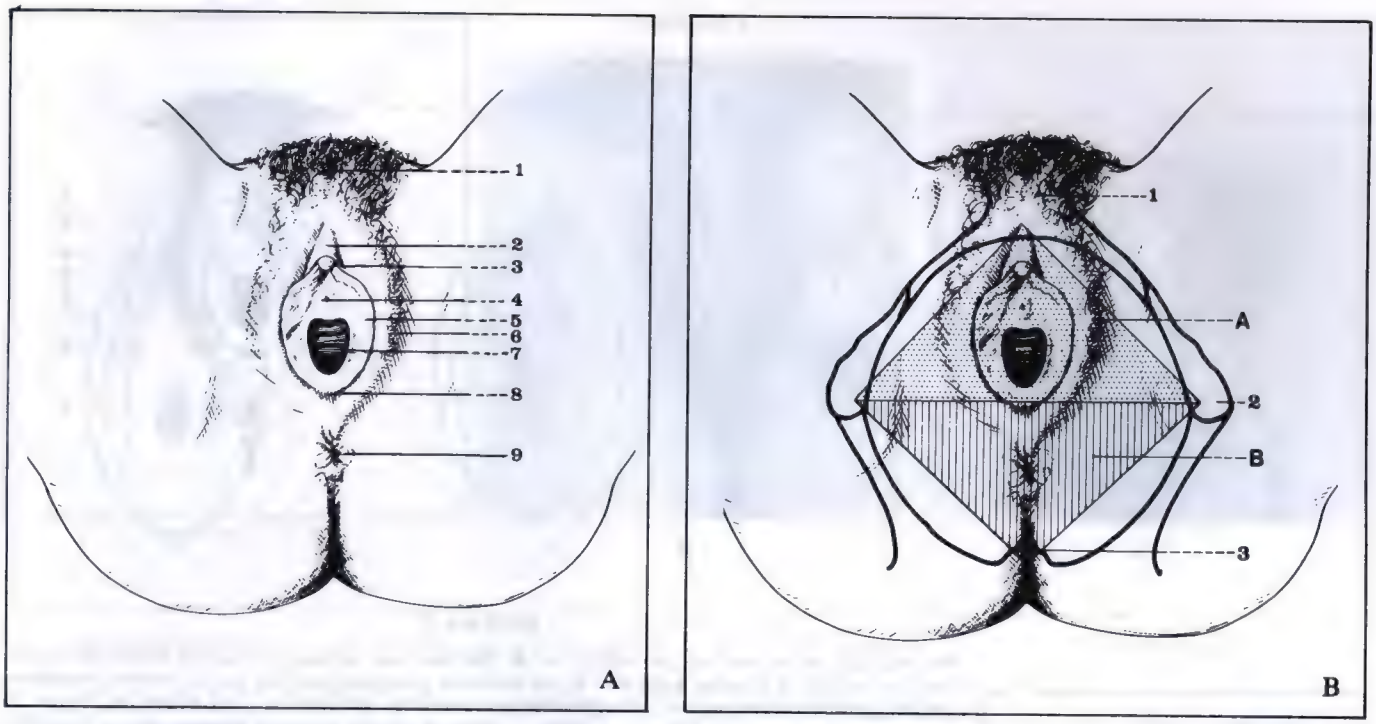

FIGURE 2

Morphologie externe du périnée chez la femme et projection cutanée des repères osseux.

A. Plans superficiels.
1. Mont de Vénus.
2. Capuchon du clitoris.
3. Clitoris.
4. Méat urétral.
5. Petite lèvre.
6. Grande lèvre.
7. Orifice vaginal.
8. Fourchette vulvaire.
9. Anus.
B. Projection des repères osseux.
1. Symphyse pubienne.
2. Ischion.
3. Coccyx.
A. Périnée antérieur.
B. Périnée postérieur.

– LA VULVE. Dans son ensemble, la vulve se présente comme une saillie ovalaire très allongée dans le sens sagittal, bordée de deux épais replis cutanés : **les grandes lèvres** (Labium Majus Pudendi) entre lesquelles s'ouvre **la fente vulvaire** (Rima Pudendi). Immédiatement en dedans des grandes lèvres se trouvent deux autres replis antéro-postérieurs minces et de coloration rosée : **les petites lèvres** ou nymphes (Labium Minus Pudendi) qui se rejoignent en arrière au niveau de la fourchette vulvaire et en avant pour former un capuchon au **clitoris** (Clitoris) homologue du pénis masculin réduit à une petite saillie cylindrique habituellement peu développée. Entre grandes et petites lèvres est situé le **canal vulvaire** au fond duquel s'ouvrent en avant **l'urètre,** en arrière le **vagin** dont l'orifice inférieur est partiellement obturé chez la vierge par **l'hymen** (Fig. 2).

– LES GRANDES LÈVRES (Labium Majus Pudendi) sont des bourrelets cutanés de consistance ferme allongés dans le sens antéro-postérieur près de la ligne médiane sur toute l'étendue de la région. De 8 à 9 cm de long elles ont une forme triangulaire, leur épaisseur à la base étant de 2 à 3 cm pour une hauteur de 1 à 2 cm. On leur décrit une face externe convexe délimitant avec la face interne de la cuisse le sillon génito-crural ; d'aspect plus ou moins chagriné assez fortement pigmenté, cette face est revêtue de poils plus ou moins longs se continuant avec la pilosité du mont de Vénus (Fig. 2 bis).

Le bord libre, arrondi et mousse est également revêtu de poils.

La face axiale au contraire rosée, glabre et humide est au contact de la face externe de la petite lèvre avec laquelle elle forme le *sillon inter-labial.*

L'extrémité antérieure se réunit à celle du côté opposé pour former la *commissure labiale antérieure.*

L'extrémité postérieure se réunit de même à son homologue pour former la commissure postérieure ou **fourchette vulvaire.**

Au contact l'une de l'autre en station verticale, les grandes lèvres s'écartent d'elles-mêmes lors de l'abduction des cuisses qui ouvre ainsi la fente vulvaire.

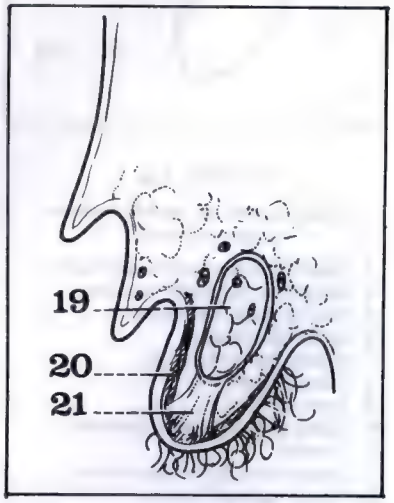

FIGURE 2 bis

Coupe frontale de la grande lèvre.
19. Corps adipeux.
20. Dartos.
21. Axe fibro-élastique.



FIGURE 3

Morphologie extérieure de la vulve. — A. En position debout les petites lèvres masquent l'orifice vaginal et le méat urétral. - B. En position gynécologique les petites lèvres découvrent l'orifice inférieur du vagin. - C. Morphologie externe du périnée : 1. Mont de Vénus. 2. Capuchon du clitoris. 3. Clitoris. 4. Méat urétral. 5. Petite lèvre. 6. Grande lèvre. 7. Orifice vaginal. 8. Fourchette vulvaire. 9. Anus.

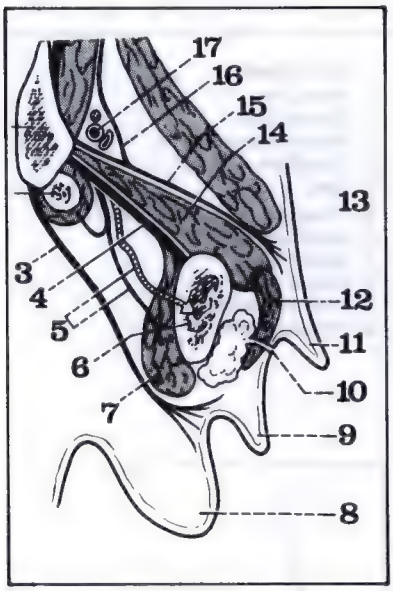

FIGURE 3 bis

Coupe frontale du périnée antérieur chez la femme.

3. *Aponévrose périnéale superficielle.*
4. *Aponévrose périnéale moyenne.*
5. *Nerf du bulbo-caverneux.*
6. *Bulbe vestibulaire.*
7. *Muscle bulbo-caverneux.*
8. *Grande lèvre.*
9. *Petite lèvre.*
10. *Canal de la glande de Bartholin.*
11. *Hymen.*
12. *Muscle constricteur de la vulve.*
13. *Cavité vaginale.*
14. *Transverse profond du périnée.*
15. *Feuillet supérieur de l'aponévrose périnéale moyenne.*
16. *Canal d'Alcock.*
17. *Vaisseaux honteux internes.*

— LES PETITES LÈVRES (Labium Minus Pudendi). Situées en dedans des grandes lèvres, les petites lèvres ou nymphes sont deux replis cutanés minces de coloration rosée, unies, glabres et humides. De forme triangulaire à la coupe, elles présentent une base de 3 à 4 mm de large, un bord libre mince, souvent dentelé ; leur longueur est d'environ 3,5 cm pour une hauteur de 1 à 1,5 cm. Habituellement cachées par les grandes lèvres, elles peuvent, dans certains cas, faire saillie en dehors de la fente vulvaire prenant alors souvent une coloration brunâtre. De forme globalement triangulaire, plus larges à leur partie antérieure qu'à leur partie postérieure, elles tendent en avant et en haut à recouvrir l'urètre, dégageant au contraire la partie postérieure de l'orifice vulvaire. Leur face externe répond à la face axiale de la grande lèvre du côté correspondant dont elle est séparée par le sillon inter-labial, leur face interne ou vestibulaire répond à la fente vulvaire et s'adosse habituellement à la petite lèvre du côté opposé. L'extrémité postérieure, très étroite, se perd sur la face interne des grandes lèvres et se réunit à celle du côté opposé sur la ligne médiane en délimitant avec la fourchette vulvaire la **fossette naviculaire** (Fossa Vestibulis Vaginae) (Fig. 3 et 3 bis).

L'extrémité antérieure se dédouble en deux replis secondaires :

– **un repli postérieur** se fixe à la face postérieure du clitoris en formant avec son homologue le **frein du clitoris** (Frenulum Clitoridis) ;

– **le repli antérieur** passe au-dessus et en avant du clitoris en formant avec son homologue du côté opposé **le capuchon ou prépuce clitoridien** (Preputium Clitoridis).

— LE CLITORIS*. Homologue du pénis masculin, le clitoris du point de vue morphologique se présente comme une saillie cylindrique d'environ 3 cm de long pour un diamètre de 0,5 cm, située à la partie toute antérieure de la vulve juste au-dessous de la symphyse pubienne. Il comprend une partie antérieure plus ou moins cachée par le capuchon clitoridien que forment les petites lèvres : c'est le corps (Corpus Clitoridis) ou **hampe clitoridienne** sur la face postérieure de laquelle se fixe le frein du clitoris. Il se termine en bas par une extrémité libre et arrondie : **le gland clitoridien** (Glans Clitoridis) (Fig. 3).

* Du grec : Kleitoris.

FIGURE 4

Les différents types d'hymens (d'après Testut et Latarjet).

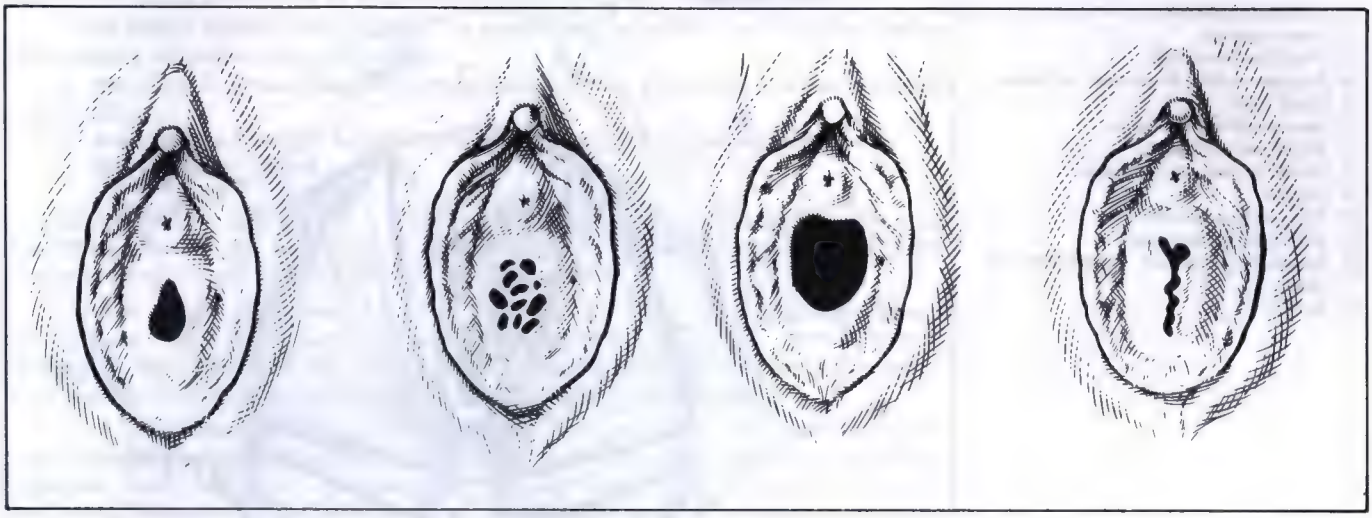

A. Hymen falciforme. *B. Hymen cribriforme.* *C. Hymen annulaire.* *D. Hymen labié.*

– LE CANAL VULVAIRE. Défini comme l'espace limité par la face axiale des grandes et des petites lèvres c'est un espace normalement virtuel de 6 à 7 cm de long sur 2 à 3 cm de large et dont le fond constitue le **vestibule.** De forme ovalaire, bordé en avant par le clitoris, en arrière par la commissure postérieure des petites lèvres, il comprend en fait deux régions : le vestibule de l'urètre en avant, le vestibule du vagin en arrière (Fig. 3 bis).

• **Le vestibule urétral** en avant a une forme triangulaire. Il est limité :

– en avant par le clitoris,

– en arrière par le tubercule vaginal bordant la partie antérieure de l'orifice vaginal,

– latéralement par la partie antérieure du bord des petites lèvres. Celles-ci envoient au niveau du vestibule urétral une expansion allant former le frein du clitoris. A partir de celui-ci se forme parfois sur la ligne médiane une bandelette longitudinale ou *bride masculine du vestibule,* homologue embryologique de l'urètre pénien.

Au fond du vestibule urétral s'ouvre le **méat urétral** (Ostium Urethrae Externum) orifice médian arrondi de 3 à 4 mm de diamètre situé environ 2 cm en arrière du clitoris. Cet orifice tantôt saillant tantôt déprimé est masqué parfois par quelques végétations. De part et d'autre de l'orifice urétral s'ouvrent les deux orifices des **glandes de Skene*** (Gl. Urethrales).

• **Le vestibule du vagin** correspond à l'orifice inférieur du vagin. Fente ovalaire allongée dans le sens antéro-postérieur sur 3 à 5 cm de long, il est séparé des petites lèvres par le *sillon nympho-hyménéal* à la partie postérieure duquel s'ouvre l'orifice des canaux excréteurs des **glandes de Bartholin**** (Gl. Vestibulis Major). Chez la vierge, cet orifice est partiellement obturé par **l'hymen** (du grec, Umen = la membrane), cloison membraneuse incomplète, de forme et de résistance extrêmement variables. Classiquement on distingue de façon schématique (Fig. 4) :

— *l'hymen falciforme,* croissant à concavité antéro-supérieure,

— *l'hymen annulaire* perforé à sa partie médiane d'un ou plusieurs orifices et pouvant revêtir un aspect cribriforme,

— *l'hymen labié* formé de deux lambeaux latéraux.

Après la défloration, l'hymen est généralement déchiré en plusieurs languettes qui respectent habituellement son bord adhérent. Après le premier accouchement il n'est plus représenté que par quelques crêtes irrégulières de l'orifice inférieur du vagin constituant les *caroncules myrtiformes* (comparés à des graines de myrte).

---

* SKENE Alexander Johnston (1838-1900) - Professeur de gynécologie à New York.

** BARTHOLIN Gaspard II (1655-1738) - Professeur d'anatomie à Copenhague.

FIGURE 5

Vue inférieure du plancher pelvien (d'après Testut et Latarjet).

1. *Symphyse pubienne.*
2. *Paroi vaginale.*
3. *Muscle recto-vaginal.*
4. *Faisceau pubien du releveur de l'anus.*
5. *Canal anal.*
6. *Muscle releveur de l'anus.*
7. *Raphé ano-coccygien.*
8. *Grand ligament sacro-iliaque.*
9. *Coccyx.*
10. *Trou sacré postérieur.*
11. *Muscle ischio-coccygien.*
12. *Faisceau ischiatique du releveur de l'anus.*
13. *Ischion.*

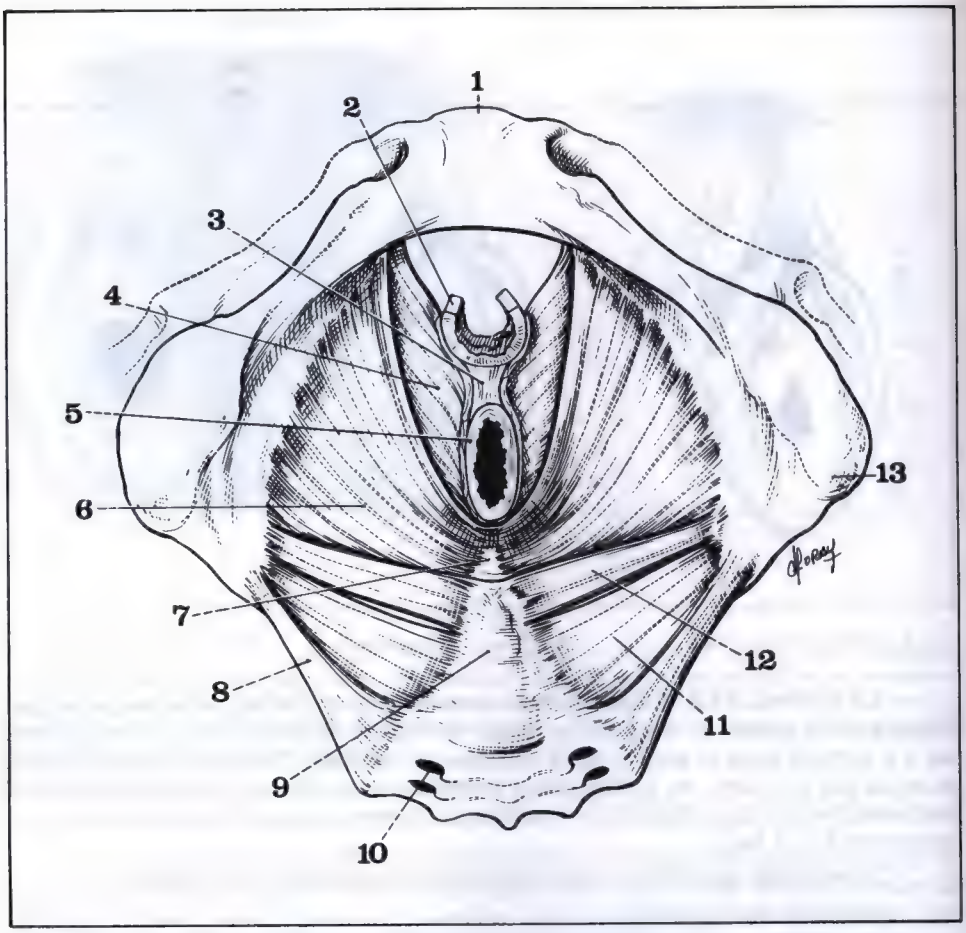

FIGURE 6

Coupe frontale schématique du pelvis de la femme et du paramètre (d'après Monod et Duhamel).

1. *Os iliaque et 1' Branche ischio-pubienne.*
2. *Artère utérine.*
3. *Artère vaginale longue.*
4. *Artère urétérique inférieure.*
5. *Muscle obturateur interne.*
6. *Branche vésico-vaginale.*
7. *Membrane obturatrice.*
8. *Vaisseaux honteux internes.*
9. *Aponévrose périnéale moyenne et corps caverneux.*
10. *Vagin.*
11. *Rameaux vaginaux des artères vaginales longues.*
12. *Artères cervico-vaginales.*
13. *Ligament rond.*
14. *Trompe utérine.*
15. *Fond utérin.*

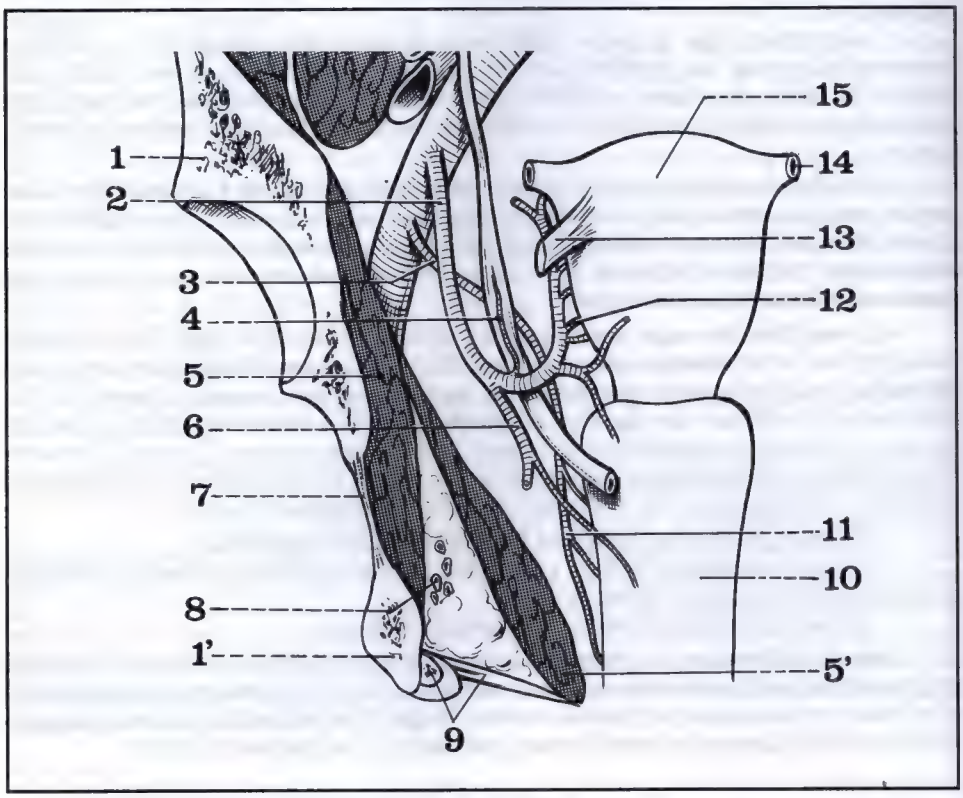

CONSTITUTION ANATOMIQUE DU PÉRINÉE ANTÉRIEUR

Le périnée antérieur forme une véritable loge fibro-musculaire traversée par le segment terminal de l'urètre et la partie inférieure du vagin. Il comprend :

— **un cadre osseux** constitué par la symphyse pubienne, les branches ischio-pubiennes et les tubérosités ischiatiques ;

— **une série de formations fibro-musculaires** qui se disposent schématiquement en trois plans ;

— **des organes érectiles** homologues des organes érectiles masculins ;

— **des vaisseaux et des nerfs.**

DU POINT DE VUE TOPOGRAPHIQUE. A l'intérieur du cadre squelettique formé par la symphyse et les branches ischio-pubiennes ces différents éléments s'organisent en plusieurs plans superposés.

— **Un étage supérieur** est constitué par la face inférieure des muscles releveurs de l'anus qui séparent le périnée de la cavité pelvienne. Immédiatement au-dessous des releveurs un espace étroit s'amincissant d'arrière en avant est constitué par le prolongement antérieur de la fosse ischio-rectale.

— **L'étage moyen** est le plus important. Il est constitué par une lame fibro-musculaire : l'**aponévrose périnéale moyenne** à la face supérieure de laquelle se disposent deux muscles : *le sphincter strié de l'urètre* et le *muscle transverse profond du périnée*. A la face inférieure de cette aponévrose se fixent les organes érectiles.

— **Un étage inférieur** est constitué par les *muscles superficiels du périnée* annexés aux organes érectiles et tapissés par l'aponévrose périnéale superficielle. L'ensemble est recouvert par les *plans superficiels* formés par le tissu cellulaire sous-cutané et les formations cutanées.

A la limite postérieure de la région ces différents éléments fibro-musculaires vont échanger entre eux des fibres et s'unir aux muscles releveurs et aux éléments du périnée postérieur : muscle recto-vaginal et sphincter anal. L'ensemble de ces formations constitue, à la limite postérieure du périnée antérieur, le **noyau fibreux central du périnée** qui chez la femme est beaucoup moins bien individualisé que chez l'homme.

L'étage supérieur du périnée

Il est formé par la partie antérieure des muscles releveurs formant le diaphragme pelvien qui sépare le périnée du pelvis. Chez la femme, au niveau du périnée antérieur, ce diaphragme pelvien est presque virtuel puisqu'il est traversé dans sa plus grande partie par le vagin et par l'urètre. Ce plan des releveurs a été étudié avec le plancher de la cavité pelvienne ; nous n'y reviendrons donc pas (Fig. 5).

Le prolongement antérieur de la fosse ischio-rectale

Beaucoup moins développée que chez l'homme, c'est une simple fente de forme triangulaire située à la face inférieure du releveur et à laquelle on décrit :

— une face inférieure constituée par l'aponévrose périnéale moyenne,

— une face externe formée par la paroi latérale du bassin, tapissée par l'obturateur interne,

— une face interne fortement oblique en bas et en dedans formée par la face inférieure du releveur.

S'amincissant progressivement d'arrière en avant pour devenir virtuel au niveau de la symphyse, cet espace est comblé par du tissu cellulo-adipeux qui continue celui de la fosse ischio-rectale. Il livre passage au **pédicule honteux interne** qui aborde par cette voie le périnée antérieur (Fig. 6).

L'étage moyen ou diaphragme uro-génital

FIGURE 7

Constitution anatomique du périnée chez la femme (d'après Monod et Duhamel).

1. *Symphyse pubienne.*
2. *Ligament arqué du pubis.*
3. *Clitoris.*
4. *Corps caverneux.*
5. *Ligament transverse du pelvis.*
6. *Sphincter strié de l'urètre.*
7. *Feuillet inférieur de l'aponévrose périnéale moyenne ou lame fixatrice.*
8. *Glande de Bartholin.*
9. *Aponévrose périnéale superficielle.*
10. *Muscle transverse superficiel du périnée.*
11. *Muscle transverse profond du périnée.*
12. *Bulbe vestibulaire.*
13. *Noyau fibreux central du périnée*
14. *Artère périnéale superficielle.*
15. *Artère honteuse interne.*
16. *Artère périnéale profonde.*
17. *Nerf honteux interne.*
18. *Urètre.*

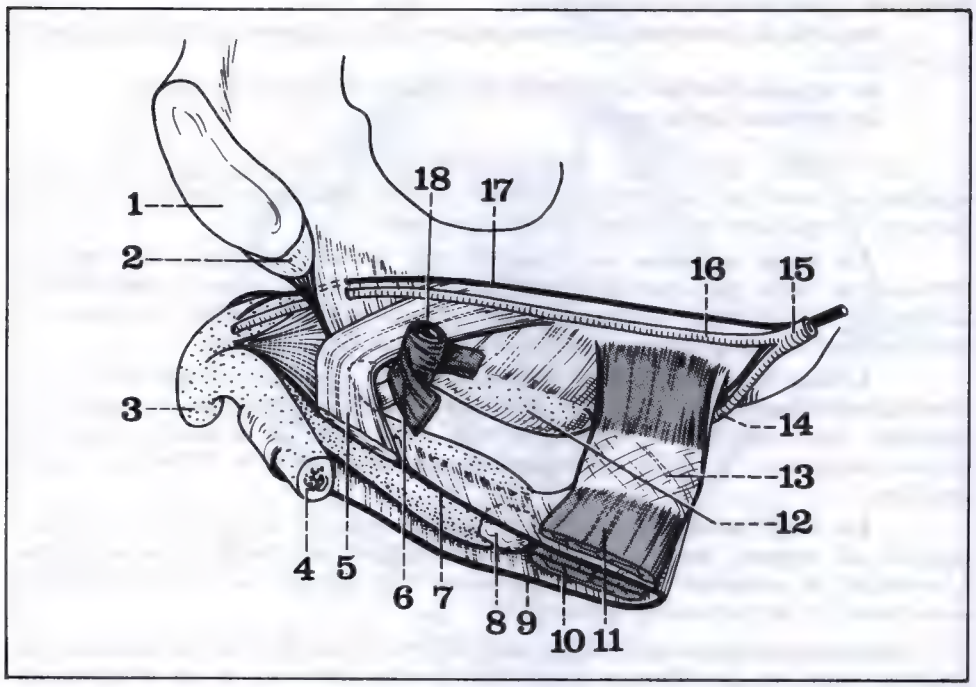

Il est de loin le plus important. Il est constitué essentiellement par une formation aponévrotique : **l'aponévrose périnéale moyenne** (Fascia Diaphragmatis Urogenitalis Inferior) qui comprend en fait deux feuillets :

– un feuillet supérieur très mince,

– un feuillet inférieur, épais, résistant et inextensible. Entre ces deux couches fibreuses se trouvent situés deux muscles : le muscle transverse profond du périnée en arrière et le sphincter strié de l'urètre en avant. A la face inférieure de l'aponévrose périnéale moyenne se fixent les organes érectiles (Fig. 7).

LE FEUILLET INFÉRIEUR DE L'APONÉVROSE PÉRINÉALE MOYENNE OU LAME FIXATRICE DES ORGANES ÉRECTILES. Constituant à elle seule l'essentiel du diaphagme urogénital, l'aponévrose périnéale moyenne de la femme a une disposition assez voisine de celle de l'homme ; elle en diffère surtout par la présence à sa partie postérieure d'une vaste échancrure livrant passage à la partie inférieure du vagin. C'est une lame aponévrotique épaisse et résistante de forme triangulaire à sommet antérieur. On lui décrit :

• deux bords latéraux qui s'insèrent sur les bords inférieurs des branches ischio-pubiennes et la face interne de l'ischion ;

• un bord postérieur qui s'unit latéralement au feuillet profond et à l'aponévrose périnéale superficielle au niveau du noyau fibreux central du périnée. Sur la ligne médiane ce bord postérieur présente une vaste échancrure à concavité postérieure traversée par la partie inférieure du vagin. Les bords de cette échancrure vont se fixer sur les bulbes vestibulaires ;

• le bord antérieur de l'aponévrose périnéale moyenne, très court, s'épaissit en avant de l'urètre et s'unit au feuillet supérieur pour former le **ligament transverse du pelvis** qui limite avec la symphyse pubienne un orifice faisant communiquer le périnée antérieur avec la région rétro-symphysaire et livrant passage à la veine dorsale du clitoris.

Dans sa partie toute antérieure, le feuillet inférieur de l'aponévrose périnéale moyenne est perforé par l'orifice urétral. (Fig. 7 et 8)

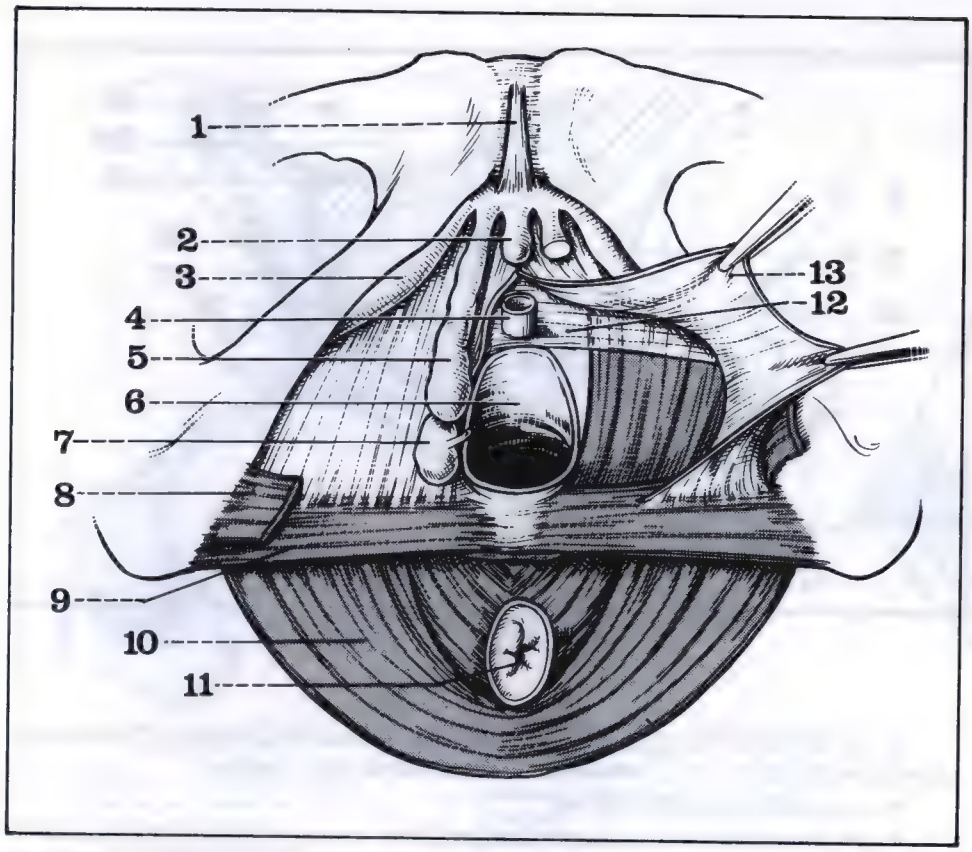

FIGURE 8
Les corps érectiles et les muscles du périnée Vue inférieure (d'après Kamina).

1. *Ligament suspenseur du clitoris.*
2. *Clitoris.*
3. *Corps caverneux.*
4. *Urètre.*
5. *Bulbe vestibulaire.*
6. *Orifice inférieur du vagin.*
7. *Glande de Bartholin.*
8. *Muscle transverse superficiel du périnée.*
9. *Muscle transverse profond du périnée.*
10. *Muscle releveur de l'anus.*
11. *Anus.*
12. *Aponévrose périnéale moyenne.*
13. *Aponévrose périnéale superficielle (soulevée par deux pinces).*

LES MUSCLES PROFONDS DU PÉRINÉE. Situés à la face supérieure du feuillet inférieur de l'aponévrose périnéale moyenne, ils sont au nombre de deux : le muscle transverse profond et le sphincter strié de l'urètre.

a) LE MUSCLE TRANSVERSE PROFOND DU PÉRINÉE (Transversus Perinei Profondus). Moins développé chez la femme que chez l'homme c'est un petit muscle aplati et triangulaire qui s'étend de la face interne de l'ischion au noyau fibreux central du périnée (Fig. 7).

Insertions. Il s'insère en dehors sur la face interne de l'ischion et l'aponévrose de l'obturateur interne par une courte lame tendineuse.

Le corps musculaire dirigé transversalement de dehors en dedans est aplati, peu développé.

Terminaison. Il se termine par quelques fibres aponévrotiques sur le noyau fibreux central du périnée en envoyant quelques fibres au canal anal.

Innervation. Elle est assurée par le nerf dorsal du clitoris, branche du nerf honteux interne.

Action. Le rôle du muscle transverse profond serait d'immobiliser le noyau fibreux central du périnée sur lequel prend appui le muscle bulbo-caverneux.

FIGURE 9

Coupe sagittale de l'urètre chez la femme.

4. *Symphyse pubienne.*
5. *Ligaments pubo-vésicaux.*
6. *Ligament suspenseur du clitoris.*
7. *Clitoris.*
8. *Muscle constricteur de la vulve.*
9. *Ligament arqué du pubis.*
10. *Plexus veineux de Santorini.*
11. *Méat urétral.*
12. *Cloison urétro-vaginale.*
13. *Musculeuse urétrale.*
14. *Muqueuse urétrale.*
15. *Canal de l'urètre.*
16. *Sphincter strié (partie antérieure).*
17. *Sphincter lisse.*
18. *Sphincter strié (partie postérieure).*
19. *Orifice du col vésical.*
20. *Trigone vésical.*
21. *Méat urétéral.*

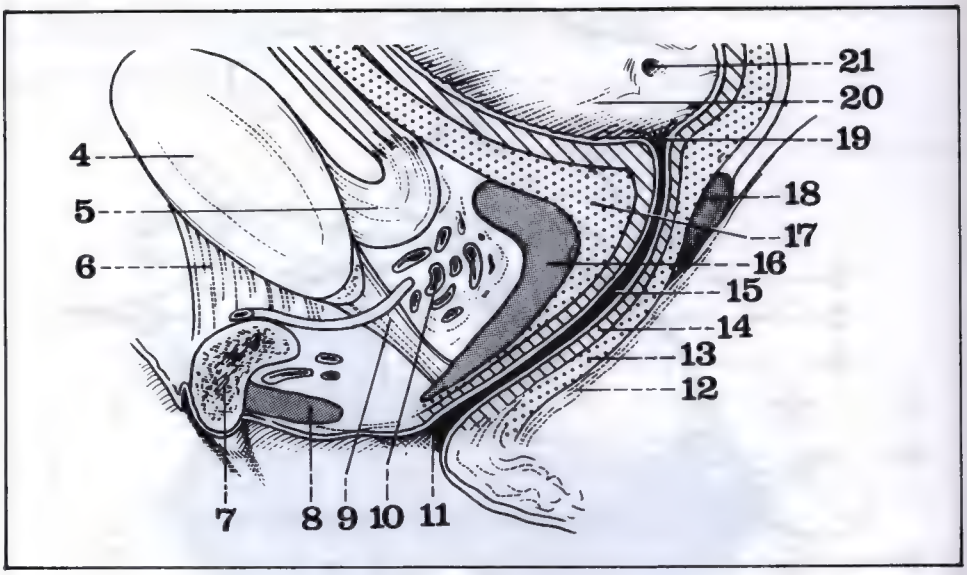

b) LE SPHINCTER STRIÉ DE L'URÈTRE (Sphincter Urethrae). C'est un manchon musculaire de 2 à 2,5 cm de haut, constitué de deux couches :

- *une couche circulaire interne,*
- *une couche externe arciforme* dont les fibres concaves en arrière entourent la partie inférieure de l'urètre et vont rejoindre en arrière le noyau fibreux central du périnée (Fig. 9).

Innervation. Elle est assurée par le nerf dorsal du clitoris, branche du nerf honteux interne. Pour certains cette innervation proviendrait en fait surtout du ganglion iliaque interne.

Action. Le sphincter strié de l'urètre joue un rôle essentiel dans la continence urinaire. Il agit en fait en synergie avec deux autres systèmes sphinctériens, l'un sus-jacent représenté par le faisceau pubo-coccygien du releveur qui forme une sangle à la face postérieure de l'urètre, l'autre sous-jacent formé par les fibres du muscle bulbo-caverneux qui croisent la face antérieure du canal urétral.

LE FEUILLET SUPÉRIEUR DE L'APONÉVROSE PÉRINÉALE MOYENNE. C'est un feuillet extrêmement mince qui recouvre la face supérieure des deux muscles profonds et qui adhère aux bords antérieur et postérieur du feuillet inférieur. Il sépare les deux muscles profonds de la face inférieure du releveur, et du prolongement antérieur de la fosse ischio-rectale. En dedans, ce feuillet supérieur se perd sur les bords latéraux de l'urètre et du vagin.

LES ORGANES ÉRECTILES. Situés à la face inférieure de l'aponévrose périnéale moyenne, qui leur sert de lame fixatrice, ils sont contenus dans une véritable loge fibreuse limitée en haut par l'aponévrose périnéale superficielle. Ils comprennent d'une part les *bulbes vestibulaires,* homologues du corps spongieux masculin, d'autre part les *corps caverneux* qui se réunissent pour former le clitoris (Fig. 10 et 11).

a) LES CORPS CAVERNEUX (Corpus Cavernosum Clitoridis) ont une disposition et une structure très voisines des corps caverneux masculins mais leur volume est beaucoup plus réduit (Fig. 10).

Morphologie. Ils ont dans l'ensemble la forme d'un cylindre aplati transversalement et rétréci à ses deux extrémités.

Constitution. Ils sont constitués par une enveloppe périphérique blanchâtre, élastique, *l'albuginée,* contenant un tissu érectile formé de très nombreuses travées fibreuses délimitant entre elles des aréoles qui communiquent les unes avec les autres et qui correspondent à des capillaires veineux dilatés.

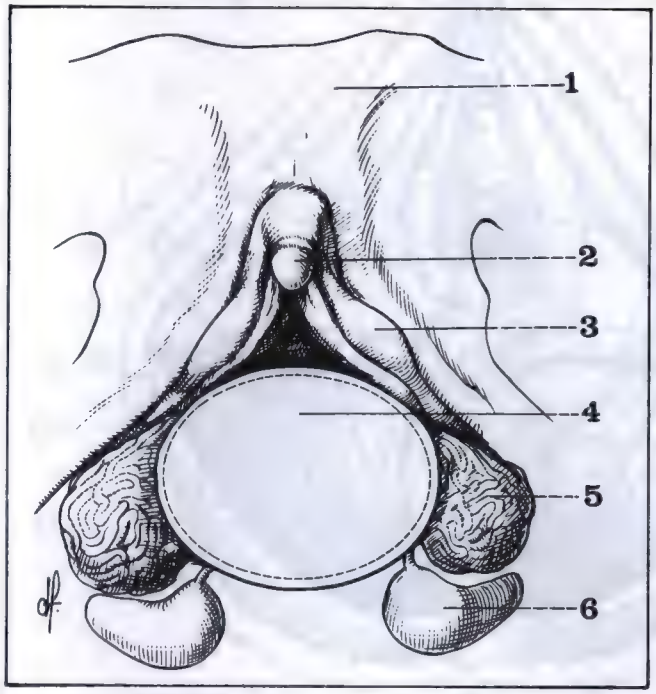

FIGURE 10

Le clitoris, les corps érectiles en érection et les glandes de Bartholin vue antérieure. (D'après Dickinson).

1. *Symphyse pubienne.*
2. *Gland clitoridien.*
3. *Extrémité antérieure des corps caverneux.*
4. *Cavité vaginale.*
5. *Bulbe vestibulaire.*
6. *Glandes de Bartholin.*

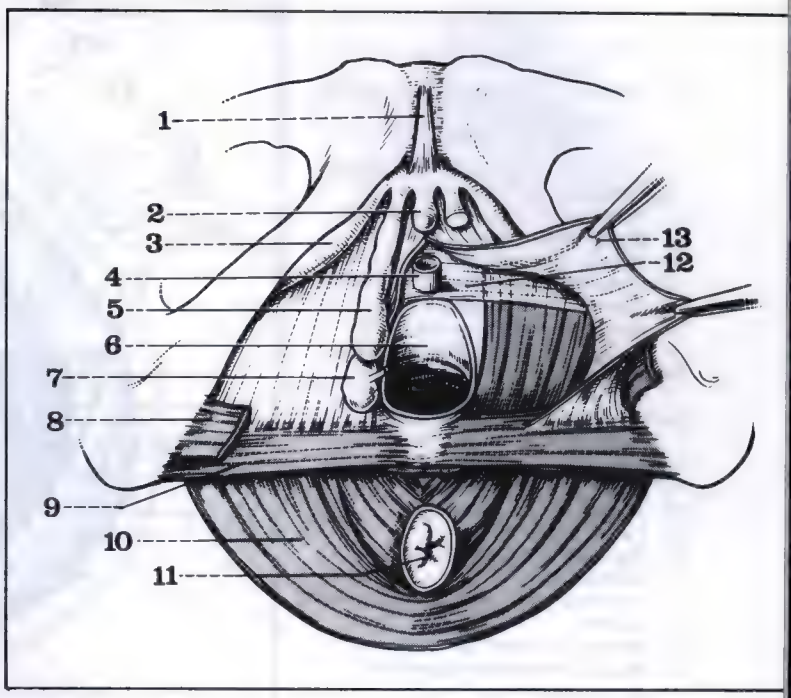

FIGURE 11

Les corps érectiles et les muscles du périnée (d'après Kamina).

1. *Ligament suspenseur du clitoris.*
2. *Clitoris.*
3. *Corps caverneux.*
4. *Urètre.*
5. *Bulbe vestibulaire.*
6. *Orifice inférieur du vagin.*
7. *Glande de Bartholin.*
8. *Muscle transverse superficiel du périnée.*
9. *Muscle transverse profond du périnée.*
10. *Muscle releveur de l'anus.*
11. *Anus.*
12. *Aponévrose périnéale moyenne.*
13. *Aponévrose périnéale superficielle (réclinée).*

Chaque corps caverneux se fixe en arrière et latéralement à la partie moyenne de la face interne des branches ischio-pubiennes et à la face inférieure de la lame fixatrice. Les deux corps caverneux droit et gauche convergent ainsi vers la ligne médiane et, au-dessous de la symphyse, se réunissent pour former le *corps du clitoris.* Celui-ci se continue d'abord en avant et en haut puis se coude en bas et en arrière formant ainsi le *genou du clitoris.* Dans l'angle ainsi formé se trouve un réseau veineux important, le plexus intermédiaire de Kobelt*. Les deux corps caverneux fusionnés se terminent au niveau du gland du clitoris.

Au niveau du bord inférieur de la symphyse pubienne, à hauteur du genou du clitoris, les corps caverneux sont rattachés à la partie antérieure de la symphyse pubienne par le **ligament suspenseur du clitoris,** homologue du ligament suspenseur de la verge masculin (Fig. 9).

b) LES BULBES VESTIBULAIRES (Bulbus Vestibuli). Ils représentent l'homologue dédoublé du corps spongieux masculin (Fig. 11).

Ce sont deux formations érectiles, de même structure que les corps caverneux, situées de chaque côté de l'orifice inférieur du vagin. De forme ovoïde, allongés dans le sens antéro-postérieur sur 3 à 4 cm, ils possèdent une *extrémité postérieure* volumineuse et arrondie qui arrive en arrière au contact de la glande de Bartholin et s'étend parfois jusqu'au voisinage de la fossette naviculaire.

L'extrémité antérieure amincie s'unit à son homologue du côté opposé et au corps du clitoris au niveau duquel elle se termine.

La face externe du bulbe vestibulaire reste à distance du corps caverneux dont elle est séparée par un espace triangulaire à sommet antérieur où cheminent les vaisseaux périnéaux superficiels.

La face interne concave entoure la face interne des petites lèvres et plus en avant le segment terminal de l'urètre.

Le bord supérieur adhère fortement à la lame fixatrice. Le bord inférieur correspond à la base des petites lèvres.

* KOBELT Georges Ludwig (1804-1857) - Professeur d'anatomie à Fribourg.

FIGURE 12

Les muscles superficiels du périnée chez la femme (d'après Netter)

1. *Ligament suspenseur du clitoris.*
2. *Clitoris.*
3. *Urètre.*
4. *Bulbe vestibulaire.*
5. *Muscle constricteur de la vulve.*
6. *Canal de la glande de Bartholin.*
7. *Glande de Bartholin.*
8. *Fascia de Colles.*
9. *Grand ligament sacro-sciatique.*
10. *Aponévrose de l'obturateur interne.*
11. *Noyau fibreux central du périnée.*
12. *Coccyx.*
13. *Raphé ano-coccygien.*
14. *Muscle grand fessier.*
15. *Canal anal.*
16. *Faisceau sous-cutané du sphincter externe.*
17. *Faisceau superficiel du sphincter externe.*
18. *Muscle releveur de l'anus.*
19. *Muscle transverse superficiel du périnée.*
20. *Branche ischio-pubienne.*
21. *Aponévrose périnéale moyenne.*
22. *Muscle bulbo-caverneux.*
23. *Cavité vaginale.*
24. *Orifice inférieur du vagin.*
25. *Muscle ischio-caverneux.*

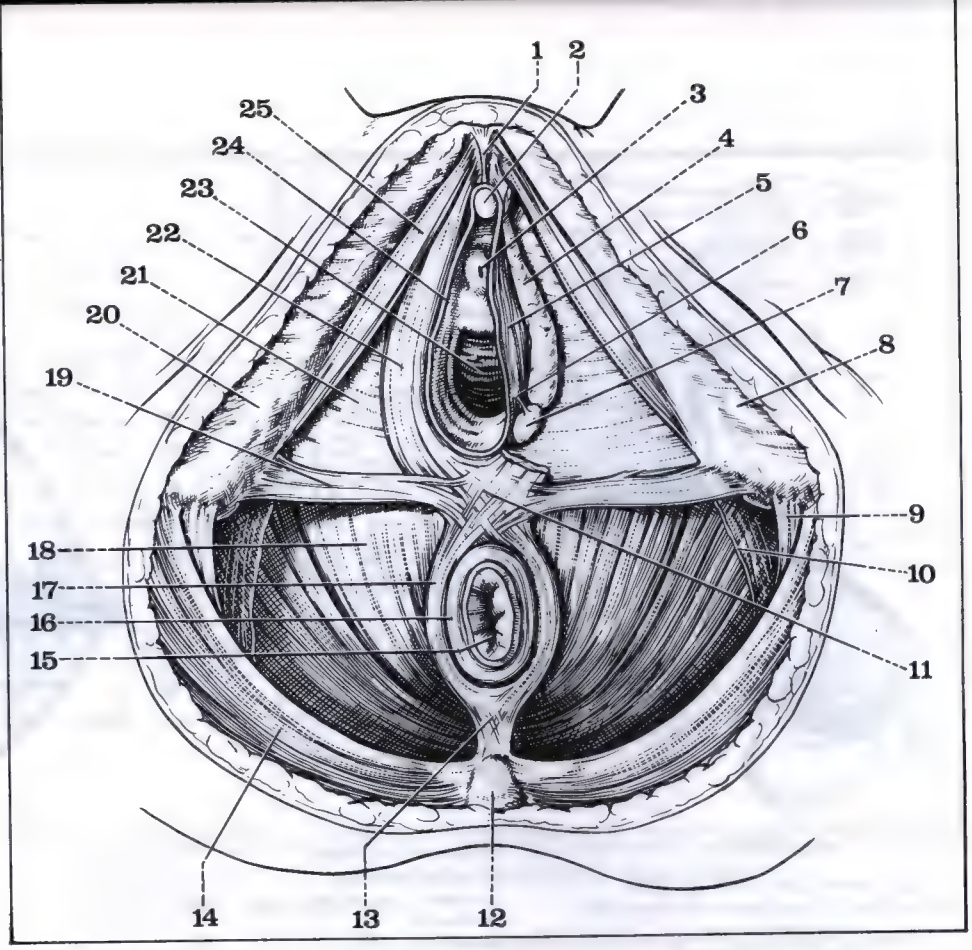

LES ÉLÉMENTS GLANDULAIRES DU PÉRINÉE ANTÉRIEUR. Ils sont représentés par les glandes de Skene et surtout les glandes de Bartholin.

– LES GLANDES DE SKENE. Ce sont deux petites glandes situées au contact même de la paroi de l'urètre ; homologues de la prostate masculine elles s'ouvrent de part et d'autre de l'orifice urétral par deux petits canaux excréteurs.

– LES GLANDES DE BARTHOLIN ou glandes vulvo-vaginales sont des glandes volumineuses situées de chaque côté de la partie postérieure de l'orifice inférieur du vagin ; homologues des glandes de Cowper elles sont situées en dedans de l'extrémité postérieure du bulbe vestibulaire, en dehors de la base des petites lèvres, au-dessous de l'aponévrose périnéale moyenne à laquelle elles adhèrent. Allongées d'avant en arrière, aplaties dans le sens transversal, elles ont en moyenne 15 mm de long sur 8 mm de hauteur et 5 mm d'épaisseur. Elles ne se développent en réalité qu'après la puberté et régressent après la ménopause. Elles se prolongent par un canal excréteur de 1 à 2 cm de long, de 2 mm de diamètre qui se dirige en avant et en dedans pour s'ouvrir au niveau du tiers postérieur du sillon nympho-hyménéal (Fig. 12 et 14).

Structure et rôle. Les glandes de Bartholin sont des glandes en grappe sécrétant un liquide filant peu abondant qui intervient dans la lubrification du vestibule vulvaire.

L'URÈTRE PÉRINÉAL. Segment le plus court de l'urètre féminin, long d'environ 1 cm pour un calibre de 7 à 8 mm, l'urètre dans son segment terminal traverse la partie toute antérieure du périnée antérieur. Entouré du sphincter externe, il traverse ensuite l'aponévrose périnéale moyenne et vient s'ouvrir par un orifice ou méat urétral de 3 à 4 mm de diamètre situé à 2 cm en arrière du clitoris immédiatement en avant du tubercule vaginal. Cet orifice de forme variable est souvent surélevé en formant la papille urétrale. Dans ce court trajet périnéal il est croisé latéralement par les deux corps caverneux du clitoris et par la partie antérieure des bulbes vestibu-

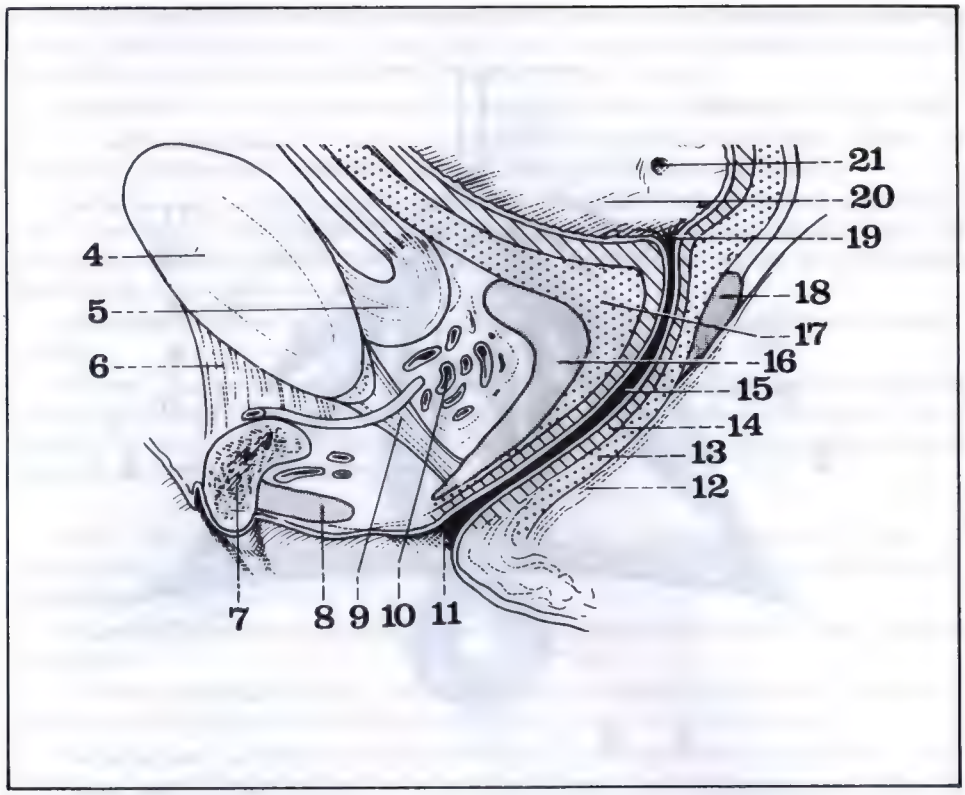

FIGURE 13

Coupe sagittale de l'urètre chez la femme.

4. *Symphyse pubienne.*
5. *Ligaments pubo-vésicaux.*
6. *Ligament suspenseur du clitoris.*
7. *Clitoris.*
8. *Muscle constricteur de la vulve.*
9. *Ligament arqué du pubis.*
10. *Plexus veineux de Santorini.*
11. *Méat urétral.*
12. *Cloison urétro-vaginale.*
13. *Musculeuse urétrale.*
14. *Muqueuse urétrale.*
15. *Canal de l'urètre.*
16. *Sphincter strié (partie antérieure).*
17. *Sphincter lisse.*
18. *Sphincter strié (partie postérieure).*
19. *Orifice du col vésical.*
20. *Trigone vésical.*
21. *Méat urétéral.*

laires. Il est étroitement solidaire de l'orifice inférieur du vagin à laquelle il est uni par la *cloison urétro-vaginale* (Fig. 13).

LE SEGMENT PÉRINÉAL DU VAGIN est limité à l'orifice inférieur du conduit vaginal. Partiellement obturé par l'hymen chez la vierge, bordé après la défloraison par les caroncules myrtiformes, il forme le fond du vestibule vulvaire et est entouré par le constricteur de la vulve, les bulbes vaginaux recouverts par les muscles bulbo-caverneux et, en arrière, par les glandes de Bartholin (Fig. 12).

L'étage inférieur superficiel du périnée

Il est constitué essentiellement par les muscles superficiels et l'aponévrose périnéale superficielle.

Les muscles superficiels sont au nombre de 4 :

- le transverse superficiel,
- l'ischio-caverneux,
- le bulbo-caverneux.

a) LE MUSCLE TRANSVERSE SUPERFICIEL (M. Transversus Perinei Superficialis) très peu développé, souvent confondu avec le transverse profond, est un petit muscle triangulaire à base externe, pair et symétrique, qui s'insère en dehors sur la face interne de l'ischion, se dirige en dedans et un peu en avant pour se terminer sur le noyau fibreux central du périnée. Innervé par un rameau du nerf honteux interne il a une action identique à celle du transverse profond (Fig. 12).

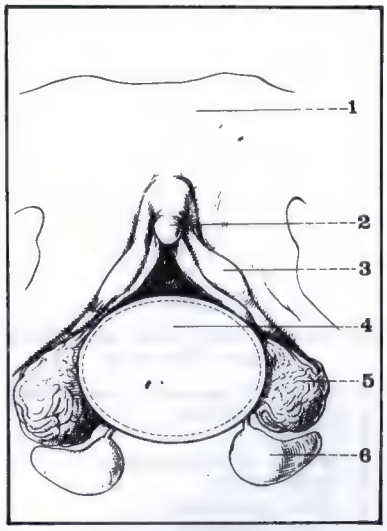

FIGURE 14

Le clitoris, les corps caverneux et les glandes de Bartholin, vue antérieure. (D'après Dickinson).

1. *Symphyse pubienne.*
2. *Gland clitoridien.*
3. *Extrémité antérieure des corps caverneux.*
4. *Cavité vaginale.*
5. *Bulbe vestibulaire.*
6. *Glandes de Bartholin.*

FIGURE 15

Les muscles superficiels du périnée.

1. *Muscle ischio-caverneux.*
2. *Muscle bulbo-caverneux.*
3. *Constricteur de la vulve ou du vagin.*
4. *Transverse superficiel du périnée.*
5. *Sphincter anal.*
6. *Glande de Bartholin.*
7. *Cavité vaginale.*
8. *Bulbe vestibulaire.*
9. *Méat urétral.*
10. *Corps caverneux.*
11. *Clitoris.*

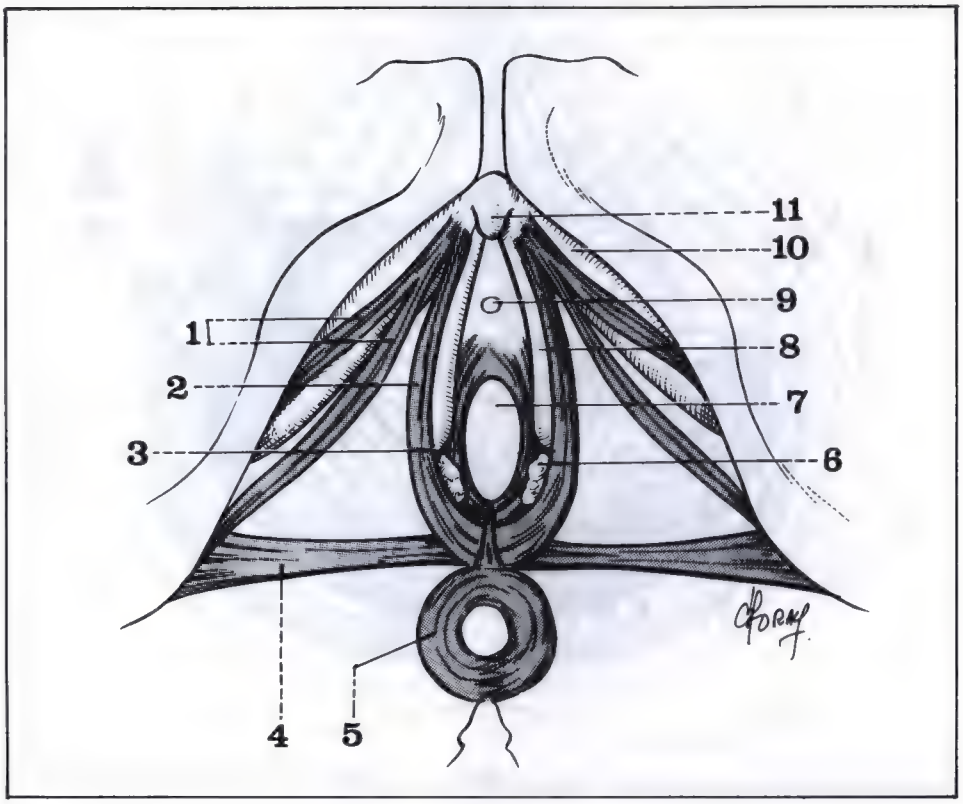

FIGURE 16

Les muscles superficiels du périnée (d'après Kamina).

1. *Ligament suspenseur du clitoris.*
2. *Corps caverneux.*
3. *Clitoris.*
4. *Muscle ischio-caverneux.*
5. *Méat urétral.*
6. *Bulbe vestibulaire.*
7. *Cavité vaginale.*
8. *Muscle bulbo-caverneux.*
9. *Glande de Bartholin.*
10. *Muscle transverse superficiel du périnée.*
11. *Noyau fibreux central du périnée.*
12. *Muscle releveur de l'anus.*
13. *Sphincter anal.*
14. *Anus.*
15. *Raphé ano-coccygien.*
16. *Muscle grand fessier.*
17. *Coccyx.*
18. *Aponévrose périnéale moyenne.*
19. *Aponévrose périnéale superficielle.*

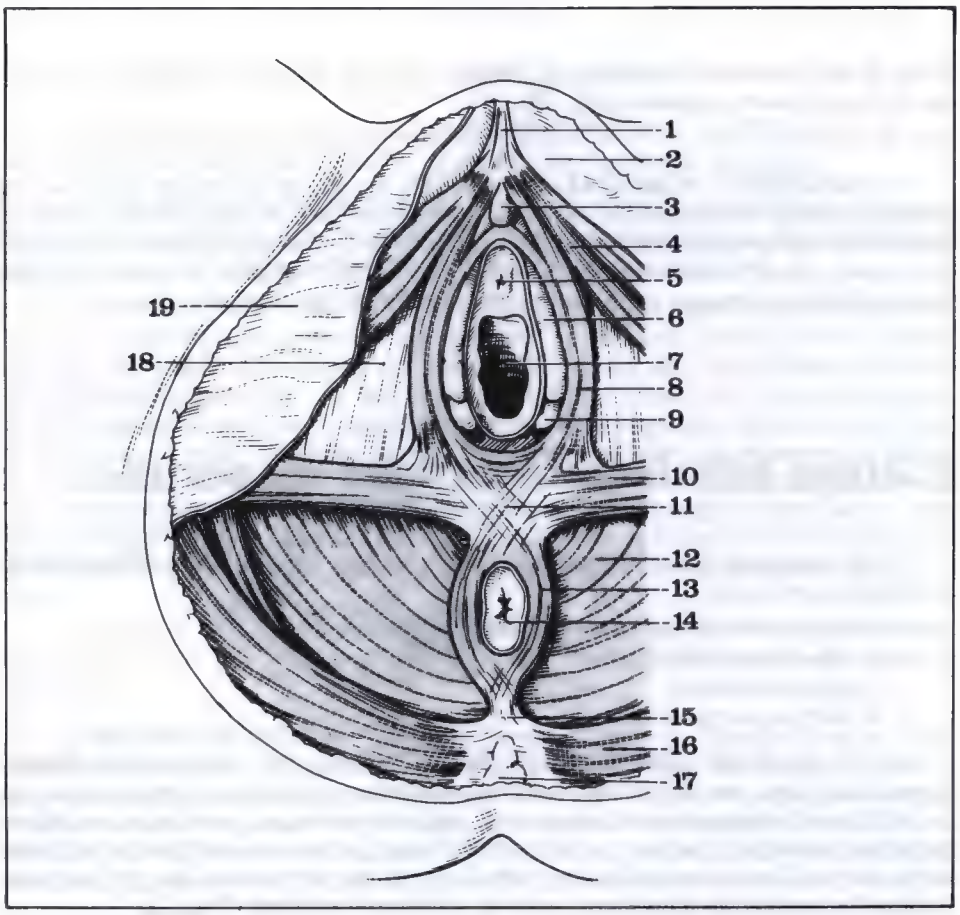

b) LE MUSCLE ISCHIO-CAVERNEUX (M. Ischio-Cavernosus). C'est un muscle pair et symétrique qui forme une sorte de cornet musculaire recouvrant la face inférieure de la racine du corps caverneux (Fig. 15 et 16).

Insertions. Il se fixe en dehors sur l'ischion, en avant de la tubérosité ischiatique.

Le corps musculaire en forme de gouttière à concavité supérieure se porte en avant et en dedans en enveloppant la face inférieure du corps caverneux.

Terminaison. Les fibres profondes se terminent sur l'albuginée du corps caverneux. Les fibres superficielles forment deux faisceaux, l'un externe qui se fixe au niveau du coude du clitoris, l'autre interne qui se réunit avec celui du côté opposé dans l'angle de réunion des deux corps caverneux.

Innervation. Elle est assurée par une branche du rameau périnéal du nerf honteux interne.

Action. L'ischio-caverneux, comme chez l'homme, intervient dans l'érection en comprimant les corps caverneux et en chassant le sang qu'ils contiennent vers le clitoris. En outre, il abaisse le clitoris et pendant la copulation en applique le gland contre la face dorsale du pénis (Fig. 22).

c) LE MUSCLE BULBO-CAVERNEUX (M. Bulbo-Spongiosus). C'est un muscle aplati, pair et symétrique de direction antéro-postérieure qui recouvre le bulbe vestibulaire (Fig. 15 et 16).

Insertions. Il se fixe en arrière par des fibres charnues sur le noyau fibreux central du périnée.

Le corps musculaire aplati, concave en haut, se dirige en haut et en avant en se rétrécissant progressivement et en recouvrant la surface externe du bulbe.

Terminaison. Les fibres les plus profondes se terminent sur l'albuginée du bulbe. Les fibres superficielles passent en avant du clitoris et se continuent avec celles du côté opposé en s'attachant au passage sur les corps caverneux clitoridiens. Il forme ainsi une sangle musculaire au clitoris : le muscle de Houston.

Innervation. Elle est assurée par un rameau périnéal du nerf honteux interne.

Action. L'action du bulbo-caverneux est complexe.

– Il joue un rôle dans l'érection d'une part en comprimant le bulbe et en chassant le sang vers le clitoris, d'autre part, par le muscle de Houston*, en comprimant la veine dorsale du clitoris.

– Sa contraction comprime la glande de Bartholin et en favorise l'évacuation.

– Sa contraction rétrécit l'orifice inférieur du vagin.

– Comme l'ischio-caverneux, il abaisse le clitoris et en applique le gland contre la face dorsale du pénis au cours de la copulation.

d) LE MUSCLE CONSTRICTEUR DE LA VULVE (Tunica Muscularis Vaginae) est un très mince anneau musculaire qui longe le bord interne du bulbe et de la glande de Bartholin. Il se fixe en arrière au noyau fibreux central du périnée et, après avoir longé la glande de Bartholin et le bulbe, va se terminer en avant sur le bord antérieur de l'orifice inférieur du vagin (Fig. 15 et 16).

Innervation. Elle est assurée par une branche du nerf honteux interne.

Action. Le constricteur du vestibule rétrécit l'orifice inférieur du vagin. Sa contracture est à l'origine du vaginisme inférieur.

e) L'APONÉVROSE PÉRINÉALE SUPERFICIELLE recouvre différents éléments. C'est une toile cellulo-fibreuse extrêmement mince qui se fixe latéralement sur les branches ischio-pubiennes et en arrière sur le noyau fibreux central du périnée au niveau duquel elle se continue avec l'aponévrose périnéale moyenne. Elle se poursuit également en arrière au niveau des plans superficiels de la fosse ischio-rectale (Fig. 16).

---

* HOUSTON John (1802-1845) - Médecin et anatomiste à Dublin (Irlande).

FIGURE 17

Les vaisseaux et les nerfs du périnée.

1. *Clitoris.*
2. *Muscle bulbo-caverneux.*
3. *Vestibule urétral.*
4. *Bulbe vestibulaire.*
5. *Muscle ischio-caverneux (sectionné).*
6. *Corps caverneux*
7. *Muscle ischio-caverneux avec son pédicule.*
8. *Nerf honteux interne.*
9. *Artère bulbaire.*
10. *Glande de Bartholin.*
11. *Muscle bulbo-caverneux.*
12. *Anus.*
13. *Coccyx.*
14. *Sphincter anal.*
15. *Muscle grand fessier.*
16. *Grand ligament sacro-sciatique.*
17. *Nerf anal.*
18. *Artère hémorroïdale inférieure.*
19. *Muscle releveur de l'anus.*
20. *Ischion.*
21. *Rameau périnéal du nerf petit sciatique.*
22. *Artère périnéale superficielle.*
23. *Aponévrose périnéale superficielle.*
24. *Aponévrose périnéale moyenne.*
25. *Vagin.*
26. *Méat urétral.*

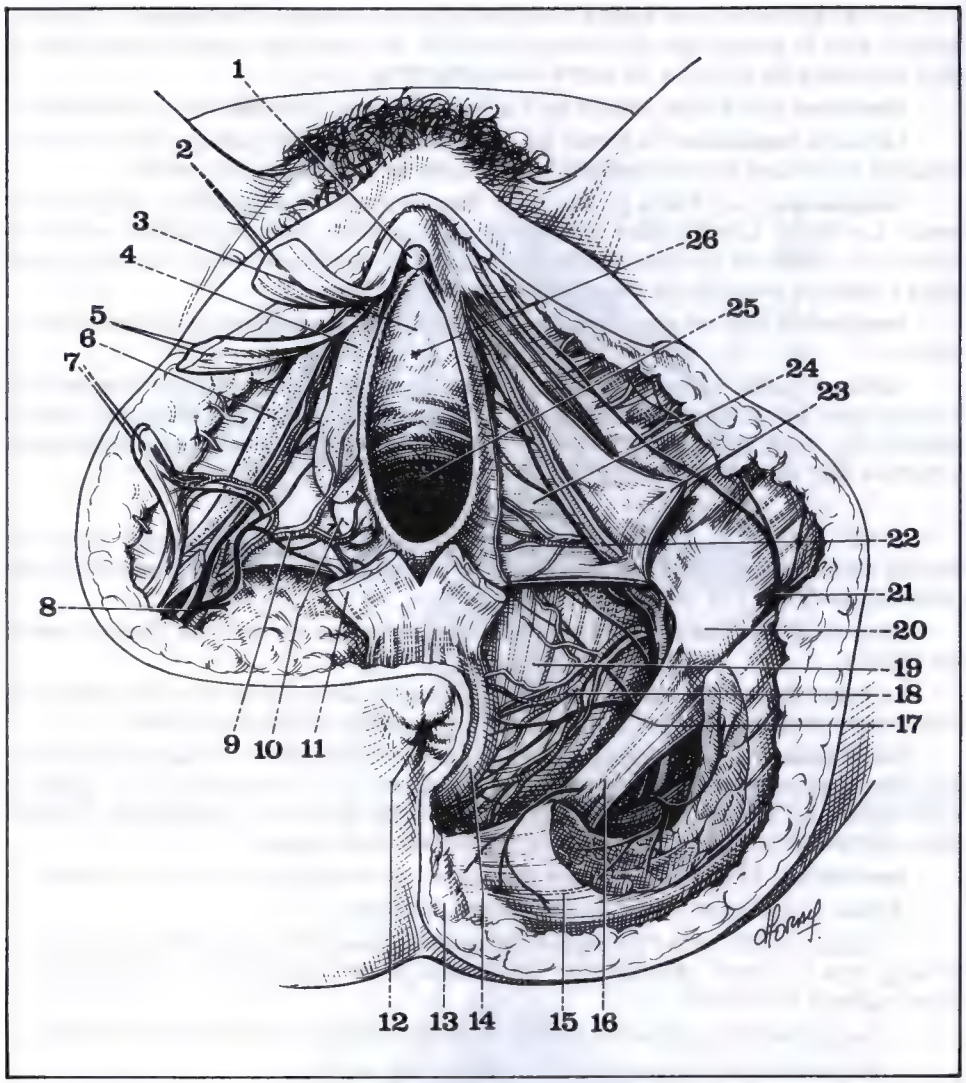

FIGURE 17 bis

L'artère honteuse interne.

11. *Artère ombilicale.*
12. *Anastomose veineuse entre l'épigastrique et l'obturatrice.*
13. *Symphyse pubienne.*
14. *Nerf obturateur.*
15. *Vaisseaux obturateurs.*
16. *Muscle obturateur interne.*
17. *Veines utérines.*
18. *Veines vésicales inférieures.*
19. *Artère urétrale.*
20. *Vaisseaux honteux internes.*
21. *Vaisseaux bulbaires.*
22. *Grand ligament sacro-sciatique.*
23. *Petit ligament sacro-sciatique.*
24. *Artère ischiatique.*
25. *Veine ischiatique.*
26. *Coccyx.*
27. *Muscle pyramidal du bassin.*
28. *Deuxième trou sacré antérieur gauche.*
29. *Veine fessière.*
30. *Tronc postérieur (de l'iliaque interne).*
31. *Articulation sacro-iliaque gauche.*

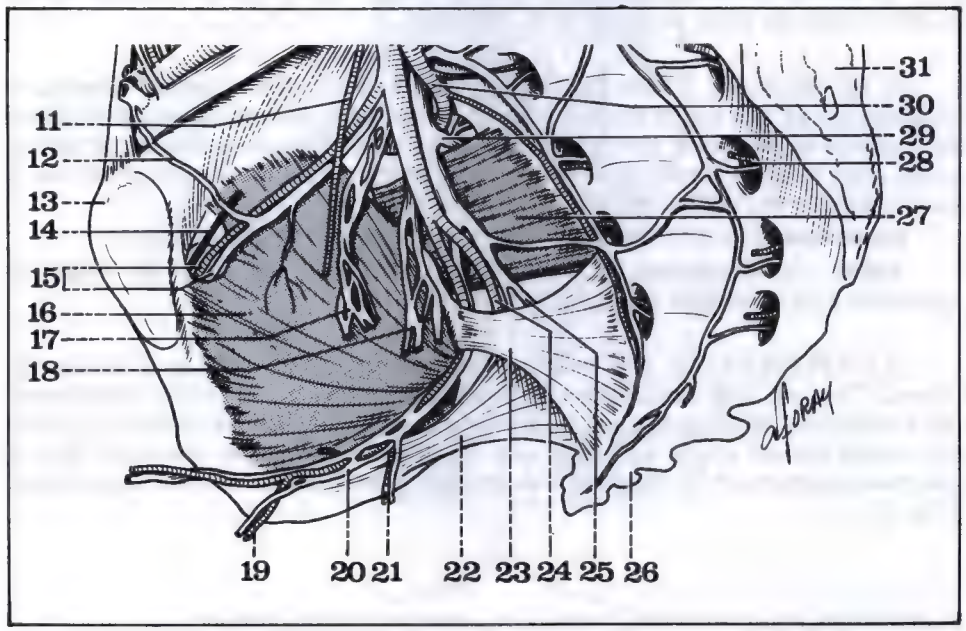

Les vaisseaux et les nerfs profonds du périnée

LA VASCULARISATION ARTÉRIELLE des plans profonds du périnée antérieur de la femme est assurée essentiellement par **l'artère honteuse interne*.** Branche de bifurcation externe du tronc antérieur de l'iliaque interne, se détachant souvent par un tronc commun avec l'ischiatique elle a un calibre de 2 à 3 mm. Elle décrit un long trajet à la fois intra et extra-pelvien. Née en effet dans l'espace pelvi-rectal supérieur elle quitte le bassin par la grande échancrure sciatique puis après un court trajet dans la région fessière pénètre dans la fosse ischio-rectale par la petite échancrure sciatique. Elle gagne le périnée antérieur en parcourant le prolongement antérieur du creux ischio-rectal dans le canal d'Alcock, contre la branche ischio-pubienne, accompagnée en dedans d'elle par sa veine et par le nerf honteux interne. Elle chemine à la face supérieure de l'aponévrose périnéale moyenne, au-dessus du muscle transverse profond. A l'extrémité antérieure de la région, elle se termine en devenant artère dorsale du clitoris (Fig. 17 et 17 bis).

L'artère honteuse interne fournit plusieurs collatérales pour le périnée.

• L'ARTÈRE PÉRINÉALE SUPERFICIELLE, née au bord postérieur du muscle transverse profond, contourne celui-ci et va passer à la face inférieure du muscle superficiel.

• L'ARTÈRE BULBAIRE, née un peu plus loin, traverse obliquement de haut en bas et d'arrière en avant l'aponévrose périnéale moyenne pour se ramifier au niveau du versant postéro-supérieur des bulbes vestibulaires.

• L'ARTÈRE BULBO-URÉTRALE, plus grêle, née un peu plus en avant, traverse également l'aponévrose périnéale moyenne et se divise en deux branches destinées à l'urètre et aux bulbes vestibulaires.

• L'ARTÈRE CAVERNEUSE, née un peu plus en avant, passe en arrière de la symphyse pubienne pour aller se ramifier au niveau du clitoris.

• L'ARTÈRE PRÉVÉSICALE ou artère vésicale antérieure a une direction ascendante. Elle traverse le plancher pelvien en avant de l'urètre pour aller se ramifier à la face antérieure du col de la vessie.

• L'ARTÈRE GRAISSEUSE, née un peu en avant de la précédente, est également une branche ascendante qui va se ramifier dans l'espace rétro-pubien.

• L'ARTÈRE RÉTRO-SYMPHYSAIRE enfin, également de direction ascendante, traverse le plancher pelvien pour aller se ramifier à la face postérieure de la symphyse où elle s'anastomose avec la branche rétro-pubienne de l'obturatrice et le rameau sus-pubien de l'épigastrique.

LES VEINES ont une disposition schématiquement calquée sur celle des artères. Elles tirent leur origine du **plexus veineux de Santorini** qui regroupe dans l'espace pré-urétral rétro-symphysaire un volumineux lacis veineux drainant les veines vésicales antérieures, les veines graisseuses pré-vésicales, les veines rétro-symphysaires et les veines urétrales. Ce plexus veineux reçoit également la veine dorsale du clitoris qui passe par l'orifice ménagé entre la symphyse et le bord antérieur de l'aponévrose périnéale moyenne. L'ensemble de ce plexus se draine en arrière par les veines honteuses internes qui suivent le trajet de l'artère principale et reçoivent des collatérales caverneuses, bulbaires et périnéales homologues des branches artérielles. Les veines honteuses internes se réunissent dans le bassin aux veines ischiatiques pour se jeter dans la veine iliaque interne.

LES LYMPHATIQUES PROFONDS du périnée antérieur suivent le trajet des veines et vont se jeter dans les ganglions iliaques internes et les ganglions de la bifurcation iliaque.

---

* Parce qu'elle vascularise les organes qualifiés autrefois de « honteux ».

FIGURE 18

Les nerfs superficiels du périnée (d'après Kamina).

1. *Muscle grand adducteur.*
2. *Clitoris.*
3. *Muscle ischio-caverneux.*
4. *Nerf périnéal profond.*
5. *Muscle bulbo-caverneux.*
6. *Bulbe vestibulaire.*
7. *Glande de Bartholin.*
8. *Muscle transverse superficiel du périnée.*
9. *Nerf anal.*
10. *Muscle releveur de l'anus.*
11. *Muscle grand fessier.*
12. *Sphincter anal.*
13. *Anus.*
14. *Tissu cellulaire de la fosse ischio-rectale.*
15. *Nerf périnéal superficiel.*
16. *Artère périnéale superficielle.*
17. *Vagin.*
18. *Méat urétral.*

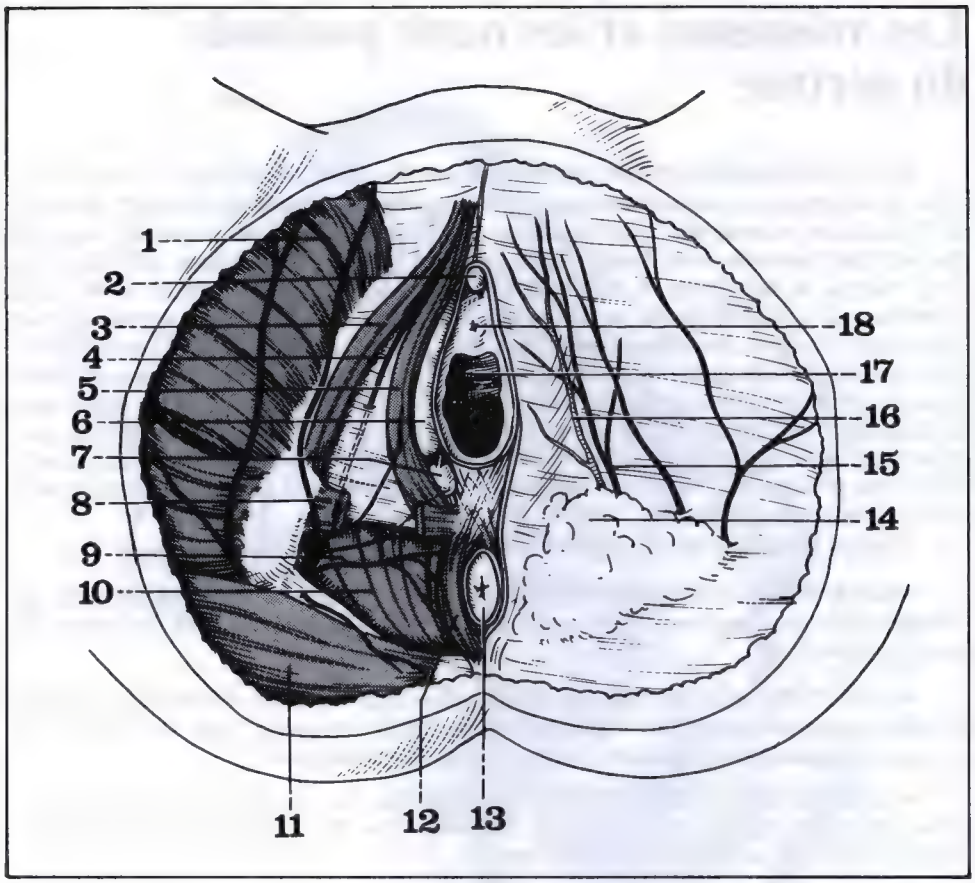

LES NERFS PROFONDS sont représentés par le nerf honteux interne et ses branches (Fig. 18).

LE NERF HONTEUX INTERNE est un nerf mixte, branche terminale unique du plexus honteux, formé par les deuxième, troisième et quatrième racines sacrées. Né dans la cavité pelvienne à la face antérieure du pyramidal, il sort du bassin par la grande échancrure sciatique, a un court trajet dans la région fessière et gagne la fosse ischio-rectale par la petite échancrure sciatique. Dans la fosse ischio-rectale il accompagne l'artère honteuse interne en cheminant en dedans et un peu au-dessous d'elle. Il suit donc le canal d'Alcock à la face supérieure de l'aponévrose périnéale moyenne et se termine en fournissant le nerf dorsal du clitoris.

Ses collatérales sont représentées par :

• **le nerf du transverse profond** né dans le prolongement antérieur de la fosse ischio-rectale et qui aborde le muscle par sa face supérieure ;

• **le nerf du sphincter strié** de l'urètre né plus en avant a une disposition analogue et aborde le sphincter par sa face antérieure ;

• **le nerf périnéal** est la collatérale la plus volumineuse. Né dans la fosse ischio-rectale un peu en arrière du plan postérieur du transverse profond, il se dirige en avant et en bas, donne un *rameau périnéal externe* grêle qui longe la branche ischio-pubienne et passe dans les plans superficiels puis se divise au niveau de bord postérieur du transverse profond en deux branches :

– **le nerf périnéal superficiel** qui traverse rapidement l'aponévrose périnéale superficielle et passe dans le tissu cellulaire sous-cutané ;

– **le nerf périnéal profond** qui perfore l'aponévrose périnéale moyenne et se ramifie en donnant des rameaux aux différents muscles ischio-caverneux, bulbo-caverneux et constricteur de la vulve, avant de se terminer dans le bulbe vestibulaire.

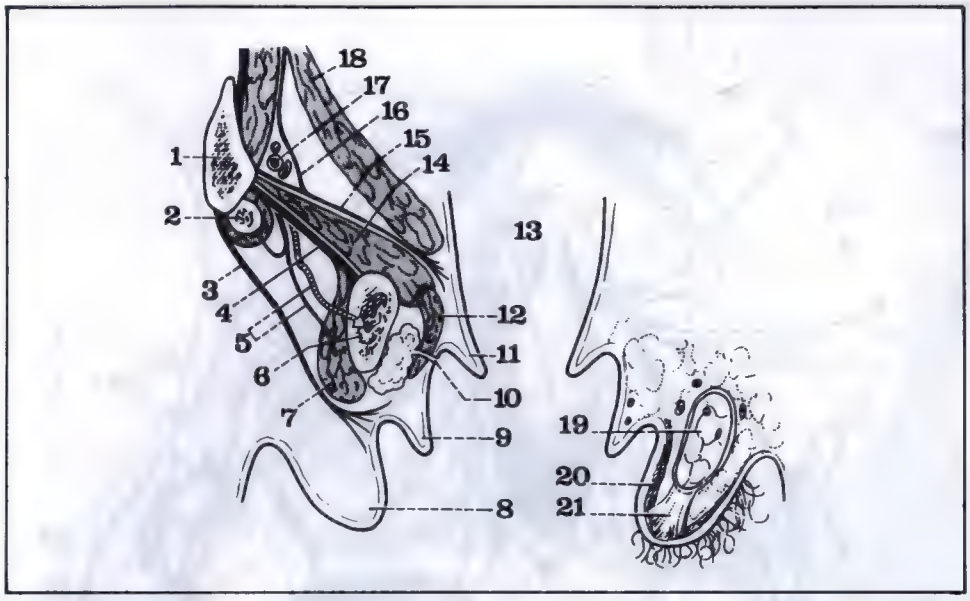

FIGURE 19

Coupe frontale du périnée antérieur chez la femme.

1. *Branche ischio-pubienne.*
2. *Corps caverneux.*
3. *Aponévrose périnéale superficielle.*
4. *Aponévrose périnéale moyenne.*
5. *Paquet vasculo-nerveux bulbaire.*
6. *Bulbe du vagin.*
7. *Muscle bulbo-caverneux.*
8. *Grande lèvre.*
9. *Petite lèvre.*
10. *Canal de la glande de Bartholin.*
11. *Hymen.*
12. *Muscle constricteur de la vulve.*
13. *Vagin.*
14. *Muscle transverse profond du périnée.*
15. *Feuillet profond de l'aponévrose périnéale moyenne.*
16. *Aponévrose du canal d'Alcock.*
17. *Paquet vasculo-nerveux honteux interne.*
18. *Muscle releveur de l'anus.*
19. *Corps adipeux de la grande lèvre.*
20. *Dartos.*
21. *Axe fibro-élastique.*

Les plans superficiels du périnée antérieur

Ils sont constitués par la peau et le tissu cellulaire sous-cutané contenant des vaisseaux et des nerfs superficiels (Fig. 19).

LA PEAU ET LE TISSU CELLULAIRE SOUS-CUTANÉ du périnée et de la vulve ont une structure différente suivant le point considéré.

a) A LA PARTIE LATÉRALE, extra-vulvaire de la région, le tissu cellulaire sous-cutané abondant se poursuit en arrière avec le tissu celllaire sous-cutané du périnée postérieur et avec celui de la racine de la cuisse. La peau fine, mobile, est revêtue de poils.

b) AU NIVEAU DES GRANDES LÈVRES, les plans superficiels se différencient en 5 couches superposées :

- la peau est fortement pigmentée sur sa face latérale où elle est également revêtue de poils : elle est riche en glandes sébacées et sudoripares sécrétant un véritable smegma analogue au smegma préputial ;
- une couche musculaire lisse constituant le **dartos** développé surtout au niveau de la face externe ;
- un panicule adipeux plus ou moins développé ;
- un **axe fibro-élastique** qui se fixe à la paroi abdominale, au mont de Vénus, aux branches ischio-pubiennes et au ligament suspenseur du clitoris. Il se continue également avec les fibres du ligament rond qui viennent se terminer à ce niveau. Cet axe fibro-élastique forme un véritable sac que l'on considère comme l'homologue de la fibreuse superficielle des bourses chez l'homme ;
- un **corps adipeux** situé à l'intérieur de la membrane fibro-élastique, bien individualisé, contenant des fibres élastiques solidaires des régions voisines et particulièrement de la face interne des cuisses.

c) AU NIVEAU DES PETITES LÈVRES, les plans superficiels sont formés par un double feuillet cutané contenant un tissu fibro-élastique riche en éléments vasculaires pseudo-érectiles.

d) AU NIVEAU DU CLITORIS, les plans superficiels sont formés par une gaine fibro-élastique ou **fascia clitoridien** entourant les organes érectiles. Ce fascia clitoridien analogue au fascia pénis est revêtu d'une très mince couche celluleuse et d'un revêtement cutané mince richement innervé.

FIGURE 20

Les vaisseaux et les nerfs du périnée.

1. *Clitoris.*
2. *Muscle bulbo-caverneux.*
3. *Vestibule urétral.*
4. *Bulbe vestibulaire.*
5. *Muscle ischio-caverneux.*
6. *Corps caverneux.*
7. *Muscle ischio-caverneux avec son pédicule.*
8. *Nerf honteux interne.*
9. *Artère bulbaire.*
10. *Glande de Bartholin.*
11. *Muscle bulbo-caverneux.*
12. *Anus.*
13. *Coccyx.*
14. *Sphincter anal.*
15. *Muscle grand fessier.*
16. *Grand ligament sacro-sciatique.*
17. *Nerf anal.*
18. *Artère hémorroïdale inférieure.*
19. *Muscle releveur de l'anus.*
20. *Ischion.*
21. *Rameau périnéal du nerf petit sciatique.*
22. *Artère périnéale superficielle.*
23. *Aponévrose périnéale superficielle.*
24. *Aponévrose périnéale moyenne.*
25. *Vagin.*
26. *Méat urétral.*

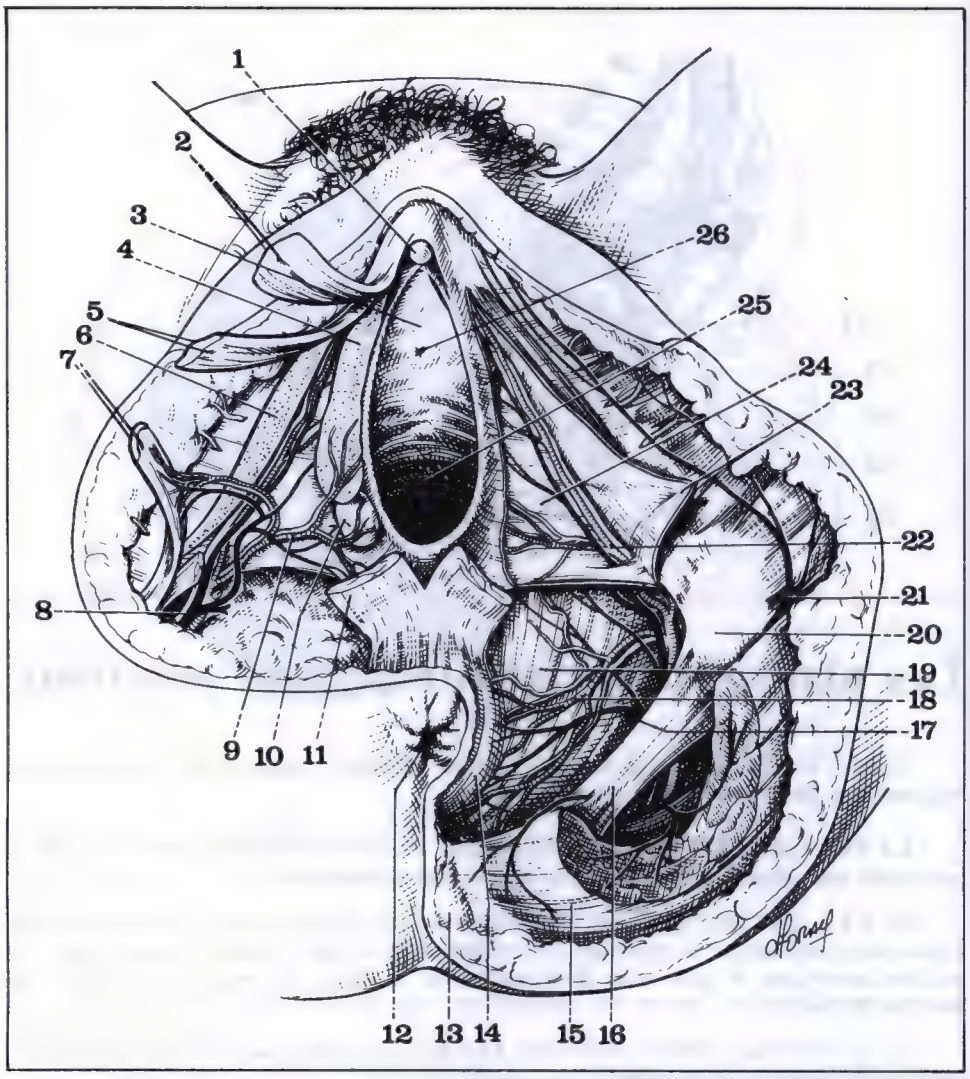

LES VAISSEAUX ET LES NERFS SUPERFICIELS

Les artères superficielles proviennent à la fois de la honteuse interne, de l'artère fémorale, de l'obturatrice, de l'épigastrique.

LA VASCULARISATION ARTÉRIELLE est ainsi assurée :

• à la partie postérieure de la région par **l'artère périnéale superficielle** qui naît de la honteuse interne en arrière du bord postérieur du muscle transverse profond, perfore l'aponévrose superficielle et se ramifie à la partie postérieure du périnée. Elle fournit notamment le pédicule principal de la grande lèvre ;

• la partie antérieure de la région est vascularisée en outre par les **artères honteuses externes** supérieure et inférieure, branches de la fémorale, par l'artère du ligament rond, branche de l'épigastrique, qui vascularise la partie antérieure de la grande lèvre, enfin par des rameaux de l'artère obturatrice (Fig. 20).

LES VEINES SUPERFICIELLES peuvent suivre deux voies de drainage :

• les veines de la partie **antérieure** des grandes lèvres et des petites lèvres suivent les **veines honteuses externes** et se jettent dans la saphène interne ou dans la veine fémorale ;

• les veines de la partie **postérieure** de la vulve se drainent par les **veines périnéales superficielles** vers les veines honteuses internes et la veine iliaque interne ;

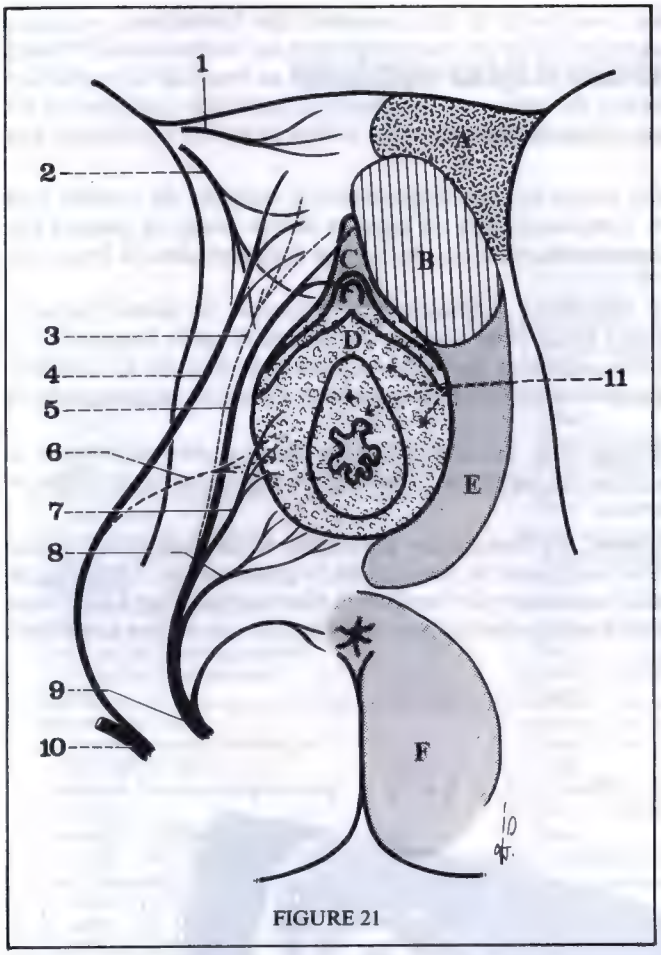

FIGURE 21

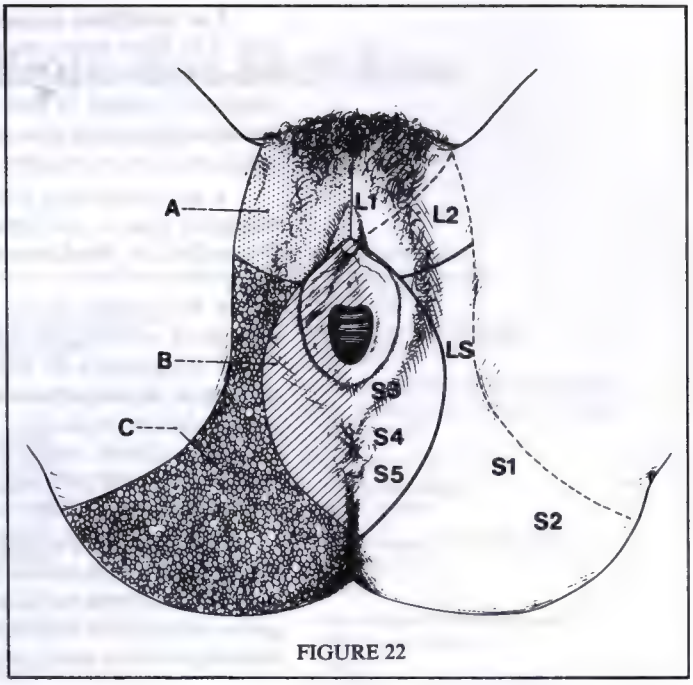

FIGURE 22

FIGURE 21

L'innervation du périnée (d'après Dickinson).

1. *Nerf abdomino-génital.*
2. *Nerf génito-crural.*
3. *Rameau antérieur (inconstant) du nerf périnéal.*
4. *Nerf antérieur de la grande lèvre.*
5. *Nerf dorsal du clitoris.*
6. *Rameau (inconstant) destiné à la grande lèvre.*
7. *Nerf postérieur de la grande lèvre.*
8. *Rameau périnéal postérieur.*
9. *Nerf périnéal superficiel.*
10. *Nerf petit sciatique.*
11. *Rameau urétral (inconstant).*

FIGURE 22

Innervation superficielle du périnée chez la femme.

Sur la partie droite de la figure sont indiqués les territoires radiculaires.

A. Territoire des abdomino-génitaux.
B. Territoire du génito-crural.
C. Territoire du nerf honteux interne (nerf périnéal).

• les veines **clitoridiennes** se jettent pour une faible part dans la veine saphène interne, pour la majeure partie dans le **plexus de Santorini** et la veine honteuse interne.

LES LYMPHATIQUES forment au niveau de la vulve un très riche réseau dont le drainage est extrêmement étendu puisqu'ils vont se drainer :

a) dans les ganglions *inguinaux profonds,*

b) dans les ganglions *inguinaux superficiels* du groupe interne,

c) dans les ganglions *iliaques externes* et même parfois les ganglions iliaques internes.

LES NERFS SUPERFICIELS très nombreux proviennent essentiellement des branches superficielles du nerf périnéal, issu lui-même du honteux interne. Ils sont donc sous la dépendance des deuxième, troisième et quatrième racines sacrées. Plus accessoirement la partie toute antérieure de la région, en dehors du clitoris, est innervée par des rameaux des nerfs abdomino-génitaux (Fig. 21).

Anatomie fonctionnelle

Les formations périnéales et vulvaires interviennent dans trois fonctions :

• la miction,
• les réactions sexuelles,
• et l'accouchement.

Au cours de la miction, les petites lèvres interviennent pour canaliser le jet urinaire issu du méat.

Les réactions sexuelles constituent le rôle essentiel des formations vulvaires (Fig. 23). Elles trouvent leur point de départ essentiellement au niveau des différentes zones érogènes et particulièrement au niveau du clitoris qui au cours de la copulation est plaqué contre la face dorsale du pénis par les tractions que celui-ci exerce sur les petites lèvres ainsi que grâce à l'action des muscles bulbo- et ischio-caverneux. Ces réactions sont marquées :

- au niveau des grandes lèvres par une augmentation modérée de volume plus marquée chez la multipare. Simultanément les grandes lèvres mises en tension par la contraction du dartos s'aplatissent contre le périnée et dégagent ainsi la fente vulvaire ;
- les petites lèvres se déplissent, s'épaississent, prennent un aspect pseudo-érectile et une coloration rouge foncé pour revenir à la normale après l'orgasme ;
- les glandes de Bartholin sécrètent une faible quantité de liquide, la lubrification de la région bulbo-vaginale étant assurée essentiellement par les phénomènes de transsudation vaginale ;
- le clitoris enfin s'allonge et se dilate pendant la phase d'excitation pour se rétracter ensuite pendant la phase de plateau et l'orgasme, et reprendre ensuite rapidement une morphologie normale.

Au cours de l'accouchement, les formations périnéales se déplissent et l'orifice vulvaire se dilate considérablement sous la pression de la présentation. Cette dilatation porte surtout sur la partie postérieure de l'orifice, la plus souple. C'est à ce niveau que se produisent les déchirures périnéales qui peuvent s'étendre en arrière au périnée postérieur et au canal anal.

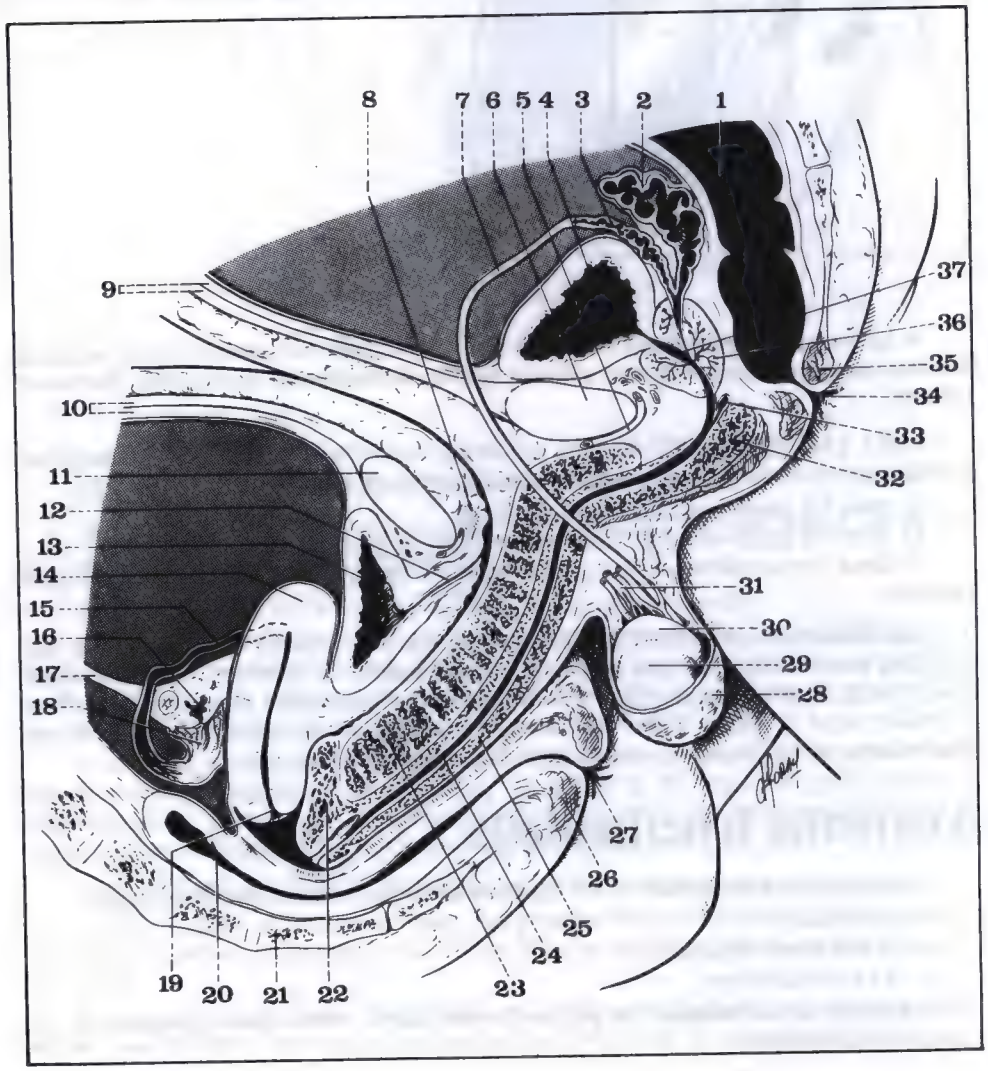

FIGURE 23

Coupe sagittale théorique du pelvis et du périnée chez l'homme et la femme pendant la copulation. (D'après Dickinson).

1. *Ampoule rectale de l'homme.*
2. *Vésicule séminale.*
3. *Ampoule déférentielle.*
4. *Vessie de l'homme.*
5. *Veine dorsale de la verge.*
6. *Pubis masculin.*
7. *Canal déférent.*
8. *Clitoris.*
9. *Paroi abdominale de l'homme.*
10. *Paroi abdominale de la femme.*
11. *Pubis de la femme.*
12. *Urètre féminin.*
13. *Vessie de la femme.*
14. *Fond utérin.*
15. *Trompe utérine.*
16. *Ovaire.*
17. *Ligament lombo-ovarien.*
18. *Pavillon tubaire.*
19. *Col utérin.*
20. *Ampoule rectale de la femme.*
21. *Sacrum de la femme.*
22. *Gland du pénis.*
23. *Corps caverneux.*
24. *Urètre masculin.*
25. *Corps spongieux.*
26. *Sphincter anal de la femme.*
27. *Anus de la femme.*
28. *Scrotum.*
29. *Testicule.*
30. *Epididyme.*
31. *Pédicule spermatique.*
32. *Bulbe urétral masculin.*
33. *Glande de Cowper.*
34. *Anus de l'homme.*
35. *Sphincter anal.*
36. *Prostate.*
37. *Urètre prostatique.*

index alphabétique des matières

Les chiffres en gras correspondent à la description principale.

A

Accouchement
1785.
Aileron funiculaire
2300.
Aileron latéral du rectum
2161, 2209.
Aire avasculaire de Trèves
2021.
Albuginée
(Tunica albuginea)
2381.
Ampoule de la trompe utérine
(Ampulla tubae uterinae)
2295.
Ampoule de Vater
(Ampulla hepato-pancreaticæ)
1923, **1970,** 1973.
Anatomie fonctionnelle du bassin
1784
Anatomie radiologique du rachis lombaire
1750.
Angle colique droit
(Flexura coli dextra)
2045.
Angle colique gauche
Flexura coli sinistra)
2056.
Angle duodéno-jéjunal
(Flexura duodeno-jejunalis)
1918, **1939.**
Angle de His
1897, 1907.
Anneau crural
(Anulus femoralis)
1845, **1848**
Anneau ombilical
(Anulus ombilicalis)
1847
Anses grêles
2009.
Anse mémorable de Wrisberg
(Rami cœliaci - Truncus vagalis posterior)
2107, 2147.
Anus
(Anus)
2320.
Aorte abdominale
(Aorta abdominalis)
2091.
Aponévrose lombo-sacrée
(Fascia thoracolumbalis)
1799, 1803
Aponévrose du muscle transverse
(M. transversus abdominis)
1797.
Aponévrose ombilico-prévésicale
1826, 2160, 2226.
Aponévrose pelvienne
(Fascia pelvis)
1864
Aponévrose périnéale moyenne
(Fascia diaphragmatis urogenitalis inferior)
2339, 2400.
Aponévrose périnéale superficielle
(Fascia superficialis perinei)
2352, 2407.
Aponévrose prostato-péritonéale de Denonvilliers
(Septum rectovesicale)
2162, **2220,** 2225, 2266.
Appareil spermatique
2377.
Appendices épiploïques
(Appendices epiploicae)
2028.
Appendice vermiculaire
(Appendix vermiformis)
2032.
Arc artériel de Barkow
2007.
Arc postérieur lombaire
(Arcus posterior)
1746.
Arc tendineux de l'aponévrose pelvienne
(Arcus tendineus fasciae pelvis)
1864.
Arc tendineux du receveur de l'anus
(Arcus tendineux M. Levatoris ani)
1864.
Arc vasculaire de Treitz
1934, 1941, **2073.**
Arc veineux exo-rénal de Tuffier et Lejars
2143.
Arcades artérielles de l'intestin grêle
2020.
Arcade du carré des lombes
(Ligamentum arcuatum laterale)
1796.
Arcade crurale
(Ligamentum inguinale)
1816, 1834.
Arcade de Douglas
(Linea arcuata)
1811, **1821.**
Arcade pancréatico-duodénale inférieure et droite
1930, 1942.
Arcade pancréatico-duodénale supérieure et droite
(A. pancreatico-duodenalis superior)
1929, 1942.
Arcade para-colique.
2043, 2062, 2072.
Arcades veineuses du duodéno-pancréas
1943.
Architecture de la ceinture pelvienne
1784.
Architecture du rachis lombaire
1752.
Arrière-cavité des épiploons
(Bursa omentalis)
1871, 1875, 1878, **1887,** 1891, 1903.
Artère bulbaire
(A. bulbi penis)
2351, 2364.
Artère caverneuse
(A. profunda penis)
2351, 2364.
Artères cervico-vaginales
2280, 2308.
Artère circonflexe iliaque profonde
(A. circumflexa iliacum profunda)
1857, 2173.
Artère colica media
(A. colica media)
2047, **2050.**
Artère colique inférieure droite
(A. ileocolica)
2038.
Artère colique inférieure gauche
(Aa. sigmoideae)
2071.
Artère colique moyenne droite
2043.
Artère colique moyenne gauche
2062.
Artère colique supérieure droite
(A. colica dextra)
2047.
Artère colique supérieure gauche
(A. colica sinistra)
2055, 2058.
Artère coronaire stomachique
(A. gastrica sinistra)
1909.
Artère cystique
(A. Cystica)
1967, **1976.**
Artère déférentielle
(A. ductus deferentis)
2382.
Artère dorsale du rectum
2212.
Artère dorsale de la verge
(A. dorsalis penis)
2364.
Artère épigastrique
(A. epigastrica inferior)
1828, 1843, **2172.**
Artère funiculaire
(A. cremasterica)
2382.
Artère gastro-duodénale
(A. gastro duodenalis)
1937.
Artère gastro-épiploïque droite
(A. gastro-epiploica dextra)
1913.
Artère gastro-épiploïque gauche
(A. gastro-epiploica sinistra)
1912, 2009.
Artère génitale
2094, 2156, **2160.**

Artère génito-vésicale
2181, 2231, 2253.
Artère hémorroïdale inférieure
(A. rectalis inferior)
2327, 2335.
Artère hémorroïdale moyenne
(A. rectalis media)
2161, 2181, 2213, 2218, 2253, 2281.
Artère hémorroïdale supérieure
(A. rectalis superior)
2212.
Artères hépatiques
(Aa. hepaticae)
1964.
Artère hépatique commune
(A. hepatica communis)
1964, 1973.
Artère hépatique gauche
1967.
Artère hépatique propre
1966.
Artère honteuse interne
(A. pudenda interna)
2344, 2409.
Artère iliaque externe
(A. iliaca externa)
2172.
Artère iliaque interne
(A. iliaca interna)
2179.
Artère iliaque primitive
(A. iliaca communis)
2095, **2167.**
Artère ilio-lombaire
(A. iliolumbalis)
1793, 1857.
Artère 12e intercostale
1800.
Artères lombaires
(Aa. lumbales)
1757, 1792, 1800, 1828.
Artère mammaire interne
(A. thoracica interna)
1828.
Artère mésentérique inférieure
(A. mesenterica inferior)
2069.
Artère mésentérique supérieure
(A. mesenterica superior)
1929, **2017**
Artères ombilicales
A. umbilicalis)
1847.
Artère ovarienne
(A. ovarica)
2297, 2300.
Artère pancréatique dorsale
1942.
Artère pancréatique transverse
1943.
Artère périnéale superficielle
(A. perinealis)
2335, 2353, 2412.
Artère pylorique.
(A. gastrica dextra)
1911, 1966.
Artère rénale
(A. renalis)
2094, **2139.**
Artères sacrées latérales
(A. sacrales laterales)
2198.
Artère sacrée moyenne
(A. sacralis mediana)
2095, **2197,** 2213, 2216
Artère sigmoïda ima
2071.
Artère sous-cutanée abdominale
(A. epigastrica superficialis)
1831.
Artère spermatique
(A. testicularis)
1842, 2382.
Artère splénique
(A. lienalis)
1934, 1943, 1966, **1996.**
Artère urétrale
(A. urethralis)
2351, 2364.
Artère utérine
(A. uterina)
2297, 2300, 2306.
Artère vaginale longue
(A. vaginalis)
2281, **2309.**
Artère vésico-prostatique
2253, 2269.
Artères vésico-vaginales
2280, **2308.**
Artère vésiculo-déférentielle
(A. ductus deferentis)
2253.
Articulation des arcs postérieurs lombaires
1755.
Articulations du bassin
1780.
Articulations des corps vertébraux lombaires
1753.
Articulation inter-coccygienne
1769.
Articulations inter-sacrées
1769.
Articulations lombaires
1753.
Articulation lombo-sacrée
(Junctura lumbosacralis)
1768.
Articulation sacro-coccygienne
(Junctura sacrococcygea)
1769.
Articulation sacro-iliaque
(Articulatio sacroiliaca)
1781.
Articulations du sacrum et du coccyx
1769.

B

Bandelettes coliques
(Teniae coli)
2027.
Bandelette ilio-pectinée
(Arcus iliopectineus)
1816.
Bandelette ilio-pubienne de Thompson
(Lig. inguinale)
1834.
Base du sacrum
(Basis ossis sacri)
1765.
Bassin (pelvis)
1774.
Bassinet
(Pelvis renalis)
2138.
Bifurcation aortique
2095.
Bosselures coliques
(Haustra coli)
2027.
Bulbe du corps spongieux
(Bulbus penis)
2347.
Bulbe duodénal
1937,
Bulbes vestibulaires
(Bulbus vestibuli)
2403.

C

Cæcum
(Cecum)
2032.
Calices rénaux
(Calyces renales)
2138.
Canal d'Alcock
2324, 2335.
Canal cervical
2282.
Canal cholédoque
(Ductus choledochus)
1928, **1968.**
Canal cystique
(Ductus cysticus)
1975, 1976.
Canal déférent
(Ductus deferens)
1842, 2239, 2244, 2379, 2382.
Canal éjaculateur
(Ductus ejaculatorius)
2251, **2262.**
Canal hépatique commun
(Ductus hepaticus communis)
1968.
Canal iliaque
1854.
Canal inguinal
(Canalis inguinalis)
1842.
Canal de Malpighi-Gartner
2296.
Canal de l'ouraque
(Plica umbilicalis mediana)
1826, **1847, 2234.**
Canal sacré
(Canalis sacralis)
1770.
Canal de Santorini
(Ductus pancreaticus accessorius)
1924, 1973.
Canal thoracique
(Ductus thoracicus)
2100.
Canal veineux d'Arantius
(Ductus venosus)
2097.
Canal vertébral lombaire
(Canalis vertebralis)
1757.
Canal vitellin
1845.
Canal vulvaire.
2397.
Canal de Wirsung
(Ductus pancreaticus)
1923, 1973.
Canaux sacrés primitifs
1771.

Capsule de Glisson
(Tunica fibrosa hepar)
1978.
Caractères sexuels du bassin
1777.
Cardia
(Ostium cardiacum)
1907.
Cardio-œsophage
(Pars cardiaca)
1906.
Caroncules myrtiformes
(Caroncula hymenalis)
2397.
Carrefour aortico-cave
2111.
Cavité abdomino-pelvienne
(Cavum abdominis)
1337.
Cavité pelvienne
(Cavum pelvis)
2157.
Cavité péritonéale
(Cavum peritonei)
1868, **1871.**
Ceinture pelvienne
(Cingulum membri inferioris)
1738, **1773.**
Cercle de la grande courbure
1912, 1914.
Cercle de la petite courbure
1909, 1914.
Chaîne sympathique lombaire
(Pars abdominalis systematis autonomici)
2103.
Chaîne sympathique sacrée
(Pars pelvina systematis autonomici)
2200.
Charnière lombo-sacrée
1768.
Citerne de Pecquet
(Cisterna chyli)
1902, 2101.
Clitoris
(Clitoris)
2396.
Cloison vésico-vaginale
2225, 2242.
Coccyx
(Os coccygis)
1767.
Col utérin
(Cervix uteri)
2283.
Col de la vésicule biliaire
(Collum vesicae felleae)
1976.
Côlon
(Colon)
2025.
Côlon ascendant
(Colon ascendens)
2040.
Côlon descendant
(Colon descendens)
2059.
Côlon droit
2031.
Côlon gauche
2051.
Côlon lombo-iliaque
2059.
Côlon sigmoïde
(Colon sigmoideum)
2064.
Côlon transverse
(Colon transversum)
Portion droite
2048.
Côlon transverse
Portion gauche
2052.
Colonne de Bertin
(Columnae renales)
2129.
Colonne lombaire
1745.
Colonnes de Morgagni
(Columnae anales)
2320.
Cône terminal de la moelle
(Conus medulis)
1757.
Confluent portal
1928, **1960.**
Connexions duodéno-pancréatiques
1925.
Cordons de Billroth
1990.
Cordon spermatique
(Funiculus spermaticus)
1842, 2389, 2391.
Cornes utérines
(Cornu uteri)
2282.
Corps caverneux du clitoris
(Corpus cavernosum clitoridis)
2402.
Corps caverneux du pénis
(Corpus cavernosum penis)
2347, 2360.
Corps d'Highmore
(Mediastinum testis)
2381.
Corps du pancréas
(Corpus pancreatis)
1922.
Corps spongieux du pénis
(Corpus spongiosum penis)
2360.
Corps utérin
(Corpus uteri)
2282.
Corps vertébral lombaire
(Corpus vertebrae)
1746.
Corps de la vésicule biliaire
(Corpus vesicae felleae)
1975.
Corpuscule de Malpighi
1990, 2129.
Côtes flottantes
(Costae spuriae)
1795.
Crête urétrale
(Crista urethralis)
2261.
Cul-de-sac de Douglas
(Excavatio recto-uterina)
1884, 2158, **2218,** 2244, 2251, 2280.
Culs-de-sac vaginaux
(Fornix vaginae)
2276.

D

Dartos
(Tunica dartos)
2362, **2387.**
Détroit inférieur du bassin
(Apertura pelvis inferior)
1777, 1779.
Détroit supérieur du bassin
(Apertura pelvis superior)
1741, 1776, 1778.
Développement du rachis lombaire
1753.
Développement du sacrum
1766.
Disques intervertébraux
(Disci intervertebrales)
1753.
Diverticules du côlon
2028.
Diverticule de Meckel
(Diverticulum ilei)
2011.
Dôme vaginal
2276.
Duodéno-pancréas
1926.
Duodénum
(Duodenum)
1918.

E

Endomètre
(Endometrium)
2284.
Entonnoir pelvien
1852.
Enveloppes méningées
1758, 1772.
Epididyme
(Epididymis)
2378.
Epiploons
1874.
Epiploon gastro-splénique
(Lig. gastro lienale)
1875, 1890, 1900, 1993.
Epiploon pancréatico-splénique
(Lig. phrenico lienale)
1875, 1890, 1993.
Epoophore
(Epoophoron)
2296.
Erythroïde
2386.
Espace de Bogros
1827, 1843, 1884, 2124.
Espace inter-aortico-cave
2110.
Espace inter-vertébro-caténaire de Paturet
2112.
Espace pelvi-viscéral sous-péritonéal
2159, 2162, 2165
Espace pré-vésical de Retzius
(Spatium retropubicum)
1826.
Espace rétro-péritonéal
(Spatium retroperitoneale)
1860.
Espace scrotal
2387.
Espace sous-péritonéal
1862.
Espace sus-pubien
(Cavum suprapubicum)
1823.
Estomac
(Gaster ou ventriculus)
1895.

Étage sous-mésocolique
1882.
Étage sus-mésocolique
1878.

F

Fascia iliaca
(Fascia iliaca)
1789, **1855.**
Fascia ombilicalis
1848.
Fascia de Toldt
1921, 2041.
Fascia transversalis
(Fascia transversalis)
1820, **1825,** 1837.
Fascia de Treitz
1921, 1924.
Fascia ventrier de Velpeau
1831.
Fascia vésico-vaginal de Halban
2274, 2279.
Fascia de Zuckerkandl
2129.
Faux de la coronaire stomachique
1901.
Faux de l'hépatique
1901.
Feuillet pariétal du péritoine
(Peritoneum parietale)
1869.
Feuillet viscéral du péritoine
(Peritoneum viscerale)
1871.
Fibres arciformes de Nicaise
(Fibrae intercrurales)
1817, 1841.
Filet terminal
(Filum terminale)
1757.
Foie
(Hepar)
1945.
Fond de la vésicule biliaire
(Fundus vesicae felleae)
1975.
Foramen bursae omentalis
(Plicae gastropancreaticae)
1892.
Fosse iliaque interne
(Fossa iliaca)
1854.
Fosse ischio-rectale
(Fossa ischiorectalis)
2324, **2329.**
Fossettes duodénales du péritoine
(Recessus duodenalis)
1948, 2016.
Fossettes inguinales du péritoine
(Fossa inguinalis)
1827, 1844, 1884.
Fossette inter-sigmoïde
(Recessus intersigmoideus)
2066.
Fossette ilio-lombaire de Cunéo et Marcille
2154, 2170, 2185.
Fossette ovarienne
2176, 2186, 2192, 2217, 2299.
Fourchette vulvaire
(Commissura labiorum posterior)
2395.
Frange de Richard
(Fimbria ovarica)
2295.
Freins de Morgagni
(Frenulum valvae ileocecalis)
2033.

G

Gaine du muscle grand droit
(Vagina M. recti abdominis)
1820.
Ganglions aortico-rénaux
(Ganglia aortico-renalia)
2105.
Ganglion hypogastrique
(Ganglia pelvina)
2200.
Ganglions lymphatiques iliaques externes
(N.L. iliaci externi)
2175.
Ganglions lymphatiques iliaques internes
(N.L. iliaci interni)
2182.
Ganglions lymphatiques iliaques primitifs
(N.L. iliaci)
2169.
Ganglion lymphatique de Mondor
2215.
Ganglions lymphatiques para-aortiques
(N.L. lumbales)
2099.
Ganglion mésentérique supérieur
(Ganglion mesentericum superius)
2105.
Ganglion rénal postérieur d'Hirschfeld
(G. renalis)
2108, 2143.
Ganglions semi-lunaires
(Ganglia celiaca)
2104.
Gland du pénis
(Glans penis)
2358, 2351.
Glande de Bartholin
(Gl. vestibulis major)
2397, **2404.**
Glandes bulbo-urétrales de Cowper
(Gl. urethrales)
2350.
Glande coccygienne de Luschka
(Glomus coccygeum)
2197.
Glandes prostatiques
2260.
Glandes de Skene
(Gl. urethrales)
2404.
Glandes surrénales
(Glandulae supra renales)
2146.
Glande surrénale droite
2146.
Glande surrénale gauche
2149.
Grand bassin
(Pelvis major)
1776.
Grand épiploon
(Omentum majus)
1875, 1889, 1900, **2001.**
Grande caroncule
(Papilla duodeni major)
1920, 1970.
Grande courbure gastrique
(Curvatura ventriculi major)
1904.
Grandes lèvres
(Labium majus pudendi)
2395.
Grossesse
2286.

H

Hiatus de Winslow
(Foramen epiploicum)
1879, 1892, **2115.**
Hile hépatique
(Porta hepatis)
1949.
Hydatide de Morgagni
2296, 2379.
Hymen
(Hymen)
2397.

I

Iléon
(Ileum)
2011.
Ilots de Langerhans
1923.
Isthme du pancréas
(Isthmus pancreatis)
1922.
Isthme utérin
(Isthmus uteri)
2283.

J

Jéjunum
(Jejunum)
2011.

L

Lacunes de Morgagni
2350.
Lame fixatrice du coude colique droit
2045.
Lame fixatrice du coude colique gauche
2056.
Lames sacro-recto-génito-pubiennes de P. Delbet
2160, 2203, 2209, 2264, 2266, 2273, 2288.
Lèvres
(Labium pudendi)
2395.
Ligament arqué médian
(Lig. arcuatum medianum)
2090.
Ligament de Cloquet
(Vestigium processus vaginalis)
1842, 2389.
Ligament de Colles
(Lig. reflexum)
1816.
Ligament coronaire
(Lig. coronarium hepatis)
1952.
Ligament cystico-duodénal
(Lig. hepatocolicum)
1956.
Ligament falciforme du foie
(Lig. falciforme hepatis)
1885, 1948, 1952, **1955.**
Ligament gastro-colique
(Lig. gastrocolicum)
1889, 2005.
Ligament gastro-phrénique
(Lig. gastrophrenicum)
1899.

Ligament de Gimbernat
(Ligamentum lacunare)
1816, 1836.
Ligament de Henle
(Lig. inguinale)
1823, 1837.
Ligament de Hesselbach
(Lig. interfoveolare)
1821, 1837.
Ligaments ilio-conjugués
(Lig. sacro-iliaca dorsalia)
1783.
Ligament ilio-lombaire
(Lig. iliolumbale)
1783.
Ligament interosseux de la sacro-iliaque
(Lig. sacroiliaca interossea)
1783.
Ligament interosseux de la symphyse pubienne
(Discus interpubicus)
1780.
Ligament jaune
(Ligamentum flavum)
1756.
Ligament large
(Ligamentum latum uteri)
2274, 2287, **2292.**
Ligament lombo-costal de Henle
(Ligamentum lumbocostale)
1797, 1810, 2125, 2131.
Ligament lombo-ovarien
(Lig. suspensorium ovari)
2297, **2299.**
Ligaments péritonéaux
1874.
Ligament phrénico-colique gauche
(Lig. phrenicocolicum)
2057.
Ligament phrénico-hépatique
1951.
Ligament phrénico-splénique
(Lig. phrenicolienale)
1993.
Ligaments pubo-vésicaux
(Lig. puboprostaticum)
2224, **2230.**
Ligament rond du foie
(Lig. teres hepatis)
1885.
Ligament rond de l'utérus
(Lig. teres uteri)
1842.
Ligaments sacro-coccygiens
(Lig. sacrococcygeum)
1769.
Ligament sacro-vertébral de Bichat
(Lig. iliolumbale)
1768.
Ligament spinoso-sacré
1865.
Ligament surréno-diaphragmatique d'Albarran et Cathelin
2151.
Ligament suspenseur de Parks
2322.
Ligament suspenseur de la verge
(Lig. suspensorium penis)
2356.
Ligament suspenseur de la verge ou du clitoris
(Lig. suspensorium penis-clitoridis)
1831.
Ligament sus-pubien
1823.
Ligaments triangulaires du foie
(Lig. triangulare)
1952.
Ligament tubo-colique
2295.
Ligament utéro-ovarien
(Lig.ovarii proprium)
2297.
Ligament utéro-sacré
(Plica recto-uterina)
2288.
Ligament vertébral commun antérieur
(Lig. longitudinale anterius)
2090.
Ligaments vertébraux communs
(Lig. longitudinale)
1755.
Ligne blanche de l'abdomen
(Linea alba)
1809, **1823,** 1850.
Ligne de Farre
2295, 2297, 2299.
Ligne pectinée
2320.
Ligne semi-lunaire de Spigel
(Linea semilunaris)
1811, **1852.**
Lobes du foie
(Lobus hepatis)
1956.
Lobe de Spigel
(Lobus caudatus)
1948, 1950, 1956, 1985.
Lobule hépatique
(Lobulus hepatis)
1978.
Loge génitale chez la femme
2270.
Loge génitale chez l'homme
2243.
Loge latéro-viscérale
2179.
Loge pénienne
2346.
Loge pré-vésicale de Retzius
(Spatium retropubicum)
2163, **2205.**
Loge prostatique
2258.
Loge rectale
2208.
Loge rénale
(Capsula fibrosa)
2129.
Loge rétro-rectale
2163, **2197.**
Loge sous-phrénique gauche
1896.
Loge vésicale
2224.
Loi de Luschka
2154, 2171, 2187.
Lunettes intervasculaires
2020.
Lymphatiques du côlon
2029, 2044, 2047, 2050, 2055, 2063, 2074.
Lymphatiques de l'estomac
1915.
Lymphatiques du foie
1977.
Lymphatiques du grand épiploon
2008.
Lymphatiques de l'intestin grêle
2024.
Lymphatiques pancréatico-duodénaux
1944.
Lymphatiques de la rate
2000.

M

Masse sacro-lombaire
(M. erector spinae)
1802.
Méat urétral
(Ostium urethrae externum)
2363, 2397.
Membrane de Jackson
2003.
Mésentère
(Mesenterium)
1882, **2015.**
Mésomètre
(Mesometrium)
2294.
Mésos
1872.
Méso-côlon transverse
(Mesocolon transversum)
1878, 2053.
Méso hépato-cave
1952.
Méso-salpinx
(Meso-salpinx)
2294.
Méso-sigmoïde
(Mesocolon sigmoideum)
1882, **2065.**
Mésovarium
(Mesovarium)
2297.
Moelle épinière
(Medulla spinalis)
1757.
Mont de Vénus
(Mons pubis)
2394.
Mouvements de la ceinture pelvienne
1785.
Mouvement du rachis lombaire
1759.
Muscle bulbo-caverneux
(M. bulbocavernosus)
2348, 1407.
Muscle carré des lombes
(M. quadratus lumborum)
1738, **1796.**
Muscle constricteur de la vulve
(Tunica muscularis vaginae)
2407.
Muscle crémaster externe
(M. cremaster)
1813, 1842.
Muscle grand dorsal
(M. latissimus dorsi)
1798, 1824.
Muscle grand droit de l'abdomen
(M. rectus abdominis)
1818.
Muscle grand fessier
(M. gluteus maximus)
2334.
Muscle grand oblique de l'abdomen
(M. obliquus externus abdominis)
1798, **2066.**
Muscle grand psoas
(Musculus psoas major)
1738, **1788,** 1856.
Muscle iliaque
(Musculus iliacus)
1856.

Muscle ilio-costal
(M. iliocostalis)
1803.
Muscles interépineux
(Mm. interspinales)
1803.
Muscles intertransversaires des lombes
(Mm intertransversarii lumborum)
1802.
Muscle ischio-caverneux
(M. ischiocavernosus)
2348.
Muscle ischio-coccygien
(Musculus coccygeus)
1862, 2334.
Muscles larges de l'abdomen
1809, 1838.
Muscle long dorsal
(M. longissimus thoracis)
1803.
Muscle obturateur interne
(M. obturatorius internus)
1860.
Muscles du périnée
(M. perinei)
1862.
Muscle petit dentelé postéro-inférieur
(M. serratus posterior inferior)
1803, 1824.
Muscle petit iliaque
(Musculus iliacus minor)
1856.
Muscle petit oblique de l'abdomen
(M. obliquus internus abdominis)
1798, **1799.**
Muscle petit psoas
(Musculus psoas minor)
1789, 1856.
Muscle pyramidal de l'abdomen
(M. pyramidalis)
1819.
Muscle pyramidal du bassin
(Musculus piriformis)
1860.
Muscle releveur de l'anus
(Musculus levator ani)
1862, 2331.
Muscles spinaux
(M. erector spinae)
1801, 1804.
Muscle transversaire épineux
1802.
Muscle transverse de l'abdomen
(M. transversus abdominis)
1810.
Muscle transverse profond du périnée
(M. transversus perinei profundus)
2341, 2401.
Muscle transverse superficiel du périnée
(M. transversus perinei superficialis)
2348, 2405.
Muscle de Treitz
(M. suspensorius duodeni)
1921.
Myomètre
2284.

N

Nerfs abdomino-génitaux
1790, 1792, **1800,** 1830.
Nerfs du côlon
2039, 2044, 2047, 2055, 2063, 2074.
Nerf crural
(Nervus femoralis)
1792, 1858.
Nerf dorsal de la verge
(N. dorsalis penis)
2345, 2367.
Nerfs érecteurs d'Eckhard
(Nn. erigentes)
2202.
Nerfs de l'estomac
1916.
Nerf fémoro-cutané
(Nervus cutaneus femoris lateralis)
1792, 1858.
Nerfs du foie
1978.
Nerf génito-crural
(Nervus genitofemoralis)
1792.
Nerfs du grand epiploon
2008.
Nerf hémorroïdal ou anal
(N. rectalis inferioris)
2336.
Nerf honteux interne
(N. pudendus)
2195, 2410.
Nerf hypogastrique
(N. hypogastricus)
2200.
Nerf 12e intercostal
1800.
Nerfs intercostaux
(Nn intercostales)
1829.
Nerfs de l'intestin grêle
2024.
Nerf obturateur
(Nervus obturatorius)
1792.
Nerfs pancréatico-duodénaux
1944.
Nerf périnéal
(Nn. perinei)
2367.
Nerfs phréniques
(Nn. phrenici)
2107, 2109.
Nerfs de la rate
2000
Nerfs splanchniques
(Nn. splanchnici)
2106.
Nerf vague droit
(Truncus vagalis posterior)
2107.
Noyau pulpeux
(Nucleus pulposus)
1757.
Nutation
1785.

O

Œsophage abdominal
(Esophagus : pars abdominalis)
1906.
Ombilic ou nombril
(Umbilicus)
1845.
Organe de Giraldès
(Paradidymis)
2380.
Orifice appendiculaire
(Ostium appendicis vermiformis)
2034.
Orifice iléo-caecal
(Ostium ileocecale)
2033.
Ovaire
(Ovarium)
2299.

P

Pancréas
(Pancreas)
1922.
Pancréas gauche
1933.
Papilles du rein
(Papillae renales)
2129.
Paramètre
(Parametrium)
2160, 2164, 2303,
Paroi antéro-latérale de l'abdomen
1805.
Paroi lombaire
1787.
Paroi lombaire antérieure
1788.
Paroi lombaire latérale
1794.
Paroi lombaire postérieure
1801.
Pavillon de la trompe utérine
(Infundibulum tubae uterinae)
2295.
Pédicule hépatique
1959.
Pédicule rénal
2137.
Pédicule sus-hépatique
1958.
Pelvimétrie
1778.
Périnée
(Perineum)
2315.
Périnée antérieur chez la femme
2393.
Périnée antérieur chez l'homme
(Regio urogenitalis)
2337.
Péritoine
(Peritoneum)
1867.
Péritoine appendiculaire
1913.
Péritoine cæcal
1907.
Péritoine diaphragmatique
1869, **1886.**
Péritoine pariétal antérieur
1870, 1884.
Péritoine pariétal pelvien
1871, 1884.
Péritoine pariétal postérieur
1869, 1876.
Petit bassin
(Pelvis minor)
1776, 1778.
Petit épiploon
(Omentum minus)
1875, 1888, 1900, 1905, **1955.**
Petite caroncule
(Papilla duodeni minor)
1920.

Petite courbure gastrique
(Curvatura ventriculi minor)
1905.

Petites lèvres
(Labium minus pudendi)
2396.

Pilier de Colles
1817, 1837, 1841.

Piliers du diaphragme
(Crus diaphragmi)
2090.

Plancher de l'abdomen
1853.

Plaque hilaire
1978.

Plaques de Peyer
2011.

Plexus coccygien
(Plexus coccygeus)
2195.

Plexus cœliaque
(Plexus celiacus)
2107, **2104.**

Plexus honteux
2195.

Plexus hypogastrique inférieur
(Pl. hypogastricus inferior)
2256.

Plexus lombaire
(Plexus lumbalis)
1790.

Plexus pré-sacré
(N. presacralis)
2200.

Plexus rénal
(Plexus renalis)
2108, 2297.

Plexus sacré
(Plexus sacralis)
2193.

Plexus solaire
(Plexus celiacus)
2104, 2107.

Plexus surrénal
(Plexus suprarenalis)
2108, 2148, 2151

Plexus veineux de Santorini
(Pl. venosus prostaticus)
2265, 2269, 2409).

Pli ischiatique
(Plica ischiatica)
1865.

Point de Mac Burney
2036.

Points faibles de la paroi abdominale
1833.

Premier duodénum
(Pars superior)
1937.

Prépuce
(Preputium)
2362.

Promontoire = Promontorium
(Angle lombo-sacré)
1749, 1768.

Prostate
(Prostata)
2259.

Pylore
(Pars pylorica)
1908.

Pyramide de Ferrein
(Pars radiata lobuli corticales)
2129.

Pyramides de Malpighi
(Pyramides renales)
2129.

Q

Quadrilatère de Grynfeltt
1798, 1851, **2132.**

Quadrilatère veineux de Rogie
1932, 1936, 2142.

Queue de cheval
(Cauda equina)
1771.

Queue du pancréas
(Cauda pancreatis)
1922.

R

Rachis lombaire
1749.

Racine du mésentère
(Radix mesenterii)
1882, **2016.**

Racine du mésocôlon transverse
1931, 2053.

Racines du méso-sigmoïde
2065.

Racines rachidiennes
1758.

Rate
(Lien)
1989.

Rectum pelvien
(Rectum)
2210.

Rectum périnéal
(Canalis analis)
2319.

Région cœliaque de Luschka
1926, **2115.**

Région inguinale
(Regio inguinalis)
1834.

Région ombilicale
(Regio umbilicalis)
1845.

Région rétro-péritonéale latérale
(Spatium retroperitoneale)
2123.

Région rétro-péritonéale médiane
2089.

Région scrotale
2375.

Rein
(Ren)
2127.

Repli iléo-appendiculaire
(Plica ileocecalis)
1913.

Replis péritonéaux
1872.

S

Sac épiploïque
2003.

Sacro-coccyx
1761.

Sacrum
(Sacrum)
1762.

Scissure portale droite
1983.

Scissure portale gauche
1982.

Scissure portale principale
1981.

Scrotum
(Scrotum)
2387.

Segmentation du foie
1979.

Segmentation du foie droit
1983.

Segmentation du foie gauche
1981.

Segmentation portale
1981, 1985.

Segmentation sus-hépatique
1984.

Septum crural
1825, 1845, **1849.**

Sillon d'Arantius
(Fissura lig. venose)
1948.

Sinus prostatique
(Sinus prostaticus)
2261.

Sommet du sacrum
(Apex ossis sacri)
1766.

Sperme
2369.

Sphincter externe de l'anus
(M. sphincter ani externus)
2323, **2332.**

Sphincter lisse de l'urètre
2262.

Sphincter d'Oddi
(Sphincter ampullae hepato-pancreaticae)
1923, **1928,** 1970.

Sphincter strié de l'urètre
(Sphincter urethrae)
2263, **2402.**

Surface auriculaire
(Facies auricularis)
1764, 1781.

Sustentaculum lienis
2057.

Symphyse pubienne
(Symphysis pubica)
1780.

T

Tablier épiploïque
2066.

Tendon conjoint
(Falx inguinalis)
1812, 1813, 1837, 1838.

Testicule
(Testis)
2377.

Tête du pancréas
(Caput pancreatis)
1922.

Triangle de Calot
1976.

Triangle inter-ilio-aortique
2111.

Triangle de Pawlick
2242, 2277.

Triangle de Jean-Louis Petit
(Trigonum lumbale)
1799, 1824, 1851, 2132.

Trigone vésical de Lieutaud
(Trigonum vesicae)
2229, 2235, 2250.
Trompe utérine
(Tuba uterine)
2294.
Tronc aortique
2091.
Tronc cœliaque
(Truncus celiacus)
2094, 2116.
Tronc lombo-sacré
(Truncus lumbo-sacralis)
2193.
Troncs lymphatiques lombaires
(Trunci lumbales)
2100.
Tronc veineux gastro-colique de Henle
1943, **2023,** 2047.
Trou vertébral lombaire
(Foramen vertebrale)
1748.
Tubercule omental
(Tuber omentale)
1922.
Tubercule vaginal
2276.
Tunique fibreuse commune
1825, 1842.
Tunique vaginale
(Tunica vaginalis)
2384.

U

Uretère iliaque
(Ureter)
2154.
Uretère lombaire
(Pars abdominalis)
2152.
Uretère pelvien
(Pars pelvina)
2187, 2234, 2252.
Uretère terminal
2234, 2252.
Urètre masculin
(Urethra masculina)
2371.
Urètre membraneux
(Pars membranacea urethrae)
2341.
Urètre pelvien chez la femme
(Urethra feminina)
2236.
Urètre pénien
2363.
Urètre périnéal féminin
(Urethra feminina)
2404.
Urètre prostatique
(Pars prostatica)
2261.
Urètre spongieux
(Pars spongiosa)
2349.
Utérus
(Uterus)
2282.
Utricule prostatique
(Utriculus prostaticus)
2262.

V

Vagin
(Vagina)
2275.
Vaisseaux aberrants
(Ductuli aberrantes)
2380.
Vaisseaux courts
(Aa. gastricae breves)
1912.
Vaisseau parallèle de Dwight
2020.
Valvule de Bauhin
(Valva ileocecalis)
2033.
Valvule de Gerlach
2034.
Valvule de Gubaroff
1898, 1907.
Valvule de Manniga
2034.
Valvules rectales
2211.
Veine cave inférieure
(Vena cava inferior)
2096.
Veine colique supérieure droite
(V. colica dextra)
2047.
Veine colique supérieure gauche
(V. colica sinistra)
2055, 2058.
Veine coronaire stomachique
(Vena gastrica sinistra)
1914.
Veines cystiques
(V. cystica)
1976.
Veines dorsales de la verge
(Vv. profundae penis)
2366.
Veine gastro-épiploïque droite
(V. gastro-epiploica dextra)
1914.
Veine gastro-épiploïque gauche
(V. gastro-epiploica sinistra)
1914.
Veine génitale
2097, **2156.**
Veines hémorroïdales inférieures
(Vv. rectales inferiores)
2335.
Veines hémorroïdales moyennes
(Vv. rectales mediae)
2215.
Veines hémorroïdales supérieures
(V. rectalis superior)
2215.
Veine honteuse interne
(V. pudenda interna)
2345.
Veine iliaque externe
(V. iliaca externa)
2174.
Veine iliaque interne
(V. iliaca interna)
2182.
Veine iliaque primitive
(V. iliaca communis)
2168.
Veine lombaire ascendante
(V. lumbalis ascendens)
1793, 2097, **2168.**
Veine mésentérique inférieure
(V. mesenterica inferior)
1934, **2073.**
Veine mésentérique supérieure
(V. mesenterica superior)
1929, **2022.**
Veine ombilicale
(V. umbilicalis)
1847.
Veines péri-prostatiques
2263.
Veine porte
(Vena portae)
1960,
Veine pylorique
(V. gastrica dextra)
1914.
Veines rénales
(Vv. renales)
2097, **2142.**
Veines sacrées latérales
(Vv. sacrales laterales)
2199.
Veine sacrée moyenne
(V. sacralis mediana)
2168, **2198.**
Veine splénique
(V. lienalis)
1934, **1999.**
Veines vésicales inférieures
(Vv. vesicae)
2254.
Verge
(Penis)
2355.
Vertèbres lombaires
(Vertebrae lumbales)
1746.
Veru montanum
(Colliculus seminalis)
2261.
Vésicule biliaire
(Vesica fellea)
1974.
Vésicule séminale
(Vesicula seminalis)
2249.
Vessie urinaire
(Vesica urinaria)
2227.
Vestibule urétral
2397.
Vestibule du vagin
(Vestibulum vaginae)
2397.
Voie biliaire accessoire
1974.
Voies biliaires extra-hépatiques
1968.
Voie biliaire principale
1968.
Vulve
(Vulva)
2395.

582467-II-CSB-G-80°

MASSON, Éditeur,
120, boulevard Saint-Germain
75280 Paris Cedex 06
Dépôt légal : septembre 2001

Achevé d'imprimer
sur les presses
de l'imprimerie SOGEDIC
à Issoudun
dépôt légal
Juillet 2001

Trigone vésical de Lieutaud
(Trigonum vesicae)
2229, 2235, 2250.
Trompe utérine
(Tuba uterine)
2294.
Tronc aortique
2091.
Tronc cœliaque
(Truncus celiacus)
2094, 2116.
Tronc lombo-sacré
(Truncus lombo-sacralis)
2193.
Troncs lymphatiques lombaires
(Truncus lumbalis)
2100.
Tronc veineux gastro-colique de Henle
1943, 2023, 2047.
Trou vertébral lombaire
(Foramen vertebrale)
1748.
Tubercule vénéneal
(Tuber veneratio)
1922.
Tubercule vaginal
1276.
Tunique fibreuse commune
1825, 1842.
Tunique vaginale
(Tunica vaginalis)
1384.

U

Uretère iliaque
(Ureter)
2154.
Uretère lombaire
(Pars abdominalis)
2152.
Uretère pelvien
(Pars pelvina)
2187, 2234, 2252.
Uretère terminal
2234, 2232.
Urètre masculin
(Urethra masculina)
2371.
Urètre membraneux
(Pars membranacea urethrae)
2241.
Urètre pelvien chez la femme
(Urethra feminina)
2236.
Urètre pénien
2363.
Urètre périnéal féminin
(Urethra feminina)
2404.
Urètre prostatique
(Pars prostatica)
2261.
Urètre spongieux
(Pars spongiosa)
2349.
Utérus
(Uterus)
2282.
Utricule prostatique
(Utriculus prostaticus)
2392.

V

Vagin
(Vagina)
2278.
Vaisseaux aberrants
(Vasculi aberrantes)
2380.
Vaisseaux courts
(Vs. gastrosus breves)
1912.
Vaisseau parallèle de Douglas
2020.
Valvule de Baudin
(Valva cinocaecalis)
2033.
Valvule de Gerlach
2034.
Valvule de Gubaroff
1898, 1907.
Valvule de Mannigs
2034.
Valvules rectales
2211.
Veine cave inférieure
(Vena cava inferior)
2096.
Veine colique supérieure droite
(V. colica dextra)
2047.
Veine colique supérieure gauche
(V. colica sinistra)
2056, 2058.
Veine coronaire
(Vena coronaria)
1934.
Veines cystiques
(V. cystica)
1976.
Veines dorsales de la verge
(Vs. profundae)
2366.
Veine gastro-épiploïque droite
(V. gastro-epiploica dextra)
1914.
Veine gastro-épiploïque gauche
(V. gastro-epiploica sinistra)
1914.
Veine génitale
2097, 2156.
Veines hémorroïdales inférieures
(Vs. rectales inferiores)
2335.
Veines hémorroïdales moyennes
(Vs. rectales mediae)
2215.
Veines hémorroïdales supérieures
(V. rectalis superior)
2215.
Veine honteuse interne
(V. pudenda interna)
2345.
Veine iliaque externe
(V. iliaca externa)
2174.
Veine iliaque interne
(V. iliaca interna)
2182.
Veine iliaque primitive
(V. iliaca communis)
2168.
Veine lombaire ascendante
(V. lumbalis ascendens)
1793, 2097, 2168.
Veine mésentérique inférieure
(V. mesenterica inferior)
1934, 2073.
Veine mésentérique supérieure
(V. mesenterica superior)
1920, 2022.
Veine ombilicale
(V. umbilicalis)
1847.
Veines péri-prostatiques
2263.
Veine porte
(Vena portae)
1980.
Veine pylorique
(V. gastrica dextra)
1914.
Veines rénales
(Vs. renales)
2097, 2142.
Veines sacrées latérales
(Vs. sacrales laterales)
2199.
Veine sacrée moyenne
(V. sacralis mediana)
2188, 2198.
Veine splénique
(V. lienalis)
1758, 1999.
Veines vésicales inférieures
(Vs. vesicae)
2234.
Vingt
(Tegus)
2253.
Vertèbres lombaires
(Vertebrae lumbales)
1746.
Veru montanum
(Colliculus seminalis)
2261.
Vésicule biliaire
(Vesica fellea)
1974.
Vésicule séminale
(Vesicula seminalis)
2249.
Vessie urinaire
(Vesica urinaria)
2227.
Vestibule urétral
2397.
Vestibule du vagin
(Vestibulum vaginae)
2397.
Voie biliaire accessoire
1974.
Voies biliaires extra-hépatiques
1968.
Voie biliaire principale
1968.
Vulve
(Vulva)
2595.

MASSON, Éditeur,
120, boulevard Saint-Germain
75280 Paris Cedex 06
Dépôt légal : septembre 2001
Achevé d'imprimer
sur les presses
de l'imprimerie SOGEDIC
à Issoudun
dépôt légal
Juillet 2001

A. Bouchet



Docteur en médecine, Professeur titulaire de la chaire d'anatomie médico-chirurgicale à la faculté Alexis Carrel de Lyon. A succédé en 1971 au Professeur Michel Latarjet.
Chirurgien des hôpitaux de Lyon depuis 1963, actuellement chef du service de chirurgie vasculaire au centre hospitalier Lyon-Sud.

J. Cuilleret

Ancien Professeur d'anatomie à la faculté de médecine Jacques-Lisfranc (Saint-Étienne).
Professeur de chirurgie digestive, chirurgien des hôpitaux.

9 782225 824678

ISBN: 2-225-82467-3